

66A
2ejem



UNIVERSIDAD NACIONAL AUTONOMA DE MEXICO

FACULTAD DE ODONTOLOGIA

PROTESIS MARYLAND

T E S I N A

Que para obtener el Título de:
CIRUJANO DENTISTA
P R E S E N T A :
DE LA CRUZ MARTINEZ ROGELIO
DIAZ CHECA, RAUL



Asesor. C. D. REBECA CRUZGONZALEZ CARDENAS
SEMINARIO DE TITULACION DE AREAS BASICAS Y CLINICAS
PROTESIS FIJA



México, D. F.

V. B. O.
[Handwritten signature]

1993

TESIS CON
FALLA DE ORIGEN



Universidad Nacional
Autónoma de México



UNAM – Dirección General de Bibliotecas Tesis Digitales Restricciones de uso

DERECHOS RESERVADOS © PROHIBIDA SU REPRODUCCIÓN TOTAL O PARCIAL

Todo el material contenido en esta tesis está protegido por la Ley Federal del Derecho de Autor (LFDA) de los Estados Unidos Mexicanos (México).

El uso de imágenes, fragmentos de videos, y demás material que sea objeto de protección de los derechos de autor, será exclusivamente para fines educativos e informativos y deberá citar la fuente donde la obtuvo mencionando el autor o autores. Cualquier uso distinto como el lucro, reproducción, edición o modificación, será perseguido y sancionado por el respectivo titular de los Derechos de Autor.

INDICE.

	Pag.	
Introducción.....	2	
CAPITULO I. GENERALIDADES:		
A) Ventajas.....	4	
B) Desventajas.....	7	
C) Indicaciones.....	7	
D) Contraindicaciones.....	7	
CAPITULO II. PROCEDIMIENTOS CLINICOS.		
A) Preparación de los dientes pilares en anteriores.....	9	
B) Preparación de los dientes pilares en posteriores.....	10	
C) Toma de impresión.....	12	
D) Provisionales.....	12	
CAPITULO III. PROCEDIMIENTO DE LABORATORIO.		
A) Confección del esqueleto,colado y pulido.....	14	
B) Procedimiento del grabado del metal.....	15	
CAPITULO IV. ADHESION DE LA RESTAURACION.....		20

Conclusiones.....	23
Bibliografía.....	24

Nota:

Para complementar de manera audiovisual
ésta técnica se recomienda consultar el
videocasette que se encuentra a
su disposición en la videoteca de la
"Facultad de Odontología".

INTRODUCCION

INTRODUCCION.

La técnica para la confección de prótesis parciales fijas (Maryland) ha sido el progreso aislado más importante en la historia de la Odontología.

En la década de 1970 se hacen investigaciones sobre la técnica del grabado ácido del esmalte.

La primer técnica que siguieron para confeccionar prótesis fija tipo Maryland fué utilizando material de fácil obtención (sin participación del laboratorio) como un diente de acrílico, y corona de resina compuesta o un diente extraído como pónico.

El uso como pónico de un diente para prótesis de resina acrílica, se publicó por primera vez en 1973 por Ibse y Buonocore, utilizando resinas compuestas para adherir el diente pónico a las superficies grabadas de los pilares y haciendo un surco mesio-distal retentivo en la cara lingual del diente acrílico, al igual que en los dientes pilares.

En 1978 Jordan describe la primera técnica, solo que el adhería con resina autopolimerizable y en vez del surco retentivo lingual se efectuaban preparaciones de clase III cortadas en los pónicos. Jordan eliminaba puntos prematuros laterales y protusivos. Estas prótesis tenían una duración de tres años. Simonsen, Davila y Gwinnett describieron el uso de un diente natural como pónico.

La técnica consiste en seccionar la raíz, sellar el conducto radicular y adherir la corona clínica en el espacio del cual fué extraída.

Sweeney y col. probaron adhesiones similares de pñticos pero usando la incorporación de un alambre ala resina compuesta para una mayor resistencia.

En 1977 Rochette utilizó un retenedor perforado elaborado en el laboratorio.

La técnica de Rochette consistía en colar un esqueleto que recubriera la cara lingual de los dientes pilares adyacentes.

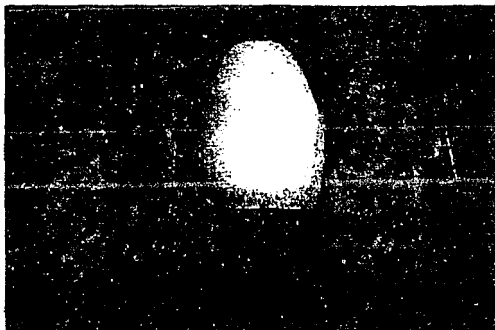
Este esqueleto era perforado, los agujeros servian para trabar el esqueleto en posición al ser rellenado con la misma resina que se usa entre el esqueleto y el esmalte grabado.

La desventaja principal de la versión simplificada de la técnica de Rochette, comparada con la variante actual de la aleación grabada reside en que ahí no se produce adhesión entre el metal y la resina y que las superficies de resina compuesta expuesta por los orificios retentivos estan sujetos a degradación con los años.

En la década de 1980 se desarrolla la técnica de prótesis fija adherida "Bonded", con el grabado electrolítico de aleaciones coladas no preciosas con el fin de crear una superficie microrretentiva para la adhesión física de la resina, fué un progreso con respecto al trabajo previo con retenedores perforados en la Universidad de Maryland. Precisamente, por ser en esta Universidad donde se hizo por primera vez el grabado del metal del esqueleto, lleva este nombre.

CAPITULO I

GENERALIDADES



CAPITULO I. GENERALIDADES.

A) VENTAJAS:

- 1.- Reducción mínima del esmalte.
- 2.- No hay compromiso pulpar.
- 3.- Procedimientos de impresión simplificada.
- 4.- Estética aceptable.
- 5.- No se requiere anestesia, salvo en algunos casos.
- 6.- Técnica clínica simplificada.
- 7.- Técnica de laboratorio simplificada.
- 8.- Menor costo (\$).
- 9.- Márgenes supragingivales.

REDUCCION MINIMA DEL ESMALTE.

La cantidad del esmalte que debe ser eliminado al preparar un puente Maryland es mínima, esta característica conservadora de los retenedores metálicos grabados continuará siendo una de las principales atracciones de la técnica.

SIN INVOLUCRACION PULPAR.

Como la reducción del diente, en la técnica del metal grabado es mínima, no hay irritación pulpar como resultado de la preparación, este rasgo tiene importancia particular en los pacientes más jóvenes.

IMPRESION SIMPLIFICADA.

La impresión se simplifica, ya que no hay necesidad de hacer retracción gingival y no se requiere de cirugía gingival, este hecho representa un gran ahorro de tiempo.

ESTETICA ACEPTABLE.

Un retenedor de adhesión directa es en general una mejor opción sobre una prótesis convencional por varias razones; primero, los dientes pilares permanecen intáctos. Segundo, ausencia de sombras oscuras a nivel cervical del paciente, y como los esqueletos de los retenedores de adhesión directa, no cubren el aspecto vestibular de los dientes pilares, no hay un espesor decreciente de metal opacador y porcelana a medida que el técnico se aproxima al margen gingival de la restauración.

NO REQUIERE ANESTESIA SALVO ALGUNOS CASOS.

Ya que el desgaste es mínimo, no se requiere de anestesia local. Esta es una gran ventaja porque el paciente no sufre el molesto dolor de la punción.

TECNICA CLINICA SIMPLIFICADA.

La técnica a seguir es muy fácil, ya que no se toman en cuenta los siguientes puntos:

- El paralelismo, es un concepto muy poco útil para el retenedor de adhesión directa.

- La ubicación de la línea de retención no es tan crítica para la nueva técnica como para la convencional.
- El temor a lesionar la pulpa durante el tallado es una preocupación del pasado.
- En conjunto, la fase clínica del procedimiento es mucho menos exigente que para los puentes y coronas convencionales.

TECNICA DE LABORATORIO SIMPLIFICADO.

Las dificultades de laboratorio para fabricar un retenedor metálico grabado se reduce de modo similar. No hay necesidad de encerar y terminar el retenedor en una línea terminal precisa y perfecta. No hay problemas creados por la marcación de surcos en los troqueles porque no existen éstos.

MENOR COSTO.

Este trabajo es de muy bajo costo, por la disminución de tiempo que se tarda en la preparación de los pilares. Además, el tiempo de laboratorio necesario para producir retenedores de adhesión directa, suele ser menor que para los puentes convencionales reflejándose en un menor costo para el paciente.

MARGENES SUPRAGINGIVALES.

Esto es favorable, ya que no hay compromiso con el parodonto y, por lo tanto, no es necesario retraer la encía en la toma de impresión.

B) DESVENTAJAS

- 1.- Probable desprendimiento de la prótesis.
- 2.- Posible oscurecimiento de dientes pilares.
- 3.- Probable distorsión o falta de asentamiento de la misma.

C) INDICACIONES

Las indicaciones para las técnicas de adhesión directa son similares a la de prótesis convencionales, con unas pocas consideraciones adicionales:

- Reposición de dientes ausentes.
- Ferulización posortodontica.
- Ferulización de dientes para refuerzo de pilares para prótesis removible.
- Ferulización posquirúrgica.
- Refuerzo de dientes con fracturas incipientes y provisión de un respaldo rígido para construcciones con resinas acrílicas o compuestas.

D) CONTRAINDICACIONES

- Si el paciente muestra alguna sensibilidad a los materiales usados para estas técnicas incluido cualquier metal que integre la aleación.
- La insuficiencia del esmalte en los dientes pilares o que el esmalte no tenga la resistencia necesaria para soportar las fuerzas que le serán aplicadas.

- Cuando la oclusión funcione sobre el p $\acute{o$ ntico o los retenedores en dientes anteriores.
- En dientes pilares con mal posici $\acute{o$ n.
- En restauraciones amplias.
- En brechas desdentadas amplias.

C A P I T U L O I I

P R O C E D I M I E N T O

C L I N C O

CAPITULO II. PROCEDIMIENTO CLINICO.

Al preparar los dientes pilares, se debe crear un espacio oclusal adecuado para los retenedores se deben eliminar los socavados proximales, crear crestas o surcos para las formas de resistencia y establecer un margen definido. El procedimiento empleado para ello es semejante en muchas formas a la reducción lingual que es necesaria para la preparación de una corona parcial retenida por pins, pero la cantidad de reducción es menor porque no se debe penetrar en dentina (la preparación debe permanecer enteramente en esmalte). Si es necesario, los antagonistas pueden contornearse para aumentar el espacio interoclusal. Es esencial que exista suficiente superficie de esmalte para la adhesión.

A) PREPARACION DE LOS DIENTES PILARES EN LOS ANTERIORES.

1.- En la región anterior se realiza un diseño de envoltura de 180 grados. El primer paso para la modificación dentaria anterior superior es determinar la zona de contacto en oclusión céntrica de los dientes pilares.

Posteriormente la zona de contacto oclusal es aliviada aproximadamente 0.3 mm. con una piedra de diamante.

2.- Se usa una fresa de diamante troncocónico de extremo redondeada no. 771 para preparar el plano de guía curvado interproximal. Esto reduce la altura de la convexidad a la vez que proporciona una superficie curvada vestibulo-lingualmente para evitar el desplazamiento lingual de la prótesis.

3.- Se utiliza la misma fresa para crear un ligero chaflán de 0.1mm. que sigue el contorno gingival. Esta sección de la preparación actúa como guía para el técnico (donde termina el borde). También permite una transición más suave entre el colado y la estructura dentaria. Se requiere una fresa de diamante en forma de flama para alinear el esmalte cerca de la zona de contacto para lograr una mejor envoltura anterior. Hay que tener cuidado para no tocar a los dientes adyacentes en este etapa.

4.- Se realiza un apoyo en el cíngulo, este es el paso final en la modificación dentaria anterior. Provee un tope vertical en la etapa de adhesión y un asiento definido para la restauración. Se puede utilizar también una escotadura en el cíngulo.

5.- Los márgenes se deben dejar a 1 mm. del borde oclusal o incisal y a 1 mm. supragingival. Unas crestas linguales definidas aportaran formas de resistencia a los retenedores y contribuirán al asentamiento pasivo durante la cementación. Cuando sea posible debe prepararse más de la mitad de la circunferencia del diente para mejorar la resistencia.

B) PREPARACION DE LOS DIENTES PILARES EN POSTERIORES.

1.- Se debe crear una clara vía de inserción en sentido ocluso-gingival. Esto se logra mediante la paralelización. De las paredes proximales primero y después de las linguales de los dientes pilares. Se reduce la altura de la convexidad hasta aproximadamente 1mm. del borde gingival, siempre y cuando esta modificación no perfora el esmalte. Así, en algunas áreas proxi-

males la altura de la convexidad podrá ser reducida solo la suficiente para proveer cierto ancho ocluso-gingival al conector; generalmente un mínimo de 2mm. como consecuencia del área cóncava del estrechamiento coronario en sentido gingival.

2.- Se debe crear una forma de resistencia proximal. El esqueleto de aleación deberá extenderse vestibularmente más allá de los ángulos diedros disto-vestibular y mesio-vestibular. Esto evitará el desplazamiento del esqueleto de vestibular a lingual. Si la estética quedara comprometida por la extensión vestibular de la aleación, entonces una modificación prudente del esmalte vestibular permite que el ángulo diedro vestibulo-proximal se desplace hacia lingual. La aleación solo necesita extenderse hacia vestibular hasta ese ángulo diedro para establecer la forma de resistencia y se le oculta fácilmente con el modelo apropiado de la porcelana vestibular. Esta forma de porcelana vestibular puede ser creada mediante el uso de surcos o cajas proximales cuando la extensión vestibular de la preparación pueda comprometer la estética.

3.- Se realiza una envoltura proximal. El esqueleto de aleación se deberá extender para abarcar la estructura dentaria en 180 grados o más de su circunferencia, vista desde oclusal. El esqueleto no se debe extender de forma que comprometa la tronera oclusal entre el pilar y el diente adyacente.

4.- En cada pilar se logrará el área de máxima adhesión sin comprometer la salud gingival ni la estética. Esto se logra con las modificaciones proximales-linguales que bajan ala altura de la convexidad.

5.- Se requiere de alguna forma de apoyo oclusal en cada pilar de una restauración adherida con resina. El apoyo debe ser pequeño pero bien definido. Se suele utilizar una fresa redonda del no. 5 o 6 para obtener un apoyo de 1.5 a 2 mm. en sentido vestibulo-lingual y mesio-distal y 1mm. de profundidad.

La ubicación del apoyo no es esencial y puede ser aplicado en cualquier punto de la cresta marginal.

6.- Hay que crear márgenes supragingivales con terminación en filo de cuchillo.

C) TOMA DE IMPRESION.

Una vez terminadas las modificaciones dentarias se procede a la toma de impresión precisa que permita el vaciado de múltiples modelos a partir de la misma impresión, estos requisitos los cumplen solo los poliéteres y los polivinilsiloxanos. El ajuste marginal es tan crítico para una restauración retenida por resina como para una prótesis fija convencional.

D) PROVISIONALES.

Se debe fabricar una restauración provisional con resina acrílica autopolimerizable o utilizando un diente prefabricado, éstos se adhieren con resina pero sin grabar el esmalte. Esta etapa puede ser problemática, dado que es difícil conseguir la retención. En ocasiones, puede ser suficiente un aparato removible, pero el provisional debe estabilizar correctamente los pilares, ya que puede producirse fácilmente una inclinación o supraoclusión significativa de los pilares, especialmente en individuos jóvenes.

supraoclusión significativa de los pilares, especialmente en individuos jóvenes.

C A P I T U L O I I I

P R O C E D I M I E N T O

D E

L A B O R A T O R I O

CAPITULO III. PROCEDIMIENTO DE LABORATORIO.

A) CONFECCION DEL ESQUELETO.

La confección del esqueleto se puede hacer de dos formas:

- 1.- Usando modelos refractarios donde el esqueleto es encerado directamente sobre éste; y ambos se revisten.
- 2.- Usando modelos de trabajo de yeso piedra, donde el patrón se realiza en resina o cera y se retira del modelo para revestirlo para el colado.

Se recomienda usar la primer técnica para las restauraciones extensas, pero clinicamente se acepta mejor la segunda técnica porque hay un mejor sellado marginal.

Los pasos para realizarlo por la segunda técnica son los siguientes:

- 1) Una vez teniendo el modelo de trabajo se procede a marcar el diseño y se coloca separador (Microfilm).
- 2) A continuación el encerado; el espesor mínimo sobre las áreas extensas para el colado es de 0.3mm. y sobre una cresta marginal es de 0.6 mm., este espesor aumenta en la transición al conector.
- 3) Terminado el encerado, se colocan los pernos o cueles de manera normal, se aplica un agente humectante se saca el patrón y se reviste.

4) Cuando el revestimiento ha fraguado (una hora después) se introduce el cubilete al horno con el fin de descenderar y poder realizar el colado. La aleación a utilizar puede ser metal cerámico (cromo-niquel).

5) Ya obtenido el esqueleto se cortan los cueles, se ajusta, se prueba en el modelo de trabajo y se pule al alto brillo.

6) Se realiza la prueba de metales (se recomienda que las restauraciones extensas sean probadas en boca para verificar el ajuste del colado antes de la colocación del material estético).

B) PROCEDIMIENTOS DEL GRABADO:

1) Terminación de la restauración.

Se termina la restauración antes del grabado, todos los ajustes, caracterización, pigmentación y pulido final, deberán estar concluidos.

Los ajustes y el pulido consecutivos al grabado pueden conducir a la contaminación de la superficie grabada.

2) Montado de la restauración.

Inicialmente se adhiere la restauración al electródo con cera pegajosa; esto se logra mejor con el empleo de un ayudante de soldadura para férulas o para restauraciones; se ubica la cara vestibular del pónico sobre un montículo de plastilina sobre la mesa de trabajo, con cuidado de no permitir que la plastilina toque las alas del retenedor.

El electródo puede ser de cualquier metal conductor (alambre de cobre de calibre no. 12 o 14). El electródo al cual se une la

restauración (+) a de ser cubierto con cera pegajosa y nunca deberá estar en contacto con la solución grabadora.

3) Obtención del contacto eléctrico.

Se aplica con un pincel una pintura conductora a los puntos de contacto entre el electrodo de montaje y la restauración.

4) Protección de la restauración.

Toda las áreas de la restauración que no deben ser grabadas deberán ser cubiertas con cera pegajosa.

5) Limpieza de las áreas por grabar.

Las superficies de la restauración que serán grabadas se limpian mediante aire abrasivo con alúmina de 50 micrones y se lava con agua corriente.

6) Determinación de la corriente de grabado.

El área total de la restauración por grabar se estima por comparación con un centímetro cuadrado normativo con el fin de determinar la cantidad total de corriente que deberá pasar por la solución grabadora. Por ejemplo si la densidad de corriente requerida en la fórmula de grabado es de 300 miliamperes/centímetro cuadrado, entonces la corriente que pasa por el baño de grabado deberá de ser de $0.35 \times 300 = 225$ miliamperes.

7) Disposición de los electrodos.

Incorpore el electrodo a la salida positiva (ánodo) de una fuente de poder de corriente directa de bajo voltaje. El otro electrodo (cátodo) se une a la salida negativa de la fuente de poder. El cátodo deberá ser de acero inoxidable, se dobla el

extremo de esta varilla en ángulo recto, para que de 1.5 a 2 cm. del cátodo apunte hacia el ánodo.

B) Proceso de grabado.

Se sumergen los electrodos en la solución grabadora (ácido sulfúrico al 10% para las aleaciones de níquel-cromo-berilio; ácido nítrico para las aleaciones de níquel-cromo y cromo-cobalto).

a) Encienda y ajuste la corriente a miliamperios al nivel calculado sobre la base de la densidad de corriente necesaria para una determinada aleación. Comience a tomar el tiempo.

b) Verifique que se mantenga el nivel de la corriente. Solo se requiere mantener la corriente dentro de más o menos 20 miliamperios para el retenedor medio de tres unidades.

c) La restauración debe comenzar a obscurecerse y pasará a un color negro durante los primeros 30 segundos; se formarán burbujas en el cátodo y se extenderá una solución amarillenta en torno a la restauración. Si se forma una gran cantidad de burbujas sobre la restauración y no se pone negra los electrodos, están invertidos.

d) Al final del tiempo requerido por el grabado, apague la unidad y retire el electrodo sobre el cual está montada la restauración, cuidando de evitar el contacto de el ácido con la piel. Lave con agua corriente y después observe la capa uniforme de residuos negros en la superficie grabada.

9) Limpieza de la restauración.

La restauración unida aun al electrodo, será colocada en un contenedor cerrado con solución de ácido clorhídrico al 18 %.

Se requiere aproximadamente de 150 mm. de solución fresca para un retenedor de tres unidades.

Coloque el contenedor cerrado en un limpiador ultrasónico durante 10 minutos, al concebir el ultrasonido se desprenderá la capa de residuos de la superficie grabada como si se liberara tinta negra de la superficie.

La limpieza se prolongará por aproximadamente 10 a 15 minutos o hasta que aparezca una superficie gris uniforme. Se retira cuidadosamente el electrodo del ácido, se lava y se inspecciona.

10) Se sugiere que se verifique el grabado por observación de la superficie de la aleación con un aumento mínimo de $\times 60$ con un estereomicroscopio.

11) Separación de la restauración y el electrodo.

Esto se logra mejor enfriando la cera pegajosa y partiendo la unión entre ambos bajo agua fría. Esto permite que la cera sea lavada y no quede incluida en la superficie grabada.

Una vez retirada toda la cera, se seca la restauración y se le debe manejar con cuidado para evitar la contaminación.

Es útil tener presente que el grabado puede realizarse satisfactoriamente con una batería de 6 voltios, un riostato y un medidor de corriente. El paso siguiente podría ser la adquisición de una fuente de corriente continua de bajo voltaje con un con-

trol de corriente entre 1 y 1.5 miliamperos
corriente exacta.

* CARACTERISTICAS DE LA RESTAURACION.

Las prótesis fijas por adhesión directa están constituidas por dos retenedores, uno en cada pilar y el pónico. El armazón metálico está compuesto por aleación cromo-cobalto o metal-porcelana (cromo-níquel).

El pónico: es el componente final del puente de metal grabado. Este puede realizarse en porcelana fundida sobre metal, carillas plásticas, etc.

En cuanto al diseño de la terminación cervical sobre la cresta, las consideraciones son exactamente las mismas que en la prótesis fija convencional.

El grupo de retención utilizado en esta técnica es micromecánica.

C A P I T U L O I V

A D H E S I O N

D E L A

R E S T A U R A C I O N

CAPITULO IV. ADHESION DE LA RESTAURACION.

1.- Limpiar los dientes pilares con pasta abrasiva y agua. Aislar con un dique de hule los dientes pilares.

2.- Grabado. En la actualidad se emplea ácido fosfórico al 37 % para grabar el esmalte, y se aplica de 15 a 20 seg.

Silverstone halló la máxima retención de la resina con ácido fosfórico del 20 al 50 %, mediante una mayor selección del ácido que combinará la mayor cantidad de pérdida del contorno superficial con la mayor profundidad de región porosa superficial, concluyó que una solución de ácido fosfórico al 30 % era el agente grabador más eficaz.

En un informe en 1975 Silverstone y col. definieron tres pautas básicas del esmalte humano tras la exposición del ácido fosfórico:

Pauta de grabado tipo 1:

Se elimina preferentemente los núcleos de los prismas del esmalte y quedan en pie las periferias de los mismos. Así la superficie del esmalte se presenta cubierta por cráteres observada en el microscopio electrónico de barrido.

Pauta de grabado tipo 2:

Los núcleos de los prismas del esmalte quedan relativamente intactos y quedan solamente las periferias de éstos.

Pauta de grabado tipo 3:

Se considera una mezcla de las pautas 1 y 2 pero sin relación morfológica de los prismas.

Cualquiera de estas pautas o las tres pueden verse en una sola muestra de esmalte grabado.

3.- Se selecciona un composite que se halla formulado especialmente para esta técnica, los composites convencionales no son adecuados debido al gran tamaño de sus partículas y a que la elevada viscosidad impide el correcto asentamiento de la prótesis. La mayoría de los sistemas de resinas compuestas disponibles para la Odontología en la actualidad están basados en el producto de reacción de bisfenol A y glicidil metacrilato (conocido comúnmente como BIS GMA) esta resina también se conoce como resina de Bowen.

Los fabricantes utilizan una diversidad de rellenos inorgánicos en combinación con el monómero básico BIS GMA y un comonómero solvente para reducir la viscosidad.

Existen en el mercado agentes cementantes específicos para prótesis de adhesión directa estos cumplen las siguientes características:

- 1.- Bajo espesor de película.
- 2.- Son compuestos híbridos de dos componentes: -Foto y autocurado (el autocurado se induce por ausencia de oxígeno).
- 3.- Es radiopaco.
- 4.- Apropriada penetración del agente cementante en la superficie del esmalte y del metal grabado.
- 5.- Óptima fuerza de adhesión.

Los nombres comerciales de algunos de estos agentes cementantes son: -DUD Cement (Coltene)

-Dual cement ABC

-Panavia (Kuraray Co; LTD)

4.- Tan pronto como se haya mezclado la resina reforzada en dos pastas, se coloca en la estructura dentaria y en el metal grabado; el cirujano dentista debe seguir la vía de inserción hasta llevar la prótesis a su asentamiento final. Esta debe ser mantenida con una presión firme y constante durante 3 minutos o el tiempo que el fabricante recomiende. En este lapso hay que quitar cualquier excedente de resina que haya quedado, ya que después de la polimerización es muy difícil de eliminar.

CONCLUSIONES

CONCLUSIONES

La prótesis de adhesión directa o prótesis Maryland, es una alternativa para realizar una prótesis fija, con una técnica más conservadora del tejido dentario.

Aunque esta técnica es relativamente nueva ha adquirido gran aceptación, pero es importante conocer sus limitaciones.

El éxito de la prótesis Maryland, está directamente relacionado con el procedimiento estricto y adecuado de la técnica, tomando en cuenta sus indicaciones y contraindicaciones de manera muy precisa.

A través de la elaboración de este trabajo tuvimos la oportunidad de utilizar tecnología avanzada con la que cuenta nuestra facultad, como son: el sistema de computo y el uso del sistema de micro-video intra y extraoral.

BIBLIOGRAFIA

- Barrancos Mooney.

Operatoria dental.

Editorial Panamericana. 1990

Pags. 653-667.

- Bernard G. N. Smith

Planificación y confección de coronas y puentes.

Editorial Salvat. 1991

Pags. 158-163.

- Humberto José, Guzmán Báez.

Biomateriales odontológicos de uso clínico.

Editorial Catt. 1990

Pags. 31-79

- Mc Donald, Avery.

Odontología pediátrica y del adolescente.

Editorial Panamericana. 5a. Edición.

Pags. 535-539

- Mc Laughlin.

Retenedores de adhesión directa.

Editorial Panamericana. 1987

- Rosenstiel, Land, Fujimoto.

Prótesis fija.

Editorial Salvat. 1991

Pags. 451-457

- Simonsen, Thompson, Barrack.

Técnica de grabado ácido en prótesis de puentes.

Editorial Panamericana. 1990

- Sturdevant, Barton, Sockwell, Strickland.

Arte y ciencia de la operatoria dental.

Editorial Panamericana. 2a. edición.

Pags. 438-439, 445

- Tylman.

Teoría y práctica de la protodoncia fija.

Editorial Intermedica. 1981

Pags. 219-228