258
2 ej.

UNIVERSIDAD NACIONAL AUTONOMA DE MEXICO

FACULTAD DE ODONTOLOGIA

PREPARACION DE CAVIDADES EN OPERATORIA DENTAL

T E S I N A

QUE COMO REQUISITO PARA PRESENTAR EL EXAMEN PROFESIONAL DE:

CIRUJANO DENTISTA

P R E S E N T A

MARIA DEL CARMEN ROBLES RODRIGUEZ

MEXICO, D. F. 1992

TESIS CON
FALLA DE ORIGEN

Universidad Nacional Autónoma de México
UNAM
Biblioteca Central
Dirección General de Bibliotecas de la UNAM

UNAM – Dirección General de Bibliotecas Tesis Digitales Restricciones de uso

DERECHOS RESERVADOS © PROHIBIDA SU REPRODUCCIÓN TOTAL O PARCIAL

Todo el material contenido en esta tesis está protegido por la Ley Federal del Derecho de Autor (LFDA) de los Estados Unidos Mexicanos (México).

El uso de imágenes, fragmentos de videos, y demás material que sea objeto de protección de los derechos de autor, será exclusivamente para fines educativos e informativos y deberá citar la fuente donde la obtuvo mencionando el autor o autores. Cualquier uso distinto como el lucro, reproducción, edición o modificación, será perseguido y sancionado por el respectivo titular de los Derechos de Autor.

INDICE

Introducción..... 1

Capítulo I

Histología Dentaria y Caries..... 3

1.1 Esmalte 3

1.2 Dentina 5

1.3 Cemento 7

1.4 Pulpa 8

1.5 Desarrollo de la Caries 11

1.6 Localización de las Caries 14

Capítulo II

Clasificación de las Cavidades 16

2.1 Localización y Profundidad de las Cavidades 16

2.2 Nomenclatura de Paredes y ángulos Cavitarios 18

2.3 Clasificación etiológica según Black 23

2.4 Postulados del Dr. Black 26

Capítulo III

Preparación de Cavidades Dentarias..... 29

3.1 Tiempos en la preparación 29

3.1.1 Apertura de la Cavidad 29

3.1.2 Remoción de la Dentina Cariada 32

3.1.3 Delimitación de los Contornos 33

3.1.4 Tallado de la Cavidad 35

3.1.5 Biselado de los Bordes 36

3.1.6 Limpieza de la Cavidad 37

Capítulo IV

Cavidades de Acuerdo a su Restauración 41

4.1 Restauración de amalgama para Clase I y II 41

4.2 Restauración de Resina para Clase III, IV y V 47

4.3 Restauración de Incrustaciones para Clase II..... 51

Redacción del caso Clínico.

Conclusiones.

Bibliografía.

INTRODUCCION

En la actualidad la operatoria dental no ha sido comprendida en toda su importancia, es por ello que pretendo desarrollar el tema de Preparación de Cavidades en Operatoria Dental.

Esta disciplina enseña a restaurar la salud, anatomía, fisiología y la estética de los dientes que han sufrido lesiones en su estructura, ya sea por caries, tramutatismos, erosión o abrasiones mecánicas. Las características histológicas de los tejidos duros y blandos, resistencia, dureza así como de las paredes cavitarias capaces de mantener en su sitio la sustancia obturatriz soportando las fuerzas presentes durante el acto masticatorio.

La preparación de cavidades exige un previo proceso mental. Primero analizando los factores que inciden en la prescripción de restauraciones, como podría ser la forma definitiva de la cavidad, y en algunos casos antes de comenzarla (Finalidad protética) y en otros casos inmediatamente después de conocer la extensión de la caries.

De lo cual se tuvo que desarrollar una clasificación la cual consistía en las realizadas mecánicamente por el opera-

dor teniendo una finalidad terápeutica si se trataba de devolverle la salud a un diente enfermo y la otra con finalidad protética si se deseo confeccionar una incrustación metálica que servirá de sostén a dientes artificiales (puentes fijos).

Por lo tanto si no se conocen todos los puntos anteriormente mencionados de la pieza dentaria donde se opera no se podrá realizar una correcta cavidad y un buen resultado final.

CAPITULO I

HISTOLOGIA DENTARIA Y CARIES

ESMALTE

Tejido calcificado de origen ectoblástico. Capa, cápsula de tejido duro de aspecto vitreo y brillante. como principales funciones, la de resistir la abrasión determinada por la masticación y proteger la dentina subyacente del medio bucal.

Desde el límite amelocementario comienza a engrosarse hasta alcanzar máximo espesor a nivel de los bordes cortantes de los incisivos y en las cúspides de premolares y molares.

Tanto en premolares como en molares, el esmalte se adelgaza nuevamente en los surcos y puede, en determinados casos, faltar por completo debido a la no evolución de los lóbulos durante el desarrollo, dejando un fondo de dentina en contacto con el medio bucal (fisura), circunstancia que favorece el injerto de caries.

El largo de los prismas es mayor que el espesor del esmalte mismo, debido a la dirección oblicua y curso ondulado

que ellos siguen. Como regla general, su dirección está - -- orientada desde el centro de la corona dentaria hacia la superficie del esmalte en ángulo recto a la superficie dentaria.

En la zona de la unión amelo-cementaria, los prismas -- tienen una orientación hacia apical, partiendo del límite entre esmalte y dentina hacia el exterior, por este motivo debe hacerse un pequeño bisel en el ángulo cavo-superficial de la pared gingival de la caja proximal, en lascavidades de - clase II. En la zona del ecuador dentario ya han tomado unadirección más o menos horizontal y continuan verticalizándose hasta alcanzar las cúspides y los bordes incisales.

El llamado esmalte nudoso, los haces de los prismas seentrecruzan, semejando verdaderos remolinos o nudos. Se lesobserva en la parte más profunda del esmalte y particularmente en las zonas de las cúspides de molares y premolares. - - Ofrecen mayor resistencia a los esfuerzos de la masticación.

DENTINA

La forman células denominadas odontoblastos, que se desarrollan a partir de una capa germinal embrionaria llamada ectomesénquima.

Tres elementos entran en la constitución de la dentina: sustancia fundamental, conductillos dentinarios y fibrillas de Thomes. La sustancia fundamental está compuesta por elevado porcentaje de sales minerales entremezcladas con la trama orgánica. Los conductillos dentinarios son de forma cónica con base en el límite dentino-pulpar y vértice dirigido hacia el esmalte. En general, son perpendiculares a la pulpa y en forma irradiada van al encuentro del límite amelodentario. En un diente vivo estos conductillos dentinarios estan ocupados por las llamadas fibrillas de Thomas, que se encuentran en la periferia de la pulpa y cuya misión es la de la calcificación e inervación.

A medida que nos acercamos con el tallado de la cavidad a la cámara pulpar, es el aumento del número de terminaciones nerviosas. Los túbulos dentinarios con sus respectivas fibrillas de Thomas, se ramifican al aproximarse a la unión amelo-dentinaria. Esto explica la esquisita sensibilidad de esa zona al tallar una cavidad sin anestesia.

Estas terminaciones son más numerosas aún a la altura del cuello dentario, por lo cual en los tercios gingivales de todos los dientes las caries son muy dolorosas.

Su defensa consiste en formar una barrera cálcica de dentina secundaria delante de la zona de peligro; su color, entonces, es más oscuro y puede confundirse con dentina cariada. Pero al tacto, con el explorador, se verifica que es un tejido muy duro.

Cuando se esté tallando una cavidad, sea con finalidad protésico o terapéutica, en un diente vivo, la irritación se produce de repente, podríamos decir, y no le da tiempo a la formación de dentina secundaria, por lo que la pulpa puede resultar afectada. Esto indica la absoluta necesidad de obturar herméticamente la cavidad.

CEMENTO

Tejido dentario duro que recubre las raices de los órganos dentarios, este lo forman células conocidas como cementoblastos, estos evolucionan a partir de células mesenquimáticas.

Consiste en alrededor del 45 a 50% de material inorgánico (hidroxiapatita) y 50 a 55% de material orgánico y H_2O - compuesta por colágeno y polisacáridos protecnicos.

Es amarillo claro, ligeramente más que la dentina, tiene contenido de fluur más alto de todos los tejidos mineralizados, es permeable. Se forman 2 clases: celular y acelular. El cemento acelular predominan en la mitad coronaria de la - raíz y el celular en la mitad apical.

El cemento se toca con el esmalte para formar la unión-amelocementaria conocida como línea cervical, la abrasión, - erosión, caries, tartrectomías, alisamientos y pulidos pue-- den denudar la dentina para dejarla sensible a varios tipos-de estímulos como:calor, frio y ácidos.

PULPA

Derivado del ecto mesénquima; anatómicamente está dividida en:

1) Pulpa coronaria, ubicada en la cámara pulpar, en la porción coronaria del diente incluido los cuernos pulpares - orientados hacia las crestas incisales y las puntas cuspi- - dess.

2) Pulpa radicular ubicada en los conductos pulpares. -

La pulpa radicular tiene continuidad con tejidos periapicales a través de los agujeros apicales. Está integrada - por nervios mielinizados y amielínicos, arterias, venas, conductos linfáticos, células conectivas, sustancias intercelulares, odontoblastos y fibras colágenas.

La pulpa cumple con 4 funciones:

1) Formativa
2) Nutritiva
3) Sencorial
4) Defensiva o protectora

La formativa consiste en la producción a cargo de odon-

toblastos de dentina primaria y secundaria.

La Nutritiva aporta elementos nutricios y humedad a la dentina a través de la irrigación sanguínea de los odontoblastos.

La Sensorial provee fibras nerviosas sensorias a la pulpa para que medien en la sensación de dolor. Los receptores dentinarios son únicos en cuanto responden a los distintos estímulos sólo con dolor. La pulpa no suele distinguir entre calor, tacto, presión y sustancias químicas.

La defensiva está relacionada con su respuesta a la irritación mecánica, térmica, química o bacteriana. Estos irritantes pueden causar odontoblásticas afectadas y sus correspondientes odontoblastos de reemplazo que depositan dentina irregular o reparadora.

Pero si la irritación es muy leve haciendo el corte cerca de la periferia de la pulpa, con alta velocidad y refrigeración de agua y aire durante la preparación cavitaria, no se forman odontoblastos sustitutos ni dentina reparadora, en cambio en los casos de irritación severa la pulpa responde con una reacción inflamatoria similar a la de cualquier otro tejido blando lesionado. Pero esta inflamación puede resul--

tar irreversible y conducir a la muerte de la pulpa a causa-
de la estructura confinada rígida.

DESARROLLO DE LA CARIES

Clinicamente es observada primero como un amuneto del - color de los tejidos duros del tiente, con simultánea disminución de su resitencia. Aparece una mancha lechosa o par-- dusca que no ofrece regosidades al explorador, más tarde se torna rugosa y se producen pequeñas erosiones hasta que el - desmoronamiento de los prismas adamantinos hace que se forme la cavidad de caries propiamente dicha.

Cuando la afección avanza rápidamente pueden no apre- - ciarse en la pieza dentaria diferencias muy notables de coloración, en cambio cuando progresa con extrema lentitud, los- tejidos atacados van oscureciendo con el tiempo, hasta aparecer de un color negruzco muy marcado, que llega a su máxima- coloración cuando el proceso carioso se ha detenido.

Comprobando microscópicamente existen distintas zonas:

1) ZONA DE LA CAVIDAD

Desmoronamiento de los prismas del esmalte y la lisis - dentaria, hacen que se forme una cavidad patológica donde se alojan residuos de la destrucción tisular y restos alimenticios.

2) ZONA DE DESORGANIZACION

Comienza la lisis de la sustancia orgánica se forman, -

primero, espacios o huecos irregulares de forma alargada que constituyen en conjunto con tejidos duros circundantes.

3) ZONA DE INFECCION

Existen bacterias que se encargan de provocar la lisis de los tejidos y que destruyen la trama orgánica de la dentina y facilitan el avance de los microorganismos que pululan en la boca.

4) ZONA DE DENTINA TRASLUCIDA.

La pulpa dentaria, en su afán de defenderse produce una zona de defensa que consiste en la obliteración cálcica de los canalículos dentinarios.

Histológicamente se aprecia una zona de dentina traslúcida, especie de barrera interpuesta entre el tejido enfermo y el normal con el objeto de detener el avance de caries.

Una contradicción de esto es debido a que la dentina puede aparecer unifromenente con el mismo índice de refracción a la luz.

Por la descalcificación del esmalte, aunque sea mínima, se ha roto el equilibrio orgánico: la pulpa comienza a estar más cerca del exterior y aumentan las sensaciones térmicas y químicas, transmitidas desde la red formada en el límite amelodentario por las terminaciones nerviosas de las fibrillas-

de Thomas.

LOCALIZACION DE LAS CARIES

Las zonas de mayor susceptibilidad a la caries son puntos y fisuras del órgano dentario, también existen en superficies lisas que se deben a la ausencia de barrido mecánico o autoclisis, realizado por lo alimentos durante la masticación y por lo tejidos blandos de la cavidad oral en su constante juego fisiológico.

Estas caries en superficies lisas, asentadas casi siempre en esmalte sano, se producen en las zonas proximales y gingivales de los órganos dentarios por malposiciones de estos o incómutos puntos de contacto, agravados estos factores en muchos casos la falta de higiene bucal del paciente.

CONOS DE CARIES

Siguiendo la dirección del cemento interprismático y de los conductillos (o también canalículos) dentarios.

En las caries de puntos y fisuras esta zona de desarrollo tiene la forma de dos conos unidos por su base. Pero la caries va ensanchándose en sentido pulpar siguiendo la dirección de los prismas hasta llegar al límite amelodentario. Aquí se forma un nuevo cono de base externa, aún mayor por la menor resistencia de la dentina, y acompañando a los con-

ductillos dentinarios su vértice tiende a aproximarse a la - pulpa dentaria.

En las superficies lisas la forma de los conos varía de acuerdo a su localización. En las caras proximales se producen por debajo del punto de contacto y toman la forma de dos conos, ambos de base externa.

En los molares y premolares cuando existe diente vecino exigen el abordaje de la cavidad partiendo desde la zona - - oclusal.

En los incisivos y caninos muchas veces pueden tratarse realizando separación de diente, aunque es más frecuente - el caso en que el desarrollo de la caries ha debilitado las- paredes vestibular o palatina y ella puede ser abordada por- el operador.

En las zonas gingivales los conos de caries tienen también su propia característica: en el tejido adentino tiende- a ser un cono aúm más truncado, y en la dentina la dirección de los canalículos dentarios hace que el cono de tejido en-- fermo tenga dirección apical.

CAPITULO II

CLASIFICACION DE LAS CAVIDADES

LOCALIZACION Y PROFUNDIDAD DE LAS CAVIDADES

Para localizar las cavidades con mayor exactitud y poder indicar su profundidad, es necesario dividir las distintas caras del diente en sentido mesiodistal, vestíbulo-palatino (o lingüal) u oclusо-gingival. Las cavidades pueden ser simples, compuestas o complejas.

CAVIDADES SIMPLES

Son las talladas en una sola cara del diente, la que le da su nombre. Por ejemplo: cavidades oclusales, mesiales, distales, vestibulares etc. Se les denomina a veces por el tercio del diente como puede ser cavidad gingival por vestibular, cavidad gingival por palatino. Para fijar su posición en boca es: cavidad oclusal en segundo molar inferior izquierdo, cavidad mesial en incisivo central superior derecho cavidad proximal (mesial o distal) en incisivo lateral inferior derecho etc.

CAVIDADES COMPUESTAS

Son las talladas en 2 caras del diente. Por ejemplo: ca

vidad mesio-oclusal, la vestíbulo-oclusal etc. Para ubicarlas en la boca es cavidad disto-oclusal en segundo premolar-inferior derecho, etc.

CAVIDADES COMPLEJAS

Son las talladas en tres o más caras del diente. Por - ejemplo: cavidad mesio-oclusal-distal; disto-ocluso-vestíbular. Para localizarlas en boca es: cavidad vestíbulo-ocluso mesial en segundo molar superior izquierdo; cavidad mesio--- ocluso-disto-vestibular en primer molar inferior derecho etc

NOMENCLATURA DE PAREDES Y ANGULOS CAVITARIOS

PAREDES

Las paredes forman los contornos de la cavidad. Se les designa con el nombre de la cara dentaria vecina que sigue aproximadamente su misma dirección. A veces se les denomina como el plano dentario más próximo.

Pared vestibular o bucal: paralela y próxima a la cara vestibular.

Pared mesial : paralela y próxima a la cara mesial.

Pared distal: paralela y próxima a la cara distal

Pared palatina: paralela y próxima a la cara palatina de los dientes superiores.

Pared lingüal: paralela y próxima a la cara lingüal de los dientes inferiores.

Pared pulpar: piso de las cavidades oclusales o incisales: paralela al plano pulpar.

Pared subpulpar: piso de las cavidades oclusales cuando se ha extirpado la pulpa coronaria: paralela al plano subpulpar.

Pared gingival: paralela al plano gingival y próxima a la encia.

Pared oclusal: paralela al plano oclusal.

Pared axial: piso de las cavidades vestibulares, palati

nas o lingüales, mesiales y distales: paralelas a los planos verticales o axiales.

Nomenclatura de las paredes de una cavidad oclusal.

pV: pared vestibular

pD: pared distal

pP: pared palatina (o lingüal)

pPu: pared pulpar (o piso)

pM: pared mesial

Nomenclatura de paredes de una cavidad proximal: mesial o distal.

pP: pared palatina

pL: pared lingüal

pV: pared vestibular

pG: pared gingival

pO: pared oclusal

pI: pared incisal

pA: pared axial

Nomenclatura de paredes de una cavidad gingival

pG: pared gingival

pD: pared distal

pO: pared oclusal

pA: pared axial

pM: pared mesial

pI: pared incisal

Cuando se trata de una cavidad gingival en incisivo o - canino, la pared oclusal toma el nombre de incisal.

ANGULOS

Están formados por la intersección de 2 o más paredes y también por la intersección de las paredes con la superficie externa del diente. Existen 2 tipo:

Diedros: cuando están formados por la intersección de - dos paredes.

Triedros: cuando están formados por la intersección de- tres paredes.

Se les designa con el nombre combinado de las paredes - que lo componen: ángulo (diedro) pulpo-vestibular de la cavidad oclusal; ángulo (tiedro) pulpo-disto-palatino de la cavidad oclusal.

Angulo o borde cavo-superficial: es el formado por las- paredes cavitarias en su unión con la superficie del diente. Señala el límite externo de las cavidades.

Nomenclatura de los ángulos de una cavidad oclusal

(DIEDROS)		(TRIEDROS)	
aVM:	vestíbulo-mesial	aPuMV:	pulpo-mesio-vestibular
aVD:	vestíbulo-distal	aPuDV:	pulpo-disto-vestibular
aMP:	mesio-palatino	aPuMP:	pulpo-mesio-palatino
aDP:	disto-palatino	aPuDP:	pulpo-disto-palatino
aPuP:	pulpo-palatino		
aPuV:	pulpo-vestibular		
aPuM:	pulpo-mesial		
aPuD:	pulpo-distal		

Nomenclatura de los ángulos de una cavidad proximal.

(DIEDROS)		(TRIEDROS)	
aaO:	axio-oclusal	aAOL:	axio-ocluso-lingüal
aAL:	axio-lingüal	aAGL:	axio-gingivo-lingüal
aAP:	axio-palatino (incisivo)		
aAV:	axio-vestibular	aAOV:	axio-ocluso-vestibular
aAG:	axio-gingival	aAGV:	axio-gingivo-vestibular
aAI:	axio incisal		

Nomenclatura de los ángulos de una cavidad gingival.

(DIEDROS)		(TRIEDROS)	
aGA:	gingivo-axial	aAOD:	axio-ocluso-distaL
aAO:	axio-oclusal	aAGD:	axio-gingivo-distal
aDA:	disto-axial	aAOM:	axio-ocluso-mesial

aMA: mesio-axial aAGM: axio-gingivo-mesial

aCS: cavo-superficial

Cavidad compuesta próximo-oclusal

Nomenclatura de Paredes.

CAJA PROXIMAL	CAJA OCLUSAL
pVcp: pared vestibular	pPco: pared pulpar
pGcp: pared gingival	pLco: pared lingüal
pAcp: pared axial	pDco: pared distal
pLcp: pared lingüal	pVco: pared vestibular

Angulos diedros: Todos toman la misma denominación que en las cavidades simples, pero existe un nuevo ángulo diedro por ser saliente: aAP: ángulo axio-pulpar, formado por la unión de ambos pisos (pared axial y pulpar). También se denomina escalón de la cavidad.

Angulos triedros: Tienen el mismo nombre en las cavidades simples, pero existen dos nuevos: aIPAL: pulpo-axio-lingüal y atPAV: pulpo-axio-vestibular.

CLASIFICACION DE LAS CAVIDADES

Las cavidades artificiales tienen una finalidad terapéutica, si se trata de devolverle la salud a un diente enfermo y una protética si se desea confeccionar una incrustación metálica que será de sostén de dientes artificiales (puentes - fijos). Así nace la primera clasificación de cavidades:

1.- Cavidades con finalidad terapéutica.

2.- Cavidades con finalidad Protética

Clasificación Etiológica de Black

Basándose en la etiología y el tratamiento de la caries Black ideó clasificarlas con finalidad derapéutica. Las divide primero en 2 grandes grupos:

GRUPO I

Cavidades en puntos y fisuras. Se confeccionan para tratar caries asentadas en deficiencias estructurales del esmalte.

GRUPO II

Cavidades en superficies lisas. Se tallan en las superficies lisas del diente y tienen por objeto tratar caries - que se producen por falta de autoclisis o negligencia en la- higiene bucal del paciente.

Black considera el grupo I como clase y subdivide el -- grupo II en cuatro clases.

Cavidades de clase VI. Con finalidad protética consideradas por Boisson: Luego el doctor Zabotinsky las dividio en centrales: cuando abarcan poca superficie coronaria, pero en la mayor parte de su extensión estan talladas en pleno tejido dentinario. Las periféricas: cuando abarcan la mayoría de la superficie coronaria, pero sólo en algunas zonas llegan - el límite amelo-dentinario.

CLASIFICACION DE CAVIDADES

Clasifiación Etilógica de Black	Grupo I	Cavidades en puntos y fisuras	Clase I	Molares y premolares: Puntos y fisuras de las caras oclusales. Molares: Puntos de caras vestibular o palatinas (o linguales). Incisivos y caninos superiores: Puntos en cíngulum.	
	Grupo II	Cavidades en superficies lisas	Clase II	Molares y premolares: Cavidades proximales (próximo-oclusales - etc.)	
			Clase III	Incisivos y caninos: cavidades proximales que no afectan el -- ángulo incisal.	
			Clase IV	Incisivos y caninos: cavidades - proximales que afectan el ángulo incisal.	
			Clase V	Todos los dientes: cavidades gingivales en cara vestibular o palatinal (o lingual)	
			Clase VI de Boisson	En todos los dientes: Cavidades con finalidad protética.	Centrales Periféricas

POSTULADOS DEL DR. G. V. BLACK

Conjunto de reglas o principios para la preparación de cavidades, están basados en principios o leyes de física y mecánica.

1.- Relativo a la forma de la cavidad.

Forma de caja con paredes paralelas, piso plano, ángulos rectos de 90^{0}.

2.- Relativo a los tejidos que abarca la cavidad.

Paredes de esmalte soportada por dentina sana.

3.- Relativo a la extensión que debemos dar a nuestra cavidad.

Extensión por prevención.

El primer postulado relativo a la forma que debe ser de caja es para que la restauración u obturación resista las fuerzas que van a obrar sobre ella y no se desaloje o fractu re es decir va a producir estabilidad. El segundo postulado evita específicamente que el esmalte se fractura (friabilidad). El tercero significa que debemos llevar los cortes hasta áreas inmunes al ataque de la caries para evitar la residiva.

Cavidad de Clase I

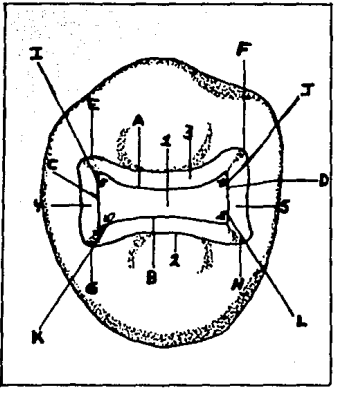

1) Pared Pulpar
2) " Palatina
3) " Vestibular
4) " Mesial
5) " Distal

A) Angulo Pulpo-vestibular
B) " Pulpo-palatino
C) " Pulpo-mesial
D) " Pulpo-distal
E) " Vestibulo-mesial
F) " Vestibulo-distal
G) " Mesio-palatino
H) " Disto-palatino
I) " Pulpo-mesio-vestibular
J) " Pulpo-disto-vestibular
K) " Pulpo-mesio-palatino
L) " Pulpo-disto-palatino

Cavidad de Clase II

1) Pared Vestibular
2) " Gingival
3) " Axial
4) " Lengual
5) " Pulpar
6) " Lingual
7) " Distal
8) " Vestibular

A) Angulo gingivo-axial
B) " Linguo-axial
C) " Vestibulo-axial
D) " Gingivo-lingual
E) " Gingivo-vestibular
F) " Pulpo-lingual
G) " Pulpo-distal
H) " Pulpo-vestibular
I) " Cavo-superficial
J) " Axio-pulpar
K) " Axio-vestibulo-gingival
L) " Axio-linguo-gingival
M) " Pulpo-axio-lingual
N) " Pulpo-axio-vestibular

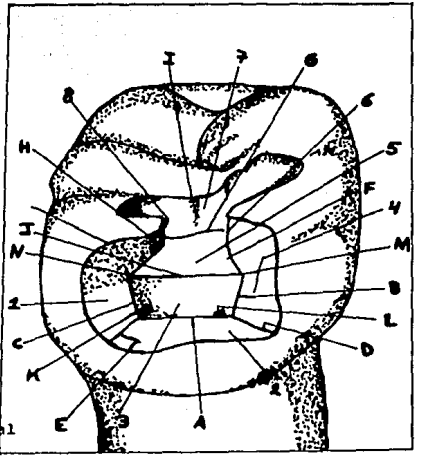

Cavidad de Clase III

1) Pared vestibular
2) " axial
3) " lingual
4) " gingival

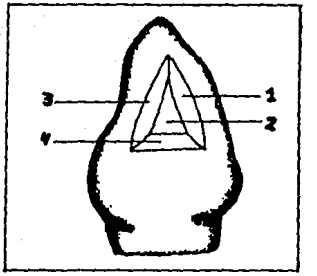

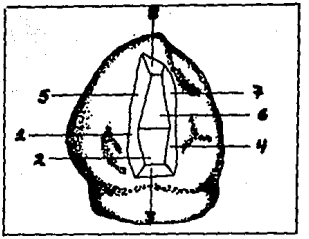

Cavidad de Clase IV

1) Pared vestibular
2) " axial
3) " gingival
4) " lingual
5) " vestibular
6) " pulpar
7) " lingual
8) " mesial o distal

Cavidad de Clase V

1) Pared incisal
2) " distal
3) " gingival
4) " axial
5) " mesial

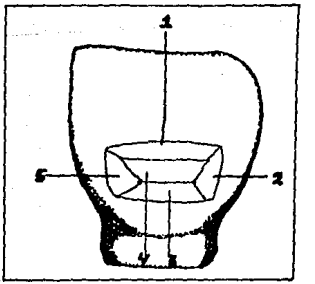

CAPITULO III

PREPARACION DE CAVIDADES DENTARIAS

Tiempos en la preparación de cavidades.

La preparación de cavidades exige un previo proceso mental. El odontólogo analiza los factores que inciden en la prescripción de restauraciones y visualiza mentalmente la forma definitiva de la cavidad, en algunos casos antes de comenzarla.

El doctor Alejandro Zavotinsky basándose en los principios sustentados por Black, aconseja 6 tiempos operatorios para la preparación de cavidades. Ellos son los siguientes:

1.- Apertura de la Cavidad.

Consiste en lograr una amplia visión de la cavidad de la caries para facilitar y asegurar la total eliminación de la dentina cariada, lo que resulta siempre de máxima utilidad porque advierte al odontólogo sobre la extensión y profundidad del proceso patológico.

Si bien para una explicación general de la apertura de cavidades es conveniente dividir a las caries en dos grandes grupos:

A Caries en superficies libres del diente.

B Caries proximales con la presencia del diente vecino

A) Caries en superficies libres del diente. Estas caries corresponden:

1.- Caries en puntos y fisuras (clase I de Black)

2.- Caries gingivales (Calse U)

3.- Caries proximales con ausencia del diente vecino -- (la cara proximal libre).

Cuando la caries es pequeña se puede conseguir más facilmente mediante la utilización de instrumentos rotatorios con poder de desgaste, el ideal es la piedra de diamante redonda pequeña usada a alta velocidad. También puede emplearse pequeñas piedras de diamante. Con cualquiera de estos elementos debe abrirse ampliamente la brecha, luego se continúa con una piedra de diamante tronco-cónica o cilíndrica, hasta eliminar totalmente el esmalte socavado. Si el odontólogo no dispone de estos elementos puede emplear fresas redondas dentadas de tamaño ligeramente mayor a la brecha de la caries.- Se van colócando nuevas fresas redondas dentadas de mayor tamaño, luego con fresas de cono-invertido colocadas por debajo del límite amelo-dentinario, se socava el esmalte y se - desmorona.

Cuando la caries es grande, una brecha en la que puede-

ser colocada una piedra de diamante tronco-conica o cilindrica, para eliminar con ella la totalidad del esmalte socavado La apertura de las cavidades de clase V cuando no se han producido espontáneamente, puede realizarse con pequeñas piedras redondas de diamante.

B) Caries proximales con presencia del diente vecino.

1.- Caries proximales en incisivos y caninos (clase III).

2.- Caries proximales en premolares y molares (clase II)

Cuando la caries de clase III es pequeña es necesario la separación de dientes, se logra la apertura con fresas redondas pequeñas. Cuando es grande se realiza con piedras tronco-cónicas de diamante, desgastando el esmalte socavado en forma de media luna, con lo que se obtiene una amplia visión de la cavidad. En estos casos no es imprescindible separar los dientes.

Si la caries de clase II es pequeña se hace partiendo de la cara oclusal, con una piedra de diamante redonda chica se talla una pequeña cavidad en la zona del surco, a la cara afectada, se coloca una fresa redonda dentada pequeña Nº 502 503 y en plana dentina se confecciona un túnel que pase por-

debajo de l: reborde marginal y llegue hasta la caries.

Se ensancha el túnel, con fresas redondas más grandes o con fresas cono-invertido pequeñas (Nº 34); luego con piedras tronco-cónicas o cilíndricas de diamante, menor al diámetro del túnel haciendo una suave presión hacia oclusal. Cuando son grandes, la apertura es más sencilla ya que muchas veces se encuentra socavado por la misma afección. Una pequeña piedra redonda de diamante es colocada en la zona del surco oclusal, lo más cerca posible de la caries, se talla una profundización que pone directamente en contacto con la caries, se ensancha con una piedra de diamante cilíndrica o tronco-cónica hasta eliminar la totalidad del esmalte socavado.

2.- Remoción de la dentina cariada.

Se comienza eliminando de la cavidad de la caries los dentritus o restos alimenticios. Es preferible realizar la remoción con fresa redonda lisa grande. La dentina enferma debe ser eliminada con movimientos de la fresa que se dirijan desde el centro a la periferia. Debemos dar por finalizado este tiempo operatorio cuando al pasar suavemente un explorador por el fondo de la cavidad se produce el característico ruido de dentina sana, conocido con el nombre de "grito dentinario".

Siempre existe diferencia entre el tono pardusco y opa-

co de la dentina cariada y el brillante y amarillento de distintas tonalidades de la dentina secundaria. Algunos autores aconsejan para la remoción de la dentina cariada las cucharillas de Black o los excavadores de Gillett, estos instrumentos deben aplicarse realizando los mismos movimientos que hacemos con la fresa, es decir desde el centro hacia la periferia con movimientos rotatorios hacia los lados se van eliminando pequeñas capas de tejido descalcificado.

La tintura de iodo o la violeta de genciana son útiles para descubrir dentina enferma, porque la colorean.

3.- Delimitación de los Contornos

Extendemos la cavidad hasta darle la forma definitiva en su borde cavo-superficial. La delimitación de los contornos exige cumplir con varios requisitos:

a).- Extensión preventiva.- Consiste en llevar los bordes de la cavidad hasta zonas inmunes a la caries. Es la famosa "extensión preventiva de Black". Durante el planeo de los límites externos de la cavidad, llevamos conscientemente el borde cavo-superficial hasta zonas de auto-limpieza.

En las cavidades de clase I la extensión se realiza de acuerdo con la anatomía de las fosas y surcos. Cavidades clase III disponemos de sustancias obturatrices que reemplacen-

con eficacia al propio tejido dentario sano. Cavidades clase V varía también de acuerdo a la sustancia obturatiz. -- Cavidades clase II (simples) exige llegar hacia vestibular - y lingual hasta la zona de autoclisis y en dirección gingi-- val hasta por debajo de la papila interdentaria.

b) Extensión por estética.- Ellas deben estar diseñadas con líneas curvas, que se unan armoniosamente de acuerdo con la anatomía dentaria. En las cavidades clase III para orificación, ya en desuso. Si el oro no se visualiza desde vestibular, el esmalte aparece negruzco y por transparencia, simula allí una caries.

C) Extensión por razones mecánicas.- Citaremos un caso: en los premolares superiores se realiza una cavidad de clase II se confecciona una simple cavidad proximal en la zona - oclusar llega unicamente hasta la fosa en las vecindades de la caries. Cuando se desarrolla una fuerza sobre el reborde marginal esta tiende a girar y actúa como una palanca tomando como apoyo el ángulo cavosuperficial de la pared gingi-- val de la caja proximal.

La resistencia está dada por la pequeña porción de tejido dentario que impide el desplazamiento hacia proximal o -

por las retenciones accesorias situadas en la caja proximal. Para que el sistema se mantenga en equilibrio, las fuerzas - reactivas desarrolladas por las paredes dentarias deben ser por lo menos iguales y de sentido contrario a las fuerzas -- activas desarrolladas.

d) Extensión por resistencia.- En las caras oclusales - de los primeros morales superiores, cuando existen caries en ambas fosas el puente que separa ambas cavidades puede haber quedado debilitado y el esmalte por su fragilidad, no soportará el esfuerzo que le exigirá el acto masticatorio. Se - realiza lo que se denomina "extensión por resitencia", se - unen ambas cavidades eliminando el tejido poco resistente.

4.- Tallado d e la Cavidad

Forma de la cavidad en su parte interna debe ser tal - que permita las paredes del diente mantener la sustancia restauradora firmemente en su sitio durante los esfuerzos masticatorios. Cuando la cavidad pasa a ser restaurada con sus-- tancia plástica es necesario que aquella tenga lo que se - llama forma de retención o de anclaje cuando se trata de un bloque obturador (incrustación).

Forma de retención.- Es la q ue damos a la cavidad para

que la sustancia plástica en ella condensada, no sea desplazada por las fuerzas de oclusión funcional. La forma retentiva consiste en lograr en sitios elegidos previos que el piso de la cavidad tenga un mayor diámetro que su perímetro -- externo, estas se realizan con fresas pequeñas cono-invertido.

Forma de comodidad o conveniencia.- Consiste en modificar el tallado de las paredes cavitarias para condensar más eficazmente el material restaurado, o para simplificar la toma de impresión, cuando se ha prescripto una incrustación metálica.

5.- Biselado de los Bordes.

Bisel es el desgaste que se realiza en algunos casos en el borde cavo-superficial de las cavidades para proteger los prismas adamantinos o las pareses cavitarias y para obtener_ el perfecto sellado de una restauración metálica. Es necesario que la s ustencia restauratiz tenga cualidades de dureza superficial y de resitencia a la flexión y a la torción.

Entre las sustancias que disponemos sólo cumplen con este requisito el oro y sus aleaciones y también algunos materiales denominados rígidos. Por este motivo se realiza úni-

camente bisel en las cavidades para orificaciones e incrustaciones metálicas.

La protección del borde cavo-superficial todavía hoy no se ha logrado un material refractario y de calidad que asegure absoluta precisión a las incrustaciones de aleaciones -- cromo-níquel, cromo-cobalto o similares. Como consideramos que no está lejano el día en que e llas puedan realizarse, - aconsejamos que el bisel de las cavidades abarque solamente un cuarto del esmalte con una inclinación de 45°.

La amalgama, la porcelana cocida y el cemento de silicato no permiten la confección de biseles en las cavidades por su gran fragilidad. Los modernos composites parecen poseer cualidades prometedoras para proteger los prismas del esmalte del borde cavo-superficial de cavidades.

6.- Limpieza de la Cavidad.

Cuando se utiliza dique, se elimina con chorro de aire tibio los restos de tejido dentario o de polvo de cemento - que haya quedado en lacavidad y si no se ha empleado aislamiento absoluto, es muy util el uso del atomizador de los - equipos dentales. La cavidad se desinfecta con bolitas de - algodón embebidas de suero fisiológico ó agua bidestilada.

1o. Apertura de la Cavidad

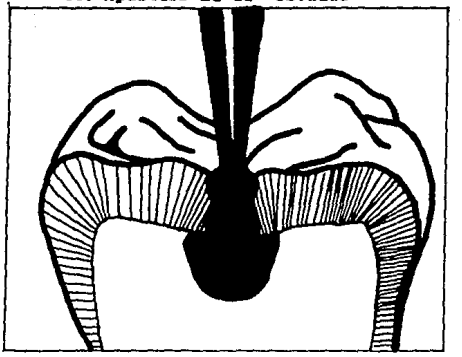

2o. Remoción de la dentina Cariada

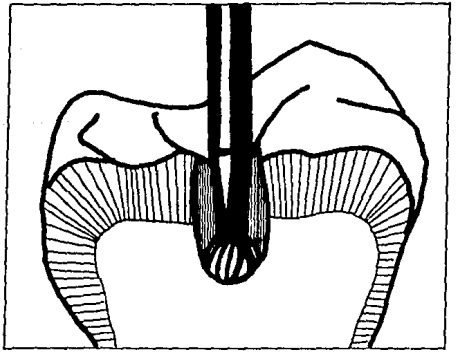

3o. Delimitación de los Contornos o Bosquejos de la Cavidad.



4o. Tallado de la Cavidad
Forma de Retención y Resistencia.

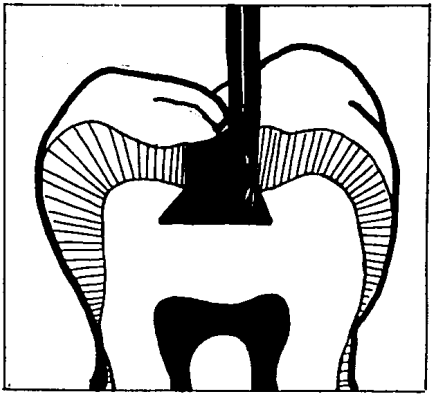

5o. Biselado de los Bordes.

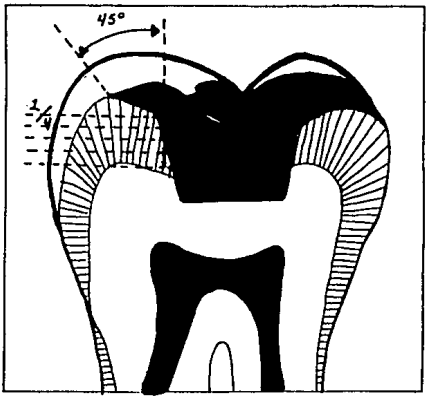

CAPITULO IV

CAVIDADES DE ACUERDO A SU RESTAURACION

RESTAURACIONES DE AMALGAMA PARA CLASE I Y II

Cavidades clase I.

La mejor indicación para la amalgama de plata es cuando la caries de fosas y fisuras no son extensas y la preparación cavitaria es la más consevadora, para proteger la - pulpa, presevar la resistencia del diente. Una caries es - moderada si la distancia entre la dentina infectada y la - pulpa no es inferior a un milímetro, para un solo diente - dónde la caries no sea muy extensa, se puede eivtar la húmedad con rollo de algodón combinado con la reducción en la salivación observada con la anestesia profunda.

La forma del contorno de la cavidad oclusar debe incluir todas las fosas y fisuras de manera de evitar los ángu-- los agudos. Con frecuencia adopta la forma de mariposa. Para preparar una caivdad de clase I se utiliza una fresa -- No. 245. La forma de la fresa provee una convergenia hacia oclusal de las paredes vestibulares y linguales, con incorporación de adecuada retención.

Comenzando con una entrada en la fosa más profunda o - más cariada con un corte de golpe con fresa No. 245 de carburo, este corte se realiza con orientación de la fresa de modo que su eje mayor esté paralelo al eje longitudinal de la corona. La fresa debe rotar cuando se aplica al diente y no dejar de rotar cuando se retire.

Tan pronto como entre en la fosa se debe establecer la profundidad correcta de 1.5 mm. (mitad del Largo de la porción cortante de la fresa). Esta profundidad es desde el - margen cavo-superficial hasta el ángulo diedro pulpar.

Cuando el piso pulpar está en dentina, la extensión - distal hacia la cresta marginal distal para incluir una firma o caries se aconseja una ligera inclinación de la fresa distal hacia (no mas de 10°). para crear la divergencia -- oclusal evitar el socavado del esmalte.

Para los premolares la distnacia desde el borde de tal extensión hasta la cara proximal no debe ser menor de 1.6mm. Para los molares la distancia mínima es de 2 mm. Las paredes mesial y distal convergen oclusalmente.

Se extiende la preparación distovestibular y distolin-

gual para incluir toda fisura que irradie desde la fosa, - entonces se considerará el uso de una fresa de diámetro menor tal como la No. 169 L. Cuando la fisura central tiene caries mínimas, el movimiento a lo largo de esta en la profundidad correcta provee el ancho mínimo deseado en el -- istmo, en otras palabras el ancho del istmo no debe de ser superior al diámetro de la fosa.

Las paredes vestibular y linguales seran extendidas,- cuando sea necesario, debe quedar prismas del esmalte de - longitud total apoyado en dentina sana. Se considera un - ancho ideal (dimensión vestibulo lingual de no más de 1mm).

El piso pulpar, según el e spesor del esmalte. Esto reduce al mínimo la irritación pulpar. La eliminación de dentina cariada restante se hace mejor con una cucharilla discoide o con fresa redonda girando a bajas velocidades.

Al quitar caries, detenga la escavación al alcanzar - un tanto duro o firme en la dentina. La eliminación de la dentina cariada no afecta la forma de resistencia si se - asienta sobre un piso plano periférico a las zonas escavadas.

Cavidades clase II.

El controno de la proción oclusal es similar a la forma de contorno de la preparación cavitaria de clase I.

Se penetra en la superficie proximal afectada con un corte perforante con fresa No. 245 orientada por proximal con ligera inclinación hacia lingual, el eje longitudial de la fresa y de la corona dentaria deben ser paralelos. La profundidad inicial es de 1.5 mm. Mientras mantiene la misma orientación y profundidad se mueve para ampliar el contorno de modo que incluya la fosa central y la opuesta, el istmo deben ser el menor posible no superior a 1/4 de la distnaica intercuspídea. El piso pulpar no debe ser plano a menos que el área preparada de la cara oclusal sea plana.

Se mantiene paralela la fresa con respecto a la corona creando paredes vestibular, lingual y distal con ligera convergencia hcia oclusal. Durante la formación del área de la fosa contraria, la extensión deberá incluir toda firma ya sea distovestibular o distolingual que irradie desde la fosa, lo que proveerá retención en cola de milano contra el desplazamiento de la restauración terminada. Si en esta profundidad existe todavía en el piso pulpar la presencia de caries profundizar a una máxima profundiad de 0.2 mm.

El escalón oclusal se hace ligeramente más ancho vestí bulo lingualmente pues es necesario para la caja proximal.- Con esta velocidad dirija la fresa hacia gingival para descubrir el límite amelodentenario proximal.

El esmalte más duro actúa como guía de la fresa con lo que se crea una pared axial que vestíbulo lingualmente sigue el contorno de la cara proximal y del límite amelodentinario. La extensión gingival se tendría la comprensión - de que el margen gingival terminado debe quedar apenas --- hacia gingival del límite gingival de la zanja y que ese -- margen debe dejar con respecto al diente adyacente solo - 0.5 mm.

La profundidad dentinaria ideal axialmente de cajas - proximales de premolares y molares deben ser similares -- (213 del diámetro de la fresa No. 245 o aproximadamente -- 0.6 mm.) La profundidad axial total del piso gingival debe ser mínimo de 0.8 mm. (diámetro del extremo de la fresa - No. 245).

El corte proximal de la zanja diverge hcia gingival de modo que la dimensión vestíbulo lingual en gingival sea mayor que en oclusal. Lo que contribuye a la forma de reten-

ción y provee la extensión deseable hacia los márgenes proximales vestibular y lingual mientras cosnerva la cresta - marginal y provee los 90° para la amalgama en los márgenes oclusales.

La convergencia de las paredes hacia oclusal conserva_ más cresta marginal proximal que cuando las paredes son paralelas. Vista oclusogingivalmente la dirección de la pa-- red adamantina vestibular es paralela a la dirección de los prismas adamantinos, con lo cual se crea una curva invertida en el contorno, esta es suficiente solo para permitir - 90° en la amalgama en el margen mesiovestibular. En lingual no suele ser necesaria o es mínimo.

La extensión de toda la pared gingival, para incluir - una lesión grande de caries puede abrir tan profundamente - el margen gingival que se torne difícil la ubicación de la matriz y en particular la cuña.

La inserción de una base de hidróxido de calcio o de - oxido de cinc y eugenol enlas excavaciones de la pared axial simplemente.

Biselado

No está indicado el bisel cavo-superficial oclusal en - la preparación cavitaria para amalgama, idealmente debiera - existir un ángulo cavo-superficial de 90° de ningún modo mayor de 110° y los márgenes ser rectos y parejos.

Cuando el margen gingival se ubica hacia el límite amelo cementario, no está indicado el bisel. También redondea_ el ángulo diedro axiopulpar esto aumenta el volumen y por lo tanto, la resistencia de la restauración en la unión de las porciones proximal y oclusal con lo cual se reduce la tendencia de la amalgama a fracturarse.

Restauración de Resina para Cavidades Clase III.

Se utiliza una fresa redonda 1 o 2 para hacer las aberturas iniciales, las cuales van desde la superficie lingual para establecer un contorno. Esta fresa se utiliza para preparar el contorno y aspectos de resistencia de la prepara--- ción. Si la caries penetra por sebajo de la preparación se debe remover con una fresa No. 1 o 2 o con un escavador mamual pequeño.

Los bordes cortantes mesial y distal se invierten y se utilizan en la superficie vestibular y lingual, dependiendo_

de la exposición de la superficie de la lesión. Se pueden utilizar un pequeño recortador marginal o hachuela para esmalte desde la superficie lingual para ayudar en la eliminación del esmalte adicional no soportado.

Las formas de retención se hacen en paredes gingivales e incisal con una fresa redonda 1/2.

En cada retención se hace a la profundidad de la cabeza de la fresa y diverge desde el centro de las paredes -- axiales. El corte se dirige lejos de la pulpa lo cual coloca las retenciones laterales de las placas del esmalte.

La pared de la cavidad debe ser uniforme en grosor y - extensión para producir el volúmen en la retención necesa-- ria para la forma de resistencia.

Siempre que sea posible, las paredes adamantinas que - rodean deben ser perpendicualres a la dentina axial para - dar resistencia adicional, para tener una preparación lisa_ la pared del esmalte se termina en un grosor uniforme. También se alisa la superficie y se termina para eliminar los ángulos agudos y los biseles.

Restauraciones de Resina para Cavidades Clase IV.

La restauración de resina no es ideal para la resistencia de las tenciones que se aplican en estas áreas; por esta razón se deben realizar ajustes en la restauración. En muchas ocasiones los dientes anteriores están fracturados por accidentes. Es imposible colocar restauraciones totales y jackets o coronas veneer ya que los pacientes muy jóvenes tienen una gran extensión vestibular y lingual de la cámara pulpar, una restauración total podría dañar la cavidad pulpar. Como medida para rellenar y mejorar la apariencia estética, en estos casos se aplica la restauración en resina clase IV. La restauración en resina puede utilizar sola o en conjunto con alambres retenidos por el diente, que sirven para mejorar la retención y la forma de resistencia .

Cuando se utiliza la resina enteramente como material de restauración, la preparación de la cavidad no es muy diferente que para las restauraciones clase III.

Además de la retención mecánica convencional se emplea el soporte con postes y mediante el grabado del esmalte.

En las lesiones pequeñas que requieren restauración, la penetración del esmalte debe hacerse desde la superficie lin

gual, tal penetración matiene la cantidad máxima de esmalte vestibular para própositos de estética.

Se realiza la preparación mediante fresas escogiendo - por lo general una del 2 o del 330 para determinar la forma y la penetración axial, la retención se realiza usando una - fresa redonda 1/2 o 1/4 y colocándola a 0.5 mm. desde el - esmalte en la dentina a una profundidad que no exceda el - diámtero de la fresa. Se colocará en la extención lingual_ y vestibular de la pared gingival, la cual a veces será un canal ligero entre la superficie vistibular y lingual con - la retención remanente en la superificie incisal.

Preparación de Cavidad Clase V.

Con una fresa redonda 1 o 2 se excava la lesión o restauración defectuosa pra determinar la extensión del daño - carioso.

La extensión de la cavidad se completa con una fresa - 256,56,329 o 330.

Se utiliza una fresa 1/4 o 1/2 para hacer las retencio nes en la unión gingivoaxial y para un grado menor en el -- mismo sitio en la pared incisal o oclusal. Esta retención_ es adecuada, y nada mejor se hace para socavar las paredes_

del esmalte. El ángulo cavo-superficial debe ser agudo y - el esmalte y las paredes del mismo deben tener ángulos definidos y posee sobre cortes ligeros para la retención. El terminado con fresas de fisura,con movimientos suabes.

Con la efectividad del grabado con ácido se puede utilizar como medio para soportar la restauración en aquellas lesiones que no presenten caries. Este método se recomienda - para usos muy limitados.

El esmalte incisal o oclusal se bisela con una fresa de fisura para alargar la superficie del esmalte. La resistencia y la retención gingival se logran con una fresa 1/4 o - 1/2.

Restauraciones con Incrustaciones para Clase II.

Cavidad de Black.

Ideó una cavidad de paredes paralelas y ángulos diedros y triedros definidos. Su forma similar a las empleadas para amalgama. Sólo se evitan las retenciones, y el bisel abarca 1/4 del espesor del esmalte con inclinación de 45° .

Desventajas:

a) Laboriosa confección. Porque hay que utilizar muchos

instrumentos de mano.

b) Impresión de la cavidad por el metodo directo es dificultosa por los ángulos diedros y triedros bién marcados.

c) No permite la impresión por el método indirecto. La convexidad de caras proximales de premolares y molares y la concavidad que aloja la lengüeta interdentaria hace que se deforme la impresión.

d) Las fricciones entre paredes paralelas de la cavidad y la incrustación, cuando esta es exacta, impidiendo la perfecta colocación de la incrustación.

Cavidad Ward.

Estas cavidades tienen las paredes laterales de la caja proximal y triturante divergentes hacia oclusal. Siguen la dirección de los prismas del esmalte. También el plano de la pared axial de la caja proximal converge hacia oclusal para formar un ángulo obtuso con piso o pared pulpar de la caja oclusal.

Black usaba para el tallado fresas cilíndricas; Ward emplea fresas troncocónicas, que dan a las paredes laterales una ligera divergencia hacia el borde cavo-superficial (alrededor de 12° sexagesimales). Ward realiza bisel únicamente en el ángulo axiopulpar y en el borde cavo-superficial de

la pared gingival de la caja proximal.

Cavidades de Gillett.

1.- Apertura de la cavidad. Se comienza con un corte de toda la cara proximal. Si existen caries oclusal se debe - abrir la cavidad en esta zona; con piedra de diamante redonda si es incipiante, o con piedra de diamante troncocónica - si es amplia.

2.- Remoción de la dentina Cariada. Se realiza con fresa redonda lisa, tanto como la caries proximal como la oclusal.

3.- Delimitación de los Contornos. Por gingival debe - llegar hasta debajo de la papila interdentaria. Por vestibular y palatino hasta los ángulos axiales del diente; próximo vestibular y próximo palatino (lingual). Por oclusal hasta_ las proximidades del vertice de las cúspides de los molares.

4.- Tallado de la Cavidad. Para la caja proximal se utilizan piedras de diamante cilíndricas; con torno común fre-- sas cilindricas dentadas (No. 558, 559). Estos instrumentos nos brindan paredes laterales paralelas. La caja oclusal con piedras de diamante troncocónicas dentadas (No. 701, 702). - Así una pequeña divergencia en las paredes laterales de la - caja oclusal, divergencia que se continúa en la caja proxi-- mal.

5.- Biselado de los Bordes. En la cara proximal se biselan los bordes de unión con el plano del corte, tanto en las paredes laterales como la pared gingival. En la caja oclusal se bisela la totalidad de los márgenes cavitarios. Se redondea el ángulo axio-pulpar. Se emplean piedras de diamante pequeñas en forma de pera e instrumentos de mano.

Cavidad de Irving.

La apertura, eliminación de la dentina cariada y delimitación de los contornos no se diferencian de la técnica empleada en la de Gillett. El tallado de la cara oclusal es -- igual. Solo existen diferencias en la caja proximal, porque ellas se realizan con piedras o fresas tronco-cónicas den-- tadas.

Cavidades Complejas de Calse II.

Deben seguirse las siguientes normas generales:

1.- Corte en la cara proximal profunda en sentido ocluso-apical. Esto permite llevar hacia gingival el eje de giro de la incrustación ante la acción normal del antagonista.

2.- Paredes laterales (vestibular, lingual o palatina)- de cajas proximales pueden tallarse divergentes hacia oclu-- sal.

3.-Paredes axiales de cajas proximales deben ser solo - ligeramente convergentes hacia oclusal.

4.- El ángulo axio-pulpar debe ser redondeado

5.- La caja oclusal será tallada con paredes divergentes hacia oclusal en toda su extensión, menos en las zonas - de surcos vestibulares y palatino, donde deben ser realiza-- das con paredes paralelas o apenas divergentes hacia oclusal. Esta zona influye en el anclaje; desempeña el papel de cola_ de milano en cavidades próximo oclusales.

6.- Cuando los ángulos axio-pulpares han sido destrui-- dos por la caries, deben reconstruirse con amalgama bien retenida y condensada.

7.- Pueden realizarse anclajes adicionales en los ángulos gingivo-axiales de cajas proximales tallándose en ángulo agudo. Pero son de difícl confección.

Recubrimiento de Cúspides.

Los márgenes vestibular y lingual de la cara oclusal -- con frecuencia deben extenderse a la cima de las cúspides -- hasta donde lleguen los materiales restaurdores existentes,- para eliminar caries, eliminar el esmalte oclusal socavado - porque es débil, cuando el contorno oclusal se extiende por sobre las pendientes cúspides más de la mitad de la distan-- cia desde cualquier surco oclusal primario (surcos central,-

vestibular y lingual). Si el contorno cavitario se extiende en 2/3 o más de esa distancia. Antes de reducir la superficie, tallar surcos calibradores de profundidad con el lado de la fresa de carburo No. 271. En premolares y primeros molares superiores la reducción debe de ser de 1 mm . (aveces menos), en la cúspide vestibular para satisfacer exigencias estéticas, debe incrementar hasta 1.5 mm. hacia el centro del diente para contribuir a la rigides del metal recubridor.

Con la piedra de diamante de flama de grano fino se prepara un bisel de ancho generoso en el margen vestibular (lingual de la cúspide reducida). Se concoe como bisel reverso o contra bisel debe estar en un ángulo de un margen de 30°.

CASO CLINICO

Historia Clínica.

Nombre: Alejandro Velasco González

Edad: 30 años

Sexo: Masculino

Ocupación: Profesro de danza Regional.

Dirección: Radiólogos No. 60 Colonia El Sifón.

Teléfono: 6-33-56-72.

Organo dentario a tratar: 2o. molar inferior derecho restaurado con una incrustación metálica en liga de plata.

Primero se realizó la profilaxis del órgano dentario a tratar, como contaba con una r es tauración hecha de amalgama, se comenzó a retirarla con una fresa cilíndrica de diamante. Con previa anestecia y aislamiento se comenzó a retirar la amalgama por lo tanto la apertura de la cavidad se realizó con una fresa cilíndrica de diamante, después se continuó con el tallado de las paredes adamantinas con una fresa cilíndrica de carburo y al mismo tiempo formándose la forma de resistencia, retención y de conveniencia olvidándonos por completo de la caries profunda, por si a caso existiera una lesión pulpar la cavidad quedaría formada y hecha. Mediante el tallado de pare

des adamantinas se removió el tejido carioso de las paredes.

La remoción de dentina cariada en la profundidad de la cavidad en el piso pulpar se realizó con cucharilla o excabador debido al acercamiento con camara pulpar de lo más lejano a lo más cercano a esta. Por la profundidad de la caries se hizo un tratamiento que consistió en un recubrimiento pulpar indirecto con hidróxido de calcio (dycal), después se colocó una base de óxido de cinc y eugenol, colocando después fosfato de zinc.

Por la falta de paredes paralelas, piso plano y ángulos de 90°, la falta de dentina sana. En la cúspide disto-vestibular que solo había esmalte, no se puede realizar un doble bisel porque podría haber fractura de esta cúspide por lo -- tanto se eliminó toda la cúspide con una fresa cilíndrica de diamante, p orque no soportaría la presión durante la masticación y pudiera existir una fractura.

Ya colocado el recubrimiento pulpar, y la colocación de bases, se realizó el biselado de las paredes o bordes con -- una piedra verde con una angulación de 45° después con una - piedra de arkansas blanca para darle tersura al ángulo cavo-superficial marcado perfectamente.

ESTA TESIS NO DEBE
SALIR DE LA BIBLIOTECA

CONCLUSIONES

Al tener conocimiento acerca de las zonas de mayor -- susceptibilidad de la caries como son puntos, fisuras, depresiones estructurales, superficies lisas etc., del órgano dentario que se ven afectadas ya sea por la ausencia de autoclisis o la falta de higiene bucal del paciente.

Nosotros como profesionales de la materia podremos detener este problema, como sería el brindar la ayuda a la población, como pueden ser las visitas periódicas del pciente al - consultorio, programas de prevención en escuelas e institu-- ciones como son: técnicas de cepillado, aplicaciones de selladores de fosetas y fisuras así como de aplicación tópica de fluor.

Con respecto al caso clínico que realicé, me di cuenta que es importante tratar de detener el rápido desarrollo de la caries y así poder evitar que el órgano dentario se trate con procedimientos específicos como lo es la endodoncia o -- tratamiento de conductos. Para esto existen posibilidades - para tratar el órgno dentario como es los recubrimientos pulpares director e indirector.

En este caso fué necesario utilizar un recubrimiento --

pulpar indirecto por la profundidad de la cavidad realizado - con hidróxido de calcio, también se tuvo que llevar a cabo -- uno de los postulados del Dr. Black que fue el de paredes de esmalte soportado por dentina sana, porque s olo contaba con una delgada porción de esmalte, además de haber utilizado y - llevado a cabo los postulados del Dr. Black. El bisel se -- realizó en todo el ángulo cabo superficial marcándolo firme-- mente para el perfecto sellado de la restauración con la cavidad y tener un buen resultado para el futuro.

BIBLIOGRAFIA

1.- Dr. Baum LLoyd, Phillpis Ralph
Tratado de Operatoria Dental
Interamericana, 1984.

2.- Charbeneau Gerald T., Cartwright, Charles B.
Operatoria Dental Principios y Práctica
2da. edición, Panamericana, 1984.

3.- Dr. Ham Arthur W., Cormack David H.
Tratado de Histología
Octava edición, Interamericana, 1987.

4.- Ritacco Araldo Angel
Operatoria Dental. Modernas Cavidades
Cuarta edición, Mundi, 1975.

5.- Sturdevant Clifford M., Barton Roger E. y otros
Arte y Ciencia de la Operatoria Dental
Segunda edición, Panamericana, 1986.

6.- William W. Howard, Richard C. Moller.
Atlas de Operatoria Dental
Tercera edición, Manual Moderno, 1989.

FE DE ERRATAS

PAG.	DICE	DEBE DECIR
5	Thomas	Thomes
8	sencorial	sensorial
11	amuneto	aumento
11	tiente	diente
11	regocidades	rugosidades
14	incómutos	incómodos
19	pered	pared
23	derapéutico	terapéutico
32	dentritus	detritus
35	morales	molares
36	pareses	paredes
44	controno	contorno
44	proción	porción
44	firma	forma
47	sebajo	debajo
49	tenciones	tensiones
51	suabes	suaves
51	posee	poseer
53	incipiante	incipiente
56	rigides	rigidez
57	anestecia	anestesia
58	excabador	excavador
59	director	directos
59	indirector	indirectos