

226
2º ej.

UNIVERSIDAD NACIONAL AUTONOMA
DE MEXICO

FACULTAD DE ODONTOLOGIA

"PROTESIS PERIODONTAL"

T E S I S A

PARA OBTENER EL TITULO DE:

CIRUJANO DENTISTA

QUE PRESENTA:

BERTHA PANIAGUA VAZQUEZ



Vo. Bo.
R. 1991



TESIS CON
FALLA DE ORIGEN

1992



UNAM – Dirección General de Bibliotecas Tesis Digitales Restricciones de uso

DERECHOS RESERVADOS © PROHIBIDA SU REPRODUCCIÓN TOTAL O PARCIAL

Todo el material contenido en esta tesis está protegido por la Ley Federal del Derecho de Autor (LFDA) de los Estados Unidos Mexicanos (México).

El uso de imágenes, fragmentos de videos, y demás material que sea objeto de protección de los derechos de autor, será exclusivamente para fines educativos e informativos y deberá citar la fuente donde la obtuvo mencionando el autor o autores. Cualquier uso distinto como el lucro, reproducción, edición o modificación, será perseguido y sancionado por el respectivo titular de los Derechos de Autor.

INDICE

INTRODUCCION.	
I. GENERALIDADES.	PAG. 3
II. FACTORES QUE DESENCADENAN ENFERMEDAD PERIODONTAL.	PAG. 18
III. DISENOS PROTESICOS.	PAG. 27
IV. REBORDE ALVEOLAR Y SUS MODIFICACIONES.	PAG. 47
V. TRAUMA OCLUSAL.	PAG. 54
VI. RESTAURACIONES PROVISIONALES.	PAG. 69
VII. AUXILIARES EN LA HIGIENE ORAL.	PAG. 73
CONCLUSIONES.	PAG. 79
BIBLIOGRAFIA.	PAG. 81

INTRODUCCION.

En la actualidad cualquier caso clínico que presente en la consulta, no se debe de observar como un caso aislado, sea cual sea el motivo de la consulta del paciente, se debe de observar y tratar a la cavidad bucal como un órgano funcional de cuerpo. por lo tanto, se debe de realizar un tratamiento integral para llevarlo a un estado de salud. Para conseguir esto, debe de haber una interdisciplina entre las diferentes ramas de la odontología; el odontólogo debe de apoyarse en cada una de las diferentes ramas que nos ofrece para mejorar cualquier pronóstico.

Se decidió revisar el tema de prótesis periodontal, ya que desafortunadamente se encuentra poco difundido y en la actualidad debe de ser de básica importancia para cualquier Odontólogo realizar una buena preparación y diseño sin comprometer al tejido periodontal, se debe de saber respetar sus limites, evitar lesionar el tejido y conservar el estado de salud que presenta el paciente.

El objetivo principal de este trabajo es dar a conocer la gran relación que existe entre la prótesis y la periodoncia, esta relacion debe ser muy estrecha cuando se realiza cualquier trabajo protésico, se debe de pensar que el periodonto es un tejido vivo que en estos momentos se puede encontrar sano y hay que protegerlo para que lo siga siendo, si nosotros no tomamos en cuenta esto, al colocar cualquier tipo de prótesis ya sea fija o removible en lugar

de beneficiar al paciente, lo estaremos perjudicando, ya que lesionaremos sus tejidos parodontales provocando una enfermedad periodontal a tal grado que pudiera llegar a perder inclusive sus dientes naturales.

Esta revision incluirá aspectos de básica importancia de prótesis y parodoncia, como anatomía periodontal, patologías periodontales más frecuentes en tratamientos protésicos inadecuados, diseño de pónicos, diferentes terminaciones gingivales, diseño de conectores mayores y la alteración que pueden provocar al periodonto si son mal diseñados, asi como la alteración que provoca la oclusión a los tejidos de soporte, sobre todo cuando se ven alterados por alguna restauración, se explicara al paciente el mantenimiento y cuidado que debiera tener con su prótesis, todo con el fin de preservar una rehabilitación exitosa.

I. GENERALIDADES

DEFINICION:

PROTESIS: Se le denomina prótesis a cualquier parte artificial del cuerpo. En el área odontológica es cualquier aparato mucodentosoportado que reconstruye artificialmente la anatomía, fisiología y estética de uno o más dientes faltantes y utiliza dientes naturales para su sustentación. La prótesis se divide en prótesis parcial fija o removible y en prótesis total.

PARODONCIA: La parodencia es la rama de la odontología que se dedica al diagnóstico y tratamiento de las enfermedades que destruyen los tejidos de sostén de los órganos dentarios. Estos tejidos de sostén se conocen de manera colectiva como periodonto. Y las enfermedades que lesionan al periodonto se denominan enfermedades periodontales.

Antes de mencionar las enfermedades periodontales haremos un recordatorio de la anatomía del tejido periodontal.

El revestimiento de la cavidad oral consta de tres tipos de mucosa, cada uno con una función diferente:

1. Mucosa masticatoria (queratinizada) que cubre la encía y paladar duro.
2. Mucosa de revestimiento o de flexión, que cubre labios, mejillas, vestíbulo, alvéolos, piso de boca y paladar blando.
3. Mucosa especializada (sensitiva) que cubre el dorso de la lengua y las papilas gustativas.

ENCIA

La encía normal, que no exhibe exudado líquido o inflamación a causa de la placa bacteriana, es rosa salmón y presenta puntillero. Tiene un ancho variable que oscila entre 1 y 9 mm, y se extiende entre el margen libre de la encía y la mucosa alveolar. La encía y la mucosa alveolar están separadas por una demarcación denominada unión mucogingival; la diferencia entre el tejido queratinizado punteado y la mucosa brillante lisa, es que esta última contiene más fibras elásticas en su tejido conectivo.

La encía consta de tres partes:

1. Encía libre (marginal) que se extiende desde el sector más coronal de la encía hasta la inserción gingivoepitelial con el diente.

2. Encía adherida, que se extiende desde el nivel de la inserción epitelial hasta la unión entre la encía y la mucosa alveolar.
3. Papila interdental son proyecciones triangulares de encía que rellenan el área entre dientes adyacentes y que consta de un componente bucal y uno lingual separados por una concavidad central (valle).

Existe una depresión en forma de V sobre la superficie labial o bucal de la encía al nivel o ligeramente apical a la inserción epitelial del diente la cual se denomina surco gingival libre.

La encía consta de fibras colágenas densas, en ocasiones denominadas ligamento gingivodental y se dividen en cinco grupos que son:

1. Alveologingivales surgen de la cresta del alvéolo y corren en sentido coronal, terminando en la encía libre y papilar.
2. Dentogingivales surgen del cemento de la raíz inmediatamente en sentido apical a la base de la inserción epitelial y se proyectan hacia la encía, estas fibras siguen un curso coronal.
3. Circulares pasan en forma circunferencial alrededor de la región cervical del diente en la encía libre.

4. Dentoperiosticas se doblan en sentido apical sobre la cresta alveolar ensartándose en el periostio bucal y lingual.
5. Transeptales surgen de la superficie del cemento justamente en sentido apical a la base de la inserción epitelial, atraviesan el hueso interdentario y se inserta en una región comparable del diente adyacente. Las fibras transeptales colectivamente forman un ligamento interdentario conectando entre sí a todos los dientes de la arcada.

COL O COLLADO: Es una depresión que existe entre papila y papila y ocupa el nicho gingival por debajo del área de contacto en los dientes posteriores y une a la papila vestibular con la lingual o palatina.

PERIODONTO

El periodonto es una estructura de tejido conectivo laxo insertado al periostio de la mandíbula y maxilar que sirve para anclar los dientes a los procesos alveolares, maxilar y mandibular. Aporta inserción y soporte, nutrición, síntesis, resorción y mecanorecepción. El principal elemento del periodonto es el ligamento periodontal, que consta de fibras colágenas alojadas en hueso y cemento sosteniendo al diente en su función. Estas fibras también se conocen con el nombre de fibras de Sharpey, siguen un

trayecto ondulado y terminan en el cemento o en el hueso. Existen cinco grupos de fibras en el ligamento periodontal que atraviesan el espacio entre la raíz dental y el hueso alveolar:

1. Fibras transeptales se extienden interproximalmente entre dientes adyacentes, y sus terminaciones están alojadas en cemento.
2. Fibras de la cresta alveolar, se extienden desde el cemento hasta el hueso alveolar.
3. Fibras horizontales siguen un curso en ángulo recto a partir del cemento hasta el hueso alveolar.
4. Fibras oblicuas, son las fibras mas numerosas se extienden apicalmente en dirección oblicua; estas fibras insertan el cemento al hueso alveolar.
5. Fibras apicales, irradian a partir del cemento hacia el hueso alveolar en el ápice radicular.

Los elementos celulares que se encuentran presentes en el ligamento periodontal son fibroblastos, cementoblastos, cementoclastos, osteoblastos, osteoclastos, mastocitos y restos epiteliales.

HUESO ALVEOLAR

Fija al diente y sus tejidos blandos de revestimiento. Y elimina las fuerzas generadas por el contacto intermitente de los dientes, masticación, deglución y fonación; una de sus características principales del hueso alveolar es su capacidad de remodelación en respuesta a las exigencias funcionales.

El hueso esta compuesto por osteoblastos, osteoclasto y osteocitos. Presenta una capa densa de hueso cortical, cuando hay resorción interna y remodelación del lugar a los espacios medulares y a las trabeculas óseas características del hueso esponjoso o diploide.

El hueso interproximal entre los dientes anteriores es piramidal, mientras que entre los molares es en sentido bucolingual.

El tamaño, posición y forma de las raíces ejercen una influencia decisiva sobre la forma del hueso.

CEMENTO

El cemento forma la interfase entre la dentina radicular y los tejidos conectivos blandos del ligamento periodontal. Es una

forma altamente especializada de tejido conectivo calcificado que se asemeja estructuralmente al hueso, aunque difiere de esta en varios aspectos funcionales importantes. El cemento carece de inervación aporte sanguíneo directo y drenaje linfático. Cubre la totalidad de la superficie radicular y en ocasiones parte de la corona de los dientes.

El cemento acelular suele ser la primera capa depositada, se encuentra adyacente a la dentina. Se encuentra predominante en las región cervical, pero, puede cubrir la raíz entera. El cemento celular cubre las porciones media y apical de la superficie radicular. Ambas formas pueden encontrarse emparedadas entre capas de la otra, pueden presentar una matriz de finas fibrillas colágenas incrustadas en una matriz amorfa o finamente granuladas. El cemento desempeña tres funciones importantes:

1. Conservación y anchura del espacio del ligamento
2. Medio a través del cual se repara el daño a la superficie radicular.
3. Inserción de fibras del ligamento periodontal a la superficie radicular.

SURCO GINGIVAL

El surco o hendidura gingival tiene su base formada por epitelio de unión, y une al tejido que se encuentra en contacto con el diente por un lado y al epitelio del surco bucal o tejido conectivo del otro. El epitelio de unión esta considerado como un sistema biológico único.

La estructura general del epitelio de unión varia en su grosor desde 15 a 18 células en la base del surco gingival, hasta solo 1 o 2 células a nivel de la unión cemento adamantina. Las células están dispuestas en capa basal y suprabasal únicamente, y no exhiben la tendencia hacia la maduración, formando capas granulares queratinizadas. Las células basales son cuboidales o en algunos casos planas.

Las células que se originan en la capa basal, se desplazan en dirección oblicua hacia la superficie del diente y llegan eventualmente a la base del surco gingival donde son descamadas.

Existen grandes cantidades de células linfoides, especialmente pequeños linfocitos y algunas células macrófagas las cuales se sospecha que intervienen en el mecanismo de defensa.

Siempre que sea posible, el margen de la preparación debe ser supragingival. Los márgenes subgingivales de las restauraciones cementadas se han identificado como un factor principal en la enfermedad periodontal, especialmente cuando quedan sobre la inserción epitelial. Los márgenes supragingivales son mas fáciles de preparar de forma precisa sin traumatizar los tejidos blandos, tambien pueden situarse sobre el esmalte duro mientras que los márgenes subgingivales frecuentemente se sitúan sobre la dentina o el cemento. Otra ventaja de los márgenes supragingivales son las siguientes:

1. Se pueden acabar con facilidad.
2. Es mas fácil mantenerlos limpios.
3. Es mas fácil tomar las impresiones y las posibilidades de lesiones a los tejidos blandos son menores.
4. Las restauraciones pueden evaluarse fácilmente en las visitas de control.

Sin embargo el margen subgingival esta justificado en las siguientes situaciones:

1. Para sustituir o cubrir una restauración que ya estaba dentro del surco.
2. Cuando hay caries dental, erosión cervical y no esta indicado un alargamiento de corona.
3. Cuando hay fractura dentro del surco.
4. Para obtener una longitud de retención máxima.
5. Para proporcionar contornos mas favorables a la corona de los dientes con bifurcaciones expuestas o raíces cortas.
6. Cuando el aspecto estético exige que el margen de la restauración quede oculto debajo de la encía.
7. Cuando el área de contacto proximal se extiende hacia la cresta gingival.

Al realizar un margen subgingival, lo mejor es no extenderse mas de 0.5 mm en dirección apical a la cresta gingival.

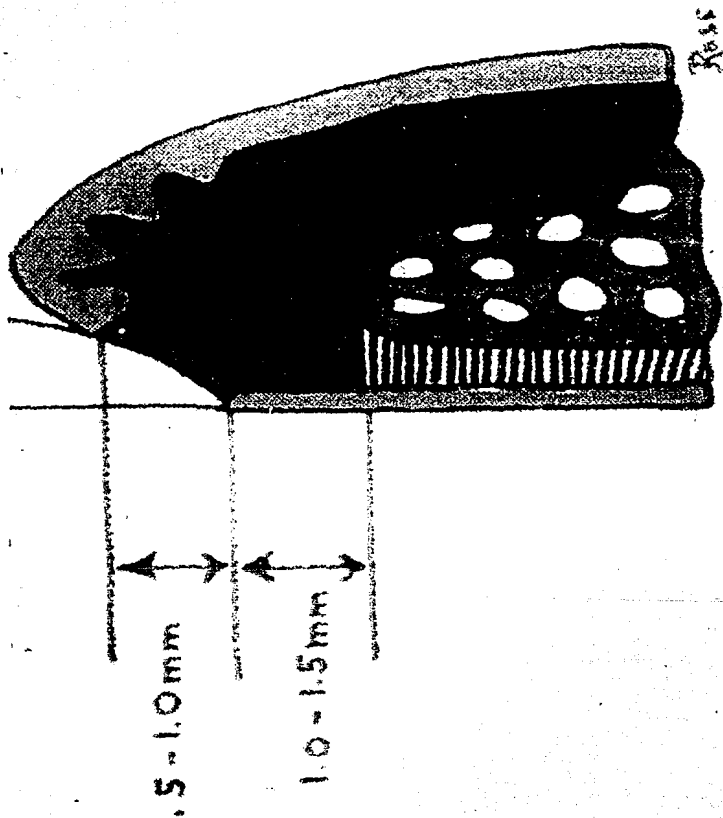
Stilness investigó el estado periodontal de los dientes pilares de puentes fijos y encontró que los índices de placa bacteriana, índices gingivales y profundidades de bolsa eran mayores en las zonas con margen intrasurco, menores con márgenes supragingivales e intermedios con márgenes ubicados a nivel del reborde gingival. Un estudio comparado de restauraciones proximales observó que las puntuaciones de sangrado del surco eran mayores cuando había restauraciones con márgenes subgingivales.

Ritchter y Ueno consideran que el ajuste y el acabado son mas importantes que la colocación de márgenes, aunque los cambios modernos favorecen la colocación de márgenes supragingivales. El ajuste marginal es un factor de importancia para la reacción del periodonto a la colocación intrasurco de las restauraciones. Entre la base del surco gingival y el reborde del hueso alveolar hay una zona de adherencia del tejido blando al diente que corresponde a la zona subsurco. El concepto de "ancho biológico" esta basado en mediciones microscópicas de la zona de adherencia. Se obtuvo una cifra promedio de 1.07 mm para el largo de la adherencia del tejido conectivo y de 0.97 mm para la reinserción epitelial. La violación a este espacio cuando se coloca una restauración subgingival sin pensar en el ancho biológico va a presentar inflamación al tratar el periodonto de remodelarse para restablecer la distancia biológica entre el objeto extraño (la restauración) y el reborde del hueso. Al destruir la zona de unión epitelial sin tomar en

cuenta el ancho biológico se crean problemas sumamente graves; Cuando es necesario crear un ancho biológico se debe de hacer a través de un procedimiento de alargamiento de corona.

Entre las siguientes situaciones clínicas que pueden acabar en invasión del espacio subsurco cabe señalar las siguientes:

1. Necesidad de extensión apical de una restauración intrasurco, ya existente debido a caries recurrente.
2. Extensión del margen de la corona para sellado más allá de una restauración intrasurco ya existente o por caries.
3. Contorno exagerado de una preparación para tratar de obtener longitud de retención en caso de corona clínica corta, fractura sublingual o caries por debajo del reborde gingival.
4. Preparación exagerada de las líneas de acabados proximales, especialmente sobre dientes anteriores en caso de periodonto muy festoneado.
5. Cuando se utilizan procedimientos de "depresión" para la toma de impresiones, utilizando electrocirugía o retracción con cordón o bandas de cobre.



Se muestra la relación del ancho biológico.

La penetración en el espacio subsurco durante procedimientos de restauración puede provocar:

1. Inflamación gingival persistente, aun en caso de una vigilancia esmerada de la placa bacteriana; esta persistencia podría deberse al pellizcamiento o invasión mecánica del espacio biológico o la retención de la placa bacteriana a nivel de la interfase diente-restauración.
2. Dolor en forma de sensibilidad gingival a los estímulos mecánicos.
3. Retracción: una reacción de remodelación que ocurre en un periodonto delgado-festoneado.
4. Formación de bolsas, una respuesta de remodelación en un periodonto grueso-plano.

La unión entre una restauración cementada y el diente es siempre una localización potencial de caries recurrente a causa de la disolución del agente cementante. Unas uniones irregulares aumentan la longitud del margen y reducen la posibilidad de obtener una buena adaptación de la restauración. Se hace incapie en la importancia de alisar correctamente los márgenes.

Deben evitarse las preparaciones en filo de cuchillo o sin hombro ya que no pueden proporcionar volumen suficiente en los márgenes. Las restauraciones sobrecontorneadas son a menudo el resultado de unos márgenes en filo de cuchillo; esto es así, porque la única forma que tiene el técnico de manipular el patrón de cera sin distorsiones es aumentando el volumen de los márgenes.

Una variación del filo de cuchillo, el margen en borde de cincel, se forma cuando existe un mayor ángulo entre las superficies axiales y la estructura del dientes no preparado. Desgraciadamente esto se asocia frecuentemente con una preparación excesivamente cónica o una preparación en la que la reducción axial no será correctamente alineada con el eje longitudinal del diente.

El margen en chaflán es particularmente útil para las coronas de metal colado y para la porción metálica de las coronas de metal-porcelana. Queda diferenciado, deja un volumen adecuado de material y se puede colocar con presión. El instrumento adecuado para tallar un margen en chaflán es una fresa de diamante de forma troncocónica de punta redonda, y el margen se forma como una imagen del instrumento. La precisión del margen es indispensable, así como el biselado de ángulos agudos para crear una terminación gingival de chaflán biselada. El margen gingival se prepara apoyando la fresa de diamante precisamente en la trayectoria de inserción de la restauración. El chaflán nunca debe de prepararse mas ancho que la

mitad del diámetro de la fresa de diamante, de lo contrario resultaría esmalte sin soporte dentinario.

En algunas circunstancias es mas adecuado un margen biselado para las restauraciones coladas, especialmente si ya existe una cresta u hombro, debido a caries, erosión cervical o una erosión previa. El objetivo del biselado es triple:

1. Permitir que un margen metálico colado se doble o bruña contra la estructura dental preparada.
2. Minimizar la discrepancia marginal causada por una corona completa que no sienta del todo.
3. Proteger la estructura dental no preparada contra posibles fracturas.

Cuando es acceso al bruñido es limitado, el biselado tiene pocas ventajas. Y eso se aplica especialmente a un margen gingival en que el biselado conducirá a la extensión subgingival de la preparación.

Un margen en hombro deja suficiente espacio para la porcelana, su empleo se recomienda en las coronas de porcelana y en la parte vestibular de las coronas de metal-porcelana. Debe tomar un ángulo

de 90 con la superficie dental no preparada. Un ángulo agudo tiene mas probabilidades de fracturarse. Algunos estudios experimentales demuestran que una infraestructura metálica con margen en hombro se distorsiona menos que un margen en chaflán durante la colocación de la porcelana, presumiblemente a causa del volumen adicional de la aleación que proporciona el hombro.

Frecuentemente se recomienda un margen en hombro biselado para el sector vestibular de las restauraciones de metal-porcelana, el hombro se recomienda por motivos de estética porque el margen metálico puede entonces estrecharse.

II. FACTORES QUE DESENCADENAN LA ENFERMEDAD PERIODONTAL.

La enfermedad periodontal es la razón principal de la extracción de piezas dentarias en pacientes de 30 Años o más. Se estima que cerca del 100% de la población tiene cierto grado de esta enfermedad destructiva crónica hacia los 45 Años de edad. Esto indica el enorme impacto que tiene en la salud bucal.

La caries dental y la enfermedad periodontal, juntas son las principales alteraciones que el odontólogo debe afrontar en su práctica. la prevención y tratamiento de estas enfermedades pueden

dar garantías al paciente de que podrá conservar sus dientes toda la vida.

La enfermedad periodontal comienza por:

PELICULA ADQUIRIDA: Es una membrana homogénea a manera de película que cubre la mayor parte de la superficie del diente y la placa dental y el sarro. La película adquirida esta constituida por glucoproteínas.

MATERIA ALBA: Es un depósito formado por microorganismos agregados, leucocitos, células epiteliales y exofiliadas muertas, organizadas al azar y laxamente adheridas a la superficie del diente, placa y encía, puede ser eliminada con enjuagues vigorosos o con irrigador de agua.

PLACA DENTOBACTERIANA: La placa dentobacteriana es una unidad estructural específica que resulta de la colonización y crecimiento de microorganismos sobre la superficie del diente, tejidos blandos, restauraciones y aparatos bucales.

La placa presenta una comunidad de microorganismos vivos organizados, como leucocitos dispersos, células epiteliales y macrófagos incluidos dentro de un matriz intracelular formada por

productos del metabolismo bacteriano y sustancia del surco, saliva y dieta. Por lo tanto, la placa es principalmente un producto del crecimiento bacteriano y no de acumulación. Las bacterias constituyen el 70% de porción sólida de la masa, el resto es una matriz intracelular que consiste en hidratos de carbono, proteínas y iones de calcio y fósforo.

En relación con la prótesis varios autores coinciden que el control de la placa es el factor mas decisivo en el fracaso de las dentaduras parciales removibles y en las prótesis parciales fijas.

Cuando se realiza una prótesis parcial removible es necesario que los conectores mayores sean de alto pulimiento, especialmente para aquellos pacientes que presentan un control de placa deficiente. Estos pacientes mostraran una inflamación gingival debido al aumento en el depósito de placa con el uso de la prótesis.

El paciente periodontal que se presenta en la consulta como candidato para prótesis removible, tiene un historial de susceptibilidad a la microflora bacteriana, y a la inflamación resultante, que contribuye a la pérdida de soporte y a la eventual extracción de dientes. Colocar una prótesis que estimule el

crecimiento bacteriano, probablemente llevara al progreso de la enfermedad periodontal.

Por lo tanto, es de máxima importancia que los pacientes periodontales sean llamados en períodos preestablecidos para una terapéutica que incluya el refuerzo del control de placa, la limpieza, el examen de caries y de tejidos blandos, para revisar la dentadura parcial removible. El periodo de mantenimiento debe variar de 2 a 4 meses. El contorno de las prótesis es sumamente importante al relacionar el tejido periodontal y las piezas protésicas. Si no se realizan piezas dentarias con un contorno adecuado, se complica el control de la placa y se pierde el control de la inflamación. Las modificaciones que ocurren en la relación del cuerpo del diente (o sea superficies axiales supragingivales) y encía, debido a la mal posición dentaria o cambios restauradores en el contorno axial, pueden acabar en cambios perjudiciales en el periodonto. Sackett y Gildenhuis hicieron, en adolescentes la cimentación de unas coronas veneers sobrecontorneadas a unos 5 mm del borde gingival sobre el lado vestibular de los premolares. Después de 42 a 49 días, estos autores observaron signos clínicos de inflamación y cambios en la arquitectura gingival normal en 27 de los 42 sitios. El contorno exagerado del cuerpo del diente parece proteger la placa bacteriana al impedir su eliminación mecánica. Las restauraciones de coronas completas sobrecontorneadas

suelen ser la consecuencia de una cadena de acontecimientos que empiezan con una preparación insuficiente del diente.

La mal posición dentaria, por ejemplo un molar inclinado en sentido mesial hacia el sitio donde se ha realizado la extracción, crea una zona de contorno exagerado y la consiguiente trampa para la formación de placa bacteriana sobre el lado hacia donde está inclinado el diente. Cuando el diente se halla en inclinación vestibular o lingual, puede provocar problemas de impactación de alimento al dirigirlos directamente sobre la encía. Cuando se trata de recolocar la corona del diente protésicamente, sin movimiento ortodóntico de raíz y alvéolo, puede aparecer una gingivitis provocada por la placa bacteriana a raíz de la creación de zonas de contorno exagerado que el paciente es incapaz de mantener en estado higiénico. Por lo cual es muy importante realizar un plan de tratamiento adecuado a cada caso y relacionar las diferentes ramas de la Odontología para llevar al paciente a un estado de salud bucal óptimo.

Es más frecuente encontrar sobrecontorneado de las piezas protésicas provocando acciones nocivas sobre el tejido periodontal. Especialmente el sobrecontorneado subgingival es el que mayor influencia nociva ocasionara sobre el tejido periodontal. En el caso de un sobrecontorneado supragingival este se puede mantener dependiendo del grado de control de higiene que tenga el paciente.

Sin embargo, no es recomendable producir este tipo de carga al paciente. Por esto, nuestro objetivo es disminuir el trabajo al paciente y hacer que el mantenimiento sea lo más sencillo posible creando un buen ambiente.

SARRO DENTAL: Es una placa muy adherente que ha experimentado mineralización. La matriz y los microorganismos se calcifican, se localiza por lo general en caras linguales de los dientes incisivos anteriores y caras vestibulares de los molares superiores, debido a que en estas zonas desembocan conductos de glándulas importantes como son la sublingual y submaxilar (conducto de Bartolini y conducto de Warton) y la parótida (conducto de Stenon), recordando que la saliva contiene glucoproteínas específicas que favorecen la capacidad de los microorganismos para colonizar las superficies dentarias y para agregarse entre sí. No puede ser eliminado por el cepillado, y al realizar cualquier tratamiento protésico debe ser eliminado ya que proporciona una superficie áspera y favorable para el crecimiento rápido de la placa bacteriana y ejerce irritación mecánica sobre el tejido periodontal.

LA AMERICAN ACADEMY OF PERIODONTOLOGY formó un comité sobre nomenclatura y dió la siguiente clasificación acerca de las enfermedades periodontales:

INFLAMATORIAS: Gingivitis (origen local y origen sistémico)

DEGENERATIVAS: Periodontitis (sistémica, hereditaria e idiopática)

ATROFICAS: Atrofia periodontal (traumática, presenil, senil e inflamatoria).

HIPERTROFICAS: Hiperplasia gingival (por irritación crónica, por drogas e idiopáticas).

TRAUMATICAS: Traumatismo periodontal.

También reconocieron dos lesiones inflamatorias, gingivitis que se definió como la lesión inflamatoria limitada a los tejidos de la encía marginal, y periodontitis que fue el término aceptado para describir la lesión inflamatoria extensiva a los tejidos más profundos. Y el término periodontitis fue aceptado como un término general para incluir la destrucción degenerativa no inflamatoria de uno o más de los tejidos del periodonto. Las características de la periodontitis incluyen movilidad y migración de los dientes, en presencia o ausencia de proliferación epitelial secundaria y formación de bolsa o enfermedad gingival secundaria.

Las enfermedades periodontales que encontramos con mayor frecuencia cuando se ha realizado un trabajo protésico inadecuado son:

GINGIVITIS LOCALIZADA: Llamada también de origen local, se diagnostica mediante un examen de las encías en busca de cambios de color, forma y textura. La encía esta inflamada, presenta un color rojizo, con bordes gingivales redondeados y tumefactos, y papilas interdentes romas, la densidad varia entre firme y esponjosa. El tejido puede sangrar con facilidad cuando se somete a presión o durante el cepillado dental. El surco gingival puede hacerse más profundo como resultado de tumefacción de las encías, la extensión de estos cambios depende de la gravedad del proceso inflamatorio.

El tratamiento consiste en profilaxis dental a fondo junto con procedimientos meticulosos de higiene bucal en casa. Deben sustituirse las restauraciones dentales que contribuyen a la irritación local, una vez eliminados los irritantes locales con prevención de su reaparición, la encía se normalizara.

Si no se trata la gingivitis, la inflamación se extenderá desde el margen gingival hacia la profundidad por el periodonto.

PERIODONTITIS LOCALIZADA: También llamada periodontitis simple, fue definida como una lesión que evoluciona de la gingivitis resultante

de factores locales. Su progreso es relativamente lento, presenta bolsas de poca profundidad y boca ancha, distribuidas a través de toda la cavidad bucal, con pérdida ósea generalizada. Las bolsas suelen estar llanas con placa y dentritus, y existe una reacción inflamatoria aguda en la encía. La reacción inflamatoria es más evidente en las regiones perivasculares ya que progresa hacia el hueso alveolar y eventualmente hacia la membrana periodontal a través de los tejidos perivasculares. La periodontitis puede producir movilidad dentaria y por último pérdida dental.

El tratamiento de la periodontitis depende de la gravedad de la enfermedad. Una de las etapas principales del tratamiento es la eliminación completa de todos los irritantes locales que hay en las bolsas periodontales y alrededor de las piezas dentarias. Este proceso amplio de legrado se denomina a menudo LEGRADO PERIODONTAL, ya que incluye un raspado de las bolsas periodontales.

Otros procedimientos de tratamiento son:

1. Cirugía : Para eliminar las bolsas periodontales (gingivectomia).
2. Alisamiento de las raíces : Alisamiento de las superficies rugosas de las raíces.

3. Ajuste oclusal: Para eliminar el trauma oclusal excesivo.
4. Procedimientos de restauraciones (férulas, puentes y coronas): Para establecer contactos, oclusión y contornos dentarios adecuados.

III. DISEÑOS PROTESICOS.

La práctica de la prótesis periodontal incorpora todos los procedimientos restauradores y de reemplazo esenciales en el tratamiento de la enfermedad periodontal. Existen conceptos de principios y técnica en prótesis periodontal que han contribuido mucho al campo de la Odontología restauradora. La boca que requiere tratamiento de prótesis periodontal pone a prueba el talento del terapeuta y se pueden obtener resultados favorables aplicando los principios, conceptos y técnicas de la prótesis periodontal.

Los criterios básicos del tratamiento consiste en planear el mejor diseño para la prótesis parcial en un arco determinado y preparar la boca para el aparato ideal. El paciente a quien le faltan tejidos, requiere preparación y ayuda. La enfermedad periodontal y las configuraciones poco comunes del tejido blando y

las posiciones dentales ponen en peligro el buen éxito a largo plazo. Cuando se realiza un diseño protético parcial removible es necesario seguir una secuencia organizada, ordenada y definida. En este sentido se diseñan primero las partes rígidas y de soporte que regulan al aparato parcial, pues su diseño y colocación controlan la ubicación y el diseño de otras partes del mismo.

Se han sugerido diferentes métodos de diseño, para los componentes de una dentadura parcial removible, con el fin de proteger el ligamento periodontal y el tejido gingival. Sin embargo, no hay evidencia que sugiera que un diseño particular tiene ventaja sobre otro. Por lo tanto, la elección de un diseño apropiado se basa en el juicio y la experiencia obtenida en los casos clínicos. Desde un punto de vista periodontal, es importante estudiar bien la dentadura parcial removible, de manera que beneficie al periodonto, en lugar de causar destrucción periodontal y movilidad dentaria.

Las partes componentes de una dentadura parcial removible, que pueden afectar a la salud periodontal, directa o indirectamente, son: Conectores mayores, conectores menores, retenedor directo extracoronal (apoyo, brazo retenedor y brazo equilibrador), placa proximal, retenedor indirecto y base de la dentadura.

CONECTORES MAYORES.- Pueden ser diseñados de las siguientes formas:

- 1.- En forma de barra, como la barra palatina doble.
- 2.- Placa palatina en forma de U.
- 3.- Placa lingual o palatina.
- 4.- Conector palatino maxilar completo.
- 5.- Barra lingual, con retenedor de barra continua.

Los conectores deben ser rígidos, a fin de que sirvan al paciente con eficacia y comodidad. De otro modo, pueden dañar el soporte periodontal de los dientes pilares, pueden causar daño las zonas de los bordes de sujeción, pueden golpear los tejidos subyacentes, en el resultado de un fracaso de la dentadura parcial removible.

Los conectores mayores no deben tocar el tejido marginal libre, y nunca deben depender para la sujeción del borde gingival. Se pueden cumplir estos requisitos, diseñando conectores mayores maxilares, de 6 mm, fuera del reborde gingival y paralelos a su curvatura media. La inflamación provocada por los conectores mayores en los tejidos gingivales se debe a la aprensión excesiva,

y a la creación de un medio ambiente que conduce a la colonización bacteriana.

BARRA PALATINA: Es el conector maxilar que acepta mas variantes y por esta razon es el mas usado, puede elaborarse de modo que sea estrecho, en la prótesis pequeña soportada por dientes o bien, puede hacerse mas extensa cuando los espacios desdentados son mas largos y los requisitos para el soporte son, mayores. Suele ser aceptada por el paciente.

BARRA PALATINA DOBLE: La barra palatina doble suele usarse cuando los dientes pilares anterior y posterior se encuentran muy separados y el conector palatino completo esta contraindicado por cualquier razon. Las dos barras pueden ser mas extensas o mas delgadas, según las necesidades del espacio disponibles en caso. Este tipo de barra es el elección cuando el paciente presenta torus palatino.

MAXILARES EN FORMA DE U: Este tipo de conector se utiliza cuando se sustituyen varios dientes anteriores, cuando existe torus palatino que no pueda ser cubierto, ya que se extiende demasiado hacia la porción posterior, de modo que no puede colocarse correctamente una barra posterior; otra indicación aunque menos frecuente es cuando los dientes anteriores se encuentran débiles parodontalmente y requieren mayor soporte estabilizador.

Este conector debe de estar fuera de la cresta marginal, o por lo menos a 6 mm. La anchura total de este conector debe de ser de, por lo menos 8 mm. para que sea rígido.

PLACA LINGUAL : Constituye un retenedor indirecto y un estabilizador excelente, cuando los dientes anteriores han estado con tratamiento periodontal y requieren una estabilización se debe de utilizar este diseño para realizar una férula de unión de los dientes. La placa lingual debe extenderse hasta el tercio medio de la superficie lingual, de los dientes anteriores mandibulares, y el borde coronal debe de seguir la curvatura natural de la superficie encima del cíngulo. En el momento en que componente de una dentadura parcial removible atraviesa el tejido gingival, se debe aliviar la superficie gingival, sino se alivia provocara inflamación gingival crónica y provocara enfermedad periodontal. Este tipo de prótesis se debe de retirar de la boca por lo menos 8 de las 24 horas del día, y debe mantenerse la cavidad bucal en un estado limpieza escrupulosa.

CONECTOR PALATINO COMPLETO: Cubre una zona mas extensa del paladar que cualquier otro conector del maxilar, y por ello contribuye al máximo soporte de la prótesis. Al aumentar la zona cubierta existirá, menor movimiento de la base durante su funcionamiento. Debe de ser delgado y se reproducirá en el metal la anatomía natural del paladar. Esta indicado este tipo de retenedor cuando

existan bases de extensión distal bilaterales, cuando es poco favorable el pronostico de los dientes remanentes y cuando existan solo seis dientes anteriores naturales.

BARRA LINGUAL: Constituye el conector inferior mas sencillo y debe ser empleado cuando no existe otro requisito que la unificación de los diversos elementos de la prótesis, que no exista trauma oclusal y que los dientes no requieran ferulización. La barra debe de estar, por lo menos, a 3 mm del margen gingival y paralelo a el.

CONECTORES MENORES.

Estos atraviesan directamente por encima del margen gingival, los conectores menores, al hacer contacto con los planos de guía, ayudan a la distribución de fuerzas de los conectores y a la movilización de la prótesis contra el movimiento lateral. Estos conectores suelen formar un ángulo recto con los conectores mayores, suelen estar ligeramente aliviados en la hendidura gingival. Cualquier espacio menor de 5 mm, entre dos conectores menores verticales, tendra una tendencia al deposito de alimento y de placa en la zona.

Los conectores menores deben colocarse sobre una encía queratinizada y no deben interferir con el movimiento de la mucosa alveolar y de los frenillos.

RETENEDORES DIRECTOS.

Los extracoronales constan de un apoyo, un brazo retenedor y un brazo recíproco. El apoyo es capaz de transferir las cargas oclusales paralelas al eje longitudinal del diente. La importancia de los apoyos, en la protección de los ligamentos periodontales y de los tejidos blandos es que impiden la impactación de las dentaduras en los tejidos gingivales contiguos a los dientes pilares.

Los nichos ideales deben abarcar aproximadamente la mitad de la distancia entre la cúspide bucal y lingual de los premolares y un poco menos para los molares. El nicho debe tener la suficiente profundidad para el descanso oclusal pueda ser lo bastante grueso y firme para resistir fracturas y, al mismo tiempo, no interferir con la oclusión opuesta. Sin embargo, el nicho no debe ser tan profundo que origine paredes verticales que impidan que el descanso ejerza fuerzas horizontales sobre el diente.

Algunas clases de retenedores no son deseables, desde el punto de vista de la salud periodontal. El retenedor circunferencial (retenedor de Aker) cambia el contorno del diente e interfiere con el flujo normal de comida sobre las superficies del diente, por lo que permite a la encía marginal perder su estimulación fisiológica. El retenedor en barra y el retenedor DPI (descanso placa proximal)

en forma de I, es un retenedor que se utiliza en casos especiales, y reducen, las interferencias con la estimulación gingival. Los retenedores de alambre forjado reducen las fuerzas sobre los dientes pilares, en comparación con un retenedor circunferencial colado. Un retenedor aceptable periodontalmente debe cubrir un mínimo de superficie dentaria. Generalmente, los retenedores deben ser pasivos, cuando la dentadura parcial removible esta en reposo.

Clayton y Jaslow han demostrado que los retenedores circunferenciales, aun cuando tengan brazos de retención de alambre forjado ejercen algunas veces mas fuerza sobre el diente pilar, que la requerida para el movimiento ortodóntico. Esta fuerza provoca el aumento de la movilidad de los dientes pilares, después de la colocación inicial de la dentadura parcial removible. Cuando se usan apoyos oclusales, se deben colocar mesialmente ya que esto ayudara a proteger la mucosa gingival del diente pilar.

Se han sugerido distintos sistemas de retención, a fin de disminuir las fuerzas de torsión sobre los dientes pilares. El movimiento de los dientes pilares y el daño al ligamento periodontal, depende de muchos elementos, tales como la ubicación de los apoyos, la extensión de la base de la dentadura parcial removible, y el control y la rigidez de los retenedores directos.

PLACAS PROXIMALES.

Una placa de metal contigua con la superficie proximal de los dientes pilares, que sea parte del conjunto retenedor, también puede clasificarse como un conector menor. Como la localización de este componente de las dentaduras parciales removibles es contigua al tejido gingival, su diseño incorrecto puede originar un golpe a la encía y eventualmente originar un daño periodontal.

RETENEDORES INDIRECTOS.

Los retenedores indirectos deberán de estar pasivos, hasta que las dentaduras parciales removibles empiecen a funcionar. Los retenedores indirectos impedirán el movimiento de la base de la dentadura, alrededor de la línea del punto de apoyo, fuera del tejido de sujeción. Puede obtenerse una sujeción indirecta por medio de uno de los siguientes retenedores: apoyo auxiliar, apoyo de tensión del canino, placa lingual y retenedores de barra continua.

BASES DENTARIAS.

Es la parte de la dentadura parcial removible, que se apoya sobre la mucosa oral y a la cual se fijan los dientes. Para su diseño se debe utilizar la máxima zona de la cresta accesible, ya

que la tensión que resulta del funcionamiento de una dentadura parcial removible se transmitirá a los dientes pilares. El trauma adicional puede dañar al tejido gingival y los ligamentos periodontales de los dientes pilares.

Bissada publico que la encía era afectada mas negativamente por las bases dentarias compuestas de materiales no metálicos, y cuando carecían de relieve. Aparentemente, la porosidad y los posibles cambios volumetricos en las bases dentarias aumentan la inflamación gingival

DIENTES PILARES.

Cuando el diente terminal es periodontalmente débil, se puede utilizar mas un diente contiguo para Añadir sujeción. Las dentaduras parciales removibles pueden servir como una férula en pacientes que han tenido una complicación periodontal generalizada, con un trauma oclusal secundario resultante.

Los elementos principales en una prótesis fija son:

PILAR.- Es el diente en el cual se inserta el retenedor.

RETENEDOR.- Es la restauración por medio de la cual el puente es retenido o asegurado al diente pilar. Devolviendo la función,

estética y fonética, puede ser elaborado en material cerámico o metal.

PONTICO.- Es aquella parte de la prótesis que restituye al diente natural ausente y su función.

CONECTOR.- Es la unión del retenedor con el pontico.

Para obtener éxito en el tratamiento protésico se debe realizar un buen anclaje y este depende de cuatro factores importantes:

1. Selección del diente pilar.
2. Preparación del diente pilar.
3. Ajuste y precisión de los retenedores o sea las piezas coladas que toman contacto con los dientes pilares.
4. La relación del retenedor por medio del conector con la extensión de los tramos o pónicos.

La realización y diseño del pontico constituye un tema de controversia, el pontico es importante en la prótesis fija, ya que

un puente altera las demandas funcionales y ambientales dirigidas a los dientes y la cresta.

El pontico al unificar mecánicamente los dientes pilares, cubre una porción de la cresta residual, asume una función dinámica como componente de esta prótesis, el pontico debe restaurar la función del diente que reemplaza asegurar la higiene correcta, ser estético, comodo, y biológicamente aceptable para los tejidos bucales.

Para asegurar que el pontico sea limpiable y no lesivo para los tejidos blandos, se deben hacer ciertas modificaciones en la morfología básica del diente. Hay que tener en cuenta que cuando el diente es extraído, tambien se pierden estructuras de soporte, y que el pontico, esta encima de los tejidos, en lugar de salir de ellos.

El excesivo contacto del pontico con la cresta es una de las principales causas de fracaso de las prótesis fijas. Hay un amplio acuerdo en considerar que la zona de contacto entre el pontico y la creta debe ser pequeña, y que la porción del pontico que se acerca a la cresta debe ser tan convexa como sea posible. Una adaptación intima del pontico y una compresión de los tejidos, esta contraindicada, ya que siempre es causa de inflamación. Por lo tanto, el pontico no debe ejercer presión sobre la cresta.

Los espacios interproximales del pontico, deben estar bien abiertos para permitir que el paciente tenga fácil acceso para su limpieza. Los pónicos diseñados para ser colocados en las zonas visibles tienen que producir la ilusión de ser dientes naturales, estéticos, sin comprometer la posibilidad de ser limpiados.

De acuerdo a los materiales en que se fabrican los pónicos, se ha establecido la necesidad de resistencia, rigidez y durabilidad. Deben soportar fuerzas oclusales e incisales, con una oclusión óptima. El material tendra que ofrecer o permitir un color y una forma aceptable y coincidir con los tejidos adyacentes y con aquellos con los que tenga contacto.

Los pónicos pueden estar hechos enteramente de metal colado, o de una combinación de respaldos de oro y frente de porcelana o resina acrílica. La porcelana es mas fácil de limpiar y es mas higiénica; para el contacto con los tejidos, es preferible la porcelana glaseada o el oro muy pulido, se a afirmado, incluso, que ejerce accion estimulante sobre el tejido gingival.

Las resinas acrílicas no deben emplearse en las zonas de los pónicos cercanos a los tejidos debido a su naturaleza porosa y a lo difícil que es pulirla en alto grado. Se han visto los tejidos gingivales enrojecidos bajo los pónicos de acrílico y se han

encontrado inflamados en forma muy espectacular. Por lo que no es muy recomendable utilizar el acrílico en trabajos protésicos fijos.

Shillingburg menciona que se demostró en un estudio que con una modificación del diseño del pónico, la salud del tejido puede mejorarse si las superficies son repulidas o revitrificadas cuidadosamente. Se halló que la porcelana, el oro y el acrílico estaban todos sujetos a la formación de placa, con un acumulo mayor de residuos y tartaro en las superficies de pónicos no terminados que en los materiales bien pulidos o vitrificados.

Al realizar el diseño de la prótesis se deben de incluir las troneras. Estas son espacios que se abren desde el punto de contacto en las caras interproximales. Las troneras protegen a la encía del empaquetamiento de comida y desvían los alimentos en forma de masajear la superficie gingival. Proporcionan vías de escape para la comida durante la masticación y alivian las fuerzas oclusales cuando se mastica un alimento consistente.

Por enfermedad y por la terapéutica periodontal el tejido del área se reduce; las nuevas restauraciones crearan una nueva tronera, que las ubicara cerca del reciente nivel de la encía. Las superficies proximales de las restauraciones dentarias son importantes porque crean las troneras esenciales para la salud gingival.

- Por su diseño los púnticos se clasifican en :
- Silla de montar o traslape alveolar total.
- Púntico de traslape alveolar modificado o media silla.
- Púntico en pico de flauta.
- Esferoide o cónico.
- Sanitario o higiénico.
- Oval.

SILLA DE MONTAR.- Este púntico es el que se parece mas al diente natural, reemplazando todos los contornos del diente perdido. Llena los espacios y recubre la cresta con un ancho contacto cóncavo. Es imposible de limpiar y causa inflamación de los tejidos, no debe emplearse nunca.

PONTICO DE TRASLAPE ALVEOLAR MODIFICADO.- Es mas fácil de limpiar y se considera superior desde el punto de vista biológico, al producir menor reacción inflamatoria en los tejidos del proceso. Este pontico permite que el hilo dental, u otra clase de aparato

mecánico similar de limpieza, haga contacto con la superficie del pontico que da hacia el tejido.

Algunas desventajas son los espacios existentes, entre pontico y soporte (proceso alveolar) permiten la salida forzada de gotitas de saliva por los espacios durante los movimientos de habla plosivos, que causan vergüenza y molestia a la mayoría de la gente. El pontico puede producir un sellado aéreo insuficiente para la fonación deseada.

EN PICO DE FLAUTA.- Tiene aspecto de un diente natural, y para facilitar su limpieza tiene todas las superficies convexas. La superficie lingual debe tener un contorno ligeramente deflexivo, para evitar la impactación de alimentos y para minimizar la acumulación de placa bacteriana. Este diseño, con frente estético de porcelana, es el tratamiento de elección en la zona visible tanto en el maxilar como en la mandíbula.

ESFEROIDE O CONICO.- También llamado pontico cardioide o en pirámide invertida. Este pontico es limpiable, pero los espacios en forma triangular inmediatos al punto de contacto con la encía, tienen tendencia a retener residuos, especialmente si la cresta es ancha y plana.

SANITARIO O HIGIENICO.- Este termino se aplica a las prótesis cuyos púnticos no tienen ninguna clase de contacto con la cresta alveolar. Este diseño esta indicado para las restauraciones de la zona no visible y donde no se compromete la estética como lo son las zonas posteriores de la boca, tambien por esta razon se puede hacer totalmente en oro. El área convexa del púntico que da hacia los tejidos es lisa en todas sus dimensiones y se conserva bien por arriba de la superficie del proceso. El espacio abierto y amplio entre este ultimo y el púntico, facilita la limpieza eficaz de la prótesis y los tejidos.

El grosor ocluso-gingival de los púnticos de las prótesis higiénicas no deben ser menor de 3 mm y el espacio entre cresta y púntico debe ser de 0.5 mm a 1 mm para poder permitir su limpieza.

OVAL.- Abrams fue quien diseño el púntico oval en un intento por superar las dificultades enfrentadas al usar los dispositivos con púnticos de traslape alveolar completo y el modificado. Este púntico es especialmente útil cuando se trata de un paciente con una línea de la sonrisa elevada que expone a una amplia zona de encía, ya que puede lograr un buen realismo en tales circunstancias. Pero no debe emplearse en o contra el proceso delgado en filo de cuchillo.

Las ventajas que se pueden lograr con este diseño son:

1. Posible mejoría en las características estéticas. Ya que el pontico se coloca en los confines del cuerpo del proceso residual. Esto hace que el pontico parezca emerger del proceso, en vez de descansar en su parte superior.
2. La colocación del pontico oval en el proceso crea la ilusión de un margen gingival libre en la región cervical del pontico, que se combina con las papilas interdetales de la zona de contacto.
3. La superficie que toca el tejido es convexa, y el hilo dental puede tocar y limpiar con facilidad toda el área del pontico con forma de huevo. El hilo estará en estrecho contacto con los tejidos del proceso y eliminara desechos de cualquier clase y células descamadas.
4. Se puede contornear el tercio lingual del pontico a la forma anatómica normal del diente que se reemplaza.
5. Se logra un sellado aéreo mas eficaz; en consecuencia, se elimina la filtración de aire durante la fonación.

Hay una serie de facetas de porcelana prefabricadas y utilizables en la confección de p^onticos de oro y porcelana y son:

FACETAS TRUPONTIC.- En gingival tienen un grueso importante de porcelana, que puede adaptarse a la cresta. Presentan una ranura horizontal que va desde su centro hasta la cara lingual, esta ranura sirve para su retención.

FACETAS INTERCAMBIABLES.- (Steele) fabricadas con una ranura vertical en la cara lingual, esta faceta se aguanta en el respaldo metálico mediante un carril que se introduce en la ranura. El contacto con la encía debe tener lugar con el respaldo metálico pulido. Si el carril y la ranura entran en contacto con los tejidos, se acumulan cálculos, residuos y placa bacteriana y la encía se inflama.



FACETAS CON PERNOS.- Facetas con dorso plana con dos pernos horizontales de retención que ha sido utilizada en los casos con poco espacio oclusogingival. El contacto con la encía se tiene que hacer con el respaldo metálico, evitando que entre en contacto con los tejidos blandos la unión del metal con la porcelana, que sería causa de irritación.

FACETAS DE <<HARMONY>>.- Estas facetas se suministran con una superficie gingival sin modelar y habitualmente, con dos pernos (uno en las formas mas pequeñas) en la cara lingual. El área gingival se adapta a la cresta residual y se glasea.

FACETAS DE PORCELANA FUNDIDA SOBRE METAL.- Cuando se requiere una estética máxima, particularmente en los dientes anteriores, esta indicado este tipo de pontico. Estos púnticos se pueden soldar a coronas parciales o completas de oro tipo III. La unión entre el oro y la porcelana debe situarse en la cara lingual o en la cara bucal (o labial) pero, no debe estar en la zona en que el púntico contacta con la encía.


Una vez cementada la prótesis, el paciente debe ser instruido en la correcta técnica para llegar a bajo del pontico con seda o hilo de nylon o escobillones para pipas (dependiendo del tamaño de los espacios interproximales y de su accesibilidad). La prótesis se debe limpiar perfectamente y con frecuencia hasta la superficie mas lisa para evitar la acumulación de placa bacteriana y prevenir cualquier enfermedad parodontal.

Pónticos mal elaborados, provocando una acumulación de placa ocasionando inflamación severa en las papilas.



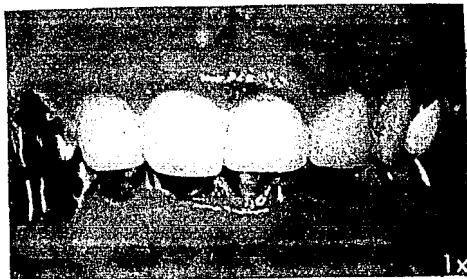
Severa inflamación provocada por un póntico mal diseñado en forma de silla de montar.

Punto prematuro de contacto en relación céntrica, en restauración sobre contorneada provocando trauma oclusal.



Póntico retirado con presencia de cálculos por una sobre adaptación y falta de higiene.

Mal diseño de la prótesis, sin espacios interproximales adecuados para su limpieza provocando inflamación severa.



IV. REBORDE ALVEOLAR Y SUS MODIFICACIONES.

El objetivo principal de un pontico es el de sustituir a un diente faltante. La mayor parte de los casos, el diseño de los pónicos puede conformarse a la morfología oclusal y, en gran medida a la morfología labial para satisfacer los requerimientos estéticos y, a la vez, no introducir impedimentos para la higiene bucal. La forma en que la se diseña y adapta el pontico a los tejidos blandos del reborde desdentado determinara si los tejidos circundantes permanecerán sanos o se enfermaran. De gran importancia en esta región son el grado de presión, el área de contacto con el reborde alveolar y el espacio del nicho entre el pilar y el pontico. Lo anterior es de máxima importancia si se espera buena tolerancia de los tejidos a la colocación del pónico.

La forma gingival del pónico en lo concerniente al contacto y el área de contacto con el reborde desdentado depende de siete factores:

- 1.- Morfología del reborde.
- 2.- Cantidad de encía insertada que cubre el reborde.
- 3.- Posición de la unión mucogingival.

- 4.- Profundidad del vestíbulo.
- 5.- Estética.
- 6.- Fonética.
- 7.- Accesibilidad para las medidas de higiene bucal.

Los primeros cuatro factores están relacionados entre si y pueden ser modificados con el fin de satisfacer los requisitos estéticos y fonéticos, si esto fuera necesario. Si embargo, las medidas referentes al acceso para las medidas de higiene bucal nunca deberán comprometerse en aras de la estética o de la fonética al grado de que los tejidos se enfermen.

Si el reborde alveolar se encuentra en condiciones estructurales ideales, con suficiente amplitud y profundidad y con una zona adecuada de encía insertada, la adaptación del pontico es relativamente fácil, y la magnitud del contacto deseado puede determinarse basada en la estética. En términos generales, mientras mas atrás se coloque el pontico, menor deberá ser el contacto con los tejidos, ya que los requisitos estéticos son menores en las porciones posteriores de la boca y el menor contacto con los tejidos facilitara la limpieza.

El contacto excesivo frustra gravemente la limpieza adecuada por lo que deberá evitarse. Un p \acute{o} ntico solo deber \acute{a} cubrir lo suficiente de un reborde para conformarse a la est \acute{e} tica y a la comodidad. Como norma general, las limitaciones linguales no deber \acute{a} n rebasar la cresta del reborde desdentado. Las caracter \acute{e} sticas gingivales del p \acute{o} ntico no deben incluir \acute{a} ngulos agudos o afilados. La base deber \acute{a} ser lisa y presentar un aspecto altamente pulido, sin importar si el material es oro, resina ac \acute{r} ilica o porcelana. La superficie gingival de los p \acute{o} nticos de porcelana siempre deber \acute{a} n de ser vidriados, ya que el pulido por si solo es insuficiente y provocara reacciones inflamatorias bajo el pontico por la acumulaci \acute{o} n de placa.

Las formas aberrantes del reborde alveolar suelen impedir una adaptaci \acute{o} n ideal del pontico. El establecimiento de una relaci \acute{o} n ideal entre el pontico y el reborde desdentado depende del contorno del reborde y la existencia de espacio vertical para el pontico. La existencia del espacio puede depender del grosor o configuraciones superficiales de los tejidos blandos que cubren el espacio desdentado. Cuando sea factible realizar una modificaci \acute{o} n del reborde, suele ser preferible preparar el reborde para aceptar el pontico y no reducir el pontico para ajustarse al reborde alveolar.

La resorci \acute{o} n puede alterar la morfolog \acute{a} del reborde a tal grado que el dentista puede encontrarse frente a un reborde a

manera de filo de cuchillo, una zona reducida de encía insertada y vestíbulo poco profundo asociado con frenillo o inserciones musculares de posición anormal, lo que puede interferir con la adaptación del pónico. Sin excepción, la superficie gingival del pónico nunca deberá rebasar la unión mucogingival y hacer contacto con la mucosa alveolar o hacer presión sobre los frenillos o inserciones musculares. Las violaciones a esta norma fundamental darán como resultado irritaciones a estos tejidos. Si la estética exige rebasar la unión mucogingival deberá considerarse a la cirugía plástica para poder efectuar el desplazamiento apical de la unión mucogingival. Esto permitirá la creación de una banda mas ancha de encía insertada y a la vez, profundizara el vestíbulo, lo que permitirá una mejor adaptación del pónico. La forma de contacto deberá ser libre de presión, la presión excesiva puede provocar mayor resorción del hueso. El grado de presión siempre deberá de ser verificado con el hilo dental antes de cementar la prótesis. Si el grado de contacto tisular es correcto, el hilo dental deberá pasar bajo el mismo con una resistencia leve.

MODIFICACION DE REBORDES CON SUFICIENTE ENCIA INSERTADA Y SIN AFECCION OSEA.- Si existe un exceso de tejido gingival insertado, el reborde puede ser modificado facilmente mediante una técnica similar a la gingivectomia de bisel externo. Con un bisturi afilada o un bisturi periodontal, se extirpa la cantidad deseada de tejido fibroso de la superficie de la cresta. La profundidad de la

incisión deberá determinarse justamente antes de llegar al hueso alveolar subyacente. La porción restante del tejido fibroso excesivo puede entonces ser extirpado desde los aspectos bucal y lingual del reborde. Después de la corrección, el mayor espacio y el leve aumento en la altura de la corona de los dientes de soporte ayudaran a la retención de la prótesis.

MODIFICACION DE REBORDE CON ENCIA INSERTADA INSUFICIENTE Y SIN AFECCION OSEA.- Cuando existe una cantidad insuficiente de tejido gingival insertado y es necesario realizar la reducción de los rebordes fibroso se requiere un procedimiento quirúrgico diferente para poder conservar la encía insertada restante. Primero se extirpa una cuña de tejido, lo que nos da una indicación clara del grosor del tejido a través de toda la longitud del reborde desdentado. La anchura de la cuña deberá ser medida con cuidado, según su grosor que puede determinarse antes de la cirugía, realizando un sondeo adecuado, no es raro encontrar un grosor entre 4 y 5 mm. Tanto el aspecto bucal como lingual del reborde fibroso puede adelgazarse; si el grosor de la cuña inicial ha sido determinado correctamente, los colgajos pueden aproximarse y suturarse para cubrir el hueso alveolar. La anchura excesiva de la cuña inicial impedirá la buena aproximación de los colgajos de tejido dejando hueso expuesto. Aproximadamente dos o tres semanas después de la corrección quirúrgica, cualquier irregularidad de los tejidos blandos pueden eliminarse con un bisturi periodontal

afilado para poder así mejorar el contorno del reborde para lograr una mejor adaptación de los pónicos.

REDUCCION DE REBORDES DESDENTADOS QUE REQUIEREN REMODELADO OSEO.-
Para remodelar el hueso subyacente, se extirpa una cuña inicial de tejido, se adelgazan los colgajos bucal y lingual y se levantan los mismos para exponer el hueso, que puede entonces reducirse hasta la medida deseada. Los colgajos vuelven a colocarse y se suturan después de la osteoplastia. Puede adaptarse una prótesis de acrílico preformado, colocándolo en forma temporal si la estética lo requiere, ya sea inmediatamente después de la reducción quirúrgica o después de la cicatrización inicial. Deberá precederse con cuidado para no reducir excesivamente los rebordes anteriores, ya que esta puede crear un efecto cosmético indeseable, y además provocar que los pónicos que se realicen sean demasiados largos y dará un aspecto oscuro en los espacios interproximales. Es imposible crear nuevamente la estética normal si el reborde ha sido reducido en forma exagerada. Al colocar los pónicos deben de ser adaptados de tal forma que los nichos interproximales estén superpuestos en gran medida sobre el aspecto bucal del reborde desdentado. Esta adaptación crea una ilusión deseable de una papila interdientaria normal.

A veces la morfología irregular del reborde alveolar es el resultado de prótesis parciales mal diseñadas. Los efectos de tales

aparatos protésicos pueden variar desde hiperplasia de los tejidos blandos, hasta la iniciación de periodontitis. La hiperplasia de los tejidos blandos suele observarse adyacente a los dientes artificiales, tomando las características de un col exagerado. Estos coles son susceptibles a la destrucción y con el mayor asentamiento de la prótesis parcial, la acumulación de placa microbiana y el descuido de la higiene bucal adecuada darán como resultado el desplazamiento apical de la inserción epitelial de estos dientes de soporte en potencia.

Las medidas correctivas dependerán de la extensión del daño al hueso de soporte. Si la corrección se limita a la encía, puede realizarse una simple gingivoplastia, ya sea en forma convencional o por resercción armada, o por reducción con piedras de diamante ásperas o electrocirugía. Si el hueso de soporte se encuentra afectado o si el tejido gingival es mínimo, deberán hacerse bicolgajos de bisel interno, para exponer el hueso para su debida corrección.

Cualquiera de estos procedimientos, si se realizan con cuidado mejoraran la topografía de un reborde desdentado dejándolo mas sano para el mantenimiento sistemático de las áreas restauradoras. Es muy importante que cualquier corrección quirúrgica se realice antes de la construcción o elaboración del aparato protésico.

V. TRAUMA OCLUSAL.

El termino oclusión traumática fue introducido por Stillman y McCall y la definieron como " un esfuerzo, o stress, oclusal que es capaz de producir o ha producido lesión en el periodonto.

Otros términos para describir las relaciones de las fuerzas oclusales con la lesión traumática del periodonto son las siguientes:

Trauma por oclusión.

Traumatismo oclusal.

Traumatismo periodontal.

Trauma por oclusión.

Irritación dinámica.

Efecto de Karolvi.

El trauma por oclusión suele clasificarse como primario y secundario. EL trauma por oclusión primario se refiere al efecto de fuerzas anormales que actúan sobre estructuras periodontales básicamente normales, la oclusión traumática secundaria se refiere al efecto sobre estructuras periodontales ya debilitadas o reducidas por fuerzas oclusales que pueden o no ser anormales.

El trauma por oclusión, o trauma oclusal son las lesiones a cualquier parte del aparato masticador y que son el resultado de relaciones anormales del contacto oclusal, de un funcionamiento anormal del aparato masticador o de ambos. Por lo tanto, el trauma por oclusión puede manifestarse tanto en el periodonto como en las estructuras duras de los dientes, pulpa, articulaciones temporomandibulares, tejidos blandos de la boca y sistema neuromuscular. Los trastornos neuromusculares y las fuerzas traumáticas son la principal etiología del trauma por oclusión.

Los estudios electromiográficos de Moyers, Pery y Harris indican que todos los individuos con maloclusión o interferencias oclusales presentan un patrón de contracción asincrónica en los músculos masticadores. Un patrón de contracción asincrónica y anormalmente fuerte puede, por ejemplo, iniciar contracciones poderosas de los músculos maseteros antes de que los músculos temporales hayan establecido una posición adecuada del maxilar. Este tipo de patrón de contracción asincrónica puede ocasionar

fuerzas dirigidas desfavorables a los tejidos de sostén. Cualquier actividad anormalmente aumentada de los músculos del maxilar, pueden lógicamente ocasionar lesión de las estructuras periodontales.

En el bruxismo se observa un aumento anormal de la magnitud, frecuencia y duración de la fuerza oclusal. El impacto de la fuerza en el bruxismo excéntrico esta dirigido mas horizontalmente que el impacto de las fuerzas masticatorias normales. Además, el punto de ataque de la fuerza en el bruxismo se localiza frecuentemente cerca del borde incisivo o punta cúspide, donde la posibilidad de ocasionar lesión traumática del periodonto es mucho mayor que en el caso de fuerzas aplicadas centralmente y en la dirección del eje mayor de los dientes.

El trauma por oclusión se puede presentar como resultado de numerosas condiciones desfavorables, oclusales y periodontales, en combinación con aumentado tono muscular y diversos grados de tensión emocional. La presencia de oclusión traumática indica que la capacidad adaptativa del aparato masticatorio ha sido sobrepasada. El trauma por oclusión puede ser el resultado de una grave disarmonia oclusal y moderada cantidad de tensión psíquica, así como de severa disarmonia psíquica y discrepancias oclusales de poca importancia.

MALOCCLUSION.- Se ha definido la maloclusion como cualquier desviación de la oclusión normal (tanto desde el punto de vista morfológico como funcional) La maloclusion se refiere tambien a una oclusión inestable producida por desequilibrio de fuerzas opuestas de la masticación y del bruxismo, por una parte, y la presión de la lengua y de los labios, por otra. En estos casos, los dientes pueden ser movidos en una dirección por las fuerzas oclusales y en otra por la presión de los labios o de la lengua ("bamboleo de los dientes"). El resultado de dicho desequilibrio es la hipermovilidad de los dientes y el trauma por oclusión.

En otros casos una oclusión puede mostrar importantes diferencias con los estandares ortodónticos de oclusión normal y gozar, sin embargo, de excelente función sin síntomas de lesión de las estructuras periodontales. Aunque la adaptación neuromuscular y periodontal combinadas puedan haber establecido patrones adecuados del movimiento oclusal sin efecto dañino aparente al aparato masticatorio, en la mayoría de los casos la maloclusion complicara y restringirá los patrones de movimiento oclusal.

La disarmonia de la relacion entre la oclusión y las articulaciones temporomandibulares pueden originarse en relaciones insatisfactorias en dos o mas de los grupos complejos de factores básicos que rigen las relaciones oclusales, o en disarmonia entre las unidades separadas que forma los factores complejos (por

ejemplo, variaciones de la inclinación cuspidea de los dientes dentro de la misma dentición, variación en la prominencia de la curva de Spee de un lado a otro de la boca, etc.) La disarmonia oclusal no es de ninguna manera sinónimo de trauma por oclusión, puesto que una combinación de adaptación neuromuscular y resistencia periodontal puede compensar las irregularidades en la oclusión.

Los dos factores principales en el desarrollo de patrones habituales de los movimientos masticatorios son lograr una buena función y evitar el dolor. Con la común ocurrencia usual de interferencias oclusales y la falta de demanda funcional sobre el aparato masticatorio, se observa con frecuencia un patrón de conveniencia unilateral o restringido de masticación.

Las irregularidades oclusales asociadas con la pérdida de dientes, movimientos de los dientes por hábitos o terapéutica ortodóntica y procedimientos dentales inadecuados, pueden provocar masticación unilateral. Los cálculos y la placa tienen mayor tendencia a acumularse sobre el lado no funcional que sobre el lado activo, poniendo en esta forma en peligro la salud periodontal de los dientes que no trabajan. La pérdida de molares deciduales sin utilizar dispositivos para mantener el espacio y la extracción de dientes permanentes sin colocación de prótesis son causas comunes de disarmonia oclusal. Además aparecen secuelas indeseables en el

aparato masticatorio después de la pérdida dental como inclinación lingual, extrusión sobre erupción, protusión, abertura de los contactos interproximales favoreciendo a la retención de alimento, bordes marginales irregulares, pérdida de la limpieza funcional de los dientes durante la masticación y en algunos casos muy antiguos es común observar resorción del hueso alrededor de donde se efectuó la extracción. La pérdida de cualquier diente funcional dentro del arreglo oclusal tendera a crear un trastorno en las relaciones oclusales entre los dientes restantes.

Una causa frecuente del trauma por oclusión es la pérdida de varios dientes posteriores con tendencia al cierre de la dimensión vertical y aumento inevitable hacia adelante del maxilar inferior al realizar un movimiento de cierre de bisagra determinado por estructuras tan poco flexibles como son las articulaciones temporomandibulares. Esta consecuencia de acontecimientos puede llevar a un trauma por oclusión en el segmento anterior y superior así como en los pocos dientes posteriores restantes.

La pérdida de apoyo periodontal, estructuras periodontales inadecuadas después de la pérdida de dientes, o disminución de la tolerancia tisular, dan con frecuencia a oclusión traumática secundaria sin ninguna alteración en la oclusión o en la naturaleza de las fuerzas oclusales. La oclusión traumática secundaria puede ser precipitada por fuerzas oclusales exageradas normales, o

incluso subnormales, dependiendo del grado de debilidad o incapacidad de los tejidos periodontales para soportar dichas fuerzas. El periodonto es un órgano funcional, los dientes pueden llevar acabo funciones normales incluso después de haberse perdido una porción bastante grande del periodonto; si embargo, cuando se ha sufrido una perdida bastante grande del apoyo periodontal, la actividad funcional normal ocasionara lesión traumática del periodonto incluso en presencia de relaciones oclusales ideales. Todo paciente con enfermedad periodontal muy avanzada llegara finalmente a una etapa en la cual el morder un emparedado o incluso el contacto oclusal al deglutir puede producir una lesión traumática a las inadecuadas estructuras periodontales residuales.

Los padecimientos periodontales destructivos pueden, por lo tanto, llegar a alcanzar una etapa en la cual el trauma por oclusión acompañara a la actividad funcional, aunque las relaciones oclusales y las fuerzas funcionales no estén alteradas. Resulta en ocasiones sumamente difícil decidir si los dientes tienen apoyo periodontal adecuado para una actividad funcional normal en pacientes con padecimiento periodontal avanzado.

El apoyo periodontal puede tambien verse reducido en forma importante por la perdida de varias o de todos los dientes posteriores. En estas circunstancias, la fuerza normal del cierre oclusal en la masticación y la deglución será distribuida sobre

unos dientes y con frecuencia en una dirección desfavorable. Con frecuencia las relaciones funcionales son desfavorables cuando hay pocos dientes para la masticación. Esto puede requerir manipulaciones neuromusculares distorsionadas de los maxilares en un intento para lograr cierto grado de función. Tales relaciones funcionales alteradas por la pérdida de dientes aumenta la posibilidad de que se presente el trauma por oclusión.

El objetivo principal de la odontología restauradora es diseñar y construir restauraciones en armonía con los factores guía del aparato masticatorio. Este propósito debe lograrse tomando las medidas necesarias para transferir las fuerzas oclusales funcionales a los dientes restantes y a las estructuras que los rodean, asegurándose que las fuerzas se encuentren dentro del nivel de tolerancia fisiológica de dichas estructuras. El trauma por oclusión pasajero se asocia comúnmente a las restauraciones y aparatos recientemente colocados, pero, por lo general, estas fuerzas transitorias se aligeran cuando el diente se coloca en una nueva posición o las restauraciones se desgastan hasta un punto en que la armonía oclusal se restablece. Sin embargo, si el diente afectado no puede alcanzar una relación oclusal armoniosa, se presentara trauma por oclusión crónica. El resultado habitual de las interferencias oclusales, independientemente de su origen, es el aumento del tono de los músculos del maxilar y la introducción de fuerzas oclusales anormales.

Los dientes que reciben el impacto de un deslizamiento relación céntrica a oclusión céntrica están con frecuencia, expuestas a una fuerza mucho mas grande y mas traumática que los dientes posteriores con los contactos prematuros; Los dientes posteriores están habitualmente sostenidos en dirección mesiodistal por contactos interproximales. Al presentar molestias musculares en un tiempo relativamente corto pueden alterarse las relaciones oclusales de todos los dientes a tal grado que den lugar a espasmos musculares y dolor de la articulación temporomandibular. Si no se corrigen, estos tipos de trastornos oclusales se vuelven, con tiempo, muy difíciles de remediar.

El potencial de adaptación dental y periodontal a discrepancias oclusales menores es mayor en los dientes con una sola raíz que en los que poseen varias. En los casos de grandes prótesis fijas con pilares múltiples hay muy poca posibilidad de que se logre la armonía oclusal por movimientos adaptativos de los dientes. Las restauraciones dentales que con mas frecuencia dan lugar a oclusión traumática son las dentaduras parciales en silla de montar con extremos libres y las prótesis de contrapeso en extensión, con frecuencia , tejidos perfectamente sanos son destruidos gradualmente por dichos aparatos.

Cuando se realiza un tallado oclusal defectuoso pueden inducir a un trauma por oclusión grave, molestias bucales, hipertonicidad, dolor en los músculos masticadores, bruxismo y cefalea. Las molestias comunes por tallado oclusal defectuoso son: adoloramiento de los dientes, impactación de alimento, eficacia masticatoria disminuida, dolor temporomaxilar y en ocasiones apiñamiento de dientes. Se ha observado hiper movilidad de los dientes e incluso resorción radicular después del ajuste oclusal defectuoso.

Que una lesión ocurra como resultado de la aplicación de fuerzas oclusales anormales a estructuras periodontales sanas, o bien por la acción de fuerzas oclusales excesivas o aun normales sobre estructuras periodontales debilitadas depende de:

1. La resistencia y la respuesta de los tejidos a las fuerzas.
2. De aquellas características morfológicas de los dientes, arcadas y estructuras de sostén que resistan o modifiquen las fuerzas.

Se puede presentar deterioro de la resistencia o de la respuesta tisular a causa de la alteración de la actividad metabólica y de la integridad estructural de los tejidos como resultado de padecimientos locales o generales. Características morfológicas tales como forma de la raíz, forma de la corona, rotación corona-raíz, forma de las arcadas y posición de los

dientes pueden afectar o modificar la magnitud de las fuerzas capaces de producir lesión de los tejidos.

Después de un trauma leve, las células del tejido dejan en libertad sustancias citoplasmicas que pueden ocasionar dilatación y aumento de la permeabilidad de los capilares adyacentes. La subsecuente transudación de plasma dentro de los espacios tisulares dará lugar a edema. Además habrá lesión ligera de la cubierta endotelial de las paredes de los vasos y provocar alteraciones celulares como rugosidades de las paredes vasculares. Estas rugosidades provocaran adherencia de plaquetas, aglutinación, coagulación y posible trombosis de capilares. Todas estas leves y pasajeras asociadas con la ligera lesión traumática pueden contribuir a las alteraciones metabólicas y disminución de la resistencia periodontal para dar lugar a irritación local concomitante alrededor de los dientes que están en oclusión traumática.

Cuando se presenta un trauma grave hay modificaciones histológicas en los tejidos periodontales, presenta extravasación de células sanguíneas, hematoma, trombosis, necrosis isquemica y en ocasiones rotura de las paredes de los vasos pequeños, también hay zonas de compresión o necrosis a consecuencia del aplastamiento, especialmente en las áreas cervicales o de bifurcación donde los dientes han sido presionados fuertemente contra el reborde

alveolar. El tejido necrótico aplastado es reemplazado gradualmente por tejido de granulación, siendo definido el límite entre tejido necrótico y tejido vivo. El trauma grave puede resultar de completa necrosis en partes de la membrana periodontal, incluyendo los cementoblastos y osteoblastos. Prácticamente ninguna de las células asociadas comúnmente con exudado inflamatorio se encuentran presentes en la zona del trauma periodontal. Los tejidos necróticos y necrobiótico son disueltos y eliminados por medio de procesos humorales o enzimáticos con poca evidencia de fagocitosis, y sin ninguna manifestación de inflamación exudativa. El trauma menos grave puede dar lugar a alteraciones degenerativas en la membrana periodontal.

De todas las células en la membrana periodontal son los cementoblastos los que presentan mayor tolerancia a la presión, pero si el trauma ha sido lo suficientemente grave para hacer cesar la vida de estas células, se observara resorción posterior del cemento. Cuando se elimina la fuente de trauma, se inicia reparación con adición de hueso alveolar, formando de nuevo fibras periodontales y depósitos de cemento sobre la superficie radicular. Sin embargo, si la longitud e la raíz a disminuido por resorción, no se efectuara regeneración radicular. La resorción radicular grave que se inicia a partir del lado de la membrana periodontal puede en ocasiones ir seguida por formación de hueso y anquilosis de los dientes.

El bamboleo o la sacudida de un diente por oclusión traumática durante un periodo prolongado puede provocar engrosamiento de la membrana periodontal mayor que lo normal sin pruebas directas de lesión traumática.

La resistencia de los tejidos al esfuerzo oclusal puede verse disminuida por degeneración asociada por desuso o hipofunción de las estructuras periodontales. La atrofia por falta de uso de las fibras periodontales orientadas funcionalmente se desarrolla con lentitud en los adultos. Se ha comunicado que las fibras gingivales y del reborde alveolar mantienen en los dientes anteriores una orientación funcional precisa durante aproximadamente seis meses después de la pérdida de los dientes opositores.

En la atrofia por desuso de corta duración existe marcada actividad osteoblástica sobre el lado de la membrana periodontal del hueso alveolar así como cierta actividad cementoblástica. En el desuso de larga duración no existe prácticamente actividad osteoblástica cementoblástica, pero pueden verse numerosas líneas de incremento a partir de depósitos anteriores de estructuras calcificadas, tanto que la superficie del hueso alveolar como en el cemento. Sin embargo, el hueso alveolar es más delgado probablemente como resultado de pérdida ósea por el lado medular de la lámina alveolar.

El reemplazo de los tejidos funcionales densos por tejido de granulación en un área de trauma periodontal ocasionara aumento de la movilidad dentaria. Esta es causada por la blandura del tejido de granulación y ensanchamiento del espacio periodontal de la resorción del hueso alveolar. En el trauma por oclusión crónico por hipermovilidad es debida por completo al aumento de la anchura del espacio periodontal, aunque los tejidos pueden ser normales. El aumento de movilidad puede ser causado tambien por la resorción radicular ocasionada por el trauma por oclusión. La oclusión traumática puede reducir el margen de un reborde alveolar delgado disminuyendo por lo tanto el soporte periodontal del diente, lo cual ocasionara desfavorablemente las porciones supra y subcrestal del diente y un aumento en el apalancamiento de las fuerzas oclusales.

En la actualidad se acepta que, en ausencia de irritación local la oclusión traumática no produce inflamación gingival ni inicia la formación de bolsas periodontales, puesto que la oclusión traumática puede destruir las fibras supracrestales. Seria necesaria dicha destrucción antes que pudiera producirse la migración apical de la reinserción epitelial y la forma de bolsa.

La oclusión traumática parece ser de esencial importancia para que las bolsas intraóseas se profundicen, puesto que no existe la protección normal de las fibras supracrestales.

Según Glickman y Smulow "la asociación de inflamación gingival y el trauma por oclusión producen tipos específicos de patología periodontal como destrucción ósea y solo raramente bolsas".

El trauma por oclusión que afecta dientes con bolsas intraóseas o bolsas que se insinúen entre una bifurcación o trifurcación predisponen de manera clara a la formación de abscesos periodontales. La oclusión por trauma altera el metabolismo de los tejidos en el área traumatizada, disminuyendo la resistencia a la infección bacteriana. No es aconsejable aumentar la carga oclusal sobre dientes con padecimientos en la bifurcación o trifurcación al utilizarlos como pilares para prótesis o dentaduras parciales. En esta clase de dientes que ha perdido una considerable cantidad de soporte óseo, se puede presentar fácilmente oclusión traumática secundaria si se le expone a demasiadas cargas oclusales.

Cuando hay atrofia por desuso a veces los dientes pueden estar firmes debido a los espacios periodontales angostos que limitan la posibilidad de una movilidad perceptible. Fácilmente se desarrollará trauma por oclusión cuando tales dientes participan

en la función ya sea como pilares dispositivos de restauraciones dentales o para la substitución de los antagonistas perdidos. Afortunadamente el potencial de actividad adaptativa y reorganizadora de la membrana periodontal persiste en grado variable durante toda la vida. Aunque los dientes que han permanecido sin funcionar durante mucho tiempo pueden sentirse adoloridos al morder y al principio se aflojan al ser incluidos en la función oclusal, si las relaciones son buenas los tejidos periodontales recuperan su carácter y fuerza funcional en unos cuantos meses.

VI. RESTAURACIONES PROVISIONALES

Llamadas también terapéuticas, temporales o intermedias tienen la finalidad de conservar las relaciones entre los dientes de soporte, la función, la integridad pulpar y la salud del periodonto. También brindan una oportunidad para establecer las características oclusales funcionales, fonéticas y estéticas correctas para cada paciente.

Uno de los objetivos de la fase provisional del tratamiento es conservar saludable el periodonto antes tratado o proporcionar un ambiente en el cual se puede conseguir un resultado adecuado del

tratamiento periodontal. Las restauraciones provisionales deben crear un ambiente conducente a la conservación de la salud periodontal; los requisitos básicos de un provisional deben ser los siguientes:

1. Adecuada adaptación marginal.
2. Contornos y espacios interproximales fisiológicos.
3. Superficies muy pulidas resistentes a la placa.
4. Resistencia y durabilidad.
5. Retención adecuada.
6. Estética satisfactoria.
7. Comodidad durante la función normal.
8. No debe ser irritante ni porosa, y debe poseer estabilidad dimensional.
9. Debe poder someterse a los procedimientos diarios de limpieza sistemática en el hogar.

10. Facilidad para retiro y la recementación.

En las restauraciones provisionales el ajuste marginal, contornos proximales y morfología oclusal, deben elaborarse con el mismo cuidado, habilidad y juicio aplicados a una restauración final.

Los contornos de las coronas provisionales deben tener concordancia anatómica con la dentición natural; forma del periodonto es innata e inalterable mediante cambios en la morfología dental o por el recontorneado ósea. Los cambios restaurativos en el contorno axial por un sobrecontorneado pueden causar cambios negativos en el periodonto. Los contornos proximales, linguales y vestibulares de las restauraciones son muy importantes en la conservación de la salud gingival. Los resultados de estudios hechos en seres humanos y animales de laboratorio señalan que el sobrecontorneado es un factor importante en la inflamación gingival, pero el subcontorneado tiene poco si es que algún efecto sobre la salud de la encía. Es importante sellar la restauración provisional de la manera mas estrecha posible al diente preparado; esto reduce al mínimo la "línea de cemento", que exacerbara la acumulación de placa. Para la cementación provisional se utilizan cementos temporales a base de oxido de cinc y eugenol o de hidróxido de calcio. Estos cementos poseen la ventaja de sedación pulpar, aislamiento a los cambios térmicos y mínima

reacción pulpar, y, como en el caso de los cementos de hidróxido de calcio estimulan la formación de dentina secundaria. Los cementos de óxido de cinc y eugenol temporales tienen la desventaja de atacar la resina después de cierto tiempo, causando cambio de coloración y también tienden a disolverse más rápidamente. El tipo de cemento y el grado en que sufre cambio dependerá del tiempo que la restauración provisional permanezca colocada y de la calidad retentiva de las preparaciones coronarias.

Después de la cementación es preciso eliminar cuidadosamente todo el excedente retenido del material. Si se descuida esto, la encía sufre una hiperplasia inflamatoria y puede repercutir muy seriamente en el tratamiento, ya que sino se logra un control de la inflamación gingival el nivel de la encía puede bajar pudiendo ocasionar problemas estéticos que no lleguen a tener solución. Cuando las restauraciones provisionales se extienden por debajo del margen gingival, con frecuencia se pasan por alto partículas de cemento dentro del surco que pueden dañar los tejidos periodontales. Las prótesis provisionales se deben de ajustar correctamente ya que con esto se lograra un control efectivo de la inflamación, evitando así recesiones gingivales posteriores a la colocación final de las piezas protésicas.

VII. MANTENIMIENTO DE HIGIENE ORAL.

Nuestro trabajo no es mas que el fabricar un ambiente adecuado para que el mantenimiento se facilite. Por mas que se realice un trabajo restaurador maravilloso, si el paciente no logra seguir las instrucciones de una adecuada higiene oral, se pierde el valor del tratamiento. Se debe de dar un ajuste marginal preciso y un perfil de emergencia adecuado a la corona de tal manera que el paciente pueda realizar por si mismo el uso correcto del hilo dental y cepillado. Se le deben de dar citas periódicas para observar el mantenimiento que la ha dado a la prótesis y es muy importante hacer que el paciente tome responsabilidad para conservar la salud de si mismo. Sino se lleva acabo una reexploración y evaluación periódica y continua del estado de limpieza de la prótesis el estado periodontal puede alterarse y el tratamiento protésico puede fracasar.

CEPILLADO DENTAL.- La eliminación de la placa se consigue con un cepillo de dientes y otros instrumentos de orofisioterapia. Se pueden utilizar muchos tipos de cepillo dental y se clasifican según su tamaño, forma, longitud y disposición de las cerdas. El cepillo de cerdas blandas es particularmente eficaz para limpiar el surco gingival y las superficies bucal y lingual de las áreas interproximal. Sin causar lesión gingival y agresión dental que puedan resultar de un cepillo de cerdas duras.

TECNICA: En el cepillado dental, la colocación eficaz de las cerdas es mas importante que la cantidad de energía gastada. El método de Bass de cepillado es el preferido para la mayor parte de los pacientes portadores de prótesis fija porque limpia el surco, donde frecuentemente están colocados los márgenes de la restauración. Las cerdas se colocan en el surco en un ángulo de aproximadamente 45 con la superficie dental, dirigido gingivalmente y se mueve en una dirección anteroposterior con cortos movimientos de cepillado bajo presión ligera. El cepillo se aplica de forma similar en toda la boca y en todas las superficies bucales y linguales o palatinas de los dientes. En el área anterior, donde los espacios interproximales son pequeños y pueden ser imposible colocar el cepillo horizontalmente contra la encía, el cepillo se puede girar verticalmente para tener mejor acceso. Tras limpiar las áreas sulculares, se cepillan las superficies oclusales, al igual que la superficie dorsal de la lengua.

SEDA DENTAL.- La placa interproximal puede controlarse con la seda. Tanto el tipo de encerado como el no encerado limpian las superficies proximales, pero la seda no encerada tiene varias ventajas.

1. Diámetro menor y pasa mas facilmente por el área de contacto.

2. Se aplana bajo tensión, y de esta forma cada hilo separado cubre eficazmente una mayor área de superficie.
3. Hace un sonido característico cuando se aplica a una superficie limpia que se puede emplear como guía de una aplicación efectiva.

TECNICA: Se corta una longitud generosa de seda y se fase en los dedos medios de cada mano. Los índices y pulgares se utilizan para la colocación. La seda se hace pasar una área de contacto hasta la base del surco y se mueve arriba y abajo sobre cada superficie dental proximal hasta que ambas superficies queden libres de placa. Seguidamente la seda se retira y se inserta en la siguiente área proximal, progresando sistemáticamente hasta que se han limpiado todas las superficies proximales.

Cuando se elimina la placa alrededor de una prótesis parcial fija o de una restauración que incluya dientes ferulizado, puede requerirse un instrumento enrollador de seda para facilitar la eliminación de placa, se dispone en el comercio de una asa monofilamentosa que son unos rollos especiales de seda (Butler) para limpiar los pónicos y los nichos interproximales de las prótesis

Existen otros instrumentos para controlar la placa eficazmente como son la cinta dental, estambre, puntas de goma y de madera, palillos, estimuladores interdetales y cepillos interproximales. Todos los artículos previamente mencionados son útiles para eliminar y controlar la placa dentobacteriana que induce a la inflamación. No obstante, el aspecto mas importante del control de la placa es la motivación del paciente. Sin motivación, todos los instrumentos de orofisioterapia y los conocimientos sobre su aplicación son inútiles.

RETRACCION GINGIVAL.

Existen varias tecnicas para realizar retracción gingival, para una buena impresión y obtener un positivo donde se puedan reproducir exactamente los dientes preparados y se facilite su manejo en el laboratorio. La elección de cualquier na, deberá hacerse con gran cuidado para evitar dañar los tejidos gingivales.

Los procedimientos para el desplazamiento de los tejidos nunca deberán realizarse si los tejidos se encuentran inflamados o hemorrágicos. Independientemente del procedimiento empleado, esto causara mayor lesión a la encía, pudiendo provocar recesión gingival. Un surco gingival sano es aquel que no presenta una profundidad mayor de 1 a 3 mm. Cualquier profundidad mayor deberá considerarse altamente sospechosa y requerirá una valoración

periodontal antes de la extensión de un margen subgingival o comenzar un procedimiento para impresión. Los procedimientos para retracción deberán realizarse con gran cuidado donde existan zonas de encía insertada delgada y delicada, o reducidas. El traumatismo indebido suele provocar recesión o formación de fisuras.

La mayor parte de los hilos para la retracción gingival pueden emplearse con una seguridad relativa. La retracción puede hacerse por desplazamiento mecánico o por medios combinados; Mecánicos y químicos. Se pueden utilizar cordones impregnados con solución de epinefrina al 8%. Aunque el efecto colectivo de tanta epinefrina puede causar una reacción patológica, que, en ocasiones es severa en pacientes con lesiones cardiacas, hipertiroidismo, hipertensión o tejidos inflamados o lacerados. Con tales pacientes es mejor utilizar un cordón simple en combinación con una pequeña cantidad de un agente hemostático tal como Hemodent para poder obtener el desplazamiento tisular y el control de la hemorragia. Deberá precederse con precaución cuando se usan en forma excesiva agentes astringentes en combinación con hilos para retracción, ya que esto puede provocar necrosis gingival y recesión si el cordón permanente en su sitio demasiado tiempo. No hay motivos para que el cordón permanezca en el surco mas de 10 o 15 minutos.

Para colocar el hilo retractor se deberá aislar la zona donde se localizan los dientes por impresionar, se deberán secar los

dientes preparados y se cortara un tramo del cordón ligeramente mas largo que el necesario para rodear el diente, si es demasiado grande el trozo del cordón dificultara demasiado su colocación. Se recomienda utilizar dos instrumentos para condensar, uno para fijar el cordón en el surco y el otro para sostener con firmeza la porción del cordón que haya sido alojada en el surco. En esta forma el cordón no es desalojado por el procedimiento de inserción. Es indispensable respetar la fragilidad del epitelio de unión y de los tejidos supracrestales y no se deben colocar los hilos con demasiada presión en el surco.

Tambien para la retracción gingival se pueden utilizar bandas de cobre contorneadas de manera cuidadosa y usadas con modelina plástica. Electrocirugía si se emplea con habilidad y mucho cuidado y mediante movimientos ligeros y rápidos, puede facilitar la colocación de la línea de terminación o el flujo del material de impresión. La electrocirugía puede causar recesión gingival si se emplea en la encía delgada o inflamada. En la encía sana no ocurrirá recesión si no se alteran el epitelio de unión y las fibras supracrestales.

En un estudio histológico y clínico hecho en seres humanos, acerca de los efectos de tres modos de retracción del tejido, se encontró que la recesión y la cicatrización retrasada fueron mayores con la electrocirugía que con los hilos y las bandas de cobre.

CONCLUSIONES.

Después de haber realizado esta revisión, considero que es de vital importancia elaborar un plan de tratamiento tomando en cuenta todas las alternativas que nos ofrece la Odontología de relacionar cada una de sus diferentes especialidades para poder obtener éxito en nuestro tratamiento.

También es muy importante educar al paciente y darle información acerca del tratamiento que se le va a realizar y que comprenda la importancia del mantenimiento de su prótesis, por lo que hay que motivar al paciente para que acepte su responsabilidad en el éxito del tratamiento; ya que cuando éste no coopera y deja que exista acumulación de placa puede provocar el inicio de una enfermedad periodontal, la cual puede llegar a tener consecuencias graves tales como el fracaso del tratamiento protésico.

El Odontólogo debe tomar en cuenta que al realizar un tratamiento protésico es necesario devolver la función, la estética y anatomía adecuada a fin de no provocar ninguna alteración, para prevenir esto, se deben de realizar trabajos con precisión para no lesionar el tejido periodontal, se debe saber las diferencias que existen entre los diferentes diseños, las ventajas y desventajas que ofrecen, y lo más importante realizar un detenido y cuidadoso plan de tratamiento en cada caso clínico que se presente.

Nuestro trabajo, debe consistir en restaurar la salud bucal del paciente devolviendo su anatomía, función, y estética a la cavidad oral y tratar de facilitar la higiene oral al paciente para que conserve una boca sana.

H. T. Shillinburg. Fundamentos de prótesis fija; Ediciones científicas la prensa médica.

S. Schluger, R. A. Yuodel, Enfermedad periodontal; Compañía editorial continental; Tercera edición.

M. M. Ash y S. P. Ramfjord, Oclusión; Editorial Interamericana; Primera edición.

W. F. Malone y D. L. Koth, Tylman's teoría y práctica en Prótesis Fija; Actualidades médico odontológicas de Latinoamérica; 8a Edición.

J. O. Turell, Rehabilitaciones dentales; Editorial Mundí.

S. F. Rosenstiel y M. F. Land, Prótesis fija; Editorial Salvat 1991.

Clínicas Odontológicas de Norteamérica, Vol. 2/1985, Odontología restauradora, Editorial Interamericana.

Clínicas Odontológicas de Norteamérica, Vol. 4/1990, Sobredentaduras Parciales Removibles, Editorial Interamericana.

Compendio de Educación Continua en Odontología, año 6 No 3 Edición en español, Editada por actualidades Médico Odontológicas Latinoamericanas 1990, Pags. 65-75.

J. Kratochvil, Prótesis Parcial Removible, Editorial Inteamericana McGraw-hill, Primera edición.

E. L. Miller. Prótesis Parcial Removible, Editorial Interamericana, Primera edición en Español.

Clínicas Odontológicas de Norteamérica, Vol. 2/1984, Prótesis Dentales Removibles, Editorial Interamericana.

Clínicas odontológicas de Norteamérica, Vol. 3/1989, Restauraciones Provisionales, Editorial Interamericana.