

16
24



**UNIVERSIDAD NACIONAL
AUTONOMA DE MEXICO**

**FACULTAD DE ESTUDIOS SUPERIORES
CUAUTITLAN**



V. N. A. M.

**COMPARACION ENTRE LA VASECTOMIA Y LA
DEFERENTOCLASIA SOBRE LA PRODUCCION
CUANTITATIVA Y CUALITATIVA DE
ESPERMATOZOIDES EN CARNEROS**

**TESIS CON
FALLA DE ORIGEN**

T E S I S

QUE PARA OBTENER EL TITULO DE
MEDICO VETERINARIO ZOOTECNISTA

P R E S E N T A N :

CASAS MEUGNIOT / EDUARDO
VAZQUEZ SALAZAR ALMA ROCIO

DIRECTORES DE TESIS:

MVZ. MC. Arturo A. Trejo González
MVZ. MC. Rosalbá Soto González

Cuautitlán Izcalli, Estado de México

1992



Universidad Nacional
Autónoma de México



UNAM – Dirección General de Bibliotecas Tesis Digitales Restricciones de uso

DERECHOS RESERVADOS © PROHIBIDA SU REPRODUCCIÓN TOTAL O PARCIAL

Todo el material contenido en esta tesis está protegido por la Ley Federal del Derecho de Autor (LFDA) de los Estados Unidos Mexicanos (México).

El uso de imágenes, fragmentos de videos, y demás material que sea objeto de protección de los derechos de autor, será exclusivamente para fines educativos e informativos y deberá citar la fuente donde la obtuvo mencionando el autor o autores. Cualquier uso distinto como el lucro, reproducción, edición o modificación, será perseguido y sancionado por el respectivo titular de los Derechos de Autor.

INDICE

I.- RESUMEN.....	1
II.- INTRODUCCION.....	4
III.- OBJETIVO.....	9
IV.- MATERIALES Y METODOS.....	10
V.- RESULTADOS Y DISCUSION.....	13
VI.- CONCLUSIONES.....	21
VII.- LITERATURA CITADA.....	22

RESUMEN.

El uso de la vasectomía para la utilización de machos marcadores se ha incrementado a través de varios años, por lo que los objetivos del presente trabajo son comparar como se comportan desde el punto de vista de la producción espermática los machos ovinos vasectomizados o con deferentoclasia con el fin de utilizarlos como marcadores infértiles en programas reproductivos.

El presente estudio se realizó en el módulo de Ovinos y en el Laboratorio de Reproducción Animal de la Facultad de Estudios Superiores Cuautitlán.

Se utilizaron nueve carneros de aproximadamente 10 meses de edad que fueron asignados en tres grupos. Al primer grupo se le realizó corte del conducto deferente (n=3). Al segundo grupo se le hizo ligadura simple del conducto deferente (n=3). Al tercer grupo se le practicó ligadura doble del conducto deferente (n=3). Se programaron dos sesiones de obtención de semen antes de vasectomizar y posteriormente se hicieron obtenciones de semen con el electroeyaculador, cada tercer día después de vasectomizarlos. Los datos que se obtuvieron fueron: Largo testicular derecho, que fue medido con un vernier en la parte más larga del testículo discriminando en cada animal el plexo pampiniforme y la cola del epidídimo; ancho testicular derecho que fue medido con un vernier en la parte más ancha del testículo; largo testicular izquierdo, ancho testicular izquierdo, ambas medidas fueron tomadas de la misma manera que para el lado derecho; volumen testicular, que fue medido introduciendo los testículos en un recipiente con un volumen de

agua conocido y estimando el desplazamiento de agua con una probeta graduada. De cada eyaculado se evaluó: El volumen del eyaculado que fue medido directamente en un tubo graduado con división mínima de 0.1ml; la motilidad progresiva, que fue evaluada con semen diluido en citrato de sodio al 2.9% en proporción 1:100(v/v) semen/diluyente. Las evaluaciones se realizaron al microscópico y se expresaron en porcentaje de motilidad progresiva. Para observar la concentración espermática se utilizó semen diluido con solución de Hanckok. La concentración se evaluó en la cámara cuenta glóbulos, haciéndose la lectura en las dos cámaras, según la fórmula: Cámara "A" + Cámara "B"/2. Se realizaron frotis para determinar la morfología espermática. Los datos se evaluaron estadísticamente mediante análisis de varianza con bloques al azar, utilizando a cada carnero como bloque y transformando al ARCOSENO los valores en porcentaje. Se observaron cambios testiculares después de la vasectomía y la deferentoclasia. Existió un aumento en el tamaño de ambos testículos en días posteriores a la cirugía, para después disminuir en su tamaño, también se menciona que las alteraciones ocurridas por la inflamación incluyen lesiones a nivel de tubulos seminíferos y que la proporción de las lesiones aumentó conforme avanzaba el tiempo. El volumen testicular aumentó debido básicamente al proceso inflamatorio posterior a la cirugía para después disminuir ligeramente. El volumen del eyaculado fué descendiendo paulatinamente después de realizada la vasectomía o deferentoclasia, la observación y análisis de la pérdida progresiva de los espermatozoides se revisó para

comprobar que se ha realizado satisfactoriamente la vasectomía. La motilidad progresiva de los espermatozoides disminuyó notablemente al día tres después de haber realizado la cirugía y que esta pérdida se puede deber al proceso inflamatorio y esto mismo ocurrió con la concentración espermática.

INTRODUCCION.

Durante varias decadas los investigadores se han preocupado por encontrar nuevas técnicas en el control del estro y la fertilidad en ovinos. El hecho de que la mayoría de las ovejas de los países agricolamente productivos, sean productoras estacionales y tengan con frecuencia corderos más pequeños que los que el ganadero puede desear, ha hecho de los ovinos una especie de sumo interés para el fisiólogo estudiando los aspectos reproductivos (Blaxter, 1964).

Afortunadamente para el ganadero, la oveja se ha vuelto una de las especies preferidas por los investigadores para el estudio de la reproducción de los mamíferos, especialmente para comprender más los detalles de los mecanismos endócrinos que los mamíferos usan para estimular su sistema reproductivo (Karsh, 1980).

Con los sistemas de producción ovina actuales surge la necesidad de emplear nuevas técnicas para la detección de ovejas en estro utilizando machos marcadores. Existen diversos métodos para preparar a los machos marcadores:

- a) La vasectomía y/o deferentoclasia.
- b) Daño en el epidídimo para producir fibrosis.
- c) Desviación de pene.
- d) Tratamiento androgénico en hembras o en machos castrados.
- e) Uso de machos enteros con delantal.

La vasectomía o la deferentoclasia interrumpen el paso de espermatozoides del epidídimo a la uretra, tiene la ventaja de ser económica, fácil de realizar y los machos se recuperan en

corto tiempo, pero presenta como inconvenientes que existe una reserva espermática en el conducto deferente, que puede fertilizar a las primeras hembras que entran en contacto con estos machos, además no se evita la penetración en la vagina de las hembras por lo que se pueden difundir enfermedades de transmisión sexual como la brucelosis por Brucella ovis (Evans y Maxwell, 1987).

El daño en el epidídimo para producir fibrosis del órgano también impide el paso espermático a la uretra, el tratamiento es doloroso para los animales y la recuperación del epidídimo puede ser total de manera que los machos sean fértiles por lo que esta técnica no ha sido muy utilizada (Evans y Maxwell, 1987).

La desviación del pene es una técnica que permite el uso de animales marcadores sin daño en el aparato genital y sin penetración en la vagina de las hembras, por lo que los carneros son muy activos y se controlan diversas enfermedades asociadas a la transmisión sexual, sin embargo, la cirugía es más complicada, los animales se recuperan en un plazo mayor que los vasectomizados y cuando el ángulo de desviación es menor a los 90 grados es posible la intromisión del pene a la vagina (Maxwell, 1984; Rodríguez, 1989).

El tratamiento hormonal a base de andrógenos principalmente con propionato de testosterona es un método que brinda buenos resultados tanto en machos castrados como en hembras, sin embargo los machos para este tratamiento debieron ser castrados a temprana edad y permanecer en el rebaño o dar tiempo a que se recuperen de la cirugía de castración, cuando no existen machos disponibles en el rebaño se pueden utilizar ovejas que brindan

buenos resultados pero se requieren al menos cuatro inyecciones semanales para que estos animales puedan ser utilizados como marcadores (D'Occhio y Brooks, 1976; Maxwell, 1984; Quintal, et al., 1989).

Los machos enteros con delantal, brindan un método que permite utilizarlos de inmediato sin previa preparación, sin embargo el método es poco seguro ya que los animales pueden perder el delantal y fertilizar a las hembras, por lo que se deben vigilar constantemente, especialmente si los rebaños son grandes o se mantienen en pastoreo (Evans y Maxwell, 1987).

De las anteriores una de las alternativas que pueden brindar un índice de seguridad tanto para detectar el estro como para evitar la gestación no controlada es la vasectomía (Maxwell, 1984; Evans y Maxwell, 1987).

El uso de la vesectomía para la utilización de machos marcadores se ha incrementado a través de varios años, estudiando los efectos en una amplia variedad de especies y en muchas ocasiones se han detectado cambios a nivel testicular (Bedford, 1976). Los efectos de la utilización de esta técnica son diversos. Algunos autores reportan que la vasectomía puede bloquear la generación de los espermatozoides en varias especies animales, mientras que otros autores mencionan un incremento en la espermatogénesis a través del tiempo (Mac Dougall et al., 1975).

Los machos marcadores son usados para la detección de hembras en estro en los programas de inseminación artificial cuando no se puede inseminar a tiempo preestablecido. También pueden ser usados para la estimulación del estro y ovulación en

hembras lo que se conoce como efecto macho (Hulet y Shelton, 1980).

En la crianza de los ovinos el costo de la preparación de los machos marcadores infértiles pero sexualmente activos es relativamente bajo (Rodríguez, 1989).

Se ha demostrado que las alteraciones después de la vasectomía afectan la motilidad del espermatozoide, la función de la membrana y su morfología, que influyen sobre los niveles de fertilidad del individuo después de la inversión de la vasectomía (Urry et al., 1990).

Aunque la mayoría de los estudios sugieren que no es probable que ocurran cambios endócrinos en la mayoría de las especies como resultado de la vasectomía, recientemente se ha reportado que existen alteraciones en el volumen de las células de Leydig (Perera et al., 1976), en ratas y monos causa cambios bioquímicos en las secreciones de la próstata, lo cual puede ser explicado como resultado de un rompimiento en la continuidad entre la glándula y los vasos deferentes (Jakobsen et al., 1989).

Durante un estudio efectuado para determinar la respuesta de la vasectomía en el aparato reproductor de los borregos se observó que los tubos seminíferos sufrieron marcados cambios mientras que las células intersticiales parecían normales, y no está bien establecido si los niveles de andrógenos de esta especie se alteran con la vasectomía (Perera et al., 1976.)

Estudios realizados han demostrado alteraciones en la calidad del semen después de la inversión de la vasectomía dando como resultado que los conteos totales de espermatozoides fueran normales. Los porcentajes de espermias vivos disminuyeron 36%

abajo de lo normal y los valores hipoosmolaricos indicaron solamente 41% de los espermias con membrana normal. La motilidad progresiva fué reducida y el conteo total de la concentración fué igualmente menor (Urry et al, 1990).

Aunque la vasectomia como ya se mencionó es la técnica más usada para preparar carneros celadores, errores como utilizar los animales recién operados cuando aún existen reservas espermáticas en el conducto deferente o bien ligar defectuosamente en lugar de cortar el conducto deferente (deferentoclasia), pueden traer como consecuencia fracasos en los programas de cría controlada al nacer corderos de machos no seleccionados. Por lo que se diseñó el presente trabajo para investigar algunos de estos aspectos.

OBJETIVO.

El objetivo del presente trabajo es comparar como se comportan desde el punto de vista de la producción espermática los machos ovinos vasectomizados y con deferentoclasia con el fin de utilizarlos como marcadores infértiles en programas reproductivos.

MATERIALES Y METODOS.

El presente estudio se realizó en el modulo de Ovinos y en el Laboratorio de Reproducción Animal de la Facultad de Estudios Superiores Cuautitlán. Con la siguiente ubicación geográfica 19 grados 43 minutos de latitud norte y 99 grados 14 minutos de latitud poniente a 2450msnm (García, 1973).

UNIDADES EXPERIMENTALES.

Se utilizaron nueve carneros de aproximadamente 10 meses de edad que fueron asignados en tres grupos de la siguiente manera.

GRUPO 1. Al primer grupo se le realizó la vasectomía (n=3).

GRUPO 2. Al segundo grupo se le hizo deferentoclasia simple (n=3).

GRUPO 3. Al tercer grupo se le practicó deferentoclasia doble (n=3).

Se programaron dos sesiones de obtención de semen antes de vasectomizar o ligar y posteriormente se hicieron obtenciones de semen con el electroeyaculador, cada tercer día después de vasectomizarlos o ligarlos hasta el día 19 postcirugía. Los datos que se obtuvieron de cada animal en cada sesión de trabajo fueron:

1) Número de carnero.

I.- MEDIDAS TESTICULARES.

2) Largo testicular derecho, que fue medido con un vernier discriminando en cada animal el plexo pampiniforme y la cola del epididimo..

3) Ancho testicular derecho medido con un vernier en la parte más ancha del testículo.

- 4) Largo testicular izquierdo.
- 5) Ancho testicular izquierdo ambas medidas fueron tomadas de la misma manera que para el lado derecho..
- 6) Volumen testicular, que fue medido introduciendo los testiculos en un recipiente con un volumen de agua conocido y estimando el desplazamiento de agua con una probeta graduada.

II.- CARACTERISTICAS SEMINALES.

- 7) Volumen del eyaculado, que fue medido directamente en un tubo graduado con division minima de 0.1ml
- 8) Motilidad progresiva, que fue evaluada con semen diluido en citrato de sodio al 2.9% en proporción 1:100 (v/v) semen/diluyente. Las evaluaciones se realizaron al microscópio y se expresaron en porcentaje de motilidad progresiva.
- 9) Para observar la concentración espermática se utilizó semen diluido con solución de Hanckok. La concentración se evaluó en la cámara cuenta glóbulos, haciéndose la lectura en las dos cámaras, según la fórmula: Cámara "A" + Cámara "B"/2.
- 10) Se realizaron frotis para determinar la morfología espermática.

ANALISIS DE RESULTADOS.

Los datos se evaluaron estadísticamente mediante análisis de varianza con bloques al azar, utilizando a cada carnero como bloque y transformando al ARCOSENO los valores en porcentaje, mediante la siguiente ecuación (Steel y Torrie, 1980):

$$\text{DONDE: } Y_{ijkl} = \mu + T_i + P_j + C_k + TP_{ij} + E_{ijkl}$$

- Yijkl - Variable en estudio afectada por el k-ésimo carnero en el j-ésimo período en el i-ésimo tratamiento.
- u - Media poblacional constante.
- Ti - Efecto de i-ésimo tratamiento (i= 1..3)
- Pj - Efecto del j-ésimo ayaculado (j= 1..9)
- Ck - Efecto del k-ésimo carnero (k= 1..9)
- E - Error aleatorio asociado a cada observación.

RESULTADOS Y DISCUSION

En los cuadros 1 y 2, se presentan los valores de los cuadrados medios para el análisis de varianza y se observa que no existen diferencias significativas entre tratamientos para ninguna de las variables estudiadas por lo que los resultados se pueden interpretar de manera global para los tres tratamientos. También se observa que existieron diferencias significativas antes y después de la operación para las variables estudiadas excepto para la morfología espermática que no se afectó con los tratamientos.

En las gráficas 1 y 2 se pueden observar los cambios ocurridos en las medidas testiculares después de la vasectomía y la deferentoclasia. En estas gráficas se puede observar que existe un aumento en el tamaño de ambos testículos en los primeros ocho días poscirugía, al llegar aol día 19 hay una disminución del tamaño testicular. Este patrón de comportamiento es similar a lo reportado en ratas por Flickinger et al.. (1987) que encontraron que después de este tipo de cirugía es frecuente encontrar los testículos aumentados de tamaño por una inflamación crónica, también mencionan que las alteraciones ocurridas por la inflamación incluyen lesiones a nivel de los túbulos seminíferos y en especial, cambios en la morfología de las células del epitelio seminífero. La proporción de estas lesiones aumentó después de siete meses e incluía ya al 60% de los animales en este estudio, sin embargo no existen estudios en los ovinos acerca de los cambios microscópicos que ocurren en los testículos

después de la vasectomía o la deferentoclasiaa.

En la gráfica 3 se observa el comportamiento del volumen testicular y se puede observar un comportamiento similar a lo ocurrido en las gráficas anteriores, por lo que se podría deducir que este aumento en el volumen también se debe al proceso inflamatorio.

El comportamiento del volumen del eyaculado en los carneros vasectomizados se presenta en la gráfica 4., Del día cero o día de la cirugía el volumen del eyaculado fue de 0.4ml, después de la cirugía hay un marcado descenso en los dos primeros días a 0.12ml, al tercer día el volumen sube ligeramente a 0.2ml, esta elevación temporal del volumen podría tener su explicación en el método de recolección del semen que se utilizó, porque se ha reportado que puede ocurrir un reflujo de semen hacia la vejiga durante la estimulación eléctrica, por lo que se pueden aislar espermatozoides en la orina del carnero durante el receso sexual después de la electroeyaculación Hovell et al. 1969. Tischner 1972, citado en Hafez 1987). El volumen disminuye en los días siguientes aunque ya no aparecen esperamatozoides a partir del día 8, desapareciendo el volumen de eyaculado totalmente el día 19.

La observación y análisis de la pérdida progresiva de los espermatozoides, es la evaluación más frecuente que se utiliza para comprobar que se ha realizado en forma satisfactoria la vasectomía (Mac Dougall et al. 1975).

La motilidad progresiva de los espermatozoides del eyaculado

de los carneros tratados, disminuye abruptamente despues del día cero o día de la cirugía. de veinticinco por ciento, hasta desaparecer el día 19 en que se electroeyacularon los animales por última vez. Esta pérdida de la motilidad se debió a los cambios de temperatura por el proceso inflamatorio, que afectan principalmente la integridad de la membrana del esperma y su función (Urry et al...1990), y a la falta de espermatozoides en los eyaculados finales.

En la gráfica 6 se puede observar que la concentración espermática es superior a los dos mil millones por mililitro en el día cero o antes de la cirugía, y baja marcadamente a menos de quinientos millones por mililitro después de la cirugía. En el día tres la concentración espermática sube a mil millones de espermatozoides por mililitro para desaparecer en el día 8 poscirugía. esta elevada concentración en el día 3 coincide con lo encontrado para el volumen en este trabajo, por lo que la explicación podría ser el método de recolección empleado.

CUADRO 1.

CUADRADOS MEDIOS DEL ANALISIS DE VARIANZA PARA LAS MEDIDAS TESTICULARES Y ESCROTALES EN CARNEROS CON VASECTOMIA O DEFERENTOCLASIA SIMPLE Y DOBLE

FUENTES DE VARIACION	gl	PE	LTI	ATI	LTD	ATD	VT
TRATAMIENTO	2	0.33	3.47	0.31	2.71	0.62	2129.60
OPERACION	1	12.40 ***	13.96 **	3.12 **	12.18 **	6.90 **	210175.04 **
ERROR	28	0.09	1.00	0.24	1.03	0.38	5209.04

PE - PERIMETRO ESCROTAL.
 LTI - LARGO TESTICULAR IZQUIERDO.
 ATI - ANCHO TESTICULAR IZQUIERDO.
 LTD - LARGO TESTICULAR DERECHO.
 ATD - ANCHO TESTICULAR DERECHO.
 VT - VOLUMEN TESTICULAR.

** (P<0.001)
 *** (P<0.0001)

CUADRO 2.

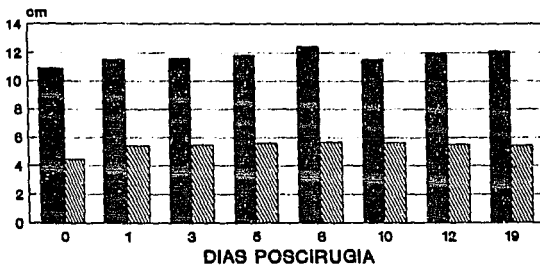
CUADROS MEDIOS DEL ANALISIS DE VARIANZA PARA LAS
 CARACTERISTICAS SEMINALES EN CARNEROS CON VASECTOMIA O
 DEFERENTOCLASIA SIMPLE Y DOBLE

FUENTES DE VARIACION	gl	VE	MP	CON	NORM	SEC	PRIM
TRATAMIENTO	2	0.07	45.17	1801525.86	242.05	61.12	40.20
OPERACION	1	0.20	2538.11	14211085.58	0.01	188.66	82.95
ERROR	28	0.04	155.60	3262418.19	393.12	164.12	33.08

VE = VOLUMEN DE EYACULADO.
 MP = MOTILIDAD PROGRESIVA.
 CON = CONCENTRACION ESPERMATICA.
 NORM = ESPERMATOZOIDES NORMALES.
 SEC = ANORMALIDADES SECUNDARIAS.
 PRIM = ANORMALIDADES PRIMARIAS.

* (P<0.05-
 ** (P<0.001)

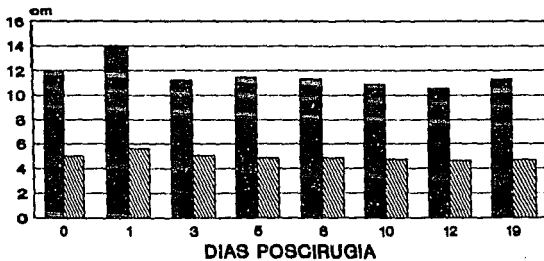
**TAMAÑO DEL TESTICULO DERECHO EN CARNEROS
DESPUES DE LA VASECTOMIA O VASECTOCLASIA**



GRAFICA 1

■ LARGO TESTICULAR ▨ ANCHO TESTICULAR


**TAMAÑO DEL TESTICULO IZQUIERDO EN OVINOS
DESPUES DE LA VASECTOMIA O VASECTOCLASIA**



GRAFICA 2

■ LARGO TESTICULAR ▨ ANCHO TESTICULAR

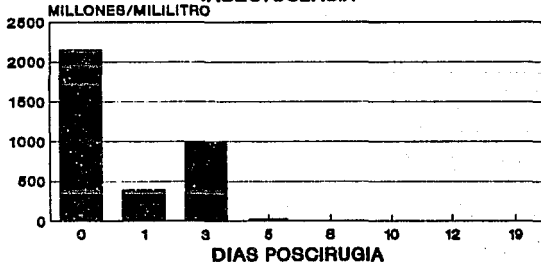
MOTILIDAD ESPERMATICA PROGRESIVA EN
CARNEROS DESPUES DE LA VASECTOMIA O
VASECTOCLASIA



GRAFICA 5

■ MOTILIDAD PROGRESIVA

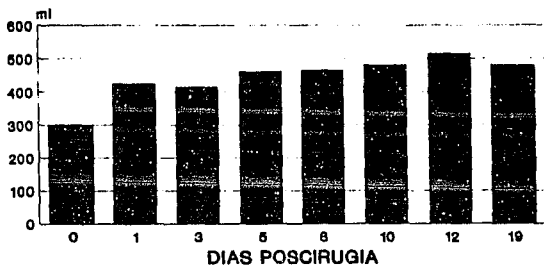
CONCENTRACION ESPERMATICA PROGRESIVA EN
CARNEROS DESPUES DE LA VASECTOMIA O
VASECTOCLASIA



GRAFICA 6

■ CONCENT. ESPERMATICA

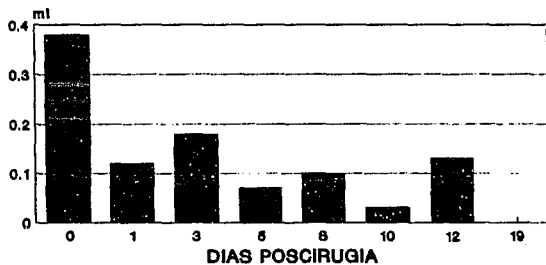
VOLUMEN TESTICULAR EN CARNEROS DESPUES DE LA VASECTOMIA O VASECTOCLASIA



GRAFICA 3

■ VOLUMEN TESTICULAR

VOLUMEN DE EYACULADO EN CARNEROS DESPUES DE LA VASECTOMIA O VASECTOCLASIA



GRAFICA 4

■ VOLUMEN DE EYACULADO

CONCLUSIONES.

No se encontraron diferencias significativas entre la técnica de vasectomía y la deferentoclasia realizadas en carneros hasta los 20 días poscirugía.

Los aumentos en el tamaño testicular y en el volumen testicular pueden atribuirse a un proceso inflamatorio posoperatorio.

Los cambios observados a nivel testicular sugieren la realización de otros trabajos donde se incluyan estudios histológicos, endócrinos y de comportamiento sexual de los carneros vasectomizados.

La utilización de las técnicas de vasectomía y deferentoclasia se puede realizar con seguridad, en la detección del estro en ovejas dentro de un programa específico de empadre, sincronización del estro o inseminación artificial después de los 8 días poscirugía ya que se abaten a cero la motilidad progresiva de los espermatozoides y la concentración espermática.

CONCLUSIONES.

No se encontraron diferencias significativas entre la técnica de vasectomía y la deferentoclasia realizadas en carneros hasta los 20 días poscirugía.

Los aumentos en el tamaño testicular y en el volumen testicular pueden atribuirse a un proceso inflamatorio posoperatorio.

Los cambios observados a nivel testicular sugieren la realización de otros trabajos donde se incluyan estudios histológicos, endócrinos y de comportamiento sexual de los carneros vasectomizados.

La utilización de las técnicas de vasectomía y deferentoclasia se puede realizar con seguridad, en la detección del estro en ovejas dentro de un programa específico de empadre, sincronización del estro o inseminación artificial después de los 8 días poscirugía ya que se abaten a cero la motilidad progresiva de los espermatozoides y la concentración espermática.

LITERATURA CITADA.

Blaxter, K.,(1964). Dietary factors affecting energy utilization. Proc. Nutr. Soc. 233-11.

Bedford, J.M.,(1976). Adaptations of the male reproductive tract and the fate of spermatozoa following vasectomy in the rabbit, rhesus monkey, hamster and rat. Biol. Reprod. 14:118-142.

D'Occhino, M.J. and Brooks, D.E.,(1976). The influence of androgens and oestrogens on mating behaviour in male sheep. Theriogenology. 6:614.

Evans, G. y Maxwell, W.M.C.,(1987). Anatomy of the male reproductive tract. En Salomon's Artificial Insemination of sheep and goats. Ed. Butterworths. U.K.

Flickinger, C.J., Herr, J.C., Howards, S.S., Caloras, D., Yarbro, E. S., Spell, D.R., y Gallien, T.N.,(1987). The influence of vasovasostomy on testicular alterations after vasectomy in lewis rats. The Anatomical Record. 217:137-145.

García E.,(1973) Modificaciones al sistema de clasificación climática de Köpen. Universidad Nacional Autónoma de México.

Hafez, E.S.E.,(1987). Reproducción e Inseminación Artificial en Animales. Ed. Interamericana.México.

Hulet C.V. y Shelton, M.,(1980). Sheep and Goats. En. Reproduction in Farm Animals. Ed. Hafez E.S.E. Lean and Febiger. U.S.A.:346-357.

Jakobsen, H., Rui, H., Thomassen, Y., Hald, T., Purvis, K.,(1989). Polyamines and other accessory sex gland secretions in human seminal plasma 8 years after vasectomy. J. Reprod. Fert. 87:39-45.

Karsh, F.J.,(1980). Seasonal Reproduction: a saga of reversible fertility. The Physiologist. 33(6):29-38.

Mac Dougall, M.K., Mc Cowin, M.S., Fletcher, B.S., Derrick, C., Glover, L.W. y Jacobson, B.C.,(1975). The effects of vasectomy on spermatogenesis in the dog. Canis familiaris. a meiotic analysis. Fert. Steril. 26(8):786-908.

Maxwell, W.M.C.,(1984). En. Reproduction in Sheep. Ed. Lindsay D.R. y Pearce D.T. Australian Academy of Sciences and Australian Wool Corporation, Canberra, Australia.:291.

Perera, O.A., y Munro, D.C.,(1976) Androgen levels in

intact and vasectomized rams during the breeding and nonbreeding seasons. Fertil. Steril. 27(12):1446-1451.

Quintal, F.J., Heredia, A.M. y Rodríguez R.O.L.,(1988). Detección del estro en un rebaño de ovejas Pelibuey con utilización de hembras androgenizadas. Téc. Pec. Méx. 26(1):1

Rodríguez O.L.R.,(1989). VI.- Manejo Reproductivo. En. Tecnología Para la Producción de Ovejas Tropicales. F.A.O. Oficina Regional Para América Latina y el Caribe.:41-66

Steel, R.G.D., y Torrie.,(1981). Principles and procedures of statistics. A Biometrical Approach. Ed. Mc.Graw Hill. U.S.A.

Urry, L.R., Heaton, B.J., Moore, M., y Middleton, G.R.,(1990). A fifteen-year study of alterations in semen quality occurring after vasectomy reversal. Fertil. Steril. 53(2):341-347.