



11213
13
2ej

**UNIVERSIDAD NACIONAL
AUTONOMA DE MEXICO**

FACULTAD DE MEDICINA

División de Estudios de Postgrado
Hospital de Especialidades
Centro Médico Nacional Siglo XXI
Instituto Mexicano del Seguro Social

"TRATAMIENTO MEDICO EN LA APOPLEJIA
HIPOFISIARIA, REPORTE DE UN CASO"

TESIS CON
FALLA DE ORIGEN

TESIS DE POSTGRADO

Que para obtener la especialidad en
ENDOCRINOLOGIA - NUTRIOLOGIA

p r e s e n t a

DRA. MARIA ESTHER VALENZUELA HERNANDEZ

Asesor: DR. CUAUHEMOC VAZQUEZ CHAVEZ

México, D. F.

1 9 9 2



UNAM – Dirección General de Bibliotecas Tesis Digitales Restricciones de uso

DERECHOS RESERVADOS © PROHIBIDA SU REPRODUCCIÓN TOTAL O PARCIAL

Todo el material contenido en esta tesis está protegido por la Ley Federal del Derecho de Autor (LFDA) de los Estados Unidos Mexicanos (México).

El uso de imágenes, fragmentos de videos, y demás material que sea objeto de protección de los derechos de autor, será exclusivamente para fines educativos e informativos y deberá citar la fuente donde la obtuvo mencionando el autor o autores. Cualquier uso distinto como el lucro, reproducción, edición o modificación, será perseguido y sancionado por el respectivo titular de los Derechos de Autor.

I N D I C E

CAPITULO	TEMA	PAGINAS
I	INTRODUCCION	5-15
II	MATERIAL Y METODOS	16
III	CASO CLINICO	17-19
IV	DISCUSION	20-21
V	CONCLUSIONES	22
VI	BIBLIOGRAFIA	23-25
VII	TABLAS	26
VIII	GRAFICAS	27
IX	FIGURAS	28-29

I N T R O D U C C I O N

Apoplejía procede del griego apo, fuera de y plessein, golpear vivamente. Esta lesión se puede encontrar en diferentes partes del cuerpo humano, siendo las más frecuentes a nivel cerebral, pulmonar e hipofisario.

Es un síndrome caracterizado por la abolición de una función secundaria a infarto o hemorragia.

Se manifiesta por cefalea súbita e intensa, alteraciones visuales, oftalmoplejía, disturbios de conciencia y disfunción autonómica u hormonal, causada por un infarto tumoral-hipofisario, hemorragia tumoral y crecimiento tumoral.

En 1898 Bailey observó que una hemorragia se puede desarrollar en un adenoma, un segundo caso lo describió Bleibtreu en 1905. (4)

INCIDENCIA.-

Los adenomas hipofisarios representan el 20 al 27 % de los tumores intracraneales en material de autopsia y del 10 al 15 % del material quirúrgico, en ellos la apoplejía tiene una incidencia que va del 0.6, 10.5 al 27.7 %, según las diferentes series estudiadas. (22-4)

En la mayoría de las series revisadas, no existe diferencia de acuerdo al sexo, (22-4) sin embargo en nuestro medio es de 4 a 1 con predominio del sexo masculino.(17)

Con respecto a la edad, se presenta desde los 15 a los 88 años -- con un promedio de 46.7 años y de 35.3 años de acuerdo al hospital donde se realiza el análisis.

Con la clasificación de los tumores en base a alteraciones tinto--

riales, se presenta más frecuentemente en los adenomas cromófilos, acidófilo, basófilo de Nelson, siendo raro en el basófilo y en los tumores hipofisarios malignos. (4-20-22)

Sin embargo, con la clasificación utilizada en base a cambios morfológicos, análisis estructural por microscopía electrónica, inmunohistoquímica bioquímicos y clínicos, la cual orienta el origen celular de la sobreproducción hormonal indicándonos su conducta -- biológica. (15) Es de esperar que la frecuencia de apoplejía sea en proporción de los tumores más frecuentes, y de acuerdo a los diferentes reportes, tenemos su más alta frecuencia en prolactinomas, en el no funcional, somatotropo, en otras, en el somatotropo y en el corticotropo. (4-22)

No existe una correlación entre el tamaño del tumor y la frecuencia de hemorragia, con tendencia a ser de mayor incidencia en las macroadenomas (más de 10mm de diámetro).

Existe la hipótesis, que la apoplejía hipofisaria es secundaria a la compresión de la arteria hipofisaria superior, contra el diafragma de la silla turca, sin embargo la obstrucción de la arteria hipofisaria superior, lleva a la isquemia de la adenohipófisis pero no a la hemorragia, siendo la circulación de los adenomas de la arteria hipofisaria inferior, lo que hace más débil el sustentar dicha hipótesis. Habiendo otro mecanismo para la disminución de la circulación hipofisaria como es el vasoespasmo.(4-20)

Otra explicación como causa de la apoplejía, sería la alteración de la vasculatura del tumor, ya que estos, tienen mayor tendencia para la formación aneurismática y hemorrágica, con características

de inmaduras, y con la disminución en la cantidad de los vasos en relación a tejido, en macroadenomas, propicia la deficiencia circulatoria en el adenoma, provocando el fenómeno necrótico (8), aunque esto no es ajeno a microadenomas.

La alteración vascular tumoral, la expansión tumoral, (por el propio crecimiento tumoral, por el crecimiento súbito por la hemorragia) la baja perfusión de los vasos, el aumento de la presión intraselar, (por el rápido crecimiento) suscitándose estos fenómenos en un espacio cerrado, el material hemorrágico puede penetrar al espacio subaracnoides y manifestarse como hemorragia subaracnoides, que al reabsorberse la hemorragia, la cisterna supraselar puede herniarse y producir una silla turca vacía. (2)

El hecho de encontrarse en un espacio cerrado, la hemorragia puede lesionar a las estructuras de la adenohipófisis, provocando expresiones de deficiencias, correspondientes al tejido celular dañado, rara vez encontramos deficiencias de la neurohipófisis, quizá debido a que tiene diferente circulación y al hecho que las hormonas sólo se almacenan ahí y son sintetizadas en hipotálamo y por ende pueden continuar produciéndose.

HISTORIA NATURAL.-

Un adenoma puede evolucionar hacia una replicación rápida e ir al crecimiento, permanecer sin cambio o tener degeneración.

El crecimiento del tumor no puede ser explicado en relación al tipo y su morfología, siendo de características benignas, se ha observado polimorfismo, en un 49 % su patrón de DNA aneuploide, correspon

diente a patrón maligno, pero sin haber un grado alto de mitosis, -, por lo que a pesar de los cambios a nivel de las cromosomas, su conducta biológica es de lento crecimiento, el polimorfismo se ha relacionado, con el aumento de síntesis hormonal, sin embargo aún no se han encontrado características relacionadas con su comportamiento biológico. (1-6)

Los cambios degenerativos se pueden presentar como un evento primario o como resultado de la terapéutica. La hemorragia es común ocurre en un cuarto de los casos, de adenomas hipofisarios, no se ha correlacionado el cuadro clínico, con la intensidad de la hemorragia. El hecho de que sea más común en los grandes tumores, pudiera estar relacionado, con la disposición particular vascular, con una disminución relativa circulatoria, y que esto, alterara los factores reguladores en los dos tipos de tumores. (8) En la minoría de los casos, - la hemorragia y la necrosis pueden producir regresión del tumor y limitación en su crecimiento. (9)

También la necrosis y la formación quística se encuentran frecuentemente en los tumores de pacientes tratados quirúrgicamente, en la mitad de los casos, siendo la formación quística secundaria a la secuela de la hemorragia, al igual que la silla vacía. La necrosis también se asocia en aquellos tumores que han sido radiados.

FACTORES PREDISPONENTES.-

Dentro de los factores que favorecen la presentación de apoplejía hipofisaria, entre ellos se encuentran la hipovolemia postparto, diabetes mellitus, crisis hemolítica, arteritis temporal, hipertensión in

tracraneana, traumas, anticuagulación, trombocitopenia, cetoacidosis diabética, radiación, ventilación mecánica, émbolo ateromatoso, realización de angiografía carotídea, así como el uso de sustancias activadoras de hormonas. (4-20-22)

El mecanismo capaz de precipitar apoplejía pituitaria en relación a la angiografía, después de punción lumbar, neuromoencefalografía, tose dura repetitiva por patología respiratoria, cirugía cardiaca, es el cambio de los gradientes de presión sanguínea arterial y de la presión intracraneana, con reducción de la perfusión en una vasculatura deficiente, pueden favorecer la hemorragia y o necrosis. (2-21-20-4)

Se ha relacionado en varios casos de apoplejía hipofisaria, después de una lesión cerebral.

Existe evidencia experimental que los estrogénos pueden causar hiperemia de la hipófisis y esto puede favorecer hipotéticamente la apoplejía, sin embargo se han reportado pocos casos con esta asociación. (4)

Es un hecho que la bromocriptina reduce el volumen de los prolactinomas proponiéndose diferentes mecanismos, uno de ellos es la reducción del lecho vascular del tumor, con subsecuentes cambios isquémicos.

En las ratas se demuestra un efecto vasoconstrictor, no siendo corroborado el mismo efecto en el humano. Otro de los mecanismos es la reducción del volumen celular tumoral, con gran reducción del citoplasma, con efecto en el retículo endoplásmico rugoso, y en el aparato de Golgi, por lo que su acción es en la disminución de la síntesis y excreción de prolactina. La fibrosis se encuentra en tumores tratados por más de 6 semanas, no encontrándose si no cumple este tiempo

de tratamiento. (16-17-12)

Se asocia frecuentemente degeneración quística.

El presentarse después de aplicación de sustancias como la hormona liberadora de gonadotropinas, LHRH, hormona liberadora de tirotrona, TRH, se debe posiblemente a la aceleración del metabolismo propio del tumor. (5-7-14) Aunque el riesgo de apoplejía, con la realización de pruebas de función pituitaria es bajo.

La relación con el tratamiento de radioterapia, es raro, sin embargo el efecto de aumentar la vascularización tumoral, puede producir un campo propicio para la hemorragia, también puede producir necrosis.

Se ha descrito en asociación de anticoagulantes y cetoacidosis diabética. Sin embargo la mayoría de los casos son espontáneos 75 % y los eventos precipitantes pueden ser reconocidos en el 25 %. (18)

CUADRO CLINICO.-

Se presenta en 16.6 % de los adenomas hipofisarios, en general sus manifestaciones dependen de la gravedad y extensión de la hemorragia, habiendo pequeños infartos que son asintomáticos en el 8 % de los casos, que al parecer es la más frecuente con predominio en los pacientes jóvenes. (18) El resto que se expresa clínicamente su cuadro se establece de una manera aguda en horas y con una prolongación de más de 24 horas en forma subaguda, (12) y de manera atípica (1.4%). (9-18-20)

Su expresión clínica comprende manifestaciones compresivas que en el caso de ser supraselares tendríamos: alteraciones visuales: dis-

minución de la agudeza visual, nistagmus, reducción en el campo visual, alteración en las funciones vitales, (hipotensión, cambios en la temperatura, disritmia cardíaca y respiratoria) alteración de la conciencia, motora, hipo y anosmia. Paraselar: oftalmoplejía extraocular, (III-IV pares) unilateral o bilateral, disfunción del trigémino, estasis venosa y compresión de carótidas. Cuando es Infraselar: puede ser asintomática o manifestarse por epistaxis.

También por extravasación de sangre pudiera haber irritación meníngea, fotofobia y meningitis aséptica. (10)

De los signos y síntomas más frecuentes tenemos la cefalea, que puede ser retroorbitaria o difusa y que precede a la aparición de signos oculares, se asocia a vómito, en un 62.78 %, pérdida de la visión 58.8 % náusea y vómito en el 31.4 %, parálisis ocular 15.7 % - alteración de la conciencia 11.8 %, vértigo 7.8 %, fiebre 7.8 %, hemiparesia 3.9 %. (22)

También el cuadro clínico puede tener sintomatología atípica como hemorragia subaracnoidea (2) o puede ser similar a meningitis bacteriana o viral, (10) o presentarse como secuela de hemorragia, como silla turca vacía o la presencia de quiste tumoral.

La destrucción tumoral puede aminorar el cuadro clínico que incluye la regresión de las manifestaciones de la expresión del exceso de hormonas (9) o bien producir manifestaciones endocrinas debidas a deficiencias hormonales y producir un hipopituitarismo, sin que se elimine posteriormente la posibilidad de recidiva tumoral. (3)

Las deficiencias hormonales, en el 100 % de los casos es de prolacti

na, en el 88 % de hormona del crecimiento, en el 76% de luteotropina, 66 % corticotropina, 58 % folículo estimulante, 42 % tirotropina, la deficiencia de hormona antidiurética en el 4 % cuando es transitoria, y en el 2 % de los casos es permanente, el síndrome de secreción inadecuada de hormona antidiurética sólo se ha reportado 1 caso. (22) - Sin embargo con la detección de casos subagudos se ha encontrado --- hiperprolactinemia.(12)

El cuadro clínico según su severidad se puede clasificar en crisis mayor que es caracterizada por: alteraciones de la conciencia, hemiparesia, pérdida de la visión, oftalmoplejía, se presenta en el 6.8% de los casos.

La crisis menor que se presenta en 2.3 % es manifestada por: cefalea, náusea, vómito, vértigo y fotofobia.

Esta clasificación sirve de apoyo para orientar el tratamiento, en general, la crisis mayor, el tratamiento es quirúrgico y en la crisis menor el tratamiento es médico.

DIAGNOSTICO.-

Se hace en base al cuadro clínico, en el cual podemos encontrar diferentes modalidades, cuando tenemos el antecedente de que el paciente tiene un adenoma en el 70.5 % de los casos. Sin embargo, la apoplejía puede ser la primera evidencia de un adenoma hipofisario, en el 29.4 % de éstos, el 9.8 % son casos recurrentes y el 5 % son post-rodación.

El estudio clínico, debe ser completado con exámen neurológico.

Realización de campimetría: donde observamos las disminuciones del -

campo visual.

Radiografía simple de cráneo, que nos puede sugerir el adenoma hipofisiario, ante la presencia de abombamiento de la silla turca, con un volumen mayor de 1100 mm^3 , erosión de la misma, con destrucción de -- apofisis clinoides. (2)

Exámen endócrino con determinaciones hormonales: hormona luteotropa -- (LH), folículo estimulante (FSH), estrogénos (E), progesterona (P), -- prolactina (PRL), hormona del crecimiento (HG), testosterona (T), cortisol (C), corticotropina (ACTH), tirotropina (TSH), triyodo tironina -- (T3), tiroxina total (T4), Na, osmolaridad sérica, excreción de Na y osmolaridad urinaria pruebas dinámicas de reserva hipofisiaria. (2-18)

La tomografía axial computarizada: donde podemos observar la tumora-- ción, indicando sus dimensiones, los cambios en la silla turca propia mente dicha, siendo útil para hemorragias masivas. En un 60 % de los casos es negativa. Los cambios compatibles con hemorragia, que se hacen evidentes después del uso de material de contraste, halo periféri co a la lesión y con un centro hipodenso. (10-11)

La angiografía carótida: donde se puede demostrar desplazamientos -- vasculares y excluir otra patología vascular, como aneurisma ya que -- su asociación es alta. (22)

Punción lumbar: se demuestra bajo contenido en eritrocitos y alta en células, es otra arma para diferenciar patología.

El estudio de resonancia magnética: de gran utilidad en el 90 % de -- los casos(12) para hemorragia aguda y subaguda, certificando el diag nóstico, la extensión, el tiempo de evolución, así como la resolu---

ción de las lesiones.

La hemorragia en general de menos de 7 días es hipodensa o isodensa, - en relación al resto del sistema nervioso, a los 7 y 14 días la periferia se hace hiperdensa, con el centro del hematoma hipodenso, signos - que con la tomografía computarizada se observan más tardíamente. Este aumento de densidad periférica ha sido demostrado por ser consecuencia de la destrucción de las células rojas y la formación de oxihemoglobina a metahemoglobina, el anillo hipodenso del tejido adyacente al hematoma, que es notado en fase subaguda y crónica, siendo el resultado de la destrucción de la hemoglobina y la formación de hemosiderina. (12) Estos signos pueden persistir hasta por 1 año.

Siendo la resonancia magnética la herramienta más importante para la - indicación terapéutica, ya que nos verifica el crecimiento de la hemorragia y o su involución.

El estudio endocrinológico se realizará tendiente a demostrar las deficiencias específicas hormonales.

El diagnóstico diferencial : se tendrá que hacer con: hemorragia sub-- aracnoidea, aneurismática, aneurisma carótideo, meningitis, hematoma - intracerebral, encefalitis, neuritis optica retrobulbar, infarto del - tallo cerebral, arteritis temporal, migraña oftalmoplejica, trombosis del seno cavernoso, absceso cerebral, accidente vascular cerebral, tumor paraselar , tumores metastásicos pituitarios, herniación del uncus transtentorial. (2-4-22)

TRATAMIENTO.-

Cuando el cuadro clínico se caracteriza por crisis menor, el trata--

miento es médico, a base de corticosteroides (dexametasona 10 mg IV seguida de 4 mg cada 6 horas), mantener el equilibrio hidroelectrolítico, drenar el contenido hemorrágico por aspiración con mínimo manejo quirúrgico.

El tratamiento, quirúrgico más amplio, que consiste en la descompresión transesfenoidal o craneotomía, que en general es aplicada a crisis mayores, con compromiso visual. (17)

La asociación del cuadro clínico ya sea menor o mayor y la evolución en el transcurso de 48 horas, será lo que indique el tipo de tratamiento. Una vez manifestada la deficiencia hormonal, se le indicará el tratamiento sustitutivo, dándole preponderancia a las hormonas participantes en sobrevivencia, cortisona, hormonas tiroideas y hormona antidiurética.

La radioterapia sería el tratamiento complementario para el adenoma productor de apoplejía, con el fin de evitar recidivas en su crecimiento, usándola cuando no se haya limitado la tumoración.

Posteriormente en su seguimiento se le realizarán pruebas de reserva hipofisaria como: hipoglucemia inducida, hormona estimulante de gonadotropinas (LHRH), hormona estimulante de tirotrona (TRH), que incluirá también estudio clínico neuro-oftalmológico, así como tomografía axial computarizada y resonancia magnética, con el fin de observar si la apoplejía ha limitado la actividad tumoral o el tejido remanente hipofisario, ha vuelto a activarse y de esta manera establecer el tratamiento en cada caso en particular.

MATERIAL Y METODOS.-

Se describe un caso clínico estudiado en el hospital de gineco-obs-
tetricia número 2 del Centro Médico Nacional del Instituto Mexica-
no del Seguro Social durante el año de 1982. No existía una casuís-
tica de adenomas hipofisarios ya que era un hospital de concentra-
ción de problemas ginecológicos.

Para la realización de los estudios hormonales se empleó el método
de radio-inmuno-análisis. Se efectuó la campimetría con el períme-
tro de Goldmann. La tomografía axial computarizada se realizó con
aparato de alta resolución con un mínimo de corte de 5mm.

CASO No. 1:

Paciente de 30 años de edad del sexo femenino, cuyo motivo de estudio fué esterilidad involuntaria de 8 años de evolución.

Sus antecedentes gineco-obstétricos: menarca a los 15 años de edad, eumenorreica, hasta los 18 años, iniciando alteraciones menstruales caracterizadas por periodos de opsomenorrea y amenorrea de 5 años, al mismo tiempo se le asocia galactorrea ++, había recibido hormonales orales con los cuales presentaba menstruación. Vida sexual -- activa desde los 22 años.

Exploración física: T/A 110/70 peso 50 Kg. pulso 76 x ', estatura 1.48 mts. sólo se corrobora la galactorrea el resto de la exploración es negativo.

Histeroalpingografía y análisis de semen normales.

En su estudio hormonal el nivel de prolactina de 436 ng/ml, la poliotomografía helicoidal: aumento de los diámetros de la silla turca, existencia de una masa ocupativa intraselar de crecimiento pre dominante izquierdo que adelgaza el piso y el dorso con algunas -- áreas de erosión, (alteraciones de la silla turca GIII de la clasificación de Vezina). Campimetría: reducción concentrica de ambos -- ojos de menos de 100. Se hace el diagnóstico de prolactinoma grado III. (cuadro número 1, estudio hormonal)

Se inicia tratamiento a base de bromocriptina 5mg al día con buena respuesta, disminuyendo la prolactina a menos de 4 ng/ml, no galactorrea, ciclos menstruales ovulatorios y en su cuarto ciclo logra -- embarazo.

Desde la vigésima octava semana de su embarazo evoluciona con cefalea intensa fronto-temporal izquierda con niveles de prolactina -- por arriba de los valores normales correspondientes a la edad del embarazo (1113, 1008, 4200 ng/ml) lo que motivó nuevamente el uso - de bromocriptina. (gráfica 1)

Se realiza cesárea Kerr, obteniéndose producto único del sexo masculino con peso de 2800 gramos , Apgar de 9, sangrado de 600 ml. En el período post-cesárea inmediato presentó: T/A 90/60 mmHg, cefalea intensa generalizada de predominio fronto-temporal, náusea, vómito, hipertermia, somnolenta, pupilas isocóricas, normoreflexicas, alteración visual severa, hemianopsia bitemporal (cuadro 2). Catalogándose de apoplejía tumoral e iniciando tratamiento a base de dexametasona, analgésicos, análogos de dopamina, bromocriptina líquidos parenterales, mejorando a las 48 horas.

Su tomografía axial computarizada : masa tumoral compatible con adenoma hipofisario de componente mixto, con predominio líquido, de contornos redondeados y bien definidos con presencia de halo periférico, el cuál se demostró después de la infusión intravenosa de material de contraste, sin lesión ósea y sin extensión hacia la cisterna supraselar.

El estudio neuro-oftalmológico demostró: hemianopsia bitemporal por compresión del quiasma dejando una pequeña isla de visión en el sector nasal superior izquierdo.(cuadro 2).

La determinación de prolactina de 7ng/ml. (gráfica número 1)

Al mes su campimetría era normal (cuadro número 2).

La tomografía axial computarizada: masa tumoral hipofisaria de 16 a 12 mm.

Posterior al período agudo su única manifestación, amenorrea.

Sus pruebas de reserva hipofisaria demostraron: tirotropina, prolactina, corticotropina, normales con deficiencia de ambas gonadotropinas.

Se inicia tratamiento a base de hormonales sustitutivos, estrógenos y clormadinona.

La paciente ya no continuo asistiendo al hospital.

DISCUSION.-

En este caso hacemos el diagnóstico de apoplejía hipofisiaria en base al antecedente de que tenía un adenoma hipofisiario y posible mente un prolactinoma, que responde a tratamiento a base de bromocriptina logrando embarazo, propósito inicial del estudio de la paciente. Durante el embarazo manifiesta cefalea, y en su estudio -- hormonal niveles de prolactina más elevados de lo que correspondía a la edad del embarazo, los cuales no respondieron al uso de bromocriptina, esto sugería crecimiento tumoral que favorecido por el -- embarazo y la realización del acto quirúrgico (cesárea-bloqueo peridural) provoca disminución de la presión circulatoria y tomando en cuenta el uso de bromocriptina que produce necrosis tumoral, el crecimiento tumoral, la disminución circulatoria intratumor, ya demostrada en los macroadenomas, hace un terreno propicio para la -- presencia de apoplejía, su cuadro clínico se caracterizó por cefalea, náusea, vómito, hipotensión, hipertermia (alteraciones autonómicas), alteración visual severa y la tomografía axial computarizada indicó , adenoma hipofisiario, con características de proceso hemorrágico, halo periférico, hiperdenso.

Una vez confirmado el cuadro clínico con los estudios de gabinete, se le indica tratamiento a base de anti-inflamatorio, líquidos y -- electrolitos así como bromocriptina teniendo una recuperación a -- las 48 horas y mejoría de sus campos visuales llegando a no dejar ninguna secuela esta lesión. El adenoma hipofisiario había disminuí

do de tamaño demostrado por la secuencia de tomografías tomadas. Sus pruebas hormonales demuestran que la crisis mayor de apoplejía dejó como secuela la deficiencia de hormonas estimulante del folículo y luteotropa consecuentemente una deficiencia de la producción de estrógenos por lo cual se le sustituyeron.

El seguimiento de la paciente era básico para valorar la involución tumoral y darle la posibilidad del uso de gonadotropinas hipofisiarias en el caso de deseo de nuevo embarazo.

CONCLUSIONES

- 1.- El caso que se presenta nos hace pensar que la tendencia actual quirúrgica para todos los casos, en algunos de ellos pudiera resolverse con tratamiento médico.
- 2.- No es una patología muy frecuente, pero se requiere su conocimiento de aquellos que están en contacto con tumores hipofisarios.
- 3.- No es absoluto que las crisis mayores que implican compromiso del campo visual sean siempre quirúrgicas, y reitero que este caso caracterizado por crisis mayor, más la evolución dió la pauta para tratamiento conservador.
- 4.- La revisión nos hace tener presente los medios de diagnóstico, enfatizando en el uso de la resonancia magnética, la que nos indica con seguridad la conducta que se debe seguir para la recuperación del paciente.
- 5.- Hacer un análisis a largo plazo para demostrar que la indicación médica puede tener el éxito de tratamiento sin requerir cirugía.

B I B L I O G R A F I A

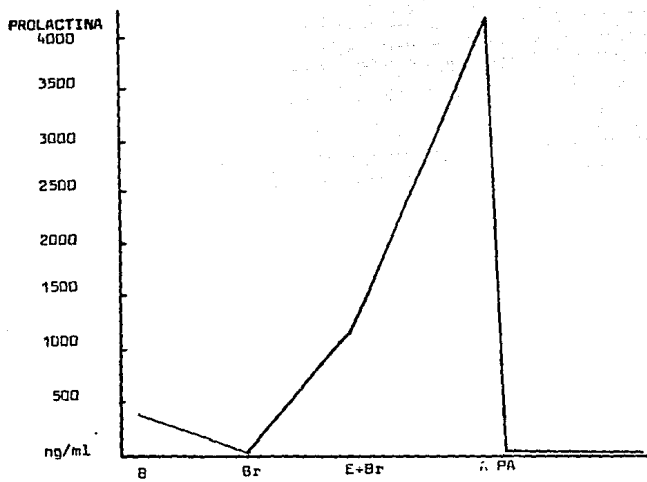
- 1.- Anniko M, Holm L E, Silfverswärd, et al. Cellular DNA content of pituitary tumours: its relationship to morphology and hormonal type of tumour. *Acta Otolaryngol Suppl.* 1981;379:13-19
- 2.- Bjerre P, Videbaek H, Lindholm J. Subarachnoid hemorrhage with normal cerebral angiography: a prospective study on sellar abnormalities and pituitary function. *Neurosurgery.* 1986;19:1012-1015.
- 3.- Candrina R, Giustina G. Development of acromegaly after pituitary apoplexy. *JAMA.* 1986;256:2998-3000.
- 4.- Cardoso ER, Peterson EW. Pituitary apoplexy: a review. *Neurosurgery* 1984;14:363-373.
- 5.- Chapman AJ, Williams G, Hockley, et al. pituitary apoplexy after combined test of anterior pituitary function. *Br Med J.* -- 1988;291:26.
- 6.- Margo C E, Gonzalvo A A. Extracranial manifestation of invasive pituitary adenoma. *South Med J.* 1987;80:381-383.
- 7.- Dury PL, Bechetz PE, Mc Donald WI et al. Transient amaurosis -- and headache after thyrotropin releasing hormone. *Lancet* 1982; 1:218-219.
- 8.- Erroi A, Bossetti M, Spada Anna et al. Microvasculature of human micromacroprolactinomas. *Neuroendocrinology.* 1986;43:159-165.
- 9.- Findling JN, Tyrrel J.B, Aron D.C. et al. Silent pituitary -- apoplexy: subclinical infarction of an adrenocorticotropin-pro

- ducing pituitary adenoma. J. Clin. Endocrinol Metab. 1981;52:95-97.
- 10.-Fitz-Patrick D, Tolis G, Mc Garry, et al. Pituitary apoplexy. - The importance of skull roentgenograms and computerized tomography in diagnosis. JAMA. 1980;244:59-61.
- 11.-Fujimoto M, Yoshino E, Ueguchi T, et. al. Fluid blood density - level demonstrated by computerized tomography in pituitary apoplexy. J Neurosurg 1981;55:143-144.
- 12.-Glick RP, Tiesi JA Subacute pituitary apoplexy: clinical and -- magnetic resonance imaging characteristics. Neurosurgery. 1990; 27:214-219.
- 13.-Hubbard J.L.,Schelthauer B, Abboud C. et al. Prolactin-secreting adenomas: the preoperative reponse to bromocriptine treatment - and surgical outcome. J. Neurosurg. 1987;67:816-821.
- 14.-Korsic M, Lelos N, Surdonja P et al. Infarction of FSH-secrety pituitary adenoma. Acta Endocrinol. 1984;107:149-154.
- 15.-Kovacs K, Horvath E. Pathology of pituitary tumors. Endocrinol Metab Clin. 1987;16:529-551.
- 16.-Luizzi A, Chiadini,P.G., Dallabonzana D et al. Medical treat-- ment pituitary adenomas: effects on tumor growth. J. Endocrinol Invest 1985;8:273-281.
- 17.-Miranda R, Chavez M, Ruiz Velazco G cols. Indicaciones para el tratamiento de la apoplejía hipofisiaria. Arch Invest. Med. -- 1987;18:253-259.

- 18.- Onesti ST, Wisniewki T, Post KD. Clinical versus subclinical - pituitary apoplexy: presentation, surgical management and outcome in 21 patients. Neurosurg 1990;26:980-986.
- 19.- Parent A.D. Visual recovery after Blindness from pituitary --- apoplexy. Can J Neurol Sci. 1990;17:88-91.
- 20.- Reid RL, Quigley ME, Yen SSC. Pituitary apoplexy: a review. -- Arch Neurol. 1985;42:712-719.
- 21.- Shapiro L. Pituitary apoplexy following coronary artery bypass surgery. J Surg Oncol. 1990;44:66-68.
- 22.- Wakai S, Fukushima T, Teratomo A et al. Pituitary apoplexy:its incidence and clinical significance. J Neurosurg.1981;55:187-193.

	B	Br	E + Br	PA	N
FOLICULO estimulante	5		14	15	5-15 mIU/ml
LUTEO TROPINA	5		6	2	5-38 mIU/ml
ESTRADIOL	10		< 10	< 10	50-150 pg/ml
PROLACTINA	436	4	1113 4200	7	5-25 ng/ml
PROGESTE- RONA.		< 4			1 ng/ml
TRIODOTI- RONINA			120	105	86-187 ng/dl
TIROXINA TOTAL	6.7		6.4	7.4	5.4-12. μg/dl
TIROTROPI- NA	3.4		1.1	1	1.5-5 μIU/ml
CORTISOL			161	175	40-250 ng/ml
CORTICO-- TROPINA				11	10-37 pg/ml

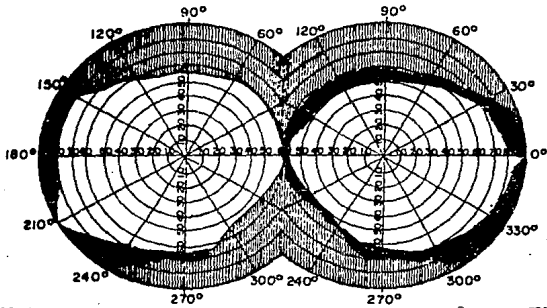
* B basales, Br bromocriptina, E embarazo, PA post-apoplejía,
N normales.
cuadro núm.1



• B basales, Br bromocriptina, E embarazo, A apoplejía, PA post-apoplejía
gráfica número 1

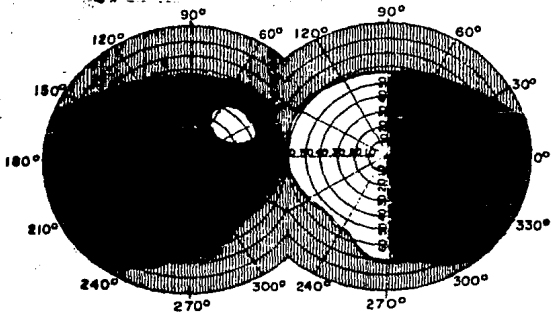
CAMPIMETRIAS:

ESQUEMA DE OFTALMOLOGIA No. 3



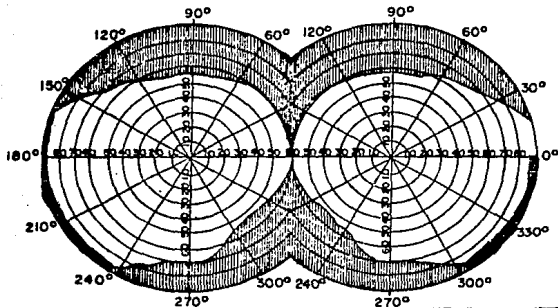
PRE-APOPLEJIA

ESQUEMA DE OFTALMOLOGIA No. 3

APOPLEJIA
cuadro número 2

CAMPIMETRIA:

ESQUEMA DE OFTALMOLOGIA No. 3



POST-APOPLEJIA