

UNAM 11227  
Facultad de Medicina. 2  
200

TESIS DE POSTGRADO  
MEDICINA INTERNA

PARAGANGLIOMAS.

Experiencia en el Hospital General "LIC. ADOLFO LOPEZ  
MATEOS" I.S.S.S.T.E.

Especialidad en Medicina Interna.

DRA. YOLANDA ALEXANDER FLORES

TESIS CON  
FALSA DE ORIGEN

Febrero de

1992



## **UNAM – Dirección General de Bibliotecas Tesis Digitales Restricciones de uso**

### **DERECHOS RESERVADOS © PROHIBIDA SU REPRODUCCIÓN TOTAL O PARCIAL**

Todo el material contenido en esta tesis está protegido por la Ley Federal del Derecho de Autor (LFDA) de los Estados Unidos Mexicanos (México).

El uso de imágenes, fragmentos de videos, y demás material que sea objeto de protección de los derechos de autor, será exclusivamente para fines educativos e informativos y deberá citar la fuente donde la obtuvo mencionando el autor o autores. Cualquier uso distinto como el lucro, reproducción, edición o modificación, será perseguido y sancionado por el respectivo titular de los Derechos de Autor.

# I N D I C E

INTRODUCCION (Justificación)	1
MATERIAL Y METODOS	2
RESULTADOS	3
TABLAS	6
COMENTARIO	15
REPORTE DE CASOS	22
BIBLIOGRAFIA	26

## INTRODUCCION.

El concepto de un sistema unitario de paraganglios ligado a la médula adrenal con tejidos cromafines extraandrenales fué formulado por Alfred Kohn en 1903. Siete décadas más tarde, la esencia de este concepto sobrevive en una forma refinada y proporciona una base racional para categorizar a un grupo de neoplasias histológicamente similares que se originan en el sistema nervioso autónomo.

Revisamos la literatura nacional en relación a este tema y únicamente conocemos un trabajo<sup>11</sup> que presenta la casuística del Hospital de Oncología del I.M.S.S., por lo cual consideramos de sumo interés revisar el material quirúrgico y post-mortem estudiado en el Departamento de Patología del Hospital General Adolfo López Mateos I.S.S.S.T.E., en los años de 1971 a 1983, para conocer las características de este tipo de tumores en nuestro medio y compararlas con las de otros medios hospitalarios nacionales y extranjeros.

## MATERIAL Y METODOS.

El objetivo de este trabajo fué el de determinar entre la población derechohabiente del hospital la frecuencia de los paragangliomas tomando en cuenta las variables que se mencionarán posteriormente como son edad, sexo, etc., para elaborar un trabajo comparativo con los trabajos de otros autores tanto en forma nacional como extranjera.

Para esto se revisaron expedientes y material histopatológico de los pacientes con diagnósticos de paraganglioma desde la fundación del hospital. Se incluyeron todos los casos de paragangliomas diagnosticados histopatológicamente sin importar las características específicas de los mismos desde enero de 1971 hasta diciembre de 1983. Se excluyeron todos aquellos casos con diagnósticos probable de paraganglioma no confirmado o cuyo material clínico o histológico no fuera recuperable.

Se midieron las siguientes variables: edad, sexo, localización, cuadro clínico, tiempo de evolución de los primeros síntomas al diagnóstico, método diagnóstico, tratamiento, evolución posterior y asociación a otras entidades patológicas.

El método de análisis como se mencionó fué comparativo.

## RESULTADOS.

El número total de casos estudiados incluye 5 feocromocitomas y 11 quimiodectomas en todo el material revisado en el servicio de patología del H. G. A. L. M., y un caso de quimiodectoma que proviene del servicio médico forense.

La frecuencia de feocromocitomas fué de 0.027 por cada mil -- egresos y la de quimiodectomas de 0.061 por cada mil egresos. (tabla 1).

Hubo 1.86 feocromocitomas por cada mil necropsias (tabla 2); - 0.096 feocromocitomas por cada mil quirúrgicos y 0.23 quimiodectomas por cada mil quirúrgicos (tabla 3). El número total de necropsias estudiadas es de 2,681.

El 94.1% de los pacientes con paraganglioma fueron del sexo -- femenino.

La mayoría se encontró entre la quinta y sexta décadas de la -- vida. La paciente más joven en caso de los quimiodectomas tuvo 36 años y la más anciana 91 años, con promedio aritmético -- de 62.5 años. El promedio aritmético en caso de los feocromocitomas fué de ~~57.2~~ años. La más joven de 45 años y el más -- anciano de 73 años.

El tiempo promedio de evolución antes del diagnóstico para todos los pacientes con paraganglioma fué de 77.2 meses, de 50 -- meses para los feocromocitomas y de 87.4 meses para los quimiodectomas (tabla 4).

En cuanto al lugar de origen y residencia, no se pudo corroborar que los pacientes con quimiodectoma provinieran de estados en zonas altas con mayor frecuencia que la población general -- que asiste a este hospital. Se efectuó una encuesta al azar en 100 pacientes adultos encontrándose que el 96% provienen de estados en zonas altas, principalmente la Ciudad de México.

Los signos y síntomas más frecuentes fueron masa palpable, - dolor e hipertensión en caso de los feocromocitomas y masa - palpable, dolor y disfonía en caso de los quimiodectomas. (ta bla 6).

En cuanto a la evolución postoperatoria los pacientes con --- quimiodectoma presentaron disfonía, cefalea, parestesia en -- hemicara y paresia facial como síntomas. El tiempo de segui- miento varió de un día a tres meses. Tres de los pacientes - con feocromocitoma fallecieron en un lapso de tiempo que va-- rió desde el postoperatorio inmediato (2 casos) a 6 días (1 - caso). En el tercer caso es probable que la muerte se debie- ra a alteraciones tensionales transoperatorias ya que en un - solo caso se hizo diagnóstico transoperatorio de feocromocito- ma. Un caso fué hallazgo de autopsia y de otro caso no se -- tiene información clínica. (tabla 7).

Los quimiodectomas se asociaron en forma aislada con diabetes mellitus, parálisis facial, bocio simple, pancreatitis y trom- boflebitis. Los feocromocitomas se asociaron con litiasis ve- sicular en dos casos y no se encontraron datos de endocrinopa- tía asociada (tabla 8).

Un feocromocitoma fué maligno con metástasis a órganos veci- nos (invasión pancreática) y otros dos presentaron invasión - capsular; dos de los quimiodectomas presentaron metástasis -- regional (ganglionar); uno de ellos siendo caso familiar (ta- bla 9).

El diagnóstico se hizo por biopsia transoperatoria en uno de los casos de feocromocitoma y en tres por excisión. En uno - de los casos se determinaron preoperatoriamente catecolaminas y metanefrinas urinarias obteniéndose resultados dentro del - rango de normalidad. El quinto caso fué hallazgo de autopsia.

El diagnóstico de los quimiodectomas se hizo por biopsia transoperatoria incisional en seis de los casos, por excisión en 10 de los casos y se sospechó por angiografía carotídea en 3 de los casos. Dos fueron hallazgo de autopsia (tabla 10).

Los diagnósticos preoperatorios en el caso de los feocromocitomas fueron: trombosis mesentérica, mesotelioma contra feocromocitomas; tumoración retroperitoneal izquierda al descartar adenocarcinoma de riñón izquierdo y el de masa retroperitoneal.

En caso de los quimiodectomas se hizo diagnóstico en seis de los casos. Otros diagnósticos fueron los de proceso fímico a descartar linfoma y el de tumoración en cuello (tabla 11).

La localización de los feocromocitomas fué en suprarrenal derecha en uno de los casos, suprarrenal izquierda en dos de los casos, el cuarto caso fué aórtico simpático abarcando la bifurcación de la aorta, raíz del mesenterio y retroperitoneo. El quinto caso (hallazgo de autopsia) fué vesical. La localización de los tumores del cuerpo carotídeo fué la localización clásica en la bifurcación carotídea (tabla 12). El caso familiar (caso No.8) mostró multicentricidad siendo éste bilateral en cuello.



Tabla 1.

## TASA DE PARANGANGLIOMAS X 1000 EGRESOS.

FEOCROMOCITOMAS	0.027	$\left( \frac{5}{179754 \text{ (No.de egresos)}} \right) \times 1000$
QUIMIODECTOMAS	0.061	$\left( \frac{11}{179654 \text{ (No.de egresos)}} \right) \times 1000$

Uno de los quimiodectomas provino del servicio médico forense, no considerado en esta tabla.

Tabla 2.

## TASA DE PARANGANGLIOMAS X 1000 NECROPSIAS.

FEOCROMOCITOMAS	1.86	$\left( \frac{5}{2681 \text{ (No.necropsias)}} \right) \times 1000$
-----------------	------	---

Tabla 3.

## TASA DE PARANGANGLIOMAS X 1000 QUIRURGICOS.

FEOCROMOCITOMAS	0.096	$\left( \frac{5}{51586 \text{ (No.quirúrgicos)}} \right) \times 1000$
QUIMIODECTOMAS	0.23	$\left( \frac{12}{51586 \text{ (No.quirúrgicos)}} \right) \times 1000$

Tabla 4.

TIEMPO DE EVOLUCION (meses) ANTES DEL DIAGNOSTICO.

	$\bar{X}$	Val.Min.	Val.Max.	Casos Conds.	Total
FEOCROMOCITOMAS*	50	12	120	3	4
QUIMIODECTOMAS**	87.4	7	300	8	12
TODOS	77.2	7	300	11	16

\* Se desconoce el tiempo de evolución en dos casos.

\*\* Se desconoce el tiempo de evolución en cuatro casos.

Tabla 5.

QUIMIODECTOMAS: LUGAR DE ORIGEN Y RESIDENCIA

	LUGAR DE ORI- GEN.	LUGAR DE RESIDENCIA EN LOS ULTIMOS 20 AÑOS.
DISTRITO FEDERAL	4	D.F.
ESTADO DE MEXICO	2	D.F.
HIDALGO	1	se desconoce.
PUEBLA	1	D.F.
GUANAJUATO	1	se desconoce.
SE DESCONOCE	1	D.F.

Se hizo encuesta del lugar de origen y de residencia en 100 pa-  
cientes hospitalizados, al azar para compararlo con esta infor-  
mación sin encontrarse diferencia significativa. Se desconocen estos datos  
en 2 casos de quimiodectomas.

Tabla 6.

## PARAGANGLIOMAS: SIGNOS Y SINTOMAS.

## FEOCROMOCITOMAS (Tres casos).

	No.	%
CEFALEA	1	33
MASA PALPABLE	2	66
DOLOR	2	66
HIPERTENSION	2	66
NAUSEA	1	33
VOMITO	1	33
RETINOPATIA HTVA.	1	33
HIPOREXIA	1	33
PERDIDA DE PESO	1	33
DIAPHORESIS	1	33
PALIDEZ	1	33
HIPOTERMIA	1	33
CRISIS HIPERTENSIVA	1	33

Uno de los casos fué feocromocitoma vesical hallazgo de autopsia y de otro de los casos no se tiene información clínica.

## QUIMIODECTOMAS (Ocho casos).

	No.	%
MASA PALPABLE	8	100
DOLOR	5	62.5
DISFONIA	3	37.5
CEFALEA	1	12.5
DISFAGIA	2	25
MAREOS	1	12.5
SIALORREA	1	12.5
FEBRICULA	1	12.5
PARESIA LENGUAL	1	12.5
PERDIDA DE PESO	2	25

De cuatro casos no se tiene información clínica; dos de estos quimiodectomas fueron hallazgos de autopsia.

Tabla 7.

## PARAGANGLIOMAS: EVOLUCION POSTOPERATORIA.

## QUIMIODECTOMAS 8 CASOS

	No.	%.
CEFALEA	1	12.5
DISFONIA	3	37.5
PARESTESIA HEMICARA.	1	12.5
PARESIA FACIAL	1	12.5
ASINTOMATICA	2	25
MUERTE	1	12.5

## FEOCROMOCITONAS 3 CASOS

Causa de muerte	Tiempo
MUERTE: ROTURA DE VENA CAVA Y CHOQUE HIPOVOLEMICG.	Postop.- Inmediato.
MUERTE: PARO CARDIORESPIRATORIO DE - CAUSA INDETERMINADA CON DES- CEREBRACION.	6 Días.
MUERTE: SE DESCONOCE CAUSA DE MUERTE	Postop. Inmediato.

De un caso no se tiene información clínica y otro fué hallazgo de autopsia.

La causa de la muerte fué A.V.C. Hemorrágico.

Tabla 8.

## PARAGANGLIOMAS: ASOCIACION CON OTRAS ENFERMEDADES

QUIMIODECTOMAS 10 CASOS.

	No.
DIABETES MELLITUS	1
PARALISIS FACIAL (antecedente de)	1
PANCREATITIS Y TROMBOFL BITIS.	1
HIPERTENSION ARTERIAL	2
BOCIO SIMPLE	1

FEOCROMOCITOMAS 5 CASOS

	No.
LITIASIS VESICULAR	2

Tabla 9.

## METASTASIS Y/O INVASION A ORGANOS VECINOS O CAPSULAR

	FEOCROMOCITOMAS		QUIMIODECTOMAS	
	No.	%	No.	%
METASTASIS GANGLIONAR/ INVASION PANCREATICA.	1	20	2	16.6
SISTEMICA	0	0	0	0
CAPSULAR	2	40	0	0

Tabla 10.

## PARAGANGLIOMAS: METODO DIAGNOSTICO

FEOCROMOCITOMAS	No.	%	QUIMIODECTOMAS	
			No.	%
BIOPSIA TRANSOPERATO- RIA.	1	20	BIOPSIA TRANSOPERATO- RIA INCISIONAL.	6 50
CATECOLAMINAS Y METAMEFRINAS.	1	20	BIOPSIA EXCISIONAL	10 83.3
EXCISION	3	60	ANGIOGRAFIA CAROTIDEA	3 25

Dos fueron hallazgo de autopsia.

Tabla 11. PARAGANGLIOMAS:  
DIAGNOSTICO PREOPERATORIO

## FEOCROMOCITOMAS

	No. Casos
TROMBOSIS MESENTERICA; MESOTELIOMA VS. FEOCROMOCITOMA	1
TUMORACION RETROPERITONEAL IZQ. A DESCARTAR ADENOCARCINOMA RENAL IZQUIERDO.	1
MASA RETROPERITONEAL	1

De un caso no se tiene información y otro fué hallazgo de autopsia.

## QUIMIODECTOMAS

	No. Casos
QUIMIODECTOMA	6
PROCESO FIMICO A DESCARTAR LINFOMA	1
TUMORACION EN CUELLO	1
EN ESTUDIO	2

Dos fueron hallazgo de autopsia.

Tabla 12.

## PARAGANGLIOMAS: LOCALIZACION.

FEOCROMOCITOMAS	No. Casos
SUPRARRENAL DERECHA	1
SUPRARRENAL IZQUIERDA	2
PARAGANGLIONA AORTICO SIMPATICO (BIFURCACION AORTICA, RAIZ DE MESENTERIO Y RETROPERITONEO).	1
VESICAL	1
QUIMIODECTOMAS	No. Casos
BIFURCACION CAROTIDEA	12



TABLA DE RESUMEN DE CASOS

14.

CASO	NOMBRE	REG.PATOL.	EDAD (AÑOS)	SEXO	LOCALIZACION	T/PREVI DX.	TAMAÑO (CMS)	PROC. QUIRURG.	METASTASIS GANGLIONAR O INVASION	SEGUIMIENTO
1	A.R.T.	Q-2163-81	52	F.	Suprarrenal Izq.	S.I.	S.I.	Excisión	Invasión Caps.	S.I.
2	M.A.A.	Q-1832-74	68	F.	Bif.Carotídea	8 meses	3x4	Biop.Excisión	No	S.I.
3	S.S.M.L	Q-1097-80	61	F.	Bif.Carotídea	2 años.	6x4x5	Biop.Excisión	No	Cefalea y ronque ra (1 mes).
4	M.M.E.	Q-398-74	38	F.	Bif.Carotídea	S.I.	S.I.	Excisión.	No	S.I.
5	B.E.V.	Q-3550-78 A-154-78	60	F.	Suprarrenal Der.	1 año.	20x25	Excisión.	No	Muerte.
6	G.L.R.	Q-1182-78 A-47-78	45	F.	Suprarrenal Izq.	1 año 6 m.	16.5	Excisión.	Invasión Pan- creática.	Muerte.
7	A.G.N.	Q-2742-81 A-112-81	56	F.	Bif.Aórtica	10 años	10x8x8	Lap.Expl.con biopsia	Invasión Caps.	Muerte.
8	B.G.A.	Q-3021-77 Q-2622-77	36	F.	Bif.Carotídea	14 años	6 x 4	Excisión.	Met.Gang.	S.I.
9	H.C.A.M	Q-391-79	69	F.	Bif.Carotídea	25 años	15	Excisión.	Met.Gang.	Disfonía, Parestes- ia hemicara (3 - meses).
10	P.H.F.	Q-3820-76	45	F.	Bif.Carotídea	5 años	5x3x4	Biop.Excisión	No	Asintomática.
11	R.G.L.	Q-704-73 Q-597-73 Q-710-73	72	F.	Bif.Carotídea	S.I.	S.I.	Biop.Excisión	No	S. I.
12	T.H.M.	Q-123-72	73	F.	Bif.Carotídea	7 meses	6.5	Excisión	No	Disfonía, paresia facial; post.asin- tomática.
13	S.I.	Q-3779-79	S.I.	S.I.	Bif.Carotídea	S.I.	S.I.	Hallazgo Autop.	No	Muerte.
14	P.J.C.	Q-3853-83	65	F.	Bif.Carotídea	10 años	4x3	Biop.Excisión	No	Dolor local y ano- rexia.
15	G.M.E.	Q-67-83	70	F.	Bif.Carotídea	1 año	4x5	Biop.Excisión	No	Muerte*
16	S.C.A.	A-146-82	73	M.	Vejiga	S.I.	1	Hallazgo Autop.	No	Muerte
17	M.L.A.	A-240-75	91	F.	Bif.Carotídea	S.I.	5x8	Hallazgo Autop.	No	Muerte

S.I. Sin información ; \* Muerte por A.V.C. Hemorrágico.

## COMENTARIO.

## QUIMIODECTOMAS.

La frecuencia de los tumores del cuerpo carotídeo es elevada - considerando las características de Hospital General del Hospital Lic. Adolfo López Mateos. (40 casos estudiados en 9 años en el Hospital de Oncología del Centro Médico del Instituto -- Mexicano del Seguro Social, Dr. Krause).

A semejanza de los resultados obtenidos por el Dr. Krause --- Senties<sup>11</sup>, en el material analizado en el H.G.A.L.M., los tumores del cuerpo carotídeo predominaron en el sexo femenino - y fueron unilaterales. Asimismo, la edad de presentación se correlaciona con la reportada en estudios anteriores<sup>4</sup>.

La mayoría de los tumores cuerpo carotídeo fueron benignos. - El porcentaje de malignidad es variable en la literatura; un total de 13 casos de quimiodectoma con metástasis a distancia reportados<sup>8</sup>. Ninguno de nuestros casos presentó diseminación a estructuras distantes (ganglios linfáticos mediastinales, pulmón, hueso, hígado o corazón)<sup>1</sup>. Sin embargo, el grado de los 12 casos de quimiodectoma fueron malignos, presentando metástasis regionales (ganglionares), (16.6%).

En relación al concepto ya establecido de que la hipoxemia -- crónica induce hiperplasia del cuerpo carotídeo y por lo tanto la incidencia es mayor en pacientes que viven en zonas --- altas<sup>1</sup>, no fué posible determinar que el lugar de origen y residencia de los pacientes con quimiodectoma se correlacionara con este concepto, en mayor proporción que la población general que asiste a este hospital, ya que se efectuó una estadística en 100 pacientes adultos al azar, sin encontrarse diferencias significativas.

La angiografía constituye el procedimiento diagnóstico más -- informativo<sup>1,3</sup>. Solo se comprobó su realización a nivel del expediente clínico en 3 de los casos, no pudiéndose determi-- nar su utilidad en forma real.

La biopsia incisional útil para diagnóstico diferencial de -- los paragangliomas con otros procesos neoplásicos, pero no -- recomendada por el riesgo de hemorragia incontrolable debido a la hipervascularización del tumor<sup>1,3,4</sup>; no se asoció con -- esta complicación den los 6 casos en que se efectuó. Se obtu-- vo material representativo que permitió el diagnóstico trans-- operatorio en estos casos. Posteriormente se realizó la exci-- sión de estos tumores.

La localización más frecuente en esta serie (bifurcación caro-- tídea) es igual a la determinada previamente en otras series<sup>3</sup>.

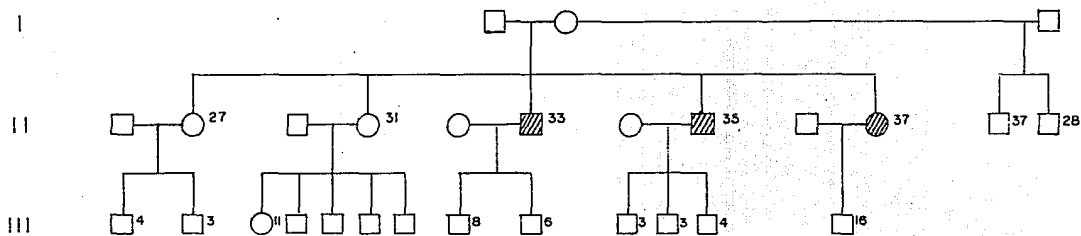
Las manifestaciones clínicas más frecuentes fueron iguales, -- sin embargo ningún paciente presentó síncope, y sólo dos pre-- sentaron alteraciones de pares craneales, síntomas que se en-- cuentran en forma aislada en otras estadísticas<sup>3,6,11</sup>.

A diferencia de la asociación de los tumores del cuerpo carotí-- deo con Ca de toroides folicular o papilar, otras neoplasias y diabetes mellitus informado por algunos autores<sup>4,7,11</sup>; solo -- uno de los pacientes presentó diabetes mellitus concomitante. No se asoció clínicamente con Ca de tiroides, pero no se efec-- tuó estudio gamagráfico en los pacientes.

La evolución postoperatoria no es valorable por falta de segui-- miento de los pacientes en este Hospital.

El caso familiar estudiado fué multicentrico siendo bilateral -- coincidiendo con el concepto establecido de que los casos con-- tendencia familiar tienden a ser bilaterales<sup>2</sup>.

## ARBOL GENEALOGICO DEL CASO FAMILIAR DE QUIMIODECTOMA.



Los miembros 6 y 8 de la segunda generación se encuentran afectados; el miembro - No. 10 de la segunda generación es nuestro caso de estudio.

Se afirma que el patrón hereditario parece ser dominante y no ligado al sexo. Por la tendencia familiar todos los miembros de la familia deben examinarse<sup>2</sup>.

## FEOCROMOCITOMAS.

El feocromocitoma o paraganglioma funcional tumor muy poco frecuente, pero de gran importancia clínica por su gran letalidad y relativamente fácil tratamiento, con frecuencia puede señalar la presencia de otras enfermedades existentes en el individuo o en su familia<sup>23</sup>.

La frecuencia de este padecimiento no está bien establecida, pero probablemente no es mayor al 0.7% de los pacientes hipertensos<sup>24</sup>.

La edad de presentación de los 5 casos en este trabajo, fué la misma que la mencionada en otras revisiones<sup>26</sup>.

Estos tumores pueden ser benignos o malignos (estos últimos --- constituyendo aproximadamente el 3.6% del total de feocromocitomas<sup>26</sup>.) En este trabajo uno de los 5 casos fué maligno.

En relación a la característica presentación sin distinción de sexos, 4 de los casos reportados se presentaron en el sexo femenino y uno en el sexo masculino.

Cada tumor presenta un comportamiento bioquímico característico ya que mientras algunos producen tanto epinefrina como norepinefrina en diversas proporciones, unos producen solo una de estas catecolaminas casi exclusivamente<sup>27</sup>. Estas variantes bioquímicas se pueden determinar mediante cuantificación de los niveles sanguíneos y urinarios de epinefrina, norepinefrina y sus metabolitos, así como por estudio del tumor con microscopio electrónico<sup>28</sup>.

Algunos feocromocitomas no son capaces de almacenar una cantidad importante de las sustancias que producen, liberándolas rápidamente a la circulación, produciendo así datos clínicos importan-

tes teniendo un peso relativamente bajo (menor de 5 gr), y niveles escasos de los metabolitos de las catecolaminas en sangre y orina; por el contrario, otros tumores almacenan una -- gran proporción de las catecolaminas que producen, permitiéndose así su degradación en gran parte antes de ser liberadas a la circulación, por lo que el cuadro clínico no aparece hasta que el tumor alcanza gran tamaño (50 gr o más) encontrándose asimismo niveles altos de metabolitos en la orina<sup>23</sup>.

Estas diferencias en comportamiento bioquímico dan la pauta para la presentación tan variable en el cuadro clínico de cada paciente, lo cual a su vez nos permite entender el hecho de -- que 30-60% de estos tumores no son diagnosticados durante la vida del paciente<sup>29</sup>.

En uno de los casos ante la sospecha clínica de feocromocitoma se solicitaron catecolaminas y sus metabolitos en orina reportándose resultados dentro de lo normal. Sin embargo, el tamaño del tumor fué de 10x8x8 cm., no pudiéndose establecer correlación con lo antes descrito. Solo en este caso se sospechó el diagnóstico preoperatoriamente.

En cuanto al cuadro clínico los hallazgos más frecuentes fueron: masa palpable, dolor abdominal, e hipertensión; otros signos y síntomas fueron cefalea, náusea, vómito, palidez, retinopatía, hipertensiva, hiporexia y pérdida de peso. En un solo caso se reportó diaforesis referido como uno de los síntomas más específicos de feocromocitoma durante las crisis hipertensivas<sup>38</sup>. No se encontraron otros datos clínicos atribuibles a la secreción de catecolaminas como serían, en el aparato cardiovascular: hipotensión postural, dolor precordial, arritmias, -- palpitaciones, paraxismos de rubor; en el sistema nervioso central: ansiedad, psicosis hiperpernea central; en el gastrointestinal: disminución de la motilidad intestinal y constipación; en el sistema endócrino: hiperglicemia en ayunas, aumento del metabolismo basal y aumento del consumo de O<sub>2</sub>.

ESTA TERCERA COPIA  
SALIDA DE LA BIBLIOTECA

Según una revisión de Swerdloff, se puede encontrar paroxismos de hipertensión en un 26% de los pacientes con feocromocitoma, mientras que un 60% presentan hipertensión constante, la mitad de los cuales presentan además paroxismos sobreagregados, 4% de ellos son normotensos<sup>25</sup>...

De hecho se han descrito casos de pacientes completamente -- asintomáticos donde se encontró feocromocitoma funcional.

En esta revisión una paciente presentó crisis hipertensivas; a otra se le detectó hipertensión durante su internamiento -- y los dos pacientes restantes fueron normotensos.

Los feocromocitomas se localizan más frecuentemente en las -- suprarrenales, encontrándose la derecha dos veces más frecuentemente afectada que la izquierda<sup>25</sup>. Otras localizaciones reportadas son la vejiga, ganglios simpáticos en torax (casi -- siempre paravertebrales, ocasionalmente mediastinales), cuello, cerebro, riñón, hilio hepático y ovario<sup>25</sup>.

La localización de los feocromocitomas en este trabajo, fué -- en suprarrenales derecha e izquierda, el cuarto aórto-simpático afectando bifurcación aórtica, raíz del mesenterio y retroperitoneo y el quinto con localización vesical siendo hallazgo de autopsia.

Los feocromocitomas pueden asociarse a diversos síndromas. -- Entre estos están el de von Recklinghausen (manchas café con leche, tumores cutáneos y de nervios periféricos); el de von Hippel Lindau (hemanglioblastomas retinianos, cerebelares, -- bulbares y medulares y quistes pulmonares, hepáticos, pancreáticos, renales y epididimales); de Sturge Weber (ataxia cerebelosa, telangiectasia conjuntival y esclerosis tuberosa)<sup>23</sup>.

Se puede asociar al feocromocitoma un carcinoma medular de tiroides e hiperparatiroidismo constituyendo así la neoplasia endócrina múltiple tipo II.<sup>26</sup> Además el feocromocitoma puede ser familiar en un 10% de los casos, lo cual se relaciona con mayor incidencia de tumoración bilateral -- (50%) que en los casos esporádicos (5%)<sup>29</sup>.

Finalmente existe una relación no bien definida entre feocromocitoma y colelitiasis<sup>27</sup>.

En ninguno de los casos se ha investigado incidencia familiar. Sólo uno de los casos presentó colelitiasis concomitante. El primer caso se diagnosticó histopatológicamente con colesistitis. No hubo asociación con los síndromes -- mencionados.



**REPORTE DE LOS CASOS MAS SOBRESALIENTES DE -  
NUESTRA ESTADISTICA.**

CASO 7 A.G.N. EXP. 378-03831/6 Q-2742-81 A-112-81

Paciente femenina de 56 años de edad. Antecedentes de hermana con HTA esencial y TEP. Originaria de Coahuila y reside en el D.F. los últimos 36 años de su vida. Tabaquismo y alcoholismo negativos.

HTA desde hace 10 años con dos internamientos secundarios a crisis hipertensiva. Refirió en su primer internamiento cefalea pulsátil bilateral acompañada de acúfenos, fosfenos, mareo, estado nauseoso, vómito en varias ocasiones, diaforesis profusa y TA de 230/120 (sept.76). Fué manejada en terapia intensiva donde refirió dolor en fosa iliaca derecha, intenso, de tipo opresivo, sin irradiaciones, sin datos de irritación peritoneal. Se determinaron catecolaminas en orina con resultado de 69 gamas en 24 horas y ácido vamiladélico de 0.250 mgs en 24 hs. Se efectuó urografía excretora que reportó alteraciones de la concentración y eliminación así como deformidad del sistema puolocical compatible con proceso inflamatorio crónico. Fondo de ojo con retinopatía hipertensiva angiospástica, angioesclerosa. Detección por primera ocasión de hperglicemia diagnosticándose D.M. y manejándose con dieta. Segundo internamiento (abril 78) por descompensación de su D. M. sin llegar a presentar cetoacidosis iniciándose manejo con insulina. No se encontró factor desencadenante de la descompensación y egresó con insulina NPH 30 U al día. Presentó diaforesis que se consideró relacionada a la aplicación de insulina. Continúo su control en la consulta externa de Cardiología y Endocrinología. (mayo 78) Persiste con hiperhidrosis -- fría, bochornos. Se encuentra crecimiento de la glándula tiroidea, difuso, duro, desplazable con los movimientos de la deglución. Se realizó perfil tiroideo que mostró captación de I reactivo de 32.83% (nl de 24.8-26.10); captación de T3 de 185 ng/100ml (nl de 75-220 ng/100 ml); determinación de T4 de 7 mcgr/100ml (nl de 4.7-10.7 mcgr/100ml); índice de tiroxina libre de 5.23 mcgr/100ml (nl de 1.12-4.02 mcgr/100ml). Gama--grama tiroideo: glándula en herradura con istmo irregular e hipodenso. Se llegó a la conclusión de que cursaba con bocio por tiroiditis o simple..(junio 79) Presenta dolor abdominal en forma intermitente de localización en CSD que se acompaña de náuseas ocasionales, con sudoración profusa, sin intolerancia a colecistoquinéticos. Es vista en el Servicio de Gastroenterología descartándose colecistitis. (agosto 81) Ingresa con dolor abdominal localizado en FID de tipo pungitivo, sin irradiaciones, de una semana de evolución; cifras altas de TA ---- (200/150 mmHg), diaforesis, cefalea. Reingresa por persistir con la misma sintomatología y cifras altas sostenidas de TA; a las 36 hs de estancia hospitalaria presentó exacerbación del dolor abdominal encontrándose inquieta, con depresión del estado de conciencia, diaforética, hipotérmica, palidez generalizada, taquicardia de 120 x y TA de 120/80 y posteriormente de -- 130/100 mmHg. Abdomen con datos de irritación peritoneal, encontrándose al tacto vaginal pequeño plástón del lado derecho, doloroso, sin delimitarse crecimiento del anexo del mismo lado. PSA con dilatación importante de asas de intestino delgado con

edema interasa y niveles hidroaéreos, colon muy distendido. Se sometió a laparotomía exploradora encontrándose masa de 10x8x8 en raíz de mesenterio y múltiples ganglios mesentéricos aumentados de tamaño en todo mesenterio. Durante el transoperatorio las cifras diastólicas variaron en forma frecuente entre 200 y 120 mmHg. Posteriormente presenta taquicardia de 140x; TA de - 220/160, anuria, siendo trasladada a la UCI donde evaluación - mal con hiperglicemia. Presente choque y paro cardiorrespiratorio irreversible.

CASO 6 G.L.R. EXP. 378-03980/6 Q-1182-78 A-47-78

Paciente del sexo femenino de 45 años de edad con antecedentes de HTA en padre y madre y D.M. por rama paterna. Originaria -- del D.F. Parálisis del facial hace 18 años tratada médicamente. Inició su P.A. un año y seis meses antes del ingreso (marzo 78) con dolor en epigastrio que se irradiaba en hemicinturón a hipocondrio y región lumbar izquierda, intermitente, de moderada -- intensidad, diagnosticándosele urosepsis y probable ptosis renal izquierda, manejándose con acidificantes urinarios, diuréticos, sales de potasio e hipotensores ya que se detectó e hipotensores ya que se detectó HTA. Presentó mejoría del cuadro clínico sin llegar a desaparecer totalmente la sintomatología dolorosa. Negó hematuria. Al interrogatorio intencionado refirió hiporexia, pirosis y dolor epigástrico prepancreático y pérdida de peso cuantificada en los últimos cuatro meses. La E.F. fue normal excepto por dolor a la palpación profunda en hipocondrio y riñón izquierdo palpándose en dicho sitio tumoración ovoide de superficie lisa, sin poderse determinar dimensiones, que se desplazaba con los movimientos respiratorios y al parecer dependía de retroperitoneo. Puñopercusión en fosa renal izquierda dolorosa. Se le practicó urografía excretora y arteriografía renal selectiva. Se intervino quirúrgicamente con diagnóstico de tumoración retraperitoneal izquierda a descartar adenocarcinoma de riñón izq. Se le practicó nefrectomía izquierda, esplenectomía, extirpación de tumoración retroperitoneal y resección de cola de páncreas. Durante el postoperatorio inmediato presentó paro cardiorrespiratorio por 3-6 minutos, reversible a las maniobras de reanimación presentando estado postparocardiorrespiratorio - con daño neurológico irreversible y fallece en abril 78.

CASO 5 B.E.V. EXP. A-154-78

Paciente del sexo femenino de 60 años de edad. Sin AHF de importancia para su padecimiento actual. Originaria y residente del D.F. Colectectomía a los 14 años de edad. En 1966 intervenida por pancreatitis (?). En junio de 1978 intervenida por tromboflebitis. Inició su PA un año antes de su ingreso (3-dic-78)., con dolor en hipocondrio derecho y región lumbar derecha, el --

cual aumentaba con el ejercicio y la deambulaci3n y disminuía con el reposo. A la EF solo se encontr3 una hepatomegalia de -- 10-10-8 por debajo del reborde costal de consistencia firme, dolorosa a la palpaci3n. Posteriormente se detect3 una masa (que al parecer correspondía a la hepatomegalia descrita) oblonga en hipocondio derecho, m3vil, que no se desplazaba con los movimientos respiratorios y que se lograba palpar tambi3n en regi3n lumbar derecha. Estudios radiol3gicos mostraron una masa en hipocondio derecho independiente del hígado. El 25-dic-79 se practic3 pielografía ascendente que mostr3 uretrotiponitis y datos de inflamaci3n cr3nica. El hepatogramagrafía mostr3 hígado de características normales. El 30-dic-79 se practic3 sonografía que demostr3 la presencia de masa retroperitoneal que desplazaba al riñ3n derecho hacia adelante y hacia abajo. Se practic3 lumbotomía derecha sobre 12va. costilla identificándose riñ3n derecho disminuido de tamañ3 rechazado por tumoraci3n retroperitoneal ovoide de superficie lisa. Se negrectomiz3 y se diseç3 la tumoraci3n retroperitoneal siendo necesaria la resecci3n de la 11va. costilla. La masa tumoral se encontraba adherida a planos musculares, diafragma y vena cava inferior, presentándose accidente quirúrgico con desgarro y secci3n de la vena cava irreparable efectuándose ligadura a nivel de arteria renal izquierda. Se present3 choque hipovolémico y muerte.

CASO 3 B.G.A. EXP: BUSA 340425-3

Paciente del sexo femenino de 36 ańos de edad. AHF. Cinco hermanos, presentando dos de ellos n3dulos en cuello por debajo del ángulo maxilar. Originaria de Omitlán Hidalgo. Hernioplastía inguinal izquierda y extirpaci3n de tumor uterino 10 ańos antes. Reintervenci3n de hernia inguinal izquierda (recidiva) en 1977. P.A. Tumoraci3n en cara lateral derecha del cuello de 14 ańos de evoluci3n (junio 77), acompańada de disfagia, sialorrea y dolorpunzante ocasional en regi3n retroauricular derecha. EF cuello con tumor de 6x4 cm localizado en la cara anterosuperior derecha no doloroso, libre de planos profundos y superficiales, que no imposibilitaba los movimientos del cuello. Tiroide no palpable. Abdomen con cicatriz quirúrgica antigua en regi3n inguinal derecha y hernia directa derecha. Edema grado I en extremidades inferiores. Intervenci3n quirúrgica (julio 77) encontrándose en cuello una tumoraci3n fuertemente adherida al m3sculo, cuyos bordes se extendían hasta la columna cervical, lobulado, muy vascularizado. Por la parte inferior envolvía la car3tida y por arriba se extendía hasta la base de la lengua e hipofaringe. Se confirm3 diagnóstico de quimiodectoma histol3gicamente. La evoluci3n postoperatoria fu3 normal.

## BIBLIOGRAFIA.

## BIBLIOGRAFIA.

1. Lack, E.E., Cubilla, A.L., Woodruff, J.M. "Paragangliomas of the head and neck region". Human Pathol 10:191, 1979.
2. Harwell W., "Carotid body tumors: familial and bilateral". Ann. Surg. 171:843, 1970.
3. Conley J.J., F.A.C.S., "The management of carotid body tumors". Surg Gynec.Obster: 722, 1963.
4. Serafini A.N., Weinstein M.B., "Radionuclide evaluation of a carotid body tumor. J. Nucl. Med. 13:640, 1972.
5. Anderson R., Scarcella J., "Carotid body tumors" Am. J. Surg. 106:856-859, 1963.
6. Farr H.W., "Carotid body tumors. A thirty year experience at Memorial Hospital". Am. J. Surg. 114:614-619, 1927.
7. Albores Saavedra J., Espino Durán M., "Association of -- thy roid carcinoma and quemodectoma". Am. J.Surg. 113:887, 1968.
8. Say C.C., Hori J., Spratt J. Jr., "Chemodectoma with distant metastasis: ces report and review of the literature". Am. Surg. :338, 1973.
9. Lack E.E., Cubilla A.L., Woodruff J.M., "Paragangliomas - of the head and neck region. A clinical study of 69 pa--- tients". Cancer 39:397, 1977.
10. Spector G.J., Campagno J., Pérez C.A., Maisel R.H. Ogura J.H., "Glomus Jugulare tumors: effects of radiotherapy". Cancer 35:1346-, 1975.
11. Krause-Sentíes L.G., "Tomores del cuerpo carotídeo". Arch. Inv. Méd. (Méx) 2:25, 1971.
12. Peter De Buse, "Malignant nonchromaffin paraganglioma". - Short reports. The Hospital for Sick Children, Great. Ormond Street, London.
13. Coulson W.F., "A metastasizing carotid-body tumor". J. Bone. Joint. Surg. 52-A:355, 1970.
14. Fanning J.P., Woods F.M., Christian H.J., "Metastatic carotid body tumor". J.A.M.A. 185:49-50, 1963.
15. Pinsker, K.L. Messinger N., Hurwitz P., Becker N.H. "Cervical chemodectoma with extensive pulmonary metastasis". Chest., Vol. 64:116, 1973.

16. Sato T., Satto H., Yoshinaga K., Simbota Y., Sasano N., "Concurrence of carotid body tumor and pheocromocitoma" Cancer 34:1787, 1971.
17. Costero I., Barroso-Moguel R., "Estructura en la fibra muscular lisa relacionable con el metabolismo local de aminas argentafines". Gaceta Médica de México., Vol. 99, No.5, 1969.
18. Sugarbaker E V., Chretien P B., Jacobs J.B., "Bilateral familial carotid body tumors: report of a patiente with an occult contralateral tumor and postoperative hipertension". Ann. Surg 174(2): 242, 1971.
19. Irons G.B., Weiland L.H., Brown W.L., "Paragangliomas del cuello: análisis clínico e histopatológico de 116 casos" Clin. Quir. N.A. Junio 1977.
20. Veldman J.E., Mulder P.H.M., Ruijs S.H.J., Gerrit de Hass, Paul van Waes, Hoekstra A., "Early detection of asyntomatic hereditary chemodectoma with radionuclide scintiangiography". Arch. Otolaryngol. 106, Sept. 1980.
21. Layn S.S., Sheps S.G., Espinoza R.E., Ramine W.H., Harrison E.G.Jr., "Catecholamine secreting paraganglioma of -- glomus-jugulare region resembling pheocromocytoma"., N. - Eng. J. Med. 281:805, 1969.
22. Feher R.C., Roullard P.L., "Aortic body tumor with rare - metastasis to the lung in a dog". Veterinary Medicine/ -- Small Animal Clinician 1019, June 1977.
23. Williams, R.H., ed. Textbook of Endocrinology. Philadelphia: Saunders, 1974, p. 306-15, 1022-3.
24. Gitlow, S.E., Mendlowitz, M., Bertani, L.M., "The biochemical techniques for detecting and establishing the presence of a pheochromocytoma". Am J Cardio 26,270, 1970.
25. Swerdloff, R.S., "Pheochrocytomas". Calif Med 117:44,1972.
26. Hickler, R.B., Thorn, G.W., "Pheochromocytoma". en Harri-- son's Principles of Internal Medicine, 8th ed. New York: -- Mc Graw hill, 1977. p. 557-63.
27. Krupp, MA., Chatton, M.J., Current Medical Diagnosis & --- Treatment. Los Altos, Calif: Lange, 1977. p. 685-7.
28. Wrzokowa, T., Mrozowicz, M., Lewinski, A., Pryczkowoski, V. "Phaeochromocytoma. Electronic microscopic study on cate--- cholamine storage". Path Europ 10:179, 1975.

29. Ertel, N.H., Modlinger, R.S., "Pheochromocytoma". En Conn, H.F. ed. Current Therapy. Philadelphia: Saunders, 1977.p. 514-8.
30. Christenson, R., Smith, C.W., Burko, H., "Arteriographic manifestation of pheochromocytoma." Am J Roentgenol 126: 567 1977.
31. Scott, H.W., Oates, J.A., Nies, A.S., Burko, H., Page, D.L. Rhamy, R.K., "Pheochromocytoma: Present diagnosis & management". Ann Surg 31:587, 1976.
32. Radtke, W.E., Katzmier, F.J. Rutherford, B.D., Sheps, S.G., "Cardiovascular complications of pheochromocytoma crisis" Am J Cardio 35:701. 1975.
33. Lance, J.W., Hinterberger, H "Symptoms of pheochromocytoma, with particular reference to headache, correlated with catecholamine production". Arch Neurol 33: 281, 1976.
34. James T.N., "On the cause of sudden death in pheochromocytoma, with special reference to the pulmonary arteries, the cardiac conducting system and the aggregation of platelets" Circulation 54: 348, 1976.
35. Taubman I, Perason, O.H., Anton, A.H. "An asymptomatic catecholamine secreting pheochromocytoma". Am J Med 57: 953, --- 1974.
36. Aidan Carney, J. Sizemore, G.W., Tyce, G.M. "Bilateral adrenal medullary hyperplasia in multiple endocrine neoplasia, type 2: The precursor of bilateral pheochromocytoma". Mayo - Clinic Proc 50:3, 1975.
37. Awitti-Sunga, S.A., Ursell, W., "Pheochromocytoma in pregnancy: Case report". Br J Ob Gyn 82: 426, 1975.
38. Harvey, Johns, Mc Kusick, Owens, Ross. The Principles and practice of medicine. 20ht Edition 1980.
39. Veldman JE; Mulder, Et. AL. "Early detection of asymptomatic hereditary chemodectoma with radionuclide scintiangiography. A possibility for family screening and surveillance". Arch - Otolaryngol 1980 Sep;106(9):54752.
40. Poster Ds: Schapiro H., Woronoff R. "Chemodectomas: Review - and report of nine cases". J. Med 1979;10(3):207-23.