

11205

8
2ej.



UNIVERSIDAD NACIONAL AUTONOMA DE MEXICO

Facultad de Medicina
División de Estudios de Postgrado
Hospital de Especialidades Centro Médico La Raza
Instituto Mexicano del Seguro Social



REPORTE DE 107 CASOS DE ECTASIA
CORONARIA DIFUSA.

DIVISION DE ENSEÑANZA E INVESTIGACION
HOSPITAL DE ESPECIALIDADES
C. M. LA RAZA

TESIS DE POSTGRADO

Que para obtener el Titulo en la
ESPECIALIDAD DE CARDIOLOGIA
p r e s e n t a
DR. J. REMIGIO AVILA CONTRERAS



Asesor: **TESIS CON FALLA DE ORIGEN**
DR. ARTURO ALMAZAN SOO

IMSS

México, D. F.

1992



UNAM – Dirección General de Bibliotecas Tesis Digitales Restricciones de uso

DERECHOS RESERVADOS © PROHIBIDA SU REPRODUCCIÓN TOTAL O PARCIAL

Todo el material contenido en esta tesis está protegido por la Ley Federal del Derecho de Autor (LFDA) de los Estados Unidos Mexicanos (México).

El uso de imágenes, fragmentos de videos, y demás material que sea objeto de protección de los derechos de autor, será exclusivamente para fines educativos e informativos y deberá citar la fuente donde la obtuvo mencionando el autor o autores. Cualquier uso distinto como el lucro, reproducción, edición o modificación, será perseguido y sancionado por el respectivo titular de los Derechos de Autor.

I N D I C E

ANTECEDENTES	1
MATERIAL Y METODOS	5
RESULTADOS	8
DISCUSION	2 4
CONCLUSIONES	3 7
BIBLIOGRAFIA	3 8

A N T E C E D E N T E S

Los aneurismas de las arterias coronarias fueron primeramente reportados por Morgagni en 1761 en un paciente con aortitis sífilítica y por Bourgon en 1812. En 1929 Peckard y Wechsler revisaron la literatura en 22 casos de autopsia de aneurismas coronarios fusiformes y saculares, adicionando un caso propio de un aneurisma coronario izquierdo roto. Scott en 1948 revisó 46 casos reportados y adicionó uno propio, -- considerando a los aneurismas congénitos el tipo más común.

Decoud y asociados en 1963, delinieron la prevalencia de aneurismas de arterias coronarias ateroscleróticas, encontrando 10 casos en 694 adultos examinados por autopsia.

Angiográficamente en 1958 Munkner y cols. lo describieron en vida y desde 1967 todos los casos reportados han sido por este método.

En 1971 Paul A. Ebert operó exitosamente el primer caso de esta entidad. En la literatura no se diferencia con claridad aneurismas y ectasia difusa, refiriéndose indistintamente a una u otros, esta diferenciación vale la pena, no sólo desde el punto de vista anatómico sino su historia natural es diferente; Aintablian y cols. en 1977 hacen referencia sobre la ectasia coronaria y la definen como dilatación coronaria localizada o difusa en por lo menos 1.5 veces el diámetro de el vaso más grande del paciente.

Swanton y cols. en 1978 menciona que la dilatación que puede ser difusa y envolver la mayoría de la arteria, es más apropiado describirlo como ectasia.

Virmani y cols. en 1986 refiere el significado de un aneurisma y dice: "es un saco formado por dilatación localizada de una arteria o vena". Ectasia significa: "dilatación tubular de un vaso".

Por último en 1990 Tunick y cols. definen como un aneurisma a una dilatación anormal de la arteria coronaria que es esférico o sacular y definen a la ectasia arterial coronaria como una dilatación fusiforme y que envuelve un segmento grande de la arteria.

INCIDENCIA

La incidencia de aneurismas de arterias coronarias ha sido - estimada por varios investigadores. Daoud y cols. revisó la literatura y condujo un estudio prospectivo de 694 autopsias rutinarias en adultos reportando una incidencia de 1.4%, todos los cuales estaban asintomáticos en vivo. Oliveros y -- cols. reportaron una incidencia de 0.3% en una serie de 1500 pacientes que sufrieron cateterismo cardiaco.

Markis y cols. en una revisión de 2457 angiografías corona-- rias en forma retrospectiva encontró una incidencia de 1.2%. Falsetti y cols. notaron una incidencia de 1.5% de aneuris-- mas coronarias en una serie de cateterismos prospectivos no-- seleccionados en 732 pacientes.

Alford y cols. notaron una incidencia de 2.24% de aneurismas ateroscleróticos en 1654 pacientes que sufrieron cirugía de revascularización coronaria. Befeler y cols. reportaron un-- total de 16 casos derivados de una serie de 1246 pacientes-- que sufrieron angiografía coronaria, para una incidencia de-- 1.3% .

Aintablian y cols. notaron una incidencia de 2.5% en 1660 pa-- cientes que sufrieron angiografía coronaria por dolor de pe-- cho. Swaye y cols. revisaron los registros de el estudio de cirugía de arterias coronarias (CASS) y notaron que 978 de - los 20,087 pacientes, tenían aneurismas de arterias corona--

rias, identificados por angiografía; representando el 4.9% de la población registrada.

El presente estudio se refiere exclusivamente a las ectasias difusas, entendiéndose por estas la dilatación difusa e irregular que involucra uno o más de los 3 segmentos de un vaso coronario y que excede en 1.5 ó más veces el diámetro del segmento adyacente normal o del vaso coronario mayor del paciente, en un intento de caracterizarlas y establecer su historia natural.

Para esto se reportan 107 casos de ectasia coronaria difusa, así mismo se hace una evaluación de todo lo que hay escrito en la literatura mundial en cuanto a su etiología, patogenia histopatológica, fisiopatología y de las distintas formas de tratamiento.

M A T E R I A L Y M E T O D O S

Entre el cinco de enero de 1983 y cinco de enero de 1986 y entre el primero de enero de 1990 y el primero de enero de 1992, datos clínicos, de laboratorio, radiográficos, ecocardiográficos y angiográficos fueron colectados de pacientes - que se les realizó arteriografía coronaria por sospecha clínica de cardiopatía isquémica en el Hospital de Especialidades del Centro Médico "La Raza" I.M.S.S.

Fueron incluidos en el estudio, los pacientes a los que por coronariografía se les encontró ectasia coronaria difusa, excluyendo del grupo de estudio pacientes con enfermedad valvular cardíaca (estenosis aórtica), cardiomiopatías o alguna - enfermedad cardíaca congénita, así como aquellos que presentaban solamente aneurismas coronarios.

De un total de 1,447 pacientes en que se realizó cateterismo cardíaco, 107 que presentaron ectasia coronaria difusa fueron incluidos en el estudio, para una incidencia del 7.3% . Los datos fueron obtenidos del expediente clínico, incluyendo: Una historia de tabaquismo, hipertensión sistémica, Diabetes mellitus, anormalidades de lipoproteínas y presencia - de infarto del miocardio. Así como la presencia de angina, - designada de acuerdo a la clasificación funcional de la Sociedad Cardiovascular Canadiense. Presencia de disnea de -- acuerdo a la clasificación funcional de la New York Heart --

Association. Cuando fué posible se practicó un ecocardiograma modo M y Bidimensional para valorar la función ventricular y la movilidad de pared. En algunos se realizó prueba de esfuerzo convencional con el protocolo de Bruce y prueba de esfuerzo con talio 201.

En todos los pacientes se realizó cateterismo cardiaco izquierdo y angiografía coronaria selectiva, la mayoría por la técnica de Judkins y en otros por la técnica de Sones. La función ventricular izquierda fué evaluada por la fracción de expulsión calculada por adaptación de un sólo plano de el método de área-longitud de Sandler y Dodge, designándose como buena función ventricular al paciente con fracción de expulsión de 60% ó más, regular función ventricular con fracción de expulsión entre 40 y 60%, mala función ventricular con una fracción de expulsión menor del 40%. La motilidad de la pared ventricular izquierda fué obtenida por análisis de 5 segmentos ventriculares izquierdos, visualizándose en el ventriculograma en posición oblicua derecha anterior y 2 en posición oblicua izquierda anterior.

El criterio para obstrucción arterial coronaria clínicamente significativa fué definida como igual o mayor del 70% de reducción en el diámetro interno de la arteria coronaria derecha, descendente anterior izquierda, circunfleja izquierda y 50% ó más de reducción en el diámetro interno de la arteria coronaria izquierda principal.

ectasia arterial coronaria fué definida como la dilatación difusa e irregular que involucra uno o más de los tres segmentos de un vaso coronario y que exceda en 1.5 ó más veces el diámetro del segmento adyacente normal o del vaso coronario mayor del paciente. Por aneurisma entendemos la dilatación localizada que no sobrepasa más de un segmento de un vaso coronario principal.

Los aneurismas de las arterias coronarias se clasifican como saculares, fusiformes, saculofusiformes y tubulares. Un aneurisma sacular es en el que el diámetro transversal es mayor que el diámetro longitudinal con o sin lesión obstructiva proximal, apareciendo como una bola; un aneurisma fusiforme es una dilatación del eje largo de un vaso en por lo menos dos veces el diámetro de la dimensión transversal, apareciendo como un huso; saculofusiforme, forma intermedia entre los dos anteriores y finalmente aneurisma tubular si el diámetro transversal se mantiene constante, sin variación por cierta distancia dando la apariencia angiográfica de un verdadero tubo.

R E S U L T A D O S

De 1447 pacientes en total, 107 (7.3%) cumplieron nuestros - criterios de ectasia coronaria difusa. Las edades compren-- dieron entre 23 y 65 años, con una media de 50 años, 95 pa-- cientes correspondieron al sexo masculino (88.7%) y 12 al -- sexo femenino (11.3%). GRAPICA I .

Con respecto a los factores de riesgo de enfermedad corona-- ria, 84 (78.5%) fueron fumadores de cigarrillos, 23 (21.5%)-- presentaron tabaquismo negativo, diecinueve pacientes - - (17.7%) portadores de Diabetes mellitus, hipertensión arte-- rial sistémica encontrada en 57 pacientes (53.3%), correspon-- diendo al grado leve 38 (66.7%), moderado 18 (31.6%) y seve-- ra en un caso (1.7%).

El colesterol y los triglicéridos en sangre, se tomaron en - 49 pacientes (45.7%), de los cuales el colesterol y los tri-- glicéridos se encontraron elevados en 10 (20.4%), hipercoles-- terolemia sola en 3 (6.1%), hipertrigliceridemia sola en 27 (55.1%), colesterol y triglicéridos normales en 9 (18.4%).

La electroforesis de lipoproteínas reveló una tipo II anor-- mal en dos pacientes y tipo IV en 10 pacientes, no anormali-- dad en 16 pacientes y en 79 no se determinó, GRAPICA 2.

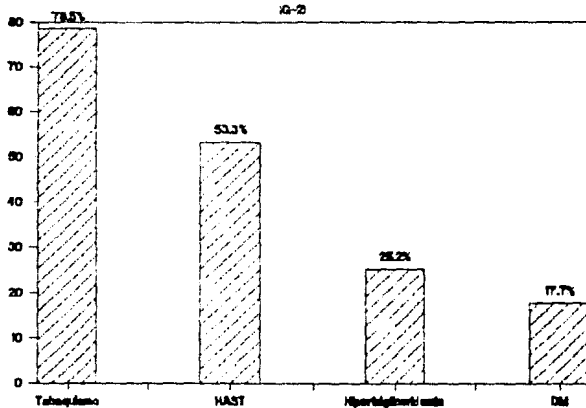
Un total de 80 pacientes (74.7%) presentaron infarto, para - un total de infartos de 86, 52 localizados en la cara infe-- rior, 34 localizados en la cara anterior y en ambas localiza

ECTASIA DE ARTERIAS CORONARIAS

DISTRIBUCION POR SEXO



FACTORES DE RIESGO CORONARIO



ciones 6, GRAPICA 3 .

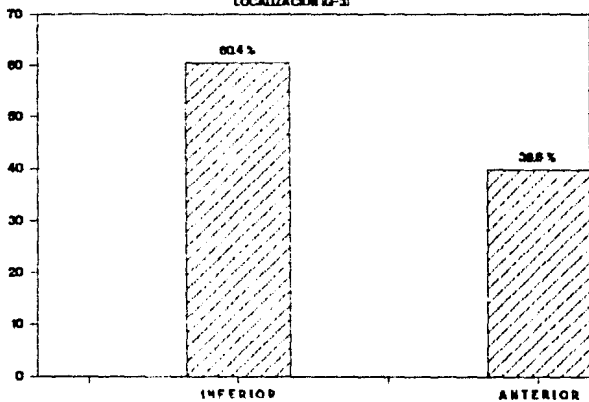
23 pacientes presentaban solamente angor en el momento del estudio. Cuatro se estudiaron por otras causas: Uno por crisis de taquicardia supraventricular paroxística, presentando además un prolapso valvular mitral y 3 por CRI, con valvulopatía mitral, GRAPICA 4 .

Veintinueve pacientes se encontraban libres de angor y 78 -- con angor; 19 pacientes en clase funcional I; 32 en clase -- funcional II; 16 en clase funcional III y 2 en clase funcional IV.

Solo 13 pacientes presentaban datos de insuficiencia cardíaca encontrándose en clase funcional II (2 pacientes) y 2 en clase funcional III. Libres de arritmias se encontraron 91 pacientes, con arritmias 16 pacientes: 6 en clase I de B.L., 4 en clase II, 4 en clase III y 2 en clase IV. Cardiomegalia radiológica estuvo presente en 28%; correspondiendo 22 -- casos (20.6%), de grado I, 7 casos (6.5%) al grado II y un -- caso (0.9%) en grado III.

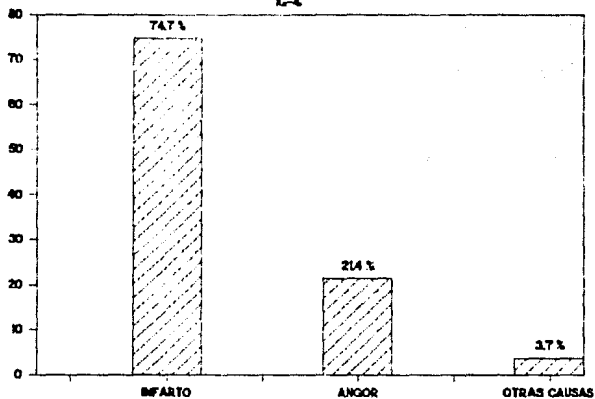
Se realizó ecocardiograma en 59 pacientes (55.1%), obteniendo la fracción de expulsión por ventriculografía izquierda -- en oblicua derecha anterior, de acuerdo a nuestro criterio -- (12) fué bueno en 50 pacientes, regular en 49 y mala en 8 pa -- cientes. La prueba de esfuerzo convencional se realizó en -- 29 pacientes, fué positiva en 20, negativa en 6 y no valora -- ble en 3. La prueba de esfuerzo con talio 201 fué realizada en 18 pacientes, positiva en 17,|| para la región anterior,-

INFARTO DEL MIOCARDIO LOCALIZACION (2-3)



MANIFESTACIONES CLINICAS

K-4



4 para la región inferior y 2 para ambas regiones, solo en un caso resultó negativa.

Los hallazgos angiográficos demostraron localización de la ectasia en un solo vaso en 37 pacientes y en vasos múltiples en 70 pacientes GRAPICA 5.

De un total de 214 vasos ectásicos, 85 (39.7%) correspondieron a la arteria coronaria derecha, 66 (30.8%) a la arteria-circunfleja izquierda y 63 (29.4%) a la arteria descendente-anterior GRAPICA 6.

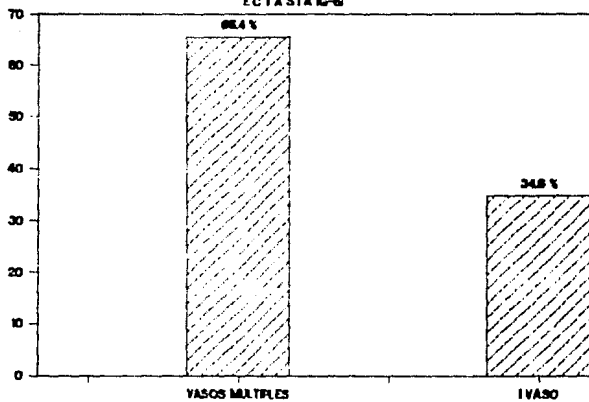
Del total de vasos ectásicos 212 (99.1%) correspondieron a ectasias verdaderas y 2 (0.9%) presentaron características de aneurismas. De 212 vasos ectásicos, 152 (71.7%) no tuvieron obstrucción coronaria y 47 (22.2%) presentaron ectasia coronaria y 70% ó más de estenosis coronaria GRAPICA 7.

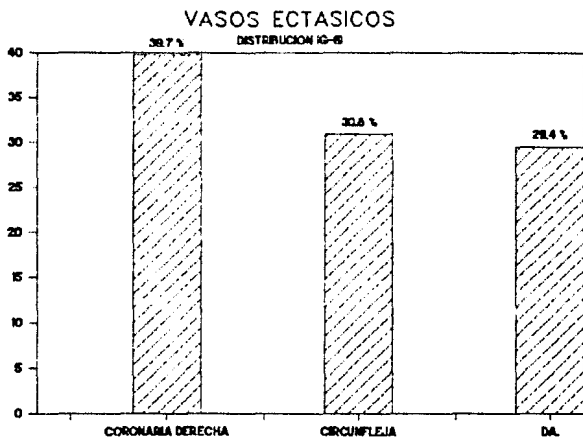
De las arterias coronarias sin ectasia 45 presentaron lesión obstructiva (42.0%), correspondiendo 40 vasos (88.9%) con estenosis igual o mayor de 70% y 5 vasos (11.1%) con estenosis menor de 70% y 62 arterias coronarias angiográficamente normales (57.9%) GRAPICA 8.

Un total de 86 infartos estuvieron presentes en los 107 pacientes, correspondiendo 61 (70.9%) con localización en el territorio irrigado por las arterias coronarias ectásicas y 25 (29.1%) en territorio irrigado por vasos coronarios no ectásicos GRAPICAS 9, 10 y 11.

Con respecto a la función ventricular izquierda, 99 pacien--

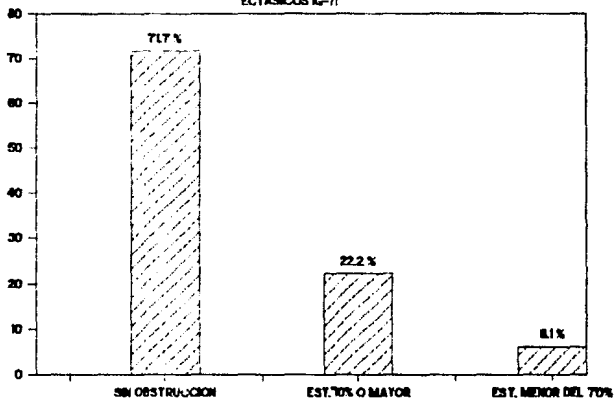
HALLAZGOS ANGIOGRAFICOS ECTASIA IG-S





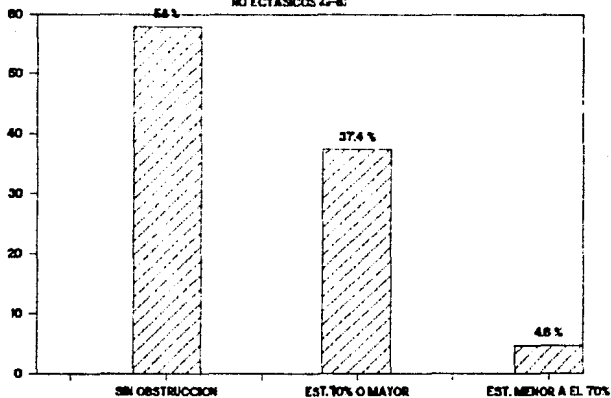
OBSTRUCCION EN VASOS

ECTASMOOS IG-71

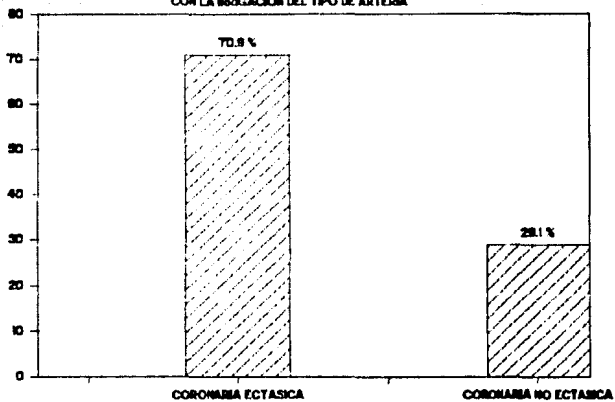


OBSTRUCCION EN VASOS

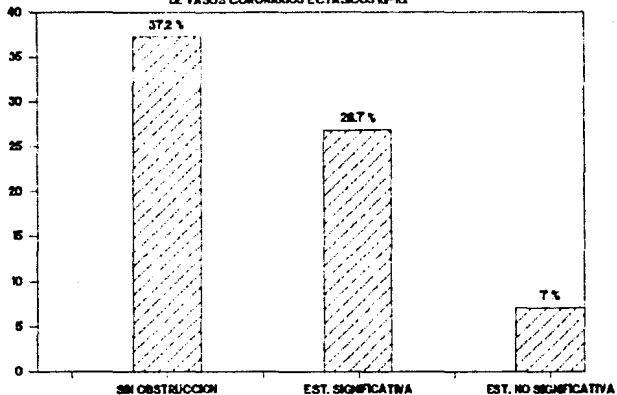
NO ECTASICOS (2-8)

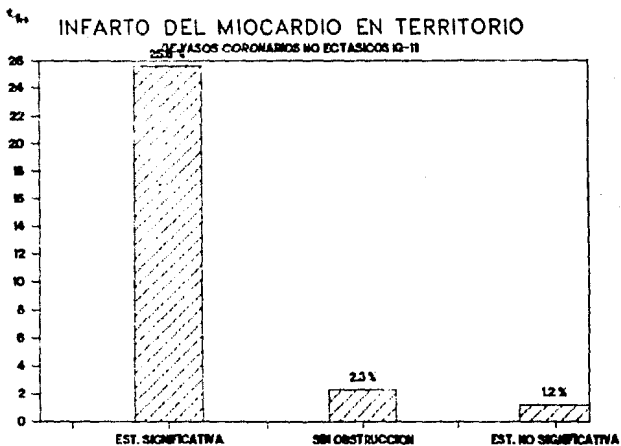


RELACION DEL SITIO DEL INFARTO
CON LA BRIGACION DEL TIPO DE ARTERIA



INFARTO DEL MIOCARDIO EN TERRITORIO DE VASOS CORONARIOS ECTASICOS IG-IX

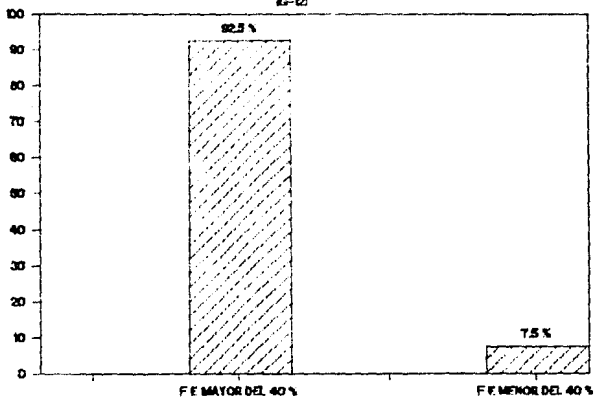




tes (92.5%) tuvieron fracción de expulsión mayor de 40% y no
lo 8 casos (7.4%) presentaron mala función ventricular iz---
quierda con fracción de expulsión menor del 40%,GRAPICA 12.

FUNCION VENTRICULAR IZQUIERDA

19-12



D I S C U S I O N

Para hacer una diferenciación más amplia entre un aneurisma coronario y una ectasia, aparte de lo ya mencionado, en una revisión que se hizo sobre esta patología en 1989 por Tunick y cols. mencionan como la causa más común de estos es probablemente la enfermedad de Kawasaki, incluyendo como otras -- causas anomalías congénitas, infecciones, sífilis y lupus -- eritematosos sistémico.

Los aneurismas ocurren en arterias que de otro modo tienen - calibre normal o más pequeño y no demuestran dilatación diffusa, ocurriendo en la mayoría de las veces en arterias con severa u obstrucción total.

En contraste con la ectasia, los aneurismas se encuentran -- más frecuentemente en la arteria coronaria descendente anterior izquierda, seguida de la arteria circunfleja izquierda y en último lugar la arteria coronaria derecha.

Los aneurismas coronarios ateroscleróticos son raros y ocurren mucho menos que la ectasia coronaria difusa y la enfermedad coronaria asociada es más severa que en pacientes con ectasia difusa.

En cuanto a la causa más común de la ectasia arterial coronaria se sabe actualmente que es la aterosclerosis, seguida - por otras causas menos comunes como es la malformación congénita, infección bacteriana, sífilis, trauma y embolismo sép-

tico. En cuanto a la patogenesis Daoud y cols. en su estudio postmortem consideró la patogenesis de la ectasia como una transformación postestenótica de energía cinética a energía potencial o presión lateral. Esto pudiera corresponder para la formación de un aneurisma localizado, en cambio la ectasia ocurre con o sin estenosis, presentándose como un -- proceso difuso en la arteria coronaria.

Lo irregular y la distribución difusa del proceso sugiere -- que la ectasia coronaria angiográficamente se manifiesta como dilatación, es generada por presión intraluminal contra una pared elástica del vaso, con tolerancia disminuida al estrés. Otras teorías en otros estudios en donde no hacen una diferenciación entre un aneurisma y una ectasia coronaria -- mencionan que en la variedad traumática y congénita, los a--neurismas de arterias coronarias no ateroscleróticas, tie--nen una arteritis de los vasa vasorum relacionada con su formación.

Esto también podría ser postulado de que el proceso arterio--esclerótico pudiera envolver los vasa vasorum antes de que -- ocurra los depósitos de lípidos, resultando en degeneración--de la medía y debilidad de la pared arterial, predisponiendo a la dilatación en esas áreas.

HISTOPATOLOGIA

Markis y cols. en 1976, reportaron los detalles del exámen - patológico de las arterias coronarias, revelando hialiniza-- ción difusa típica, depósito lípido, destrucción de la inti-- ma y media, calcificación focal y fibrosis, cristales de co-- lesterol, hemorragia intramural y reacción de células gigan-- tes a cuerpo extraño de el proceso aterosclerótico. Una -- vez que el proceso se extendió a la media, fué evidente una-- destrucción extensa de los elementos musculo-elásticos, re-- sultando en una atenuación marcada de la pared del vaso. En áreas con media relativamente intacta, la ectasia estuvo au-- sente.

Aintablian y cols. en 1977 consideran que la anomalía pri-- maria en esos pacientes es una anomalía congénita de la - pared arterial con trastornos metabólicos sobrepuestos. Por otra parte Swanton y cols. en 1983 mencionan que la inti-- ma está totalmente engrosada y fibrótica, la media extensa-- mente dañada con destrucción de ambas láminas elásticas in-- terna y externa.

La apariencia es típica de enfermedad arteriosclerótica se-- vera.

FISIOPATOLOGIA

Berkhoff y Rowe nos dicen que el proceso fundamental en la mayoría de los pacientes con enfermedad miocárdica isquémica es la aterosclerosis coronaria con engrosamiento de la intima y constricción luminal. En contraste, la mayoría de estos pacientes no parecen sufrir una enfermedad progresiva -- constante.

Muchas lesiones severas pueden ser encontradas tempranamente en el curso clínico al igual que en pacientes relativamente-jóvenes, en lugar de constricción y lesión oclusiva en vasos de tamaño normal, ulceración, dilatación, aneurismas y áreas estenóticas están intermezcladas.

Se ha demostrado que la media adyacente a una placa en la intima se adelgaza, con grosor de la media e intima inversamente proporcional. Delgada y degenerada la media es incapaz -- de una contracción normal, además la placa en esos vasos de pared delgada frecuentemente se extiende por dentro de la capa media, así la adventicia con soporte inadecuado se dilata. Si la intima que envuelve a la placa se rompe, el material grueso dentro puede ser erosionado por la corriente -- sanguínea y la placa excavada viene a ser el sitio de la formación del aneurisma.

La velocidad de flujo reducida, incrementa la presión lateral y especialmente en pacientes hipertensos podría agravar la dilatación aneurismática. Concomitantemente, el material

grumoso del ateroma y microtrombos de plaquetas y fibrina, - resultado de el flujo turbulento en el aneurisma, pueden embolizar a vasos distales pequeños. En el proceso de excavación, es posible que una placa reorientada; disecada en su yacimiento por un proceso de socabamiento de la corriente -- sanguínea podría rodar un extremo obstruyendo a través de un bloque la luz del vaso completamente.

Befeler y cols. especulan la lesión en la íntima sobre o cerca a una placa produce irregularidades lumbales mínimas u - obstrucción, resultando en ulceración y hemorragia en un vaso con anomalías intrínsecas de la media, resultando en dilatación y aneurisma.

Swaton y cols. usando el método de vieweg, mostró que el diámetro de las arterias coronarias normales es de 4 mm ó menos y que el diámetro de las arterias coronarias ectásicas es de 6 a 10 mm. y haciendo una comparación de flujos con pacientes no ectásicos, mostró que el flujo coronario medio en estos pacientes estaba incrementado para una frecuencia de 140 por minuto a una frecuencia más alta el flujo medio no se incrementó.

En los pacientes con ectasia, el dolor de pecho ocurrió a una frecuencia cardiaca más baja y el flujo no se incrementó sobre una frecuencia cardiaca de 120 por minuto, en estos pacientes el metabolismo anormal del lactato ocurre con el ataque de angina.

Hasta aquí no se discute el vasoespasma en arterias ectási--

cas, Bove y cols. encontraron respuesta incrementada a la ergonovina en en 2 pacientes con arterias ectásicas sugiriendo que estas contienen activo el músculo por igual. Otros estudios han reportado una alta frecuencia de trombos en esas arterias lo que indica daño endotelial.

La oclusión por tormbos en estas arterias es probablemente - debido a una combinación de flujo lento y lesión endotelial. La lesión endotelial incrementa la sensibilidad vasomotora - en las arterias. Los hallazgos de vasoconstricción generalizada profunda en asociación con intenso estrechamiento local del vaso en respuesta a la administración de ergonovina, confirma que las arterias coronarias ectásicas son capaces de - producir espasmo. La prueba con ergonovina podría estar indicada en pacientes con ectasia arterial coronaria quienes - tienen dolor de pecho típico isquémico, pero falta de obs---trucción significativa fija.

El mecanismo propuesto para la trombosis ya ha sido expuesto sin embargo, Reb y cols. en 1990, considera un mecanismo inflamatorio. Mediadores inflamatorios como interleucina I y-factor de necrosis tumoral pueden convertir las células endoteliales "in vitro" a actividad procoagulante.

Así los mediadores inflamatorios pudieran contribuir a la extensa trombosis en ectasia coronaria.

ESTA YESIS NO DEBE
SALIR DE LA BIBLIOTECA

NO HAY PAGES.

20

==

31

==

32

==

HISTORIA NATURAL

Los pacientes con ectasia coronaria tienen una incidencia similar de factores de riesgo coronario como hipertensión, diabetes, anormalidades de los lípidos y tabaquismo que pacientes con enfermedad aterosclerosa obstructiva.

Una media adelgazada con degeneración elástica es un factor mayor en todas las causas de ectasia.

La elástica debilitada entonces dilata o disecciona la pared arterial, la velocidad de flujo es más baja, la estasis, la turbulencia en la corriente por la presencia de obstrucciones o sin ellas, la ruptura de la placa, el daño endotelial y el espasmo predisponen a la formación de trombos, oclusión trombótica o embolismos a vasos más distales predisponen a los pacientes a isquemia miocárdica e infarto.

La disfunción ventricular izquierda en más de las veces es vista en territorios de infarto del miocardio previos o en áreas irrigadas por arterias coronarias con obstrucción significativa.

En unos pocos pacientes la disfunción ocurre en una área irrigada por una arteria coronaria sin obstrucción significativa y con ectasia.

TRATAMIENTO

Rab y cols. en 1990 reportan un paciente con ectasia coronaria difusa, sometido a terapia trombolítica (estreptoquinasa IV.) por la presencia de un infarto agudo del miocardio. Nosotros en el presente estudio tuvimos 15 pacientes que se sometieron a terapia trombolítica.

Aintablian y cols. proponen que todos los pacientes con ectasia arterial coronaria deben de ser anticoagulados en presencia de contraindicaciones.

El uso de Nitratos y bloqueadores de los canales del calcio estarían indicados en pacientes con ectasia difusa de las arterias coronarias, sin lesiones obstructivas significativas y en los cuales la prueba de la ergnovina fuera positiva (Bove y cols.).

La revascularización quirúrgica es una forma efectiva de terapia en pacientes sintomáticos con ectasia coronaria proximal, obstrucción significativa y vasos distales apropiados (Rab y cols.).

Se sabe que la presencia de ectasia no afecta el resultado de injertos de Bypass coronarios a menos que el injerto sea suturado dentro de la pared del vaso ectásico (Hurtnell y cols.). Nosotros tenemos un caso de ectasia difusa de la arteria coronaria derecha, revascularizado en junio de 1989, con puente a la Descendente anterior, encontrándose esta con una obstrucción del 100% y siendo un vaso no ectásico.

PRONOSTICO

Las curvas de supervivencia de los pacientes tratados medicamente con ectasia sin estenosis coronaria significativa, no mostraron diferencias con las del grupo control sin ectasia y estenosis coronaria significativa. Cuando los factores -- que afectan la supervivencia como porcentaje de estrechamiento luminal y motilidad de la pared ventricular izquierda, -- fueron tomados en cuenta; no existieron diferencias reales - en supervivencia entre los pacientes con ectasia comparados con pacientes sin ectasia.

Los pacientes con ectasia quienes sufrieron cirugía de Bypass, la supervivencia a 5 años no mostró diferencias significativas entre los dos grupos (Swaye y cols.).

La mortalidad para los pacientes con ectasia coronaria tratados medicamento (13%) sobre 3 años es similar a la mortalidad en 5 años (16%) en el estudio de cirugía coronaria Europeo.

En el grupo tratado quirúrgicamente la mortalidad de 7.7% -- después de 3 años es similar a 3 años de mortalidad en cirugía de 6% en el estudio de cirugía coronaria Europeo.

La mortalidad después de la cirugía por angina en otras series es similar al 2% por año. Ninguno de los pacientes con estrechamiento mínimo murió, los pacientes que fallecieron - sin operar, tenían enfermedad de 3 vasos y pobre función ventricular izquierda (Hartnell y cols.).

En nuestro estudio el seguimiento se realizó en 11 pacientes a 5 años, encontrándose vivos 8; cinco con aspirina, uno con aspirina y pentoxifilina, dos sin nada. Defunciones 3 por la presencia de un nuevo evento isquémico.

El seguimiento a 2 años se realizó en 29 pacientes, encontrándose todos vivos, 16 solamente con aspirina, 7 con anti-coagulante, 2 con dipiridamol, 1 con aspirina y dipiridamol, sin nada 3 pacientes.

Por lo anterior consideramos que los pacientes que tienen me jo r pronóstico son aquellos que tienen ectasia coronaria difusa sola, sin obstrucciones, que los pacientes que tienen obstrucciones significativas tanto en vasos ectásicos como en vasos no ectásicos.

C O N C L U S I O N E S

En conclusión la ectasia coronaria difusa, se encuentra en una alta incidencia en nuestra población (7.3%), más frecuente en el sexo masculino con una edad media de 50 años. Los factores de riesgo coronario son similares para la enfermedad coronaria aterosclerosa obstructiva, se encuentra una alta incidencia de infartos, en nuestra serie (74.7%), la función ventricular la mayoría de las veces se conserva, observándose mala solamente en un 7.4%.

La mayoría de los infartos (70.9%) se encuentran en el territorio irrigado por vasos ectásicos y sin obstrucciones en comparación con los infartos que ocurren en el territorio irrigado por vasos no ectásicos en donde estos presentan obstrucción significativa. De los 214 vasos ectásicos, esta se encontró más frecuentemente en la coronaria derecha, seguida por la circunfleja y la descendente anterior.

La ectasia coronaria aislada se presentó en 37 casos y combinada en 70. Los vasos ectásicos se presentan más frecuentemente sin obstrucciones (71.7%), en comparación con la aterosclerosis en arterias coronarias no ectásicas en donde la obstrucción significativa es más frecuente (88.9%). El pronóstico de ectasia coronaria de causa aterosclerosa es similar a la enfermedad arterial coronaria aterosclerosa y de estos tienen mejor pronóstico los pacientes que presentan ectasia coronaria difusa sola sin obstrucciones, que los que presentan obstrucciones ya sea tanto en vasos ectásicos como en vasos no ectásicos.

B I B L I O G R A P H I A

- 1.- Packard, M. and Wechsler, H. Aneurysms of coronary arteries. A.M.A. Arch Int Med 43:I, 1929.
- 2.- Scott, D.H. Aneurysm of the coronary arteries. Am Heart H 36:403, 1948.
- 3.- Daoud, A.S., et al: Aneurysms of the coronary artery: Report of ten cases and review of literature. Am J Cardiol II:228-237 (feb) 1963.
- 4.- Sherkat A, Kavanogh-Gray D, Edwarthy J: Localized aneurysms of the coronary arteries. Radiology 89:24-26. 1967.
- 5.- Rbert PA, Peter RH, Gunnells JC, et al: Resecting and --grafting of coronary artery aneurysms. Circulation 43:593-598, 1971.
- 6.- Ghahramani A, Iyengar R, Cunha D, et al: Myocardial infarction due to coronary arterial aneurysms with successful saphenous vein bypass graft. Am J Cardiol 29:863-867, 1972.
- 7.- Dawson JE, Ellison RG: Isolated aneurysm of the anterior descending coronary artery. Am J Cardiol 29:868-871, 1972.
- 8.- Mattern A, Baker W, et al: Congenital coronary aneurysms with angina pectoris and myocardial infarction treated - with saphenous vein bypass graft. Am J Cardiol 30:906-909, 1972.
- 9.- Van den Brock H, et al: Coronary aneurysms in a young woman: Angiographic documentation of the natural course. Chest 64:I, 1973.

- 10.- Crook, et al: Mycotic aneurysms of coronary arteries.
Br Heart J 35:107-109, 1973.
- 11.- Chaitiraphan S., et al: Multiple aneurysms of coronary artery in scleroderma heart disease.
Angiology 24: 1973.
- 12.- Anabtawi I., et al: Arteriosclerotic aneurysms of the coronary arteries.
J Thorac Cardiovasc Surg 68:2 , 1974.
- 13.- Oliveros, R.A., Falsetti, H.L., et al: Atherosclerotic coronary artery aneurysm.
Arch Intern Med 134: 1974.
- 14.- Wilson O. S., et al: Bilateral arteriosclerotic coronary arterial aneurysms successfully treated with saphenous vein bypass grafting.
Am J Cardiol 35:315-318, 1975.
- 15.- Kitamura S., et al: Multiple coronary artery aneurysms resulting in myocardial infarction in a young man.
J Thorac Cardiovasc Surg 70:2, 1975.
- 16.- Wilson Ch.S. et al: Bilateral nonfistulous congenital coronary arterial aneurysms.
Am J Cardiol 35:319-323, 1975.
- 17.- Berkoff H., Rowe G., M.D.: Atherosclerotic ulcerative disease and associated aneurysms of the coronary arteries.
Am Heart J 90:2, 1975.
- 18.- Falsetti H., Carroll R. : Coronary aneurysms. A review of the literature with a report of 11 new cases.
Chest 69:5, 1976.
- 19.- Alford W., et al: Recognition and operative management of patients with arteriosclerotic coronary artery aneurysms. J Thorac Cardiovasc Surg 22:4, 1976.

- 20.- Markis J., et al: Clinical significance of coronary arterial ectasia.
Am J Cardiol 37: 1976.
- 21.- Befeler B., et al: Coronary artery aneurysms. Study of their etiology, clinical course and effect on left ventricular function and prognosis.
Am J Med 62: 1977.
- 22.- Aintablian A., et al: Coronary ectasia: Incidence and - results of coronary bypass surgery.
Am Heart J 96:3, 1978.
- 23.- Swanton R., Thomas M., et al: Coronary artery ectasia-- a variant of occlusive coronary arteriosclerosis.
Br Heart J 40:393-400, 1978.
- 24.- Swaye P., Fisher Ll. et al: Aneurysmal coronary artery-disease.
Circulation 67:1, 1983.
- 25.- Hall RJ, Elayda MA, Gray A, et al: Coronary artery Bypass: long term follow-up of 27,284 consecutive patient
Circulation 69 (suppl II):20-6, 1983.
- 26.- Newcomb E., Youngman D., Burton N., et al: Atherosclerotic aneurysm of the left main coronary artery.
J A C C 4:5,1062-4, 1984.
- 27.- Gottlieb S., Solomon D., et al: Coronary artery aneurysm producing right ventricular outflow obstruction.
Am J Cardiol 56: 1985.
- 28.- Sethia B., Pollock JCS: Coronary artery fistula following rupture of aneurysm of the sinus node artery into the right atrium.
J Thorac Cardiovasc Surg 33: 1985.
- 29.- Robinson F.: Aneurysms of the coronary arteries.
Am Heart J 109,I, 1985.

- 30.- Bove AA, Vilietstra RE: Spasm in ectasic coronary arteries. Mayo Clin Proc 60:822, 1985.
- 31.- Hartnell AG, Parnell EM, Pridre RB: Coronary artery ectasia its prevalence and clinical significance in 4993-patients. Br Heart J 54, 392 1985.
- 32.- Virmani R., Robinowitz M., et al: Acquired coronary arterial aneurysms: An autopsy study of 52 patients. Human Pathology 17:6, 1986.
- 33.- Santoro G. Marioni et al: Gli aneurismi coronarici. Revisione della letteratura e descrizione dei due casi illustrativi. Minerva Cardioangiologica 35: 1987.
- 34.- Kurnik PR, Heymann WR: Coronary artery ectasia associated with hereditary Hemorrhagic telangiectasia. Arch Intern Med 149: 1989.
- 35.- Perlman PE, Ridgeway NA: Thrombosis and antiticoagulation therapy in coronary ectasia. Clin Cardiol 12:541-542, 1989.
- 36.- Rab ST., Smith DW., et al: Thrombolytic therapy in coronary ectasia and acute myocardial infarction. Am Heart J 119:4, 1990.
- 37.- Tunick PA., Slater J., Kronzon I., et al: Discrete atherosclerotic coronary artery aneurysms: A study of 20 patients. J A C C 15, 2:1990.
- 38.- Huikuri HV, Mallon SM., et al: Cardiac arrest due to -- spontaneous coronary artery dissection in a patient with coronary ectasia- A case report. Angiology, 148-151, 1991.