

74
2ej-



UNIVERSIDAD NACIONAL AUTONOMA
DE MEXICO

FACULTAD DE ODONTOLOGIA

EXODONCIA COMPLICADA

T E S I S
PARA OBTENER EL TITULO DE
CIRUJANO DENTISTA
P R E S E N T A :
JUAN ANTONIO DUARTE GARCIA



MEXICO, D. F.

1992

**TESIS CON
FALLA DE ORIGEN**



Universidad Nacional
Autónoma de México



UNAM – Dirección General de Bibliotecas Tesis Digitales Restricciones de uso

DERECHOS RESERVADOS © PROHIBIDA SU REPRODUCCIÓN TOTAL O PARCIAL

Todo el material contenido en esta tesis está protegido por la Ley Federal del Derecho de Autor (LFDA) de los Estados Unidos Mexicanos (México).

El uso de imágenes, fragmentos de videos, y demás material que sea objeto de protección de los derechos de autor, será exclusivamente para fines educativos e informativos y deberá citar la fuente donde la obtuvo mencionando el autor o autores. Cualquier uso distinto como el lucro, reproducción, edición o modificación, será perseguido y sancionado por el respectivo titular de los Derechos de Autor.

EXODONCIA COMPLICADA

		Pags.
Introducción.....		1
Capítulo I	Definición de Exodoncia.....	2
Capítulo II	Factores que complican la Exodoncia	4
	1) Factores Generales.....	5
	2) Insuficiente estudio del caso.	8
	3) Información Especial.....	10
	4) Exámen Radiográfico.....	15
	5) Factores Técnicos.....	23
Capítulo III	Botadores.....	25
Capítulo IV	Indicaciones y contraindicaciones en el uso de botadores.....	30
Capítulo V	Exodoncia con botadores.....	32
Capítulo VI	Técnica del alvéolo libre.....	40
Capítulo VII	Elevación de ápices.....	42
Capítulo VIII	Colgajo quirúrgico (técnica).....	46
Capítulo IX	Extracción de la raíz (Alveoléc- tómia).....	55
Capítulo X	Extracción por seccionamiento (Odontosección).....	63
Capítulo XI	Procedimientos después de la ---- extracción.....	74
Capítulo XII	Tratamiento Pos-Operatorio.....	79

INTRODUCCION

La extracción de los dientes forma parte integral de la Odontología y el profesional debe poseer una perfecta formación en este aspecto de su profesión. Antiguamente la gente consideraba la extracción de los dientes como una solución terrible, a incluso hoy en día es temida por muchos pacientes casi más que cualquier otra intervención quirúrgica. Esta creencia es sin duda el resultado de experiencias desagradables sufridas durante las extracciones ó bien el resultado de las historias escalofriantes que se han oído narrar sobre estos procederes. Nos encontramos a menudo con muchos enfermos que padecen una verdadera fobia a las extracciones y presentan una gran resistencia cuando se les debe practicar alguna exodoncia.

Los modernos descubrimientos y descubrimientos en técnicas han estandarizado los procedimientos de exodoncia de forma que las extracciones no tienen porqué ser consideradas como experiencias traumáticas ó terroríficas. Por el empleo de técnicas adecuadas, los dientes pueden ser extraídos sin dolor ni traumatismo, de tal forma que después de la extracción se presenten problemas mínimos.

CAPITULO I

DEFINICION DE EXODONCIA.-

Término introducido por Winter en el lenguaje médico, es la parte de la cirugía bucal que concierne a la extracción dentaria.

La palabra exodoncia está basada en raíces griegas que son: EXO-fuera, y ODONTOS-diente, IA-acción. Rama de la Odontología que se encarga de extraer los dientes que han perdido su funcionamiento por procesos cariosos, por infecciones pulpares, infecciones del paratodo, cuando por funciones de estética que la Ortodoncia lo requiera y los tratamientos de Endodoncia que han fracasado.

La exodoncia es una intervención quirúrgica que involucra los tejidos blandos y duros de la cavidad bucal, cuyo acceso está restringido por los labios y carrillos y además complicado por los movimientos de la lengua y mandíbula. A ello se añade el riesgo de que dicha cavidad comunica con la faringe. Además éste campo operatorio está inundado de saliva y habitado por el mayor número y la máxima variedad de microorganismos que se encuentran en el cuerpo humano. Por último debemos tomar en cuenta la cercanía de centros vitales.

Es importante, por lo tanto, que a ésta fase de la cirugía bucal le concedamos el mismo estudio detallado y aplicación de principios quirúrgicos depurados que se concede a la cirugía de cualquier parte del cuerpo.

También debemos de conocer el estado de salud del paciente ya que generalmente son ambulantes y por lo tanto siempre es necesario que el

C.D., sea precavido, tratando de descubrir enfermedades orgánicas que pueden disminuir las defensas del paciente y que ocasionan complicaciones durante el arte quirúrgico y después del mismo.

DEFINICION DE AVULSION Y EXTRACCION.-

Avulsión.- De las raíces latinas, Avulsio-Avulsionis-Vellere, que significa arrancar.

Extracción.- De la raíz latina Extractio- y significa.- sacar.

En la Odontología ambas se emplean para referirse a la operación que tiene por objeto desalojar de sus alvéolos las raíces de los órganos dentarios.

Requisitos para considerar una extracción bien hecha:

- a) La extirpación total del organo por extraer.
- b) Traumatizar lo menos posible tanto los tejidos duros como blandos, que se encuentran en continuidad con el organo por extraer.
- c) Evitar todo dolor inútil, tanto en la intervención como después de ella.

CAPITULO II

FACTORES QUE COMPLICAN LA EXODONCIA.-**Factores técnicos en general.-**

Se ha dicho que muchos fracasos y accidentes de diversa gravedad, algunos de ellos muy serios, se deben a una mala ejecución de la técnica, por fallas básicas en la formación del exodoncista ó por negligencia del mismo. Si analizamos estos errores, hallamos que se deben a la adopción de inadecuadas posiciones del paciente y del operador, de lo que resultan:

- a) Visualización insuficiente
- b) apoyo incorrecto del operador
- c) falta de precisión
- d) carencia de energía
- e) falta de control

Analizaremos cada uno de ellos.

a) VISUALIZACION INSUFICIENTE.-

El operador no consigue visualizar correctamente la pieza a extraer por las siguientes razones:

1) PACIENTE MAL SENTADO.-

Es frecuente, a pesar de disponerse correctamente el sillón, que el paciente se encuentre demasiado reclinado. Se debe a que por carencia de indicaciones el paciente se sienta en el borde del sillón.

ARREGLOS GENERALES.-

Posición del operador.- Cuando se está extrayendo cualquier diente con excepción de los molares, premolares y caninos inferiores el operador debe pararse en el lado derecho del paciente como se muestra en la FIGURA 1,A. Para la extracción de dientes inferiores derechos por el método intraalveolar, el operador debe pararse atrás del paciente como se muestra en la FIGURA 1,C.

Altura del sillón dental.- Esta es una consideración importante que frecuentemente es ignorada. Si el sitio operatorio está muy alto ó muy bajo en relación al operador éste trabaja con una desventaja mecánica y en una posición cansada é incómoda.

Quando se esté extrayendo un diente superior, el sillón debe ajustarse para que el sitio operatorio esté aproximadamente a ocho centímetros por abajo del hombro del operador (FIG. 1,A). Durante la extracción de un diente inferior la altura del sillón debe ser ajustada para que el diente que va a ser extraído este aproximadamente 16 cm. por abajo del nivel del codo del operador (FIG. 1,B). Cuando el operador está parado atrás del paciente (FIG. 1,C), el sillón debe estar suficientemente bajo para permitirle una visión clara del campo operatorio y que este en una posición cómoda mientras opera.

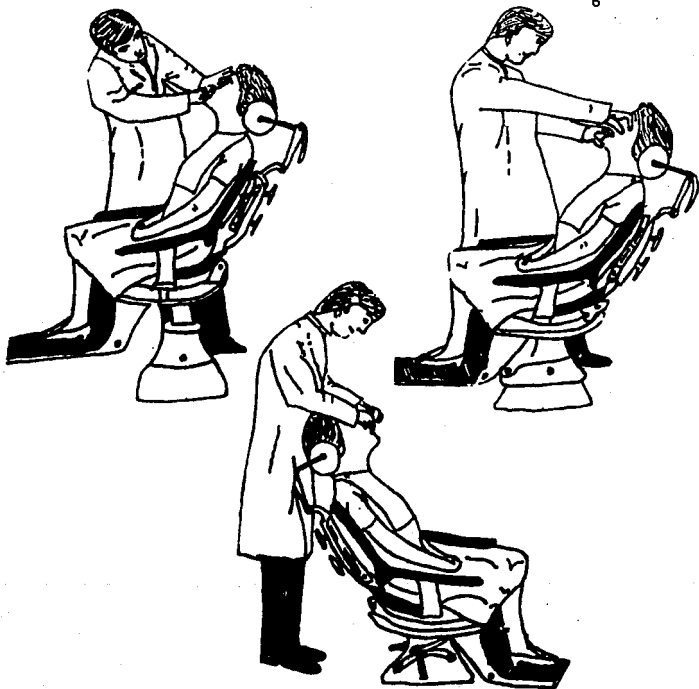


FIGURA 1.- Posición del operador durante la extracción de:

- A.- Todos los dientes con excepción de los inferiores posteriores.
- B.- Dientes inferiores posteriores izquierdos.
- C.- Dientes inferiores posteriores derechos.

- 2) Posición incorrecta del sillón, altura incorrecta, ángulo del respaldo incorrecto, brazos del sillón muy abiertos.
 - 3) Posición inadecuada de la cabeza del paciente: flexión exagerada, hiperextensión, cabeza desviada a izquierda o derecha.
 - 4) Posición inadecuada de la mano y dedos izquierdos; no apartan debidamente los tejidos blandos.
 - 5) Posición inadecuada del operador: alejado, inclinado lateralmente o agachado, parado sobre sus pies muy juntos, apoyado sobre los brazos del sillón ó sobre el paciente.
 - 6) Foco luminoso insuficiente ó mal orientado.
 - 7) En algunos casos, fallas en el empleo del espejo.
 - 8) Hemorragia en el campo operatorio.
- b) **APOYO INCORRECTO DEL OPERADOR.-**

El operador debe trabajar siempre bien parado sobre sus pies, erguido. De otro modo, ya sea debido a vicios de posición, ó a mantenerse alejado del sillón por topar contra los brazos, que no ha tenido la precaución de cerrar contra el paciente, se ve obligado a trabajar inclinado, e inconscientemente, mantiene el equilibrio apoyándose sobre el sillón, los brazos del sillón, el paciente y peor aún cargando el peso de su cuerpo sobre el instrumento con el que opera.

c) **FALTA DE PRECISION.-**

Ocurre por tomar inadecuadamente el instrumental, que puede escapar ó resbalar hiriendo al paciente, como así también por la insuficiente fijación de la cabeza y mandíbula sobre la que se actúa.

d) CARENANCIA DE ENERGIA.-

Cuando las manos del operador se alejan demasiado de su cuerpo se pretenden posiciones forzadas, en hiperextensión, se perderá energía. El operador debe colocarse de manera que sus codos se ubiquen a la altura de su cintura lo más próximo que sea posible al cuerpo, y que sus manos se encuentren siguiendo el eje longitudinal del antebrazo.

e) FALTA DE CONTROL DEL INSTRUMENTAL.-

Es debido a la mala toma del instrumental, incorrecta fijación mandibular, mala posición del operador, apoyo incorrecto sobre el instrumento, exceso de fuerza durante las maniobras operatorias, inadecuada visión de lo que se está haciendo y carencia de sensación táctil que nos advierta lo que esta ocurriendo en el seno de los tejidos sobre los que actuamos.

INSUFICIENTE ESTUDIO DEL CASO.-

No se debe considerar la exodoncia como un acto de rutina, actitud absolutamente errónea, por cuanto no hay dos extracciones iguales.

Debemos realizar siempre un exhaustivo análisis clínico y radiográfico con el objeto de recoger todos los datos posibles sobre lo siguiente:

INFORMACION GENERAL.-**a) Colaboración**

- b) Constitución esquelética
- c) Antecedentes de exodoncia

Esto, constituye una manera inteligente de evaluar el caso y lograr un dato importante con el paciente, poniéndonos a cubierto de desagradables contingencias.

a) Colaboración.-

Parecería innecesario puntualizar la cuestión. No obstante, gran parte de los fracasos que se observan son debidos a la imposibilidad del paciente para prestarnos una adecuada colaboración durante el acto operatorio y después del mismo. Pacientes nerviosos, que sufren náuseas ó lipotimias no son los que podríamos llamar ideales para contribuir al éxito.

b) Constitución esquelética.-

En la práctica se ha observado que hay grupos étnicos en lo que se debe desconfiar de la existencia de elasticidad ósea: La conformación esquelética general en todos los pacientes es un detalle al que debemos prestar vital atención, así por ejemplo se sospecha de huesos poco extensibles en los pacientes bajos y robustos en general, particularmente cuando son ancianos.

La conformación facial, huesos marcadamente desarrollados, con músculos potentes, y conformación maxilar fuerte, nos advierten sobre la posibilidad de firme implantación dentaria.

c) Antecedentes de exodoncia.-

Quando el paciente manifiesta que en oportunidad de extracciones anteriores las maniobras han sido accidentadas ó muy laboriosas pueden

resultar un grave error creer que nuestra experiencia y habilidad resolverán fácilmente el problema, especialmente cuando advirtamos que en varias oportunidades y en manos de distintos profesionales la exodoncia ha resultado complicada. En estos casos es conveniente profundizar el estudio preoperatorio, y disponernos a recurrir a las técnicas a colgajo a la menor señal de problema. Tal es el caso de los pacientes sometidos a medicación calcificante.

INFORMACION ESPECIAL.-

Es la que concierne al campo operatorio sobre el que vamos a actuar, sucesivamente dirigiremos nuestra atención sobre:

- a) La pieza a extraer
- b) La relación que tiene con sus vecinos
- c) La conformación de los rebordes alveolares
- d) El recubrimiento gingival

Dedicaremos, nuestra detallada atención a cada uno de estos puntos.

a) La pieza a extraer.-

La situación será diferente si se trata de un diente más o menos completo ó de una raíz en este último caso si es una raíz resultante de la progresiva destrucción por caries ó una fractura reciente, obvio parecería destacar que si se trata de una raíz por fractura durante la tentativa de exodoncia, la extracción posiblemente será difícil. Tratándose de una pieza más o menos completa, atenderemos a su tamaño, conformación, grado de calcificación y dirección coronaria. También dirigiremos nuestra atención a los factores que pudieran debilitar su estructura: caries u obturaciones voluminosas, especialmente en el cuello, tratamiento de conductos; indicadores de su grado de implantación: abrasiones, movilidad. La movilidad debe de cualquier

modo volvernlos prudentes, nunca confiados. Dientes móviles pueden ser asiento de hipercementosis, estar ubicados en un trozo de fractura ó sobre un tumor, este último cuando la situación sea reciente sin haber ocurrido traumatismo, y con alteraciones de la sensibilidad. En algunos casos no se trata de tumores primarios sino de metástasis. Cuando se trate de exodoncias de piezas fracturadas, debe controlarse la posibilidad de toma de fragmento remanente.

b) Las relaciones que tiene con sus vecinos.-

La pieza a extraer puede presentar los inconvenientes siguientes:

- 1) Espacio mesio-distal disminuido
- 2) Dirección Coronaria
- 3) Apinamiento
- 4) Malposición
- 5) Diastemas
- 6) Aislados

1) Espacio mesio-distal disminuido.-

Es relativamente frecuente observar que cuando las caries destruyen los puntos de contacto los dientes migran, acercándose y disminuyendo la "boca de salida."

En oportunidades los ecuadores de las piezas proximales se ubican sobre el contorno de la pieza a extraer, que resulta así encajada y aún cuando la migración es importante es incluida secundariamente. Estas situaciones constituyen un serio obstáculo para la avulsión, y cuando no pueden ser resueltas con odontosección y extirpación de raíces individualmente, mediante el botador, debe recurrirse a las técnicas a colgajo. De lo contrario puede, como mínimo luxarse al vecino, suponiendo que el forceps o el elevador puedan ser presentados.

2) Dirección Coronaria.-

Puede ser advertida clínicamente por la dirección coronaria ó por los remanentes coronarios.

En estos casos, aún cuando el espacio mesio-distal se conserve, la presentación correcta del forceps es cuando menos defectuosa, por lo que es conveniente recurrir a la odontosección y extracción individual de las raíces. En otros casos, la dirección de la raíz hace que tope al elevarse con la pieza próxima.

3) Apíflamiento.-

Impide la correcta presentación del forceps cuya profundización es imposible sin arriesgar la luxación de los dientes proximales, su fractura ó el arrancamiento de las obturaciones ó coronas de que fuesen portadores.

4) Malposición.-

En ocasiones impiden la presentación del forceps sin riesgo para los dientes vecinos, en giroversión presentan mayor resistencia ó sea a vencer con debilidad radicular para el movimiento pendular que pudiera corresponder cuando sus raíces son achatadas ó múltiples, arriesgando fractura radicular, de las corticales alveolares ó luxación de las piezas proximales.

5) Diastemas.-

La presencia de diastemas en principio facilita la extracción con forceps. Pero cuando éste no pueda emplearse por imposibilidad de presentación, profundización, aprehensión firme ó no puede lograrse movilizar la pieza cuya extracción se procura, y se deba recurrir al botador, deberá vigilarse que no se encuentre debilitado el apoyo por

falta de suma de resistencias. En algunas ocasiones el diente más próximo al punto elegido como apoyo recibe siempre alguna fuerza a través del hueso, resultando muchas veces luxado. Desde luego, la posibilidad es segura si el apoyo se efectúa sobre el diente vecino intencionalmente ó por inadvertencia. En estas condiciones puede resultar contraindicado el empleo del botador.

6) Dientes aislados.-

Cuando se procede a extraer un diente aislado, se plantean varios problemas.

Puede presentarse en malposición, generalmente migración mesial, puede estar implantado en un alvéolo en forma de volcán y puede encontrarse alojado en un alvéolo hipercalcificado, casi anquilosado.

En malposición, la toma con el forceps puede resultar casi imposible, con lo que estaría el empleo del elevador.

Implantado en un alvéolo volcánico, podría indicarse la alveolotomía correctora para regularizar el reborde con la finalidad protética a colgajo.

En el último caso, se impone la disección de la pieza por que debe recurrirse a la alveolotomía.

Finalmente, puede tratarse de una extracción sin los inconvenientes anteriores apuntados, por lo que el instrumental a emplear puede estar condicionado a las posibilidades de toma por el forceps. En caso contrario, al botador, con odontosección previa realizada con el mismo instrumento ó mediante la fresa en caso de dientes multirradiculares.

c) La conformación de los rebordes alveolares.-

Atenderemos a su forma en general, su espesor y las anomalías que pudiera presentar.

Es bien sabido que la apófisis alveolar tiene como única razón de ser el alojamiento de las piezas dentarias. Producida la exodoncia, tiende a atrofiarse.

Su forma en general esta en relación con las piezas que aloja, así, un maxilar superior con bóveda palatina ancha y aplanada generalmente aloja a los dientes siguiendo su contorno, por lo que en tal caso es frecuente observar divergencia radicular. Esta situación no se advierte generalmente en el examen radiográfico, a menos que se recurra a tomas laterales-oblicuas, y aún entonces no es segura. Por el contrario, una bóveda alta y estrecha, con rebordes casi verticales generalmente aloja piezas de raíces paralelas en sentido frontal al igual que en el caso anterior, el examen radiográfico nos informará solamente de divergencias en sentido sagital.

En cuando al espesor, podrá darnos idea de la resistencia a vencer, o de su fortaleza para emplearlo como apoyo cuando utilicemos botadores, situación frecuente cuando se recurre a la aplicación interradicular de la potencia, apoyándose en la tabla vestibular, como sucede frecuentemente al extraer molares inferiores.

Una anomalía de frecuente observación es la presencia de hiperostosis marginal, generalmente en los dientes anteriores, que pueden sufrir la fractura de la tabla durante la extracción.

d) El recubrimiento gingival.-

Con el examen cuidadoso de las encías se puede conseguir importante información accesoria.

El descenso gingival, la presencia de bolsas parodontales, la supuración marginal nos permiten presumir atrofia ósea, datos que acompañados de movilidad dentaria podrían significar una extracción sencilla.

La presencia de flemones generalmente va acompañada de movilidad de la pieza causal, por destrucción ósea é inflamación del ligamento. Una fístula también significa destrucción ósea y pérdida de la

implantación, pero debe profundizarse la investigación, por cuando podríamos encontrarnos en presencia de otros procesos patológicos, que dominen el cuadro, relegando la importancia de la exodoncia a segundo término.

EXAMEN RADIOGRAFICO.-

No puede concebirse en la actualidad la práctica de la odontología en general sin un adecuado examen radiográfico. Los datos que pueden obtenerse son tan completos que parecería superfluo mencionarlos.

Desde luego hablamos de radiografías correctas, que abarquen la totalidad de la pieza a extraer y las estructuras vecinas, con imágenes clara y sin superposición.

En presencia de fragmentos radiculares totalmente cubiertos por los tejidos blandos, ya sea por hallazgo radiográfico ó por la sintomatología infecciosa que produjeran, tomaremos dos radiografías, periapical y oclusal con el objeto de ubicar la ó las raíces.

Al examinar la ó las radiografías atenderemos lo siguiente:

- a) La pieza a extraer
- b) El hueso de sostén
- c) Los dientes vecinos
- d) Las relaciones con las estructuras vecinas

Pongámos nuestra atención a los elementos mencionados:

- a) La pieza a extraer.-

Estudiaremos la corona ó el remanente coronario si existiera, con el objeto de evaluar sus resistencia a la instrumentación, puede encontrarse debilitada por caries, o por restauraciones extensas.

Los dientes no vitales son generalmente más frágiles a la instrumentación, por lo que debemos extremar las precauciones para prevenir la fractura. Otro tanto puede ocurrir con los portadores de coronas de espiga y pernos muñones.

En caso de dientes multirradiculares se debe prestar atención al grado de destrucción del piso de la cámara pulpar. Cuando sea débil facilitará la odontosección, simplificando la exodoncia.

Con respecto a las raíces nos interesa conocer su cantidad, tamaño, forma, posición y disposición.

Obviamente, un molar tiene más de una raíz pero debemos recordar que pueden presentarse fusionadas, como si fuera una sola.

Cuanto más grande sea una raíz, mayor dificultad podrá presentar su avulsión, agravándose la situación de los polirradiculares cuando todas sus raíces alcancen gran volúmen.

La forma de una raíz puede simplificar la intervención ó complicarla seriamente; encontraremos raíces rectas, conicas y raíces curvas ó con dislaceraciones en trompeta, bayoneta ó ángulo recto. También son hallazgos que anticipan complicaciones las cementosis apicales en forma de esfera ó aquellas que transforman la raíz en una clava.

La disposición radicular simplificará en muchos casos la exodoncia cuando las raíces sean paralelas entre sí, dificultándola en caso de divergencia marcada, acentuándola cuando cada raíz presente además variaciones de volúmen ó de forma. (Fig. 2)

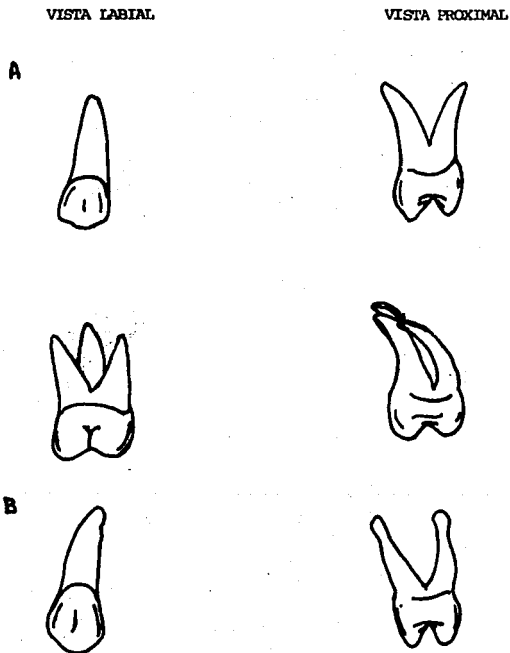


FIG. 2.-

Disposición radicular.- A) Forma de raíces con
dislaceración B) Raíces con hipercementosis.

Evaluación Preoperatoria.-

La buena evaluación preoperatoria de las dificultades que pueden hallarse ó las complicaciones que pueden ocurrir es la base del éxito de una técnica de extracción. El tiempo empleado en una evaluación preoperatoria cuidadosa nunca es desperdiciado.

En ocasiones una estimación preoperatoria completa sólo se logra si el examen clínico se acompaña de una radiografía preextracción. No se acostumbra tomar una radiografía preextracción, pero es importante tomarla si se presenta cualquiera de las siguientes indicaciones:

INDICACIONES PARA UNA RADIOGRAFIA PREOPERATORIA.-

- 1.- Historia de extracciones difíciles o ya intentadas.
- 2.- Un diente con resistencia anormal a la extracción con fórceps.
- 3.- Si después de un examen clínico se ha decidido remover el diente por disección
- 4.- Cualquier diente ó raíces en cercanía con el seno maxilar o con los nervios dentarios inferior y mentoniano.
- 5.- Todos los terceros molares inferiores, premolares retenidos ó caninos en mal posición. El patrón radicular de estos dientes generalmente es anormal.
- 6.- Cualquier diente afectado por una enfermedad periodontal acompañado de esclerosis del hueso de soporte. Dichos dientes generalmente presentan hipercementosis y fragilidad.
- 7.- En dientes ampliamente restaurados ó despulpados. Estos dientes casi siempre son muy frágiles.
- 8.- Cualquier diente que haya estado sujeto a un trauma. Pueden presentarse fracturas de las raíces y hueso alveolar.

- 9.- Un molar superior aislado, especialmente si no tiene antagonista y está sobreerupcionado. El soporte óseo de dicho diente generalmente está debilitado por la extensión del seno maxilar. Esto puede predisponer ya sea a la creación de una comunicación bucoantral ó fractura de la tuberosidad del maxilar.
- 10.- Cualquier diente parcialmente erupcionado ó no erupcionado, ó raíz retenida.
- 11.- Cualquier diente cuya corona anormal ó erupción retardada puede indicar la posibilidad de dislaceración, geminación u odontoma.
- 12.- Cualquier padecimiento que predisponga anomalía dentaria ó alveolar, por ejemplo:
- a) Osteítis deformante en donde las raíces presentan hipercementosis y hay predisposición a osteomielitis crónica.
 - b) Disostosis cleidocraneal, porque en este trastorno ocurren pseudoanodoncias y raíces en forma de gancho.
 - c) Pacientes con radioterapia de la mandíbula, y por lo tanto con predisposición a la osteorradionecrosis.
 - d) Osteopetrosis que dificulta la extracción y predispone a la osteomielitis crónica.

REQUERIMIENTO DE UNA RADIOGRAFIA ANTES DE LA EXTRACCION.-

Debe mostrar toda la estructura radicular y el hueso alveolar circundante al diente. En muchos casos una radiografía periapical intrabucal será suficiente, pero hay veces que requerirá una radiografía extrabucal lateral oblicua para mostrar toda la raíz, o el

estado, estructuras y cantidad de hueso de soporte.

Una buena radiografía es desperdiciada si no se interpreta cuidadosamente. El uso de lupas y negatoscopios ayudan enormemente a la interpretación y facilitan que los siguientes factores causantes de la dificultad sean detectados.

- 1.- Número anormal de raíces
- 2.- Forma anormal de raíces
- 3.- Patrón radicular desfavorable
- 4.- Extensión cariosa a la raíz ó masa radicular
- 5.- Fractura ó resorción radicular
- 6.- Hipercementosis radicular
- 7.- Anquilosis
- 8.- Geminaciones
- 9.- Dientes impactados
- 10.- Esclerosis ósea y patología

b) El hueso del sostén.-

Primeramente observaremos la cantidad de hueso, es decir, su altura, considerando que cuanto mayor sea, mayor será la resistencia a vencer. A continuación atenderemos la calidad del hueso, evidenciada por su grado de calcificación (radioopacidad, radiolucidez) y la dirección del trabeculado.

Continuaremos el estudio mediante el examen de las corticales cuya integridad y espesor concluirán por formarnos junto con los datos anteriores una idea del grado de implantación de la pieza.

Otro tanto ocurre con el ligamento alvéolo dentario, aumentado en espesor facilita el plano de clivaje y la profundización adecuada de los instrumentos.

Disminuido el espesor puede significar una firme implantación.

Ausente debe advertirnos sobre la posibilidad de anquilosis.

Los tabiques intralveolares (interseptum) puede carecer de cresta, situación que facilita la presentación vestibular de los botadores, pueden ser muy delgados facilitando la extracción por su elasticidad ó simplificando su excéresis con el botador cuando se desee recurrir al alveólo ya vacío para extraer la raíz vecina.

Cuando resulten muy gruesos puede ser necesario para las mismas maniobras recurrir a su eliminación por medio de la fresa.

Otro tanto puede decidirse de los tabiques intralveolares.

c) Los dientes vecinos.-

De ellos nos interesa conocer su resistencia, a fin de prevenir su lesión, y la relación más ó menos íntima que pudieran tener sus raíces con la pieza cuya eliminación pretendemos. Debemos considerar también la dirección general de la raíz, y de su alvéolo con el objeto que el recorrido a realizar a impulsos del botador no lo haga impactarse contra los dientes vecinos. Confirmemos la pérdida del espacio mesio-distal.

d) Relaciones con las estructuras vecinas.-

Son en especial, la fosa pterigomaxilar, el seno maxilar, el conducto dentario inferior, el agujero mentoniano y la rama ascendente de la mandíbula.

1) La fosa pterigomaxilar.-

Cuando se constate que una delgada lámina ósea forma la pared distal del alvéolo de los terceros molares superiores, debe ser el operador muy cauteloso en la dirección de la fuerza y la energía empleadas, a fin de prevenir la fractura de la pared alveolar y la proyección dentaria hacia la fosa pterigomaxilar.

2) El seno maxilar.-

Deberemos evaluar el espesor del tabique inter-ápico-sinusual para prevenir la proyección al seno de los elementos cuya extirpación se intenta. Ocasionalmente podremos observar que solamente delgadas cúpulas óseas nos separan del antro.

3) El conducto dentario inferior.-

La relación del conducto dentario inferior con las raíces de los dientes correspondientes ha sido destacada con frecuencia.

En reiteradas ocasiones hemos constatado la lesión de los elementos que forman el paquete. Ello se debe al traumatismo producido por el botador o la cureta, capaces de lesionar al nervio, la arteria o la vena cuando se los emplea indiscriminadamente y sin el adecuado control.

Por lo tanto es de aconsejar siempre el estudio de las relaciones anatómicas que pudiera guardar el conducto con respecto a las raíces y alvéolos correspondientes, con el objeto de prevenir accidentes.

4) El agujero mentoniano.-

La lesión del nervio mentoniano es difícil de observar en las extracciones en general, pero su herida ó sección puede producirse al practicar un colgajo sin prestar atención a la presencia del nervio en el camino del bisturí. Por lo tanto debe ubicársele correctamente y prevenir el accidente cada vez que se intervenga en esta zona.

5) La rama ascendente de la mandíbula.-

La relación de la rama ascendente con el tercer molar inferior deber ser siempre evaluada. Dientes aparentemente sin obstáculos,

bien erupcionados, pueden encontrar su elevación impedida por este elemento. Frecuentemente ocurre por deslaceración radicular que impone elevación hacia distal.

Si el operador no advierte el obstáculo puede lograr con su insistencia la luxación del segundo molar, la fractura coronaria del tercero y el caso más desagradable, la fractura del ángulo de la mandíbula.

2

FACTORES TÉCNICOS.-

Dificultades para la presentación del forceps.-

Se presentan al operar en zonas poco accesibles, al intentar la extracción de dientes fracturados, en mal posición, apiñados, fracturas profundas de la cara vestibular, lingual ó ambas, en pico de flauta.

Dificultades para la profundización del forceps.-

Esto se puede presentar cuando hay fracturas a ras del margen gingival, intralveolar y apicales con hueso de escasa elasticidad.

Dificultades para la aprehensión con forceps.-

Remanentes cónicos de paredes convergentes hacia oclusal en los que el forceps escapa al pretender cerrarlo. Caries extensas y profundas con paredes reblandecidas que se deshacen a la menor presión, caries de cuello, giroversiones.

Dificultades para la luxación con el forceps.-

Las tentativas de luxación mediante dilatación de tablas fracasa ante la imposibilidad de lograr movimientos razonables. Se deben a

huesos inextensibles, raíces de gran tamaño ó marcada divergencia radicular. Si las raíces son cónicas y rectas, el botador está plenamente indicado.

Dificultades para la avulsión con forceps.-

En oportunidades puede observarse un diente luxado, con marcada movilidad sin conseguir desalojarlo del alvéolo. Generalmente se debe a marcada divergencia radicular ó a la presencia de dislaceraciones apicales, verdaderos ganchos que muchas veces no pueden ser revelados por la radiografía por proyectarse en dirección vestibular ó palatina.

Ausencia de boca de salida.-

En ocasiones puede encontrarse además de estrechez mesio-distal, que las raíces a extraer se encuentran parcialmente ocultas por los tejidos blandos, a veces granulomatosos y sangrantes. Las tentativas de presentar un botador se verán en estas condiciones dificultadas, pudiendo las tentativas de forzarlo producir desgarramientos de los tejidos gingivales, fractura de la pieza motivo de la intervención; luxación, avulsión ó fractura de los proximales, fractura de las paredes alveolares y la absoluta ineficacia de las maniobras. De acuerdo con el caso queda a criterio del operador la elección de una incisión circular que permita la extirpación de la mucosa facilitando la visualización y las maniobras operatorias ó el tallado en el colgajo.

CAPITULO III

BOTADORES O ELEVADORES.-

Son instrumentos que se utilizan para la luxación de dientes y raíces.

La modalidad más clásica los emplea para la extracción de dientes retenidos, terceros molares inferiores normalmente erupcionados y raíces, especialmente inferiores.

Las técnicas actuales amplían su campo de acción para la dilatación de las tablas alveolares, la sección de tabiques inter ó intraalveolares y la odontosección.

Para esta última finalidad se los aplica en guías previamente talladas en los dientes ó en zonas debilitadas.

El uso de elevadores.-

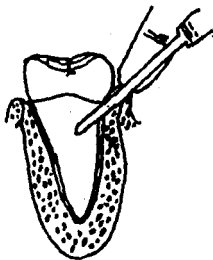Los elevadores se utilizan con el principio de la palanca y fulcro para forzar el diente ó raíz a lo largo de la línea de extracción. Este es el camino a lo largo del cual el diente ó raíz se desplazará fuera de su alvéolo con el mínimo de aplicación de fuerza.

Esta línea de menor resistencia está determinada principalmente por el patrón radicular. El fulcro utilizado para la elevación de dientes siempre debe ser óseo. El uso de un diente adyacente como fulcro sólo se permite si ese diente se va a extraer en la misma consulta. Los elevadores pueden ser forzados por abajo de la membrana periodontal ya sea mesial, bucal ó distalmente al diente que está siendo extraído. El elevador debe sujetarse con los dedos (Fig. 3) y forzarse por abajo de la membrana periodontal en un ángulo de 45 grados con respecto al eje longitudinal de la raíz (Fig. 4). La punta del dedo índice descansa sobre el hueso alveolar y permite al operador tener un control completo sobre el instrumento.

Fig. 3.- Elevador
correctamente mante-
nido en la mano.




Fig. 4.- Elevador
correctamente aplica-
do a la superficie mesial
de un molar inferior.



El punto de aplicación de un elevador, ó sea, el sitio en la raíz sobre el cual debe aplicarse la fuerza para liberarlo, está determinado por la línea de extracción del diente ó raíz. Si la raíz es recta ó cónica se moverá hacia arriba y ligeramente lingual si se aplica fuerza a su superficie bucal- aplicación bucal (Fig. 5,A) Si el ápice de la raíz apunta distalmente, el elevador debe ser aplicado a la superficie mesial de la raíz -aplicación mesial- porque la línea de extracción es hacia arriba y atrás (Fig. 5,B). Si el ápice de la raíz apunta mesialmente, se emplea una aplicación distal para elevar el diente hacia arriba y adelante, fuera de su alvéolo (Fig. 5,C).

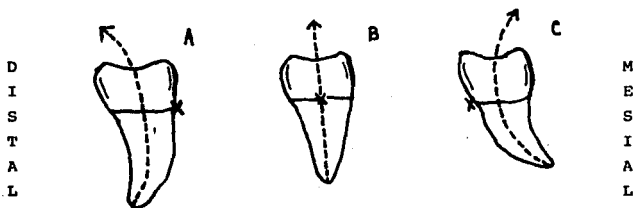


Fig. 5.- Vista bucal de tres molares inferiores derechos con diferentes patrones radiculares para demostrar las guías de retiro y puntos de aplicación de un elevador. (X)

Quando el elevador ha sido aplicado al diente, el instrumento es rotado alrededor de su eje axial (Fig. 6) para que el borde inferior de la hoja ajuste sobre el cemento que cubre la superficie radicular y mueva el diente fuera de su alvéolo.

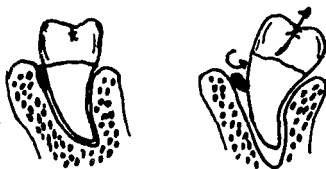

Fig. 6.- Rotación de un elevador alrededor de su eje longitudinal

Si se tiene una radiografía preoperatoria se puede determinar fácilmente la línea de extracción de la raíz ó del diente, y el punto de aplicación correcto para un elevador. Sin embargo, el molde radicular de algunos dientes y la forma de algunas raíces son similares, por lo que muchos operadores con experiencia utilizan elevadores para extraerlos sin la necesidad de una radiografía preoperatoria. En estas circunstancias, si el diente ó raíz se resisten a la elevación cuando se les aplica una fuerza moderada, el instrumento debe dejarse a un lado y buscar la causa de la dificultad. Los dientes más comúnmente elevados de su alvéolo son los segundos y terceros molares. Los ápices de muchos de estos dientes están inclinados hacia distal, estando indicada la aplicación mesial. Es obvio que en muchas ocasiones, el patrón radicular será desfavorable para dicha elevación, ó que en algunos dientes multirradiculares las guías de retiro de las raíces pueden ser antagonistas. En estos casos la aplicación mesial está contra-indicada. El intento de dirigir las raíces a lo largo de un camino por medio de extracción, mediante la aplicación bucal de fórceps ó sacando el diente con

fórceps, sólo tendrá éxito si el hueso alveolar es suficientemente elástico y el patrón radicular no es muy desfavorable. Si estas medidas fallan en la liberación del diente, la extracción debe realizarse por el método trans-alveolar. En dientes con raíces fusionadas es necesario proporcionar un punto de aplicación bucal para un elevador. Esto se realiza haciendo una muesca con una fresa dentro de la superficie bucal de la raíz a un ángulo de 45 grados con respecto al eje longitudinal de la raíz (Fig. 7).




Fig. 7.- Uso de una fresa para hacer un punto de aplicación bucal para un elevador.

CAPITULO IV

INDICACIONES Y CONTRAINDICACIONES EN EL USO DE ELEVADORES

INDICACIONES:

- 1) Cuando la zona de implantación sea inaccesible al fórceps, como ocurre frecuentemente con los terceros molares inferiores, superiores y premolares en posición lingual.
- 2) Cuando la pieza a extraer sea inaccesible al fórceps.
- 3) Cuando la pieza a extraer, siendo accesible, presenta impedimentos a las pinzas: dientes distales, migrados, apiñados, en malposición.
- 4) Cuando no se pueda profundizar adecuadamente la pinza: tablas inextensibles, fractura intraalveolar, raíces con caries extensas con tejido reblandecido.
- 5) En casos de conformación radicular anormal
- 6) Cuando las maniobras normales con pinzas no consigan movilizar la pieza y se constate clínica y radiográficamente ausencia de obstáculos para la elevación radicular.
- 7) Cuando se desee aprovechar un alvéolo libre, del mismo diente ó del vecino para extraer raíces inaccesibles.
- 8) Cuando se desee recurrir a la odontosección, aplicándolo en guías talladas previamente ó paredes débiles.
- 9) Cuando no se posible tomar el diente ó raíz con el forceps y las tablas proximales brinden apoyo.
- 10) Cuando en un caso como el anterior la tabla vestibular brinde

apoyo firme (multiradicular inferiores de raíces rectas ó convergentes).

CONTRAINDICACIONES:

- 1) Cuando las maniobras con el fórceps puedan realizarse correctamente.
- 2) En los casos en que se arriesgue comprometer a tejidos ú organos vecinos.
- 3) Cuando se trate de dientes retenidos sin adecuada liberación
- 4) Cuando no haya boca de salida sin odontosección previa.
- 5) Cuando el apoyo dentario sea débil y no pueda ser reforzado.
- 6) Cuando el apoyo óseo sea débil y no pueda ser reforzado
- 7) Cuando la ubicación del fragmento no pueda visualizarse sin disección previa.
- 8) Cuando no pueda visualizarse el fragmento por técnica deficiente.
- 9) Cuando se produzca fractura apical en el momento en que la pieza a extraer se encuentre francamente luxada, siendo preferible elevar el ápice con otros instrumentos.
- 10) Cuando se pretenda extraer piezas de raíces divergentes sin odontosección previa.
- 11) En casos de raíces y ápices en franca relación con el seno maxilar.

CAPITULO V

INDICACION CON BOTADORES:

Son los dos tipos básicos de elevadores, Winter y Cleve- Dent.

Por ser los de uso más difundido los describiremos primero detenidamente, luego detallaremos las aplicaciones para las que fueron diseñados y posteriormente nos ocuparemos de la técnica.

ELEVADORES WINTER.-

Son los de barra cruzada. Consisten en veintiocho instrumentos, catorce izquierdos y catorce derechos, numerados del 1 al 14 y marcados L ó R (L: izquierdos, R: derechos).

Hay por lo tanto dos de cada número.

De acuerdo con la técnica de su autor se utilizan aplicándolos por mesial ó vestibular. Ya veremos más adelante que también pueden ser aplicados por distal.

Trabajan como palanca y como cuña.

TECNICA GENERAL.-

La cara plana ó cóncava se aplicará contra el diente a extraer y la convexa en el punto elegido como fulcrum de la palanca ó la superficie seleccionada como fija cuando se desee recurrir al principio del plano inclinado (cuña).

Los distintos espesores de las hojas se utilizarán de acuerdo con la amplitud del espacio interdentario, dado que se pueden presentar dientes con buen punto de contacto, con troneras de distinta amplitud, dientes francamente separados entre sí ó faltar la corona del diente a extraer.

En el maxilar inferior los botadores rectos, se emplean generalmente para actuar sobre los terceros molares inclinados mesialmente.

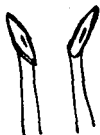Los angulados, pueden presentarse por mesial, distal ó vestibular. Por vestibular se aplican en el espacio inter-radicular de los molares pero adviértase que en los casos de presentación vestibular ó distal deberán emplearse al revés, es decir, los izquierdos actuarán sobre los sectores derechos y viceversa.

Los más largos, como el No. 14 pueden tener mayor entrada por mesial y distal; su punta, más larga puede llegar con mayor profundidad, con lo que resulta de especial utilidad en las fracturas radicales intraalveolares, para aplicarse al fragmento directamente ó a través del tabique (técnica del alvéolo libre) especialmente cuando los No. 11, 12 y 13 ven impedida su profundización por encontrar un tope en el reborde marginal del alvéolo antes de haber llegado a tomar contacto con la raíz objeto de la intervención.

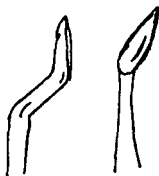
En el maxilar superior, estos botadores tan gruesos y potentes no tienen aplicación en general.

Su empleo queda condicionado a la extracción de dientes retenidos luego de una adecuada liberación.

El No. 1, es prácticamente recto. Tiene la hoja más fina y aguda de todos.

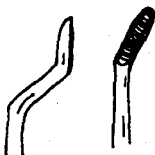


Los Nos. 2, 3, 4 y 5, son angulados y contra-angulados. Las hojas, similares al No. 1, son progresivamente más gruesas.

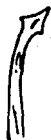

Los ángulos y contra-ángulos permiten mejor acceso a la pieza a extraer, salvando la comisura, la mejilla y eventualmente la arcada antagonista.

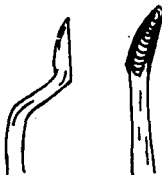
Los Nos. 6 y 7, poseen hojas cóncavas (las anteriores son planas), y su extremo es romo y no agudo.



El No. 8 tiene hoja en forma de garra que se presenta angulada con el tallo.



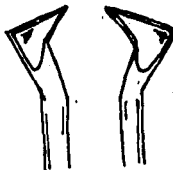
El No. 9, presenta hojas cóncavas como los Nos. 6 y 7 pero en vez de extremo romo terminan en punta. La hoja se encuentra angulada con respecto al mango.



El No. 10 es contra-angulado, su hoja adopta la forma de una garra. Ha sido diseñado para ser presentado por bucal, en el espacio interradicular de los molares inferiores.



Los Nos. 11, 12 y 13 son los conocidos triangulares o "pata de cabra". De acuerdo con los números que los distinguen son progresivamente más grandes y gruesos y han sido diseñados para la extracción de dientes más o menos robustos, más o menos implantados.



Los No. 14, presentan su hoja en un suave contra-ángulo, tan suave que parecen fuertemente anguladas. Sus hojas son lanceoladas, de extremo agudo y cóncavas. Son también más largas que las anteriores (No. 1 al 4).



Indicaciones particulares.-

Los botadores contra-angulados No. 2, 3, 4 y 5 tienen una aplicación semejante al No. 1, pero su forma de bayoneta permite una mejor y correcta aplicación cuando la posición de la pieza a extraer, la mejilla ó las arcadas ofrezcan obstáculos que impidan la presentación del No. 1.

Los Nos. 6 y 7, se emplean de modo similar a los anteriores, su hoja cóncava, que se adapta mejor al contorno radicular, permite una buena profundización y su extremo ronc los hace especialmente aptos como palancas.

El No. 8, fue diseñado para los mismos propósitos que los anteriores, recordemos que tiene forma de garra, ligeramente curvada sobre sí misma, lo que consigue en oportunidades una mejor presentación. Su ángulo con respecto al tallo permite colocarlo por mesial y distal.

El No. 9, tiene las mismas indicaciones que los anteriores, sus diferencias residen en las posibilidades de presentación y profundización de las hojas.

El No. 10, es una garra contra-angulada, fue diseñada especialmente para la aplicación bucal, dirigiendo la potencia al espacio interradicular.

Los Nos. 11, 12 y 13, con sus hojas triangulares, anguladas con el tallo son muy útiles para extraer raíces fracturadas durante la exodoncia, ó cuando la corona se encuentra destruida, aplicándolos por mesial ó distal y aún por vestibular, colocándolos en el espacio interradicular. También puede emplearse en un alvéolo vacío, sea del diente a extraer ó del vecino, en caso de extracciones seriadas. En este caso pueden emplearse para eliminar el tabique y luego actuar por la brecha sobre la raíz residual ó efectuando ambos pasos en el mismo tiempo. De todo el juego son los de mayor aplicación universal.

El No. 14, tiene en general las mismas indicaciones que los Nos. 11, 12 y 13, con la ventaja de poder actuar más profundamente por poseer una hoja más larga.

Es preferible, frente a casos semejantes, emplearlo para actuar sobre las raíces, dejando los "patas de cabra" para actuar sobre las coronas y el tercio superior de las raíces.

ELEVADORES CLEVE-DENT.-

Presentan sus hojas rectas ó contra-anguladas en relación con los tallos.

Estas partes activas son largas y cóncavo-convexas como un escoplo gubia, su forma es lanceolada y sus extremos se presentan muy agudos ó suavemente redondeados.

Son generalmente muy livianos por poseer mangos huecos y sus hojas son de menor espesor que los Winter, impresionando en general como más delicados.

Han sido diseñados para extraer tanto raíces finas como dientes robustos y actúan como todos los elevadores de acuerdo con los principios de cuñ y palanca.

Sin embargo, poseen menos fuerza en las hojas y la relación de ambos brazos de la palanca es menor debido al diámetro y posición del mango con respecto al tallo, con lo que en general transmiten menos potencia, lo que impide realizar con ellos las poderosas palancas que logran los de barra cruzada. Cuando un Winter fractura la mandíbula, un Cleve-Dent dobla la hoja.

De cualquier manera, su empleo no carece de peligros; si por impericia, toma inadecuada ó mala técnica el instrumento escapa durante nuestras maniobras, especialmente durante la profundización, su punta ó el filo de su borde pueden producir graves heridas a los tejidos blandos.

ELEVADORES RECTOS.-

Existen varios, con diferentes hojas: anchas, angostas, de extremo agudo ó romo.

Su empleo está condicionado a la posibilidad de introducción en el alvéolo, al diámetro de la raíz a la fortaleza de la pieza a extraer. Los agudos actuarán preferiblemente sobre raíces. En los sectores posteriores de la boca, cuando se desee profundizar por mesial y especialmente por distal la longitud del instrumento puede hacer imposible la presentación, por lo que acudiremos a los contra angulados que permiten esta maniobra.


Estos botadores se emplean rara vez por vestibular, generalmente se aplican por mesial y distal.

Su hoja larga permite profundizarla casi hasta la zona apical del alvéolo, por lo que resultan muy útiles para extracciones de raíces fracturadas más allá del tercio medio.

Carecen de fuerza para la técnica del alvéolo libre.

Son prácticos para la exodoncia de los terceros molares inferiores, aventajando francamente al fórceps. Cuando se les presenta en ángulo casi recto con respecto al eje axial de la pieza a extraer basta un movimiento de rotación del mango para ejercer con

ellos una discreta palanca capaz de elevarla. Es un movimiento similar al de rueda que se ejecuta con los Winter.



CAPITULO VI

TECNICA DEL ALVEOLO LIBRE.-

Cuando por intención ó accidente se ha producido la fractura de una ó más raíces, del diente a extraer ó de uno de ellos en caso de extracciones seriadas, habiendo desalojado una raíz restante.

Las técnicas más laboriosas y lentas preconizan el fresado del tabique interradicular hasta su eliminación total.

Posteriormente, un botador introducido como cuña elimina fácilmente el fragmento.

Estas técnicas tienen el inconveniente de la dificultad de visualizar el tabique, por estar la cabeza del contra ángulo ó pieza de baja ó alta velocidad sobre el alvéolo, exigen por lo menos un auxiliar y secado continuo con ejetor, por otra parte difícil de colocar en el alvéolo al mismo tiempo que la fresa.

Estarían tal vez indicadas en caso de raíces separadas por un tabique muy grueso, que el botador no pudiera seccionar.

La maniobra puede conseguirse con toda facilidad con un botador introducido en el alvéolo libre (Fig. 8).

La punta de la hoja se aplica contra el tabique utilizándose como apoyo la pared alveolar opuesta.

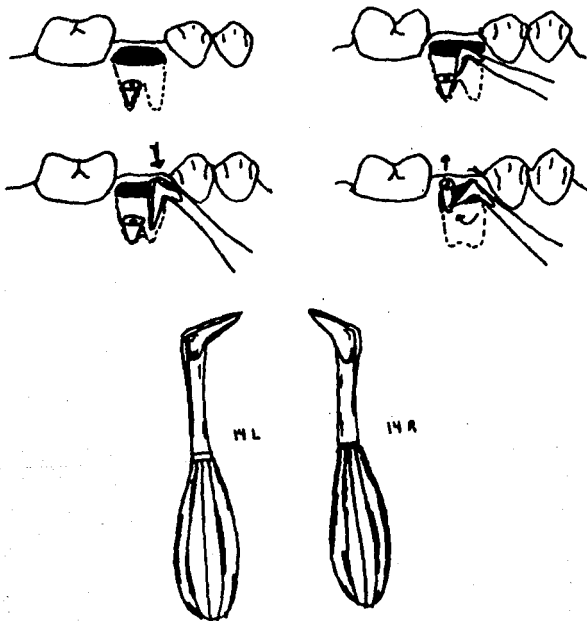
Su hoja esta dispuesta de tal manera que no es una cara, sino un robusto filo el que se aplica contra el tabique.

Al accionarlo eleva el tabique y la raíz al mismo tiempo.

En la práctica los mismos resultados pueden conseguirse con el elevador pata de cabra (de bandera), y si el fragmento estuviese tan profundamente ubicado que éste no pudiese alcanzarlo, con el No. 14 que es más largo.

La misma situación, generalmente ápices en el maxilar superior no puede tratarse con estos instrumentos.

Fig. 8.-



CAPITULO VII

ELEVACION DE APICES.-

Cuando durante una extracción, estando el diente ya luxado se advierte la fractura, comprobada por la observación del fragmento extraído eliminar el ápice es sencillo si se observan algunos simples detalles técnicos.

El accidente se produce casi siempre porque el operador, al advertir la luxación, convencido de haber logrado su objetivo se apura, tracciona ó pretende forzar el movimiento.

En estos casos el ápice se encuentra luxado en el fondo del alvéolo.

La manera más sencilla de extraerlo es la siguiente:

Se seca cuidadosamente el campo incrementando la iluminación con el espejo para visualizar el fragmento y su conducto radicular, introduciendo con gran presión un explorador en el conducto radicular. Se observará al retirarlo que el ápice acompaña al explorador (Fig. 9).

Esta maniobra no es difícil, lo complicado para el operador de poca experiencia es secar é iluminar correctamente el campo. Es por ello que hay que ser reiterativo con todos los detalles, pero de debe comprender que su cumplimiento al pie de la letra constituirá un estupendo entrenamiento para cuando debe enfrentar situaciones que exijan absoluto dominio de estos detalles técnicos.

También se han diseñado instrumentos especiales para esta

operación, cuyo extremo termina en un tornillo que se enrosca en el conducto, logrando los mismos resultados.

Estos tienen un tallo demasiado largo para ser empleados en las zonas posteriores, y el tornillo es quizás demasiado grueso para el calibre del conducto.

Un instrumento que puede cumplir el mismo cometido es un escariador ó una lima de Endodencia.

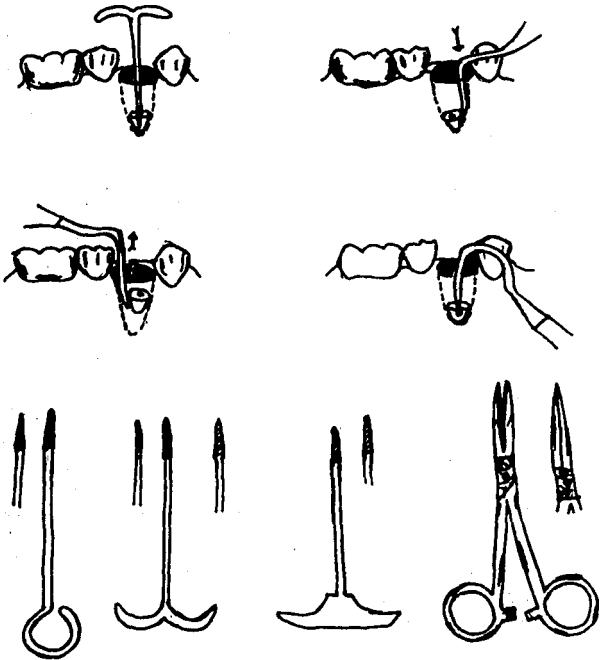
Se considera ventajoso el empleo del explorador por cuanto su mango más largo permite manipularlo conservando las manos prácticamente fuera de la boca, con lo que no se entorpece la visión ni se obstruye la luz arrojando sombras sobre el campo operatorio.

Cuando estas maniobras no puedan realizarse ó no sea posible mantener el enclavamiento dentro del conducto, ó su calibre sea tan pequeño que no permita la introducción del explorador podemos recurrir al empleo de los botadores apicales, cuya técnica es la misma ya descrita para las raíces en general.

También nos queda el recurso del alvéolo libre ya descrito.

Se ha dicho que en el maxilar superior no pueden emplearse botadores potentes, luego cuando se desee recurrir al alvéolo libre puede emplearse el gancho apical de Williams, similar a una hachita para esmalte, con el que se elimina el tabique inter-radicular y la raíz, mediante tracción, porque siempre existe con los ápices superiores el riesgo de proyección. Lamentablemente la longitud del mango puede impedir su empleo en los alvéolos posteriores. El gancho y la pinza de fragmentos.

Fig. 9.-



OTRO PROCEDIMIENTO ES LA VIA TRANS-GINGIVO-ÓSEA.-

Es particularmente útil en casos de ápices de incisivos inferiores, tan finos que no siempre pueden resultar eficaces nuestras maniobras.

Para lograr la extirpación apical por esta técnica, se introduce un elevador apical recto en el alvéolo hasta tomar contacto con la raíz, conservando una imagen mental de la profundidad.


Entonces se retira el instrumento del alvéolo y se lo presenta sobre la encía en ángulo recto con respecto al eje axial del alvéolo a la altura del ápice y se le profundiza atravesando la gingiva y el hueso hasta hacer contacto con el ápice.

Se puede entonces variar ligeramente la dirección sin perder el enclavamiento, y efectuando presión en sentido oclusal, consiguiendo la elevación (Fig. 10).

Esta maniobras puede realizarse también a colgajo. Sería entonces trans-ósea.

Las ventajas de estos procedimientos consisten en la conservación de los rebordes alveolares.

Fig. 10.-



CAPITULO VIII

COLGAJO QUIRURGICO.-**Extracción trans-alveolar.-**

Este método de extracción comprende la disección del diente ó raíz de sus inserciones óseas. A menudo es llamado el método "abierto" ó "quirúrgico", un nombre más adecuado es el de extracción trans-alveolar, este método debe emplearse cuando alguna de las siguientes indicaciones esté presente:

- 1.- Cualquier diente que resista a los intentos de extracción intra-alveolar cuando es empleada una fuerza moderada.
- 2.- Raíces retenidas que no pueden ser sujetadas con el fórceps, ó liberarlas con un elevador, especialmente aquellos en relación con el seno maxilar.
- 3.- Antecedentes de extracciones difíciles ó de intentos de extracción.
- 4.- Cualquier diente con restauraciones amplias, especialmente con Endonancia ó sin pulpa.
- 5.- Dientes con hipercementosis o anquilosados.
- 6.- Dientes geminados ó dislacerados.
- 7.- Dientes que muestren radiográficamente tener formas radiculares, y raíces con líneas desfavorables ó conflictivas en las guías de extracción.

- 8.- Cuando se desee colocar una dentadura, ya sea inmediatamente ó después de la extracción. El método facilita cualquier recorte juicioso que se requiera en el hueso alveolar para permitir la inserción de la prótesis.

COLGAJOS DE TEJIDOS BLANDOS.-

Por alguna razón muchos dentistas son refractarios de realizar colgajos de tejidos blandos. No tienen ningún reparo en intervenir las estructuras duras del cuerpo, los dientes ó el hueso. Pero cuando se trata de practicar una incisión en tejidos blandos les invales una especie de timidez. No hay razón para tal temor, existen dos áreas en las que pueden encontrarse dificultades. En la región molar del maxilar superior, el nervio y los vasos sanguíneos emergen del agujero palantino, con lo que al reflejar el colgajo, podrían resultar dañados. Sin embargo cuando se extraen molares del maxilar superior raramente es necesario emplear colgajos palatinos, presentándose estos problemas muy pocas veces. La otra zona es el lado lingual de la mandíbula, en la zona correspondiente a los terceros molares. El nervio lingual se encuentra inmediatamente debajo de la mucosa de este punto, y la reversión del colgajo de una forma inadecuada podría traumatizar este nervio. Aquí también ocurre que, al practicar las extracciones, rara vez se precisa la práctica de un colgajo en esta zona; no obstante, en caso de ser preciso, puede evitarse dañar el nervio lingual mediante la observación de una buena técnica quirúrgica. A excepción de estas dos circunstancias, los colgajos pueden reflejarse con toda tranquilidad desde los procesos alveolares sin temor a lesionar estructuras vitales. Por otra parte, el practicar un colgajo de mucosa se puede realizar en cualquier momento y siempre permite una mayor visibilidad del campo operatorio con mayor facilidad para la extracción.

COLGAJOS MICOOPERIÓSTICOS.-

Estos son levantados para proveer un campo operatorio visiblemente claro y accesible, y su diseño debe ser tal que permita una visión y accesos mecánicos adecuados. La base de dicho colgajo debe ser más amplia que su borde libre y debe tener un riego sanguíneo completo. La cicatrización de primera intención no ocurre si las líneas de sutura son colocadas sobre el coágulo sanguíneo, el cual es el medio de cultivo perfecto para los microorganismos que provean la lisis de las heridas. Los intentos para promover la cicatrización deben ser mediante la aproximación certera de los tejidos blandos sin tensión después de realizada la operación y desafiando las incisiones de tal manera que las líneas de sutura sean sostenidas por hueso.

La incisión se debe de realizar con una presión firme y un bisturí filoso atravesando las capas de mucosa y periostio de la encía hasta llegar al hueso. El bisturí debe emplearse como pluma y no como cuchillo, y los tejidos blandos deben ser cortados en ángulos rectos a la superficie del hueso subyacente. Las incisiones de longitud adecuada deben hacerse en una sola intención ya que las extensiones y "segundos cortes" generalmente dejan los márgenes de los colgajos irregulares y retrazan la cicatrización. Si las incisiones son regulares y los tejidos son reemplazados adecuadamente la profundidad de la bolsa gingival del diente no extraído será clínicamente inalterado cuando cicatrice. Si la incisión tiene una profundidad inadecuada las capas del mucoperistio serán separadas cuando se realice la elevación del colgajo haciendo imposible la reposición adecuada de los tejidos blandos al terminar la operación y retrasando consecuentemente la cicatrización.

INDICACIONES PARA REALIZAR COLGAJOS MICOOPERIÓSTICOS.-

Las indicaciones para realizar colgajos de tejidos blandos están bien definidas:

- 1.- Se practicará colgajo cuando en ello se consiga mejorar la visualización del campo operatorio. El Dr. George Ingham, cirujano dental de Texas, dijo una vez: "Debes ver bien aquello que creas que debes hacer bien". Hay muchas situaciones en las cuales la situación de los tejidos blandos circundantes interfieren la buena visualización y se interponen en el acceso al campo operatorio. En estas circunstancias, los tejidos blandos deberán ser separados para conseguir el mejor acceso a la zona.

- 2.- El colgajo debe practicarse cuando esté indicada la eliminación de hueso. Para conseguir buen acceso para la extracción de los dientes a menudo es necesario eliminar una porción de hueso. Para evitar traumatizar los tejidos blandos, será preferible revertirlos antes de la osteotomía. Resulta mucho menos traumático hacer una incisión y reflejar la mucosa, que pellizcarla y traumatizarla continuamente mientras se está realizando una eliminación de hueso con instrumentos hirientes para los tejidos blandos.

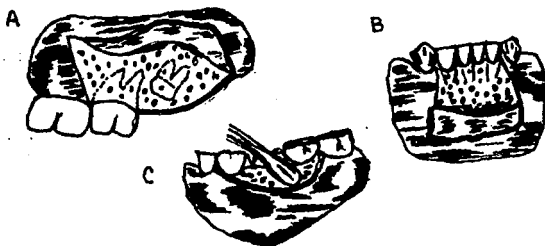
- 3.- Haremos colgajo siempre que los tejidos blandos puedan ser dañados en las intervenciones que realicemos sobre los tejidos blandos ó el hueso. En todas las circunstancias en que nuestra instrumentación pueda dañar los tejidos blandos es preferible practicar un colgajo y reflejarlo lejos del campo operatorio, restituyendolo más tarde a su lugar primitivo.

TIPOS DE COLGAJOS.-

Se pueden emplear varios tipos de colgajos. Unos emplean una

incisión vertical en un sólo margen, otros utilizan incisiones verticales en ambos márgenes, mientras que otros prefieren hacer el colgajo sin incisiones previas, simplemente reflejan los tejidos blandos separándolos de los cuellos dentarios como si se tratase de una envoltura (Fig. 11).

Fig. 11.-

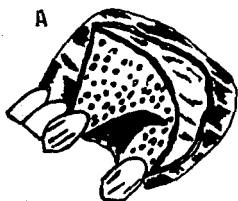


REQUISITOS PARA UN COLGAJO CORRECTO.-


Existen ciertos principios y requisitos que deben ser observados para que los colgajos sean realizados con éxito. Los requisitos para un colgajo correcto son los siguientes:

- 1.- El colgajo deberá ser lo suficientemente grande para permitir una perfecta visualización y un buen acceso a todas las porciones del hueso afecto. El intentar intervenir a través de un pequeño "ojal", conduce a menudo a un fracaso de la intervención. Un colgajo grande cura tan rápido como un pequeño. Siempre será preferible un colgajo excesivamente grande a uno demasiado pequeño (Fig. 12).

Fig. 12.-



COLGAJO ADECUADO



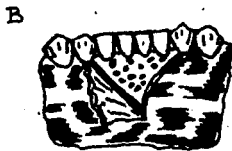COLGAJO INADECUADO

- 2.- La base del colgajo deberá ser lo suficientemente amplia para asegurar un aporte sanguíneo a los tejidos reflejados. Si el aporte sanguíneo está dificultado, corre peligro la totalidad del colgajo. Se podrá asegurar una adecuada irrigación sanguínea, siempre que la base del colgajo sea tan ancha como el margen reflejado (Fig. 13).

Fig. 13.-



COLGAJO ADECUADO

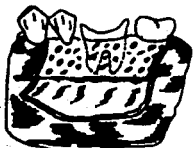

COLGAJO INADECUADO

- 3.- Los márgenes del colgajo deberán ser redondeados y no tener bordes agudos ni ángulos pronunciados. Si queda algún ángulo agudo en algún borde del colgajo, puede resultar ineficazmente irrigado y dar lugar a la formación de una escara (Fig. 14).

Fig. 14.-

A)



COLGAJO ADECUADO

B)



COLGAJO INADECUADO

- 4.- El colgajo debe incluir a todo el mucoperiostio. Este requisito es el que viola con más frecuencia, puesto que es muy frecuente que no se incluya el periostio. El periostio debe quedar incluido, ya que esta estructura tiene una potencialidad osteogénica y es un importante factor en la reparación del defecto óseo. Si en la reflexión del colgajo, resulta traumatizado el periostio, su potencialidad osteogénica se verá disminuida con complicaciones resultantes en la curación del proceso (Fig. 15).

Fig. 15.-

A)



COLGAJO ADECUADO

B)



COLGAJO INADECUADO

- 5.- Si es necesaria una incisión vertical, se llevará a cabo en el área interproximal. En la formación de colgajos de tejidos blandos se ha observado que cuando más delgado es el tejido, más tensión se necesitará para volver el colgajo a su posición original. Tanto la contracción como la tensión del colgajo deberá ser evitada en la medida de lo posible. Puesto que los tejidos que cubren al hueso alveolar son más espesos en las zonas interproximales y más delgados en las áreas que cubren a las raíces, la incisión vertical, cuando esté indicada, se hará sobre la zona interproximal, con el fin de asegurar una rápida curación y evitar la contracción de los tejidos y la tensión del colgajo (Fig. 16).

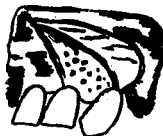
Fig. 16.-

A)



COLGAJO ADECUADO

B)

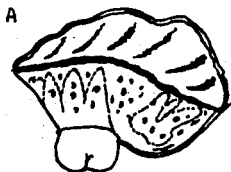


COLGAJO INADECUADO

- 6.- El colgajo se efectuará de tal forma que, cuando se vuelva a su posición primitiva, los márgenes ó bordes descansan sobre hueso sano. Para asegurar la curación, por primera intención los colgajos deben ser repuestos é inmovilizados en su posición original. La inmovilización del colgajo sólo es posible cuando existe una buen soporte óseo.

Para conseguir un buen soporte óseo, el colgajo ha de ser tan amplio que incluya un diente por delante y por detrás el campo operatorio (Fig. 17).

Fig. 17.-



COLGAJO ADECUADO



COLGAJO INADECUADO

CAPITULO IX

EXTRACCION DE ALVEOLECTOMIA.-

Se denomina extracción con alveolectomía la operación mediante la cual se elimina un órgano dentario de su alojamiento óseo, previa resección de la tabla del hueso que lo cubre.

Esta operación ha sido denominada de distintas maneras: operación a colgajo, pues debe prepararse un colgajo en el maxilar a intervenir con el objeto de tener acceso al diente ó raíz dentaria, extracción con ostectomía, que significa también la extirpación del hueso alveolar, extracción quirúrgica, término que es una redundancia. Toda extracción dentaria es quirúrgica ó debe tender a serlo; con todo, esta acepción indica una modalidad en exodoncia.

Por el método de la extracción con ostectomía se elimina el diente siguiendo no ya la vía alveolar donde está implantado sino que quirúrgicamente, es decir por medios cruentos, se abre una brecha en el tejido óseo que lo recubre, y así suprimidos los inconvenientes que se oponen a la extracción, el diente puede ser extirpado por esta nueva vía, sin trastornos y con el mínimo de traumatismo. "La ablación de una parte de la lámina bucal ó labial, a menudo convierte una operación extremadamente difícil en un procedimiento relativamente sencillo".

La aplicación del método de la extracción con alveolectomía ha abierto nuevos horizontes a la cirugía bucal. Aunque a simple vista pudiera parecer contradictorio, la preparación del colgajo, la ostectomía y la extracción por ó a expensas de la nueva vía así creada, es menos traumatizante, en los casos indicados, que la vía alveolar.

INDICACIONES.-

Casos que clínicamente aconsejan la extracción con alveolectomía. La extracción, ya se dijo, debe ser resuelta con un estudio radiográfico previo. Hoy día no se concibe correr los riesgos que significan raíces anormales, dislaceradas ó supernumerarias. Con todo clínicamente ya pueden preverse extracciones dificultosas que indiquen la operación por este método, como se verá más adelante, o los dos métodos combinados. Estos casos son los siguientes:

- 1.- Dientes en posición anómala (heterotópicos, ectópicos, en posición viciosa, parcialmente retenidos).
- 2.- Dientes portadores de piezas de prótesis (pivots, jacket crowns).
- 3.- Dientes con coronas profundamente destruidas por caries, y donde no puede haber punto útil de aplicación de las fuerzas.
- 4.- Dientes fracturados en intentos quirúrgicos previos.
- 5.- Dientes hipercalcificados en personas adultas. Esclerosis ósea. Esta lesión deberá ser descubierta por el exámen radiográfico.
- 6.- Fragilidad del diente. Muchos de los dientes que deben ser extraídos son dientes sin vitalidad. Su dentina, habiendo perdido su metabolismo, pierde su elasticidad y se hace frágil.

Casos que radiográficamente aconsejan la extracción con

alveolectomía. Aunque clínicamente esté indicado este método quirúrgico, deben ser confirmados los datos clínicos por el examen radiográfico previo.

Es de extraordinaria importancia; la radiografía preoperatoria es la base de una correcta técnica quirúrgica.

La extracción con alveolectomía adquiere con la radiografía un mayor número de indicaciones. Estas se refieren a:

- 1.- Dientes retenidos (su técnica será considerada particularmente al tratar este tópico).
- 2.- Dientes parcialmente retenidos.
- 3.- Dientes que presentan anomalías radiculares de forma, de número y de dirección; cementosis, dislaceraciones.
- 4.- Extracción de raíces (cuando no reúnan las condiciones exigidas para su extracción por vía alveolar).
- 5.- Fractura radicular en el acto operatorio (indicada la extracción con alveolectomía y la extracción por seccionamiento).
- 6.- Intervención sobre procesos patológicos periapicales, en el acto de la extracción dentaria.
- 7.- Dientes disminuidos de su resistencia coronaria y radicular debido a la existencia de caries ó aparatos protésicos (coronas, pivots, obturaciones metálicas).
- 8.- Fragilidad del diente: resorción idiopática ó dentinaria interna; caries con puente de entrada ó iniciación poco ó nada visibles clínicamente, en la cual ambos procesos, tienen un aspecto radiográfico muy parecido.

TECNICA DE LA EXTRACCION CON ALVEOLECTOMIA.-

El fin de la extracción con alveolectomía es suprimir parte de la tabla alveolar que protege al diente, objeto de nuestro tratamiento. Por lo tanto hay que incidir la fibromucosa gingival, eliminar el tejido óseo de la tabla externa y practicar la enucleación del órgano u órganos dentarios y el tratamiento de la cavidad ósea, volviendo el tejido gingival a su primitiva inserción.

INSTRUMENTAL.-

Los instrumentos necesarios para efectuar esta operación son:

Bisturi.- En nuestra práctica emplearemos un bisturí de hoja corta y filosa.

Periostótomo.- Son necesarios para separar la fibromucosa gingival. Pueden usarse las legras simples, la espátula de Feer ó bien el periostótomo.

Separadores.- Pueden ser romos o de Farabeuf.

Instrumental para ostectomía.- Los principales instrumentos son: escoplos a mano y fresas quirúrgicas para hueso.

Instrumental para la extracción propiamente dicha. Elevadores. Se usan los distintos tipos ya estudiados.

Pinzas para extracciones. Algunos dientes pueden ser extraídos con pinzas, después de practicar la ostectomía.

Material para sutura. Agujas (curvas y rectas). Porta agujas. Hilo de seda y de lino, catgut, crin, nylon.

Técnica de la operación.-

Vías de acceso.- La vía de elección para la extracción con alveolectomía de los dientes normalmente implantados es siempre la vestibular. La palantina ó lingual no tiene ninguna indicación.

Tiempos de la operación.-

- 1.- **Incisión.-** La incisión cumplirá los postulados que fueron señalados para una incisión correcta.
- 2.- **Preparación del colgajo.-** Desprendimiento de la fibromucosa. El colgajo mucoperiostico debe ser separado del tejido óseo. Para esta maniobra se usan una espátula roma, las legras ya mencionadas ó el periostótom. El colgajo se realizará llenando los requisitos para un colgajo correcto que se analizaron en el capítulo anterior.
- 3.- **Ostectomía.-** Es el objetivo principal de la extracción quirúrgica. La eliminación de la tabla ósea externa suprimirá uno de los principales factores de la retención del diente en el alvéolo. La resección del hueso puede hacerse por los diversos procedimientos.

Puede emplearse la fresa para resecar la tabla ósea externa. Es un instrumento al alcance de todos, que todos saben manejar y que reporta muchas ventajas. El excoplo y martillo son también muy útiles; la resección es limpia, el corte preciso, pero molesta al paciente.

Ostectomía con fresa.- Se emplea la fresa redonda (No 8 de carburo de tungsteno). La fresa puede usarse de dos maneras: para realizar la ostectomía ó para colaborar con ella.

La ostectomía con fresa se efectúa aplicando este instrumento sólidamente contra el hueso; en su giro el instrumento extirpa el hueso que encuentra a su paso, llegando hasta la raía a extraerse. La ostectomía en esta forma exige, por lo general, un hueso de poco espesor y de poca extensión. El hueso debe irrigarse con suero fisiológico estéril para evitar el recalentamiento.

En otros casos puede usarse la fresa para facilitar la ostectomía. Se realizan con fresa (No. 2 ó 3) pequeños orificios que alcancen toda la profundidad del hueso y que sigan los contornos del hueso a eliminarse. Los orificios óseos se unen con golpes de escoplo. Toda la porción a researse puede ser eliminada finalmente con un golpe de escoplo a presión manual.

La extensión y la cantidad de hueso a resear están fijadas por las condiciones del diente a extraer. En general es suficiente resear hasta una altura equivalente a la mitad del diente ó su tercio apical. Cuando haya cementosis exageradas, dislaceraciones pronunciadas, ó se necesite raspado en la zona periapical, la cantidad de hueso a extraerse debe alcanzar la altura y amplitud de las malformaciones ó entidades patológicas. El hueso de la pared alveolar, después de la eliminación del diente, debe ser prolijamente alisado con fresas redondas ó limas para hueso para evitar lesiones del tejido gingival que va a cubrirlas. Hueso demasiado adelgazado ó papiráceo ó trozos fracturados (pueden fracturarse extensiones distintas de la tabla externa en el acto de la extracción propiamente dicha) deben extraerse para evitar su necrosis y la supuración consiguiente.

4.- **Extracción propiamente dicha.**- La extracción del diente ó sus raíces, después de eliminado el hueso, puede realizarse con pinzas. La supresión de la parte de la tabla externa facilita el primer movimiento de lateralidad ó el anteroposterior. La luxación y la tracción están condicionadas por la dirección de las raíces ó disposición radicular.

Los elevadores pueden emplearse como palanca ó como cuña, según ya fue indicado. Con cada aplicación se buscará desplazar al órgano dentario hacia el sitio de menos resistencia. Las raíces curvas ó dislaceradas se movilizarán en la dirección del arco que describen. Las raíces con cementosis de gran volumen exigen la ostectomía hasta la región apical y en toda la amplitud de la raíz (Fig. No. 18 y 19). En tal caso debe ser eliminada por la ventana preparada en la tabla externa.

Tratamiento de la cavidad ósea.— Eliminado el órgano dentario, se debe prestar atención a la cavidad ósea. En caso de que existan lesiones óseas periapicales, deben ser eliminadas; éstas son las normas de una terapéutica moderna. Es natural que para descubrir los procesos periapicales se impone el examen radiográfico prequirúrgico, como se exige en una cirugía bucal avanzada, en consonancia con los adelantos de otras ramas del arte dental y de la cirugía general ó especializada.

Los granulomas abandonados a su suerte se transforman en muchas ocasiones en quistes predentarios. Los focos óseos persisten como tales y son causa de muchas neuralgias. Los epitelios inflamados que quedan como lesiones residuales en los maxilares tardan mucho tiempo en reorganizarse ó desaparecer, pudiendo originar lesiones mayores. Por lo tanto ésta debe ser eliminada. Para la extirpación del foco, la vía alveolar es a todas luces insuficiente. La cucharilla no alcanza a atravesar la porción apical del alvéolo para raspar el hueso asiento de la lesión, ó puede este instrumento llegar al periápice, pero a expensas de una toilette insuficiente, con resultados que se traducen en dolor, inflamación ó procesos de mayor envergadura. Por eso la vía vestibular, en la extracción a colgajo, permite un camino de fácil acceso y de buena iluminación, para los fines propuestos en estas consideraciones.

6.- **Sutura.**— Después de la extracción del diente y tratamiento de la cavidad ósea, el colgajo debe ser vuelto a su sitio

y mantenido en tal posición con suturas. Esta es una indicación importante. El éxito de la operación puede verse malogrado por un colgajo desprendido, lo cual puede ocasionar su retracción indebida, con los consiguientes trastornos estéticos ó la infección del alvéolo, con dolor y supuración.

Fig. 18.-

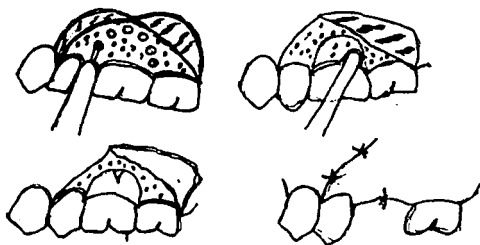
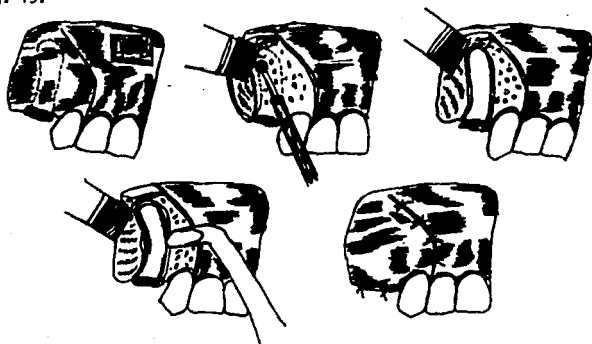


Fig. 19.-



CAPITULO X

EXTRACCION POR SECCIONAMIENTO (ODONTOSECCION).-

El método de la extracción dentaria por seccionamiento, el viejo método de la división radicular, como su nombre lo indica, consiste en dividir previamente al diente antes de extraerlo. Esta división puede aplicarse a los dientes erupcionados, ó a los dientes retenidos. La sección puede ubicarse a nivel del cuello del diente separando la corona de la porción radicular (para los retenidos), o bien dividir al organo dentario en dos ó más fragmentos de acuerdo con el número de raíces que posea. Con este método se trata de hacer de un cuerpo único (un molar con tres raíces) tres elementos separados entre sí, para extraer los cuales las maniobras quirúrgicas están simplificadas.

Pensamos que la extracción dentaria deber ser una operación elegante. Nada hay más refido con esta elegancia que la fractura de un diente en el intento de avulsión, y los desesperados esfuerzos del operador para eliminar las raíces que quedan en el maxilar.

La odontosección puede realizarse como coadyuvante de la operación a colgajo, ó llevarse a cabo sin el colgajo previo. Esta maniobra no es muy quirúrgica; por lo menos, debe prepararse un colgajo mínimo con el objeto de no herir y traumatizar el tejido gingival, con los inconvenientes ya mencionados.

INDICACIONES DE LA EXTRACCION POR SECCIONAMIENTO.-

Las indicaciones de la odontosección son las mismas que las propuestas para la extracción con alveolectomía. El seccionamiento

se aplica, como ya he dicho, en dientes retenidos y en dientes erupcionados. Entre los segundos, los dientes a los cuales puede aplicarse el método de la división son, los poseedores de más de una raíz. Es en la extracción de los molares donde puede aplicarse exitosamente este procedimiento, tan sencillo, tan simple y que sin embargo puede transformar una extracción complicada y llena de sobresaltos, en una maniobra fácil, sin traumatismos y elegante. La extracción por seccionamiento del molar debe ser indicada en base al estudio clínico del órgano a extraer y del examen radiográfico.

Estudio clínico previo.- Dos son las condiciones clínicas que requiere la aplicación de este método: condiciones que pueden coincidir en el mismo paciente. La primera se refiere al grado de la calcificación del sistema óseo. Por lo tanto, la primera condición se encuentra en los individuos de edad adulta y ancianos, en los cuales el índice de elasticidad del hueso está disminuido, predisponiendo a la fractura del molar en los intentos de extracción.

La segunda, está dada por el estado de la corona del diente: molares profundamente cariados, ó con obturaciones que debilitan la resistencia de la corona, no permitiéndole ser un punto útil para la aplicación de la fuerza (forceps).

Estudio radiográfico previo.- Dará la base más seria para la aplicación del método.

Porción coronaria.- en la radiografía serán considerados el tamaño y la forma de la caries, el grado de descalcificación de la corona. Comparando los hallazgos radiográficos y clínicos, nos impondremos el método de la extracción indicado. En la duda sobre el valor mecánico de la corona dentaria, se debe recurrir al método del seccionamiento. Es más sencillo y requiere menos tiempo y menos

gasto de energía cortar la corona y separar las raíces, que enfrentarse intempestivamente con una fractura coronaria por debajo del borde óseo; "el shock psíquico" que esta complicación origina al paciente es muy desagradable.

Porción radicular.- Como para la extracción a colgajo, la forma, tamaño y dirección de las raíces (largas, finas, encurvadas, con estrechamientos), la existencia de displaceraciones y cementosis, los tratamientos radiculares (ensanchamiento de los conductos), la fragilidad del diente desvitalizado, la presencia de un septum interradicular considerable, hueso de gran condensación (esclerosis ósea) son indicaciones para la sección previa y separación de las raíces.

LA TÉCNICA DE LA EXTRACCIÓN POR SECCIONAMIENTO.-

Extracción de los molares inferiores.

1.- **Extracción del primer molar inferior.**- Supongamos el caso de la Fig. 20-A. Se trata de extraer un primer molar inferior derecho, que clínica y radiográficamente se encuadra en las indicaciones para esta clase de tratamiento.

- a) **Preparación del colgajo.**- La preparación del colgajo sigue las normas señaladas para la extracción con alveolectomía (Fig. 20-A y B). Con el mismo bisturí se realiza el deprendimiento de la encía en las caras lingual y vestibular del molar. Se prepara el colgajo obtenido por la incisión vertical, con una espátula de Peer, ó con periostotomo.
- b) **Ostectomía.**- Puede ser realizada a escoplo (Fig. C), ó fresa (Fig. C') (redonda No. 8 de carburo de tungsteno).

- c) **Seccionamiento del molar.**- Con el objeto de separar las raíces nos podemos valer de un disco de carborundo (Fig. D), que se aplica verticalmente en la porción media de la corona, calculando coincidir con el espacio interradicular (no en los surcos bucales que escotan la corona) (Fig. D). El disco debe ser humedecido durante su trabajo con un chorro de agua para evitar el recalentamiento del diente y la posible transmisión del calor al hueso.

El disco está dedicado sobre todo a seccionar el esmalte, por lo tanto es suficiente que el corte por este medio llegue hasta la altura del cuello del diente.

Uso de la fresa.- Para completar el corte de la corona se usa la fresa de fisura No. 560 montada en ángulo recto.

La fresa se dirige de bucal a lingual tratando de llegar hasta el espacio interradicular (Fig. E). Dos son los fines que se buscan con el seccionamiento a fresa: el primero, separar las raíces; el segundo crear un espacio en la corona, que permita desplazar cada una de las porciones seccionadas, hacia distal ó mesial, en el momento de la aplicación de los elevadores.

Para comprobar que el diente esta perfectamente seccionado y dividido en dos entidades, se introduce un elevador fino en el espacio creado por la fresa (Fig. F) y se imprime al instrumento un movimiento hacia distal y mesial, lo cual aseguramos la separación radicular y facilitamos un cierto grado de luxación a las raíces.

- d) **Extracción propiamente dicha.**- Separados los elementos mesial y distal, puede procederse a la eliminación de las raíces con pinzas; este instrumento está indicado en las raíces cuando se ha hecho suficiente ostectomía en la tabla externa. Con todo somos partidarios de los elevadores que nos evitan riesgos inútiles.

Aplicación de los elevadores.- Extracción de la raíz mesial. Se usa un elevador recto. Este se introduce con pequeños movimientos giratorios de penetración, en el espacio interdentario mesial. Esta maniobra será muchas veces suficiente para luxar, hacia distal, la raíz mesial, a expensas del espacio creado por la fresa, como puede observarse en la (Fig. G).


Para completar la extracción se gira el elevador, en el sentido de adelante atrás, ó apoyándose en el tabique mesial y dirigiendo el mango del elevador hacia adelante y hacia la línea media del paciente, la raíz puede ser desplazada hacia arriba y atrás. El distinto grado de curvatura de la raíz mesial condiciona la intensidad y la dirección de la fuerza. La raíz debe ser desplazada en el sentido de su curvatura, siguiendo el arco de esta raíz mesial describe (Fig. G).

Extracción de la raíz distal.- Eliminada la raíz mesial, se habrá simplificado la operación. La extracción de la raíz distal ofrece menos inconvenientes, pues puede ser abordada desde dos puntos distintos: el alvéolo mesial deshabitado, ó luxándola de distal a mesial por el mismo procedimiento con que fue eliminada la raíz mesial.

Para la extracción de la raíz distal preferimos el elevador angular de Winter No. 12, 13 ó 14 (según el tamaño de la raíz). Para esta maniobra es suficiente la punta aguda del elevador angular que, actuando como un pico, extirpa esta parte del hueso (Fig. H). Sin esta porción de tabique que interponga a la acción del elevador, se introduce el elevador distal en el alvéolo mesial vacío y apoyando la punta de la hoja del instrumento contra la cara mesial de la raíz distal, é imprimiendo el mango del instrumento un pronunciado movimiento giratorio, se desplaza la raíz hacia arriba y atrás (Fig. H y H').

- e) **Tratamiento de la cavidad ósea.**- Las mismas indicaciones que para la extracción con alveolectomía.
 - f) **Sutura.**- Con colgajo completo ó mínimo, está indicada la sutura (Fig. I). Es indispensable realizarla. Más de una vez nos lamentaremos de no haberla hecho.
- 2.- **Extracción del segundo molar inferior.**- Se encuadra en un todo, en el método señalado para la extracción del primero. La única salvedad a hacerse reside en la arquitectura del alvéolo del segundo molar, resistencia de sus tablas bucal y lingual, que en algunas ocasiones exige una ostectomía más pronunciada.

Fig. No. 20.--



LA TÉCNICA DE EXTRACCIÓN POR SECCIONAMIENTO.-

Extracción de los molares superiores.-

Los tres molares superiores son susceptibles de ser extraídos por el método de la odontosección. Las indicaciones para la extracción de los molares superiores son las mismas que hemos dado para el maxilar inferior.

Como consideramos objetivamente para el maxilar inferior, se trata de extraer el primer molar superior izquierdo (Fig. 21), pudiendo tener las indicaciones conocidas.

- a) **Preparación del colgajo.-** Sigue las normas ya señaladas. El colgajo se inicia en la lengüeta interdientaria anterior (Fig. A), pudiendo llegarse a la lengüeta siguiente, hacia el lado mesial.
- b) **Ostectomía.-** Puede realizarse a fresa, escoplo. La delgadez de la tabla externa permite el uso del escoplo bajo presión manual, con lo cual se elimina la porción necesaria de hueso.
- c) **Seccionamiento del molar.-** Con un disco de carburo de silicio se secciona la porción coronaria que posee esmalte (Fig. B), el corte debe llegar hasta el nivel del cuello del diente. Puede seccionarse la corona con fresa ó escoplo, dejando libres las tres raíces.

Por tratarse de un molar superior, debemos dividir el cuerpo dentario en tres elementos: uno, mesiobucal; otro, distobucal, y el tercero, palatino. Este objeto se consigue seccionando el molar con una fresa de fisura No.

560. Se comienza por separar las raíces bucales (Fig. C y C'). La fresa de la figura dirigida perpendicularmente al plano del cuello dentario llega hasta el espacio interdentario que separa las raíces bucales. A continuación la fresa secciona y separa el macizo palatino de las raíces bucales ya divididas. La fresa llega profundamente hasta el espacio interradicular, consiguiendo separar la raíz palatina de las bucales.

Se comprueba como en el maxilar inferior, si están realmente separadas las raíces. Se coloca un elevador en la cara bucal, entre las raíces bucales, y dirigiendo de atrás adelante ó viceversa, al mismo tiempo se imprime un cierto grado de luxación a las raíces bucales.

Se imprime al instrumento un movimiento rotatorio. Con esto se logra luxar ligeramente las raíces facilitando la operación posterior. En otras ocasiones algunas de las raíces se movilizan lo suficiente como para ser extraídas sin esfuerzo.

- d) **Extracción propiamente dicho.**- Las raíces, como el caso del molar inferior, pueden ser extraídas con un elevador recto.

Extracción de la raíz bucodistal.- Se coloca el elevador recto perpendicularmente en el espacio interdentario distal, lo más cerca posible del borde óseo (Fig. D). El elevador debe insinuarse en el espacio interdentario por pequeños movimientos oscilatorios. Se dirige el mango del elevador hacia atrás y se logra luxar la raíz hacia abajo y afuera.

Extracción de la raíz mesiobucal.- Igual maniobra se practica al extraer la raíz mesiobucal. Se introduce el elevador en el espacio interdentario mesial, dirigiendo el

mango del instrumento hacia adelante; se luxa la raíz hacia atrás y abajo, siguiendo la vía de menor resistencia.

Extracción de la raíz palatina.— La raíz palatina puede ser extraída con el mismo elevador empleado para las raíces bucales. Se coloca la hoja del instrumento, aplicándola contra la cara bucal de la raíz palatina, en el espacio periodóntico, todo lo que permita el ancho del instrumento.

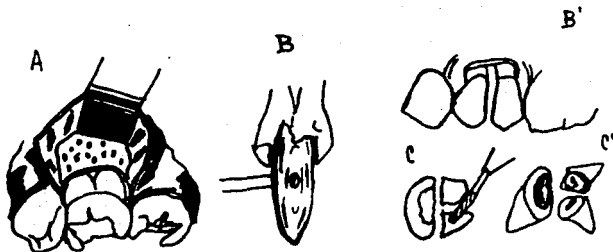
El elevador puede actuar como cuña, ó como palanca. (Fig. F).

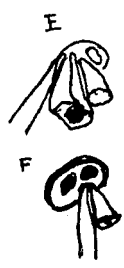

Cuando actúa como palanca, se mueve el elevador hacia arriba, con lo cual se desaloja la raíz hacia abajo y adentro.

La raíz palatina puede ser extraída también con forceps, después de luxar en el primer tiempo, (Fig. G).

- e) **Tratamiento de la cavidad ósea.**— Tiene las mismas indicaciones ya señaladas en la extracción a colgajo.
- f) **Sutura.**— Como para las extracciones en el maxilar inferior.

Fig. 21.—





CAPITULO XI

PROCEDIMIENTOS DESPUES DE LA EXTRACCION.-

Tratamiento de la cavidad ósea.- Algunas operaciones requieren un tratamiento particular de la cavidad ósea, bien porque el hueso está afectado, bien porque la índole de la operación así lo exige, para evitar hemorragias ó dolores pos-operatorio.

El tratamiento de la cavidad ósea se realiza colocando dentro de ella: a) medicamentos (directamente), b) gasas con medicamentos ó c) drenaje.

Se emplean las distintas preparaciones indicadas para el tratamiento de la alveolitis, los cementos quirúrgicos, los lavajes de los alvéolos ó cavidades con soluciones anestésicas, ó antisépticas, las sustancias diversas tales como vaselina, vaselina boricada, pastas de distintas fórmulas, caldos y vacunas.

Sustancias usadas en la obturación de las cavidades óseas:

- **Gasas con medicamentos.-** Taponamiento. La gasa sola ó impregnada con medicamentos (gasa yodoformada, xeroformada, euroformada, al Rivanol, con fenol alcanforado, bálsamo del Perú, tintura de Benjuí, etc.) se usa para taponear cavidades de distintos volúmenes: alvéolos pos-extracción, cavidades de quistes ó tumores.

El taponamiento se hace con dos fines: evitar la extrada a la cavidad de sustancias ó cuerpos extraños y prevenir la hemorragia y el dolor.

- **Drenaje.-** Hay afecciones que exigen la comunicación, por tiempo variable, de la cavidad ósea con el exterior. Tal

comunicación se realiza con drenas de gasa ó de goma.

SUSTANCIAS USADAS PARA LA OBTURACION DE CAVIDADES OSEAS.-

a) Penicilina.- Localmente (intraalveolar ó intracavitaria) puede ser usada sólo -introducida en el alvéolo dentario- ó combinada con otros agentes ó materiales que actúan como vehículo (gelfoam).

Conclusiones a que se llegaron con el uso de la penicilina:

- 1.- La esponja de gelatina impregnada en una solución de trombina-penicilina es efectiva para impedir la hemorragia, sea primaria ó secundaria.
- 2.- La penicilina intra-alveolar es absorbida a través de la pared alveolar.
- 3.- Juzgando por los niveles terapéuticos obtenidos, la acción bacteriostática puede ser efectuada local y sistemáticamente.
- 4.- La frecuencia y grado del dolor pos-operatprio están marcadamente reducidos, teniendo en consideración el grado de trauma y manipulación de los tejidos.
- 5.- La combinación de los agentes acelera el proceso de cicatrización, en heridas de extracciones.

La penicilina es un medicamento que, colocado dentro de los alvéolos ó cavidades óseas, contribuyendo en alto grado al mejoramiento de las condiciones locales pos-operatorias.

b) Tirotricina.- Thoma (única bibliografía que la presenta) empleó este producto junto con La trombina, con resultados óptimos.

- c) **Sulfamidas.**- Su empleo en la obturación de los alvéolos después de las extracciones, empleando sulfatiazol incorporado a vaselina y sulfatiazol con una base de glicerina. Los autores creen que el agregado de glicerina favorece el tratamiento porque ella es absorbida. No ocurre lo mismo con la vaselina, no absorbible, aisladora del sulfatiazol.
- d) **Fibrofoam (espuma de fibrina).** Valioso agente terapéutico de extraordinaria acción hemostática.

La fibrofoam puede ser usada como tal ó como vehículo para otros medicamentos, los antibióticos ó la trombina. Tiene la propiedad de absorberse rápidamente, con una mínima reacción tisular é imperceptible desde el punto de vista clínico.

- 1.- El uso de la fibrofoam y trombina no es necesario en todas las operaciones, pero es aconsejable en aquellos casos en que se teme la pérdida del coágulo con la consiguiente alveolitis.
- 2.- Puede ser usada en combinación con agentes químicos (sulfamidas) ó antibióticos (penicila) por su ventaja de mantener el medicamento in situ.
- 3.- Es un valioso agente para la prevención de las hemorragias, primaria ó secundaria.

Conclusiones a que llegaron en el uso de la Fibrofoam.

- 1.- Inmediata hemostacia.
- 2.- Disminución del edema, como resultado posible de la extravasación sanguínea submucosa.
- 3.- Reducción del dolor, dado el total é inmediato cierre de

la herida, con la consiguiente protección de las terminaciones nerviosas del alvéolo.

- 4.- Precoz formación de un coágulo firme.
- 5.- Rápida cicatrización y regeneración ósea.

- e) **Celulosa oxidada.**- Se obtiene transformando la gasa ó el algodón común (celulosa) en un ácido orgánico por la acción del dióxido de nitrógeno.

El Oxycel es un producto de gran aplicación en cirugía bucal. Puede emplearse como hemostático y como obturador de espacio, esto último utilísimo en la intervención de quistes y tumores de la cavidad bucal.

- f) **Gelfoam (esponja de gelatina).**- El gelfoam es una esponja quirúrgica, estéril, sin propiedades antihigiénicas, descrita por Correll y Wise. Se trata de una matriz esponjosa, derivada de la gelatina, insoluble, pero absorbible. Se expende en frascos esterilizados por calor seco, de aspecto blanco, es sumamente liviana. Tiene propiedades hemostáticas por sí misma, dada su enorme área superficial: millares de intersticios distribuidos en una trama esponjosa, en los cuales la sangre puede penetrar.

La esponja de gelatina tiene una gran indicación en cirugía bucal. La bibliografía abunda en casos tratados con este material.

Conclusiones a que se llegaron con el uso de la Gelfoam.

- 1.- No se produce el colapso de la encía, aún en los casos de pérdida de hueso bucal por osteotomía.

2.- El espacio muerto se llena completamente de hueso, permitiendo la reconstrucción de la arcada (esto sobre todo en extracciones múltiples).

Puede ser utilizado como vehículo de medicamentos, su empleo es valioso y de gran campo de acción en nuestra práctica quirúrgica.

- g) **Trombina.**- Se emplea con algunos productos que fueron citados y con los cuales no presenta incompatibilidad. (Tales productos actúan por sus propiedades intrínsecas ó se les emplea como vehículo de la trombina). Se puede usar la trombina humana ó la de origen animal (bovina ó de conejo).
- h) **Placenta.**- El polvo de placenta es de gran utilidad en hemorragias, sobre todo en hemofílicos. El polvo de placenta se expende en frascos estériles, en forma de polvo blanco, soluble en agua ó suero fisiológico.

CAPITULO XII

TRATAMIENTO POS-OPERATORIO.-

Se entiende por pos-operatorio el conjunto de medidas, precauciones y técnicas que se realizan después de la operación con el objeto de mantener los fines logrados por la intervención, reparar los daños que surjan con motivo del acto quirúrgico, colaborar con la naturaleza, en el logro del perfecto estado de salud.

TRATAMIENTO LOCAL POS-OPERATORIO.-

Higiene de la cavidad bucal.- Terminada la operación, se lava prolijamente la sangre que pudo haberse depositado sobre la cara del paciente, con una gasa mojada en agua oxigenada. La cavidad bucal deberá ser irrigada con una solución, que limpiará así y eliminará sangre, saliva, restos que eventualmente puedan depositarse en los surcos vestibulares, debajo de la lengua, en la bóveda palatina y los espacios interdentarios. Estos elementos extraños entran en putrefacción y aumentan la riqueza de la flora microbiana bucal.

El paciente en su domicilio, constituido ya el coágulo, hará lavajes suaves de su boca (colutorios), cuatro horas después de la operación, con una solución antiséptica cualquiera.

FISIOTERAPIA POS-OPERATORIA.-

Se ha preconizado el empleo de agentes físicos para mejorar y modificar las condiciones de las heridas en la cavidad bucal. Nos referimos al empleo del frío y el calor.

Frío.- Empleamos con gran frecuencia el frío como tratamiento pos-operatorio. Aconsejamos bolsas con hielo ó toallas afelpadas mojadas en agua helada, que se colocan sobre la cara, frente al sitio de la intervención. El papel del frío es múltiple: evita la congestión y el dolor pos-operatorio, previene los hematomas y las hemorragias, disminuye y delimita los edemas pos-operatorios. El frío se usa por períodos de 15 minutos, seguidos de períodos iguales de descanso, durante no más de los primeros tres días, pues más allá es ineficaz, cuando no perjudicial (producción de dolor; no cesación del dolor; en este último caso el calor está más indicado).

Calor.- Sólo empleamos para "madurar" los procesos flogísticos y ayudar a la formación del pus; después del tercer día, puede aplicarse para disminuir las alveolalgias y dolores pos-operatorios.

En verdad la terapéutica pos-operatoria por el calor, que la fantasía de algunos odontólogos ha preconizado, consiste en buches calientes y compresas frías al exterior, ó viceversa, no tiene ningún apoyo.

INSTRUCCIONES PARA LOS PACIENTES.-

Una operación realizada en la cavidad bucal requiere una serie de cuidados posoperatorios. Parte de éstos debe realizarlos el paciente; otros los realizará el profesional. La colaboración entre el cirujano y el enfermo llevará a buen éxito la intervención.

Cuando llegue a su casa, después de la operación (aún una simple extracción dentaria) conviene guardar reposo por algunas horas con la cabeza en alto.

Colocar una bolsa con hielo en la cara, sobre la región operada,

durante 15 minutos alternados con 15 minutos de descanso, por el término de varias horas.

No realizar ninguna clase de enjuagatorios, salvo indicación expresa, por el término de tres horas. Si se hubiera dejado en la boca alguna gasa protectora, retirarla al cabo de una hora.

Después de transcurridas las tres horas, realizar enjuagatorios tibios, con una solución de agua y sal. Estos enjuagatorios se repetirán cada dos horas.

En caso de sentir dolor, tome una tableta del medicamento indicado. Se puede repetir esta tableta cada dos horas, si el dolor no cesa.

Si tuviera una salida de sangre mayor de lo normal, el paciente puede realizar un taponamiento, colocando sobre la herida un trozo apreciable de gasa esterilizada, sobre la cual deberá morder durante treinta minutos.

La alimentación en las primeras seis horas deberá ser líquida (té, leche, jugo de naranja, caldo tibio, etc.)

CONCLUSIONES

Nos encontramos muy a menudo enfermos que conservan recuerdos muy desagradables de sus intervenciones anteriores simplemente porque no fue capaz de visualizar completamente el campo operatorio. La resolución de las intervenciones es sencilla cuando el paciente está anestesiado, la hemorragia cohibida, preparado convenientemente un colgajo y el área visibilizada con el empleo de una buena luz. Tanto es así que podemos asegurar que el acceso adecuado al campo operatorio puede significar la diferencia que existe entre una intervención realizada con éxito ó con un fracaso.

Es obvio que el acceso para la extracción de los dientes no presenta problemas cuando éstos se hallan completamente erupcionados y las coronas intactas.. sin embargo, en otras circunstancias, el acceso puede ser difícil. Los dientes pueden encontrarse total o parcialmente impactados, las coronas pueden estar fracturadas ó muy debilitadas y las raíces pueden tener formas curvas alargadas ó muy divergentes. En estas circunstancias, la extracción atraumática de estos dientes requiere la exposición quirúrgica del área afectada para conseguir el acceso suficiente que permita la visión y aplicación de los forceps ó elevadores. La obtención del acceso requiere la reflexión ó reversión de colgajos de tejido blando y, en ocasiones, la eliminación de algunas porciones de hueso adyacente.

BIBLIOGRAFIA

- CIRUGIA BUCAL
Ries Centeno Guillermo A.
8a. Edición Edit. "EL ATENEO"
Argentina, Buenos Aires 1980.

- TRATADO DE CIRUGIA BUCAL
Dr. Gustavo Kruger
Nueva Editorial Interamericana
4a. Edición 1982

- CIRUGIA BUCAL
Costich Emmett R.
1a. Edición en Español 1974
Editorial Interamericana

- CIRUGIA BUCAL TOMO I
2a. Edición
Editorial Mundi, Argentina

- EXODONCIA CON BOTADORES
Dr. Ernesto J. Pastori
Editorial Interamericana, S.A.
México, D.F. 1983