



UNIVERSIDAD NACIONAL AUTONOMA DE MEXICO

51
20

FACULTAD DE MEDICINA
DIVISION DE ESTUDIOS DE POSTGRADO
HOSPITAL DE ESPECIALIDADES CENTRO
MEDICO "LA RAZA"
INSTITUTO MEXICANO DEL SEGURO SOCIAL

ECOCARDIOGRAFIA FETAL

TESIS DE POSTGRADO

QUE PARA OBTENER EL TITULO DE
ESPECIALISTA EN CARDIOLOGIA

P R E S E N T A

DR. INOCENCIO PEREZ MONTIEL

PROFR. TITULAR DEL CURSO DE CARDIOLOGIA: DR. ELIAS BADUI


ASESORES DE TESIS: DR. ROBERTO ENCISO GOMEZ
DR. ELIAS BADUI



IMSS

MEXICO, D. F.

1992



TESIS CON
FALLA DE CUBRIR



Universidad Nacional
Autónoma de México



UNAM – Dirección General de Bibliotecas Tesis Digitales Restricciones de uso

DERECHOS RESERVADOS © PROHIBIDA SU REPRODUCCIÓN TOTAL O PARCIAL

Todo el material contenido en esta tesis está protegido por la Ley Federal del Derecho de Autor (LFDA) de los Estados Unidos Mexicanos (México).

El uso de imágenes, fragmentos de videos, y demás material que sea objeto de protección de los derechos de autor, será exclusivamente para fines educativos e informativos y deberá citar la fuente donde la obtuvo mencionando el autor o autores. Cualquier uso distinto como el lucro, reproducción, edición o modificación, será perseguido y sancionado por el respectivo titular de los Derechos de Autor.

INDICE

	Paginas
1.- Indice	1
2.- Dedicatoria	2
3.- Agradecimientos	3
4.- Introducción	4
5.- Antecedentes	6
6.- Problema	16
7.- Hipótesis	17
8.- Objetivos	19
9.- Material y Métodos ...	20
10.- Resultados	24
11.- Discusión	32
12.- Conclusiones	38
13.- Resumen	41
14.- Bibliografía	43.

INTRODUCCION

La ecocardiografía fetal ha sido ampliamente estudiada a nivel mundial con grandes series de pacientes, como las de Schmidt, Allan, Devore y Berg, encontrando gran correlación con los resultados extrauterinos tanto en corazones normales como en aquellos con alteraciones estructurales y/o funcionales, algunos con sensibilidad y especificidad del 95 y 99 % respectivamente.

En nuestro medio sólo hay un reporte en la bibliografía, del Dr. Huerta del Instituto Nacional de Cardiología, en 1982, pero sólo habla de anatomía cardíaca fetal normal, encontrando una correlación del 77 % ya que no logró realizarles el ECO-postnatal a todos. Hasta hace unos años el Dr. Portos del Hospital Español y la Dra. María

Rijlaarsdan del Instituto Nacional de Cardiología iniciaron su investigación en ecocardiografía fetal, pero hasta el momento no se han publicado sus resultados.

Lo que nos motivó a realizar esta investigación con pacientes de alto riesgo para malformaciones cardíacas congénitas, es que la ecocardiografía fetal ha dejado de ser exclusivamente de investigación, en el momento es diagnóstica y en muchas ocasiones indispensable para iniciar tratamiento y también si el tratamiento es efectivo, por ejemplo en la insuficiencia cardíaca fetal.

ANTECEDENTES

A lo largo de los siglos el ultrasonido (US) ha tenido múltiples aplicaciones. Los murciélagos y los delfines lo han utilizado para comunicarse y orientarse. El primer esfuerzo para aplicar el US en el estudio del corazón ocurrió en 1950, cuando Keidel estudió los volúmenes cardíacos²¹. En 1954 Edler y Hertz establecieron las bases de la ecocardiografía técnica M (ECO M). Casi simultáneamente Wild y Reid desarrollaron los conceptos científicos de la ecocardiografía bidimensional (ECO 2D).

En 1842 J. Christian Doppler postula su fenómeno. Buys Ballot aportó los datos experimentales que confirman la aplicación del fenómeno Doppler en la acústica.

Hasta 1956, Sotosomura describe la aplicación del efecto Doppler, pero hasta 1969

Raker y Peronneau desarrollaron un sistema de resolución axial y de profundidad que inicia la era del doppler pulsado y sus aplicaciones clínicas al estudio de la patología cardíaca. En 1974 Baker le suma al ECO 2D el Doppler, simultáneamente Hatle, Halen y Angelsen desarrollan el concepto del Doppler continuo. En 1979 Marco Brandestini elabora el concepto de Multigate Doppler mediante el cual se analizan simultáneamente las características de los flujos cardíacos en distintos sitios de muestréo y que posibilita la aplicación del Doppler color. Stevenson comprueba la utilidad del método en el análisis de las cardiopatías congénitas²².

Winsberg en 1972 fué el primer investigador que cuantificó las cámaras cardíacas fetales por ECO M, con el rápido progreso de la tecnología sonográfica Ianniruberto en 1977, De Luca en 1978, Wladimiroff en 1981, Allan en 1982 y

Devore en 1984 cuantificaron la anatomía cardíaca fetal con ECO M y 2D. Al inicio de los 80's Reed, Huhta y otros sumaron al ECO 2D el Doppler pulsado y el Doppler continuo¹³.

La embriología contemporánea ha enfatizado en el mecanismo del desarrollo cardíaco y propone 5 mecanismos de embriología cardíaca:

- 1) Migración celular.
- 2) Función hemodinámica.
- 3) Muerte celular.
- 4) Proliferación de matriz extracelular y
- 5) Crecimiento de órgano.

Dos tercios del crecimiento cardíaco ocurren secundarios a la proliferación celular y un tercio por la migración celular. A este nivel es donde pueden actuar los teratógenos como la talidomida, ácido retinóico y fenitoína afectando los tractos de salida. La función hemodinámica es de vital importancia para el desarrollo morfológi-

co cardíaco. La muerte celular selectiva contribuye substancialmente a la morfología cardíaca fetal final; su aberración puede llevar a defectos septales ventriculares, anomalía de Eibstein entre otros. El período vulnerable para producir cardiopatías congénitas es de 14 a 60 días de gestación¹³.

El corazón fetal (CF) no es precisamente un corazón adulto (CA) pequeño. Anatómicamente el CF tiene un foramen oval y un conducto arterioso permeables así como los ventrículos redondeados en comparación con el CA. El ventrículo derecho del CF es predominante 55:45 % del flujo sanguíneo. El CF trabaja en paralelo (el CA en serie) con ambos ventrículos dando a la circulación sistémica. El ventrículo derecho del CF eyecta sangre en la arteria pulmonar con flujo a través del conducto arterioso a la aorta. Sólo el 7-8 % del gasto del ventrículo derecho llega al pulmón fetal.

Los defectos cardiovasculares son usualmente familiares. El riesgo de enfermedad cardíaca congénita en nacidos vivos en la población general es de 0.8 %. Kachaner y Samanek sugieren que este riesgo puede aumentar hasta un 5-8 % de todos los embarazos, pero la gran mayoría terminan en aborto espontáneo. A la vez 2.4 % de los abortos del 2o. trimestre tienen enfermedad cardíaca congénita, 57 % de los abortos con enfermedad cardíaca congénita tienen anomalías cromosómicas y 33 % de los fetos vivos con defecto cardíaco detectado ecocardiográficamente tienen aneuploidia.

De los infantes nacidos vivos con enfermedad cardíaca congénita 90 % son secundarios a interacción ambiental y genética, 5-7 % por anomalías cromosómicas y 3 % por genes mutantes. Hay varios factores de riesgo, tanto familiares, maternos y fetales que aumentan el riesgo de enfermedad cardíaca congénita de un 0.8 % hasta

un 25-30 % asociado a varias anomalías extracardíacas. De aquí se desprende que muchos autores consideran que la evaluación cardíaca fetal está indicada y en ocasiones es indispensable cuando existen varios factores de riesgo^{7,13}.

Por ejemplo con las pacientes diabéticas se encontró hasta un 23 % de incidencia^{13,16}, con historia familiar de cardiopatías congénitas un 2.5-5 % y unos reportan hasta un 16 %^{10,12}, cuando son referidos por sospecha en el USG pélvico ginecoobstétrico se encontró un 23 % de incidencia¹⁰, cuando hay exposición a teratógenos hasta un 30 %^{3,12}, cuando el feto presenta taquiarritmias supraventriculares un 10 % y los que presentan bloqueo aurículoventricular completo hasta un 50 % de incidencia, los cuales tienen un pronóstico muy pobre^{3,9,13}.

Con los avances de la práctica obstétrica y pediátrica se ha contribuido a reducir la mortalidad perinatal de 17.7 por 1000 nacidos vivos hasta aproximadamente 10 por 1000, 10 años después. El examen con ultrasonido ha jugado un papel importante en la parte diagnóstica de las malformaciones congénitas¹⁰.

La ecocardiografía fetal ha sido rápida y ampliamente desarrollada demostrando su utilidad en la evaluación prenatal, tanto de los trastornos anatómicos como de los funcionales. Ayuda a un correcto tratamiento intraútero y a una adecuada planificación de los cuidados específicos neonatales.

La ecocardiografía fetal no es posible realizarla en todos los hospitales en forma rutinaria por que consume mucho tiempo y capital, por lo que en nuestro hospital unicamente se hace a solicitud del hospital de ginecoobstetricia en pacientes que se consideran de alto riesgo para

desarrollar productos con cardiopatías congénitas. En centros experimentados sólo anormalidades menores como defectos septales muy pequeños o enfermedades valvulares muy leves no se diagnostican^{3,10}. En estas situaciones es cuando el Doppler es importante para el diagnóstico, ya que la incorporación de ésta técnica en combinación con la 2D al estudio del corazón fetal ha aportado una importante aproximación, no sólo al estudio hemodinámico intracardiaco en el feto, sino también a un mejor conocimiento de las arritmias y a la identificación de ciertas cardiopatías complejas con los beneficios que ello conlleva. El Doppler nos sirve para:

- 1) La interrogación del corazón fetal estructuralmente anormal, para insuficiencias o estenosis valvulares o verificación de defectos septales.
- 2) Interrogación de corazones funcionalmente anormales como en la miocarditis fetal; y

- 3) La interrogación de los flujos valvulares aurículoventriculares y las sigmoideas para la evaluación de la función cardíaca asociada con arritmias.

La aplicación del Doppler en el 2o y 3er trimestre del embarazo no se ha visto que tenga efectos deletéreos en el feto. La Food and drug administration's ob/Gyn devices Panel recientemente aprobaron el uso del ECO Doppler fetal. Por otro lado el ECO-Doppler sólo está indicado cuando en una vista de 4 cámaras u otra de las frecuentes se sospechen alteraciones ya sea estructurales o funcionales, ya que hasta un 95 % de los defectos cardíacos pueden ser identificados o sospechados con la vista 4 cámaras^{13,20}.

De acuerdo a los antecedentes previos y a la literatura mundial elegimos retrospectivamente

un grupo de alto riesgo, para iniciar nuestro protocolo de investigación de ECO-fetal, como son las pacientes diabéticas, con enfermedad del tejido conectivo, con arritmias fetales, con historia familiar de enfermedad cardíaca congénita, con polihidramnios severo, y que por ultrasonido pélvico se sospechara de malformación cardíaca^{2,3,4,8,11,13,18}.

PROBLEMA

La ecocardiografía fetal ha sido ampliamente estudiada en muchos países y ha dejado de ser un procedimiento de investigación exclusivamente, es diagnóstica y en muchas ocasiones indispensable para iniciar y valorar el tratamiento, como en la insuficiencia cardíaca fetal, además de que nos da información de tipo pronóstico. En nuestro medio, no hay reportes que avalen estos conocimientos ni sus limitantes o para la elección de pacientes de alto riesgo de tener productos con malformaciones cardíacas congénitas.

HIPOTESIS

La ecocardiografía en todas sus técnicas es muy útil, específica y con alta sensibilidad para diagnosticar las malformaciones cardíacas in útero.

HIPOTESIS NULA

La ecocardiografía con sus diferentes técnicas no es útil y tiene baja sensibilidad y especificidad para diagnosticar las malformaciones cardíacas in útero.

HIPOTESIS ALTERNAS

- 1.- Existen pacientes de alto riesgo para tener hijos con malformaciones cardíacas congénitas a las que están indicados los cuidados especiales pre y postnatales.
- 2.- No hay pacientes de alto riesgo para tener hijos con malformaciones cardíacas congénitas por lo que no están indicados los cuidados ni estudios especiales en estas pacientes.

OBJETIVOS

- 1.- Evaluar la sensibilidad y especificidad de la ecocardiografía técnica modo M, 2D, Doppler pulsado, continuo y color para determinar la frecuencia y distribución de las malformaciones cardíacas congénitas in útero.
- 2.- Establecer un grupo de pacientes de alto riesgo para tener hijos con malformaciones cardíacas congénitas en nuestro medio.
- 3.- Establecer que tipo de técnica ecocardiográfica tiene mayor sensibilidad y especificidad para diagnosticar alteraciones cardíacas in útero.
- 4.- Establecer si todos estos productos (niños) son candidatos a un seguimiento postnatal o sólo aquellos en que se sospecha alteración por medio del ECO-fetal.

MATERIAL Y METODOS

De manera retrospectiva se estudiaron 30 pacientes, quienes fueron referidos por el hospital de Gineco-Obstetricia del Centro Médico la Raza por corresponder a un grupo de alto riesgo para cardiopatías congénitas, que fueron sometidas a estudio ecocardiográfico fetal.

CRITERIOS DE INCLUSION

- 1) Edad gestacional entre 18 y 36 semanas.
- 2) Diabetes mellitus materna.
- 3) Antecedentes de cardiopatías congénitas en la familia.
- 4) Con arritmias fetales.
- 5) Polihidramnios severo o con hidropesía.
- 6) Que en el USG pélvico se sospechara alguna malformación cardíaca.

- 7) Con exposición a algún teratógeno.
- 8) Que fueran referidos por el Hospital de Gineco-Obstetricia del Centro Médico la Raza.
- 9) Y que la paciente aceptara el estudio ecocardiográfico.

CRITERIOS DE EXCLUSION

- 1) Que la edad gestacional no fuera menor o mayor - de 18-36 semanas.
- 2) Que no presentara criterios de inclusión.
- 3) Que la paciente no diera su consentimiento para el estudio ecocardiográfico.

Todos los estudios se efectuaron a solicitud del HGO del CMR con estudio ultrasonográfico previo y que tuviera algún criterio de inclusión. Nosotros utilizamos un equipo Toshiba 65A con transductores de 3.5 y 5 MHz, además de un equipo de video JVC VHS

con que se grabaron todos los estudios para un análisis posterior. A todas las pacientes se les realizó ECO-fetal, con la posición en decúbito dorsal colocando el transductor en el cuadrante superior derecho, ó peri-umbilicalmente cuando no se encontraba la vista ecocardiográfica. Una vista equiavalente a un apical 4 cámaras se logra en un plano paraesternal a la espina fetal, cefálica en la circunferencia abdominal. Un equivalente al eje largo se obtiene rotando el transductor de la vista de 4 cámaras, del hombro derecho a la cadera izquierda del feto. Un eje corto en un plano perpendicular al eje largo, rotando del hombro izquierdo a la cadera derecha del feto. Y un equivalente al subxifoideo en un plano paralelo y en el lado derecho de la espina fetal. Las primeras estructuras que identificamos fueron la columna vertebral y aorta para poder identiicar AI, VI, AD, y VD, posteriormente se identificaron las válvulas auriculoventriculares, las válvulas

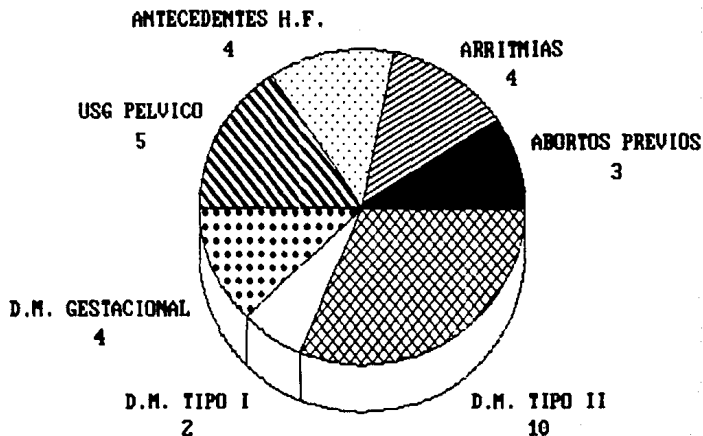
sigmoideas. Se observó la vía de salida del VI, válvula Ao y Ao ascendente, en algunas ocasiones se logró identificar el tracto de salida del VD, la válvula pulmonar y el tronco de la arteria pulmonar. En otras ocasiones se identificaron también las venas pulmonares y su conexión atrial. Se valoró la integridad del septum interventricular, el septum interauricular fué más difícil de valorar ya que como sabemos el foramen oval está permeable en la vida fetal. En nuestro estudio no fue necesario utilizar el ECO-Doppler-contínuo ni color ya que con el ECO-M y el 2D no se encontraron alteraciones morfológicas macroscópicas. Para correlacionar los datos se les realizó ECO postnatal antes de los 60 días de edad a todos los productos, excepto a uno que fué un óbito y que tampoco se le realizó autopsia.

RESULTADOS.

La población estudiada fueron 30 mujeres con una edad de 19 a 42 años (media 29 a), de estas 6 eran primigestas, 5 secundigestas y 20 multigestas. 11 habían tenido abortos previos, una paciente había tenido 5 abortos secundarios a que 7 años antes había tenido toxoplasmosis y que durante sus embarazos presentaba elevación de anticuerpos, los cuales también se elevaron en este embarazo, otra había tenido hipotiroidismo que era la causa de 2 abortos, en este embarazo se encontraba en tratamiento con hormonas tiroideas, en los otros casos se ignora la causa de los abortos.

El peso de las pacientes varió desde 49 hasta 88 kgs (una media de 69 kgs) y la estatura desde 142 cms a 164 cms (media 153 cms) lo que sobrepasa con mucho a las recomendaciones que hay

**FIG.1. INDICACIONES POR LAS QUE EL
OBSTETRA SOLICITO ECO-FETAL.**

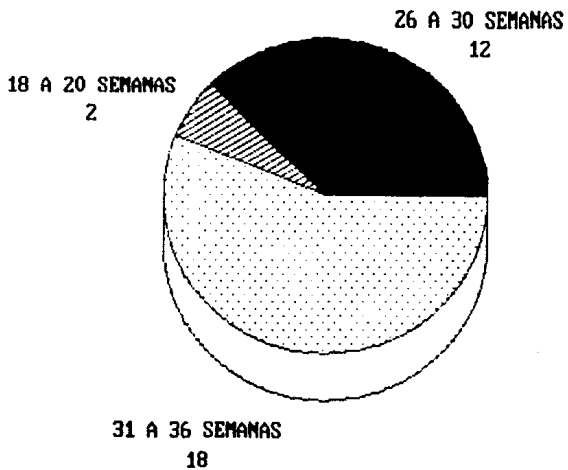


en la literatura de un máximo de 68 ks, además de que son pacientes más altas que las nuestras. Sin embargo sólo 2 pacientes tenían mala ventana ecocardiográfica a pesar de que más del 60 % sobrepasaban los 68 kgs.

Las indicaciones por las que el obstetra solicitó el ecocardiograma fetal fueron: En 3 pacientes por abortos recurrentes con algún factor teratógeno probable, 4 con diabetes mellitus gestacional, 2 con diabetes mellitus tipo I, 10 con diabetes mellitus tipo II, 4 con antecedentes heredo--familiares de cardiopatías congénitas, 5 por sospecha en el ultrasonido pélvico y 4 por arritmias fetales. En 2 casos tenían 2 factores, fig 1.

En su mayoría los ecocardiogramas fetales se realizaron después de la semana 30 de gestación y solamente 2 antes de la semana 20. En 2 pacientes se les repitió el estudio, en una por que había tenido un producto con tetralogía de

**FIG.2. SEMANAS DE GESTACION EN QUE SE
REALIZO EL ECO-FETAL.**



Fallot severo y en otra por sufrimiento fetal agudo, lo que nos da un total de 30 pacientes en el estudio y 32 ecocardiogramas fetales, fig 2.

4 vistas ecocardiográficas se lograron en la mayoría de las pacientes, los equivalentes al apical 4 cámaras en el 96.6 % al eje largo 83.3 %, al eje corto 86.6 % y al subxifoideo en el 86.6 %, fig 3.

En el 100% de los casos se identificaron 4 cavidades cardíacas, al igual que las válvulas mitral y tricuspídea, en el 93 % la válvula aórtica, la válvula pulmonar en el 73.3 %, la arteria aórtica en el 43.3 % la arteria pulmonar en el 70 %, las venas pulmonares en el 6.6 % y las venas cavas en el 70 %, fig 4.

No se detectaron alteraciones cardíacas complejas, en el análisis del video se observó que en 3 casos tenían un foramen oval más grande que el resto de los pacientes por lo que se sospechó que podrían tener un producto con comunicación

**FIG. 3. VISTAS ECOCARDIOGRAFICAS QUE SE
LOGRARON EN NUESTROS PACIENTES.**

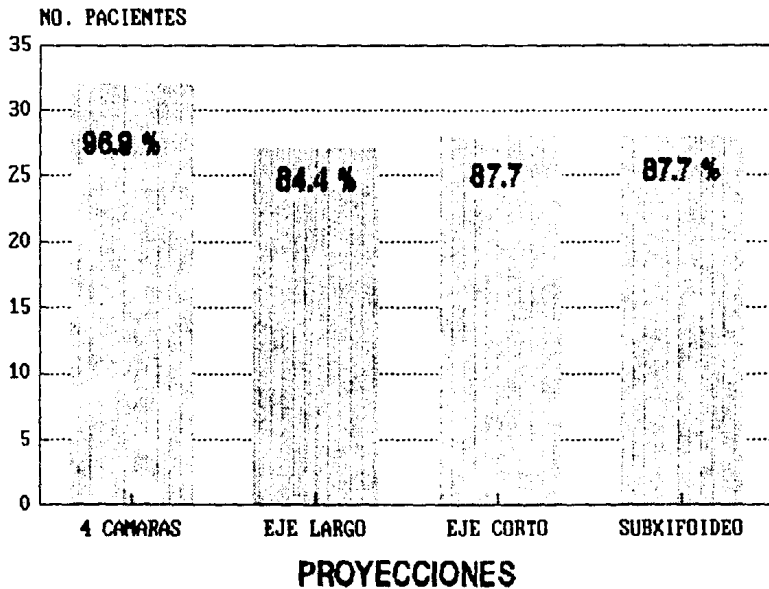
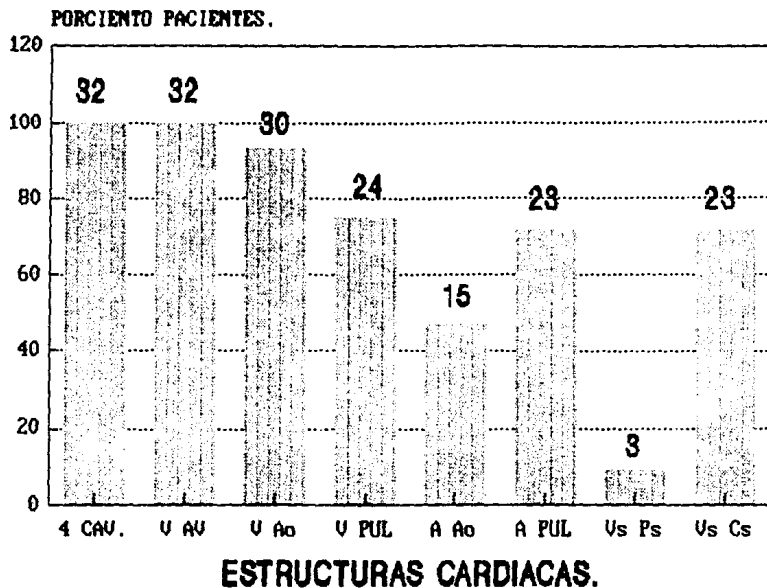


FIG. 4. ESTRUCTURAS QUE SE IDENTIFICARON EN NUESTROS PACIENTES.



Series 1

interauricular, este defecto se comprobó en 2 de estas 3 pacientes. En un producto se ignora el resultado ya que tuvo muerte intrauterina ignorando la causa de ésta, no se le realizó autopsia, en el ecocardiograma fetal tenía cor sano.

RESULTADO ECOCARDIOGRAFICO

	Fetal	análisis video	Postnatal
Normales	32	29	29
Anormales	0	3 ?	2

1 no se hizo

En el caso 16 tenía una CIA tipo seno venoso y en el caso 21 una CIA tipo ostium secundum, estas 2 pacientes tenían diabetes mellitus tipo II y una además presentaba arritmia fetal. Lo cual nos da un 20 % de incidencia en las diabéticas tipo II, 25 % en las que tienen arritmia fetal y 6.6 % en nuestra población.

DISCUSION

La experiencia obtenida por algunos autores en ecocardiografía fetal es muy amplia y como ya se mencionó sólo defectos leves no son diagnosticados^{3,4}. En nuestro trabajo aunque no diagnosticamos malformaciones mayores, si las descartamos y en los 2 casos que tuvieron alteración morfológica si las sospechamos. En estos casos en los cuales se sospecha un diagnóstico es de utilidad el Doppler para descartarlo, sin embargo nosotros no lo utilizamos ya que el foramen oval esta permeable en la vida fetal y es muy difícil establecer cual producto va a tener comunicación interauricular posteriormente^{4,10,14}, más por el tamaño del foramen oval se puede llegar a sospechar y como en estos casos hacer el seguimiento para que postnatalmente se descarte o diagnostique el

defecto.

En 2 casos se repitió el ecocardiograma fetal siendo los 2 normales, esto nos habla de la seguridad de que si en un primer estudio no se sospecha alteraciones no hay indicación para realizar un segundo estudio, algunos trabajos⁴ han repetido una ó 2 veces el estudio pero por sospecha diagnóstica y en los estudios subsecuentes se hizo un diagnóstico más completo. Y cuando los estudios se realizaron antes de la semana 28 de gestación por la severidad de la malformación se ha llegado a proponer la terminación del embarazo con sólo el estudio ecocardiográfico^{3,4,12,13}.

Como sabemos la mortalidad en la comunicación interauricular es muy baja, sí no es que nula en el recién nacido a término, pero cuando son malformaciones severas se reporta una sobrevida de 17 % a un año y a 5 años es mucho menor^{4,12}, la cual puede mejorar si se hace un

diagnóstico temprano con un tratamiento adecuado.

En nuestra serie de pacientes no se descartaron anormalidades cromosómicas ya que la comunicación interauricular frecuentemente es una lesión única. Pero cuando son malformaciones complejas se ha visto hasta un 40 % asociado a defectos citogenéticos⁶.

Varios estudios han visto un incremento significativo del riesgo de anomalías congénitas en infantes de madres diabéticas tipo I, se ha reportado una incidencia del 2.5 % hasta 23 %⁶. Por la influencia diabética sobre la cresta neural teóricamente aumenta el riesgo de anormalidades conotruncales, por lo que algunos autores reportan mayor incidencia de transposición de grandes vasos en este tipo de paciente¹³, probablemente por el número de pacientes no tuvimos este tipo de malformaciones en este subgrupo. Pero sí tuvimos incidencia en el subgrupo de madres diabéticas tipo II, en el cual encontramos un 20 % de

incidencia pero no se encontró transposición de los grandes vasos, sólo comunicaciones interauriculares.

Las arritmias fetales pueden llegar a tener compromiso hemodinámico fetal que llegan a requerir tratamiento in útero, de nuestros 4 casos ninguno presentó compromiso hemodinámico por lo que no se les dió tratamiento específico. Cuando estos presentan inestabilidad hemodinámica frecuentemente se asocian con malformaciones cardíacas severas, y el establecimiento temprano del tipo de arritmia es prioritario, para lo cual es necesario el ecocardiograma modo M y bidimensional y así poder iniciar el tratamiento adecuado^{9,10,12,13,17}.

En nuestro grupo de pacientes nos fueron referidos 4 pacientes por antecedentes heredo familiares de cardiopatías congénitas pero no tuvimos recurrencia encontrando una incidencia de 0 %. Pero hay trabajos en los que se reporta

2.5 %^{10,13} hasta un 16% de riesgo de recurrencia^{12,13}.

5 pacientes nos fueron referidos por sospecha en el ultrasonido pélvico, sin incidencia de malformación cardíaca, más hay reportes que señalan hasta un 23 % de incidencia. Estos puede ser por el entrenamiento del personal encargado del ultrasonido pélvico ya que se ha visto que cuando se hace en forma rutinaria la selección del paciente es más adecuada, por lo cual se debe fomentar que los ginecólogos que realizan el ultrasonido pélvico en forma rutinaria hagan una vista apical 4 cámaras cardíaca fetal, con la cual se puede llegar a sospechar más del 95 % de las malformaciones cardíacas, con un entrenamiento adecuado^{9,10,13}.

Al igual que la mayoría de los estudios se lograron identificar todas las estructuras cardiovasculares fetales en la mayoría de los casos ya sea en una u otra vista ecocardiográfica.

La mala ventana ecocardiográfica de acuerdo a los criterios de selección puede tener una alta o baja incidencia, ya que depende de varios factores como: peso de la paciente, cantidad de líquido amniótico, movilidad fetal, posición fetal y edad gestacional. Con lo que respecta al peso se reporta que cuando las pacientes pasan de 68 kgs de peso sólo en el 50 % se logra un estudio ecocardiográfico fetal exitoso, en nuestro caso más del 60 % pasaban este peso y sólo 2 presentaron mala ventana ecocardiográfica¹³. La edad gestacional no influyó en nuestros pacientes como el resto de los otros factores, pero estamos de acuerdo que deben ser pacientes con edad gestacional de 16-36 semanas, ya que a los factores mencionados se agrega la calcificación ósea fetal, lo cual dificulta más para obtener una buena vista ecocardiográfica.

CONCLUSIONES

Concluimos que con una técnica ecocardiográfica fetal sistematizada se pueden detectar defectos cardíacos estructurales mayores. No todas las anomalías pueden ser sospechadas, más sólo los defectos septales pequeños, estenosis o insuficiencias leves no son diagnosticadas. En una vista de 4 cámaras se pueden diagnosticar más del 95 % de las malformaciones cardíacas, por tal motivo, idealmente en el ultrasonido pélvico de rutina se debe incluir una vista de 4 cámaras. Así se comprueba que el modo M y bidimensional son de mayor utilidad para el diagnóstico, pero para el diagnóstico preciso en algunas malformaciones complejas es necesario el modo Doppler.

Está plenamente confirmado que la ecocardiografía fetal tiene indicación en

embarazos de alto riesgo de tener productos con malformaciones cardíacas, y aunque nuestro grupo de estudio fue pequeño es prioritario en las pacientes diabéticas I y II, así como en los que tienen arritmias fetales, sin olvidar a las que han tenido abortos recurrentes, polihidramnios severo y aquellos que por ultrasonido pélvico se sospeche de malformación cardíaca o algún síndrome genético

Sólo se debe hacer seguimiento de aquellos productos que en el ecocardiograma fetal se tenga la sospecha de alteración cardíaca estructural o funcional y no está indicado repetir el estudio en estos pacientes en que se diagnosticó cor sano.

El ecocardiograma fetal es realizado fácilmente de las 18 a las 36 semanas de gestación, por una persona entrenada en

cardiología pediátrica y técnicas ultrasonográficas. En promedio consume 30 a 60 minutos un examen completo, pero cuando no se encuentran alteraciones en una vista apical 4 cámaras es más rápido.

La investigación es benéfica para planear el tiempo adecuado del parto así como los cuidados postnatales y dar información a los familiares con respecto al pronóstico y consejo genético.

Y aunque en nuestro estudio no tuvimos la oportunidad de comprobarlo es de extrema utilidad en el control del tratamiento de arritmias cardíacas fetales e insuficiencia cardíaca fetal.

RESUMEN

Se realizó ecocardiografía fetal en 30 pacientes que se consideraron de alto riesgo para tener productos con malformaciones cardíacas congénitas, sólo utilizamos las técnicas modo M y 2D, ya que no fue necesario utilizar le Doppler con sus diferentes modalidades. La edad varió de 19 a 42 años (media 29 a). En posición de decúbito dorsal, colocando el transductor en el cuadrante superior derecho o periumbilicalmente, se obtuvieron las vistas ecocardiográficas equivalentes al 4 cámaras en el 96.6 %, al eje largo 83.3 %, al eje corto 86.6 % y al subxifoideo en el 86.6%. Se identificaron 4 cámaras cardíacas y 2 válvulas A-V en el 100 % de los casos, la válvula aórtica en el 93.75 %, la válvula pulmonar en el 75 %; la arteria aórtica 43.3 %, arteria pulmonar en el 70 %, venas pulmonares 6.6 % y venas cavas 70 %.

Se descartaron malformaciones cardíacas mayores. en el análisis de video se sospechó en 3 casos de CIA y el defecto se comprobó en 2 de ellos. Las 2 pacientes tenían diabetes mellitus tipo II, y una además presentaba arritmia fetal, dando un 20 % de incidencia en las diabéticas tipo II, 25 % en las que presentan arritmias fetales, y 6.6 % en nuestra población.

Se concluye que el ecocardiograma fetal está plenamente justificado en las pacientes de alto riesgo de tener productos con malformaciones cardíacas congénitas, principalmente: diabéticas tipo I y II y con arritmias fetales. La técnica ecocardiográfica modo M y la 2D son adecuadas para descartar la mayoría de las malformaciones cardíacas ya que con la vista de 4 cámaras se llega a descartar el 95 % de las mismas. Siendo necesario el Doppler sólo cuando hay duda diagnóstica en alguna cardiopatía.

BIBLIOGRAFIA

- 1.- Devore G, Donnerstein R, Kleinman Ch, Platt L, Habbin J, The diagnosis and significance of a pericardial effusion in the fetus using real-time directed M-mode ultrasonod. Am. J. Obstet=Gynecol. 1982, 144:693-700.
- 2.- Yagel S, Hochner C, Hurwitz A, Palti Z, Gotsman S, The significance and importance of prenatal diagnosis of fetal cardiac malformations by doppler echocardiography. Am. J. Obstet Gynecol. Feb 1988, 158(2):272-7.
- 3.- Allan L. Fetal echocardiography. Clin. Obstet=Gynecol. March 1988, 31(1):61-79.
- 4.- Crawford D, Chita S, Allan L. Prenatal detection of congenital disease: Factors affecting obstetric management and survival. Am. J. Obstet Gynecol. Aug 1988, 159(2):352-6
- 5.- Berg K, Clark E, Astemborki J, Boughman J. Pre-

- natal detection of cardiovascular malformation-
by echocardiography: An indication for cytoge-
netic evaluation. Am. J. Obstet Gynecol. Aug =
1988, 152(2):477-481.
- 6.- Goméz K, Dowdy K, Allen G, Thomas M ,Cruz A. -
Evaluation of ultrasound diagnosis of fetal
Anomalies in women with progestational diabe-
tes: University of Florida experience. Am. J.
Obstet Gynecol. Sept 1988, 159(3):5846.
- 7.- Oberhaensli I, Extermann P, Friedli B, Beguin
F. Ultrasound screening for congenital cardiac
malformation in fetus. Its importance for peri
and postnatal care. Pediatr Radiology. 1989,
19(2):94-99.
- 8.- Schmid K, birk E, Silverman N, Scagnelli S.
Echocardiography evaluation of dilated cardio-
miopathy in the human fetus, Am. J. Cardiol.
March 1989, 63:599-605.
- 9.- Gembruch U, Hansmann M, Redel D, Bald R, Knop-
fle G. Fetal complete heart block: Antenatal

diagnosis, significance and management. Eur J. Obstet. Gynecol. Reprod. Biol. Apr 1989, 31(1):9-22.

- 10.- Cooke S, Wilde P. Fetal echocardiography four years experience in Bristol. Clin. Radiol. Nov 1989, 40(6):568-572.
- 11.- Allan L, Sharland G, Anderson R, Crawfords D. Chita S. The accuracy of fetal echocardiography in the diagnosis of congenital heart disease. Int. J. Cardiol. Dec 1989, 25(3):279-88.
- 12.- Mellic J, Radford D, Galbraith A. Fetal echocardiography in the diagnosis of congenital heart disease. Aug Paediatr J. Dec 1989, 25(6):356-60.
- 13.- Wayne L, Bakersmith D, McCaul J, Perry K. Fetal echocardiography. Obstet. Gynecol. Clin. North Am. March 1990, 17(1):41-79.
- 14.- Kitchiner D. Leung M, Arnold R. Isolated Congenital left ventricular diverticulum: Echo-

- cardiographic features in a fetus. Am. Heart J. Jun 1990, 119(6):1435-1437.
- 15.- phillipos E, Robertson M, Still D. Prenatal detection of foramen ovale obstruction without hidrops fetalis. J. Of Am. Soc. Echocardiography. Nov-Dec 1990, 3(6):495-498.
- 16.- Huerta D, Ruiz M. Análisis de la anatomía cardíaca fetal humana mediante ecocardiografía de tiempo real. Arch. Inst. Cardiol. Mex. sept-oct 1982, 52:399-404.
- 17.- Davison M, Radford D. Fetal and neonatal congenital complete heart block. The medical J. of Aust. Feb 1989, 150:193-197.
- 18.- Benacerraf B, Pober B, Sander S. Accuracy of fetal Echocardiography. Radiology. 1987, 165: 847-849.
- 19.- Sharlan G, Chita S, Allan L. The use of colour Doppler in fetal echocardiography. International J. of Cardiology. 1990, 28:229 236
- 20.- Wilson A, Rao S, Aeschlimann S. Normal fetal

flap and transatrial Doppler Velocity Pattern. J. Am. Soc. Echocardiography. 1990, 3: 491-494.

- 21.- Vargas Barrón J. Ecocardiografía de Modo M, Bidimensional y Doppler. Edit. Salvat. Primera edic. 1985
- 22.- García Fernández MA. Doppler Cardíaco. Edit. Interamericana. Primera Edic. 1988.