

11242



UNIVERSIDAD NACIONAL AUTONOMA DE MEXICO 41
2ej

INSTITUTO NACIONAL DE LA NUTRICION
"SALVADOR ZUBIRAN"

LINFOMA INTESITINAL

TESIS CON
FALLA DE ORIGEN

T E S I S
Que para obtener el Titulo de
ESPECIALISTA EN RADIOLOGIA
p r e s e n t a
BEATRIZ VILLARREAL LOOR



Asesores: Dr. Jorge Hernández Ortiz
Dr. Julián Arista Nasr

México, D. F.

1992



Universidad Nacional
Autónoma de México



UNAM – Dirección General de Bibliotecas Tesis Digitales Restricciones de uso

DERECHOS RESERVADOS © PROHIBIDA SU REPRODUCCIÓN TOTAL O PARCIAL

Todo el material contenido en esta tesis está protegido por la Ley Federal del Derecho de Autor (LFDA) de los Estados Unidos Mexicanos (México).

El uso de imágenes, fragmentos de videos, y demás material que sea objeto de protección de los derechos de autor, será exclusivamente para fines educativos e informativos y deberá citar la fuente donde la obtuvo mencionando el autor o autores. Cualquier uso distinto como el lucro, reproducción, edición o modificación, será perseguido y sancionado por el respectivo titular de los Derechos de Autor.

I N D I C E

INTRODUCCION	1
OBJETIVO	6
MATERIAL Y METODOS	7
RESULTADOS Y ANALISIS	10
REFERENCIAS	17
TABLAS	18
FIGURAS	26

I N T R O D U C C I O N

El Linfoma es una neoplasia maligna de origen linfoide. Generalmente se presenta en los ganglios linfáticos, sin embargo, puede desarrollarse en otros órganos o tejidos como presentación única o inicial, o secundario a la infiltración ganglionar.

Esta bien reconocido el involucro a sitios extra-ganglionares por el Linfoma no-Hodgkin, y de estos principalmente el hígado, anillo de Waldeyer y el tracto gastrointestinal.

Ann Arbor (1) ha establecido un sistema de estadificación de los Linfomas malignos dependiendo de la extensión de la enfermedad. Los primeros 3 estadios (I-III) afectan a los ganglios linfáticos y otros órganos linfoides como el anillo de Waldeyer. En el estadio IV, la enfermedad es diseminada, o tiene involucro de órganos extra-ganglionares, tales como la médula osea, pulmón, hígado o tubo digestivo.

Los pacientes con Linfoma no-Hodgkin generalmente se presentan con infiltración a sitios extraganglionares, y de estos, el más común es el tubo digestivo. El Linfoma intestinal puede originarse en éste mismo o bien ser una manifestación de un proceso linfomatoso diseminado que afecta múltiples órganos.

El Linfoma es considerado como "primario" del tracto gastrointestinal cuando los síntomas iniciales de la enfermedad se manifiestan en éste sistema. Ocasionalmente está

confinado a un solo segmento intestinal, y puede asociarse con Linfoma en los ganglios linfáticos mesentéricos, del tronco celíaco, o paraaórticos. La enfermedad puede además, ser multifocal, o difusa involucrando casi todo el intestino delgado.

El segmento intestinal más frecuentemente afectado es el íleon, ya que es el segmento que más tejido linfoide posee.

Histológicamente, los Linfomas de alto grado son los más frecuentemente encontrados en el tubo digestivo, y se presentan más frecuentemente en el estómago, seguido por el intestino delgado.

Aproximadamente el 20% de los tumores malignos primarios del intestino delgado son Linfomas, y de estos, la mayoría son no-Hodgkin. El Linfoma de Hodgkin es prácticamente inexistente en el tubo digestivo.

Desde el punto de vista radiográfico, existe una clasificación propuesta por Marshak, para los Linfomas de intestino delgado que incluye:

- 1) Defectos nodulares múltiples.
- 2) Forma infiltrante.
- 3) Forma polipoidea.
- 4) Forma endoexentérica con cavitación y fístula.
- 5) Forma mesentérica, con masa extraluminal grande y patrón de sprue.

Otros autores (2) han modificado la clasificación clásica en 3 categorías:

A) FORMA PRIMARIA

- CIRCUNFERENCIAL

- CAVITADA

B) COMO COMPLICACION DE ENFERMEDAD CELIACA

C) FORMA MESENTERICA GANGLIONAR

D) OTROS (POCO FRECUENTES)

La forma primaria consiste en linfoma en la pared intestinal con diseminación inicial a ganglios linfáticos regionales, que posteriormente puede extenderse a sitios ganglionares distantes o médula osea, hígado y bazo.

La lesión circunferencial, semeja la imagen del carcinoma, con aspecto en "anillo de servilleta", siendo una lesión bien circunscrita, de bordes abruptos, anular. Puede tener úlcera o bien nódulos murales así como disminución del calibre de la luz intestinal. Raramente produce obstrucción. También puede presentarse, en la forma primaria, la lesión cavitada, que consiste en tumor intramural con úlcera que posteriormente se convierte en una verdadera cavidad que inclusive puede llegar a perforarse y formar absceso.

Se sabe que en los pacientes con Enfermedad Celiaca, una de las complicaciones es la aparición de Linfoma en el intestino delgado, y de hecho es la condición premaligna más común de esta neoplasia. Este deberá sospecharse cuando la sintomatología no remita a pesar del régimen alimenticio, presencia de fiebre inexplicable, o perforación intestinal. En estos pacientes, el linfoma afecta las porciones proximales del intestino delgado, ya que es el sitio de mayor inflama-

ción y destrucción de vellosidades. Los cambios radiográficos suelen ser muy sutiles, e inclusive indistinguibles de la yeyunoileitis ulcerativa complicando la Enfermedad Celíaca, o de los cambios observados en el sprue. Generalmente produce engrosamiento de pliegues, desplazamiento de asas y masas extraluminales, superimpuesto al patrón clásico de sprue.

En la forma mesentérica, se encuentran signos de masa extraintestinal, con desplazamiento de asas, angulación de las mismas en el borde mesial, espiculación y disminución del calibre en forma variable.

En esta misma clasificación, otros patrones poco comunes son la lesión en "blanco de tiro", y la presencia de nódulos múltiples. Esta última forma de presentación se ha observado en pacientes con inmunodeficiencias y Linfoma del Mediterraneo.

Solo haré mención brevemente a cerca del Linfoma del Mediterraneo, ya que en esta serie se presentan 4 pacientes con esta patología. Se describió desde 1966 por algunos autores (3), en pacientes de bajo nivel socioeconómico del medio oriente y presenta características peculiares, que lo distinguen del Linfoma descrito en la literatura europea o americana. Estas características son las siguientes:

- 1) Se presentó en pacientes de origen árabe o judíos no europeos.
- 2) Edad de presentación temprana.
- 3) Igual afección por sexo.
- 4) Lesiones localizadas predominantemente en el área duode-

no-yeyunal.

Además, Seligmann, posteriormente describió la asociación en un 15 a 20% de los casos, con una inmunoglobulina anormal, que carece de cadenas ligeras, relacionada a la cadena polipeptídica alfa de la inmunoglobulina IgA.

Radiológicamente, el Linfoma del Mediterráneo no tiene características "patognomónicas", sin embargo en una revisión de 12 casos efectuada por Ramos y cols. (3), encontraron dos signos que deben hacer sospechar fuertemente esta posibilidad: extensión de las lesiones en áreas extensas dentro del intestino delgado, casi siempre involucrando al duodeno, y la presencia de espiculación mucosa, que representa infiltración masiva de células plasmáticas a la lamina propia.

O B J E T I V O

El objetivo del presente trabajo es analizar los hallazgos radiográficos en los pacientes con Linfoma primario de intestino delgado, desde el duodeno hasta la válvula ileocecal, estudiados en el Instituto Nacional de la Nutrición "Salvador Zubirán" en el período comprendido del 1ro de Enero de 1966 al 31 de Diciembre de 1991.

M A T E R I A L Y M E T O D O S

Se revisaron los expedientes clínicos y radiográficos de los pacientes con diagnóstico clínico de Linfoma primario del intestino delgado.

Únicamente se incluyeron en este estudio aquellos pacientes que contaran tanto con la demostración radiográfica como con el diagnóstico histopatológico de certeza de Linfoma primario del intestino delgado, excluyendo así aquellos que carecieran de comprobación diagnóstica radiológica y/o histopatológica. Así, en el período antes mencionado, se revisaron 41 expedientes de pacientes con Linfoma intestinal primario, excluyéndose 11 pacientes, quedando como universo un total de 30 pacientes.

Se analizó la historia clínica de cada paciente, para así obtener datos referentes a sexo y edad de los mismos, tiempo de evolución de la sintomatología, diagnóstico de presunción o de ingreso, cuadro clínico inicial, pérdida de peso, presencia de síntomas "B", dolor abdominal, evidencia de sangrado del tubo digestivo, hallazgos a la exploración física, presencia de masa abdominal, síndrome de absorción intestinal deficiente, alteraciones laboratoriales, etc.

Se revisaron los estudios de gabinete de cada paciente, incluyéndose en el análisis únicamente los hallazgos del tránsito intestinal, considerado como el método de imagen más útil en el estudio de las características y alteraciones del tubo digestivo, principalmente las referentes a la mucosa y

motilidad intestinal.

Se analizaron las características radiográficas del intestino delgado, incluyendo la localización de la enfermedad en el mismo, la extensión en centímetros, presencia de nódulos murales, engrosamiento de la pared, presencia de pliegues mucosos gruesos, masa polipoidea, ulceración, perforación, fístula entérica, desplazamiento o separación de asas, destrucción mucosa, intususcepción o alguna otra alteración importante a considerar, para así poderlos clasificar, según sus características radiográficas, por grupos de acuerdo a lo propuesto por algunos autores en la literatura.

Así mismo, se buscó la presencia de signos de absorción intestinal deficiente, como floculación del material baritado segmentación o fragmentación del mismo.

No se analizó la extensión de la enfermedad desde el punto de vista histopatológico, sino únicamente se consideró al mismo como criterio diagnóstico de certeza de Linfoma.

Los criterios de selección de los pacientes para considerarlos como Linfoma primario de intestino delgado incluyen:

- A) Ausencia de ganglios linfáticos crecidos en el momento del diagnóstico.
- B) No ser parte del cuadro clínico de Enfermedad de Hodgkin diseminada.
- C) Haberse presentado con sintomatología de tubo digestivo
- D) En aquellos pacientes a quienes se les practicó cirugía demostración de que la enfermedad fuera predominante-

mente intestinal, y afección solo a ganglios linfáticos regionales.

E) Radiografía de tórax sin ensanchamiento mediastinal.

F) En los pacientes a los que se les efectuó algún estudio de imagen para evaluación sistémica de la enfermedad, demostrar ausencia de enfermedad en hígado o bazo.

Se incluyeron cuatro casos de Linfoma del Mediterraneo, analizados en conjunto, y como grupo independiente por las características epidemiológicas y de diagnóstico peculiares de dicha entidad.

RESULTADOS Y ANALISIS

Dawson (4) postula que el Linfoma primario del intestino delgado es 2 veces más frecuente en hombres que en mujeres. En esta revisión, se encontró una distribución por sexo de 19 casos en hombres y 11 en mujeres, con una relación hombre:mujer de 1.7 : 1.

En cuanto a la distribución de los Linfomas por grupos de edad (TABLA 1), se encontró un rango de 13 a 65 años, con una media de 36 años. Por grupos de edad, se presentó en 13 pacientes (43.3%) menores de 30 años, y 20 (66.6%) menores de 40 años, por lo que coincide con lo establecido por Ngan y James en 1973 (5), al estipular que el Linfoma primario del intestino delgado es más común en edades tempranas, y no así con lo encontrado por Craig y Gregson en 1981 en una serie de 22 pacientes con esta patología (6). En esta revisión, solo 7 pacientes (23.3%) eran mayores de 50 años.

El tiempo de evolución de los síntomas varió desde 1 día hasta 17 años, dependiendo del cuadro clínico de presentación inicial, ya que un paciente se presentó con abdomen agudo por perforación, y otros pacientes acudieron por Síndrome de absorción intestinal deficiente de larga evolución.

Agrupándolos por tiempo de sintomatología, el 64% de los pacientes (16 pacientes) tenían 1 año o menos de evolución, y el 36% más de éste tiempo (9 pacientes).TABLA 2.

El diagnóstico de ingreso emitido fue Síndrome de absor-

ción intestinal deficiente en 10 pacientes, seguido de masa abdominal en estudio en 7 pacientes. Otros diagnósticos de ingreso fueron obstrucción intestinal, perforación y tuberculosis. TABLA 3.

En esta serie, los síntomas o signos más comunes fueron dolor abdominal en 24 pacientes de 30 (80%), pérdida de peso en 19 pacientes (63.3%), diarrea en 14 pacientes (46.6%), fiebre y masa abdominal palpable en 11 pacientes cada una (36.6%), y en menor frecuencia obstrucción intestinal, sangrado de tubo digestivo y perforación. TABLA 4

En la serie de Craig y Gregson (6) los síntomas más comunes, por orden de frecuencia, fueron dolor abdominal, pérdida de peso, diarrea y masa abdominal. Esta sintomatología coincide exactamente con la presentada en esta revisión.

Así mismo, Gray y Rosenberg (1) también postulan que el síntoma más común es el dolor abdominal.

En el 20% de los pacientes se presenta masa abdominal al momento del diagnóstico (1). En esta serie, se encontró masa abdominal palpable en el 36.6% de los pacientes (11 pacientes).

Sangrado de tubo digestivo se presenta del 15 al 30% de los pacientes (1), según la serie de Gray, lo que coincide con lo encontrado por nosotros, ya que esto se presentó en 7 pacientes, correspondiente a un 23.3% de la serie.

En 4 pacientes se encontró perforación intestinal durante su estancia; 2 de ellos fue el motivo de ingreso y los

otros dos la desarrollaron en su internamiento.

Marshak (7) reconoce la obstrucción intestinal como un evento poco frecuente en los pacientes con Linfoma primario de intestino delgado, sin embargo en nuestra revisión encontramos 7 pacientes que presentaron signos de obstrucción intestinal, pero debemos reconocer que solamente en 1 de ellos hubo demostración por imagen de dicho evento, siendo mas frecuente la pseudo-obstrucción. También deberá reconocerse que en pacientes con obstrucción intestinal, en muy raras ocasiones se efectuan estudios contrastados del tubo digestivo.

No es frecuente encontrar signos de absorción intestinal deficiente, ni sintomatología "B", ya que ésta se presenta en solo el 8% de los pacientes con Linfoma que involucra al tubo digestivo (1). Solamente un paciente presentó síntomas "B" en nuestra revisión, y no era parte del cuadro de Enfermedad de Hodgkin diseminada.

Los estudios de imagen efectuados en el grupo de pacientes incluyeron estudios simples, y contrastados del tubo digestivo. A algunos de ellos se les practico Tomografía computarizada, ultasonido, y solamente a dos de ellos angiografía, cuya indicación fué, en uno de ellos por sangrado masivo, y en otro por presencia de masa retroperitoneal. Se analizaron exclusivamente los hallazgos del tránsito intestinal, ya que el resto de los estudios se practicaron, en su mayoría, para estadificación del Linfoma. TABLA 5

En el análisis de los hallazgos del tránsito intestinal encontramos lo siguiente:

En cuanto a la localización de las alteraciones en el intestino delgado, en 18 pacientes (60%) la afección fue focal en un solo segmento de intestino, en 7 pacientes (23%) la afección fue difusa en todo el intestino delgado, y el patron radiográfico encontrado en estos fue: dilatación y neumatosis generalizada en 2 pacientes, un paciente con signos de absorción intestinal deficiente, y 4 pacientes con patrón nodular múltiple. Se observaron masas múltiples o afección a más de un solo segmento en 2 pacientes (6.6%), dos pacientes (6.6%) presentaron masa mesentérica sin afección por imagen a la mucosa intestinal, y en un solo paciente no se encontró alteración alguna en el estudio baritado del intestino delgado, sin embargo se consideró ya que el diagnóstico histopatológico de la biopsia fue concluyente para Linfoma intestinal. TABLA 6

Por sitio de presentación en el intestino delgado, encontramos mayor frecuencia en el yeyuno. en 8 pacientes (26.6%), aún cuando en la literatura se cita ser mas frecuente en el íleon por ser este segmento el que mayor cantidad de tejido linfoide posee; seguido por el íleon en 6 pacientes (20%) y por último el duodeno en 4 pacientes (13.3%).

Utilizaremos la clasificación propuesta por Rubesin y col.(2) para agrupar a los pacientes según sus características radiográficas.

La forma mas frecuente encontrada en nuestra serie fue la de patrón radiográfico nodular (FIG 1), con un total de 8 pacientes (26.6%), a diferencia de lo propuesto por Rubesin,

que ésta fue una de las formas menos frecuentes. Por orden de frecuencia, la forma primaria circunferencial (FIG 2) se encontró en 7 pacientes (23.3%), en 3 de los cuales ésta fue de tipo múltiple (FIG 3), es decir, en varios segmentos intestinales de manera sincrónica. La forma mesentérica ganglionar se encontró en 5 pacientes (16.6%), sin afección mucosa desde el punto de vista radiográfico en 2 pacientes (6.6%) (FIG 4), y con espiculación y franca infiltración a la mucosa intestinal en 3 de ellos (9.9%). Presencia de masa intestinal con cavitación fue observado en 4 pacientes (13.3%), con afección multisegmentaria en sólo uno de ellos. (FIG 5) TABLA 7.

Otros patrones de afección intestinal fueron menos frecuentes, entre los cuales destaca: dilatación y neumatosis intestinal en 2 pacientes, uno de los cuales posteriormente presentó perforación intestinal, patrón exclusivamente ulceroso en un paciente así como signos de absorción intestinal deficiente también en solo uno de ellos. Como ya se había mencionado, un paciente no presentó alteración en el estudio de tránsito intestinal.

La frecuencia con que se presentaron aisladamente cada uno de los hallazgos en el tránsito intestinal, es la siguiente: destrucción mucosa en 17 pacientes, engrosamiento de la pared en 14, masa tumoral con desplazamiento de asas en 13, úlcera en 13, nódulos murales en 12, y en menor frecuencia se presentó fistula, perforación, estenosis e intususcepción. Ninguno presentó masa polipoide, que ha sido

descrita también como posible hallazgo en Linfoma intestinal.

TABLA B.

En esta revisión, en ningún caso el Linfoma se asoció a enfermedad Celíaca, o al menos, éste no se encontró referido en la historia clínica. Únicamente un paciente con Linfoma del Mediterraneo, el patrón radiográfico semejaba el patrón observado en sprue, con engrosamiento de pliegues mucosos de manera generalizada y discreta dilatación.

Cabe mencionar que uno de los pacientes tenía el antecedente de trasplante renal de donador vivo relacionado, el cual había recibido tratamiento inmunosupresor (Ciclosporina) presentándose al hospital con cuadro de abdomen agudo. Se demostró posteriormente perforación intestinal causada por Linfoma intestinal ulcerado. El paciente fue intervenido quirúrgicamente y se le suspendió el tratamiento inmunosupresor.

Ya esta bien reconocida la asociación del tratamiento inmunosupresor con la aparición de Linfoma maligno, y la regresión del mismo o completa resolución al suspenderse la Ciclosporina (8 Y 9). En nuestro paciente, el Linfoma remitió precisamente al suspender la Ciclosporina.

Por último haremos mención de los hallazgos radiográficos en los pacientes con Linfoma del Mediterraneo. Como ya mencioné previamente, no existen signos patognomónicos de esta entidad, sin embargo hay signos que nos hacen sospecharla. En los 4 pacientes de nuestra serie, existía alteración en inmunoglobulinas (Enfermedad de cadenas pesadas). Se presentaron tres tipos de patrón radiográfico diferente. Uno

de ellos se caracterizó por tener un patrón semejante al sprue, con dilatación moderada y prominencia de pliegues mucosos difusamente desde la segunda porción del duodeno hasta la válvula ileocecal. El segundo de los pacientes presentó signos de absorción intestinal deficiente, además de masa en el íleon. Los últimos dos pacientes presentaron un patrón difuso micronodular, muy semejante al observado en la Hiperplasia Nodular Linfoide. En lo único en que coincide con la literatura (3) es en la afección difusa al intestino delgado sin embargo en ninguno de ellos observamos espiculación mucosa.

En la literatura se postula que el diagnóstico de Linfoma deberá sospecharse siempre que se observe engrosamiento de la pared intestinal, localizado, o bien, área localizada de infiltración con nódulos murales en el intestino delgado (1). Sin embargo, nosotros podemos también concluir que la presentación es muy variada, puede afectar cualquier segmento intestinal, localizado o múltiple, tener presentación difusa o ser una masa única ulcerada. Lo importante es tenerlo siempre en mente, y considerarlo en el diagnóstico diferencial de múltiples entidades, entre las que se encuentran principalmente la Enfermedad de Crohn, Tuberculosis intestinal, Enfermedad Celíaca y algunos síndromes de absorción intestinal deficiente.

REFERENCES

- 1) Gray, GM, Rosenberg A., et al. Lymphomas involving the gastrointestinal tract. Gastroenterology 1982;82:143-52
- 2) Rubesin S.E., Gilchrist A.M, et al. Non-Hodgkin lymphoma of the small intestine. Radiographics 1990; 10:985-998
- 3) Ramos, L., Marcos J., et al. Radiological characteristics of primary intestinal lymphoma of the "Mediterranean" type. Observations on twelve cases. Radiology 1978; 126:379-385.
- 4) Dawson, I.M., Cornes J.S. et al. Primary malignant lymphoid tumours of the intestinal tract. Br. J. Surgery 1961;49:80-89.
- 5) Ngan H., James K.W. Clinical Radiology of Lymphomas. Butterworth, 1973, pp 105-131.
- 6) Craig O., Gregson R. Primary lymphoma of the gastrointestinal tract. Clinical Radiology 1981; 32: 63-71.
- 7) Marshak RH, Lindner AE. Radiology of the small intestine. 2nd edition. Philadelphia: Saunders, 1976.
- 8) Starzl TE, Nalesnik, MA, et al. Reversibility of lymphomas and lymphoproliferative lesions developing under cyclosporine steroid therapy. Lancet 1984, 1:583-587.
- 9) Harris KM, Schwartz ML, et al. Post-transplantation cyclosporine induced lymphoproliferative disorders: clinical and radiologic manifestations. Radiology 1987;162: 697-700.

TABLA 1
PRESENTACION POR GRUPOS DE EDAD

< 20 AÑOS	21-30 A	31-40 A	41-50 A	>50 AÑOS
5	8	7	3	7

TABLA 2
TIEMPO DE EVOLUCION

< 6 meses 7-12 meses > 1 - 2 años > 2 años

8 (32%)

8 (32%)

3 (12%)

6 (24%)

64%

36%

TABLA 3
DIAGNOSTICO DE INGRESO

S.A.I.D. -----	10	PACIENTES
MASA ABDOMINAL -----	7	
OBSTRUCCION -----	4	
PERFORACION -----	3	
TUBERCULOSIS -----	2	
DOLOR ABDOMINAL -----	1	
ANEMIA -----	1	
FIEBRE EN ESTUDIO ---	1	
ENF. ACIDOPEPTICA ---	1	

TABLA 4
CUADRO CLINICO

DOLOR ABDOMINAL -----	24 (80.0%)
PERDIDA DE PESO -----	19 (63.3%)
DIARREA -----	14 (46.6%)
MASA ABDOMINAL -----	11 (36.6%)
FIEBRE -----	11 (36.6%)
SANGRADO DE T.D.-----	7 (23.3%)
OBSTRUCCION INTESTINAL-----	7 (23.3%)
ANEMIA -----	5 (16.6%)
PERFORACION -----	4 (13.3%)

TABLA 5
ESTUDIO DE IMAGEN

		Normal	Alteración
TELERRADIOGRAFIA DE TORAX -----	30	30	0
TRANSITO INTESTINAL -----	30	1	29
TOMOGRFIA COMPUTADA -----	16	8	8
COLON POR ENEMA -----	11	7	4
ULTRASONOGRAFIA -----	6	4	2

TABLA 6
LOCALIZACION DE LA LESION

DUODENO	YEYUNO	ILEON	MULTIPLE	DIFUSO	MESENTERICO
4	8	6	2	7	2
(13.3%)	(26.6%)	(20%)	(6.6%)	(23.3%)	(6.6%)

* 1 NORMAL

TABLA 7

CLASIFICACION SEGUN PATRON DE PRESENTACION

CIRCUNFERENCIAL --UNICO	4	23.3%
--MULTIPLE	3	
CAVITADA -----UNICO	3	13.3%
-----MULTIPLE	1	
MESENTERICA -----	5	16.6%
NODULAR -----	8	26.6%
ULCERADA -----	2	6.6%
DILATACION + NEUMATOSIS --	2	6.6%
S.A.I.D. -----	1	3.3%
NORMAL -----	1	3.3%

TABLA 8

HALLAZGOS RADIOGRAFICOS

DESTRUCCION MUCOSA-----	17	PACIENTES
ENGROSAMIENTO DE LA PARED-----	14	
ULCERACION-----	13	
MASA INTESTINAL-----	13	
DESPLAZAMIENTO DE ASAS -----	13	
NODULOS MURALES-----	12	
ESTENOSIS-----	6	
MASA MESENTERICA-----	5	
FISTULA-----	4	
PERFORACION-----	4	
INTUSUSCEPCION-----	2	
NEUMATOSIS-----	2	
S.A.I.D.-----	1	
ABSCESO-----	1	

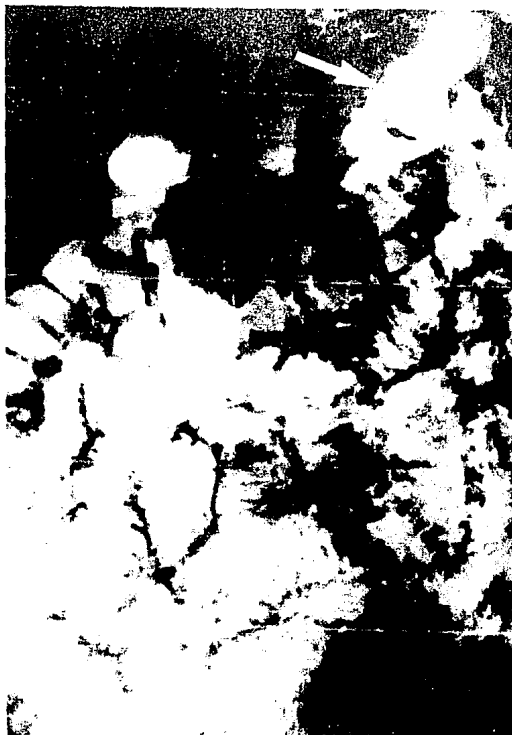

FIG 1: SE OBSERVAN MÚLTIPLES NODULOS MURALES DE TAMAÑO VARIABLE, NO MAYORES DE 5 mm, DIFUSOS EN TODO EL INTESTINO DELCADO. ADEMÁS EXISTE UNA MASA EN LA CUARTA PORCIÓN DUCENAL (FLECHA).



FIG 2: LESION ESTENSANTE, CIRCUNFERENCIAL EN EL YEYUNO, CON BORDES ABRUPTOS E IMAGEN EN ANILLO DE SERVILLETA.

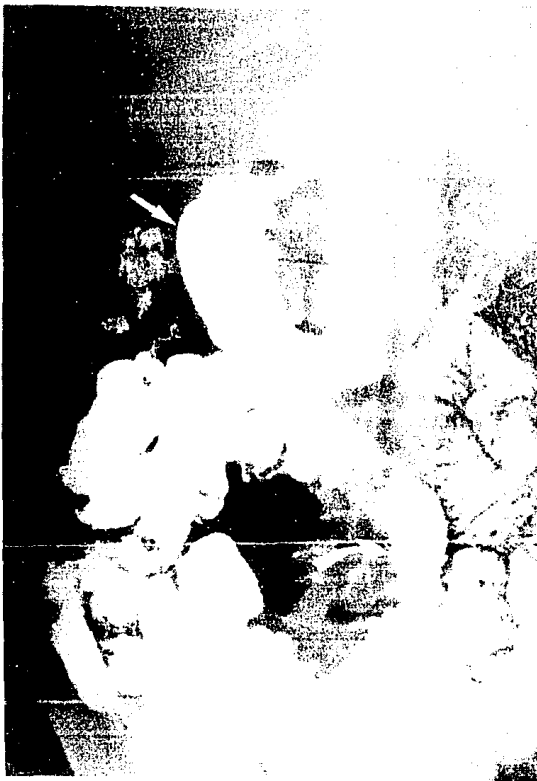

FIG 3: FORMA CIRCUNFERENCIAL Y NODULAR MULTIPLE SITUADA EN DUODENO (FLECHA) E ILEON PROXIMAL (FLECHA CURVA).




FIG 4: MASA MESENTERICA SIN AFECCION MUCOSA. SE OBSERVA EFECTO DE MASA SOBRE ASAS DE YEYUNO E ILEON, SEPARANDOLAS HACIA LA PERIFERIA (FLECHAS).



FIG 5: FORMA CAVITADA MULTIPLE: MARGE UCLERADA EN YEYUNO QUE INVOLUCRA DO BORDE MIBIAL (FLECHAS), OTRAS MARGES EN ILEON (FLECHAS CURVAS).