

ESTA TESIS NO DEBE  
SALIR DE LA BIBLIOTECA

1209

53  
2ej.



UNIVERSIDAD NACIONAL  
AUTONOMA DE MEXICO

FACULTAD DE MEDICINA

Hospital General Dr. Manuel Gea González


*Ligadura de la vena cava como tratamiento de  
urgencia en la Tromboembolia Pulmonar*

T E S I S  
P O S T G R A D O

Que para obtener el Título de  
CIRUJANO GENERAL  
p r e s e n t a

TESIS CON  
FALLA DE ORIGEN

*Dr. Pedro Fernando Martínez Cervera*



Director de Tesis:  
*Dr. Refugio Ibañez Fuentes*

México, D. F.

1992



## **UNAM – Dirección General de Bibliotecas Tesis Digitales Restricciones de uso**

### **DERECHOS RESERVADOS © PROHIBIDA SU REPRODUCCIÓN TOTAL O PARCIAL**

Todo el material contenido en esta tesis está protegido por la Ley Federal del Derecho de Autor (LFDA) de los Estados Unidos Mexicanos (México).

El uso de imágenes, fragmentos de videos, y demás material que sea objeto de protección de los derechos de autor, será exclusivamente para fines educativos e informativos y deberá citar la fuente donde la obtuvo mencionando el autor o autores. Cualquier uso distinto como el lucro, reproducción, edición o modificación, será perseguido y sancionado por el respectivo titular de los Derechos de Autor.

## INTRODUCCION

La embolia pulmonar es una complicación grave de diversos trastornos médicos y quirúrgicos, que ocupa un lugar preponderante en la morbilidad y mortalidad perioperatoria.

Virchow de 1885 a 1887 realiza las primeras investigaciones y estudios de la fisiopatología de la tromboembolia, determinando tres factores principales: 1) estasis venosa 2) lesión de la superficie íntima que predisponen a la trombosis 3) estados de hipercoagulabilidad. De entonces a la fecha se han realizado diversas investigaciones de donde se han obtenido una serie de datos que nos indican los principales factores de riesgo. Las mujeres son más propensas a desarrollar una embolia pulmonar que los varones en una relación de 1.5 a 1. La edad es otro factor predisponente mostrando una mayor incidencia entre la 6a. y 7a. décadas de la vida, así como el reposo prolongado del postoperatorio, cardiopatías preexistentes como la L.C.C. y la F.A. Entidades como el cáncer pancreático y prostático y lacarcinomatosis.

Durante el episodio de tromboembolia se suceden una serie de cambios respiratorios y hemodinámicos que alteran gravemente la homeostasis del organismo. En la función respiratoria encontraremos la formación de "espacios muertos", pérdida del surfactante alveolar y con ello colapso alveolar e hipoxia. En la función hemodinámica hay un aumento en la resistencia al flujo sanguíneo que puede causar hipertensión pulmonar e insuficiencia aguda del ventrículo derecho.

La gran mayoría de las embolias pulmonares se resuelven con tratamiento médico en un lapso aproximado de 10 a 14 días, mediante la activación de dos sistemas, el primero el sistema fibrinolítico, sólo efectivo en casos de trombos no bien organizados, y el sistema de organización del trombo. Alteraciones en cualquiera de estos dos sistemas se traducen en TEP de repetición o refractaria a tratamiento médico.

Se ha encontrado asociación de embolia pulmonar en el 28% de los pacientes postquirúrgicos mayores de 40 años. Y se ha comprobado además una incidencia tres veces mayor en pacientes con antecedente de control de la natalidad con anticonceptivos orales y hasta seis veces mayor en pacientes embarazadas o en puerperio.

En 1908 Trendelenburg realiza la primera EMBOLECTOMIA PULMONAR reportando 3 casos de los cuales ninguno sobrevivió más de 36 horas. Esta técnica, requiere del uso de una bomba de circulación extracorporea, se extraen los trombos directamente de las arterias pulmonares, después de la embolectomía se requiere la plicatura o colocación de filtros en la vena cava

Inferior para evitar las recurrencias. Su supervivencia según diferentes series va del 25 al 32% .

La **TROMBECTOMIA VENOSA** descrita en 1957 actualmente es poco utilizada para el tratamiento de la TEP, pues en sí es un procedimiento en donde se han presentado TEP masivas secundarias al mismo. Queda indicada en pacientes con trombosis venosa de Ms.lis. que cursan con espasmo arterial.

**EMBOLECTOMIA POR CATETERISMO**, usada por Dr. Greenfield en 1970, consiste en introducir un cateter con punta en forma de copa conectado a un aspirador, bajo control fluoroscópico, hasta la

arteria pulmonar para extraer el trombo, ha demostrado ser un metodo eficaz, pero con el desarrollo de sustancias trombolíticas utilizadas en el IAM, como la estreptocinasa y la urocinasa, ha pasado a segundo término.

## ANTECEDENTES

Dentro del manejo quirúrgico para el tratamiento de la TEP de repetición o refractaria a tratamiento anticoagulante, como se habló anteriormente, se encuentran descritas varias técnicas quirúrgicas, todas ellas encaminadas al restablecimiento de la función alveolo-capilar o bien eliminar el origen de la entidad mórbida.

**OBSTRUCCION DE LA VENA CAVA:** En 1960 y en 1966 Ochsner y Mozes presentan las primeras revisiones de casos de ligadura total de la vena cava, encontrando como principales complicaciones recurrencia de tromboembolia en 4%, edema de Ms.Is. en el 33% y una mortalidad postoperatoria de 8%.

El desarrollo de filtros intravenosos y plicaturas o ligaduras parciales de la vena cava (como el filtro de Greenfield, los clips de Adams y Miles y el balón de Hunter-Sessions) ha hecho caer en desuso a la ligadura total de la misma.

Sin embargo Rohrer y Scheidler presentan una revisión de 260 casos de colocación de filtros en vena cava para tratamiento de la TEP, encontrando como complicaciones principales: complicaciones en el sitio de punción 4.5%, recurrencia de la TEP en el 4.5%, edema de miembros inferiores 3% y una mortalidad del 1.5%.

## OBJETIVOS

**El objetivo del trabajo es evaluar los resultados postoperatorios de ligadura de cava como tratamiento quirúrgico en la TEP, en pacientes graves, así como conocer las complicaciones que pudieran presentarse, con el fin de implantar esta técnica en nuestro hospital, como una alternativa terapéutica**

## MATERIAL Y METODOS.

**Con el fin de determinar la utilidad de la ligadura de cava en el tratamiento de la T.E.P., se realizó un estudio prospectivo en el cual se incluyeron pacientes ingresados en la UTI con el diagnóstico de TEP, del 1o de agosto de 1990 al 31 de diciembre de 1991. Todos fueron valorados por el personal médico de la Unidad, realizándoseles Evaluación clínica, EKG, y tele de tórax. Se inició tratamiento médico en todos ellos, a base de infusión continua de heparina a una dosis de 1000 U. por hora y se seleccionaron los casos de pacientes con TEP de repetición y fracaso al tratamiento anticoagulante. Se excluyeron los pacientes que respondieron al tratamiento médico.**

**Se encontraron 7 pacientes que cumplieron con los criterios de inclusión del estudio.**

## RESULTADOS

Se detectaron un total de 7 pacientes todos ellos de sexo femenino con una edad promedio de 30 años con un rango de 18 a 54 años. Las manifestaciones clínicas predominantes fueron las siguientes:

Taquicardia, con frecuencia mayor de 110: 7 casos (100%), polipnea por arriba de 20 X': 6 casos (85%), dolor torácico: 6 casos (85%), disnea: 5 casos (71%) y diaforesis: 5 casos (71%).

Las indicaciones de la cirugía y las condiciones de la misma en cada caso fueron las siguientes:

**Caso 1:**

Femenina 29 años, antecedentes quirúrgicos: cesárea, histerectomía por dehiscencia de histerorrafia, ligadura de arterias hipogástricas. EKG: Dilatación de cavidades derechas, datos de isquemia subepicárdica anteroseptal, Hipoxia persistente, Tele de tórax con hipoperfusión basal e infiltrado pulmonar difuso, atelectasias basales. Abordaje quirúrgico: lumbotomía derecha. Tiempo quirúrgico: 1 hora. Evolución: control EKG disminución de dilatación de cavidades derechas. Morbilidad: hematoma retroperitoneal que requiere tratamiento quirúrgico 6 días después de la ligadura de cava. Mejoría clínica, alta de UTI.

**Caso 2:**

Femenina 18 años, antecedentes: postparto con endometritis, histerectomía. EKG: Dilatación ventrículo derecho, isquemia subepicárdica septal media, lesión subepicárdica septal baja. Tele de torax con oligohemia periférica, infiltrado pulmonar. Abordaje quirúrgico: lumbotomía derecha. Tiempo quirúrgico: 1 hs. Evolución: control EKG con isquemia subepicárdica septal baja, desaparece datos de dilatación de cavidades derechas. Alta de UTI.

**Caso 3:**

Femenina 22 años, antecedentes: postcesárea con dehiscencia de histerorrafia, histerectomía. EKG: dilatación de cavidades derechas, lesión subendocárdica posteroinferior. Tele de torax con atelectasias basales, disminución de trama vascular basal. Abordaje quirúrgico: lumbotomía derecha. Tiempo quirúrgico: 45 minutos. Evolución: control EKG con disminución de dilatación de cavidades derechas, persiste lesión subendocárdica. Alta de UTI

**Caso 4:**

Femenina 23 años, antecedentes: postparto con endometritis, sepsis pélvica, y TEP, se realiza Histerectomía y ligadura de cava simultánea, EKG: dilatación de ventrículo derecho con BIRDHH grado I, isquemia subepicárdica y lesión septal media. Tele de torax con disminución de trama vascular basal, e infiltrado pulmonar difuso, zonas de oligohemia periférica. Abordaje quirúrgico: línea media, Tiempo quirúrgico: 30 minutos. Evolución: desaparece dilatación de VD, isquemia anteroseptal. Alta de UTI.

**Caso 5:**

Femenina 20 años, antecedentes: postoperada de histerectomía por endometritis, EKG con dilatación importante de cavidades derechas, isquemia subepicárdica anteroseptal. Tele de torax con disminución de trama vascular, infiltrado pulmonar difuso, y atelectasias basales. Abordaje quirúrgico: paramedia derecha, Tiempo quirúrgico: 35 minutos. Evolución: disminución de dilatación de cavidades derechas, persistencia de isquemia subepicárdica. Alta de UTI

**Caso 6:**

Femenina 49 años, antecedentes: Insuficiencia venosa periférica no controlada. EKG con dilatación extrema de cavidades derechas, isquemia subendocárdica inferior y anterolateral. Tele de torax con disminución de trama vascular, infiltrado pulmonar difuso, atelectasias basales. Abordaje quirúrgico: paramedia derecha, Tiempo quirúrgico: 20 minutos. Evolución: disminución de la dilatación de cavidades, isquemia subendocárdica inferior y lateral. Fallece por obstrucción de cánula orotraqueal y falla de ventilador. Estudio postmortem corrobora la presencia de trombos en la a. pulmonar

**Caso 7:**

Femenina 54 años, antecedentes: Insuficiencia venosa profunda en Miembros Pélvicos, cuadros previos de TEP tratados médicamente en forma satisfactoria. EKG con bloqueo A-V de 1er grado, con dilatación de aurícula y ventrículo derechos. Tele de torax con infiltrado pulmonar difuso, oligohemia periférica importante, atelectasias basales. Abordaje quirúrgico: paramedia derecha Tiempo quirúrgico: 15 minutos. Evolución: disminuye dilatación de cavidades derechas. Fallece 15 días después de la ligadura de cava por extubación accidental.

En resumen, en este grupo encontramos una morbilidad de 14% (1 paciente) que presentó hematoma retroperitoneal que ameritó tratamiento quirúrgico, una



mortalidad del 28% por causas NO atribuibles a la lligadura de la cava o a recurrencia de la TEP. (tabla 1)

LIGADURA DE LA VENA CAVA COMO TRATAMIENTO DE URGENCIA EN LA T.E.P.

MORBI- MORTALIDAD REGISTRADA		
	MORBILIDAD	MORTALIDAD
CASO 1	HEMATOMA RETROPERITONEAL	-
CASO 2	NINGUNA	-
CASO 3	NINGUNA	-
CASO 4	NINGUNA	-
CASO 5	NINGUNA	-
CASO 6	NINGUNA	OBSTRUCCION AEREA
CASO 7	NINGUNA	EXTUBACION ACCIDENTAL

TABLA 1

En todos los pacientes se encontraron cambios electrocardiográficos sugestivos de TEP, los cuales se modificaron después de la cirugía.(tabla 2)

LIGADURA DE CAVA COMO TRATAMIENTO DE URGENCIA EN LA T.E.P.

CAMBIOS ELECTROCARDIOGRAFICOS		
	PREOPERATORIO	POSTOPERATORIO
CASO 1	1, 2,	1B, 2A,
CASO 2	1, 2,	1A, 2B,
CASO 3	1, 3,	1B, 3C,
CASO 4	1, 2, 4,	1A, 2C, 4A,
CASO 5	1, 2,	1B, 2C,
CASO 6	1, 2,	1B, 2C,
CASO 7	1, 4,	1B, 2A,

1.- DILATACION CAVIDADES DERECHAS  
 2.- ISQUEMIA SUBEPICARDICA  
 3.- LESION SUBENDOCARDICA  
 4.- TRANSITORIOS DE LA CONDUCCION


A.- DESARRANCION  
 B.- MODIFICACION  
 C.- SIN CAMBIOS

TABLA 2

Los datos radiográficos predominantes, fueron: Infiltrado pulmonar difuso: 6 casos (85%), Disminución de la trama vascular: 5 casos (71%), Atelectasias basales: 4 casos (57%) y oligohemia periférica: 3 casos (42%) (Gráfica #1)

### LIGADURA DE CAVA EN T.E.P. HALLAZGOS RADIOLOGICOS

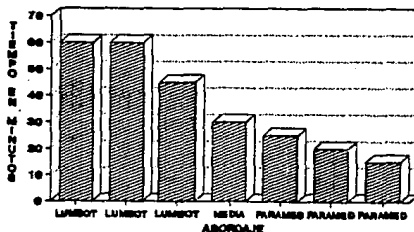
GRAFICA 1



El tiempo quirúrgico fue menor en lumbotomía derecha (Gráfica #2).

### LIGADURA DE CAVA EN T.E.P ABORDAJE QUIRURGICO VS. TIEMPO

GRAFICA 2



## DISCUSION

La ligadura de cava es un procedimiento que cayó en desuso desde hace aproximadamente 20 años, el uso de dispositivos percutáneos que ofrecen un excelente margen de seguridad desplazó a la ligadura de cava hacia el olvido. (14) Es un hecho sin discusión que la interrupción de la vena cava tiene como finalidad el frenar el paso de trombos de los miembros inferiores y la pelvis hacia corazón y pulmones, para con ello evitar las recurrencias de TEP. (7,8) Hemos encontrado un grupo de pacientes que se encuentran dentro de este rubro, cuya gravedad los convierte en candidatos a tratamiento de urgencia, son pacientes que no deben esperar para recibir un tratamiento definitivo. En este estudio, todos los pacientes provienen de la UTI, no se realizaron estudios invasivos ni de medicina nuclear para la confirmación del diagnóstico de TEP, dadas las condiciones tan delicadas y la dificultad técnica para la movilización del paciente. Modan y Ezra (15), en un estudio de 2 107 autopsias, encontraron 545 casos con TEP, en los cuales solo se realizaron EKG y tele de torax, encontrando que la falta de estos exámenes, en los pacientes que se consideraron sospechosos de TEP, incrementó el número de falsos negativos, pero que no modificó el índice de falsos positivos.

El diagnóstico queda corroborado por la presencia de trombos en la vena cava, los cuales fueron detectados en el transoperatorio en el 100% de los casos.

En nuestro grupo de pacientes, la morbilidad secundaria al acto quirúrgico fue edema de miembros inferiores en 1 caso (14%), Adams reporta una morbilidad de ligadura de cava del 30% vs. obstrucción parcial de la misma con una morbilidad del 4%(3). Banfield y Abad presentan reportes de recurrencia de la TEP en pacientes en los cuales se usaron dispositivos de oclusión parcial de la vena cava, (9,10) En nuestro grupo la recurrencia de la TEP fue de cero.

El tiempo quirúrgico promedio fue de 35 minutos en nuestro grupo, Sin ocupar más equipo que el de rutina para cirugía abdominal y seda. Se determinó un menor tiempo quirúrgico en pacientes con abordaje paramedio derecho. Una punción percutánea para colocación de filtro puede durar un promedio de 40 minutos, y se requiere de equipo de fluoroscopia. El desarrollo de la técnica de no invasión o invasión mínima, ha cobrado un auge extraordinario en nuestros días, sin embargo todas estas técnicas tienen el inconveniente de la alta tecnología, infraestructura compleja, donde intervienen varios servicios y recursos asociados que son necesarios para su ejecución, que se traduce como un aumento considerable en los costos de tratamiento. (14) Lo cual representa un obstáculo para su ejecución no solo en nuestro hospital, sino en otros, en los cuales las condiciones del paciente, no permiten su movilización.

En cuanto a la mortalidad, nuestro estudio no encontró muerte del paciente como consecuencia directa del procedimiento quirúrgico

o secundaria a TEP de repetición. Mozes en 1966 reporta un 20% de recurrencia de la TEP con mortalidad superior al 50%(5). Las dos defunciones que se registraron en este estudio fueron secundarias a problemas ventilatorios por extubación accidental del paciente en un caso y a una falla en el ventilador y obstrucción de la cánula orotraqueal en el otro.

## CONCLUSIONES

La ligadura de cava ha demostrado ser un procedimiento sencillo, de bajo costo, que muestra resultados inmediatos en pacientes críticos con TEP, que debe ser tomado en cuenta para pacientes de alto riesgo que no puedan ser manejados con tratamiento médico.

La evaluación y diagnósticos clínicos, apoyados por el EKG y los hallazgos radiológicos sugestivos de TEP, son un buen fundamento para la justificación de la cirugía. Sin embargo, en los casos en que las condiciones del paciente permitan realizar una gammagrafía V/P pulmonar y una arteriografía pulmonar, deberán de realizarse para asegurar el diagnóstico y justificar la indicación quirúrgica. Así mismo es necesario implementar los dispositivos necesarios para la realización de estos estudios en una forma más rápida, con mayor seguridad para el paciente crítico, para en consecuencia ofrecer un diagnóstico de certeza y un monitoreo exacto del paciente.

En nuestro grupo, el abordaje paramedio derecho demostró ser el más rápido para la realización de la cirugía.

## REFERENCIAS:

- 1.- Sabiston, D.: Tratado de Patología Quirúrgica  
Ed. Interamericana 11a. ed.; 1980
- 2.- Harrison T., Kenneth, M.: Principios de Medicina Interna  
Ed. McGraw Hill, 11a. ed.; 1984
- 3.- Adams, J.T., Feingold, B.E., DeWeese, J.A.: Comparative evaluation of ligation and partial interruption of inferior vena cava. Arch. Surg., 172:95, 1970
- 4.- DeWeese, J.A., Jones T.I., Lyon J.: Evaluation of thrombectomy in the management of iliofemoral venous thrombosis. Surgery, 47:140, 1986
- 5.- Mozes, M., Bogolowsky H., Anteb, E., Tzur, N., Penchas, S.: Inferior vena cava ligation for pulmonary embolism: Review of 118 cases. Surgery, 60:790, 1966.
- 6.- Ochsner, A., Ochsner, J.L., and Sanders, H.S.: Prevention of pulmonary embolism by caval ligation. Ann. Surg., 171:923, 1970
- 7.- Pomper, S., Lutchman, G.: The role of intracaval filter in patients with COPD and DVT. Angiology, 42:2, 1991
- 8.- Heaps, J., Lagasse, L.: Use of the inferior vena cava clip in patients at high risk for pulmonary embolism. Surg. Gynecol. Obst. 39:3, 1990
- 9.- Banfield, P., Pittam, M., and Marwood, R.: Recurrent pulmonary embolism in pregnancy managed with the Greenfield vena caval filter. Int J. Gynaecol Obstet. Nov 33:3, 1990
- 10.- Abad, C.: Recurrence of pulmonary thromboembolism after placing an Adams-DeWeese clip in the inferior vena cava. Angiology, 42:3, 1990.
- 11.- Wittens, C., Munting, J., Lens, J.: Prevention of pulmonary embolism by caval interruption with a Greenfield vena cava filter: a report of four cases. Neth J. Surg. 42:3, 1990.
- 12.- Hunter, J., DeLaria, G., Goldin, M., et. al. : Inferior vena cava interruption with the Hunter-Session balloon: eighteen years' experience in 191 cases. J Vasc Surg 10:44, 1989.
- 13.- Rohrer, M., Scheidler, Wheeler, H., Cutler, B.: Extended indications for placement of an inferior vena cava filter. J Vasc Surg. 10:1, 1989.

REFERENCIAS

14.- Wells, I.: Inferior Vena Cava filters and when to use them.

Clin Radiol. 40:1, 1989.

15.- Baruch, M., Ezra, S., Navah, J.: Factors Contributing to the Incorrect Diagnosis of Pulmonary Embolic Disease. Chest. 62:4, 1972.

16.- Bell, W., Simon, T.: Current status of pulmonary thromboembolic disease: Pathophysiology, diagnosis, prevention, and treatment. Am. Heart. J. 103:2, 1982.