309
2ej.

UNIVERSIDAD NACIONAL AUTONOMA DE MEXICO

FACULTAD DE ODONTOLOGIA

Vo Bo.
Silvia Sánchez Quiñez

"FUNDAMENTOS DE PROSTODONCIA TOTAL"

T E S I S

QUE PARA OBTENER EL TITULO DE:

CIRUJANO DENTISTA

P R E S E N T A :

MAURICIO ANTONIO VELASCO TIZCAREÑO

MEXICO, D. F. 1992

TESIS CON
FALLA DE ORIGEN

Universidad Nacional Autónoma de México
UNAM
Biblioteca Central
Dirección General de Bibliotecas de la UNAM

UNAM – Dirección General de Bibliotecas Tesis Digitales Restricciones de uso

DERECHOS RESERVADOS © PROHIBIDA SU REPRODUCCIÓN TOTAL O PARCIAL

Todo el material contenido en esta tesis está protegido por la Ley Federal del Derecho de Autor (LFDA) de los Estados Unidos Mexicanos (México).

El uso de imágenes, fragmentos de videos, y demás material que sea objeto de protección de los derechos de autor, será exclusivamente para fines educativos e informativos y deberá citar la fuente donde la obtuvo mencionando el autor o autores. Cualquier uso distinto como el lucro, reproducción, edición o modificación, será perseguido y sancionado por el respectivo titular de los Derechos de Autor.

INDICE.

INTRODUCCION.

En tiempos recientes los factores principales que contribuyerón modificando el cuidado de las dentaduras completas, como - es el cambio de la orientación mecánica a la biológica y el gran-incremento en la demanda para el cuidado de la prost odoncia.

Es necesario tener un conocimiento completo de la anatomia de la cabeza y cuello para elaborar e interpretar las impresiones.

Durante la elaboración y colocación de las dentaduras el odontólogo debe ser capáz de entender las implicaciones psicológicas de su tratamiento. Asi mismo, debe ser capáz de diagnosticar y tratar lesiones y reconocer manifestaciones orales provocadas por-problemas sistémicos. También coordinar su tratamiento a las limi-

taciones impuestas por la salud general del paciente y estar seguro de su tratamiento el cuál, no interfiera con la salud del pa--- ciente.

E igualmente importante es el conocimiento de los medicamentos y materiales que tendrá que utilizar durante el tratamiento a realizar.

Finalmente, el odontólogo debe determinar las habilida-- des aprendidas por el paciente y como puedan ser reflejadas en el- éxito del tratamiento.

CAPITULO I.

PRINCIPIOS GENERALES.

DEFINICION DE PROSTODONCIA.

Es la parte de la prótesis odontológica consagrada a el estudio de la rehabilatación fisiopatológica de la edentación.

Se entiende como parte de la prótesis odontológica a diferencia que - se hace de esta de las demás ramas protésicas y se dice que es una rehabilitación fisiológica, ya que en esta se involucran las funciones como la mastica--- ción, deglución fonación y estética.

OBJETIVOS.

Los objetivos básicos a seguir son:

- Habilitar al paciente para masticar y así obtener una adecuada nutrición.

- Satisfacer los requerimientos estéticos del paciente.

- Ayudar en su fonación para que sea como si conservara sus dientes naturales.

- Proveer la comodidad y perfeccionar el bienestar del paciente.

SUPERFICIES PROTETICAS.

Una prótesis total o dentadura completa se integra de -- dos elementos esenciales; la base protética y los dientes artifi-- ciales. Reconocemos en este conjunto tres superficies constituti-- vas definidas; cada superficie desarrolla una actividad específica en la adaptación, estabilidad y función de la dentadura.

LA SUPERFICIE DE APOYO.- La cúal está representada por - la superficie interna de la base y se adaptará a los rebordes residuales y no debe de ser pulida.

LA SUPERFICIE PULIDA.- Esta representa la superficie externa de la dentadura; en la cual se puede caracterizar una encia-artificial.

SUPERFICIE OCLUSAL.- Representada por la superficie oclusal de los dientes artificiales, determinada por una antagonización.

Ha sido una preocupación fundamental, la utilización de las fuerzas verticales sobre la superficie oclusal de los dientes y que se contrarresta con el paladar y los bordes residuales, descuidando las fuerzas horizontales ejercidas en las superficies externas o pulidas. Estas superficies se mantienen en relación estrecha con la estructura anatómica del espacio neutro disponible.

ZONA NEUTRA.

Se le conoce como zona neutra a la formación del espacio vacio o espacio disponible de las dentaduras, donde las fuerzas de la lengua presionan hacia afuera y se desarrolla por la contrac--- ción muscular, durante las diferentes funciones fisiológicas con - variantes en dirección y magnitud.

Los tejidos blandos de labios y carrillos son los limi-- tantes externos y la lengua el limite interno.

El sistema labios-carrillo-lengua se localiza en aque--- llas áreas de la boca edêntula donde los dientes serán colocados - en tal forma que la fuerza de los músculos ayuden a estabilizar la dentadura artificial.

La influencia de la posición del diente, contorno y estabilidad de la dentadura es igual o mayor que en ningún otro factor y no debemos insistir que los dientes sean colocados sobre las crestas del reborde alveolar, sino que se deben colocar como lo dicta la musculatura lo cual es variable para los diferentes casos.

La colocación de los dientes artificiales, debe lograr dos objetivos:

- No deberán interferir con la actividad muscular.

- Las fuerzas ejercidas por los músculos sobre las dentaduras seán más favorables para la estabilidad y la retención.

RETENCION Y ESTABILIDAD.

Se conoce como fuerzas retentivas a aquellas que ~~son ca~~ paces de mantener la posición entre la superficie de apoyo y la mucosa de los procesos residuales.

Estas están auxiliadas por la presión de los dientes antagonistas y la coordinación del sistema labios-carrillo-lengua.

La retención depende de la forma del proceso, del tipo de mucosa, la adaptación de la base a los tejidos basales, la cantidad y viscosidad de la saliva.

RETENCION.

La retención está basada en la adhesión, cohesión y peso.

ADHESION Y COHESION.

Cuando dos substancias diferentes entran en contacto las moléculas de cada cuerpo se atraen entre si llamándose esto adhesión, esto es lo que pasa con las moléculas del epitelio y la base de la dentadura, realizando una adaptación. El efecto más importante es la adhesión de saliva a la dentadura y a los tejidos de la boca. Siendo mayor esta que las fuerzas que sostienen unidas las moléculas de la saliva.

Se llama cohesión a la atracción de las moléculas en una misma substancia, siendo factor limitante en la retensión, es la cohesión de la saliva la cual se rompe cuando se retira la dentadura.

TENSION SUPERFICIAL.

Es la tensión o resistencia a la separación que posee una película de líquido entre dos superficies bien adaptadas. Hay tensión superficial en la película de saliva entre la base y la mucosa de la superficie de asiento. Su acción es semejante a la cohesión y a la atracción capilar. Es efectiva en proporción directa al tamaño de las superficies basales protéticas, si todos los demás factores son iguales. Uno de los requisitos es la deformación o desplazamiento mínimo de los tejidos blandos por la impresión y, por supuesto por la prótesis. Es primordial el ajuste perfecto.

ATRACCION CAPILAR O CAPILARIDAD.

Es una fuerza que causa la elevación o depresión del nivel de un líquido cuando este se haya encontrado con un sólido. -- Esta produce la elevación del líquido en el tubo capilar porque la tensión superficial tiende a formar una superficie redondeada so-- bre el líquido cuando la adaptación de la base con la mucosa y sobre la cuál descansa es suficientemente próxima, el espacio llenocon una película delgada de saliva funciona como tubo capilar de-- ayuda a la retención de la prótesis. Esta fuerza como las otras es directamente proporcional al área de asiento cubierta por la baseprotética.

PRESION ATMOSFERICA.

Esta actua como fuerza retentiva cuando se aplican fuerzas dislocantes a la prótesis. Algunos llamándola "succión" por - que es la resistencia al desplazamiento a su superficie de asien-- to, pero no se produce succión o presión negativa, excepto cuendoincida otra fuerza. Esta se origina por el peso de la atmósfera - que equivale a 14.7lb-7g-2. Esto significa que la fuerza retentiva es directamente proporcional a la zona cubierta por la base protética.

Para que esta presión sea efectiva se requiere que la -- prótesis tenga un cierre perfecto. Esta presión es una fuerza re--

tentiva de emergencia ya que si se anulan todas las otras fuerzas-la presión atmosférica puede ser capaz de mantener la prótesis en su sitio. La succión en si, aplicada a los tejidos blandos, aunque seà por poco tiempo, causaría transtornos serios a la salud de los tejidos blandos sometidos a la presión negativa.

MUSCULATURA FACIAL Y BUCAL.

Proveen fuerzas retentivas de emergencia, toda vez que:

- Los dientes se hallen ubicados en la zona neutral entre la mejilla y la lengua.

- Que las superficies pulidas de la prótesis posean una-forma adecuada para cada caso.

CAPITULO II.

ANATOMIA Y FISIOLOGIA DE LA EDENTACION.

OSTEOLOGIA.

Para el estudio de la prostodoncia nos enfocaremos a las estructuras óseas que sirven como base para la dentadura artificial, pero no debemos hacer un aislamiento anatómico, ya que la boca es una de las entidades funcionales que forman la cabeza, y esta a su vez es parte integral del organismo.

Los huesos de la cara se dividen en dos porciones, llamadas maxilares. La inferior esta integrada únicamente por el maxillar inferior, la superior en cambio, es muy compleja y esta constituida por trece huesos: doce de ellos estan dispuestos en pares a cada lado del plano sagital, mientras que el restante es impar y coincide con este plano.

Los huesos pares son los maxilares superiores, malares,-

ungis, cornetes inferiores, huesos propios de la nariz y los palatinos. El impar es el vómer.

MAXILAR SUPERIOR.

Su posición es el borde alveolar, hacia abajo su concavidad hacia adentro su borde es delgado y lo más largo del hueso hacia adelante.

Su cara interna presenta hacia abajo la apófisis palatina, que se articula con el lado opuesto para formar la bóveda palatina. El borde posterior de esta apófisis se articula con la lámina horizontal del palatino. Por delante presenta una eminencia que es la espina nasal anterior. Su borde interno esta prolongado por una cresta que se articula con el vómer, este borde, en su parte anterior presenta un agujero llamdo conducto palatino anterior, el cual se encuentra bifurcado del lado de las fosas nasales por el que pasa el nervio esfenopalatino.

Por encima de la apófisis palatina se encuentra de delante a atrás la cara interna de la apófisis ascendente, un canal que forma parte del conducto nasal, el orificio del seno maxilar, una superficie rugosa, vertical, para articularse con el palatino. Los dos bordes del surco del conducto nasal se articular por arriba con el ungis y por abajo con el cornete inferior. El orificio del seno maxilar esta limitado en su parte inferior por el cornete

inferior; en su parte superior, por el etmoides, en la anterior, - por el ungis, y en la posterior por el palatino. Por este orificio se ve una cavidad, que es el seno maxilar o cueva de Highmore, en- forma de pirámide triangular, cuya base corresponde a la abertura- y cuyo vértice determina una saliente sobre la superficie exterior del hueso, ya que sus tres caras se corresponden con otras tres -- que encontraremos en la superficie externa del maxilar. Esta cavi- dad, en estado fresco esta tapizada por la mucosa pituitaria y co- munica con las fosas nasales.

En la cara externa presenta una elevación en forma de pi rámide triangular, forma que representa la del seno maxilar. Su -- vértice es rugoso se articula con la apófisis del malar. El borde- inferior de esta pirámide se dirige ahacia el primero o seguno mo- lar. El borde anterior forma parte del reborde orbitario; el borde posterior concurre a la formación de la hendidura esfenomaxilar.

Las tres caras y los tres bordes de esta pirámide se con tinuán con las tres caras y los tres bordes del malar. La cara su- perior, es el suelo de la órbita, forma la pared superior delgada- del seno maxilar el cual presenta el canal suborbitario en forma - de conducto llamado conducto suborbitario el cual atraviesa el bor de anterior de la pirámide y se abre en la cara anterior por un o- rificio o agujero suborbitario por el cual pasa el nervio maxilar- superior, y la arterioa suborbitaria. El conducto dentario anteri- or, situado en la pared anterior del seno por el cual pasa el ner-

vio dentario anterior el cual se abre por arriba en el conducto -- suborbitario. La cara anterior de la pirámide es ancha y ofrece el agujero suborbitario y una depresión que es la fosa canina. La cara posterior forma parte de las fosas cigomática y pteriogomaxilar constituyendo la pared posterior del seno, en la cual, se ven conductos posteriores y la rama de la arteria alveolar.

El borde anterior ofrece de abajo a arriba; la parte anterior de la apófisis palatina, la aspina nasal anterior, un borde cóncavo hacia adentro que contribuye a la formación de la abertura anterior de las fosas nasales, el borde anterior de la apófisis ascendente. La cual tiene la forma de una pirámide triangular- cuyo vértice se articula con el frontal, tiene una cara posterior- cóncava que forma el surco del conducto nasal.

El borde posterior es redondeado y grueso, su mitad superior forma la pared anterior de la fosa pteriogomaxilar, su mitad- inferior se articula con el palatino.

El borde superior presenta de delante a atrás, el vértice rugoso de la apófisis ascendente, la extremidad superior del -- conducto nasal, una rugosidades que se articular con el ungis y - por detrás con el etmoides.

El borde inferior esta provisto de cavidades o alveolos.

PALATINO.

Esta colocada hacia abajo, atrás y afuera, la apófisis - triangular situada en la unión de las dos láminas.

Su porción horizontal es la menor de las láminas óseas - ofrece dos caras y cuatro bordes.

Su cara superior forma parte del suelo de las fosas nasales. La cara inferior forma parte de la bóveda palatina. El borde-anterior se articula con la apófisis palatina del maxilar superior y el borde posterior es delgado, cóncavo y da inserción a la apo--neurosis del velo del paladar. El borde interno se articula con el del lado opuesto y con el vómer. Termina por detrás con la espina-nasal posterior, dando inserción al músculo palatoestafilino. El - borde externo se confunde con la porción vertical.

La porción vertical separa la fosa nasal de la pterigo--maxilar el cual tiene dos caras y tres bordes.

La cara interna ofrece dos crestas que se articulan con-el cornete inferior, dos superficies deprimidas que forman parte - del meato medio de las fosas nasales. La cara externa se aplica a-la cara interna del maxilar superior y a la apófisis pterigoides,-formando el fondo de la fosa pterigomaxilar. Entre esta cara y el-maxilar se encuentra el conducto palatino posterior, extendiendose

desde la fosa pterigomaxilar a la bóveda palatina. El borde anterior esta provisto de una lengueta que se encaja en la fisura situada debajo del orificio del seno maxilar. El borde posterior se apoya sobre la cara interna de la apófisis pterigoides. El borde superior ofrece una profunda escotadura que forma con el cuerpo del esfenoides el agujero esfenopalatino por el cual pasan los nervios y basos esfenopalatinos. Esta ecotadura separa dos apófisis: la anterior, o pófisis orbitaria, que forma parte de la cavidad orbitaria y la posterior o apófisis esfenoidal que se articula con el esfenoides.

La apófisis orbitaria presenta cinco carillas, tres de las cuales son articulares, la anterior se articula con el maxilar la interna con el etmoides, la posterior con el cuerpo del esfenoides las otras dos situadas hacia afuera; la superior es triangular que forma el ángulo posterior del piso de la órbita, la posterior esta situada en el fondo de la fosa pterigomaxilar, la cresta que la separa concurre a formar la hendidura esfenomaxilar.

La apófisis esfenoidal esta situada por debajo del cuerpo del esfenoides. Presenta tres caras; una interna, cóncava, formando la pared de las fosas nasales; una externa que contribuye a formar la fosa pterigomaxilar; una superior, que se articula con el esfenoides y forma con este hueso el conducto pterigopalatino.

La apófisis piramidal situada en la unión de las dos --

porciones del palatino, de forma triangular que ofrece una cara externa, que se articula con el maxilar; una cara inferior lisa que se continua con la bóveda palatina, y una cara posterior, que se articula con el vértice de la apófisis pterigoides; esta cara tiene tres surcos, uno medio que forma parte de la fosa pterigoidea, y dos laterales que se articulan con las dos alas de la apófisis pterigoides. En la cara inferior de la apófisis se encuentra el orificio inferior del conducto palatino posterior y unos pequeños agujeros que son los conductos palatinos acceserios.

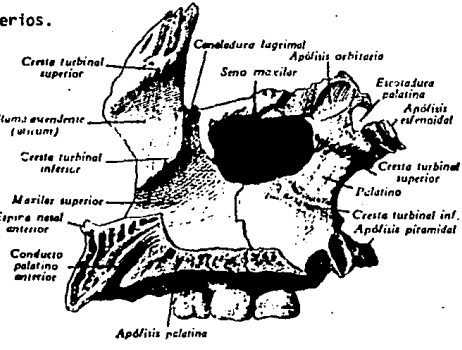

MAXILAR SUPERIOR Y PALATINO. CARA INTERNA.

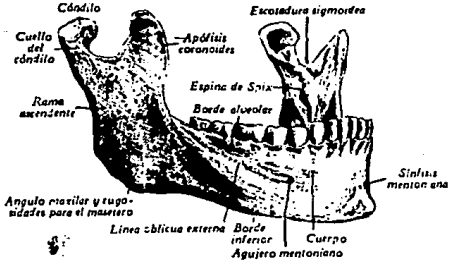

MAXILAR INFERIOR. VISTO ANTEROLATERALMENTE.

MANDIBULA.

Es un hueso impar que tiene un cuerpo y dos ramas.

El cuerpo tiene dos caras y dos bordes; la cara anterior presenta en la línea media la sínfisis mentoniana, punto de soldadura de las dos mitades del hueso, de cada lado y cerca del borde inferior el tubérculo mentoniano, del que parte una línea que se dirige oblicuamente hacia la apófisis coronoides: que es la línea ablicua externa. La porción alveolar, que esta por encima de esta línea, esta recubierta por las encias y presenta el agujero mentoniano por el que pasan los nervios y vasos mentonianos. Por debajo de esta línea esta cara es ligeramente rugosa para inserciones musculares.

La cara posterior en su línea media presenta cuatro pequeños tubérculos irregulares; son las apófisis geni. Las inferiores son para los músculos geniohioideos, y las superiores, para los genioglosos. La línea oblicua o milohiodea se extiende desde la parte inferior de la apófisis geni a la apófisis coronoides, dándole insercipon al músculo milohioideo. Por encima de esta línea, cerca de la línea media, se ve la fosita sublingual, que aloja a la glándula de este nombre. Toda la parte situada por encima de la línea milohioidea esta recubierta por las encias; por debajo de ella se ve la fosita submaxilar, que aloja a esta glándula. El borde inferior ofrece, cerca de la línea media, la fosita digás

trica, para el músculo digástrico. El borde superior presenta los alveolos dentarios.

Las ramas presentan dos caras y cuatro bordes. La cara externa da inserción al masetero. La cara interna ofrece al agujero del conducto dentario por el cual pasan los nervios y vasos dentarios inferiores, la espina de spix situada en el borde de este orificio, y el surco milohioideo por donde pasa el nervio milohioideo. El borde inferior se continúa con el cuerpo del hueso. El borde superior presenta la escotadura cigmoidea; por delante de esta, la apófisis coronoides, que es delgada y triangular da inserción al temporal; por detrás del cóndilo que se articula con el temporal, dirigido hacia atrás y adentro esta unido a la rama por medio del cuello, en el que se inserta el ligamento externo de la articulación por fuera, el pterigoideo externo por dentro. El borde anterior, formado por la apófisis coronoides se divide en dos labios que se continuan con las lineas oblicuas la externa e interna del hueso. El borde posterior se relaciona con la glándula parótida.

El maxilar inferior tiene en su espesor el conducto dentario, que se continua hasta la línea media y ofrece en su trayecto una abertura, que es el agujero mentoniano. Que contiene el nervio y los nervios dentarios inferiores.

MUCOSA ORAL.

La cavidad bucal esta revestida de una membrana mucosa que varía dependiendo de la región en que se encuentra; el epitelio que la cubre es de tipo escamoso estratificado, el cual presenta diferencias estructurales durante su desarrollo, estando en relación a la función de la zona determinada e influencias biofísicas sobre los tejidos.

Esta va unida a las estructuras mediante el tejido conjuntivo y la submucosa lo cual también varía en las diversas zonas dependiendo si la mucosa esta firmemente insertada o tiene una unión laxa con las superficies óseas inferiores o que haya músculo entre ella y el hueso adyacente.

Esta mucosa consta de dos capas que son el epitelio su--

perficial y la lâmina propia; ambas separadas por una mambrana basal.

EPITELIO SUPERFICIAL.

Esta capa epitelial se compone de varias capas de célu-- las; la capa más inferior es la que se asienta en la mambrana ba-- sal; más superficialmente a esta queda situado el estrato de célu- las espinosas las cuales alcanzan la superficie formando la capa - de células granulosas con gran queratinización.

LAMINA PROPIA.

A esta se le conoce como membrana basal, esta capa es de tejido conjuntivo denso de grosor variable; consta de unas papilas que contienen los vasos sanguineos y nervios, de grosor y longitud variable dependiendo del contacto del epitelio superficial y la -- membrana basal. Según la altura, número y localización de estas se varía la actividad de la membrana mucosa.

Estas dividen a la membrana basal en dos capas: una externa o papilar, la cual esta en contacto con el epitelio, y otra interna que es más profunda o estructura subpapilar, denominada capa reticular.

SUBMUCOSA ORAL.

Esta consiste en una capa de tejido conjuntivo de densidad y grosor variable, por medio de sus características la membrana mucosa se une de manera firme o laxa a las estructuras adyacentes.

CLASIFICACION.

La mayoría de las clasificaciones dividen a la mucosa bucal en tres categorías, deacuerdo a su ubicación en la boca:

- Mucosa masticatoria.
- Mucosa de revestimiento.
- Mucosa especializada.

En el desdentado la mucosa masticatoria recubre:

- La cresta del reborde residual, incluso la encía insertada residual que se adosa firmemente al hueso de soporte.
- Paladar duro.

La mucosa masticatoria se caracteriza por una capa bien-definida en su superficie más externa la cual se haya sujeta a cambios de espesor, lo cual depende de que si se usa o no prótesis y-la tolerancia clínica de las mismas.

La mucosa de revestimiento recubre:

- Membrana mucosa de la cavidad bucal que no se haya unida al periostio del hueso.
- Recubre labios y mejillas.
- Espacios vestibulares y el surco alveolo lingual.
- El paladar blando.
- La superficie inferior de la lengua.
- La encía libre de las vertientes de los revordes residuales.

Por lo común esta carece de capa queratinizada y se mueve libremente con los tejidos en los cuales se inserta debido a la naturaleza elástica de la lámina propia.

La mucosa especializada tapiza:

- La superficie dorsal de la lengua.

Esta capa mucosa esta queratinizada e incluye las papilas especializadas de la cara superior de la lengua.

LENGUA.

Se compone de un esqueleto de numerosos músculos, de una membrana que envuelve a todos estos músculos y de vasos y nervios.

El esqueleto de la lengua esta formado por el hueso hioides y por dos membranas fibrosas, una de las cuales es vertical y media, otra anteroposterior y transversal.

La primera, denominada fibrocartilago medio, es algo -- gruesa; parte del centro del hueso hioides y se dirige hacia adelante; hacia la punta, conservando una dirección vertical; separa las fibras entrecruzadas de los genioglosos. Su vértice no llega a la punta de la lengua.

La otra membrana denominada hiogloso, parte del borde -

superior del hiodes y se dirige transversalmente hacia arriba y adelante en el espesor de la base de la lengua, en una extensión de 2 a 3 cm.

La mayor parte de estos músculos toman el nombre del órgano en que se insertan, seguido de la terminación gloso. Tres proceden de partes óseas: geniogloso, estilogloso e hiogloso. Otros tres se insertan en partes no óseas: palatogloso, faringogloso y amigdalogloso. Se encuentran además estos músculos transversal, lingual superior, impar, y lingual inferior, siendo en total un número de 17 músculos.

GENIOGLOSO.- Músculo radiado, situado en la línea media, donde se une con el de lado opuesto.

Su punto fijo de inserción esta en la apófisis geni superior, por medio de un tendón resistente. Sus fibras se divergen en forma de abanico hacia atrás y arriba y adelante. Atraviesa el espesor de la lengua, va a insertarse en la mucosa de la cara dorsal en toda su extensión, desde la base a la punta.

Por debajo del fibrocartílago medio, los dos genioglosos se entrecruzan en gran parte, de modo que muchas de las fibras del lado derecho pasan al izquierdo y viceversa.

ESTILOGLOSO.- Se extiende desde la apófisis estiloides -

del temporal hasta las partes laterales de la lengua.

Se dirige oblicualemte hacia abajo, adelante y adentro.

Su extremidad fija se inserta en la parte interna de la apófisis estiloides. Sus fibras se dirigen enseguida hacia el borde de la lengua, pasando entre las glándula parótida y el músculo pterigoideo interno, que estan por fuera, el constrictor de la faringe, que esta por dentro. Llega a la lengua dividiendose en tres fascículos: uno superior, que se dirige adentro y adelante para formar las fibras transversales y oblicuas, por debajo del palatogloso; otro medio, el extendido de la base a la punta y situado bajo la mucosa del borde de la lengua; otro inferior, que se dirige por debajo de este órgano pasando entre las dos porciones del hiogloso, para continuarse enseguida con algunas fibras del lingual inferior y del geniogloso.

HIOGLOSO.- Situado en la parte inferior y lateral de la lengua, es cuadrilátero y aplanado.

Se inserta por su borde inferior, en el borde superior del cuerpo del hioides y de su asta mayor. Desde aqui sus fibras se dirigen verticalmente hacia arriba sobre el borde de la lengua, a cuyo nivel cambian de dirección para ir hacia dentro y un poco adelante a insertarse en el fibrocartílago medio de la lengua.

Se denomina vaciogloso a la porción del músculo que se - inserta en el cuerpo del hioides, y ceratogloso a la parte del asta mayor.

Su cara interna esta en relación con la arteria lingual- y el constrictor medio de la faringe; su cara externa se relaciona con el tendón del digástrico, el estilohioideo, glándula submaxi-- lar y nervios hipogloso mayor y lingual.

PALATOGLOSO.- (glosoestafilino), es el músculo contenido en el espesor del pilar anterior del velo del paladar.

FARINGOGLOSO.- Se da este nombre a algunas fibras que el constrictor superior de la faringe envia a la lengua estas fibras- forman un fascículo bastante irregular; se dirigen hacia adelante- y se dividen, continuandose unas con en geniogloso y otras con el- lingual inferior.

AMIGDALOGLOSO.- Este músculo, toma nacimiento en la cara externa de la amígdala, entre la glándula y la aponeurosis de la - faringe. Se dirige hacia adelante y un poco adentro, se coloca entre el fascículo medio o longitudunal del estilogloso y el palatogloso, concurre a formar el plano longitudinal submucoso de la lengua.

TRANSVERSAL.- Es un músculo intrínseco de la lengua. -

se inserta por dentro de las caras del fibrocartílago medio. Sus-- fibras se dirigen transversalmente hacia afuera, se entrecruzan -- con las fibras longitudinales y se insertan en la cara profunda de la mucosa que recubre los bordes de la lengua.

LINGUAL SUPERIOR.- Es impar y medio, ocupa la cara superior de la lengua; esta situado por debajo de la mucosa. Se inserta por detrás por tres fascículos: uno medio, que se fija al re--- pliegue mucoso glosoepiglótico medio, y dos laterales, a las astas menores del hioides. Estos tres fascículos se dirigen hacia adelante y ensanchándose constituyen un plano muscular longitudunal que- se inserta en la cara profunda de la mucosa, hasta la punta. Este- plano forma a la cara dorsal de la lengua un verdadero músculo cutáneo, que completa por los lados las fibras del palatogloso, estilogloso y amigdalogloso.

LINGUAL INFERIOR.- Es un haz muscular situado en la cara inferior de la lengua, a cada lado de los genioglosos. Nace por detrás, por un fascículo principal, en el asta menor del hioides y - por algunas otras fibras que bienen, de las fibras anteriores del- geniogloso, las inferiores del estilogloso. Este se dirige enseguida hacia arriba y adelante, a la punta de la lengua, para insertarse a la cara profunda de la mucosa.

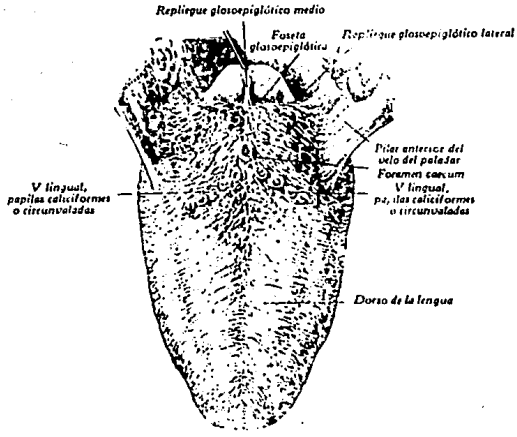

LENGUA VISTA POR SU CARA SUPERIOR.

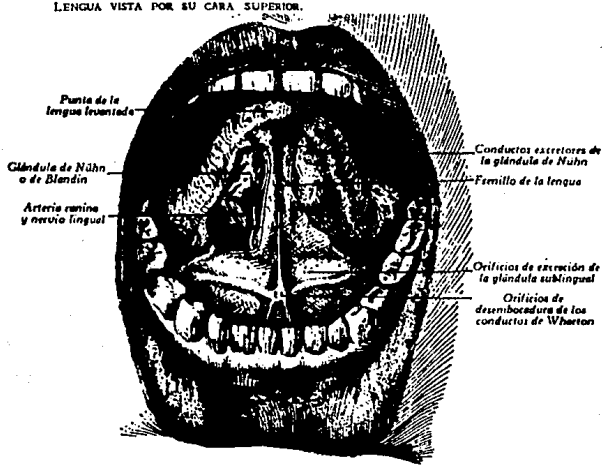

CARA INFERIOR DE LA LENGUA. GLÁNDULA DE NÜHN Y PISO DE LA BOCA.

GLANDULAS SALIVALES.

Son glándulas arracimadas compuestas, son tres a cada lado de la línea media:

Sublingual.
Submaxilar.
Parótida.

ESTRUCTURA DE LAS GLANDULAS SALIVALES.

Los acini tienen una pared propia hialina, cubierta en su cara externa por la red capilar y tapizada en su interior por una serie de células contractiles de Boll. El epitelio o capa de célula de secreción esta formada por células mucosas o serosas, según que su secreción sea el mucus o la ptialina. Las células mucosas teminan en la pared del acinus por unos adelgazamientos que se insinuan por debajo de las células vecinas. Se han descrito canaliculos intercelulares análogos a los del páncreas y del hígado.

GLANDULA SUBLINGUAL.

Situada por debajo de la lengua, en el piso de la boca,- esta glándula tiene el volumen de una habichuela de tamaño corriente. Su superficie es irregular. Su eje mayor está dirigido hacia - atrás y afuera.

Tiene relaciones en su extremidad anterior con la glándula del lado opuesto por encima con los tendones de los músculos - genioglosos. La cara interna esta en relación con los músculos lingual inferior y geniogloso. Esta cruzada de atrás a adelante por - el conducto de Warthón, el nervio libgual y las venas linguales. - La cara externa se aloja en la fosita sublingual de la mandíbula.- El borde superior es submucoso. El borde inferior esta situado en- el ángulo entrante formado por la unión del milohioideo y del ge-- niohioideo.

Esta glándula esta formada por un pequeño grupo de glándulas mucosas muy próximas unas a otras y disociables, teniendo -- cada uno su conducto excretor particular.

Los conductos excretores son cinco o seis; se abren en - la mucosa oral a la altura del borde superior de la glándula; denominándose conducto de Ribinus.

Esta glándula recibe las arterias de la sublingual y la-

submentoniana. Las venas bienen del lingual.

GLANDULA SUBMAXILAR.

Esta situada en la fosita del maxilar de la mandíbula. - Se amolda la ángulo que forman el músculo milohioideo con la mandíbula. Su forma es prismática triangular. Es menos voluminosa que - la parótida y mucho más que la glándula sublingual.

Tiene tres caras, tres bordes y dos extremidades. La cara externa se relaciona con el hueso del que esta separado por los ganglios submaxilares y por el nervio milohioideo del dentario inferior. Hacia su borde inferior esta en relación con la arteria y-- la vena submentoniana. La cara interna esta en relación con los - músculos milohioideos e hiogloso y con el nervio hipogloso mayor.- Su cara inferior se relaciona con la aponeurosis cervical, el cutáneo y la piel. Su extremidad anterior, esta aplicada contra el - vientre anterior del digástrico. La extremidad posterior, se adosa a la extremidad inferior de la parótida, de la que esta separada - por un tabique fibroso. Ofrece un surco en el que se aloja la arteria facial.

La glándula submaxilar esta contenida en un desdoblamiento de la poneurosis cervical superficial. Recibe las arterias de - la facial y de la mentoniana. Las venas desembocan en la facial y- submentoniana. Los nervios vienen del ganglio submaxilar.

El conducto excretor o conducto de Warthón nace de la cara interna de la glándula y va hacia adelante y adentro, hacia el frenillo de la lengua, en cuya parte inferior se abre, adosándose al del lado opuesto, en el vértice en una especie de tubérculo.

Este conducto esta situado, inmediatamente después de su origen, entre el milohioideo y el lingual inferior; más lejos está entre el geniogloso y la cara interna de la glándula sublingual. - Antes de su terminación es submucosa.

GLANDULA PAROTIDA.

Es la más voluminosa de todas las glándulas salivales, ocupa la región parotídea y es muy irregular.

La superficie de la parótida se relaciona con el borde - posterior de la ranura del maxilar, con el borde anterior de la apófisis mastoides, con el conducto auditivo externo, con la apófisis estiloides y con la apófisis transversa del atlás. Una aponeurosis la envulve y falta el punto correspondiente al intersticio - de los pterigoideos, al nivel de la faringe y debajo del conducto auditivo externo. Por atrás por el músculo externomastoideo y el - digástrico, por los músculos y ligamentos que constituyen el ramillete de Riolano. Por delante, con los músculos pterigoideos. La - arteria carótida interna y la vena yugular interna se encuentran - sobre la cara posterior de la glándula. Numerosos nerviso se rela-

cionan con la cara posterior de la glándula: el glosofaringeo, neumogátrico, espinal, hipogloso mayor y gran simpático. Por intermedio de la aponeurosis, se relaciona con la parte posterior del cutáneo, ramo del plexo cervical superficial y la piel.

De cada lobulo parten pequeños conductos que se reunen entre si para formar un conducto común, llamado de Sténon .

Este conducto se destaca de la glándula hacia el tercio superior del borde anterior y se dirige hacia adelante y arriba, próximamente a dos centímetros por debajo del arco cigomático. Llega al borde anterior del masetero y se inclina hacia adentro atravesando el músculo buccinador hasta la mucosa de la mejilla.

Frecuentemente se encuentra sobre el trayecto del conducto de Sténon, al nivel del punto donde este se cruza con el músculo buccinador, un pequeño lóbulo aislado, cuyo conducto excretor se abre en el de Sténon y es la aprótida accesoria.

Las arterias de la parótida provienen de la carótida externa, auricular posterior y temporal superficial. Las venas desembocan en la yugular externa. Los nervios bienen del auriculo temporal y de la rama auricular del plexo cervical. Los linfáticos de las glándulas salivales son pocos conocidos.

SALIVA.

Esta posee numerosas funciones químicas y mecánicas. Además de su función protectora y de us fuencioens en el gusto y digestión, tien una actividad lubricante de la mucosa bucal y de los labios ayuda en el lenguaje y soporte de las prótesis.

La secrecion salival es regulada por fibras del sistema nervioso autónomo por una inervación parasimpática, la glándula parótida esta controlada por el núcleo salival inferior del nervio glosofaríngeo; las glándulas sublingual y submaxilar reciben su estímulo parasimpático del núclo salival superior después de pasar el ganglio submaxilar, dónde nacen las fibras postganglionales.

El componente más importante de la saliva es la mucina (glico proteínas), que se caracteriza por grupos de hidarto de carbono, acetilglucosamina, ácido cialínico etc. Otros componentes orgánicos son las aminas, globulinas, varias encimas y aminoácidos libres.

La cantidad de saliva secretada por un individuo a otro dependiendo de muchos factores como hidratación, habitos alimenticios, respiración bucal, etc.

La disminución de saliva (XEROSTOMIA Y OLIGOSALIA) va unida a la atrofia de las células glandulares secretoras; esta re--

ducción está relacionada tanto con la atrofia producida por la e-- dad en estos conductos, como las glandulas secretoras glandulares. En ocasiones las personas de edad avanzada presentan aumento de secresión (SIALORREA).

Algunas enfermedades sistémicas que afectan la célula parenquimatosa de las glándulas salivales y que las destruyen (Sindrome de Sjögren), producen cambios notables de sequedad extrema o xerostomía siendo muy molesta.

MIOLOGIA.

MUSCULOS MASTICADORES.

Inervados por el nervio maxilar inferior.

MASETERO.- Se inserta al borde inferior y cara interna - del arco cigomático; a dos tercios inferiores de la cara externa - de la rama de la mandibula.

Cubre la rama de la mandibula y el tendón del temporal.- Está cubierta por la arteria transversal de la cara, el conducto - de Stenon, el nervio facial, la parte anterior de la parótida, el- musculo cutaneo y la piel.

Es elevador de la mandibula.

TEMPORAL.- Se inserta a dos tercios superiores de la fosa temporal y cara profunda de la aponeurosis temporal y la apófisis coronoides de la mandíbula.

Esta cubierta por la aponeurosis temporal; cubre los huesos, nervios y vasos temporales.

La aponeurosis temporal, tiene la misma forma de la fosa temporal; por arriba se inserta en la linea curva temporal; por abajo, en el borde superiordel cigomático. Esta unido por arriba y-se divide en dos hojas por abajo, la hoja superficial se inserta - en el labio externo del borde superior del arco cigomático y la -- profunda se pierde en la cara interna de este hueso.

PTERIGOIDEO INTERNO.- Se inserta en la fosa pterigoidea-en la mitad inferior de la cara interna de la rama de la mandíbu-- la.

Se relaciona por dentro, con faringe y peristafilino externo; por fuera, con el pterigoideo externo, mandibula, vasos y - nervios dentarios.

El elevador de la mandíbula y la contracción alternativa de los dos pterigoideos internos concurren a los movimientos de dirección.

PTERIGOIDEO EXTERNO.- Se inserta en la cara externa de - la apófisis pterigoides y en la mitad inferior del ala mayor del - esfenoides, por dos fascículos; uno en la cara interna del cuello - del cóndilo y menisco interarticular.

Se relaciona por abajo con el pterigoideo interno, vasos y nervios dentarios; por arriba con la base del cráneo.

Los dos musculos pterigoideos externos dirigen hacia adelante el condilo de la mandíbula. Su contracción alternativa concurre a los movimientos de diducción.

PIRAMIDAL.- Hace inserción por abajo en el borde inferior de los huesos propios de la nariz y en los cortílagos laterales de ésta; por arriba en la cara profunda de la piel de la región intersuperciliar.

TRANSVERSO O DILATADOR DE LA NARIZ.- Hace inserción por-- arriba, en el dorso de la nariz, por medio de una aponeurosis que- desciende por las partes laterales de la nariz y da nacimiento a - las fibras carnosas que se implantan en el borde posterior de los- cartílagos del ala de la nariz y en la piel que los recubre.

Su acción es la dilatación de las alas de la nariz.

MIRTIFORME O CONSTRICTOR NASAL.- Se inserta por abajo --

en la fosa mirtiforme del maxilar; por arriba; por dos fascículos-en el subtabique y en la parte posterior del ala de la nariz.

Su acción es la constricción de la nariz.

BUCCINADOR Y ORBICULAR DE LOS LABIOS.- El buccinador se-extiende desde los dos bordes alveolares y de la faringe hacia los labios, donde constituye el orbicular.

Se inserta por detrás, en la parte externa del borde al-veolar de los dos maxilares y en la aponeurosis buccinatofaríngea.

Sus fibras se dirigen hacia las comisuras labiales, las-fibras se entrecruzan; las superiores van al labio inferior y las-inferiores al superior, para formar el musculo orbicular de los labios.

Dirige las comisuras hacia atrás. En la masticación, co-loca bajo los dientes los alimentos que caen en el vestíbulo de la boca.

CANINO.- Se inserta en el maxilar, por debajo del aguje-ro suborbitario y en la cara profunda de la piel del labio supe---rior, por delante del orbicular.

ELEVADOR DEL ALA DE LA NARIZ Y DEL LABIO SUPERIOR.- Por-

arriba se inserta en los huesos propios de la nariz y en la apófisis ascendente del maxilar; por abajo en la cara profunda de la piel del labio superior. Desciende describiendo curvas de concavidad anterior y va a insertarse por algunas fibras en la piel que cubre el ala de la nariz.

ELEVADOR PROPIO DEL LABIO SUPERIOR.- Se inserta por arriba, en la parte inferior del reborde orbitario, por encima del agujero suborbitario, por abajo en la cara profunda de la piel del labio superior, por delante del canino.

La función de los tres músculos prescedentes es elevación del labio superior.

CIGOMATICO MAYOR.- Se inserta por arriba en la cara externa del hueso malar; se dirige abajo y adentro para insertarse en la cara profunda de la piel del labio superior, cerca de la comisura. Dirige la comisura arriba y atrás.

CIGOMATICO MENOR.- Se inserta por arriba en la cara externa del hueso malar, por abajo, en la cara profunda del labio superior, al lado de la comisura. Su acción y dirección es la mismaque en el anterior.

BORLA DEL MENTON.- Esta situado en el espesor del mentón y se inserta por arriba en la foseta de la mandíbula, situada a ca

da lado de la sínfisis. Desciende para insertarse en la cara profunda de la piel del mentón. Eleva el labio inferior.

CUADRADO DEL MENTON.- Es músculo cuadrilátero que se inserta por abajo en la línea oblicua externa de la mandíbula, en donde recibe numerosas fibras del cutáneo del cuello, y se dirige hacia arriba a la cara profunda de la piel del labio inferior. Baja el labio inferior y lo dirige algo hacia afuera.

TRIANGULAR DE LOS LABIOS.- Se inserta por abajo en la parte posterior de la línea oblicua externa de la mandíbula, donde recibe algunas fibras del cutáneo del cuello; por arriba, en la cara profunda de la piel del labio inferior, al nivel de la comisura.

RISORIO DE SANTORINI.- Se inserta por delante en la cara profunda de la piel de las comisuras labiales; por detrás se confunde con el cutáneo, del cual es un fascículo.

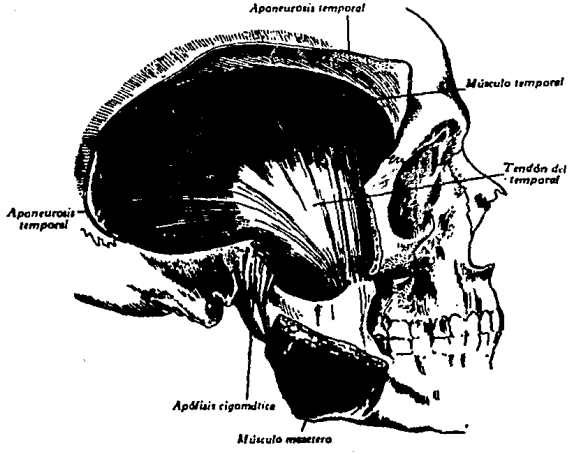

MÚSCULO TEMPORAL.

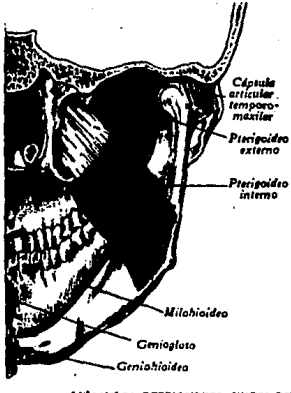

MÚSCULOS PTERIGOIDEOS, VISTOS POR ATRÁS.

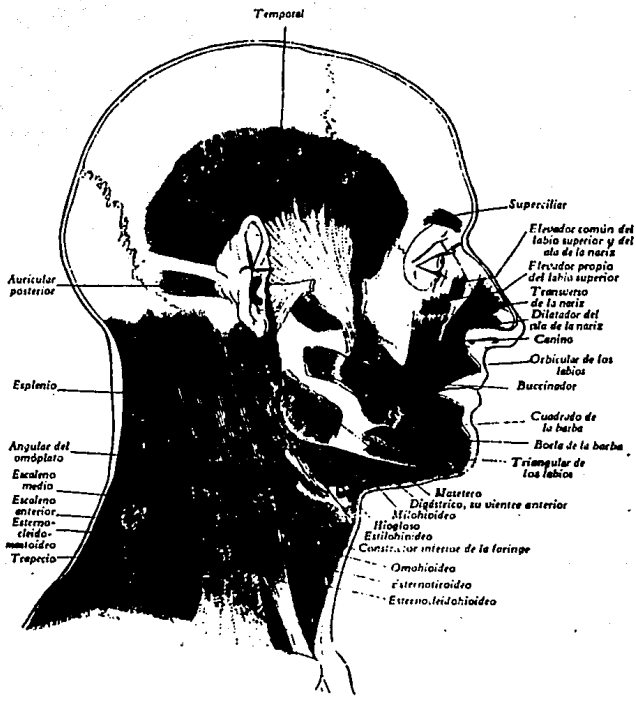

MÚSCULOS PROFUNDOS DEL CRÁNEO, CARA Y REGIÓN LATERAL DEL CUELLO

NEUROLOGIA.

PARES CRANEALES.

1er. par.- OLFATORIO.- Nervio sensitivo que inerva la mucosa pituitaria.

2do. par.- OPTICO.- Nervio sensitivo que inerva la retina.

3er. par.- MOTOR OCULAR COMUN.- Inerva todos los músculos de la órbita, excepto el recto externo y el oblicuo mayor; además el músculo ciliar e iris.

4to. par.- PATETICO.- Inerva el oblicuo mayor del ojo.

5to. par.- TRIGEMINO.- Es un nervio mixto inerva la piel y mucosa de la cara, mitad anterior del cuero cabelludo, y músculos masticadores.

6to. par.- MOTOR OCULAR EXTERNO.- Inerva el recto externo del ojo.

7mo. par.- FACIAL.- Es un nervio motor inerva los músculos cutáneos del cráneo, de la cara y del cuello.

8vo. par.- AUDITIVO.- Es un nervio sensitivo inerva el oido interno.

9no. par.- GLOSOFARINGEO.- Nervio mixto que inerva el tercio postrior de la mucosa lingual y músculos de la faringe.

10mo. par.- NEUMOGASTRICO.- Nervio mixto que inerva faringe, laringe, pulmón, corazón, esófago, estómago, hígado y plexo solar.

11vo. par.- ESPINAL.- Nervio motor que da inervación a los músculos de la laringe, esternocleidomastoideo y trapecio.

12vo. par.- HIPOGLOSO MAYOR.- Es un nervio motor que da inervación a los músculos de la lengua, infrahioideos y geniohioideos.

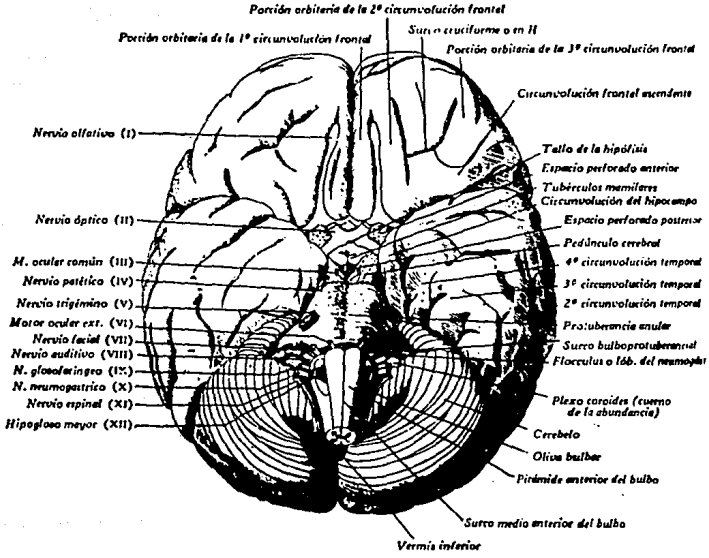

CARA INFERIOR DEL ENCÉFALO Y ORIGEN APARENTE DE LOS DOCE NERVIOS CRANEALES.

ARTROLOGIA.

ARTICULACION TEMPOROMANDIBULAR.

Las superficies articulares son por un lado los cóndilos del maxilar inferior, que son dos eminencias ovoideas y unidos al-resto del hueso por un estrechamiento llamado cuello; donde se inserta el pterigoideo externo. Los cóndilos presentan un borde romo y transversal cubierto por tejido fibroso.

Por otro lado las superficies articulares son el cóndilo del temporal y la cavidad glenoidea. El cóndilo de halla constituido por la raíz transversa de la apófisis cigomática. La cavidad - glenoidea esta situada detrás del cóndilo y es una depresión pro-- funda, de forma elipsoidal. Se halla limitado anteriormente por - el cóndilo y posteriormente por la cresta petrosa y la apófisis -

vaginal; por fuera esta limitada por la raíz longitudinal de la apófisis cigomática, por dentro con la espina del esfenoides. La cavidad glenoidea esta dividida en dos por la cisura de Glaser, de la cual solo la anterior es articular, constituyendo la cavidad propiamente dicha, y se halla recubierta por tejido fibroso; la posterior carece de revestimiento y forma la pared anterior del conducto auditivo externo.

La superficie articular del temporal no se adapta directamente al cóndilo, sino que se realiza por medio de un menisco interarticular, de forma elíptica y eje mayor paralelo al cóndilo. Este presenta varias caras, bordes y extremidades. La cara anterosuperior cóncava por delante, en relación con el cóndilo del temporal, su parte posterior es convexa y corresponde a la cavidad glenoidea. La cara posteroinferior, cóncava en toda su extensión puede cubrir a todo el cóndilo o solamente la vertiente anterior. De los bordes, el posterior es más grueso que el anterior. La extremidad externa es más gruesa que la interna y ambas se hallan dobladas hacia abajo, emitiendo prolongaciones fibrosas que las fijas a las partes laterales del cuello del cóndilo. Por esta razón, el menisco sigue al cóndilo en sus movimientos.

Los medios de unión comprenden a una cápsula articular, dos ligamentos laterales, considerados como los logamentos intrínsecos de la articulación; incluyendo también tres ligamentos auxiliares o extrínsecos.

CAPSULA ARTICULAR.- De forma de manguito, cuya extremi--dad superior, se inserta, por delante, en la raíz transversa de-la apófisis cigomática, por detrás en el labio anterior de la cisura de Glaser, por fuera en el tubérculo cigomático y en la raíz - longitudinal de la apófisis cigomática, por dentro, en la base de-la espina del esfenoides. Su extremidad inferior se inserta en el-cuello del cóndilo. Su superficie interna, tapizada por la sino---bial, sirve de inserción al borde del menisco, quedando así dividida la cavidad articular en una porción suprameniscal y otra inframeniscal.

LIGAMENTO LATERAL EXTERNO.- Se inserta por arriba en el-tubérculo cigomático en la porción de la raíz longitudinal, donde desciende para insertarse en la parte posteroexterna del cuello - del cóndilo.

LIGAMENTO LATERAL INTERNO.- Tiene su punto de inserción-por fuera de la base de la espina del esfenoides; desciende para - insertarse en la porción posterointerna del cuello del cóndilo.

LIGAMENTOS AUXILIARES.- Son el ligamento, estilomaxilar, esfenomaxilar y pterigomaxilar.

LIGAMENTO ESFENOMAXILAR.- Su inserción superior esta en-la porción externa de la espina del esfenoides y en la parte más - interna del labio anterior de la cisura de Glaser, donde descien--

de cubriendo el ligamento lateral interno terminando en el vértice y en el borde posterior de la espina de Spix. Recibiendo también - el nombre de ligamento lateral interno largo de Morris.

LIGAMENTO ESTILOMAXILAR.- Por arriba se inserta cerca de el vértice de la apófisis estiloides, por abajo, en el tercio inferior del borde posterior de la rama ascendente de la mandíbula.

LIGAMENTO PTERIGOMAXILAR.- Es un puente aponeurótico que se extiende desde el gancho del ala interna de la apófisis pteri-- goides hasta la parte posterior del reborde alveolar de la mandíbula, dando inserción al buccinador por delante y al constrictor superior de la faringe por detrás

SINOVIAL.- Doble en la mayoría de los casos, habiendo - una supramenisca1 y otra inframeniscal.Estas tapizan la cápsula -- por su cara interna terminando en el lugar de inserción del menisco sobre la cápsula, y por el otro en el borde del revestimiento - fibroso de la superficie articular.

RELACIONES.- Por su cara externa se halla recubierta por tejido celular, el cual esta travesado por la arteria transversal- de la cara y por el nervio temporofacial a su vez esta cubierto -- por la piel. Por su cara interna con los nervios dentario inferior el lingual y cuerda del tímpano, con la arteria maxilar interna y- sus ramas timpánicas, meningea media y meningea menor y con la in-

serción del pterigoideo externo. Por delante esta en relación con-hases del músculo masetero y con la escotadura cigmoidea, por donde atraviesa la arteria y el nervio maseterinos. Por atrás se relaciona con el conducto auditivo externo, pero no directamente, si no por intermedio del la prolongación superior de la parótida.

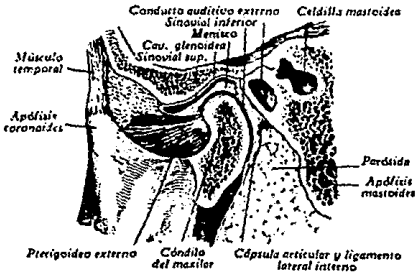

CORTE SAGITAL DE LA ARTICULACIÓN TEMPOROMAXILAR.



ARTICULACIÓN TEMPOROMAXILAR VISTA POR SU CARA INTERNA, CON SUS LIGAMENTOS ACCESORIOS.

MOVIMIENTOS MANDIBULARES.

Cuando las partes del maxilar inferior se proyectan perpendicularmente al plano medio y sagital durante un movimiento, se puede registrar un patrón característico.

Pusselt demostró que los movimientos límites de la mandíbula son reproducibles dado que todos los demás movimientos se efectúan entre los movimientos límite.

Si la mandíbula es llevada hacia abajo se puede trazar un movimiento de bisagra para los incisivos inferiores desde R.C. hasta A.N. El eje de bisagra en este movimiento es el punto C. y por lo general se localiza dentro de los cóndilos. En este movimietno el eje de rotación através de las dos articulaciones es estacionario o único punto repetitivo donde se puede partir para lle

var a cabo los movimientos de la mandíbula.

Este eje de bisagra es llamado también:

- Relación céntrica.
- Posición terminal de la bisagra o posición de contacto en retrusión.

Esta posición o camino esta determinado por los ligamentos y estructuras de las articulaciones que han sido llamadas también posición ligamentosa.

Esta posición marca el límite funcional posterior y ha - sido definida como relación céntrica: es cuando los cóndilos se encu ntran dentro de la cavidad glenoidea en su parte más posterosuperior y media sin causar dolor. Esta existe cuando ambos cóndi-- los estan en su más pura rotación alrededor del eje de bisagra y - se produce un arco de apertura antes de que el movimiento de traslación ocurra (traslación condilar).

A partir de esta se puede efectuar confortablemente los- movimientos laterales o de abertura, este centro de rotación y la- trayectoria de los movimientos maxilares son constantes, sin embargo, para que reunan estas características de constancia y reproducivilidad, los cóndilos deben estar colocados contra los meniscos- en el forndo de la cavidad glenoidea; esto se afirma con base en -

la función normal de ligamentos y músculos de la mandíbula.

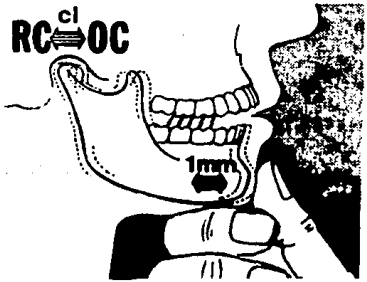

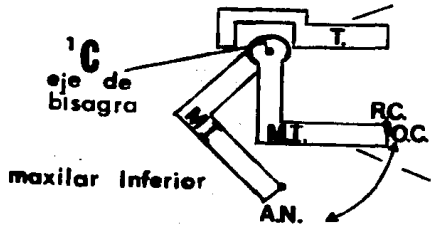

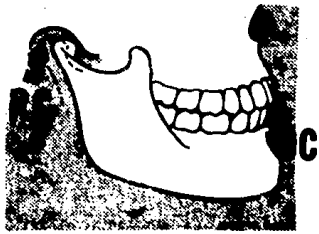

Si se abre la mandíbula hasta la posición de apertura - normal (A.N.) y se intenta abrir más allá, el cóndilo se desliza - hacia abajo y adelante, mientras que el borde incisivo se desplaza formando un arco hacia abajo, hasta apertura máxima (A.M.), existe rotación al rededor del eje intercondilar, combinado con un movi-- mieto del eje hacia abajo y adelante, haciendo presión el cóndilo- contra la cara anterior de la cavidad glenoidea y deslizándose por la parte inferior del cóndilo del temporal.

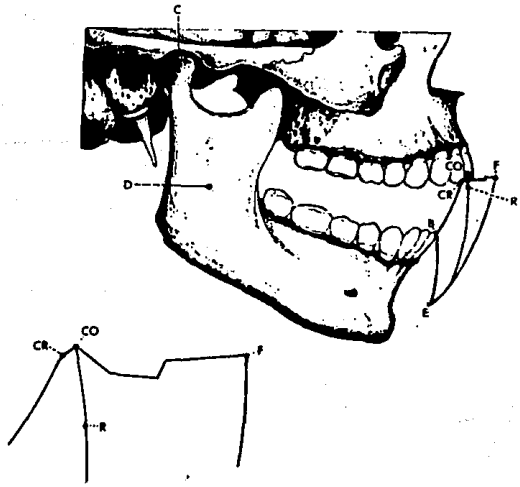

Movimientos límite del maxilar inferior registrados en un plano sagital

La oclusión de la mandíbula en posición protusiva, seguirá el camino de (A.M.) a (P.) protrusiva, mientras el cóndilo se encuentra colocado sobre el tubérculo articular o cóndilo del temporal.

Cuando los dientes posteriores estan en contacto protrusivo, el camino de (P) al punto (O.C.) manteniendo los dientes encontacto se determina por la relación oclusal de ambar arcadas y la guía condilar.

La posición (O.C) es determinada por la máxima intercuspidación de los dientes y es denominada generalmente como oclusión céntrica, también descrita como:

- Posición intercuspidea.
- Posición dental.
- Céntrica adquirida.
- Céntrica de hábito.

En esta la posición vertical y horizontal del maxilar en lacual la cúspide de los dientes superiores e inferiores logran su mejor acoplamiento.

Si el paciente abre la boca apartir del punto (R) y se indica que desplace la mandíbula al punto (A.M.) el borde incisivo seguirá el trayecto de (R) a (A.M.).

Al igual que en el plano sagital, los movimientos que se hacen perpendiculares la plano horozontal, marcando el trazo de - Gysi, conocodo como arco gótico.

Partiendo desde relación ceñtrica (punta de flecha del-- arco gótico).

El registro de los movimientos límites del maxilar inferior en el plano horizontal.

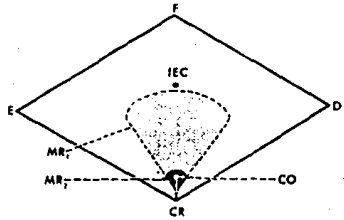

El punto incisivo se encuentra en R . C., , cuando los cóndilos se encuentran en relacion centrica; en O.C. cuando estos estan en O.C. El área M1 es cuando corresponde al borde incisivo en las últimas etapas de masticación. El área M2 al borde incisivo en la región de actuación en las etapas de masticación.

El desplazamiento lateral del maxilar inferior, llamado movimiento de Bennett, es medido por la distancia que recorre el cóndilo de W1 a W2 (lado de trabajo).

El cóndilo opuesto o de balance se desplaza hacia abajo, adelante y adentro y forma un ángulo (G) con el plano medio, cuando se poryecta perpendicularmente sobre el plano horizontal. El ángulo (G) se denomina ángulo de Bennett; en un movimiento lateral existen dos tipos de movimientos de Bennett: el inmediato y el progresivo así del lado de trabajo, el cóndilo que gira se desplaza lateralmente de W1 a W2 unos 3mm; el movimiento lateral puede presentar un componente de retrusión (Lr) o de protrusión (I.P.), o simplemente se mueve en sentido lateral (S.L.) terminando este movimiento en cualquier punto del triángulo de 60º.

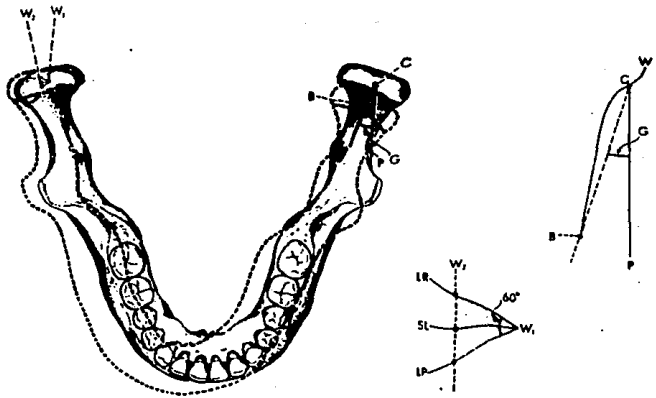

Todos los movimientos de la mandíbula son efectuados en los planos medio o sagital y sobre todo en un plano horizontal, no hay que descartar las proyecciones en el plano frontal. En el plano masticatorio presenta una forma de óvalo amplio.

Este ciclo que corresponde a la abertura o regreso desde O.C. es un movimiento circulatorio de la mandíbula en el plano frontal.

Durante la masticación, el contacto oclusal ocurre casi invariablemente en O.C.

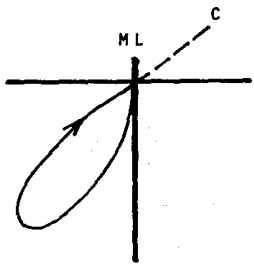

SUBLUXACION.

Se define como una dislocación parcial autoreductible de una articulación. En la articulación temporomandibular esta definición significa que el - cóndilo pasa a una relación anterior en relación a la eminencia articular mediante un movimiento de abertura.

En radiografías efectuadas en el momento del movimiento mandibular- han mostrado, que en muchos individuos el cóndilo puede estar situado normalmente hasta 5 mm por delante de la cúspide de la eminencia cuando la boca esta muy abierta. Por ello, el nombre de subluxación se dará a aquellos procesos en los- que la posición anterior del cóndilo se acompañe de ciertos síntomas como do--- lor, bloqueo temporal o crujidos.

La subluxación, que es un síntoma más que una enfermedad se debe a- una relajación anormal de la cápsula. Puede aparecer después de un traumatismo- agudo a causa de un golpe, dislocación de la mandíbula o a una excesiva manipulación de la mandíbula durante ciertas maniobras médicas o dentales, sobre todo cuando el enfermo esta bajo anestesia general. La relajación de la cápsula puede suceder también después de las alteraciones degenerativas crónicas de una -- osteoartritis prolongada.

CAPITULO III.

HISTORIA CLINICA.

FACULTAD DE ODONTOLOGIA

REGISTRO DE DIAGNOSTICO PARA DENTADURAS COMPLETAS

Información General

Fecha _____

1. Nombre _____ 2. Edad _____ 3. Sexo _____

4. Salud General _____

5. Ocupación y Posición Social _____

6. Historia Dental _____

7. Historia de Dentaduras _____

A. Motivo principal de la consulta _____

B. Tiempo de haber permanecido desdentado

Maxilar _____ Mandíbula _____

C. Tiempo de haber usado dentaduras

Maxilar _____ Mandíbula _____

D. Dentaduras Anteriores

1) Clase _____

2) Número Maxilar _____ Mandíbula _____

3) Experiencia Favorable _____ Desfavorable _____

4) Dentaduras Actuales

	Reacción del paciente a	Observación del Dentista
a. Eficiente a la Masticación (Oclusión)	_____	_____
b. Retención	_____	_____
c. Estabilidad	_____	_____
d. Estética	_____	_____
e. Fonética	_____	_____
f. Comodidad	_____	_____
g. Dimensión Vertical	_____	_____

5) Recomendaciones de paciente y dentista para mejorar las dentaduras _____

_____

_____

Características Físicas

1. Habilidad Neuromuscular comprobada por.

A. Lenguaje (articulación) Buena _____ Mediana _____ Mala _____

B. Coordinación Buena _____ Mediana _____ Mala _____

2. Apariencia General

A. Indice Cosmético Promedio _____ Alto _____ Bajo _____

B. Aspecto Agradable _____ Tenso _____

C. Personalidad Delicada _____ Media _____ Vigorosa _____

3. Cara

A. Forma Ovoide _____ Cuadrada _____ Alargada _____

B. Perfil Normal _____ Prognático _____ Retrognático _____

C. Cabello Blanco _____ Negro _____ Castaño _____ Rubio _____

D. Ojos Negros _____ Cafés _____ Verdes _____ Azules _____

E. Tez Claro _____ Media _____ Rubicunda _____ Morena _____

F. Textura (piel) Normal _____ Otro (Explicar) _____

G. Arrugas debidas a: Edad _____ Pérdida de Dimensión Vertical _____

H. Labios Activos _____ Largos _____ Medianos _____ Cortos _____

I. Bordes Bermellón visibles _____

Evaluación Clínica

1. Articulación Temporomandibular

A. Comodidad _____ D. Suavidad _____

B. Crepitante _____ E. Desviación _____

C. Sonora _____

2. Movimiento Mandibular (Evalúelo como normal, excesivo o limitado)

A. Protusivo _____ B. Lateral Derecho _____ C. L. I. _____

3. Factores Biológicos

A. Tono Muscular

Normal (Cl I) _____ Casi Normal (Cl II) _____ Subnormal (Cl III) _____

B. Desarrollo de los músculos de masticación y expresión

Normal _____ Cerca de la normal _____ Subnormal _____

C. Tamaño de Maxilar y Mandíbula

Mandíbula y Maxilar compatible _____

Mandíbula más pequeño que el maxilar _____

Mandíbula más largo que el maxilar _____

D. Altura de el Proceso residual

Maxilar: Normal _____ Pequeño _____ Plano _____

Mandíbula: Normal _____ Pequeño _____ Plano _____

E. Forma de el Proceso residual

Maxilar: "U" _____ "V" _____ Afilado _____

Mandíbula: "U" _____ "V" _____ Afilado _____

F. Forma de el Arco

Maxilar: Cuadrado _____ Triangular _____ Ovoide _____

Mandíbula: Cuadrado _____ Triangular _____ Ovoide _____

G. Forma de el Paladar Duro

Plano _____ "U" _____ "V" _____

H. Inclinación en el Paladar Blando

Suave _____ Mediano _____ Agudo _____

I. Relación de los Procesos

Ortognático Normal _____ Retrognático _____ Prognático _____

J. Paralelismo de los Procesos

Ambos procesos son paralelos _____

Uno de los Procesos no es paralelo _____

Ambos Procesos son divergentes _____

K. Distancia Interarco

Adecuada _____ Excesiva _____ Limitada _____

L. Retenciones Oseas

Maxilar: Ninguna _____ Ligera _____ Requiere Remoción _____

Mandíbula: Ninguna _____ Ligera _____ Requiere Remoción _____

M. Torus

Maxilar: Ninguna _____ Ligero _____ Requiere Remoción _____

Mandíbula: Ninguna _____ Ligero _____ Requiere Remoción _____

N. Tejidos Blandos que cubren el Proceso Alveolar

Espesor firme y uniforme _____

Tejido grueso _____

Tejido Hiperplásico o Resiliente _____

O. Mucosa Sana _____ Irritada _____ Patológica _____

P. Inserciones Tisulares (Encia insertada)

Mínimo 12 mm. _____ 8-12 mm. _____ Menos de 8 mm. _____

Q. Inserciones Musculares y Frenillos

Baja _____ Mediana _____ Alta _____

R. Espacio Postmilohioideo

Mínimo 10 mm. _____ Menos de 10 mm. _____

Sin espacio para la dentadura _____

S. Sensibilidad del Paladar (respuesta a la palpación)

Ninguna _____ Mínima _____ Hipersensibilidad _____

T. Tamaño de la Lengua

Normal _____ Mediana _____ Grande _____

U. Posición de la Lengua

I Normal _____ II Punta fuera de posición _____ III Retraída _____

V. Saliva Cantidad y Consistencia normal _____

Cantidad Excedida _____ Poca o nada de Saliva _____

W. Actitud Mental

Filosófica _____ Exacta _____ Histérica _____ Indiferente _____

X. Examen Radiográfico

Hueso denso _____ Hueso Canceloso _____ Hueso no denso _____

Patología Retenida (lista) _____

_____

_____

Pronóstico _____

_____

_____

_____

_____

HISTORIA CLINICA.

1.- Nombre.

2.- Edad.

Nos dá una indicación sobre la habilidad del paciente de llegar a-usar las dentaduras, ya que de los 35 a 40 años el cuerpo se encuentra en condiciones óptimas y los tejidos sanan rápidamente, su resistencia es favorable y - se adaptan fácilmente. El aspecto estético es de vital importancia en esta e---dad.

Hay mayores dificultades con pacientes entre 40 y 60 años, los tejidos no sanan rápidamente y el paciente no se adapta facilmente. En la mujer se presenta la menopausia y problemas asociados; el hombre generalmente tiene poco tiempo y esta en la cima de su trabajo. En este la función parece ser más importante que la estética. Esta personas se encuentran con la dificultad de adaptar

se, la reparación de los tejidos es lenta y se ha producida extensa destrucción tisular, la comodidad parece ser el aspecto más importante.

3.- Sexo.

Generalmente las mujeres son más difíciles de tratar que los hom--- bres. La estética es de mayor importancia para el paciente femenino cualquiera que sea la edad.

4.- Salud general.

Una persona que goza de buena salud es lógicamente mejor paciente-- prostodóntico que otra que se encuentra enferma.

Si el paciente es tratado por un médico general, deberá preguntarse le sobre la naturaleza de la afección que le estan tratando. Se deberá interrogar al paciente sobre su dieta, ya que tal vez haya cambiado inconcientemente - hábitos de alimentación, en consecuencia, los alimentos ricos en vitaminas y - proteínas (duros y fibrosos), habrán sido eliminados o substituidos. esta dieta hace que las personas se vuelvan edematosas y adoloridas.

5.- Ocupación.

La ocupación del paciente determinará sus exigencias sociales y necesidades profesionales.

6.- Historia dental.

Deberá incluir sobre el tratamiento dental el cual incluya el inicio y gravedad de la enfermedad dental. También su reacción al tratamiento dental; su opinión de los dentistas y experiencias personales o experiencia familiares con respecto a las dentaduras.

La atención a la higiene bucal, frecuencia del tratamiento dental - el cuál nos dará la indicación de cooperación del paciente.

Se deberán enumerar los hábitos como; bruxismo, masticar gomas etc.

7.- Historia de dentaduras.

a) Motivo principal de la consulta; en caso de que ya haya usado -- dentaduras, determinar la razón por la cual busca un nuevo tratamiento, interrogar sibre sus quejas de síntomas y duración. Generalmente la razón para buscar- el servicio es importante para valorar y formular el diagnóstico.

b) Tiempo de haber permanecido desdentado; las áreas de los maxilares que no hayan curado bien puede deberse a:

- Tiempo insuficiente de cicatrización.
- Eliminación incompleta de patologías.
- Estado de salud que no favorezca a la regeneración ósea.

c) Duración de que el paciente ha usado dentaduras; en el cual se -

enumeran meses o años que ha llevado las dentaduras o si el paciente no ha usado prótesis, puede preveerse resultados desfavorables.

d) Dentaduras anteriores.

1.- Clase; Se enumeran los tipos de dentaduras que ha llevado el paciente; se indica si las substituciones fuerón dentaduras completas o parciales.

2.- Número de dentaduras; Se enumera el número de dentaduras que el paciente ha llevado.

3.- Experiencia de dentaduras; Se comprueba si es favorable o desfavorable, esto nos puede indicar la capacidad de ajustarse a las dentaduras.

4.- Dentaduras actuales; Se llenará el cuestionario con:

a.- Excelente.

b.- Satisfactorio.

c.- No satisfactorio.

Comparación de las reacciones del paciente con las del dentista con respecto a la dentadura.

5.- Objetivos del paciente y dentista para mejorar las dentaduras actuales; Se le preguntará que es lo que le gusta o no de las dentaduras presentes o pasadas.

CARACTERISTICAS FISICAS DEL PACIENTE.

1) Habilidad neuromuscular; Lenguaje. Los paciente que son normales en su lenguaje, con dientes naturales o dentaduras, no presentan problemas al - uas o hablar con las nuevas dentaduras. Los que tengan impedimiento en el len-- guaje requieren especial atención con respecto a la disposición de los dientes, fonética y diseño palatino.

2)-Aspecto general.

a.- Indice estético; se debe observar el vestido y cosmético que -- lleva el paciente, si son mayores que el promedio, este será más exigente con - respecto al estético de la dentadura.

b.- Porte; un paciente que se interesa en la vida, porte agradable, es generalmente un riesgo mucho menor que en una que se encuentra tensa y ha - perdido el gusto por la vida.

3) Cara; aspecto: se observa el contorno del labio, borde bermellón y textura de la piel, color de ojos, cabellos y piel.

EVALUACION CLINICA.

1.- Articulación temporomandibular. Se hará un exámen digital, observándose movimientos anormales o sonidos. Antecedentes de dolor el cual puede indicar aumento o disminución de la dimensión vertical.

2.- Movimiento mandibular; el movimiento anormal o limitado puede referir alteración o cambio al problema protésico.

3.- Factores biológicos; en este se determinará los procedimientos adecuados para la fase mecánica del trabajo y revelará a través del plan de tratamiento, las condiciones favorables o desfavorables.

La escala 1 a 3 puede usarse para clasificar estas condiciones (House):

CLASE I.- Favorable o normal

CLASE II.- Menos favorable o media.

CLASE III.- Desfavorable o malo.

a) Tono muscular:

Clase I.- Los tejidos son normales en tono y función no hay cambio degenerativo en los músculos de la expresión o masticación. Excepto en restauraciones inmediatas, los pacientes no tienen tono muscular de clase I, ya que han experimentado degeneraciones diversas.

Clase II.- Los pacientes en los que se conserva la función normal, el tono y sentido de tacto. Cuando se han perdido los dientes naturales no se podrá utilizar función muscular máxima. Los pacientes que han llevado dentaduras eficaces, con dimensión y oclusión correcta pertenecen a esta clase.

Clase III.- Casos de función subnormal, tono o sentido del tacto pérdida de salud o mala salud, pérdida de dientes naturales por tiempo largo o den-

taduras totalmente ineficases. Esta clase requiere diversos grados de tiempo en los que se pueda volver a desarrollar tono y poder en los músculos.

b) Desarrollo de los músculos de masticación y expresión:

CLASE I: Fuerte.

CLASE II: Media.

CLASE III: Débil.

c) Tamaño físico de los maxilares:

CLASE I: Maxilares grandes.- ofrecen una ventaja para la retención, estabilización y eficacia.

CLASE II: Maxilares medianos.- Ofrece menos ventajas.

CLASE III: Maxilares pequeños.- presentan mucha dificultad en alcanzar la estabilidad y eficacia deseada.

d) Forma física del reborde maxilar. Forma del arco y bóveda palatina.

CLASE I: Reborde maxilar y forma de la bóveda.

- Cuadrado.
- Suavemente curvo y ovalado.

CLASE II:

- Triangular o en forma de "V"

CLASE III:

- Plana.

Forma del reborde mandibular.

CLASE I:

- Forma de "u" invertida.
- Con paredes paralelas y cresta ancha.

CLASE II:

- Forma de "u" invertida plana.

CLASE III:

- Forma de "u"
- Forma de "v" invertida.
- Paredes paralelas con rebordes delgados.
- Rebordes acabados, resultado de que los dientes se encuentran hacia lingual o labial.

Aunque la clasificación general de las arcadas se basan en la forma cuadrada, tiangular y ovalada también podremos encontrar muchas combinaciones de las anteriores. También se pueden encontrar en que las superiores de una clase y la inferior de otra.

e) Relación de los rebordes (cresta alveolar).

CLASE I: Normal.

- La cresta del reborde superior directamente sobre el reborde inferior.

ESTA TESIS NO DEBE
SALIR DE LA BIBLIOTECA

CLASE II: Prognático (clase III de Angle)

- Toda la cresta del reborde mandibular esta fuera de la cresta del reborde maxilar.

- Mordida cruzada anterior, la cresta del reborde mandibular es más larga que la del maxilar de manera que se proyecta fuera del maxilar. Las crestas del reborde posterior se encuentran en relación normal.

- Mordida cruzada posterior, la parte posterior del reborde mandibular es más ancha que la del maxilar. La relación anterior es normal.

- Mordida cruzada unilateral, un lado tiene una relación normal y el otro el reborde mandibular es más ancho que en el maxilar.

CLASE III: Retrognático (clase II de Angle).

- El reborde mandibular es más estrecho y más corto que el maxilar.

- Retrognásis anterior. El reborde mandibular es más corto que el maxilar anterior, pero aproximadamente la misma altura posterior.

f) Paralelismo de los rebordes.

- CLASE I:

  - Ambos rebordes se encuentran paralelos al plano oclusal.

  CLASE II:

  - El reborde mandibular divergente (anteriormente).

  CLASE III:

  - Reborde maxilar divergente (anteriormente).

  - Ambos rebordes divergiendo anteriormente.

g) Distancia entre los arcos.

- Justa la distancia entre los arcos para acomodar los dientes artificiales.

CLASE II:

- Excesiva distancia entre los arcos.

CLASE III:

- Distancia insuficiente o limitada entre los arcos para acomodar - los dientes artificiales.

h) Torus (palatino o mandibular).

CLASE I:

- Cuando los torus están ausentes.- de estar presentes son pequeños y no interfieren en la construcción y uso de estas dentaduras.

CLASE II:

- Rebordes que presentan torus y se ofrecen dificultades para la adaptación de las dentaduras. en el cuál no es necesaria una intervención quirúrgica.

CLASE III:

- Rebordes que presentan torus grandes los cuales complican la cosntrucción y el uso adecuado de las dentaduras.

i) Mucoperiostio.

CLASE I:

- Es uniforme y normal, de aproximadamente 1mm de espesor en el área de soporte. Es firme pero no denso, forma un cojín para el asiento basal.

CLASE II:

- Mucoperiostio delgado y susceptible a la irritación bajo presión.

- Mucoperiostio 2 veces del espesor normal.

CLASE III:

- Mucoperiostio espeso y laxo. La cantidad varía según su ubicación en el arco. Delgado donde los dientes han estado ausentes mucho tiempo y normal donde acaban de ser extraídos. Tejidos delgados sobre el área en donde los dientes han sido recientemente removidos.

j) Inserciones tisulares de los rebordes.

CLASE I:

- Inserción en relación a la cresta es superior a 1.25cm.

CLASE II:

- La inserción en relación a la cresta se encuentra entre 1.0 y 1.25cm.

CLASE III:

- La inserción en relación a la cresta es de 0.75cm.

k) Inserciones musculares y del frenillo (Huose).

- Inserciones musculares y frenillos se clasifican en:

- Maxilar: (1) alto, (2) mediano y (3) bajo.

- Mandíbula se clasifican igual que las anteriores.

l) Espacio postmilohioideo.

- Se clasifican igual que las anteriores, según su proximidad a la cresta del reborde cuando la lengua está extendida.

m) Sensibilidad del paladar.

CLASE I: Normal.

CLASE II: Sensible.

CLASE III: Hipersensible.

n) Tamaño de la lengua.

- Dependiendo del tiempo de edentación se puede provocar cambios en la forma, función y tamaño.

o) Forma y posición de la lengua (Wright's)

CLASE I:

- Normal, cuando ha estado restringida por los dientes y esta laxa- en el piso de la boca, con la punta ligeramente abajo de la posición normal de- la parte incisal de los incisivos.

CLASE II:

- Subnormal, aplanada y ensanchada en toda su latitud debido a la - pérdida de todos los dientes, fracaso de llevar dentaduras, se encuentra relaja da con su ápice en posición normal.

CLASE III:

- Anormal, tomando una de las siguientes formas:

- Con retracción, con su ápice hacia abajo desde los incisivos inferiores y dorsalmente a lo largo de los frenillos, la raíz se encuentra elevada.

- Apice hacia arriba y dorsalmente desde los incisivos inferiores.

- El ápice parece desaparecer en el cuerpo de la lengua dándole aspecto cuadrado.

- El cuerpo deprimido en el piso de la boca, moviendo toda la masa-

hacia dorsal.

p) Saliva.

CLASE I:

- Normal en cantidad y calidad. Sus cualidades cohesivas y adhesi--vas son ideales para la retención.

CLASE II:

- Abundancia de saliva semibiscosa.

CLASE III:

- Cantidad excesiva y mucha mucosidad.

q) Clasificación mental.

CLASE I: Paciente filosófico.

- Tipo amable. No es hipercrítico y esta bien centrado.

- No dejará de decir algo.

CLASE II: Paciente exigente.

- Personas exâctas en todo lo que hace, vestido inmaculado y conocen lo normal. Sólo se verán satisfechos por la perfección.

CLASE III: Pacientes histéricos.

- Estos se quejan sin justificación.

- Mal ajustados mental y emocionalmente.

- Muchos estan convencidos de que nunca podrán llevar dentaduras.

- A menos que se cambie la actitud mental de estos pacientes la probabilidad de éxito es mínima.

CLASE IV: Paciente indiferente.

- Frecuentemente han estado desdentados por tiempos largos.

- Si el paciente no experimenta un fuerte deseo de llevar dentadu-- ras, no perseverará y como resultado terminará en fracaso sin importar lo bien-construído del caso.

r) Exámen radiográfico.

- Es un cuadyuvante valioso para examinar las estructuras de sostén el estado del hueso es indispensable para la comodidad y duración de la restauración. Deberán ser suficientemente buenas con la interpretación correcta.

- En la evaluación radiográfica del hueso para sostén de dentaduras se clasifica como (Wilson):

CLASE I: Hueso denso.

- Trabéculas compactas, espacios medulares son pocos y generalmente es opaco. Cortesa sólida y bien definida. Su resorción puede ser corta y muy - lenta. Este proporciona el fundamento óptimo para las dentaduras.

CLASE II: Hueso reticulado.

- Cuadro más ligero y la placa tiene grandes contrastes. Las trabéculas y espacios medulares con mayor uniformidad, es hueso reticulado dará so-- porte adecuado, pero generalmente no soportará cargas excesivas sin deterioro-temprano.

CLASE III: Hueso no cortical.

- Este es transparente y pobre en sales orgánicas. No existe cortesa definida, márgenes delgados y con espículas. Ofrecen poco soporte para la - dentadura; a menos de reducir la carga oclusal se producirá resorción.

Canales nutrientes:

- Los que se abren en la superficie de los rebordes son generalmen

te muy dolorosos, deben ser aliviados en la dentadura. De ahí que su reconocimiento y localización sean importantes.

Patología retenida:

- Como quistes, dientes no erupcionados, restos radiculares, etc.,- que demuestren áreas transparentes deberán extraerse antes de concluir la dentadura.

- La desición sobre si se debe o no extraer las raices depende de - la cantidad de hueso y la desición del tratamiento a seguir.

Pronóstico.

- Se determinará tomando la totalidad de los factores biológicos - clasifcados en el exámen. El combinar esta cifras nos dará una idea sobre el - grado de dificultad o éxito que podemos esperar. En el caso de que terminará en fracaso ayudará a comprender por que de el fracaso. Siempre debemos de tener en cuenta el diagnóstico ya que puede cambiar durante el curso del tratamiento.

DIAGNOSTICO.

Este consiste de una observación planeada para determinar y evaluar las condiciones existentes y llegar a una decisión basada sobre las condiciones que se observarón. Es menester conocer todos los datos antes de correlacionar-- los en forma tal que se pueda hacer una apreciación y arribar a una decisión. - Unicamente entonces se propondrán planes de tratamiento para servir mejor a las necesidades de cada uno de los pacientes.

Los pacientes que requieran una prótesis completa se encuadran por- lógica en tres grupos siguientes, cada uno de los cuales plantea problemas especiales y desiciones:

1.- Pacientes con algunos dientes remanentes, que estan cariados o- fracturados o que se mantienen en la boca sostenidos por estructuras periodontales enfermas, y otros que sufren de transtornos temporomandibulares, desarmoni-

as oclusales, o un número insuficiente de dientes de modo que la masticación es difícil por no decir imposible.

2.- Pacientes que han perdido sus dientes recientemente y se hallan frente a una experiencia nueva.

3.- Pacientes desdentados por un largo período y llevan prótesis completas con mayor o menor grado de éxito.

La decisión de conservar o extraer los últimos dientes del paciente es muy seria, y se requiere explicar todas las alternativas antes de llegar a la decisión final. La remocion de dientes es una operación irreversible. Para hacer decisiones correctas, se seguirán determinados pasos en secuencia ordenada y ello se realiza mejor en dos visitas. La primera cita ha de permitir al odontólogo y al paciente conocerce mutuamente y facilitar al primero la información esencial del paciente. Después de una consideración atenta de la información diagnóstica, en la segunda cita, el odontólogo discute con el paciente el tratamiento propuesto.

ZONAS PROTESICAS.

AREA MAXILAR:

TUBEROSIDAD.- Porción posterior ósea del reborde maxilar. Una tuberosidad redondeada se presta para una buena estabilidad de la dentadura. Su ausencia, como se observa frecuentemente, reduce la estabilidad contra los empujes laterales.

RUGAS PALATINAS.- Son pliegues tisulares de forma irregular que se extienden en la parte anterior de la bóveda palatina.

PAPILA INCISIVA.- Ubicada sobre el foramén palatino anterior, proporciona la salida para los vasos sanguineos y el nervio nasopalatino. Frecuentemente se alivia en la dentadura para evitar la disminución del aporte sanguineo o sensación dolorosa a la presión indebida sobre la papila.

FORAMENES PALATINOS.- Son los que dan la salida alos nervios y va-- sos palatinos. Esta región tiene un tejido elástico que recubre los farámenes y generalmente no necesita atención para alivio.

FOVIOLAS PALATINAS.- Dos pequeñas depresiones cerca de la línea del paladar justo dentro del borde posterior del delineado de la dentadura.

LINEA DE VIBRACION.- El borde posterior exacto del delineado de la dentadura más alla del cual el paladar blando presenta movimiento durante los - procesos de deglusión y algunos de fonación.

Existen tres clases de configuración de paladares blandos. Estos se basan en el ángulo que forma el paladar blando con el duro. Mientras mas agudo sea el ángulo del paladar blando en relación con el duro, mayor actividad muscular será necesaria para establecer el cierre velofaríngeo, por consecuencia -- mientras más sea desplazado el paladar blando menor será la superficie que pueda ser cubienrta por la base de la dentadura. Mientras más reabsorbidos esten - los rebordes desdentados, más dificil será la determinación de la configuración del paladar blando.

CLASE I.- Indica un paladar blando que es horizontal al extenderse- hacia atrás, con una mínima actividad muscular, y esto permitirá un sello palatino ancho aunque no muy profundo. A esta clase se le considera la configuración más favorable, ya que alcanza a cubrirse mayor superficie tisular, rindiendo una base más retentiva.

CLASE II.- Señala los contornos palatinos que se encuentran entre las clases I y III.

CLASE III.- Indica un contorno más agudo en relación al paladar duro, exigiendo una elevación marcada de la musculatura para crear un cierre velofarigeo.

ESCOTADURA PTERIGOMAXILAR.- Depresión de tejido blando desplazable entre la tuberosidad y el proceso amular. El borde posterior de la dentadura deberá terminar dentro de esta región.

SELLADO POSTERIOR (POSTDAM).-Región desplazable y blanda justo anterior a la línea de vibración en donde puede obtenerse un buen sellado con un ligero desplazamiento de tejido.

FRENILLO LABIAL.- Pliegue de membrana mucosa desde el labio al reborde, generalmente en la línea media, aunque puede haber excepciones.

VESTIBULO LABIAL.- Es el érea donde la membrana mucosa se retira del labio superior hacia la encia no insertada comprendida entre los dos frenillos bucales.

FRENILLO BUCAL.- Pliegue de membrana mucosa desde la encía al carrillo en la región de premolares.

VESTIBULO BUCAL.- Area donde la membrana mucosa se retira desde el-

carrillo hacia el músculo buccinador detrás del frenillo bucal. Se limita por - arriba con el proceso cigomático del maxilar superior.

RAFE PTERIGOMANDIBULAR.- Se eleva en la región amular y se inserta en la porción posterior del reborde milohioideo. Presenta varios grados de fuerza y movilidad durante el movimiento de la mandíbula. La dentadura no deberá interferir con esta estructura.

MUSCULO PALATOGLOSO.- Va desde la superficie anterior del paladar - blando donde se continuá con el homólogo y se inserta en la base de la lengua - atrás de las amígdalas.

MUSCULO PALATOFARINGEO.- Se leva desde el paladar blando. Su por--- ción anterior yace entre los músculos elevadores y tensores palatinos y pasa hacia abajo por detrás de la amígdala palatina.

MUSCULO ELEVADOR DEL VELO DEL PALADAR.- Se dirige de la parte petrosa del temporal insertándose en el velum palatino, uniendose con su homólogo. - Eleva el paladar blando en el porceso de deglución.

MUSCULO TENSOR DEL VELO DEL PALADAR.- Se eleva de la placa pterigoidea media y la pared cartilaginosa del oido medio, pasa un tendón al rededor de el hámulo insertandose en la aponeurosis palatina, este tensa el paladar blando despúes dela acción del músculo palatino elevador.

AREA MANDIBULAR:

FRENILLO LABIAL.- Membrana mucosa desde el labio al reborde.

VESTIBULO LABIAL.- En donde la mucosa se retira del labio inferior-sobre la encía entre el frenillo labial y bucal.

FRENILLO BUCAL.- Repliegue de mucosa desde la encía al carrillo en-la región premolar.

LINEA OBLICUA.- Reborde óseo ligeramente elevado en la superficie - externa de la mandíbula en la región del molar a premolar.

MUSCULO BUCCINADOR.- Músculo del carrillo que se inserta en el proceso alveolar en la regiones molares sobre la línea oblicua.

VESTIBULO BUCAL.- Termino usado para denominar la hendidura entre - los músculos buccinadores y maseteros.

MUSCULO MASETERO.- Se inserta en el borde y ángulo mandibular.

AREA RETROMOLAR.- Papila piriforme de tejido graso y fibroso, por - detrás de la extremidad posterior del porceso alveolar de la mandíbula, proporciona buen soporte y sellado a la dentadura.

REBORDE MILOHIODEO.- Sirve de inserción al músculo milohioideo.

ESPACIO POST-MILOHIODEO.- Determina la extensión lingual posterior-de la dentadura inferior y depende de la actividad y fuerza de los músculos involucrados.

MUSCULO PALATOGLOSO.- Se inserta en el lado de la lengua y forma el conterno medio del espacio retromilohioideo.

MUSCULO CONSTRICTOR SUPERIOR.- Músculo faringeo que se elva desde - la porción del reborde milohioideo al rafe pterigomandibular y la placa pteri--goidea y hámulo y se inserta en el rafe medio. Forma la extensión posterior del área postmilohioidea.

MUSCULO MILOHIODEO.- Se inserta en el reborde milohioideo y sostiene el piso de la boca.

FRENILLO LINGUAL.- Pliegue mucoso en la línea media desde la encia-al piso de la boca.

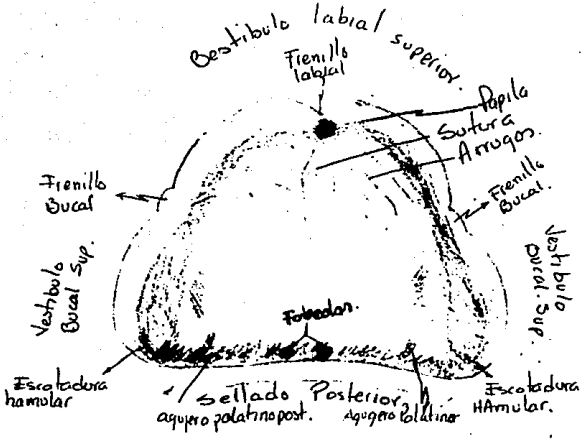

ZONAS PROTESIOAS SOP.

1).- (contorno o sellado Periferico (fondo de saco o Fornix).
2).- Zona principal de soporte.
3).- Zona secundaria de soporte
4).- Zona de alivio
5).- Sellado Posterior.

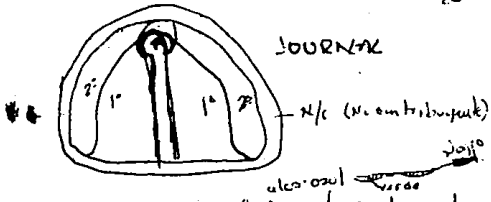

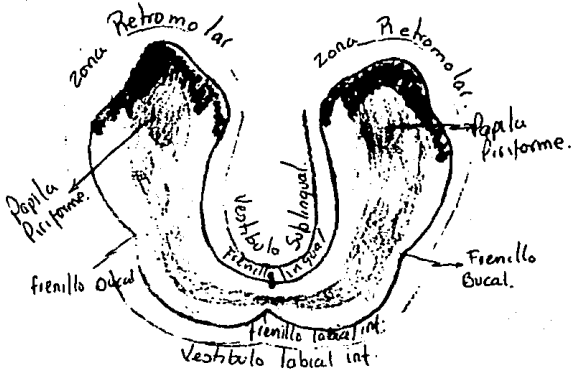

ZONAS PROTESICAS INF.

1).- Contorno o sellado Periferico
2).- Zona princ. de soporte.
3).- Zona secundaria de soporte.
4).- Zona retromolar.
5).- Sellado posterior.

MARCAS

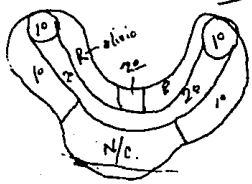

CIRUGIA PREPROTESICA.

La prostodoncia apunta a restaurar las porciones funcionales y estéticas del sistema gnatológico, que se han perdido o estan congénitamente ausentes.

Dado que una prótesis no puede ser mejor que la base ósea sobre la que se apoyan con su correspondiente cubierta de tejidos blandos, es exiamático que el odontólogo debe realizar todos los esfuerzos que esten a su alcance para preparar, mejorar, preservar y hasta reconstruir los maxilares para lograr un uso prolongado de prótesis.

Goodsell señaló los criterios para la prótesis en una boca desdentada ideal. Los siguientes son los criterios de un reborde desdentado ideal:

1.- Soporte óseo adecuado para la prótesis.

2.- Hueso cubierto de tejido blando adecuado.

3.- Ausencia de socavados o protuberancias sobresalientes.

4.- Ausencia de rebordes agudos.

5.- Surcos vestibular y lingual adecuados.

6.- Ausencia de bandas cicatriciales que impidan en asentamiento - normal de la prótesis en su periferia.

7.- Ausencia de fibras musculares o frenillos que movilicen la periferia de las prótesis.

8.- Relación satisfactoria de los rebordes alveolares superior e inferior.

9.- Ausencia de pliegues de tejidos blandos, redundancias o hipertrofias en los rebordes o en los surcos.

10.- Ausencia de enfermedades neoplásicas.

Las maniobras correctas necesarias para preparar el reborde desdentado se pueden dividir en dos grupos básicos con respecto al momento de la cirugía: las preparaciones iniciales y las preparaciones secundarias.

PREPARACIONES INICIALES.

Tienen lugar en el momento de la extracción dentaria o en el momento de la instalación de la primera prótesis. Este se puede subdividir en preparacioes para corregir deformidades de los tejidos blandos y de los tejidos duros:

La preparación de los tejidos blandos incluye; eliminar frenillos,- inserciones musculares altas y cicatrices, recontornear la superficie del hueso

basal con una nueva cubierta de tejidos blandos.

La preparación de los tejidos duros incluye; la alveolaplastia, remoción de tori, remoción de rebordes agudos, que incluyen la reducción de prominencias linguales.

La corrección de deformidades coordinadas incluye; modificación y - reducción de las tuberosidades.

PREPARACIONES SECUNDARIAS.

Esta tienen lugar después de un periodo prolongado de uso de prótesis durante el cual una excesiva atrofia, cicatrización o tarumatismo, han provocado cambios en el hueso basal y los tejidos blandos que los recubren.

Este grupo puede subdividirse en preparación de tejidos duros y --- blandos. Esta incluye; eliminación de épulis fisurados y cicatrices, hiperplasia papilar inflamatoria reactiva del paladar, extensión del reborde y aumento del reborde en ambos maxilares.

PREPARACIONES INICIALES.

FRENILECTOMIA E INSERCIONES MUSCULARES ALTAS.

La corrección comienza por una incisión transversal y una disección supraperiostica de la inserción, seguida por un desplazamiento hacia abajo y la

sutura del músculo al periostio en la nueva posición.

Obwegeser afirma que si hay tre o más músculos o frenillos de inserción alta, cabe pensar en una vestibuloplastia submucosa en el maxilar superior o en una vestibuloplastia con injerto del piel en la mandíbula.

Otros métodos correctores útiles incluyen las plastias en forma de-Z, V-Y, para extender el tejido blando, Y-V para acortarlo, y la recepción romboidal del los frenillos.

ALVEOLOPLASTIA.

Con este procedimiento solo se resecan las protuberancias que impiden la inserción de la prótesis o impiden la cicatrización.

En las extracciones de dientes aislados con pérdida temprana de los dientes adyacentes, el collar de hueso que rodea al diente debe reducirse en el momento de la extracción. Los bordes vestibulares, linguales y palatinos agudos deben reducirse para obtener un reborde en forma de U. El hueso no debe sacrificarse para el cierre primario de los tejidos blandos.

Durante el procedimiento, debe recortarse y eliminarse el tejido - blando interradicular e interdentario inflamado o excesivo. Debe acompañar esta técnica una compisa irrigación con solución salina normal y una palpación e inspección final para asegurar la remoción de los restos y evaluar la lisura de la base ósea. La sutura se hace sobre el hueso interceptal.

RESECCION DE TORUS.

Estos no tienen importancia patológica, los tori en los que se clava una prótesis son fuentes de irritación dolorosa crónica que pueden llevar a la infección o al fracaso de la protesis, o ambas cosas, o aun volverse un factor etiológico de una enfermedad bucal maligna.

Los torus palatinos deben estudiarse por una radiografía lateral para descartar la posibilidad de su neumatización. La resección podría llevar a una abertura buconasal iatrogénica.

Las indicaciones influyen al torus lobulado grande, con una delgada cubierta mucoperiostica que se extiende hacia atrás en la línea de vibración que impide el asentamiento de la prótesis y el sellado posterior a anivel de las fovéolas palatinas la técnica es la siguiente: no debe resecarse en masa para impedir la entrada en la nariz sino que debe ser subdividido en segmentos por una fresa. Esto se eliminan entonces con un osteotomo y las protuberancias se terminan alisándolas con lima para hueso bajo una corriente constante de refrigerante. Se talla el colgajo y se sutura de manera flojo.

El paladar debe cubrirse para impedir la formación del hematoma, y para soportar el colgajo, lo mejor es hacer una férula palatina tomada de los dientes por medio de retenedores o con ligaduras de acero inoxidable.

Los torus mandibulares aparecen generalmente en la zona lingual de los premolares. Por lo general son vulvares, puedes ser únicos o múltiples, y -

ocasionalmente forman una exostosis lingual gruesa que se extiende desde el canino hacia atrás.

La técnica consiste en lo siguiente: la realización de incisión -- por encima de la cresta al reborde desdentado o en torno al cuello de los dientes es importante para permitir un cierre adecuado. La incisión debe ser suficientemente larga como para incluir el torus y extenderse para evitar desgarramientos del colgajo. Se despega solamente todo el espesor del mucoperiostio del lado lingual. Se hace un tunel con una fresa en el torus para lograr un plano - apartir del cual pueda dividirse. Se coloca en el corte un escoplo de un solo - bisel, con este dirigido hacia el lado opuesto de la cortical, y se divide el - torus con un golpe seco con el martillo. Se alisa el hueso con una lima o, si - el espacio lopermite con una fresa para hueso, se irriga la zona con solución - salina normal. El cierre se realiza con suturas de seda o dexón, y se coloca - una férula de acrílico transparente por el lado lingual para que no se forme el hematoma.

REBORDES AGUDOS.

El reborde generalmente esta desdibujado por el tejido movible redundante que recubre la cresta, la remoción se realiza comenzando por la incisión através del periostio por vestibular de la cresta del reborde móvil, se levante mínimamente el periostio para preservar el vestíbulo. El recorte óseo selleva a cabo con gubias, limas o fresas para cirugía, comprende solo las espículas agudas y el hueso en filo de cuchillo. Se reseca solo 1 o 2mm, ya que la - reabsorción en la cicatrización es responsable de una pérdida ulterior. El teji

do blando móvil se reseca y el cierre se hace con sutura de seda o dexón.

TUBEROSIDADES.

Las tuberosidades agrandadas pueden acompañar la hiperplasia fibrosa submucosa o ser el resutado de verdaderos agrandamientos óseos que interfieren con el esentamiento de la prótesis debido a retenciones excesivas o intrusiones en el espacio intermaxilar. La corrección se lleva a cabo con una resección cuneiforme del tejido fibrótico, hasta el hueso, por encima de la porción de la cresta del reborde, seguido por la resección submucosa de tejido blando desde abajo de los colgajos tanto vestibular como palatino. Debe tenerse cuidado con el palatino para evitar la arteria palatina. Las zonas de exceso de retención del hueso se eliman con gubias o fresas quirúrgicas, irrigadas, y se alisan con lima. Cuando se alcanza el contorno deseado en la base ósea, el exceso de tejidos es recortado para permitir el cierre sin tensión. El cierre se hace con suturas de seda, que se dejan en su sitio durante 5 dias.

TUBEROPLASTIAS.

Esta especificamente destinada para aumentar la profundidad entre la escotadura amular y la cara distal del maxilar superior.

Esto, generalmente, es una técnica que se hace en un quirófano bajo anestesia general, dado que la hemorragia del plexo venoso pterigoideo puede ser importante.

TRAUMATISMOS PROTESICOS.

La mucosa bucal esta sometida a una variedad de lesiones como resultado del uso de prótesis dentales.

ULCERA TRAUMATICA.
(puntos sensibles)

Esta úlcera traumática generada por la irritación protética es del mismo tipo que la producida por una serie de otros traumatismos físicos.

Sus características clínicas se presentan como lesiones únicas o múltiples, suele aparecer después de la colocación de una prótesis, puede ser el resultado de una sobreextensión de los flancos, presencia de secuestros o espículas de hueso debajo de la prótesis o una zona áspera o alta en la superficie del aparato.

Estas son pequeñas, dolorosas y de forma irregular, cubiertas de una delicada membrana necrótica gris y rodeada por un halo inflamatorio. Sin tratamiento puede empezar una proliferación de tejido al rededor de la periferia de la lesión, sobre una base inflamatoria.

El tratamiento esta basado en la correción de la causa subyacente. Una vez hecho esto, la úlcera suele cicatrizar con rapidez.

INFLAMACION GENERALIZADA.
(estomatitis protética)

Es una lesión rara que aparece en pacientes que pueden o no tener - un juego nuevo de prótesis. No se debe a una verdadera alergia, en algunos ca-- sos se origina por una infección con cándida albicans, aunque no es común obser var las típicas zonas blancas de Muget. Se demostró que la limpieza inadecuada- estaba asociada con inflamación intensa.

Se caracateriza por que la mucosa subyacente a la dentadura se tor na muy roja, inchada, lisa o granular y dolorosa. Se observan focos puntiformes múltiples de hiperemia. Es común que haya una fuerte sensación de ardor. El en- rojecimiento es bien delimitado y se restringe al tejido en contacto con la pró tesis.

El tratamiento es dudoso aunque se han obtenido resultados con tra- tamientos antimicóticos (nistatina 500 000 u/en la boca 3 veces al dia por 14 - dias). Además si esas prótesis no estaban bien adaptadas se procedia a la elabo ración de unas nuevas.

HIPERPLASIA INFLAMATORIA.
(epulis fisurado)

Es una de las reacciones más comunes a las prótesis mal adaptadas,- esta hiperplasia esta en contacto con los bordes del aparato. Esta no se limita a esta localización, sino se genera en muchas zonas donde hay algún tipo de -

irritación crónica, como la encía, mucosa vestibular y comisuras bucales.

Se caracteriza por la formación de agrandamientos alargados en la - zona de pliegue mucovestibular a los cuales se adapta el flanco de la prótesis esta proliferación de tejido suele ser lenta y probablemente, es tanto producto de la resorción del reborde alveolar como el traumatismo engendrado en la prótesis floja.

La lesión es muy firme a la palpación y sustratamiento esta encaminado a la cirugía y a la confección de nuevos aparatos.

HIPERPLASIA PAPILAR INFLAMATORIA.
(papilomatosis palatina)

Lesión rara que afecta la mucosa del paladar, de etiología desconocida, considerada una forma de hiperplasia inflamatoria, coincide con prótesis-mal adaptadas que permiten la irritación por fricción y con mal estado de higiene.

Esta predomina en pacientes desdentados que usan prótesis, es menos factible en pacientes que no usan aparatología alguna. Cuando hay alguna, la lesión corresponde a la base de está, a veces sólo a la cámara de succión. Puede-presentarse a cualquier edad, en adultos y sin predilección por el sexo.

No existe terapeútica definida pero la interrupción de la prótesis-o confección de nuevos aparatos sin la eliminación quirúrgica del tejido exce--

dente da como resultado la regresión del edema e inflamación.

Es preferible la excisión quirúrgica de la lesión antes de la confección de una nueva prótesis devolverá a la boca su estado normal.

INTOLERANCIA O ALERGIA A LA BASE DE LA PROTESIS.

La alergia verdadera al material es muy rara, algunos estudios indican que es a la sensibilidad al monómero tanto el común como el autocurado.

La alergia acrílica verdadera son similares a las inflamaciones generalizadas simples, o inflamación bucal por prótesis, se diagnostica por una prueba de parche positiva.

PREPARACIONES SECUNDARIAS.

CORRECCION DE EPULIS FISURADO.

Esta se lleva a cabo resecando el surco, si es pequeño, o con disección submucosa aguda para producir un colgajo, y luego con escisión submucosa aguda de los tejidos cicatrizales. El colgajo se sutura al periostio de manera de no perder altura vestibular.

En las cicatrices marcadas o en los casos de heridas avulsivas, el método fracasa debido a extensa contracción que se produce, disminuyendo la al-

tura del vestíbulo. En estos casos, se reseca el êpilus, se extiende el vestíbulo supraperiósticamente y se coloca un injerto libre de mucosa palatina de un modo singular al descrito en las de extensión del reborde. Si se coloca un injerto pequeño se le puede proteger y estabilizar con cianoacrilato de isobutilo o una férula especial para proteger el sitio del injerto.

HIPERPLASIA PAPILAR INFLAMATORIA.

Se hace la resección con el paciente en sedación a analgesi con óxido nitroso, oxígeno y anestesia local, se emplea una unidad de electrocirugia y un electrodo de ansa. La profundidad es hasta la submucosa, la cual se determina por la ausencia del efecto de campo de trigo al viento cuando se somete a una corriente de aire comprimido. El color amarillo grisaceo de la submucosa es útil para ubicar la profundidad. Debe evitarse la penetración del periostio para evitarse un secuestro óseo, trayendo como consecuencia una cicatrización demorada. El fin del procedimiento se realiza con una biopsia para confirmar el diagnóstico.

Para minimizar la hemorragia y el dolor posoperatorio, se emplea una férula palatina recubierta por apósito periodontal. Este apósito se cambia semanalmente bajo anestesia tópica para permitir la cicatrización por granulación y epitelización secundaria.

EXTENSION DE REBORDES.

El propósito es descubrir el hueso basal existente de los maxilares

de los maxilares por medios quirúrgicos, reposicionando la mucosa que lo recubre, las inserciones musculares y los músculos, en una posición más baja en la mandíbula, o más alta en el maxilar. La ventaja resultante es que puede darse lugar a un flanco protésico más grande, contribuyendo así a una mayor estabilidad y retención de la prótesis.

No todos los casos de atrofia del hueso basal pueden tratarse quirúrgicamente con la extensión del surco. Debe haber un hueso alveolar adecuado con una altura suficiente para permitir el reposicionamiento de los nervios mentonianos y de los músculos buccinador y milohioideo en la mandíbula. En el maxilar, la espina nasal anterior, el cartílago nasal y los contrafuertes malares pueden interferir con el reposicionamiento del surco.

A la inversa, no todos los casos requieren de vestibuloplastia con injerto de piel o mucosa y depresión del piso de la boca. Muchos casos tienen éxito con una extensión vestibular por delante de los agujeuros mentonianos o una técnica lingual para reducir los tubérculos genianos o liberar el músculo pterigoideo hacia atrás en el piso de la boca, que puede reducir la falta de estabilidad y retención en la prótesis.

Son muchas y bien conocidas las técnicas básicas para corregir las anomalías, sin embargo, los principios de la cirugia se deben de comprender bien antes de llevar a cabo estas técnicas. Según Ashley, estos principios son los siguientes:

1.- Tejido blando desnudo el cual debe cubrirse quirúrgicamente con

epitelio para impedir la contracción posterior.

2.- Siempre que no se disponga de tejido blando local para obtener el resultado final previsto o para cubrir el defecto sin tensión, debe utilizarse uno distante.

3.- Al crear una nueva cavidad, debe darse lugar a las contracciones, siempre que este tapizada con tejidos insertados o colgajos locales. La contracción se impide con una sobrecorrección del defecto cavitario sin tensión en los tejidos de recubrimiento.

4.- Cuanto mayor es el espesor de los injertos de piel de espesor parcial, menor es la tendencia a la contracción.

METODO DE KAZANJIAN.

Se realiza una insición superficial através de la mucosa de la cara interna del labio, disecando la mucosa hasta la base en la cresta del reborde alveolar. Se mantiene el colgajo fuera del camino con un instrumento mientras se obtiene profundidad en el surco con disección supraperiostica, el colgajo mucoso se sutura al periostio. Se mantiene en su sitio en el fondo del surco, un tubo de goma o polietileno por medio de suturas circunferenciales al rededor de rollos de algodón encontrados en la parte externa de la mandíbula.

TECNICA DE CLARK.

Se hace una incisión ligeramente hacia vestibular de la cresta del reborde. Se obtiene profundidad en el surco por disección supraperióstica, el labio de la mucosa es socavado desde el borde de la incisión hasta la pseudomucosa, el colgajo mucoso es sostenido sobre la herida por suturas hechas sobre la superficie cutánea y con rollos de algodón.

TECNICA DE AUMENTO DEL REBORDE.

Estas pueden considerarse en casos de atrofia y traumatismo de los maxilares que hayan producido un estado tal, que se haya realizado una máxima extensión de reborde por surcoplastia, este sea aún insuficiente como para permitir una prótesis funcional. El hueso de la cresta ilíaca y las costillas se han usado tradicionalmente para aumentar los maxilares, métodos más recientes describen la regenración ósea en la que se emplea una cubeta de malla de vitallum que contiene médula ósea hematopoyética incluida en un filtro millipore reforzado con nylón.

IMPLANTES DE HIDROXIAPATITA.

Ha sido estudiada extensamente y evaluada exitosamente en monos, perros, ratas, conejos y humanos. La bioreabsorbilidad de la hidroxiapatita ha sido estudiada exitosamente. El porcentaje de la degradación que ocurre se determina por la densidad y cristalinidad del material y por los factores ambientales.

Se ha estudiado por su potencial osteogénico. Cuando se implanta en - areas cuando el hueso se encuentra normalmente, actúa como un andamio en el cual el tejido huésped deposita hueso nuevo. Cuando se implanta en un area donde el hueso no se encuentra normalmente, las particulas se encapsulan. Tiene propiedades óseas conductivas, más que osteoinductivas.

Se ha estudiado extensamente para el uso de el aumento de rebordes o preservación de estos.

IMPRESIONES.

Es el registro negativo del área completa de soporte o medio de registrar los detalles de la zona del asiento de la base.

La impresión debe cubrir la mayor área posible sin interferir con los movimientos normales del músculo. Cuando esta cubre una zona mayor las fuerzas de masticación se distribuirán por la máxima base, minimizando la fuerza en cada milímetro cuadrado.

No hace falta decir que, cuanto más exacta es la impresión, más probable es que la dentadura salga bien.

TECNICAS DE IMPRESION.

Estas han sido numerosas y basandose en diferentes teorias. Al-

gunas registrarán alos tejidos en las condiciones en que estos se encuentran - bajo la carga masticatoria; otras registran alos tejidos sin desplazarlos; o--- tros aplican más presión en ciertas áreas seleccionadas que en otras.

CON PRESION.

Esta también es conocida como a boca cerrada, en los cuales se- consideran los bordes de las dentaduras establecidos previamente durante la función. Para ello, utilizan los rodetes de oclusión bien adaptados y construidos- previamente sobre los modelos primarios simulando lo más posible a las dentaduras ya terminadas. Se coloca el material de impresión en la superficie tisular- de los mismos, se hace que el paciente cierre su boca y realice movimientos funcionales para modela la impresión final. Estos movimientos deberán de ser los - efectuados durante las actividades normales, como son, la deglusión, mastica--- ción y fonación.

SIN PRESION.

También se le conoce a esta técnica como mucostática, los que - la utilizan dice que la única manera de retención para las dentaduras es la dada por la tensión superficial. Esta impresión deberá cubrir sólo donde la mem-- brana mucosa esta firmemente adherida a las estructuras óseas, también que los- tejidos no deben ser comprimidos, sino solo deformados. Estos se basan en la - ley de Pascal, el cual dice que un líquido produce presión con la misma fuerza- en todas direcciones. Sólo una gran presión comprimirá alos tejidos, y cual-- quier fuerza ejecutada sobre la mucosa deberá ser distribuida uniformemente ha-

cia el hueso de soporte.

Se han sugerido algunas desventajas a esta técnica debido a que las fuerzas de masticación no se distribuyen sobre el asiento basal, se verán comprometidas tanto la salud de los tejidos como la retención de las dentaduras y como la base de las dentaduras es pequeña, es necesario articular los dientes sobre la cresta del reborde residual.

PRESION SELECTIVA.

Este procedimiento combina los principios de máxima y mínima presión, ya que los tejidos que no deben ser presionados son impresionados con una mínima presión y en una posición que ofrezca una máxima cobertura con la menor interferencia a la salud e integridad de los tejidos. En esta técnica se dice que en cierta áreas del maxilar estan mejor adaptadas para registrar cargas extras de la masticación. La reducción de presión sobre el proceso residual ayudará a la conservación de este hueso ya que es susceptible a la atrofia por presión.

MATERIALES DE IMPRESION.

Hoy en dia existen muchos materiales en el mercado, el material que se seleccione deberá se aquél que reúna las características y propiedades físicas que se necesitan para lograr los objetivos deseados de la impresión algunos de estos serían:

Integración química.
Expansión del fraguado.
Resistencia estructural.
Estabilidad dimensional.

MODELINA.

Estan estan formadas por resinas amorfas y por un grupo de sustancias cristalinas de ácido esteárico y talco.

Esta se presta bien para tomar impresiones primarias y con las-cuales se puede hacer un portaimpresiones individual, fácilmente rectificable,-no se altera con la saliva y se pueden rectificar bordes con ella. Sin embargo, no registra detalles finos, no es recomendable para obtener impresiones finales biene en varios colores y formas para indicar los diferentes puntos de fusión.

YESO.

Para acelerar su endurecimiento se mezclan con el yeso pequeñas cantidades de cloruros, sulfatos o nitratos, para que se rompa más facilmente - se le agrega bolus (silicato de aluminio) talco, creta o bien harina fósil; ademas de un corrector para el sabor y un colorante.

Es frecuentemente usado para impresiones finales con mínima presión o para impresiones seccionales para la elaboracio de dentaduras inmediatas ya que fluye apropiadamente, impresona los más mínimos detalles. Este yeso se - expande durante el fraguado. Esta propiedad es más exacta en secciones delga--- das, y es usada donde se requiera de una capa ligera de material de impresión - como en una impresión primaria aliviada de modelina. Es un material rígido, por ello no deben de ser usado si existen retenciones, no es afectado por la saliva se usa generalmente en impresiones superiores por que solo en esas puede ser - mantenido en un portaimpresiones. Se deberá aplicar un medio separador a la impresión antes de obtener el modelo de yeso.

PASTA ZINQUENOLICA.

La pasta zinquenólica tiene muchas de las propiedades del yeso para impresiones. Fluye adecuadamente y regristra los detalles finos, requiere del soporte de un portaimpresiones, y es un material rígido una vez que ha endurecido. Debido a que es afectado por los fluidos bucales, la boca deberá estar completamente seca antes de tomar la impresión. En ciertos casos, algunos pacientes se quejan de irritación tisular y sensación de ardor.

HULES.

Los hules de mercaptano son usados básicamente como un material de impresiones finales. Se obtienen detalles finos y como es un material elástico, puede ser usado cuando existan retenciones. Es necesario utilizar un portaimpresiones individual que sea exacto, ya que es un requisito de este material usar una capa muy delgada para lograr una mejor exactitud. Se requiere también de un adhesivo para que se retenga en el portaimpresiones. La mucosa deberá secarse antes de tomar la impresión, ya que la saliva puede causar burbujas.

ALGINATO.

El alginato es un material de impresión que puede ser usado para tomar tanto impresiones primarias como secundarias. Impresiona bien los detalles, pero es afectado por la saliva. Las impresiones con alginato no pueden ser corregidas o rectificadas, sin embargo, se pueden repetir rapidamente. Debido a que este material es elástico, puede ser usado cuando existan retenciones.

No se debe de olvidar que estas impresiones deben correrse inmediatamente, ya que este material de impresión es afectado por la humedad.

HIDROCOLOIDES REVERSIBLES.

Con el hidrocoloide reversible se obtienen detalles satisfactorios, pero tiene algunas desventajas. El porta impresión que se utiliza debe tener un sistema de tubos para enfriamiento del material.

Normalmente no tienen aplicación precisa en el registro de impresiones para dentaduras completas. No ofrecen ventajas definitivas sobre los hidrocoloides reversibles; su manipulación es más compleja.

CERAS.

Algunas veces son utilizadas para tomar impresiones finales ceras que se ablandan con la temperatura de la boca. Este material puede causar desplazamiento de los tejidos. De igual manera que con los hules, el portaimpresiones individual deberá ser lo más exacto posible. Un uso más común de estas ceras es el de corregir impresiones finales tomadas con otros materiales como el yeso o pasta zinquenólica. La impresión debe ser corrida inmediatamente.

RESINAS ACRILICAS BLANDAS.

Son mejor conocidas como condicionadores de tejidos, son a menudo usadas en técnicas de impresiones funcionales.

IMPRESION ANATOMICA.

Sea cual fuere la técnica de impresión, se siguen los mismos procedimientos. Es imprescindible la preparación adecuada de los tejidos bucales. - Se estudia atentamente el espacio bucal disponible para la impresión superior -- observando el ancho y altura de los espacios vestibulares con la boca semiabierta y el labio superior ligeramente separado hacia afuera y abajo.

Se elige un portaimpresión o cubeta metálica comercial para desdentados que sea aproximadamente medio centímetro más amplia que la superficie - externa del reborde residual. La cubeta se lleva ala boca y se ubica centrando - la escotadura vestibular de la cubeta con el frenillo vestibular anterior. La finalidad es obtener una impresión preliminar ligeramente sobreextendida al rede-- dor de los bordes.

Es conveniente pegar a los bordes de la cubeta una tira de cera-

de encofrado (utility) blanda, formando un reborde para ayudar a confinar el alginato (hidrocoloide irreversible). Se vúelve a colocar la cubeta en la boca. - La cera que recubre el borde posterior de la cubeta se adapta a los tejidos de la zona del sellado posterior logrando una impresión preliminar ligeramente sobreextendida al rededor de los bordes.

Previa a la toma de impresión preliminar, el odontólogo praticará la colocación de la cubeta preliminar en la boca. Cuando la ubicación anterior de la cubeta es correcta, se colocan los dos índices en la región molar de cada - lado de la cubeta, y mediante presión alternativa se lleva hasta tocar con el - tejido. A continuación se mezcla hidrocoloide irreversible (algimato) de acuerdo con las instrucciones del fabricante..Se coloca el material de impresión sobre la cubeta distribuyendo uniformemente para llenarla hasta los bordes en el superior se coloca una pequeña cantidad de material en el paladar del paciente, se introduce la cubeta cargada en forma similar a la que se realiza durante las sesiones de práctica. La cubeta se deja en la boca durante 1 minuto más después de haber fraguado. La impresión se retira de la boca mediante un único movimiento examinándola para asegurarse de que sea perfecta.

MODELOS DE ESTUDIO.

Las impresiones anatómicas regsitradas correctamente deben vaciarse lo más pronto posible después de su retiro de la boca, de lo contrario se producirán distorciones y deformaciones.

MODELO SUPERIOR DE ESTUDIO.

1.- Preparación. Lavar la impresión de alginato con chorro de agua fría hasta que desaparesca todo el resto de saliva. Eliminando el exceso de agua agitándolo o con suave chorro de aire comprimido.

2.- Material. Mezclar el yeso combinado en la porción yeso/agua de 3:1. Esta porción facilita posteriormente hacer posibles retoques y recorte del modelo.

3.- Vaciado. Poner una pequeña porción de mezcla en el centro del paladar, aplicando el portaimpresión sobre el vibrador; el yeso escurre hacia las parte de mayor declive.

Agregar más yeso sobre el anterior y repita el vibrado, haga correr el yeso sobre las partes libres ayudandose con la espátula hasta que se cubra totalmente la impresión. El resto del yeso se deposita en una lámina de cristal, azulejo o mesa de marmol. En tanto el yeso no adquiera la consistencia adecuada, no se le puede levantar sobre la impresión ni invertirlo.

4.- Fraguado. Dejar fraguar el yeso durante una hora. No dejar el modelo más del tiempo indicado. Su persistencia durante la noche provoca deshidratación y se pone duro, pudiendo fracturarse cuando de separa.

5.- Recorte. Puede hacerse con el cuchillo para yeso o con escofia, pero es mejor utilizar la recortadora para hacerlo con suavidad y exactitud. El recorte en los rebordes desdentados se hace habitualmente redondeado por delante y a los lados, preservando completamente el repliegue del surco, mediante un espesor de yeso de 3mm como mínimo. La parte de atrás y el zócalo es plana, dándole al zócalo 2 mm de altura.

MODELO INFERIOR DE ESTUDIO.

Los procedimientos de laboratorio son semejantes a los del modelo superior, habiendo diferencias a mencionar para la obtención del modelo inferior de estudio utilizando la modelina.

A.- Delimitar el espacio lingual de la impresión inferior me--- diante un trozo de cera negra para encajonar o cera rosa.

B.- Fraguado el yeso se recupera el modelo sumergiendolo en a-- gua caliente a 65°C durante 5 min. No utilizar agua demasiado caliente; porque- la modelina puede fundirse y adherirse al modelo.

DISEÑO DE LOS MODELOS.

MODELO SUPERIOR.

Con el modelo seco se diseña la extensión y contorno del porta- imprésión individual. Usando lápiz tinta o plumón de punto medio.

1.- Marcar las escotaduras para los frenillos bucales y labial- superior.

2.- Marcar surcos hamulares por detrás de las tuberosidades.

3.- Una las marcas anteriores trazando líneas, algunos milíme-- tros antes de las inserciones.

4.- Continuar el trazo por los surcos de la tuberosidad de cada lado en el punto de repliegue de los tejidos y prolónguelos hacia adelante li-- brando los frenillos bucales y labial anterior, cada frenillo es una banda fi-- brosa y el portaimpresión individual no debe interferir apoyando sobre ellos.

5.- Trazar una línea que cruce el paladar, pasando 1 mm por distal de los surcos hamúlares y 2 mm por distal de las foveolas palatinas. Si no se observan en el modelo de estudio, trazar una línea recta que una los surcos hamulares.

El propósito es obtener un portaimpresión individual que cubra exactamente la línea de vibración.

MODELO INFERIOR.

1.- Marcar las escotaduras para los frenillos bucales, labial y lingaules inferiores.

2.- Hacer trazos anteroposteriores 1 mm lateral a líneas abli-cuas externas.

3.- Hacer trazos horizontales 1 cm por detrás de las indicaciones anteriores de las papilas piriformes, o através de la parte posterior de la zona retromolar, perpendicular al reborde alveolar.

4.- Unir el extremo posterior a la primera línea con el externo de esta última línea, de modo que quede determinado un ángulo de 45° con respecto al reborde alveolar.

5.- Continuar el trazo del extremo anterior de la línea oblucua externa, prolongándolo hacia delante, bordeando las marcas del frenillo bucal y

alcance en su trayecto por el repliegue del tejido la marca del frenillo labial inferior. Repetir lo mismo para el lado opuesto.

6.- Antes de delinear la periferia lingual es necesario aliviar el portaimpresión sobre el músculo milohioideo, de modo que este pueda contraerse libremente al registrar la impresión.

Esto se lleva a cabo delineando el área que cubre la parte muscular que queda directamente bajo la mucosa.

7.- Trace líneas anteroposteriores 3 o 4 mm por debajo de las líneas milohioideas y paralelas a las mismas.

Esta unen el repliegue del surco en la región premolar. Se cubre esta superficie con una capa de cera negra de 2 mm.

8.- Trace el resto del borde lingual anterior mediante una línea, bordeando el frenillo lingual.

PORTAIMPRESION INDIVIDUAL.

Existen procedimientos y materiales diversos para construir portaimpresiones individuales.

El material que cumple con los requerimientos necesarios es la resina acrílica de autopolimerización.

El objetivo es preparar un portaimpresión individual que asegure la obtención de correctas impresiones fisiológicas con las siguientes características:

1.- Su diseño individual facilita su adaptación.

2.- Su contorno volumétrico contribuye a procedimientos más exactos.

3.- Permite utilizar cantidades mínimas de material de impre---

sión.

4.- Controlan la extensión del material por toda la superficie por impresionar.

5.- Al colocar el material de impresión entre la mucosa y el -- portaimpresión individual, se adaptan a la mucosa expulsando el aire y la saliva.

6.- Una vez extendidas, permiten la delimitación funcional del nivel muscular

INSTRUMENTAL Y MATERIALES.

1.- Resina acrílica autopolimerizable (polvo y líquido).

2.- Recipiente de vidrio o porcelana con tapa.

3.- Dos cristales grandes para cemento.

4.- Espátula de acero inoxidable o cromado.

5.- Tijeras rectas para metal.

6.- Navaja con filo o bisturí.

7.- Lápiz tinta o dermográfico.

TECNICA DEL ACRILICO LAMINADO (ajustado).

SUPERIOR: INFERIOR.

1.- Se prepara el acrílico poniendo en el recipiente de porcelana $5cm^3$ de monómero (líquido) y agrege el polímero (polvo) poco a poco, hasta - completar la medida del proporcionador de alginato 27 cm^3. Se tapa el recipien

te y deje reposar el acrílico por unos instantes. El material reacciona o pasa-por una serie de estados físicos en un tiempo variable dependiendo de la temperatura ambiente, y cuando más polvo se acelera el fraguado.

Si a cada minuto, a partir de la mezcla, se abre el recipiente-y se toma con una espátula esta arrastrará filamentos de acrílico o estado filamentoso. Pasando después al estado plástico, el que se aprovecha para manipularlo, y se reconoce cuando se desprende de .las paredes del recipiente al levan--tarlo con la espátula.

2.- Retirar la mezcla del recipiente, con manos limpias y húmedas, amasando el material de afuera a adentro, formando una masa acrílica. Se - deposita aplanada sobre la superficie de cristal previamente envaselinado, colocando el cada extremo cera rosa de doble grosor (3 mm).

Se coloca el otro cristal que estará envaselinado que estará en contacto con la masa acrílica. Ejerza presión sobre está hasta que el cristal - toque ambas superficies de cera rosa, obteniendo de inmediato una lámina de a--crílico de 3 mm de grosor, uniforme, homogénea y resistente.

3.- Se adapta en el modelo en su estado plástico, con presiones suaves de los dedos para no adelgazar el porta impresión, así en ambos modelos.

Sin separar la lámina del modelo se recorta en primera intención de los extremos con tijeras. Con el bisturí filoso se recorta aproximado - al contorno diseñado en el modelo de estudio, mediante presiones sucesivas para

no arrastrar el material plástico. Adaptada y recortada la base del portaimpresión, antes de que frague demasiado, utilizar el material excedente y se modela el asa correspondiente. Se fija sobre la parte media y anterior de la base, sobre la cresta , pegándola en su posición con monómero en la superficie de contacto.

4.- Según el tipo de resina acrílica que se utilizó se deja polimerizar durante 10 y 30 min hasta su completo endurecimiento.

5.- Se separa el portaimpresión y recorta con piedras o fresones para acrílico (flama con grano grueso), siguiendo el diseño del lápiz. La forma, tamaño y disposición del asa es de 3 mm de grosor, 12 mm de ancho y 14 mm de alto, con una inclinación de arriba a abajo y de atrás hacia delante, de 85°para el superior y de 80°para el inferior.

RECTIFICACION DE BORDES.

Se prueban los portaimpresiones individuales en la boca del paciente - determinando si los bordes se extienden correctamente. Si se diera el caso de un error en la extención, será necesario modificar el portaimpresiones. Un portaimpresiones exacto es esencial para una impresión satisfactoria.

El portaimpresiones deberá posicionarse correctamente, a ésto ayudarán los topes y los bordes periféricos que no fuerón aliviados. La rectificación de bordes se hará con modelina de baja fusión. Esta se calentara con un mechero de alcohol, colocandoce en los bordes del portaimpresiones, a continuación la temperatura de la modelina se acondicionará para que no lesione los tejidos, en un - baño de agua caliente antes de colocarlo en la boca del paciente. Después de que se ha rectificado una sección, el portaimpresiones se colocará en un recipiente con agua fría. Cualquier exceso de modelina deberá cortarse. Este procedimiento deberá repetirse cuantas veces sea necesario.

MAXILAR.

1.- Se coloca modelina en el borde bucal del portaimpresiones, el ángulo bucal distal al área del frenillo bucal, de un lado.

2.- Acondicionar la temperatura de la modelina y colocar el portaimpresiones en la boca del paciente.

3.- Se tira de ángulo distal bucal hacia arriba, afuera abajo y ligeramente hacia adelante.

4.- Se coloca modelina en el borde bucal del lado opuesto y repita los dos pasos anteriores.

5.- Colocar modelina en la región del frenillo bucal, acondicionar la temperatura de la modelina y llevar el portaimpresión en la boca del paciente.

6.-Se tira de los tejidos de la región del frenillo bucal hacia arriba afuera, abajo, adelante y atrás para simular la acción del musculo elevador del ángulo de la boca.

7.- Repetir el paso anterior para rectificar el frenillo bucal del lado opuesto.

8.- Se coloca modelina en el borde labial del portaimpresiones de la escotadura para el frenillo bucal a la escotadura para el frenillo labial, de un

lado y tire del labio superior hacia arriba, afuera y abajo.

9.- Se repite el paso anterior para la rectificación del lado opuesto.

10.- Se agrega modelina para la parte anterior del portaimpresiones -- calentando toda el área del borde labial de ambos lados, acondicionando la temperatura de la modelina y se lléva a la boca. Se tira del labio hacia arriba, afuera y abajo y haga que el paciente lleve el labio superior hacia abajo sobre - los bordes labiales del portaimpresiones.

11.- Se calientan los bordes bucales distales de ambos lados, acondicionando la temperatura de la modelina y se coloca en la boca del paciente. Haga que el paciente mueva la mandíbula de un lado a otro. La acción del proceso coronoides durante este movimiento funcional determinará el grosor del borde bucal.

12.- Colocar modelina en la zona del sellado posterior del paladar, -- de escotadura hamular a escotadura hamular. La modelina deberá extenderse aproximadamente 2mm hacia adelante y 2mm hacia atrás de la linea de vibración.

13.- Se acondiciona la temperatura de la modelina y se coloca el portaimpresiones bajo presión. Indicandole al paciente que pronuncie la letra "A" varias veces.

14.- Se retira el portaimpresiones y se coloca en agua fría.

15.- Se calienta la modelina de ambas escotaduras hamulares; se acondi

ciona la temperatura, colocando el portaimpresiones dentro de la boca del paciente.

16.- Se le indica al paciente que abra ampliamente la boca para que se moldeen las regiones de las escotaduras hamulares.

MANDIBULA.

1.- Se coloca modelina en la zona del borde bucal de un lado en el portaimpresiones, del ángulo bucal distal a la región del frenillo bucal. Después de acondicionar la temperatura de la modelina en un baño de agua caliente se lleva a la boca manteniendolo bajo presión con una mano, mientras que con la otra se tira de la mejilla hacia afuera arriba y sobre el portaimpresiones.

2.- Se repite el paso anterior con el lado opuesto.

3.- Se examina y se retira cualquier exceso de modelina con un bisturi.

4.- Se coloca modelina en la región del frenillo bucal del portaimpresión, se acondiciona la temperatura de la modelina ,se coloca el portaimpresión en la boca. Se toma la comisura y se tira hacia afuera adelante y atrás, esto libra la acción del músculo depresor del ángulo de la boca.

5.- Repetir el paso anterior para región del frenillo bucal del lado opuesto.

6.- Se coloca modelina en el borde labial de un lado del portaimpresiones, de la escotadura para el frenillo bucal a la escotadura para el frenillo labial, se acondiciona la temperatura de la modelina y se coloca el portaimpresiones en la boca del paciente. Tirar del labio hacia afuera, arriba y sobre la modelina.

7.- Se retira y enfria el portaimpresiones, se repite el paso anterior para rectificar el área del borde labial opuesto.

8.- Se calienta toda el área de ambos bordes labiales del portaimpresiones, se acondiciona la temperatura de la modelina y se coloca el portaimpresiones en la boca. Se tira del labio inferior hacia abajo, afuera y arriba, haciendo que el paciente lleve el labio sobre los bordes labiales.

9.- Para rectificar los bordes linguales, se pone modelina y acondiciona la temperatura, en el borde lingual comprendiendo entre la región de los premolares de un lado a la región de los premolares del lado opuesto. Ya que el portaimpresión ha sido colocado en boca, hacer que este levante la lengua. Repitiendo las veces que sea necesario. Retirando los excesos de modelina que se adhiera dentro del portaimpresiones, calentando y rectificando de nuevo.

10.- Se coloca modelina en el borde lingual de la región de molares; se acondiciona la temperatura de la mdelina y colocando en la boca del paciente el portaimpresiones. Moviendo el paciente la lengua de un lado a otro. El exceso de material se retira. Repitiendo este procedimiento varias veces.

11.- Repetir el paso anterior para la rectificación del borde lingual en la región de los molares del lado apuesto.

12.- Se coloca modelina en ambos extremos distales del postaimpresiones del ángulo bocal distal al ángulo lingual distal y en la zona retromolar,- se acondiciona la temperatura de la modelina y se lleva el portaimpresion a la boca. Esto permite la acción de los músculos masetero, pterigoideo interno y rafé pterigomandibular.

IMPRESION FISIOLOGICA.

Cuando la impresión preliminar o anatómica es correcta y se ha construido un portaimpresión individual así como la rectificación de los bordes; el registro final de la impresión fisiológica se facilita notablemente si se utiliza el material adecuado como:

MAXILAR SUPERIOR.
(con pasta zinquenólica)

1.- Se evalua los bordes periféricos rectificados que deberá mostrar un contorno mate u opaco, liso y contínuo de modelina de baja fusión a lo largo de todo el cierre periférico. Todo el material que fluya en el reborde debe ser eliminado a unos 3mm hacia atrás del borde bucal aproximadamente.

Se perfora en las zonas de alivio del portaimpresión, es decir don-

de se desea una mínima presión. Estos cumplen una doble función:

a).- Permiten la salida de aire reduciendo la posibilidad de atrapar-aire en la ipresión,

b).- Permiten la salida de la pasta zinquenólica, disminuyendo la presión que ésta ejerce contra la mucosa oral y evitan por tanto un efecto hidráulico en el área de la bóveda palatina.

2.- Se envaselina previamente los labios del paciente para evitar los excedentes de la pasta zinquenólica se adhieran a los tejidos.

3.- Según el tamaño de la impresión se prepara la cantidad suficiente

Se coloca sobre una loseta de papel encerado mezclandolo con movimientos de rotación durante 1 min. Se utiliza una espátula de acero inoxidable, - de preferencia ancha, hasta obtener una mezcla de consistencia y color homogéneas.

Se distribuye y aplica el material cubriendo todos los aspectos internos y periferias del portaimpresión individual que deberá estar perfectamente - seco. Se debe conocer las cualidades y características del material como:

- Tiempo de espatulado.
- Variación de la temperatura ambiente.
- Momento preciso (estado filamentoso) en que debe ser introducido en

la boca.

-Tiempo de que se dispone (3 min.) para realizar la rectificación del contorno periférico.

- Tiempo de endurecimiento (5 min.) para ser retirado de la boca.

4.- Se lleva el portaimpresión individual preparado a la boca del paciente, se ubica primero la zona anterior; mientras la mano opuesta separa el - labio y permite que el material de impresión cubra todo el surco vestibular anterior.

Presionando suavemente con el dedo medio apoyado en el centro del paladar. A medida que se va profundizando, el material fluye por las perforaciones y se observa un exceso en el borde periférico y posterior. Indicando después al paciente que repita sin exagerar y por orden, todos y cada uno de los - movimientos realizados en la rectificación.

Toda la pasta que sobrepasa el límite posterior deberá ser recortada y ajustada con cuidado hasta el borde de la modelina de baja fusión.Se le indica al paciente que diga la letra "A" (velo palatino sube), tapando la nariz y boca, e intentar expulsar el aire por las mismas (velo del paladar baja), con fin de asegurar el sellado posterior.

5.- Para retirarla es necesario separar el labio,facilitando la entrada de aire, y traccionar firmemente para romper la adhesión de la pasta zinquenólica sobre los tejidos.

Una impresión correcta con pasta zinquenólica muestra gran nitidez en los detalles de la superficie; el material ajustado en el nivel fisiológico de los músculos y frenillos debe estar cubierto por lo menos de 1mm de pasta, y debe mostrar la marca de los tejidos periféricos.

MANDIBULA.
(con pasta zinquenólica)

1.- El procedimiento es igual que para el superior. Para el inferior se hacen una perforaciones a la altura de la cresta del reborde residual en el área de los premolares y molares que permitan la salida del compuesto zinquenólico.

2.- Esta precaución es igual al del maxilar superior.

3.- Se prepara y aplica el material en el portaimpresión previamente rectificado igual que en el superior.

Pueden existir variantes para la selección y uso del material de impresión definitiva como los elastómeros también llamados gomas o cauchos sintéticos, presentan exelentes cualidades en prostodosncia y proporcionan fidelidad de reproducción de las estructuras basales; buen modelado de los bordes marginales; excelente tolerabilidad por el paciente; se adaptan a cualquier caso edéntulo.

Los elastómeros más utilizados son los mercaptanos o ticoles, y las--

siliconas. Ambos son fraguables y su procedimiento de empleo y resultados clínicos son similares.

Los mercaptanos llamdos también polímero polisulfuro, se presenta enforma de dos pastas mezcladas en partes iguales. Una vez fraguado, el mercaptano es goma carente de adherencia, por eso antes de aplicarlo se debe utilizar - adhesivo pincelado en todo el interior del portaimpresión individual, y sus bordes con modelina de baja fusión.

Las siliconas también llamadas silastómeros se presentan en forma depastas además de un líquido activador que se mezcla en forma homogénea en porción de 6 a 8 cm de pasta, al que se le añade el catalizador por gotas según indicaciones.

4.-Cualquiera que sea el material utilizado se prepara cubriendo la - superficie y bordes periféricos, llevando a la boca del paciente en forma descrita, produciedo así la impresión definitiva.

El material mercaptano o silicona no requiere de perforaciones, el -- fraguado inicial, depende de la cantidad de acelerador, está entre 2 a 4 min, - tiempo en que se realiza la rectificación final. El fraguado final es de 3 a 4- minutos. Los procedimientos de impresión pueden producir náuseas en pacientes - susceptibles, o por la extensión distal de la impresión superior o inferior.

Se le indicará al paciente que respire despacio por la nariz, las veces que sea necesario. Si no es suficiente se aplicará un anestésico tópico con

atomizador en la zona retromolar o en la bóveda palatina.

5.- Se levanta el labio inferior para separarlo, colocando los dedos-índice de ambas manos a cada lado y por debajo del portaimpresión lo más verticalmente posible para no distorsionar las impresiones.

El retiro con mercaptanos o siliconas no ofrece dificultades por tener propiedades elásticas; pero la pasta zinquenólica se adhiere a los tejidos.

Todos los excedentes fluctuantes del material deben eliminarse con una navaja filosa o cortarse con tijeras antes del vaciado.

MODELOS DE TRABAJO.

También conocidos como definitivos o funcionales, son los que obtienen de las impresiones fisiológicas; estos modelos representan la reproducción positiva de los rebordes residuales y estructuras adyacentes, este nos dará la superficie de apoyo de las bases protésicas.

La obtención adecuada debe satisfacer los requerimientos a que estos están sometidos los cuales deben reunir ciertos requisitos como la fidelidad que se logra con una técnica precisa, también debe contar con cierta resistencia obtenida con yeso piedra de buena calidad.

Estas dos condiciones nos conducen a un vaciado de la impresión, fraguado del material y recuperación del modelo de trabajo sin deformaciones ni fracturas.

CAPITULO IV.

TECNICAS PARA RELACION INTERMAXILAR.

REGISTRO DE RELACIONES INTERMAXILARES.

Un requisito para obtener correctamente estas relaciones son las placas base, que nos van a servir para hacer la transferencia con arco facial, como para registrar la dimensión vertical de oclusión y la relación céntrica. Estas justo con los rodillos de oclusión reemplazan a los dientes y estructuras - adyacentes perdidas mientras son reestablecidas.

PLACAS BASE.

Conocidas también como base de registro y son definidas como una forma temporal que representa a la base de la dentadura, la cual es usada para la obtención de los registros de las relaciones maxilomandibulares y para el alineamiento de los dientes.

Es de vital importancia la selección del material de una placa base,-

para su construcción se debe de considerar: costo, rigidez, estabilidad dimen-- sional, la facilidad de manejo y el color.

Las bases de registro pueden ser construidas en diferentes materiales

a.- bases de Graff.- Es el material que más comunmente se usó, ya que se podía obtener con la forma de los arcos. Estas se calentaban a la flama hasta obtener un estado moldeable y así adaptarlas a los modelos con los dedos. Estas tenían la ventaja de su bajo costo, grosor uniforme y ser rígidas. Sus desventajas eran que el color no era el mismo que la encía, eran frágiles y se rompian fácilmente, eran muy dificil recortar y dejar los borde lisos con las consiguientes desadaptaciones.

b.- bases de metal.- Se han recomendado porque tienen las siguientes- ventajas: adaptación a los tejidos, menores cambios dimensionales, mayor peso - en la dentadura inferior y mejor conductibilidad térmica sobre el paladar. Se - dice que el alto costo de estas bases no justifica su uso. Así mismo, la rectificación es casi imposible y el peso disminuye la retención de la dentadura superior.

c.- resinas acrílicas.- En años recientes han llegado a ser el mate-- rial preferido para la construcción de las placas base. Estos es debido en parte a la variedad de resinan acrílicas y a los métodos de adaptación a los modelos de trabajo; de los métodos más comunes podemos encontrar el método por go-- teo, método de adaptación y el método por presión.

RODILLOS DE OCLUSION.

Estos son definidos como las superficies de oclusión construidas sobre placas base temporales o permanentes con el propósito de obtener los registros de las relaciones intermaxilares y para la articulación de los dientes.

Los rodillos de oclusión se colocan sobre las placas base y van a formar parte activa de las mismas. Los rodillos de oclusión son fabricados con algún tipo de cera o modelina, siendo la primera el material más comunmente usado. La modelina o la combinación de ambas son usadas en técnicas especiales.

Los rodillos tanto superior como inferior, deberán tener una forma definida. La parte labial de canino a canino deberá tener una inclinación hacia labial, de la inserción muscular a borde incisal para darle un soporte adecuado al labio. Las superficies bucal y lingual por atrás de los caninos deberán tener una inclinación en sentido oclusal.

Los rodillos una vez habitados deben de tener las siguientes dimensiones: el rodillo superior deben medir aproximadamente 24 mm. en la región anterior desde el área más profunda de la inserción muscular hasta el borde incisal y aproximadamente 21 mm. en el área del primer molar. El rodillo inferior deberá medir aproximadamente 20 mm. tanto en la región anterior como en la posterior hasta la papila piriforme. La superficie oclusal de los rodillos deberá ser de 8 mm. en la región posterior, la cual es aproximadamente el ancho bucolingual de los dientes posteriores, y de 6 mm. en la región anterior.

DETERMINACION DEL PLANO DE ORIENTACION.

También llamado plano de oclusión y esta formado en la dentición natural por las líneas imaginarias que unen a los bordes incisales con las cúspides distobucales de los dientes más posteriores de ambos lados de la arcada.

Muchos odontólogos usan una técnica en la cual el plano de oclusión - esta establecido en el rodillo superior. La longitud del labio superior sirve - como guia en la parte anterior (2 mm de largo). La parte posteriorse orienta- paralela a la línea marcada sobre el borde medio o superior del tragus al borde inferior del ala de la nariz. A este plano imaginario se le conoce como plano - prostodóntico, protético o auriculo nasal.

El plano prostodóntico o protético es una superposición en piel del - plano de Camper el cual va de la espina nasal anterior al conducto auditivo externo esto siendo sobre el hueso.

A cóntinuación se coloca la plantilla guía de Fox para observar de lado dicho paralelismo. A la vez se observa que le plano incisal queda paralelo a la línea interpupilar. Luego el rodillo inferior es recortado de manera que contacte toda su superficie con el rodillo superior. Este procedimiento es adecuado para muchos pacientes y generalmente se obtienen dentaduras funcionales, pero definitivamente este método no puede considerarse aplicable a todos los pacientes.

Los trabajos de Fish y Wright han servido de guia para la determinación de una manera diferente del plano de oclusión. El procedimiento es el siguiente:

1.- A diferencia del método anterior el rodillo inferior se orienta primero. Se hará una marca a nivel de los ángulos o comisuras de la boca en el rodillo inferior, indicandonos esto la altura inicial del rodillo. En la mayoría de la gente, los caninos y premolares inferiores estan aproximadamente a la altura de las comisuras de la boca cuando los labios se encuentran relajados. En seguida se retira el rodillo de la boca del paciente.

2.- Se hará ahora otra marca con lápiz sobre el modelo de trabajo aproximadamente en la unión del tercio medio con el tercio superior de la papila piriforme. Se coloca la placa base sobre el modelo de yeso transfiriendo la marca en el rodillo de cera. En este momento quedará establecido tentativamente la altura del plano de oclusión. Reduciendo el rodillo de cera deacurdo con estas marcas con un cuchillo o espátula caliente, la altura del rodillo en la parte anterior será dada automáticamente. Se podrá comprobar si la altura del plano -

ha sido correctamente tomada de la siguiente manera: observando la relación del rodillo con los bordes laterales de la lengua. Con la lengua en descanso, la altura del plano de oclusión deberá estar de 1 a 2 mm por debajo de la mayor convexidad de los bordes laterales de la lengua.

3.- Si el plano de oclusión obtenido ha sido satisfactorio, se coloca la base superior dentro de la boca del paciente diciendole que cierre hasta que hambos rodillos constacten. Este primer contacto generalmente será en la región posterior. Se comienza con formar el rodillo superior en su superficie oclusal hasta que conacte en toda su extensión con el rodillo inferior y se podrá comenzar a determinar la dimensión vertical de oclusión del paciente.

DIMENSION VERTICAL.

Con esto se determina la posición de los maxilares que tenían antes-- de la pérdida de los dientes en el plano vertical. Es una medida vertical de la cara entre dos puntos seleccionados arbitrariamente, uno arriba y otro abajo de la boca, casi siempre a nivel de la línea media.

Para obtener la dimensión vertical depende de la habilidad del Cirujano Dentista, de sus conocimientos, criterio y experiencias pasadas. Se han desarrollado diferentes métodos para obtenerla como son:

a) Medidas Faciales.- Han sugerido varios métodos e intrumentos basándose en medidas faciales. Uno de ellos es el de Willis, que dice que para res-- taurar el contorno correcto de la cara con dentaduras, la mordida deberá abrirse hasta que la distancia media de la base de la nariz al margen inferior de - la mandíbula sea igual a la distancia de la pupila del ojo a la línea horizon--

tal que separa alos labios.

b) Posición Fisiológica de Reposo.- Esta es de ayuda pero tiene sus - limiatciones. La posición de reposo se baso en el hecho de que tenemos dos ti-- pos de dimensión vertical de reposo y una dimensión vertical de oclusión.

La dimensión de reposo se determina como la medida vertical entre los dos maxilares que existe cuando la mandíbula esta en posición fisiológica de reposo. La dimensión vertical de oclusión se define como la medida vertical de la cara cuando los dientes estan en contacto oclusal.

La diferencia entre las dos es el llamado espacio libre o distancia-interoclusal, que esta entre 1.8 a 2 mm entre los dientes insicivos.

La determinación de la dimensión vertical en un paciente edéntulo sería muy simple Mc. Gee Sugiere que con una regla flexible se mida del centro - de la pupila del ojo a la unión de los labios a la línea media; de la glabela - al subnasión; y de un ángulo de la boca a otro. Se ha encontrado que dos de las tres medidas y a veces las tres medidas son iguales. Conclyuendo que dos o - tres de estas medidas fuerón iguales a la dimensión vertical media del subna--- sión al ganatión, habiendo excepciones que el operados debe usar a su criterio.

Pero estos métodos descritos tienen un valor dudoso, porque estas medidas generalmente no son exactas y porque se hacé sobre tejidos blandos, los - cuales tienen mucha movilidad.

La posición fisiológica de reposo en la mayorpía de los pacientes es una posición que puede generalmente ser medida repetidamente. A esta medida se le reducirán a los rodillos, aproximadamente de 2 a 4 mm, para obtenerla dimensión vertical de oclusión.

Estudios cefalométricos han demostrado que la posición fisiológica de reposo varía en largos periodos de tiempo y aún en cortos periodos como sería - entre cita y cita durante la toma de registros intermaxilares. La posicón de reposo también cambia después de la extracción de dientes, posición de la lengua- y tamaño a la postura mandibular a factores emocionales, tamaño de los músculos contactos prematuros y posición de los dientes a elementos propioceptivos en - la articulación temporomandibular. Se ha demostrado también que la posición de reposo varia con las dentaduras dentro y fuera de la boca.

c) Deglución.- Esta es sugerida y usada com o método para la determinación de la dimensión vertical. Se basa en que cuando el bolo alimenticio o saliva son deglutidos, los dientes entran en contacto en una dimensión vertical de- oclusión normal. Shanahan ha señalado que tanto la dentición infantil como la - adulta erupcionan hasta un nivel, y son mantenidos en este nivel de dimensión - vertical normal por la repetición de contactos oclusales que resultan durante - la deglusión. Así se sugiere que los rodillos se elaboren de manera común y que se obtenga una dimensión vertical tentaiva, basada en la posición de reposo de-- la mandíbula y con un espacio libre de 2 a 3 mm. Colocando cera blanda en las - áreas anteriores y región de los premolares pidiendole al paciente que tome agua varias veces, determinando la dimensión vertical fisiológica. Tomando en - cuenta que al aumentar la edad, la musculatura se degenera y los reflejos se ha

cen más lentos.

d) Propiocepción.-Se basa en la habilidad propioceptiva del paciente. Se ha dicho que el paciente pude sentir de una manera innata cuando los maxilares se encuentran en una posición que asumen durante la oclusión de los dientes naturales.

e) Procesos Paralelos.- Se mosntan los modelos con los procesos residuales paralelos unos con otros. Esto se sigiere ya eue los procesos son paralelos en la oclusión de los dientes naturales. Debido a que la pérdida de los dientes ocurre casi siempre en diferentes periodos de tiempo, este método no es aceptable en estos casos.

f) Fonética.- Esta ha sido usada durante muchos años para ayudar a encontar la dimensión vertical. Este método se basa en que durante la pronunciación de ciertas letras y palabras, los dientes naturales superiores e inferiores tienen una relación específica unos con otros y si esta puede ser reproducida con los rodillos de oclusión durante la prueba de las dentaduras se establecerá la dimensión vertical con exactitud.

Meyer Siverman ha acuñado el término de "el espacio más cerrado del habla", como sinónimo del establecimiento de la dimensión vertical. De acuerdo con él, el espacio más cerrado del habla no es igual al espacio interoclusal o espacio libre, ya que este espacio interoclusal es una posición estática y el espacio más cerrado del habla es una posición funcional dinámica, de movimiento. El sugiere que los rodillos de oclusión pueden ser cosntruidos con una medida y

forma bastante aproximada a los dientes deseados. Se le pide al paciente que hable o lea rápidamente usando muchas veces el sonido S; ésto puede ser pronunciado con palabras como Mississippi o contando del 60 al 69 rápidamente. Si los rodillos de oclusión tocan, la dimensión vertical es excesiva y los rodillos deberán reducirse hasta que durantela pronunciación de los sonidos silbantes se forma el espacio más cerrado del habla. Esto es un poco más dificíl de hacer con los rodillos de oclusión que con los dientes ya colocados, utilizándose para la verificación de la dimensión vertical ya establecida.

Todos los métodos para la obtención de la dimensión vertical tiene sus limitaciones y por lo tanto el dentista no deberá basarse solamente en uno de los métodos.

Con una dimensión vertical incorrecta pude causar diferentes transtornos como dificultad para hablar, choque de los dientes, dolor en los procesos residuales, dificultad en la masticación, una absorción ósea más rápida de lo normal, inestabilidad de las dentaduras (generalmente las inferiores), y una sensación de mucho volumen de las dentaduras. Una dimensión vertical insuficiente podrá dar como resultado morderse frecuentemente en la región de los carrillos, queilosis angular y el síndrome de la articulación temporomandibular.

DIMENSION HORIZONTAL.

Las relaciones horizontales de los maxilares son las que se encuen--- tran en un plano horizonatal de referencia. La relación horizontal básica es - la de relación céntrica o relación céntrica de los maxilares.

Las otras relaciones horizontales son desviaciones de la relación céntrica en un plano horizontal. Ellas son: relaciones; protrusión, lateral dere-- cha e izquierda, y todas las relaciones intermedias. Se agrupan para constituir las relaciones excéntricas.

Todas las relaciones excéntricas estarían en el mismo plano horizon-- tal que la relación céntrica, salvo por el hecho de que el tubérculo cigomático eminencia articular empuja los cóndilos del maxilar inferior hacia abajo al mo- verse la mandíbula hacia adelante o lateralmente. Si bien las relaciones excéntricas tienen lugar principalmente en el plano horizontal, se producen cambios-

simultaneos en las relaciones verticales entre las porciones posteriores de los rebordes residuales alveolares superior e inferior. Estos cambios de direccion-vertical es menester registrarlos para el ajuste adecuado del articulador. Es-- tos cambios se conocen como el fenómeno Christiansen, en virtud del cual se forman espacios entre las superficies oclusales superior e inferior en el extremo-posterior de los rodetes de oclusión o prótesis como resultado del movimiento - hacia abajo de los cóndilos a medida que se desplazan hacia adelante. Se requiere determinar el valor de ese espacio si se construye una oclusión balanceada - en forma tal que haya conatcto uniforme entre los dientes superiores e inferiores en todo el margen funcional de los movimientos mandibulares. Estos se obtiene mediante registros interoclusales y luego el articulador se ajusta deacuerdo con estos datos.

RELACION Y OCLUSION CENTRICA.

La relación céntrica es una relación de la mandíbula con el maxilar.- La oclusión céntrica es una relación de diente a diente, existe en boca dentada relación céntrica y colusión céntrica lo que no existe en una boca desdentada - que solamente registraría relación céntrica. Cuando se colocan dentaduras en boca dentada vuelve a existir tanto relación céntrica como oclusión céntrica. La- relación céntrica es una relación constante en cada persona.

Se han desarrollado varios métodos para registrar la relación céntrica como; registros gráficos, registros funcionales y registros interoclusales.- Habiendo también factores que complicarían los registros como son: la resistencia de los tejidos que soportan a las placas, estabilidad y retención de las - placas base, articulación temporomandibular y su mecanismo neuromuscular, la - cantidad de presión aplicada al tomar el registro, la técnica empleada al hacer el registro y la habilidad del operador.

REGISTROS GRAFICOS.

Estos métodos gáficos pueden ser intra y extraorales. El extraoral se fija una punta trazadora en unaplaca base y en una base opuesta se coloca un medio para obtener el trazo que puede ser papel o cera en un plano horizontal. El maxilar la mandíbula se separan por medio de un pin de soporte central. Este - pin de soporte central sirve como punta trazadora en la técnica intraoral.

En ambos métodos la mandíbula hace movimientos excéntricos, partiendo de la posición más retruida. El ápice del trazo es la relación céntrica, los - dos lados del trazo son movimientos laterales límite. Las placas se unen con yeso para poder transferir el registro en el articulador, existen tambień contraindicaciones en los dos métodos como son: cuando existe mala relación de los maxilares, cuando se desplazan facilmente las bases de registro o existe tejido - resistente en los procesos residuales, cuando los pacientes no tienen un con--- trol voluntario completo de sus movimientos mandibulares.

REGISTROS FUNCIONALES.

El más usado es el de la deglución, este concepto se basa en la filosofía de - que el acto de la deglución se realiza en relación céntrica.

METODOS INTEROCLUSALES.

En este método la relación céntrica se registra colocando un medio de registro entre las placas base cuando la mandíbula esta en relación céntrica.

REGISTRO PRELIMINAR DE RELACION CENTRICA.

1.- Antes de empezar el regsitro se debe practicar con el paciente el movimiento de cierre en relación céntrica, para así poder manipular la mandíbula. El método es el de mantener el rodillo inferior en posición con la mano izquierda, la derecha se usa para manejar el mentón con los dedos pulgar e índice y con movimientos suave, la mandíbula es llevada a relación céntrica. El operador sentirá relajados los músculos reflejados en el rodillo cuando se dirige hacia arriba y atrás, esto se repetirá hasta que el paciente ya no ofresca resistencia a la manipulación y sea facil.

2.- Se debe observar la relación de los rodillos cuando el paciente cierre en relación céntrica. Colocando líneas verticales en los rodillos con una espátula que servirá como referencia para el cierre correcto de la mandíbula.

3.- Cuando se ha familiarizado el paciente con el procedimiento, es este el momento para tomar el registro de relación céntrica.

4.- Se hacer dos surcos en forma de V sobre la superficie oclusal del rodillo superior en cada lado (cuatro en total), en la región de los premolares y molares de aproximadamente 3 mm de profundidad por 5 mm de ancho cada uno. Estos servirán de llaves para la reposición del registro interoclusal fuera de la boca. El inferior es de aproximadamente 2 mm de la región del primer premolar hacia atrás.

5.- Se lubricará la superficie oclusal del rodillo superior para asegurar que el registro interoclusal quedará en el rodilló inferior. Colocando - los rodillos en la boca del paciente.

6.- Se mezcla yeso blanco con unaconsistencia tal que mantenga su forma cuando se coloque sobre el rodillo. Con una espátula se distribuye el yeso - sobre la superficie oclusal del rodillo inferior en la región de premolares y - molares a una altura de 6 a 8 mm. Se mantiene la espátula en el lado bucal de - los rodillos de oclusión.

7.- Serciorándose de que las placas base estan correctamente coloca-- das sobre los procesos residuales.

8.- Se le indica al paciente que lleve la lengua lo más alto para tocarse el paladar que cierre simultaneamente. Se manupula la mandíbula según el- método que se haya seleccionado.

9.- Se espera que frague el yeso.

10.- Se le pide al paciente que habra la boca cuidadosamente, retirando los rodillos con el registro interoclusal de la boca.

11.- Se examina el registro. Algunos recortan el exceso de yeso y colocan de nuevo los rodillos en boca, estos deben permitir que el paciente pueda cerrar con el registro.

CAPITULO V.

ARTICULADORES.

ARTICULADORES.

Es un aparato sobre el cual colocaremos nuestros modelos de yeso, articulándolos perfectamente, ya que este trata de reproducir los movimientos mandibulares de la articulación temporomandibular.

Dichos movimientos son:

- Relación céntrica.
- Oclusión céntrica.
- Movimientos de lateralidad.
- Retrusión y protrusión.

RELACION CENTRICA.

Cuando el cóndilo se encuentra en su posición más posterior y superior sin causar molestias y con la libertad de realizar cualquier movimiento mandibular y los elementos que componen el aparato masticatorio están en equilibrio.

OCLUSION CENTRICA.

Es la máxima zona de constacto entre las piezas dentarias.

MOVIMIENTOS DE LATERALIDAD.

Es la reproducción del lado de trabajo y del lado de balance.

TIPO DE ARTICULADORES.

A.- Oclusor.- Registra la apertura y cierre, con movimientos simples o de bisagra, por lo que su uso se restringe únicamente en el laboratorio para casos sencillos.

B.- Valor promedio.- Imita los movimientos de apertura y cierre, movimientos de lateralidad y protusiva, este tiene valores estandarizados y fijos.

C.- Semiajustable.- Registra los movimientos mandibulares en su prin-

cipio y fin, entre ellos, apertura, cierre y lateralidad.

D.- Ajustable.- Son más soficticados, muy completos y precisos, nos darán todos los movimientos de la articulación temporomandibular debido a los aditamentos y movimientos que posee, permitiendo de este modo el sóporte de los modelos y realizar estos movimientos, aunque el paciente no se encuentre presente. Registra toda la trayectoria.

CAPITULO VI.

METODOS DE LABURATORIO PARA LA NUEVA OCLUSION.

SELECCION DE DIENTES ANTERIORES.

El objetivo es acumular, correlacionar y evaluar los factores físicos, psíquicos y bilógicos que se relacionan con cada paciente, en forma tal que los dientes deben cumplir con los requisitos estéticos y funcionales requeridos.

Las fórmulas, los valores relativos y mediciónes sirven como referencia, así como la observación de las caras y dientes de personas con dientes naturales, esto desarrolla el sentido de la armonía dentofacial que es el objetivo de la selección de dientes y del efecto estético que se busca.

Para que las dentaduras pasen desapercibidas debe existir armonía de color, forma, tamaño y disposición de los dientes.

Las referencias que se obtienen antes de la pérdida de los dientes naturales son; modelos de estudio o de diagnóstico, frotografías frontales, radiografías periapicales y dientes extraídos.

Los modelos de estudio de dientes naturales son los más semejantes y útiles tanto en la selección como en la disposición, en cuanto a tamaño, forma y posición.

En las fotografías de frente se observan los dientesa anteriores o los bordes incisales, proporcionando referencias del ancho, y algunas veces forma de contorno.

Las radiografías proporcionan tamaño y forma cuando no estan demasiado aumentadas o deformadas.

Los dientes extraídos ayudan a la forma, tamaño y cuando no etan descalcificados hasta a el color.

Hay que considerar tres dimensiones que determinan su volumén total para la paresiación del tamaño de los dientes artificiales: ancho, largo y profundidad. Para calcular el tamaño de los dientes se debe tomar en cuenta la posición apartir de la línea media a la línea de los caninos, con respecto a la comisura labial en reposo.

LINEA MEDIA.

Una vez transferidos correctamente los rodillos de relación en el articulador, son llevado de nuevo a la boca. La línea media es la referencia que nos proporciona la simetría facial, trazándola con una espátula con trayectoria vertical y perpendicular al plano de orientación, apartir de la parte media del séptum nasal, incluyendo ambas superficies vestibulares del rodillo superior e inferior. Utilizada para colocar los dos incisivos superiores.

LINEA DE LOS CANINOS.
(ancho)

Esta se utiliza para determianr el ancho de los seis dientes anteriores superiores. Se toma como referencia el trazo que se marca sobre las superficies vestibulares del rodillo superior e inferior. Es una línea vertical extendida desde el implante inferoexterno del ala de la nariz al plano de orientación. Se mide con una regla milimétrica de la línea media de esta referencia aumentando 2 a 2.5 mm, correspondientes a la ubicación aproximada de la cara distal de los caninos superiores, cerca de la proximidad a las comisuras bucales, o aumentar 4 o 5 mm de una línea de los caninos a otra.

LARGO DE LOS DIENTES ARTIFICIALES.

Se debe considerar: las características labiales, visibilidad de los bordes incisales, largo del contorno facial, grado de resorción de bordes residuales, distanci vertical maxilomandibular y espacio libre disponible.

Tomadas ya estas consideraciones se retira la base y el rodillo de orientación del modelo superior previamente transferido y montado en el articulador, se debe cuidar el vástago incisal para no modificar la altura, se mide la distancia libre entre el reborde alveolar del modelo superior a la superficie de orientación del ridillo inferior. A esta se le disminuye 1.5 a 2 mm que sería el grosor de la base protética esto nos da el largo aproximado cuyo coeficiente medio oscila entre 6.8 y 9.8 mm.

INDICE CEFALICO.

Sirve para la medición de los dientes artifiales, anatómicamente tiene íntima relación con la forma del perfil y del arco residual.

En pacientes dolicocefálicos, cuyos cráneos son largos y estrechos, estan asociados a caracteres anatómicos particulares, como paladar profundo, en forma de bóvedas y dientes largos y angostos, los pacientes braquicefálicos presentan paladares planos y los dientes son cortos y anchos.

FORMA DE LOS DIENTES ARTIFICIALES.

Se debe considerar dos aspectos como: el estético y funcional, se consideran estéticos los anteriores y funcionales los posteriores.

Al seleccionar los dientes, preferidos a la forma, no únicamente debe tomarse en cuenta un tipo clásico, en el sentido del contorno proximal y de ángulos, con respecto a las formas de las caras, sino que es necesario, conside--

rar el contorno de la superficie labial del diente comparado con el perfil de la cara; se observarán los puntos prominentes de la frente, nariz y mentón de los que surgen formas: rectas, cóncavas y convexas.

COLOR DE LOS DIENTES ARTIFICIALES.

Se relaciona el color de los dientes y el color o pigmentación dominante de la piel del paciente desdentado se divide en amarillo y gris.

A estos matices se añade la saturación, brillantez y claridad para las diferentes edades de los pacientes.

Matiz es el color producido por la longitud de onda específica que actúa sobre la retina. La desarmonía de matiz de los dientes artificiales con el color básico de la cara hará menos natural la apariencia de las dentaduras.

La saturación es la cantidad de color por unidad de área de un objeto. La brillantez se refiere a la luminosidad u obscuridad de un objeto. La disminución del brillo producirá un diente obscuro.

La claridad o translucidez es la propiedad de un objeto que permite el paso de la luz a través del mismo, en los dientes artificales de porcelana tiene efectos variables y cambiantes según sea la luminosidad de la cavidad bucal. Dando la apriencia cuando la boca esta casi cerrada de dientes más obscuros que cuando está abierta.

COLOR DE LA CARA.

Es la guía para seleccionar el matiz adecuados de los dientes que armonicen con los colores de la cara del paciente.

- La saturación de los dientes debe corresponder a la saturación del-color en la cara del paciente.

- El brillo de los dientes da la claridad u obscuridad de la cara del paciente.

- La trasnpariencia, característica del esmalte, posibilita cierta variación en el efecto del color en diferentes posiciones de la boca y los lá--bios.

La edad es importante para la selección de los dientes porque con los años la coloración de los dientes va cambiando volviendose más opacos, por la - reducción de las cámaras pulpares por consecuencia de la deposición de la dentina secundaria en su interior. A medida que los dientes se desgastan, o se produce la abrasión de los bordes incisales, ocaciona la pérdida del esmalte, y con-ello, la translucidez de los bordes, exponiendo la dentina y absorbiendo los - fluidos bucales (coloración), alimentos, medicamentos y manchas de tabaco, siendo menos brillantes con tono de saturación en amarillo o gris. Siendo los dientes más obscuros los apropiados para los de edad avanzada y los más claros para pacientes más jóvenes.

El color se toma de preferencia con luz natural o buena luz artifi---cial, siendo mejor la hora al mediodía hasta tempranas horas de la noche. La ob

servación con colorímetro se hará en tres posiciones.

1.- Fuera de la boca por detrás del ala de la nariz.

2.- Debajo del bermellón del labio superior dejando expuesto únicamente el borde incisal.

3.- Debajo de los labios únicamente con el extremo cervical cubierto y la boca abierta.

El primero establece el matiz básico, brillo y saturación. El segundo revela el color de los dientes cuando la boca del paciente esta en reposo y el tercero reproduce la exposición de los dientes anteriores artificiales al sonreír.

COLOCACION DE DIENTES ANTERIORES.

Se toma como guía la línea media, se recorta un fragmento de cera y - ahí colocamos el incisivo central, la cara mesial debe quedar exactamente en la línea media. En su borde incisal deberá tocar el plano de relación u oclusión y visto por vestibular el eje longitudinal del diente, va a presentar una angulación de 88 a 87° visto de incisal deberá continuar la curvatura señalada por el rodillo, colocamos el otro incisivo central siguiendo los mismos principios.

INCISIVO LATERAL SUPERIOR.

Después de colocar el central, contigua a éste, retiramos otro fragmento de cera y colocamos el incisivo lateral. Este deberá quedar en su borde - medio milímetro arriba del plano de oclusión.

Visto por vestibular su eje de longitud se inclina un.poco hacia dis-

tal en una angulación de 87 a 85°, visto de proximal al cuello quedan unos 2 mm más hacia atrás que el central que una angulación de 85 a 75° y visto por incisal que continúe la curvatura señalada.

CANINOS.

La posición del canino va a ser muy especial, ya que influye en la colocación de las piezas posteriores, su cúspide debe tocar el plano de relación; visto de frente su eje longitudinal tiene una inclinación media entre central y lateral de aproximadamente 86 a 82°; visto de proximal el cuello va a quedar a la altura del borde frontal del rodillo y casi perpendicular al plano de oclusión como a 84°; visto de incisal que continue la curvatura señalada.

Se procede a la prueba de los dientes anteriores dentro de la boca del paciente, para lograr la estética y fonética. La única prueba que realizará el paciente consistirá en pronunciar las palabras con la letra "F" y para esto debe tener colocada también la placa base y rodillo inferior.

ARTICULACION DE LAS PIEZAS ANTERIORES INFERIORES.

Estas deben colocarse en armonía con las piezas anteriores superiores con sus cuellos directamente sobre el reborde alveolar y con ciertas inclinaciones en sus ejes longitudinales.

INCISIVOS CENTRALES INFERIORES.

Estos deben de tocar el plano de oclusión visto por vestibular el eje longitudinal, va a ser perpendicular al plano de oclusión, vsito por proximal - el cuello va a quedar hacia lingual y visto por incisal, la cara mesial deberá de estar tocando la línea media y la cara distal que sigue la curvatura señalada.

INCISIVO LATERAL.

El borde incisal tambiēn toca el plano de oclusión y visto por vestibular, su eje longitudinal estará ligeramente inclinado hacia distal; visto por proximal el cuello se proyecta hacia adelante y visto por incisal que continūe la curvatura señalada.

CANINO SUPERIOR.

Este diente se encuentra un poco más distalizado para que haya una -- buena relación entre el superior y el inferior, se deberá dejar el espacio co-- rrespondiente para que haya un buen traslado horizontal y vertical.

SELECCION DE LOS DIENTES POSTERIORES.

Hay consideraciones importantes para la selección de los dientes posteriores como la eficiencia masticatoria, comodidad, estética y la preservación del hueso soporte y de los tejidos blandos.

Los dientes artificiales posteriores se clasifican generalmente en tres bandos: los anatómicos, semianatómicos y no anatómicos.

Todos los dientes artificiales son diseñados geométricamente, siendo esta definición más acercada a aquellos dientes posteriores que se parecen más a los dientes naturales, es decir que conservan integridad cuspídea y de ahi derivan los otros tipos de la clasificación de acuerdo a la disminución de sus ángulos cuspídeos.

Los dientes posteriores se eligen de acuerdo con el tamaño y la forma

del reborde residual, así como el color,ancho oclusal vestibulolingual, ancho oclusal total mesiodistal, longitud y tipo de inclinación cuspídea y material de base protética.

ANCHO OCLUSAL VESTIBULOLINGUAL.

Generalmente el ancho vestibulolingual de los dientes artificiales es más angosto respecto a los naturales. Pero deben tener el ancho suficiente para actuar como soporte sobre el cual se mantenga el alimento durante la masticación.

Los dientes artificiales posteriores son angostos en sentido vestibulolingual ayudando al encerado de la forma adecuada de las superficies pulidas de la prótesis, al facilitar el declive desde las superficies oclusales hacia los bordes. Permitiendo que las fuerzas de la lengua y de los carrillos, ayuden a mantener la estabilidad de las dentaduras sobre sus bordes residuales.

ANCHO OCLUSAL TOTAL MESIODISTAL.

No se debe permitir que los dientes posteriores dejen un espacio menor de 12 a 15 mm entre ellos y el borde posterior de la dentadura. Pero al extenderse no se debe olvidar que el balance de la oclusión exige contactos posteriores an mismo tiempo que en anteriores.

Cuando el reborde mandibular se eleva bruscamente en su extremo distal, no se colocarán dientes posteriores sobre ese declive, que actuará como un

inclinado de furezas desplàzantes. No deben instalarse superficies oclusales sobre las papilas pirifoemes; porque son demasíado blandas y causarían la vasculación de la dentadura durante la masticación.

Ya que se han colocado los seis dientes anteriores inferiores en su posición definitiva, se marca un punto sobre la cresta del reborde residual en el borde anterior de los cuerpos pirifórmes, que es donde termina en los dientes artificiales posteriores el espacio disponible.

Se medirá con una regla flexible la distancia desde la superficie distal del canino inferior hasta el punto señalado sobre el extremo distal del espacio disponible anteroposterior.

ALTURA DE LAS SUPERFICIES VESTIBULARES.

La altura es dada por el espacio intermaxilar disponible. El largo de los primeros molares superiores debe ser igual al de los caninos superiores, con el fin de lograr el efecto estético adecuado. Los talones gingivales de los dientes queden separados de la superficie del modelo de trabajo entre 1 y 2 mm, para conservar las caracteñisticas estéticas modeladas y mantener un espesor de resina acrílica sificientemente resistente.

Según su calidad existen dientes artificiales posteriores de: porcelana cocida (al aire o al vacío), resina acrílica y resina acrílica y metal.

Los dientes de porcelana son de práctica común cuando acrecienta la eficacia y la resistencia. Los de acrílico tienen menor resistencia a la abrasión y su uso se generaliza en presencia de dientes antagónistas naturales o dientes cuyas superficies masticatorias fuerón restauradas en metal fundido. Se pueden diseñar y modelar superficies oclusales metálicas sobre dientes de acrílico utilizadas de la misma manera.

Son fáciles de adaptar cúando se dispone de un espacio reducido, por su fragilidad abrasiva permite desgastes y adaptaciones estéticas. No son recomendados en odientes posteriores de resina acrílica con dientes anteriores de porcelana, por la abrasión, grado de resistencia y eventualmente crearán fuerzas oclusales excesivas y destructivas en la zona anterior de la boca.

Se recurre tambien a los dientes artificiales de resina acrílica, elaborados como una unidad, formando los dos premolares y el primer molar un cuerpo sólido con inserciones de metal que mantienen la integridad de los bordes cortantes.

INCLINACION DE LAS CUSPIDES.

Existen dientes posteriores que varían su angulación cuspídea relativamente desde iclinados hasta casi planos. La inclinación cuspidea se mide por el ángulo formado por ls vertiente protusiva de la cúspide distovestibular del primer premolar superior con el plano de orientación.

Los dientes posteriores con angulaciones cuspídeas de 33° son los más

favorables para la oclusión balanceada. Sin embargo su influencia efectiva y definitiva en cada caso individual depende de la inclinación de los dientes y de la interrelación de la oclusión y sus factores.

Una vez estendidos estos principios, los dientes artificiales anatómicos con cúspides no causan mayores cambios en los tejidos de soporte o en la incomodidad del paciente que otras formas de dientes posteriores.

El diente posterior de 20° es de forma semianatómica y su dimensión vestibulolingual es más ancha que la correspondiente del diente de 33°. Tiene una angulación cuspídea que proporciona menor altura para realizar contactos en balance en excursiones excéntricas de la mandíbula que el diente anatómico de 33°.

El de 0° o dientes no anatómicos son aconsejables cuando se transfiere al articulador únicamente el registro arbitrario de relaxión céntrica, sin intentar establecer los registrós excéntricos ni la oclusión balanceada de arco cruzado. Es aplicable cuando es difícil o imposible registrar con exactitud la relación céntrica del paciente, o cuando existen relaciones mandibulares anormales.

COLOCACION DE DIENTES POSTERIORES.

Una vez obtenida la colocación de los dientes anteriores en su posición definitiva, se procede a fijar el articulador en relación céntrica se empiezan a colocar los dientes posteriores.

PRIMER PREMOLAR SUPERIOR.

Este se coloca en posición reblandeciendo previamente un fragmento de cera de tal manera que el surco central de desarrollo nos quede por arriba y sobre el borde externo del rodillo inferior; trazando una línea sobre la superficie oclusal del premolar; desde el vértice del tubérculo bucal, al vértice del tebérculo palatino, de tal manera que esta línea quede paralela e las trayectorias transversales que ya se registrarón en la superficie oclusal del rodillo superior; el borde de la cúspide distal que corresponde a la vertiente de protusión, que deberá quedar paralela al trozo de protrusión que se registró en la -

cara bucal del rodillo inferior, por lo tanto este premolar deberá seguir la - misma inclinación de las trayectorias que se registrarán.

SEGUNDO PREMOLAR SUPERIOR.

Se coloca ingual que el primero siguiendo el ángulo distal del primer premolar y deberá coincidir en altura también en el plano oclusal.

PRIMER MOLAR SUPERIOR.

Se coloca igual que los dos premolares y deberá coincidir el nivel y - altura de los ángulos distales en la posición sagital y oclusal.

SEGUNDO MOLAR SUPERIOR.

Se coloca igual que el primero y deberá llevar su ángulo mesial igual que el ángulo distal del primer molar. En esta forma los dos molares vän a quedar un poco más arriba del plano de relación del rodillo inferior, desarrollándose la curva de compensación, esta curva deberá ser individual para cada caso. Además los ángulos de los tubérculos mesiales de los dos molares van a llevar - la dirección que registramos de las trayectorias y deberán quedar paralelos entre sí, procediendo inmediatamente a colocar los del lado opuesto.

COLOCACION DE DIENTES POSTERIORES INFERIORES.

Antes de su articulación se deberá poner la platina incisal a una an-

gulación de 30 a 33°. El primer diente que se articula es el primer molar inferior, para que halla una buena relación de los molares superiores con los inferiores, luego se colocará el segundo molar y por último el primer prémolar - que regularmente tiene que ser trabajado en su anchura (proximal) para que ajuste bien al espacio dejado, en algunas ocaciones debido al espacio reducido quesobra no podrá ser articulado. El primer molar inferior se considera el centrode oclusión de todos los dientes.

PRIMER MOLAR INFERIOR.

Las cúspides mesiales del primer molar deberán coincidir con el espacio interproximal del segundo premolar superior y el primer molar superior, entanto que las cúspides distales caerán en el surco medio del primer molar superior.

SEGUNDO MOLAR INFERIOR.

Las cúspides mesiales del primer molar inferior deberán de hacer contacto con el espacio interproximal del primer molar y el segundo molar, en tanto que las cúspides distales del segundo molar inferior deberán de recaer en el espacio medio o en el centro del segundo molar superior.

SEGUNDO PREMOLAR INFERIOR.

Las cúspides vestibulares deberán hacer contacto con la foseta distal del primer premolar superior y con la foseta mesial del segundo premolar supe--

rior.

PRIMER PREMOLAR INFERIOR.

Antes de la articulación de este último diente nos debemos cerciorar- que el espacio que queda es suficiente para la colocación de este diente, si no fuera así se deberá de rebajar hasta que logre entrar en este espacio. La cúspide de este diente deberá de hacer contacto con el espacio interproximal que dejan el primer premolar superior y el canino superior.

PRUEBA DE DIENTES ANTERIORES Y POSTERIORES.

Durante la prueba de las dentaduras en cera combiene dedicar tiempo - suficiente, tomando en cuenta varios factores clínicos y técnicos como: el estético, fisiológico y psicológico.

De igual manera el paciente necesita tiempo para estar relajado y poder observar y opinar más subjetivamente, el aspecto de las futuras protesis - terminadas.

Se comprende que las dentaduras completas actuarán sobre el organismo según su contorno físico, presición mecánica y sobre la mente.

ESTETICO.

Además de su apariencia estética se debe observar antes de terminar -

las prótesis, se deben rectificar procedimientos, señalar limitaciones y asegurarse del entendimiento y colaboración del paciente para lograr la adaptación biológica.

FISIOLOGICO.

Fisiológicamente la boca y todas sus funciones han seguido a lo largo del tratamiento, siendo reflejos condicionados y guias propioceptivas. Cuanto más nos apartamos de este patrón original, sea accidental o con propósitos mecánicos, tanto más adaptaciones tendrá que hacer el paciente para acostumbrarse a como usar sus dientes artificiales.

PSICOLOGICO.

Esta etapa de prueba es el momento o el acto de buscar apoyo para las prótesis en el espíritu del paciente. Algunas personas son incapaces de adaptarse a grandes cambios por lo tanto el paciente, su mente y su edad son factores importantes.

Desde el punto de vista del paciente se entiende que vió surgir cambios en materiales que eran depositados en su boca, así como consistencias diferentes y temperaturas variables, algunas siendo inperceptibles y otras incómodas, pero observando al final las dentaduras casi terminadas.

PRUEBA EN LA BOCA.

Después de colocada la dentadura inferior en la boca del paciente; se le indica tocar ligeramente con la lengua el borde de la dentadura para conservar el sellado lingual, ensayando esta posición de la lengua y acostumbrarla a-ser menos activa, al iniciar el aprendizaje de la masticación.

El ajuste de la dentadura inferior es examinado en busca de áreas sobreextendidas. Debiendo presentar estabilidad y el dorso de la lengua en descanso.

La adaptación correcta y precisa de ambas bases en sus modelos de trabajo debe presentar suficiente estabilidad en la boca del paciente y apto para - la comprobación de la relación maxilomandibular.

1.- Se coloca la base la base inferior y después la superior; si se - colocará inverso, el paciente al hacer la abertura máxima para aumentar el espacio para la dentadura inferior en cera, puede desalojar la superior. Probocando duda sobre la adaptación de sus dentaduras siendo convertida más tarde en hi--persensibilidad Si esta condición la capta el paciente durante la prueba, pierde confianza y rara vez la recupera.

2.- Se le indicará que cierre en céntrica con una presión moderada de contacto observándolos detenidamente, y hacer las modificaciones necesarias antes de que las vea el paciente. Al colocarlos sentirá el volumen de las dentaduras; esto es debido al efecto de aumento de los tejidos sensitivos de la boca -

que recordarán la presencia de los dientes naturales. Aumentando también el flujo salival por que su boca crece y lo confunde con un bolo alimenticio, disminuyendo con forme se usen las dentaduras.

3.- Se colocará frente a un espejo a distancia de conversación, evitando que mire directamente sus dientes, sino como los ven los demás, es decir, ver el efecto de conjunto y no como rasgos individuales. Al estar frente al espejo se le pedirá que hable y pronuncie números para comprobar distancias y posiciones de los labios.

Ya verificados estos factores y visto el efecto general de sus dentaduras bajo la luz del día en el medio ambiente que lo rodea, y a una distancia de conversación normal, se le sienta en el sillón y se le brinda la posibilidad de verse en un espejo de mano (brazo semiextendido, aproximadamente a 50 cm).- No debe mirar sólo a los dientes en relación con su boca y acara. Porque la naturaleza no es simétrica; los dientes de un lado de la línea media rara vez son idénticos a los del otro lado; estas desviaciones muy sutiles de la simetría son necesarias para crear un aspecto más natural.

AJUSTE OCLUSAL.

El término ajuste oclusal se refiere a la corrección de contactos oclusales excesivos mediante el desgaste selectivo. Comprende el remodelado selectivo de las superficies dentarias que interfieren en la función mandibular normal.

OBJETIVOS.

1.- Permitir que el paciente pueda cerrar libremente en relación céntrica y oclusión céntrica.

2.- Permitir que las puntas de las cúspides ocluyan sin interferencias ni puntos prematuros en sus respectivas fosas, fosetas o crestas marginales.

Puntos prematuros.- Los observamos en el cierre mandibular.

Interferencias.- La encontramos en los movimientos de lateralidad, - protrusión y retrusión.

3.- Que las fuerzas oclusales se distribuyan equitativamente y sobre- el eje axial de los dientes.

INDICACIONES.

1.- Antes de la realización de cualquier tipo de prótesis.

2.- Después de los tratamientos de ortodoncia.

3.- Pacientes con bruxismo.

4.- Medio profiláctico.

REGLA DEL DESGASTE.

1.- Posición de relación céntrica y en el movimiento mandibular y che cando al paciente en una vista mesio-distal, las indicaciones que se desgastan- son; mesial superior, distal inferior.

2.- En el movimiento del cierre mandibular y en la posición de rela-- ción céntrica observando al paciente en un corte transversal (en un caso ideal)

en las inclinaciones en que podemos encontar puntos prematuros de contacto son; vestibular de cúspides palatinas en superiores e inclinaciones linguales en las cúspides vestibulares inférior es.

3.- En el lado de trabajo:

- Inclinaciones linguales de las cúspides vestibulares en superiores.
- Inclinaciones vestibulares en las cúspides vestibulares en inferiores.

- Lado de balance:
- Inclinación vestibular de las cúspides palatinas.
- Inclinaciones linguales de cúspides vestibulares.

4.- Distales superiores en mesiales inférior es.

Guía anterior es la influenza que ejerce las caras palatinas de los seis dientes anteriores superiores y el borde incisal vestibular de los seis dientes anteriores inferiores.

CAPITULO VII

METODOS PARA LA ELABORACION DE UNA PROSTODONCIA.

PROTESIS MEDIATA.

1.- Historia clínica.

- Observación.
- Palpación.
- Estudio radiográfico.

2.- Diagnostico y proyecto de prótesis.

3.- Toma de impresiones anatómicas con portaimpresiones convencionales lisos para desdentados con alginato.

4.- Vaciado de la impresión con yeso piedra.

5.- Elaboración de portaimpresiones individual tanto superior como inferior, liberando las inserciones musculares, frenillos y sellado posterior.

6.- Rectificación de bordes sobre los portaimpresiones individuales -- tanto superior como inferior.

7.- Toma de la impresión fisiologica, indicamdole al paciente que ha-- ga todos los movimientos hechos en la rectificación de bordes.

8.- Vaciado de la impresión fisiologica posteriormente al bardeado adecuado.

9.- Se elaboran las bases de registro y rodillos de oclusión.

10.- Localización del plano de oclusión del paciente, marcandolo en la- cara del paciente con un lapiz facial femenino. Hacerlo paralelo con el rodete - de cera guiandoce con la platina de Fox.

11.- Colocando los rodetes de oclusión superior e inferior se localiza- la dimensión vertical por los diferentes métodos (no se recomienda basarce unicamente en un solo método sino que combinarlos).

12.- Meter el rodillo inferior a la dimensión horizontal y corroborar - la dimensión vertical.

13.- Se realizan muescas en los rodetes para localizar la relación centrica, practicándolo varias veces antes de fijar los rodillos superior e infe--- rior (se puede realizar con yeso, modelina o pasta zinquenólica). Una vez que -

el paciente esta bien adiestrado se lleva a relación centrica, pero nunca dejando que el paciente lo haga solo y se fija con el material elegido.

14.- Se marca la línea media del paciente y la de caninos en los rodillos de cera, ya hecho esto se retiran hambas bases sin que se muevan de la boca del paciente.

15.- Se retira la base superior de la inferior cuidando las marcas y se le coloca la base superior al paciente para hacer la transferencia al articulador con el arco facial.

16.- Se monta el modelo superior con su base al articulador según el arco facial.

17.- Una vez montado el superior y conforme a las marcas de las muescas de la relación céntrica se monta al articulador el modelo inferior colocando la espiga y un elastico en el articulador para evitar la expanción del yeso y como consecuencia una alteracion en la dimensión vertical.

18.- Selección de los dientes anteriores y su colocación en las bases de registro.

19.- Prueba de dientes anteriores en paciente para obtener su aprobación y la de su acompañante.

20.- Selección de dientes posteriores, colocandolos en las bases de re-

gistro, posteriormente a los movimientos excentricos (lateralidad izquierda y-- derecha y protusiva). Colocando primero los superiores y luego los inferiores.

21.- Prueba de los dientes posteriores en el paciente, realizando movimientos excentricos para revisar la oclusión.

22.- Una vez aprobada por el paciente y por el cirujano dentista, se caracteriza la base de la dentadura con cera (festoneado) semejando la encia.

23.- Emmuflado de la dentadura y terminado, puliendo solamente la parte externa de esta.

24.- Colocación de la dentadura en paciente.

25.- Hacer ajuste oclusal de los movimientos céntricos y excéntricos, - localizando los puntos prematuros con papel para articular.

26.- Revisión de la boca del paciente y la dentadura un dia despues de- su colocación para eliminar molestias.

27.- Dar de alta al paciente cuando se este seguro de haber eliminado - las molestias y haber checado que la oclusión este balanceada.

PROTESIS INMEDIATA.

Se define a la protesis inmediata como el procedimiento de colocar los dientes artificiales inmediatamente despúes de haber realizado las extracciones y la regularización de los procesis maxilares, por tanta es importante haber realizado el aparato protésico previamente al acto quirúrgico.

Se han citado algunas de las ventajas de la prótesis inmediata y podemos mencianar las siguientes:

- Quirúrgicamente ayudan en gran forma a:
  - Evitar hemorragia.
  - Disminuir la inflamación.
  - Proteger la brecha quirúrgica.
  - La remodelación ósea que es guiada por la dentadura.

- Prostodónticamente en los siguientes puntos:
  - Conservación de la función normal de la articulacion témporomandibular
  - No se altera la fisiología muscular.
  - Mantiene la dimensión vertical.
  - Se puede dejar una oclusión muy similar a la preoperatoria, si esto conbiene.

Una vez realizado un minucioso estudio del paciente y llevado a cabo todos los procedimientos protésicos, emn donde es muy importante que se recorten los modelos en la forma en que desea el cirujano restaure los procesos del paciente, teniendo las dentaduras elaboradas, se procederá a la intervención quirúrgica.

El acto podrá ser realizado bajo anestesia local o general, cuando el tratamiento habrá de ser muy largo (más de 3 horas), se recomienda que se realice con anestesia general, ya que el trabajr más cómodo e ininterrumpidamente, abreviará mucho el tiempo quirúrgico. Una vez que el cirujano pasa a la sala de operaciones debe llevar en su mente, en los registros precortados y una guia transparente para realizar la regularización de los procesos del paciente.

Ya anestesiado el paciente por cualquiera de los métodos, se inicia la intervención mediante las incisiones o colgajos, que generalmente se realizan en la parte más superior del proceso residual en caso de que no existan dientes, si existen se recomienda incisiones que festoneen los dientes para asi levantar los colgajos facilmente tanata hacia vestibular como lingual o palatino.

Habiendo realizado la exposición de los procesos alveolares por medio del elevador de periostio, se procede a realizar las extracciones, que serán, - si es necesario, con odontosección o osteotomía, con el fin de proteger lo más posible las tablas externa e interna, ya que el fracturarlas provocaria severas depresiones sobre los procesos, hecho esto se procede a la remodelacion por medio del cincel y martillo, del alveolotomo, de la fresa para hueso y habiendo - realizado la remodelación se elizará el hueso por medio de una lima para ali--- viar todas las zonas que porvocarían dolor al apoyar la dentadura.

Se deberá pasar varias veces el dedo sobre los procesos para percatarse de que no existan salintes óseas cortantes, comprobado esto, se llevan a suposición original los colgajos para observar el correcto asentamiento de estos- sobre su nuevo soporte, generalmente sobrará tejido blando debido a la pérdida de tejido óseo, en tonces se realizará el recoerte del tejido blando excedente.

Se recoemiendo como se mencioná anteriormente una placa acrílica -- transparente, de anatomía exácta a la que va a colocarse, esto es con el fin de que se pueda provar antes de suturar totalmente, procedimiento este de mucha - utilidad ya que nos podemas dar cuenta al colocarla si nos marca zonas izquémicas, los que significará que la dentadura hace presión excesiva sobre dichas zonas, que por lo tanto se tendrá que regularizar correctamente, una vez que las- placas se ajustan satisfactoriamente, se procede a suturar totalmente, ya sea - con surgete continuo o puntos aislados colocados en los que eran las crestas interdentarias y no sobre los alveolos, ya que estos podría colocar hundimientos- en los tejidos blandos, por último, se colocan las dentaduras que pueden ir rebasadas con algún cemento quirúrgico o sin el, colocando las dentaduras inmedia

tamente después de la intervención en el caso de que la anestesia haya sido local, si se realizó bajo anestesia general se recomienda que se coloque hasta que el paciente este totalmente conciente.

En el manejo postoperatorio se recomienda que el paciente no retire sus dentaduras en las primeras 24 hrs. y pasado este lapso habrá de ser el cirujano dentista quien retire las mismas, las que se lavarán, desinfectarán y serán nuevamente colocadas en la boca del paciente, previo lavado de las heridas quirúrgicas, este procedimiento deberá ser realizado por el clínico durante los primeros cinco dias del postopoeratorio, pudiendo realizarse dia por medio, es decir una vez efectuado el control se prodrá dejar un intervalo de un dia de descanso para continuar con el procedimiento precitado al dia siguiente y así sucesivamente.

De gran utilidad son para este procedimiento quirúrgico-protésico las nuevas dentaduras modulares, ya que esta pueden ser confeccionadas en muy poco tiempo así como ser rebasadas rápidamente y sin problemas para el paciente.

SOBREDENTADURAS.

1.- Historia clínica.

2.- Estudio radiográfico.

3.- Diagnóstico y proyecto de prótesis.

4.- Se realiza el tratamiento de conductos en los dientes escogidos, - los cuales no deben de estar juntos y tratando de que se realise - un tripodismo o una triada de retención, estos dientes deben de estar ausentes de enfer,edad parodontal o movilidad.

5.- Una vez realizado el tratameinto de conductos en los dientes escogidos se rebaja la corona hasta el tercio cervical haciendoles una terminación para que reciban un domo metálico.

6.- Una vez colocados estos domos metálicos en la boca del paciente,- se tomará una impresión anatómica la cual nos servirá para realizar los portaimpresiones individiales, posteriormente se seguirán los mismos pasos que para una protesis mediata.

DENTADURAS POR ZONA NEUTRA.

ZONA NEUTRA.- Es el espacio que se encuentra entre la actividad muscular de carrillos, labios y lengua.

1.- Historia clínica.

2.- Diagnóstico y proyecto de prótesis (para pacientes con procesos completamente planos).

3.- Toma de impresión inferior con modelina.

4.- Toma de impresión superior con alginato.

5.- Elaboración de placas base con arcos metálicos para retener los rodillos.

6.- Elaboración de rodillo inferior con modelina, colocándolos sobre la base inferior.

7.- Se reblandece con agua caliente el rodillo inferior llevándolo a la boca del paciente pidiendole que succione para que se marquen en la modelina los labios, carrillos y lengua.

8.- El movimiento de la lengua deberá ser frontal y lateral.

9.- Se repiten todos los procedimientos anteriores para el superior.

10.- Orientación con el plano protésico del rodillo superior.

11.- Se toma la dimensión vertical del paciente.

12.- Tomar una impresión fisiológica con pasta zinquenólica a boca cerrada indicándole al paciente los movimientos que debe de realizar con anterioridad. (primero se realizará en el superior y posteriormente en el inferior).

13.- Marcar línea media y de caninos.

14.- Tomar relación céntrica del paciente, haciendo muescas y fijándolos con yeso.

15.- Se retiran las bases de registro de la boca teniendo cuidado de -

que no se separen.

16.- Se encajonan las impresiones con cera, corriendolas con yeso para obtener los modelas fisiológicos.

17.- Se eliminan las retenciones del modelo y en su zócalo con una fresa de bola se hacen dos perforaciones en los costados y en la base se le hacen las guias de montaje.

18.- Se coloca otra vez el rodillo en el modelo encajonándolos con carton con 7 a 10 mm fuera del zócalo del modelo.

19.- Para el inferior, se coloca vaselina en todo el modelo para poner-yeso blanca nieves por el lado vestibular y lingual de los rodi---llos dejando el yesó al raz de los rodillos.

20.- Para el superior, se coloca el yeso blanca nieves únicamente en la parte vestibular.

21.- Ya fraguado el yeso blanca nieves se retira quedando marcadas las-dos perforaciones que anteriormente se realizarón en el zócalo - del modelo.

22.- Transferencia del modelo superior al articulador con arco facial.

23.- Articulación del modelo inferior colocándole una cinta o elástico

en el articulador para que el yeso no se expanda variando la di-- mensión vertical.

24.- Se colocan las guias de yeso blanca nieves para ver si estan al - raz del rodillo y así no alterar la dimensión vertical.

25.- Selección de dientes.

26.- Se retiran los rodillos de modelina de la base y se colocan las - guias de yeso.

27.- Se gotea cera en la placa base cuidando de mantener limpias las - guias de yeso, con el fin de colocar los dientes bien pegados al- yeso y a la cera sobre la base.

28.- Prueba de dientes superiores en paciente.

29.- Colocación de dientes inferiores anteriores.

30.- Colocación de dientes posteriores, los cuales serán de 0° y en la parte vestibular se colocarán bien pegados al yeso blanca nieves - excento de cera ya que nos sirve de guia.

31.- Colocanción del acondicionador de los tejidos como por ejemplo - LINAL en la parte vestibular de las dentaduras colocandolas den-- tro de la boca del paciente, el cual deberá hacer movimientos de-

succión así se le dará el festoneado según la musculatura, como - habrá excedentes se cortarán con un bisturí limpiando bien los - dientes .

32.- Se enmuflan y terminan las dentaduras.

CONCLUSIONES.

Como se observó la elaboración de una prostodoncia total fuera de la - técnica llevada a cabo, son una serie de factores que empiezan desde el momento- en que entra el paciente al consultorio dental, hasta la culminación en funcionalidad y estética de esta prótesis en la boca del paciente, en lo que respecta a- la atención dental profesional.

El Cirujano Dentista debe de tener cuidado de elaborar un Historia Clínica completa referente a prostodoncia y explicarle al paciente de que este trabajo necesite de su colaboración así como la habilidad del profesional para la elaboración de dichas prótesis.

El Odontólogo debe de poner todo su empeño desde el momento mismo de - la toma de impresiones ya que si estas son defectuosas el trabajo profesional -- fracasará o no funcionará como debiera.

La elección de la técnica así como el proceso de elaboración de la prótesis lo deberá de decidir el Cirujano Dentista dependiente de las posibilidades que tenga a su alcance para la manufactura de estos, otro factor de importancia es la característica del proceso y tejidos adyacentes del paciente.

Hay que tomar en cuenta también las posibilidades económicas de nuestros pacientes de equipos, materiales e instrumental que esten a nuestro alcance.

Teniendo a nuestra disposición una gran variedad de materiales trataremos de elegir los que más se adapten a las posibilidades y exigencias del Odontólogo y el paciente.

Recordaremos que el resultado del trabajo dependerá de la habielidad y exáctitud del Odontologo al elaborar paso a paso marcando los diferentes puntos y líneas de registro, la elección de los dientes adecuados para cada caso y sin olvidarnos de la rectificación de los bordes y sin olvidar un montaje en articulador el cual deberá ser cuando menos un semiajustable y con arco facial, ya que seria conveniente un articulador ajustable con arco facial cinemático, así como en el momento del enfrascado y terminado en laboratorio.

BIBLIOGRAFIAS.

- FUNDAMENTOS DE PROSTODONCIA FIJA.- Herbert T. Shillingburg.- 3a. edición 1983.- Editorial Prensa Médica Mexicana S.A.

- TRATAMIENTO DEL DESDENTADO TOTAL.- H.O. Capusselli y T. Schuartz.-- Argentina 1973.- Editorial Mundi S.A.

- PROSTODONCIA TOTAL.- Sheldon Winkler.- 1a. edición 1982.- Editorial Interamericana S.A de C.V.

- PROSTODONCIA DENTAL COMPLETA.- John J. Sharry.- 1a. edición 1977.- - Ediciones Toray S.A.

- LA ZONA NEUTRA EN DENTADURAS COMPLETAS.- Beresin V.E. Schiesser F.D. Editorial Mosby Company.

- TRATAMIENTO PROSTODONTICO DEL PACIENTE EDENTULO.- Boucher C.O. y -- Hicley J.C.- Editorial Mosby Company.

- PROSTODONCIA TOTAL.- Pedro Saizar.- Editorial Mundi 1972.

- TRATADO DE ANATOMIA HUMANA.- Fernando Quiroz Gutierrez.- 4a. edi--- ción.- Editorial Porrua S.A. tomos I, II y III.

- TRATADO DE PATOLOGIA BUCAL.- William Shafer.- Editorial Interamericana.

- DIAGNOSTICO EN PATOLOGIA ORAL.- Edward U. Zegarelli y Austin H. -- Kutscher.- Editorial Salvat.

- CIRUGIA BUCOMAXILOFACIAL.- Gustavo O. Kruger.- 5a. edición.- Editorial Interamericana.

- CIRUGIA BUCAL Y MAXILOFACIAL.- Daniel M. Laskin.- Editorial Panamericana.

- LA CIENCIA DE LOS MATERIALES DENTALES.- Skinner.- 7a. edición.-Editorial Interamericana.

- OCLUSION.- Sigurd P. Ramfjord. Mayor M. Ash.- 2a. edición.-Edito--- rial Interamericana.