

318322
10
20

Universidad Latinoamericana



**ESCUELA DE ODONTOLOGIA
INCORPORADA A LA
UNIVERSIDAD NACIONAL AUTONOMA DE MEXICO**

**COMPLICACIONES Y ACCIDENTES EN
EXODONCIA**

T E S I S

QUE PARA OBTENER EL TITULO DE:

CIRUJANO DENTISTA

P R E S E N T A :

MARIA GUADALUPE OROZCO LEYVA

México, D. F.

RECIBIDA EN
FALLA DE ORIGEN

1991



Universidad Nacional
Autónoma de México



UNAM – Dirección General de Bibliotecas Tesis Digitales Restricciones de uso

DERECHOS RESERVADOS © PROHIBIDA SU REPRODUCCIÓN TOTAL O PARCIAL

Todo el material contenido en esta tesis está protegido por la Ley Federal del Derecho de Autor (LFDA) de los Estados Unidos Mexicanos (México).

El uso de imágenes, fragmentos de videos, y demás material que sea objeto de protección de los derechos de autor, será exclusivamente para fines educativos e informativos y deberá citar la fuente donde la obtuvo mencionando el autor o autores. Cualquier uso distinto como el lucro, reproducción, edición o modificación, será perseguido y sancionado por el respectivo titular de los Derechos de Autor.

I N D I C E

	Pág.
INTRODUCCION.....	1
CAPITULO I	
EXODONCIA.....	2
A) Indicaciones en exodoncia.....	2
B) Contraindicaciones en exodoncia.....	4
C) Tiempos de la exodoncia con fórceps.....	5
D) Tiempos de la exodoncia con elevadores.....	7
CAPITULO II	
INSTRUMENTAL Y MATERIAL UTILIZADO EN EXODONCIA.....	10
A) Fórceps.....	10
B) Elevadores.....	12
C) Instrumental auxiliar utilizado en exodoncia.....	14
D) Asepsia.....	15
CAPITULO III	
HISTORIA CLINICA.....	17
A) Interrogatorio.....	17
B) Examen al paciente.....	19
C) Estudio radiográfico.....	19
D) Diagnóstico.....	20
E) Tratamiento.....	20

CAPITULO IV

ANESTESIA.....	21
MAXILAR SUPERIOR.....	21
A) Supraperióstica.....	21
B) Cigomática.....	22
C) Nasopalatina.....	23
D) Infraorbitaria.....	23
MAXILAR INFERIOR.....	24
A) Mandibular.....	24
B) Bucal.....	24
C) Mentoniana.....	25

CAPITULO V

COMPLICACIONES Y ACCIDENTES EN EXODONCIA.....	25
PROCESOS INFECCIOSOS.....	26
A) Alveolitis.....	26
LESIONES DE LOS TEJIDOS BLANDOS.....	27
A) Desgarramientos de la mucosa.....	27
B) Heridas profundas de tejidos blandos.....	27
LESIONES OSEAS.....	28
A) Fractura de maxilar superior.....	28
B) Fractura de maxilar inferior.....	30

	Pág.
LESIONES EN LOS DIENTES.....	31
A) Fractura del órgano dentario por extraer.....	31
B) Lesiones de dientes adyacentes.....	34
C) Extracción equivocada de un diente.....	35
COMUNICACION A SENO MAXILAR.....	36
HEMORRAGIA.....	38
CONCLUSIONES.....	42
BIBLIOGRAFIA.....	43

INTRODUCCION

La Exodoncia es una de las intervenciones quirúrgicas -- más comunes en el consultorio dental de práctica general, y-- corresponde al Cirujano Dentista aplicar conocimientos previamente obtenidos para interpretar datos de la historia clínica estudio radiográfico, aplicar la anestesia adecuada, así como seleccionar la técnica adecuada para cada caso en particular.

El fracaso no aparecerá si contamos con la voluntad de-- ejercer nuestra profesión con dedicación y con la voluntad de servir a los demás.

Deseo que esta tesis sirva como una orientación tanto -- teórica como práctica, se pone a su consideración, pensando-- en que sea de gran utilidad.

CAPITULO I

EXODONCIA

Exodoncia: Se define como la eliminación de un órgano dentario por causas de diferente índole.

Es importante hacer notar que la exodoncia se debe utilizar como último recurso, debiéndose insistir en el hecho de que los órganos dentarios se deben rehabilitar y conservarse hasta el último momento.

Para tener éxito en este tipo de intervenciones se debe recurrir en todos los casos a una historia clínica completa y detallada, un estudio radiográfico ya sea de la zona a tratar o bien un tipo de radiografía panorámica que denote un medio de diagnóstico en intervenciones de índole múltiple; otro factor importante es la asepsia que debe tener tanto el operador como el instrumental a utilizar, y de igual forma la medicación tanto pre como post-operatoria.

A) INDICACIONES EN EXODONCIA

- 1.- Afecciones de tipo pulpar en las cuales no pueda ser llevado a cabo un tratamiento endodóntico de tipo conservador, o bien cuando el tratamiento haya fracasado por dife

rentes causas, tales como el caso de raíces pequeñas, con ductos calcificados, así como en determinado tipo de órganos en los que esté contraindicada la apicectomía.

- 2.- En todas aquellas afecciones de tipo parodontal, o con te jido de soporte óseo con demasiada destrucción que ocasiona movilidad en un órgano dentario.
- 3.- Todos aquellos dientes supernumerarios o accesorios los-
cuales generalmente traen como consecuencia trastornos --
tanto a nivel de la oclusión, estética y funcionabilidad-
del paciente.
- 4.- En los órganos dentarios que se encuentran retenidos tal-
es el caso de terceros molares y de caninos, ya que estos
órganos son un problema que puede provocar mal posición-
dentaria, reabsorción radicular de piezas contiguas o ---
bien lesiones quísticas.
- 5.- Dientes ectópicos, son dientes que están fuera de línea-
de oclusión y cuyo tratamiento ortodóntico no es posible.
- 6.- Dientes primarios o temporales persistentes, cuando su co
rrespondiente secundario está presente en posición de ---
erupción normal.
- 7.- Dientes fracturados.
- 8.- Raíces o restos radiculares.

9.- En Ortodoncia de acuerdo a ciertos procedimientos, cuando la estética lo requiera (premolares).

B) CONTRAINDICACIONES EN EXODONCIA

- 1.- En pacientes que presenten procesos inflamatorios o infecciosos, por lo que se debe tener precaución ya que si se realiza la extracción se puede diseminar o difundir dicho foco infeccioso, de tal forma que lo idóneo en este caso es la administración de antibióticos de elección y el drenaje del proceso infeccioso en dado caso que haya la presencia de un absceso.
- 2.- En pacientes que son sumamente nerviosos, en los cuales se requiere una premedicación a base de sedantes o bien la realización del tratamiento por medio de anestesia general.
- 3.- Por lo que respecta a las personas de mayor edad tienden a presentarse una serie de problemas de tipo nutricional, cicatrización y cooperación que puede en determinado momento contraindicar el tratamiento.
- 4.- Enfermedades tales como la diabetes complican la extracción de los órganos dentarios, ya que puede existir el problema de un retardo de cicatrización, infección de la herida, falta de coagulación de la misma y empeoramiento en

cuanto al estado de la enfermedad.

- 5.- En pacientes que presenten cardiopatías se debe tener suma precaución ya que si se utiliza un anestésico de tipo local con vasoconstrictor, puede presentarse el riesgo de un daño posterior.
- 6.- Menstruación, el concepto sobre la oportunidad de la cirugía en estado fisiológico ha variado en los últimos años, ya no es contraindicada la exodoncia en el periodo menstrual, sólo que tal estado produzca en el paciente problemas particulares, tales como tensión emocional y una mayor tendencia a la hemorragia.
- 7.- Embarazo; el embarazo, excepción hecha en ciertos casos particulares, no es una contraindicación. Los médicos ginecólogos mantienen opiniones diferentes con respecto al momento en que deben hacerse las extracciones, por lo general prefieren que éstas se realicen en el segundo trimestre del embarazo.

La interconsulta profesional informará al Odontólogo del momento en que se considere oportuno llevar a cabo alguna extracción dental.

C) TIEMPOS DE LA EXODONCIA CON FORCEPS

- 1.- Sindesmotomía o Desbridación.

- 2.- Prehensión.
- 3.- Luxación.
- 4.- Tracción.
- *5.- Sutura del alveolo.

Sindesmotomía.- Es el acto mediante el cual con un instrumento con filo, incidimos la inserción epitelial del parodonto, para separar el tejido gingival del cuello del diente, hasta el tejido duro.

Prehensión.- Es la aplicación del fórceps; la toma o prehensión del diente, es fundamental, del cual depende el éxito de los tiempos.

Luxación.- La luxación es la desarticulación del diente, es el tercer tiempo de la exodoncia, por medio del cual el diente rompe las fibras del parodonto y dilata el alveolo.

Se realiza este tiempo, según dos mecanismos:

- a) Movimientos de lateralidad del diente, dirigiéndose de adentro hacia afuera.
- b) Movimientos de rotación, desplazando el diente de derecha a izquierda en el sentido de su eje mayor.

Tracción.- Es el último movimiento destinado a desplazar

finalmente el diente del alveolo. La tracción o extracción - propiamente dicha se realiza cuando los movimientos preliminares han dilatado el alveolo y roto los ligamentos parodontales. Generalmente la cantidad de fuerza exigida es pequeña y la resultante de la fuerza tiende a dirigir el diente en el sentido de la corona y de la tabla externa. En la aplicación del movimiento de rotación la fuerza de tracción se inicia -- junto con aquel movimiento.

*Sutura del alveolo.- Una vez practicada la extracción, debemos comprimir ligeramente las tablas óseas dilatadas para llevarlo a su estado original, pero evitando fracturarlas. -- Una vez logrado este procedimiento efectuamos la sutura del tejido gingival, con el objeto de afrontar lo más posible los bordes de la herida quirúrgica, permitir la hemostasia.

Se sutura el alveolo sólo en aquellos casos en los cuales haya desgarramiento de la mucosa.

D) TIEMPOS DE LA EXODONCIA CON ELEVADORES

- 1.- Sindestomotía.
- 2.- Aplicación.
- 3.- Luxación.
- 4.- Elevación o Extracción.
- *5.- Sutura del alveolo.

Sindesmotomía.- Se lleva a cabo similar a la técnica con

fórceps.

Aplicación.- Para cumplir con eficacia el fin a que está destinado el elevador, cualquiera que sea su tipo, debe ser colocado en posición, es decir, buscar el punto de apoyo adecuado.

Este instrumento se toma con la mano derecha, empuñándolo ampliamente. El dedo índice debe acompañar al tallo, para evitar incursiones no previstas. El instrumento debe ser guiado procurando tener un punto de apoyo correcto hasta su ubicación, haciéndolo avanzar por cortos movimientos de rotación, entre el alveolo y la raíz del diente a extraer. El punto de aplicación sobre la raíz dentaria debe ser el punto útil de la aplicación de la fuerza. De este modo no se fracturará la raíz a extraerse.

Luxación.- Logrado el punto de apoyo y el sitio de aplicación del elevador, se dirige el instrumento, con movimientos de rotación, descenso o elevación, maniobras con las cuales el diente rompe sus adherencias periodónticas y dilata al alveolo, permitiendo así su extracción. El tiempo de luxación no tiene límite preciso con el de aplicación del instrumento. En realidad, desde la indicación o penetración del elevador, la raíz comienza su luxación.

Elevación o Extracción.- Con sucesivos movimientos de rotación o descenso, el diente abandona su alveolo, desde donde puede extraerse con elevadores apropiados o con pinzas de disección o mosquito.

*Sutura del alveolo.- Al igual que en el caso de exodoncia con fórceps se debe suturar la mucosa alveolar para evitar sangrado postoperatorio.

Se hace recordar que pueden ser utilizados tanto los fórceps, como los elevadores en el mismo acto operatorio.

CAPITULO II

INSTRUMENTAL Y MATERIAL UTILIZADO EN EXODONCIA

En términos generales el instrumental que se utiliza en exodoncia se clasifica en dos: los destinados a extraer el diente (fórceps o pinzas y elevadores o botadores), y los destinados a extraer el hueso (alveolotomo, lima para hueso, fresas quirúrgicas).

A) FORCEPS

El fórceps odontológico es uno de los instrumentos utilizado en exodoncia. Su función principal es la de sujetar la porción radicular de la pieza dentaria dislocándola de su alveolo. Básicamente los fórceps constan de tres partes que son:

Parte activa que se presenta por los bocados del fórceps.

Parte pasiva corresponde a los mangos.

La parte activa y la pasiva se encuentran unidas por la tercera parte la cual es una bisagra o articulación que recibe el nombre de charnela.

Los fórceps se diferencian en cuanto a la utilización del maxilar superior y maxilar inferior.

Los destinados al maxilar superior, su parte activa y pasiva se encuentran en una misma línea o sea rectos, a diferencia de los fórceps utilizados para el maxilar inferior, en los cuales la parte activa y pasiva forman un ángulo de 90°.

La parte pasiva corresponde a los mangos, y por su cara externa presenta estrías con el propósito de que el fórceps se adapte a la mano del operador, a diferencia de su parte externa la cual es lisa. Por lo que respecta a los bocados en algunos de ellos la parte externa es lisa y la parte interna del bocado presenta una concavidad que tiene por finalidad adaptabilidad del fórceps a la pieza dentaria.

FORCEPS PARA PIEZAS DEL MAXILAR SUPERIOR

a) Fórceps #65, 286, 69. Se utilizan para Incisivos y restos radiculares superiores. El #69 se utiliza también en maxilar inferior.

b) Fórceps #150. Generalmente es utilizado como un fórceps de tipo Universal, y está diseñado de tal forma que se considera de gran utilidad para Incisivos, Premolares y raíces superiores.

c) Fórceps #99A, 99C. Se conoce también como pico de loro. Están destinados para los Caninos y Premolares.

d) Fórceps #18L, 18R. Utilizados para las extracciones de los. y 2dos. molares superiores derechos (R), izquierdos (L).

e) Fórceps #88L, 88R. Se conoce también como tricornio- debido a la presencia de tres bocados, es utilizado para cor^onas sumamente destuidas de 1ros. y 2dos. molares superiores-- derechos e izquierdos.

FORCEPS PARA PIEZAS DEL MAXILAR INFERIOR

a) Fórceps #151. Es denominado Universal, lo utilizamos para extracciones de Anteriores inferiores, Premolares y raf- ces inferiores.

b) Fórceps #85. Para Caninos, Premolares y Molares.

c) Fórceps #17. Es utilizado para Molares derechos e iz- quierdos.

d) Fórceps #23. Es conocido con el nombre de Cuerno de vaca, y es utilizado para Molares cuya corona es sumamente -- destruida ya que los bocados más agudos pueden penetrar al -- tercio medio de la rafz.

e) Fórceps #222. Para 3ros. Molares inferiores.

B) ELEVADORES

Los elevadores o botadores son de gran importancia en exo- dencia, y son utilizados básicamente para dar movilidad o ex- traer órganos o rafces dentarias.

Los elevadores constan específicamente de tres partes -- que son:

Mango.- Es adaptable a la mano del operador y es de forma redonda o cuadrangular.

Tallo.- Es la parte del instrumento que une al mango con la hoja.

Hoja.- Tiene una punta o borde que puede ser agudo o redondeado, filoso o romo. La cara que se coloca sobre el diente a extraer es cóncava, mientras que la opuesta es convexa.

Cuando la hoja del elevador está en una misma línea con el tallo representará a un elevador recto y cuando la hoja y el tallo forman un ángulo de forma variable se tendría un elevador de bandera.

ELEVADORES PARA MAXILAR SUPERIOR E INFERIOR

a) Elevador #1L y 1R. Su uso es para raíces de molares superiores e inferiores.

b) Elevador #3. Un elevador de media caña para la extracción de las raíces dientes anteriores superiores e inferiores.

c) Elevador #341. Conocido como pico de Crane, es de aplicación universal tanto en maxilar superior como en inferior.

d) Elevador #301. Recto de media caña para las piezas superiores e inferiores.

e) Elevador #12A. Se utiliza en dientes superiores o raíces, también podría usarse para la extracción de terceros-

molares superiores.

f) Elevador #302, 303. Estos instrumentos son para el lado derecho como izquierdo del maxilar inferior. Son conocidos como elevadores Apicales.

C) INSTRUMENTAL AUXILIAR UTILIZADO EN EXODONCIA

Mango y espejo.

Pinzas de curación.

Jeringa de anestesia.

Cartuchos de Anestesia.

Aguja larga o corta.

Instrumental utilizado en la extracción por el método de colgajo.

Bisturí.- Consta de un mango y de una hoja # 11 ó 15 la cual debe ser nueva en cada caso, se emplea para la sindesmotomía o cuando es necesario realizar cualquier tipo de colgajo.

Pinzas de disección dentadas o dientes de ratón.- Con la dentada, es posible tomar la delicada mucosa bucal sin lesionarla. Las de dientes de ratón, poseedoras de tres dientes que engranan entre sí, permiten sostener firmemente el colgajo.

Tijeras.- Usadas cuando la encía cubre el diente por extraer ocasionando poca visión del mismo. Se utiliza también posterior a la extracción dentaria para eliminar restos de mucosa desgarrada o traumatizada.

Retractor de tejido.- Sirve para elevar la mejilla, permitiendo así mayor visión y campo de acción.

Alveolótomo o pinzas gubias.- Sirve para cortar hueso.-- Su correcto empleo deja las superficies óseas lisas que es -- innecesario recurrir a la lima para hueso.

Fresas quirúrgicas.- Abren camino a otros instrumentos,- y cuando son utilizadas con cuidado, resultan sencillas y carentes de inconvenientes. Se pueden utilizar fresas de carburo redondas o de fisura #560. Se recuerda que debe utilizarse una fresa nueva en cada intervención para que el corte sea perfecto.

Lima para hueso.- Se emplea para alisar bordes o eliminar puntas óseas.

Agujas y material de sutura.- Para el término de una extracción dentaria o cirugía correcta, la sutura de los bordes alveolares o gingivales evita las hemorragias postoperatorias y facilita la cicatrización.

D) ASEPSIA

La cavidad bucal nunca está quirúrgicamente limpia. Sin embargo, se puede evitar la mayor parte de la contaminación - antes de la intervención. Antes de cualquier operación, aun una extracción sencilla, la boca debe estar bien limpia.

Todos los instrumentos deben ser esterilizados y colocados en una charola cubierta por una toalla estéril. En la región operada sólo deben introducirse gasas o esponjas estéri-

les.

Las manos del operador deben estar limpias. Las manos, y los brazos hasta los codos, deben cepillarse cuidadosamente con agua y jabón y se debe dar atención especial a las uñas.

Se deben colocar los campos y toallas estériles dejando solamente expuesto el campo operatorio. Es esencial una buena luz enfocada en el campo operatorio; una vez que el operador y los asistentes se han puesto los cubrebocas, gorros, batas, y guantes, no deberán tocar nada fuera del campo operatorio estéril.

CAPITULO III

HISTORIA CLINICA

Historia Clínica. Es un registro escrito de los datos-- obtenidos por el interrogatorio y la exploración de un enfermo, con el objeto de elaborar un diagnóstico e instituir un - tratamiento específico.

La historia clínica consta de:

- a) Interrogatorio.
- b) Examen al paciente.
- c) Estudio radiográfico.

INTERROGATORIO. Es parte de la historia clínica que sirve para obtener información personal y familiar.

Ficha de Identificación

- 1.- Nombre completo
- 2.- Edad
- 3.- Sexo
- 4.- Estado civil
- 5.- Ocupación
- 6.- Dirección
- 7.- Fecha en que se inició la consulta

Antecedentes Heredo-Familiares

Estos datos comprenden lo siguiente: salud de los familiares, causas de fallecimiento de algún familiar (padres, -- hermanos, etc.), existencia de enfermedades sistemáticas (tuberculosis, diabetes, sífilis, cardiopatías).

Antecedentes personales no patológicos

Aquí se investiga: habitación, higiene general, cartilla de vacunación completa, estudios, ocupación, tabaquismo, alcoholismo, drogas.

Antecedentes personales

En esta parte de la historia clínica preguntaremos al paciente sobre las enfermedades que tuvo en su niñez, si ha sido intervenido quirúrgicamente, accidentes, si se encuentra en tratamiento médico actualmente.

Padecimiento actual

Debemos indagar acerca del padecimiento que lo aqueja, - es decir, el síntoma o síntomas de su enfermedad anotando todo respecto a ella: naturaleza, aparición y duración; debemos dar interés especial, ya que es el motivo de la consulta.

Por último se hace un examen breve, pero de suma importancia, de aparatos y sistemas (digestivo, respiratorio, cardiovascular, urinario, circulatorio, nervioso, endócrino, musculoesquelético). Es recomendable que previamente por escri-

to a la consulta, el paciente responda a un cuestionario stan-
dar con preguntas específicas a cada uno de los aparatos y --
 sistemas, esto nos ahorraría tiempo y únicamente nos profundi-
zaríamos en las cuestiones que nos indique algún trastorno.

EXAMEN AL PACIENTE. Corresponde realizar un examen ffsi
co al paciente, que comprende el estudio del aspecto dentario
 y parodontal, así como de la mucosa bucal, pajes duras y ---
 blandas de la boca, observando si hay alteraciones.

ESTUDIO RADIOGRAFICO. Es una prueba auxiliar para la --
 elaboración de un diagnóstico, siempre y cuando se tenga un--
 conocimiento claro y preciso de estructuras anatómicas.

Las radiografías se clasifican en:

	Dento-alveolares
Radiografías	Interproximales
Intraorales	Oclusales

Dento-alveolares. Nos proporcionan datos como la rela--
 ción corona-raíz y relación diente-alveolo.

Interproximales. Vamos a observar caries interproxima--
 les, altura de las crestas, topografía de la cámara pulpar.

Oclusales. Aquí observamos si existen procesos patológicos extensos.

DIAGNOSTICO. Después de haber hecho un estudio a nuestro paciente vamos a llegar a un diagnóstico que es la interpretación y valorización de los síntomas, los cuales son distintos de una enfermedad a otra, y de un caso a otro.

TRATAMIENTO. Se llevará a cabo de acuerdo al diagnóstico, el cual se anotará en la historia clínica.

CAPITULO IVA N E S T E S I A

Anestesia. Es la supresión de la sensibilidad de una región del organismo (suprimir el dolor).

En odontología, de una zona de la cavidad bucal, quedando intacta la conciencia del paciente en anestesia local.

Técnicas de anestesia que son utilizadas en exodoncia:

MAXILAR SUPERIOR

- A) SUPRAPERIOSTICA
- B) CIGOMATICA
- C) NASOPALATINA
- D) INFRAORBITARIA

A) Supraperiostica.- Se aplica para provocar la anestesia del plexo dental. Se realiza llevando el líquido anestésico a las capas profundas de la mucosa en vecindad inmediata con el periostio y el hueso cortical.

Se mantiene el labio y la mejilla del paciente entre el dedo índice y el pulgar, llevándolos hacia afuera con el fin de distinguir correctamente la línea de separación entre mucosa alveolar movable y mucosa gingival firme y fija.

La aguja se inserta en la mucosa, y se deposita la solución, posteriormente se empuja la aguja hacia la región apical del diente que se desea anestésiar.

B) Técnica de la región cigomática o Nervio dental superior posterior. Esta técnica es la más sencilla para obtener la anestesia inmediata de los nervios dentales posteriores. - La técnica produce además una anestesia pulpar y quirúrgica - profunda.

El nervio dental posterior puede bloquearse puncionando los tejidos del pliegue mucobucal a nivel del segundo molar. - La aguja se introduce hacia arriba y afuera, depositando la solución sobre los ápices de las raíces del tercer molar.

Esta inyección anestesia a segundo y tercer molar. Para completar la anestesia del primer molar se complementa con la inyección supraperióstica.

Nervio alveolar superior medio. La punción debe hacerse en el pliegue mucobucal encima del primer premolar. Se introduce la aguja un poco más arriba del ápice de la raíz, y se deposita la solución lentamente. Esta inyección anestesia el primer y segundo premolar y la raíz mesial del primer molar superior.

Para tratamientos exodónticos y quirúrgicos, debe inyectarse también en el lado palatino a nivel del ápice de la raíz palatina del primer molar.

Nervio alveolar superior anterior. La punción se hace -

en el pliegue mucolabial cerca de la zona próxima al diente - canino. La solución se deposita directamente por encima del ápice de la raíz del canino. Estas inyecciones sobre las raíces de ambos caninos anestesia los seis dientes anteriores.

Para exodoncia o intervenciones quirúrgicas, deberá aplicarse una inyección palatina en el ápice del canino.

C) Nasopalatino. Esta inyección se emplea para anestesiar los tejidos blandos del tercio anterior del paladar.

La punción se realiza en la mitad de la raíz del incisivo central, lateralmente a la papila y dirigiendo la aguja hacia la línea media.

Esta inyección se aplica en el paladar duro, puede ser dolorosa, siendo aconsejable empezar a inyectar el anestésico tan pronto la aguja puncione la membrana.

D) Técnica Infraorbitaria. Para administrar este bloqueo se localiza el borde infraorbitario en la superficie inferior de la órbita.

El agujero se encuentra por debajo de la escotadura. El dedo índice se mantiene en esta zona durante la inyección para que penetre directamente. La aguja se introduce a través del pliegue mucobucal en la línea paralela a la escotadura orbitaria de la pupila del ojo; ahí se deposita la solución --- anestésica actuando rápidamente. Esta anestesia es utilizada para anestesiar los incisivos superiores, y para intervencio-

nes quirúrgicas.

MAXILAR INFERIOR

- A) MANDIBULAR
- B) BUCAL
- C) MENTONIANO

A) Mandibular. Se le conoce con el nombre regional o --
truncular.

Se palpa la fosa retromolar con el dedo índice de tal mo-
do que la punta quede sobre la línea oblicua interna y con la
jeringa paralela a la arcada dentaria, a este nivel se reali-
za la punción. Se avanza la aguja descargando pequeñas canti-
dades de la solución anestésica, introduciéndola aproximada-
mente quince milímetros. En esta posición, se dirige la je-
ringa hacia el lado opuesto, llegando a la altura de los pre-
molares, con objeto de llegar a la tabla interna de la rama--
ascendente, se profundiza la aguja cinco centímetros llegando
a tocar el hueso lo cual indica el sitio para infiltrar el --
anestésico.

Esta técnica va a anestesiar los dientes de una de las--
mitades de la mandíbula. Y se pueden hacer intervenciones --
largas como apicectomías, e intervenciones quirúrgicas.

B) Bloqueo del Nervio Bucal. Este procedimiento de anes-
tesar el nervio bucal va a actuar sobre los molares así como

para la extracción de terceros molares y se realiza en el --- pliegue mucobucal por la parte distal del último molar.

C) Bloqueo del Agujero Mentoniano. Para realizar la --- anestesia en el agujero mentoneano. Se localiza la depresión del agujero mentoneano, ya localizado se coloca la aguja introduciéndola lentamente, depositando la solución anestésica en su recorrido hasta penetrar en el conducto mentoneano. Obteniendo así la anestesia de los incisivos inferiores hasta el primer molar inferior.

CAPITULO VCOMPLICACIONES Y ACCIDENTES EN EXODONCIA

1.- PROCESOS INFECCIOSOS (ALVEOLITIS)

Osteftis alveolar, alveolo seco, alveolo necrótico y alveolitis son sinónimos que se emplean para designar un doloroso estado postoperatorio causado por la desintegración del coágulo en un alveolo dental.

Se han señalado muchos factores causales de este estado, pero en realidad se trata de una pérdida del coágulo sanguíneo que hace las veces de barrera protectora del tejido óseo subyacente. Al desaparecer el coágulo, sus respectivas terminaciones nerviosas quedan expuestas en la cavidad bucal, originando un dolor de variable intensidad.

El tratamiento estará encaminado a aliviar el dolor y estimular la reparación de la herida de la extracción, antes de la aplicación de gasas o apósitos, se procederá a limpiar el alveolo para que no queden restos de coágulo desintegrado, de tal modo que la medicación entre en contacto directo con el hueso.

Esto se hace mediante raspado suave o por irrigación, --

posteriormente se procede a la colocación de gasas o apósitos de cementos para proteger el tejido óseo desnudo, mientras se reinicie la cicatrización por segunda intención.

2.- LESIONES DE LOS TEJIDOS BLANDOS

La pérdida del control de los instrumentos produce a veces laceraciones, desgarramientos u otras lesiones en los tejidos blandos. Los elevadores o fórceps pueden resbalar en la superficie de los dientes y dañar los tejidos del labio, la mejilla, la lengua, el piso de la boca o el paladar.

Además los discos, los buriles y otros instrumentos rotatorios pueden resbalar accidentalmente y lesionar los tejidos blandos adyacentes.

Todas estas lesiones son susceptibles de ser evitadas. Los riesgos pueden reducirse mediante el uso cuidadoso de los instrumentos y un soporte adecuado de la mano con el fin de limitar los movimientos.

A) Desgarramientos de la mucosa.- Estas heridas deben tratarse inmediatamente; en la mayoría de los casos se procede a una sutura. La hemorragia se controla generalmente por compresión, aunque a veces es necesario ligar los vasos o sitios que sangran. El restablecimiento de la mucosa sólo re-

quiere una sutura con puntos interrumpidos o continuos.

B) Heridas profundas de los tejidos blandos.- Pueden producirse heridas profundas cuando los discos, los buriles u -- otros instrumentos de exodoncia resbalan en la superficie dentaria y laceran o desgarran los tejidos blandos. En ocasiones la ruptura de los vasos provoca hemorragias profusas; esta situación es rara, afortunadamente, pero cuando se produce exige una intervención rápida. El operador debe conservar la calma y tomar inmediatamente las medidas necesarias para detener la hemorragia. Esto se logra generalmente ejerciendo com presión digital sobre un pedazo de gasa colocado en la zona sangrante. A veces se requiere una fuerte presión con los de dos de ambas manos, una que comprima la región hemorrágica, - por dentro de la boca, y otra que lo haga por fuera. Si la -- hemorragia no para con este método, se extraerá la sangre mediante aspiración continua y se ligarán cuidadosamente los va sos, las zonas hemorrágicas y los bordes de la herida. Poste riormente se colocará Gel-Foam.

3.- LESIONES OSEAS

A) Fractura de maxilar superior.- Este accidente es raro y se produce, generalmente, cuando se aplica una fuerza excesiva al extraer un segundo o tercer molar superior, o por el uso inadecuado de fórceps al extraer dientes muy aheridos. -- El fragmento fracturado es a menudo grande y puede incluir uno o

más dientes, el piso del seno maxilar y la tuberosidad de este hueso.

Tal complicación puede evitarse mediante un buen plan -- preoperatorio. Cada vez que sea necesario extraer una pieza del maxilar superior, y especialmente si la radiografía muestra un seno maxilar grande que se acerca a la cresta alveolar, debe tenerse siempre en cuenta una posible fractura de la tuberosidad. En tales casos es conveniente replegar una lengüeta del periostio y cortar una pequeña porción del hueso alveolar, para luego seccionar el diente y extraerlo en fragmentos. Este procedimiento, que sólo insume un poco más de tiempo que las extracciones comunes, permitirá evitar la desagradable -- emergencia de una fractura tuberositaria.

Si la tuberosidad ha sido fracturada, deberá intentarse preservar su integridad en la medida de lo posible. El dentista tratará de separar el diente de la tuberosidad sin producir lesiones importantes en el hueso. En caso de ser posible, lo mejor es esperar unas semanas antes de extraer el --- diente para permitir que la fractura cure. No se necesita fi jación alguna si la movilidad del fragmento es mínima; en caso contrario, sin embargo, debe ser estabilizado con tabli--- llas o dispositivos para fracturas. Cuando la fractura haya curado podrá levantarse el periostio, extirpar la porción del hueso, y cortar y extraer el diente por partes. Esta técnica

permite en general, extraer el diente sin que se produzcan -- nuevas fracturas.

Se recurrirá a otro procedimiento si el diente debe ser extraído inmediatamente. En este caso el operador estabiliza rá la tuberosidad tanto como sea posible y procederá a la extracción quirúrgica del diente de acuerdo con la técnica descrita. El paso siguiente consiste en reponer la tuberosidad-fracturada en su lugar y mantenerla fija mediante una sutura a los tejidos blandos adyacentes.

Pese a todos los cuidados es común que quede una cavidad muy grande, que a menudo llega hasta seno maxilar; la deformación podrá reducirse al mínimo llenando la cavidad con agentes hemostáticos absorbibles y reubicando los tejidos blandos en su posición original.

B) Fractura de maxilar inferior.- Esta fractura es una complicación rara, aunque no excepcional, de las extracciones dentarias. La mayoría de los accidentes se producen por el uso inadecuado de fórceps o la aplicación de fuerzas exageradas, pero lo cierto es que aun los dentistas muy experimentados, que siguen técnicas cuidadosas, pueden fracturar una mandíbula. Este problema, aunque raro, debe considerarse como un riesgo natural de la exodoncia, y el hecho de que se produzca no implica necesariamente negligencia por la parte del--

cirujano. El problema es más común en personas de edad, cuyos maxilares son delgados y atróficos, pero puede ocurrir en cualquier tipo de paciente.

En general la fractura que se produce durante la extracción se acompaña de un crujido audible y de movilidad anormal en la zona lesionada. Si el diente se mantiene firmemente adherido al hueso, deberá dejarse a un lado la extracción y se procederá a tratar la fractura por los medios conocidos. Sin embargo, si el diente ha sido luxado y puede extraerse con un mínimo de traumatismo adicional, se lo debe sacar antes de tratar la fractura.

Este problema puede evitarse siguiendo los principios quirúrgicos establecidos, es decir, abriendo una vía adecuada, que permita un acceso sin obstáculos, y controlando la fuerza que se ha de emplear, así como estudio radiográfico, la utilización de fresas quirúrgicas e instrumental ideal para cada caso de extracción dentaria.

4.- LESIONES EN LOS DIENTES

A) Fracura del Organó dentario por Extraer.- Las raíces fracturadas y retenidas en el alveolo pueden originar procesos patológicos, pero es más común que permanezcan durante años sin crear problemas. Este hecho no significa que deban-

ser dejadas tal como están; por el contrario, y salvo pocas excepciones, se las debe extraer inmediatamente.

Si bien muchas veces se evita la fractura de las raíces recurriendo a las radiografías y haciendo una adecuada planeación preoperatoria, muchas piezas presentan condiciones que tornan extraordinariamente difícil la extracción sin fracturar las raíces. Cabe anticipar que habrá fracturas de raíces en cualquiera de las siguientes condiciones:

- 1.- Raíces delgadas
- 2.- Raíces curvas
- 3.- Raíces divergentes
- 4.- Raíces anquilosadas
- 5.- Dientes desvitalizados
- 6.- Aplicación de fuerza excesiva
- 7.- No tomar correctamente el órgano dentario

La fractura de la raíz es un riesgo normal en la exodoncia que no debe contemplarse como falla de técnica, ni falta de habilidad. Cuando se fractura una raíz hay que retirarla enseguida.

Remoción Crrada.- En los órganos dentarios de una sola raíz en que la corona se fractura y queda toda la raíz, ésta se retira en ocasiones con la técnica de la pinza, pero por

lo general es difícil hacer asentar la pinza correctamente sobre el órgano dentario fracturado sin sacrificar una considerable porción de hueso. Por lo tanto, está indicado el elevador recto introducido entre la raíz y el hueso alveolar.

La eficiencia con que se emplee el elevador depende de que se establezca un firme punto de aplicación en la raíz, y de que la pared ósea adyacente sea de suficiente espesor como para que ofrezca un fuerte punto de apoyo. Si se cuenta con estos factores, forzando el elevador en sentido apical entre la raíz y el hueso alveolar y haciéndolo rotar a derecha e izquierda se suele retirar a la raíz única fracturada.

Si se fractura la corona de un órgano dentario de varias raíces el enfoque es diferente. Aunque en ocasiones las raíces pueden tomarse con la pinza, no se suele obtener suficiente fuerza, sobre ellas como para asegurar su extracción, por lo general está indicado separar las raíces entre sí con la fresa y extraerlas por separado. (Odontosección). Figura I.

Remoción a cielo abierto.- Cuando no se consigue extraer las raíces con el método cerrado tras un lapso razonable, hay que desistir y recurrir al método de cielo abierto, que consiste en levantar un colgajo mucoperióstico de la superficie labial o bucal de la apófisis alveolar y extraer suficiente hueso como para permitir el acceso y la visualización directa

de la raíz. Por lo general se extrae la raíz con elevador y pinzas.

Ya obtenida la extracción de la raíz se procede a limpiar y secar la cavidad y posteriormente se sutura. Figura - II.

B) Lesiones de dientes adyacentes.- El uso imprudente de fórceps o elevadores puede luxar, arrancar o fracturar las piezas adyacentes. La extracción de un diente superpuesto a otro, por ejemplo, se hace problemática por la dificultad de colocar un instrumento sin toparse con las piezas vecinas. -- Los movimientos rotatorios que el dentista realiza con el fórceps pueden lesionar los dientes vecinos y aflojarlos, sacándolos de su posición habitual.

Estas complicaciones se previenen mediante una adecuada evaluación preoperatoria, evitando además toda presión sobre las piezas adyacentes.

El tratamiento de cualquier lesión de los dientes vecinos depende de la importancia del traumatismo. Nada debe hacerse en el caso de un órgano dentario con movilidad mínima, ya que el diente adquirirá, con el tiempo, una buena adherencia. Si la movilidad es grande, en cambio, será necesario estabilizarlo con una férula adecuada. El problema varía y re-

quiere una cuidadosa evaluación en el caso de un diente extraído por completo. Este debe extraerse si tiene poca importancia funcional o si se halla seriamente afectado por algún proceso patológico. Cuando es importante y está sano, en cambio, se lo repondrá inmediatamente en su lugar y se intentará estabilizarlo mediante la aplicación de férulas adecuadas. -- Producida la readhesión el tratamiento endodóncico podrá conseguir salvarlo.

Si la fractura comprende fragmentos pequeños de la corona de un diente adyacente, ésta podrá ser restaurada y pulida. Si los fragmentos son más grandes deberán cubrirse temporalmente, dejando para otra oportunidad la restauración permanente. Si la fractura afecta la pulpa, es aconsejable una pulpotomía parcial o la endodoncia.

C) Extracción equivocada de un diente.- La extracción equivocada de un diente es una situación lamentable. Afortunadamente puede evitársela si el dentista se mantiene alerta y ajusta su proceder a ciertos principios importantes. En primer lugar debe tener una noción clara de la pieza o piezas que va a extraer. Un criterio práctico es preguntar al paciente si sabe cuáles son las piezas que deben extraerse. Si el paciente ha sido remitido por otro odontólogo, y si existe alguna duda, es necesario consultar al dentista que lo envió. En segundo lugar, se debe disponer de buenas radiografías, --

bien reveladas, y correlacionar los hallazgos clínicos con los datos radiográficos. Finalmente, el operador deberá concentrarse en el problema que tiene en manos y no permitir que ninguna distracción interfiera con el manejo del caso. Cuando, por razones de ortodoncia, sea necesario extraer dientes sanos, es conveniente marcar las coronas de éstos con un lápiz indeleble para asegurar la extracción de la pieza correspondiente.

El uso imprudente de elevadores puede aflojar el diente vecino al que debe extraerse. Esto se observa, especialmente cuando las raíces de las piezas adyacentes son cónicas y se aplica una fuerza a la corona para movilizarla. La complicación se evita evaluando bien el problema y teniendo sumo cuidado en no aplicar la fuerza sobre el diente adyacente.

5.- COMUNICACION A SENO MAXILAR

En la región de los premolares y molares superiores, el seno maxilar está a menudo separado de los ápices radiculares sólo por una tenue capa de hueso. La presión imprudente sobre una raíz única en esta dirección impulsa al interior del seno maxilar. El desplazamiento inadvertido de un diente o porción de éste, dentro del seno maxilar es un accidente quirúrgico bastante común, sobre todo por maniobras inadecuadas en exodoncia.

Los signos y síntomas inmediatos de un resto radicular o diente dentro del seno, son aquellos asociados con una fístula bucosinusal, fluido que escurre por la boca a la ventana nasal y dificulta el aspirar un cigarro o inflar los carrillos. Los signos y síntomas posteriores son los de una sinusitis aguda o crónica, con o sin fístula bucosinusal asociada, pero rara vez el paciente no presenta síntomas.

Para el diagnóstico y tratamiento de las complicaciones oroantrales se debe recurrir a radiografías intra o extraorales. Para localizar una raíz o diente se debe tomar una radiografía intraoralperiapical, una radiografía oclusal y finalmente otra en proyección posteroanterior o posición de Waters, que es la indicada para el seno maxilar, donde puede revelar la existencia de infecciones crónicas, el espesor de la membrana mucosa, fracturas del reborde orbitario o tumores del seno maxilar.

La penetración de una raíz en el interior del seno, es una posibilidad siempre que se realiza una extracción, y debe ser resuelta con rapidez. Si se ha perdido una raíz, cualquier intento de extraerla mediante un agrandamiento del alveolo está contraindicado. Se deberá tomar una radiografía para determinar si la raíz ha penetrado en el interior del seno, en los tejidos blandos o como en ocasiones sucede entre la membrana mucosa y la pared ósea del seno.

Si la raíz ha penetrado en el seno maxilar, existen dos vías para extraerla:

- 1.- Practicar un colgajo y penetrar en el seno a través del alveolo. Figura I.
- 2.- Entrar a través de la fosa canina o sea el procedimiento de Cadwell-Luc. Figura II.

6.- HEMORRAGIA

La prevención, es el principio fundamental del tratamiento tanto antes como después de cualquier intervención, la mayoría de los problemas hemorrágicos pueden ser superados adoptando medidas preventivas.

En las hemorragias postoperatorias, la conducta ha de basarse en premisas fundamentales que el dentista debe conocer. La aplicación de estos conocimientos permitirá, casi siempre, arribar a resultados satisfactorios.

A) Es esencial extraer los coágulos de la boca del paciente. La hemorragia continuará mientras el coágulo gelatinoso ocupe la superficie de la mucosa bucal.

B) Es importante mantener la cavidad bucal seca y tan libre de saliva como sea posible. Para ello es útil hacer res-

pirar al paciente por la boca. Las compresas de gasa seca sobre la zona sangrante constituyen probablemente, el mejor y - más eficaz medio de control.

C) Si la hemorragia no cede con este método, aplicado en forma repetida, debe recurrirse a otros procedimientos como - el taponamiento con gasa a presión o con espuma de gelatina, - trombina, cauterización, sutura, etc.

D) Es necesario aspirar continuamente para obtener una - visibilidad óptima de la zona hemorrágica.

A veces es necesario anestesiarse al paciente para facili- tar las maniobras y evitar molestias adicionales.

A continuación se les mencionará el equipo adecuado para controlar una hemorragia.

Un separador para obtener un acceso adecuado a la zona - de hemorragia; tijeras; un portaagujas con material de sutura y agujas de dos tamaños diferentes; un espejo; una punta de - aspirador; una ampolla de anestésico con adrenalina al --- 1:50.000 ó 1:100.000 agujas descartables; jeringa; pinzas; -- apósitos de gasa; hemostatos mosquito curvos y rectos; gasa - yodoformada; parafina; cera de hueso; medicamentos y una je- ringa con aguja descartable.

Con este equipo, junto con una buena iluminación es posible tratar cualquier hemorragia. El tratamiento para todas es esencialmente el mismo.

El problema más común obedece al aislamiento inadecuado de la zona sangrante y a la imposibilidad de visualizar claramente el sitio hemorrágica; otras causas son la escasa colaboración del paciente, la preparación inadecuada del profesional antes de la operación, y la imposibilidad de disponer de un equipo completo.

Es muy importante el factor psíquico del paciente, ya que a menudo los hay aprensivos en presencia de hemorragias, por muy pequeñas que éstas sean.

En ocasiones es necesario dar sedantes con el fin de tranquilizarlos o de regularizar sus respuestas fisiológicas.

A veces pueden emplearse otro tipo de recursos, por ejemplo una bolsa de hielo, con el único fin de mantener al paciente inmóvil e inactivo hasta que la hemorragia sea detenida.

Otro factor de mucha importancia es crearle al paciente una atmósfera de seguridad y confianza.

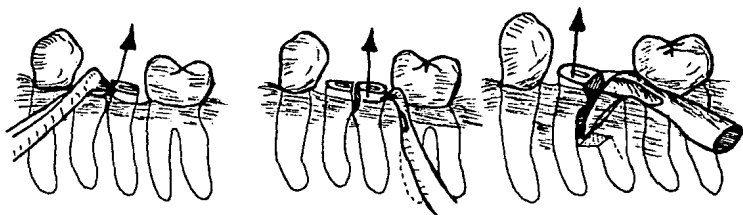


FIGURA I.- FRACTURA DEL ORGANNO DENTARIO
(ODONTO-SECCION)

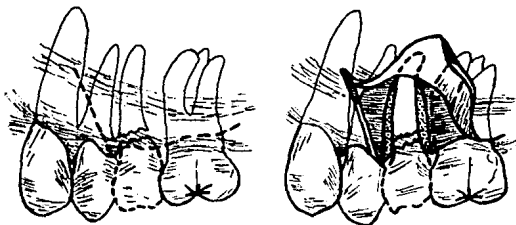


FIGURA II.- FRACTURA DEL ORGANNO DENTARIO
(COLGAJO QUIRURGICO)




FIGURA I.- COLGAJO PALATINO

(COMUNICACION A SENO MAXILAR)

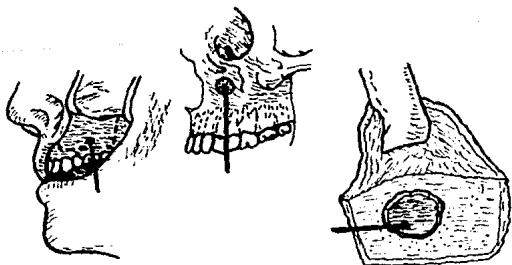


FIGURA II.- OPERACION DE CALDWELL-LUC.

(COMUNICACION A SENO MAXILAR)

CONCLUSIONES

Las complicaciones y accidentes durante y posterior a -- una intervención quirúrgica de extracciones dentarias son múltiples y variadas, sin embargo éstas ocurren cuando no se ha valorado correctamente al paciente y el caso en particular o bien cuando no se domina perfectamente la región por intervenir. Es de capital importancia el estudio preoperatorio tanto clínico como radiográfico y saber interpretarlo, para determinar qué plan de tratamiento es el indicado.

Por lo tanto el éxito o el fracaso de una intervención - quirúrgica exodóntica, depende de los conocimientos y técnica que el cirujano dentista aplique.

BIBLIOGRAFIA

- 1.- Kruger, Gustavo
Tratado de Cirugía Bucal
Editorial Interamericana
México, D.F., 1978
4a. Edición.

- 2.- Pastori, J. Ernesto
Exodoncia con Botadores
Editorial Mundi Saic y F
Buenos Aires, Argentina, 1977
2a. Edición.

- 3.- Ries Centeno, Guillermo
Cirugía Bucal
Editorial El Ateneo
Buenos Aires, Argentina, 1975
7a. Edición.

- 4.- Frank M., McCarthy
Emergencias en Odontología
Editorial El Ateneo
Buenos Aires, Argentina, 1973
2a. Edición.

- 5.- Arsher, W. Harry
Cirugía Bucal
Editorial Mundi
Buenos Aires, Argentina, 1978
2a. Edición.
- 6.- Geoffrey, L. Howe
La Extracción Dental
Editorial El Manual Moderno, S.A.
México, D.F., 1979
2a. Edición
- 7.- Bjorn, Jorgensen Niels
Anestesia Odontológica
Editorial Interamericana