



172  
24

**UNIVERSIDAD NACIONAL  
AUTÓNOMA DE MÉXICO**

**ANQUILOSIS TEMPOROMANDIBULAR**

Tesis para obtener el Título de

**CIRUJANO DENTISTA**

presenta

**EDUARDO MOLINA MASCARÓ**

**TESIS CON  
FALLA DE ORIGEN**



## **UNAM – Dirección General de Bibliotecas Tesis Digitales Restricciones de uso**

### **DERECHOS RESERVADOS © PROHIBIDA SU REPRODUCCIÓN TOTAL O PARCIAL**

Todo el material contenido en esta tesis está protegido por la Ley Federal del Derecho de Autor (LFDA) de los Estados Unidos Mexicanos (México).

El uso de imágenes, fragmentos de videos, y demás material que sea objeto de protección de los derechos de autor, será exclusivamente para fines educativos e informativos y deberá citar la fuente donde la obtuvo mencionando el autor o autores. Cualquier uso distinto como el lucro, reproducción, edición o modificación, será perseguido y sancionado por el respectivo titular de los Derechos de Autor.

## INDICE

	Pág.
INTRODUCCION .....	1
I. ANATOMIA y NEUROANATOMIA DE LA ARTICULACION TEMPOROMANDIBULAR .....	2
II. DESARROLLO EMBRIOLOGICO DE LA ARTICULACION TEMPORO- MANDIBULAR .....	19
III. ASPECTOS CLINICOS DE LA ARTICULACION TEMPORO- MANDIBULAR .....	24
IV. TRATAMIENTO DE LA ANQUILOSIS TEMPOROMANDIBULAR .....	33
V. PRESENTACION DE DOS CASOS CLINICOS .....	54
CONCLUSION .....	59
BIBLIOGRAFIA .....	60

## INTRODUCCION

*La zona de la articulación temporomandibular y sus estructuras adyacentes ha sido un gigante dormido. Hace mucho se sabe que es la única articulación del organismo que tiene movimientos de deslizamiento y rotación y que funciona como una unidad debido a que la mandíbula une a los cóndilos.*

*Sin embargo el conocimiento de sus muchas otras sutilezas se halla en el comienzo.*

*Podemos considerar a la ATM como parte de una complicada estructura, el aparato temporomandibular, el cual no se limita a la disciplina de un campo en particular, sino que abarca una parte de casi todas las especialidades de la odontología y la medicina. El trabajo de la ATM, reúne las profesiones odontológica y médica y hecha al olvido el concepto equivocado de que el tratamiento dental es puramente mecanicista y desconectado del resto del organismo.*

ANATOMIA Y NEUROANATOMIA DE LA  
ARTICULACION TEMPOROMANDIBULAR

LA ARTICULACION TEMPOROMANDIBULAR

Las diversas articulaciones del cuerpo humano pueden clasificarse, según el grado de movimiento, en:

- 1.- *Sinartrosis* o inmóviles.
- 2.- *Anfiartrosis* o semimóviles
- 3.- *Diatrosis* o móviles

Sinartrosis. Las relaciones articulares de los huesos del cráneo son ejemplos de sinartrosis. En los primeros fases del desarrollo, cuando los huesos cuneales articulados se hallan todavía en estado cartiluginoso, como por ejemplo, el esfenoides en relación articular con el occipital, la articulación recibe el nombre de sincondrosis. Cuando el estado cartiluginoso temporal es substituido por el hueso, la articulación se llama sinostosis.

Anfiartrosis. Son articulaciones semimóviles, y en estas encontramos láminas de cartilago que unen los huesos articulados. Como ejemplo más representativo de este tipo de articulación, tenemos, los discos intervertebrales que unen

los cuerpos de las vértebras.

Diantrosis. La característica esencial que distingue a una articulación móvil de otra semimóvil o inmóvil, es la presencia de una cavidad articular entre los huesos que se articulan. Las articulaciones móviles se subdividen según el tipo y grado de movimiento, que están determinados por la morfología de las superficies articulares de los huesos.

1.- *Artrودیус*, que permiten el desplazamiento o deslizamiento de la superficie articular, pero sin movimiento angular. Las articulaciones intervertebrales son ejemplos de este tipo.

2.- *Articulaciones en tнóclea o trocleantrosis*, como las del codo y rodillo, que permiten el movimiento angular en un plano solamente. El aumento y la disminución del ángulo reciben los nombres de flexión y extensión.

3.- *Articulaciones condíleas o condilantrosis*, que se caracterizan por una proyección articular ovoide, o cóndilo, el cual encaja en una cavidad elipsoidal. La forma de esta articulación no sólo permite la flexión y la extensión, sino también la abducción, la aducción y la circunducción. Sin embargo, no es posible la rotación. Las articulaciones radio-carpiana y metacarpo-falángicas son de este tipo.

4.- *Anticuciones por encaje recíproco o anticuciones en silla de montar, en las que la superficie anticulada es convexa, mientras que la superficie anticulada del hueso con que se articula es convexo-cóncava, lo que permite el movimiento en ángulo recto, como por ejemplo, en la articulación carpometacarpiana del dedo pulgar.*

5.- *Anticuciones trocoides, que permiten una rotación limitada. Podemos citar como ejemplos las anticuciones proximal y distal del radio y el cubito.*

6.- *Enartrosis o anticuciones de superficies esféricas, que permiten el movimiento en todos los planos, incluyendo la rotación. El hombro y la cadera son los ejemplos más notorios.*

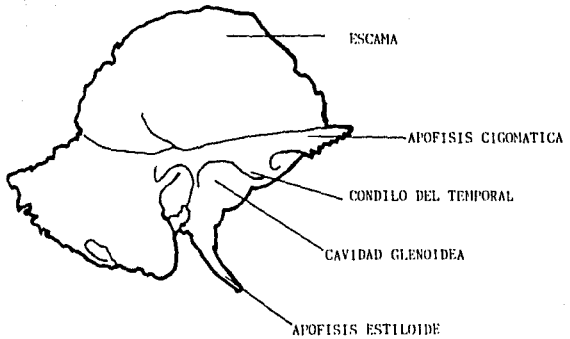
## ANATOMIA DE LA ARTICULACION TEMPOROMANDIBULAR

La articulación temporomandibular está situada entre la fosa mandibular (fosa glenoidea), en la superficie inferior del hueso temporal y la apófisis condilar del hueso maxilar inferior. El conducto auditivo externo está justo detrás de la articulación. La fosa glenoidea es convexa y generalmente de forma ovalada. La eminencia articular se halla en la zona anterior y la apófisis glenoidea posterior del hueso temporal se halla en la zona posterior.

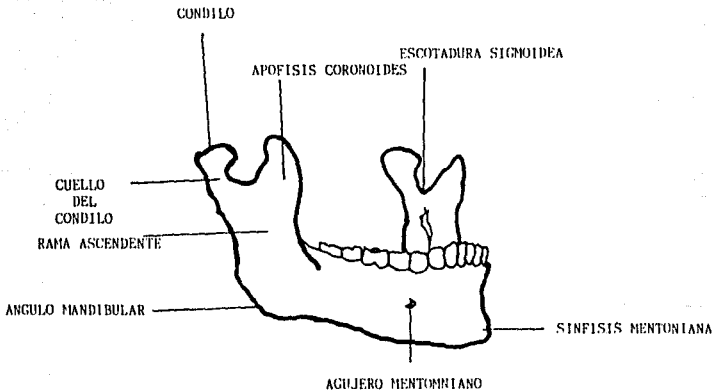
En la porción posterior de la fosa glenoidea no hay fibrocartilago. El resto de la fosa glenoidea, la cabeza del cóndilo y la eminencia articular están cubiertas por fibrocartilago. El cóndilo mandibular mide unos 15 u 20 mm de longitud, por 8 u 10 mm de espesor. El eje mayor es perpendicular al plano de la rama ascendente del maxilar inferior.

La articulación temporomandibular difiere de las restantes articulaciones del cuerpo humano en varios aspectos. Una característica funcional única en su género es la combinación de uso de un movimiento de deslizamiento y un ginglymo o movimiento de bisagra. Las articulaciones temporomandibu-





TEMPORAL, CARA EXOCRANEANA.



MAXILAR INFERIOR VISTO ANTEROLATERALMENTE.

lunes no pueden actuar independientemente; se mueven en forma simultánea cuando están funcionalmente intactas. Otra diferencia es que están cubiertas por tejido fibroso avascular y no por el cartilago hialino común.

#### ESTRUCTURAS LIGAMENTOSAS

Las estructuras ligamentosas del interior de la articulación temporomandibular y de su alrededor incluyen: 1.- El disco articular (menisco articular, fibrocartilago interarticular), 2.- Las membranas sinoviales, 3.- La cápsula articular (ligamento articular), 4.- Ligamento lateral (ligamento temporomandibular), 5.- Ligamento esfenomandibular (ligamento lateral interno) y 6.- Ligamento estilomandibular.

1.- El disco articular (menisco articular, fibrocartilago interarticular), se halla entre el cóndilo de la mandíbula y la fosa mandibular. Es convexo en su superficie superior para adaptarse a la forma de la fosa mandibular y la eminencia articular. La superficie inferior es cóncava sobre el cóndilo. Los bordes externos están conectados con el ligamento de la cápsula articular. El disco divide la articulación en dos compartimientos.

2.- Las membranas sinoviales tapizan las dos cavidades que quedan encima y debajo del disco articular. La cavidad

superior es la mayor de las dos.

3.- La cápsula articular (Ligamento capsular) se extiende desde la circunferencia de la cavidad glenoidea y el tubérculo articular (eminencia articular) hasta el cuello del cóndilo mandibular. Consiste en una envoltura laxa y delgada.

4.- El ligamento lateral (ligamento temporomandibular) se inserta por arriba en la superficie lateral del arco cigomático y la eminencia articular y por abajo en la superficie lateral y el borde posterior del cuello del cóndilo. Este ligamento refuerza la articulación y evita los movimientos laterales, anteriores y posteriores exagerados.

5.- El ligamento esfenomandibular (ligamento lateral interno) es una banda delgada y plana que se extiende desde la espina del esfenoides hasta la espina de Spix en el agujero dentario del maxilar inferior.

El músculo pterigoideo lateral es externo a este ligamento. Los vasos maxilares pasan debajo, entre el cuello del cóndilo y por fuera del ligamento esfenomandibular. El músculo pterigoideo medio está en relación con su superficie interna.

6.- El ligamento estilomandibular está considerado un ligamento accesorio y se extiende desde la apófisis estiloideas hasta el ángulo y la porción posterior de la rama ascendente del maxilar inferior. Este ligamento separa el músculo masetero y el músculo pterigoideo medio.

El ligamento mandibular del muello, a pesar de que no está descrito en los libros de Anatomía, fue observado por Pinto y se ha demostrado, que está compuesto de tejido fibroelástico con cuerdas ligamentosas, conecta el cuello y la apófisis anterior del muello con la parte posterosuperior interna de la cápsula, el disco interarticular y el ligamento esfenomaxilar. Esta interrelación anatómica del aparato articular con el oído medio puede explicar muchos de los dolencias del oído al haber trastornos temporomandibulares.

#### MUSCULATURA MANDIBULAR

Los principales músculos de la masticación son: 1.- Temporal, 2.- Masetero, 3.- Pterigoideo medio (o pterigoideo interno) y 4.- Pterigoideo lateral (o pterigoideo externo).

1.- El músculo temporal se origina en la totalidad de la fosa temporal y superficie profunda de la aponeurosis temporal. Las fibras musculares anchas que se ubican en un único convergen a medida que descienden y se convierten en tendino-



*Nervios:* Nervio maseterino, de la rama maxilar inferior del nervio trigémino.

3.- El músculo pterigoideo medio (o pterigoideo interno) es rectangular grueso. Nace en la superficie interna del ala pterigoidea lateral y la apófisis piramidal del hueso palatino. Un pequeño vientre nace en las superficies externas de la apófisis piramidal del hueso palatino y de la tuberosidad del maxilar superior. Las fibras se dirigen lateralmente, en dirección posterior e inferior y se insertan en la parte inferior y posterior de la superficie interna de la rama ascendente y el ángulo del maxilar inferior. Los vasos del maxilar superior, los nervios y vasos ulteriores inferiores y el nervio lingual pasan entre el maxilar inferior y la porción superior del músculo pterigoideo medio.

*Acción:* Cierra los maxilares.

*Nervios:* Nervio pterigoideo interno, de la rama maxilar inferior del nervio trigémino.

4.- El músculo pterigoideo lateral (o externo) es cónico, corto y grueso; se extiende horizontalmente entre la fosa infratemporal y el cóndilo de la mandíbula. Tiene dos vientres. La cabeza superior nace en la parte inferior de la superficie lateral del ala mayor del esfenoides y en

La cresta infra-temporal. La cabeza inferior se origina en la superficie lateral del ala pterigoides lateral. Las fibras se dirigen horizontalmente y se insertan en una depresión en la porción anterior del cuello del cóndilo y en el borde anterior del disco articular.

**Acción:** Abre los maxilares; lleva a la mandíbula hacia adelante y la mueve de un lado al otro.

**Nervios:** Nervio pterigideo interno, de la rama maxilar inferior del nervio trigémino.

#### MUSCULOS ACCESORIOS DE LA MASTICACION

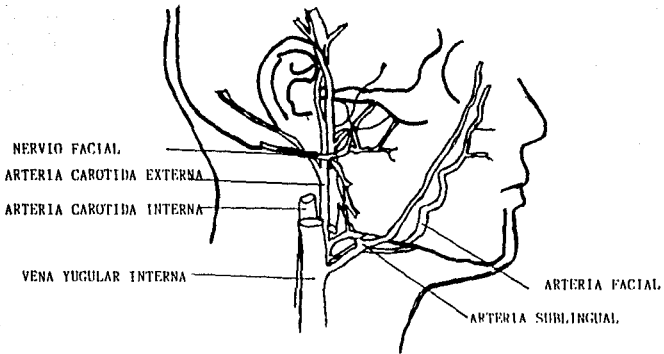
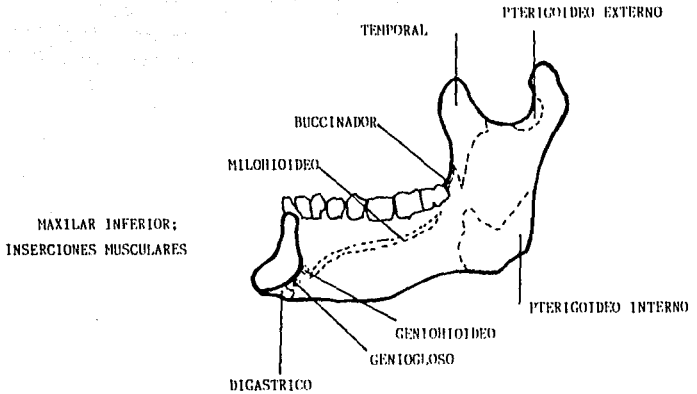
Los músculos accesorios de la masticación incluyen:

##### 1. Grupo suprahioides.

- a.- Músculo digástrico (parte anterior y posterior)
- b.- M. milohioides
- c.- M. genihioideo
- d.- M. estilohioides.

##### 2. Grupo infrahioides

##### 3. Cutáneo del cuello.



DISTRIBUCION GENERAL DEL NERVIO FACIAL, SUMINISTRO SANGUINEO  
ARTERIAL DE LA CARA Y RETORNO VENOSO DE ELA.



1.a.- El músculo digástrico tiene dos vientres. El vientre ant. nace en la fosa digástrica de la cuna interna del maxilar inferior en el borde inferior cerca de la sínfisis. El vientre posterior se origina en la ranura digástrica, en la apófisis mastoideas del hueso temporal. Ambos descienden hacia el hueso hioides y están unidos por un tendón intermedio, que se conecta con el hueso hioides mediante un unso de tejido fibroso.

Acción: Ayuda a abrir el maxilar inferior; eleva el hueso hioides.

Nervios: El vientre posterior está inervado por el nervio facial (VII par); el vientre anterior está inervado por la rama milohioidea del nervio dentario inferior. (V par)

1.b.- El músculo milohioideo nace en toda la longitud de la línea milohioidea del maxilar inferior, desde la sínfisis hasta el último molar. Las fibras se dirigen hacia abajo, y algunas se encuentran en el sulco medio; otras se insertan directamente en el hueso hioides. Componen el piso de la boca.

Acción: Hacen descender el maxilar inferior cuando el hueso hioides está fijo y elevan el hueso hioides cuando la mandíbula está fija.

*Nervios:* Rama milohioidea del nervio dentario inferior (V par).

1.c.- El músculo genihioideo es angosto, adyacente a la línea media y se halla sobre el músculo milohioideo. Nace en los tubérculos geni de la sínfisis del maxilar inferior y se inserta en la superficie anterior del hueso hioides.

*Acción:* Hace descender el maxilar inferior cuando el hueso hioides está fijo; eleva el hueso hioides y la lengua.

*Nervios:* Nervio hipogloso.

1.d.- El músculo estilohioideo nace en la apófisis estiloides del hueso temporal y se inserta en el cuerpo del hueso hioides. Es casi paralelo al vientre posterior del músculo digástrico.

*Acción:* Lleva el hueso hioides hacia arriba y atrás.

*Nervios:* Rama del nervio facial.

2.- El grupo infrahioides de músculos incluye el esternocleidohioideo, el tirohioideo y el omohioideo. Estos músculos funcionan juntos para estabilizar el hueso hioides o hacerlo descender y, por lo tanto, permiten que el grupo suprahioides actúe sobre la mandíbula.

3.- El cutáneo del cuello es un músculo grande y delgado que nace en las regiones pectoral superior y deltoides. Estas fibras se dirigen hacia arriba y cubren el cuello. Las fibras anteriores se conectan con los músculos que rodean el labio inferior. Las fibras posteriores se insertan en el maxilar inferior y la piel de la parte inferior de la cara.

Acción: Hacen descender el maxilar inferior y el labio inf

Nervios: Ramas cervicales del nervio facial. (VII)

#### FUNCIONES DE LOS GRUPOS MUSCULARES

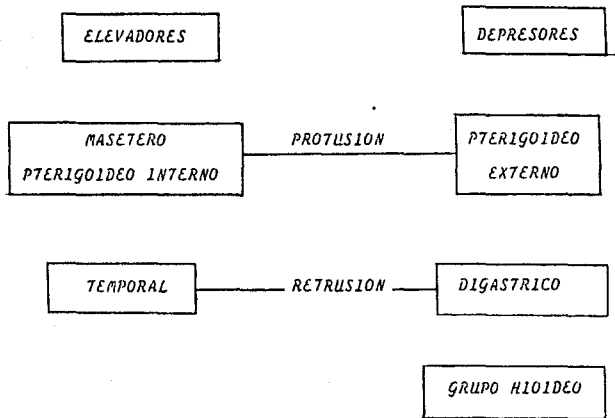
CIERRE MANDIBULAR. Los elevadores de la mandíbula (cierres de la mandíbula) incluyen la función coordinada de los músculos masetero, temporal y pterigideo interno. La función armoniosa de estos músculos es esencial para que la oclusión dentaria sea adecuada.

APERTURA MANDIBULAR. Los depresores de la mandíbula incluyen la actividad de los músculos pterigideo externo y suprahioides... El vientre inferior del músculo pterigideo externo es el principal músculo empleado para abrir la boca. El vientre superior del músculo pterigideo externo lleva

el disco articular hacia adelante creando la actividad articular de deslizamiento. El músculo digástrico también desempeña un papel importante en la apertura de la boca.

Los músculos digástrico, milohioideo, genihioideo y estilohioideo también intervienen en los movimientos mandibulares mediante la iniciación de la apertura mandibular y participación en la misma. Los músculos infrahioideos participan fijando el hueso hioides, con lo cual permiten que el grupo de músculos suprahioideos lleven la mandíbula hacia abajo.

**PROTRUSION y RETRUSION.** La protrusión de la mandíbula es realizada por los músculos masetero, pterigoideo interno y pterigoideo externo. La retrusión está a cargo de los músculos temporal y digástrico.



## CAPÍTULO II

### DESARROLLO EMBRIOLÓGICO DE LA ARTICULACIÓN TEMPOROMANDIBULAR

Según observaciones de Baume, las estructuras de la articulación temporomandibular se originan en dos blastemas diferentes. Estos blastemas están situados a una distancia relativamente grande uno del otro y crecen a ritmos diferentes ... Son respectivamente el blastema condilar y el blastema temporal.

El primero evoluciona para contribuir a la formación del cartilago condilar, la aponeurosis del músculo pterigoideo lateral, el disco y los elementos capsulares de la articulación inferior. El segundo da lugar a las estructuras articulares del nivel superior.

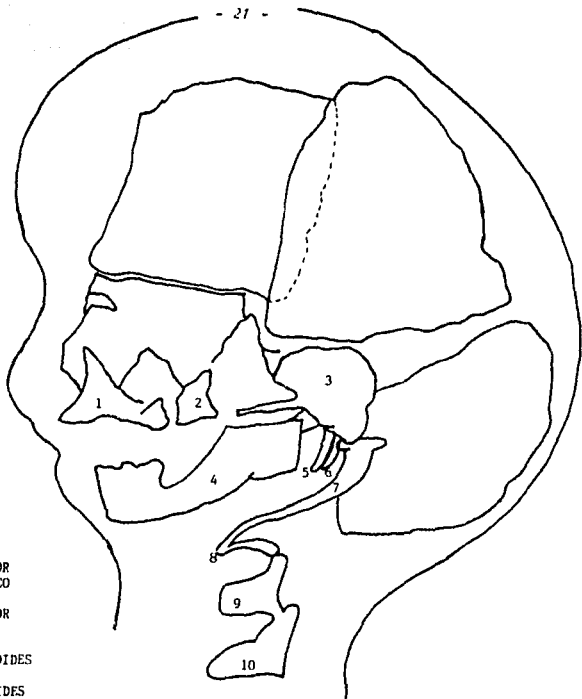
El blastema condilar se forma en el extremo distal del primordio del maxilar inferior. Alrededor de la séptima semana de vida fetal, el dentario comienza a ossificar en el integumento de la sínfisis. En la octava semana, ha sido depositada una cantidad significativa de hueso a manera de lámina, lateral al cartilago de Meckel. En el curso del desarrollo, el cartilago de Meckel experimenta regresión y desaparece, excepto en una pequeña porción en el extremo dorsal que persiste y forma el manguito y el ligamento espinocondibular.

La musculatura del primer arco branquial está constituida por los músculos de la masticación (temporal, masetero y pterigoideos), el vientre anterior del digástrico, el milohioideo, el músculo del muntillo, y el peristafilino externo... Cuando el embrión llega a la etapa de 24 mm. los músculos pterigoideos y masetero se han diferenciado. En el borde superior del músculo pterigoideo e inmediatamente por mesial al músculo masetero hay una capa de mesénquima. Es este tejido mesenquimático el que constituye el esbozo del disco articular.

Está separado del sistema de la apófisis cigomática del hueso temporal por una zona con pocas células que finalmente evoluciona para convertirse en la cavidad articular superior.

Aproximadamente alrededor de la décima semana, los huesecillos que integran el aparato temporomandibular se hallan totalmente formados, compuesto por cartilago verdadero, y el muntillo se continúa con el cartilago de Meckel. El disco articular y los tendones del pterigoideo lateral se insertan en el muntillo.

El cartilago condilar se convierte en una estructura evidente en la undécima semana. Se encuentra en el extremo superior del borde posterior del maxilar inferior en desarrollo. A medida que el crecimiento del cóndilo prosigue, su



- 1.-MAXILAR SUPERIOR
- 2.-HUESO CIGOMATICO
- 3.-HUESO TEMPORAL
- 4.-MAXILAR INFERIOR
- 5.-MARTILLO
- 6.-ESTRIBO
- 7.-APOFISIS ESTILOIDES
- 8.-HUESO HIROIDES
- 9.-CARTILAGO TIROIDES
- 10.-CARTILAGO CRICOIDES

ESQUEMA EN EL QUE SE MUESTRAN LOS DIVERSOS COMPONENTES DE LOS ARCOS BRANQUIALES EN PERIODO ULTERIOR AL DESARROLLO. ALGUNOS DE LOS COMPONENTES SE OSIFICAN EN TANTO QUE OTROS DESAPARECEN O SE TRANSFORMAN EN LIGAMENTOS.



superficie cambio de forma.

En el embrión de 30 mm, su superficie articular mira directamente hacia afuera. Es paralelo al disco articular así como a la superficie articular de la apófisis cigomática del hueso temporal.

En el período de 50 mm del desarrollo embrionario, el cartilago condilar da forma de hemisferio a la superficie articular del cóndilo. En este mismo período, el disco articular se ha aplanado, y el plano de las superficies articulares ha adquirido un declive de 45 grados. Las cavidades articulares no están totalmente formadas y el disco y el cóndilo no están en contacto con el hueso temporal.

En la etapa de 55 mm, la cabeza condilar produce una cabeza ósea que madura y se convierte en cartilago condilar en el período de 65 mm. Este cartilago condilar comienza a calcificar en el feto de 85 mm, luego de lo cual es el centro de crecimiento del maxilar inferior. Es durante este período que la formación de la cavidad articular se hace evidente a medida que el tejido conectivo laxo, a uno y otro lado del futuro disco articular, se torna menos denso.

La diferenciación prosigue hasta un punto en que hay plena articulación; esto ocurre en el período en que el

feto tiene 155 mm.; En el de 190 mm están totalmente formados todos los elementos de la articulación. Como bien señala Duume, la diferenciación completa de todos los elementos articulares en el cuarto mes de vida fetal responde a la regla embriogénica general de que todos los órganos vitales están ya formados en dicho período.

### CAPITULO III

#### ASPECTOS CLINICOS DE LA ARTICULACION TEMPOROMANDIBULAR

Dentro de las enfermedades que más afectan a la articulación temporomandibular se encuentran la Anquilosis, la cual se puede definir como una limitación crónica del movimiento de la articulación. Se consideran causas frecuentes de la Anquilosis a las fracturas traumáticas e infecciones en la articulación temporomandibular y alrededor de ellas; pero su etiología es amplia y los factores etiológicos han sido revisados y analizados por Straith y Lewis y se enumeran como sigue:

- 1.- Desarrollo intrauterino anormal.
- 2.- Traumatismo durante el nacimiento.
- 3.- Traumatismo en el mentón.
- 4.- Mala unión de fracturas condiales.
- 5.- Lesiones vinculadas por fracturas del compuesto -  
malar cigomático.
- 6.- Infección articular secundaria a una infección -  
por vía sanguínea (ejemplo: septicemia, fiebre es -  
carlatina)
- 7.- Neoplasias malignas metastáticas.
- 8.- Infección secundaria al tratamiento pro radica -  
nes.
- 9.- Otros.

1.- Desarrollo intrauterino anormal. - La anquilosis de origen prenatal es muy frecuente y puede relacionarse con

anomalías de la articulación, raras o del conjunto óseo temporal y cigomático. Es muy difícil determinar si el origen de la anquilosis es durante el desarrollo intrauterino o después del parto, en virtud de que la enfermedad se descubre hasta varios meses después del nacimiento.

2.- Traumatismo durante el nacimiento.- En el momento de nacer, el traumatismo puede ser directo sobre la zona articular o transmitirse de otra parte de la mandíbula durante un parto con fórceps o de nalgas. Después del traumatismo se observa cierto grado de paresia o parálisis.

3.- Traumatismo en el mentón.- En este tipo de traumatismo, el cóndilo es forzado contra la cavidad glenoidea con hemorragia posterior hacia el espacio articular.

4.- Malas uniones de fracturas condilares.- Eventualmente las fracturas condilares mal tratadas pueden ser causa de anquilosis temporomandibular, en estos casos algunos autores recomiendan la refracturación y reducción funcional de la fractura por medios quirúrgicos, mientras que otros recomiendan como tratamiento la condilectomía.

5.- Lesiones vinculadas con fracturas del compuesto maxilar cigomático.- Los traumatismos directos sobre la región cigomática maxilar pueden ocasionar una anquilosis real o apu-

rente, comunmente el paciente estará incapacitado para abitar su mandíbula en virtud a que durante el movimiento de apertura la apófisis coronoides se desplaza hacia adelante y choca contra el arco cigomático o el hueso malar deprimidos, en estos casos el tratamiento consistirá en la reposición quirúrgica del arco o del malar fracturados.

Sin embargo, cuando la fractura no recibe tratamiento se podría generar una anquilosis verdadera debido a que el arco cigomático deprimido podría quedar en contacto directo con la apófisis coronoides de la rama ascendente de la mandíbula. Es necesario considerar que esta anquilosis aunque verdadera sería extraarticular. El tratamiento consistiría en la refracturación y reposición del arco cigomático o bien en la coronoidectomía.

6.- Inflamación articular secundaria a una infección por vía sanguínea.- Es frecuente que una infección regional se extienda a la articulación. Puede ser una septicemia o un paciente con fiebre escarlatina. Antiguamente era muy frecuente que una otitis media debida a una infección de las vías respiratorias superiores fuera un antecedente de una supuración en la articulación temporomandibular, pero gracias al uso de los antibióticos esta complicación se ve raramente.

La anquilosis también puede ser secundaria a la exten-

sión de una infección dental; aunque en este caso no se afecta propiamente la articulación, sino los tejidos extraarticulares.

7.- Neoplasias malignas metastásicas.- Las neoplasias son causa primaria poco frecuente de anquilosis de la articulación temporomandibular. Rara vez crecen dentro de la articulación. También puede darse a metástasis de una neoplasia a distancia.

8.- Inflamación secundaria al tratamiento por radiación.- La anquilosis temporomandibular también puede presentarse después de una inflamación no infecciosa en pacientes, sean estos jóvenes o viejos, que han sido irradiados para el tratamiento de un tumor benigno o maligno en esta zona.

9.- Otras.- Algunas otras situaciones pueden ser causa de la anquilosis temporomandibular, entre ellas podemos mencionar:

a) Pérdida de tejidos con cicatrices retráctiles.

b) Sífilis congénita.

c) Inflamación primaria de la articulación.- Artritis neumatoidea, artritis infecciosa, enfermedad de Marie Strumpell.

Estadísticamente Topuzian demostró que el 49% era producto de inflamaciones articulares de uno u otro tipo, el 31% se relacionaba con traumatismo y el resto eran por causas idiopáticas.

Este tipo de afección de la articulación temporomandibular se puede presentar a cualquier edad, pero con frecuencia se presenta antes de los 10 años de vida. Se distribuye de igual forma entre hombres y mujeres.

Para la comprensión de las características clínicas de la unquitosia es necesario conocer sus diversas manifestaciones; para ello se presenta a continuación su división:

La unquitosia puede ser:

- a) Completa.
- b) Parcial.
- c) Fibrosa.
- d) Osua.
- e) Unilateral.
- f) Bilateral.
- g) Combinada.- Tomando en consideración las arriba mencionadas.

Según el sitio anatómico con respecto a la articulación puede ser:

- 1) *Intraarticular.*                                  2) *Extraarticular*

La enfermedad se puede manifestar en combinación entre las formas mencionadas anteriormente.

Si la anquilosis temporomandibular no es tratada va interferir en la ingestión, la masticación, la higiene oral y el habla, en ocasiones se asocia a deformaciones faciales.

1.- Anquilosis Intraarticular.- En este tipo de anquilosis la articulación sufre la destrucción progresiva del menisco, con aplanamiento de la fosa articular, engrosamiento de la cabeza del cóndilo y angostamiento del espacio articular; básicamente es fibrosa aunque la osificación de la cicatriz resultará en unión ósea.

2.- Anquilosis Extraarticular.- En este tipo de anquilosis se produce una "fertilización" de la articulación temporomandibular mediante una masa fibrosa u ósea externa con la articulación propiamente dicha.

Cuando la anquilosis es completa hay una fusión ósea con absoluta limitación del movimiento.



*En la anquilosis fibrosa el paciente presentará menor incapacidad que en la ósea para abrir la boca.*

*Cuando la anquilosis se presenta en la infancia o la niñez, por lo menos antes de los 15 años, generalmente se encuentra deformidad facial. Esta deformidad facial va a depender parcialmente de si la anquilosis es unilateral o bilateral.*

*En la anquilosis unilateral el mentón estará desplazado lateralmente y hacia atrás en el lado afectado por falta de desarrollo de la mandíbula. Cuando el paciente intenta abrir la boca, el mentón se desvía hacia el lado anquilosado, en caso de existir movilidad alguna.*

*La anquilosis bilateral se dice que comienza en la infancia y genera el subdesarrollo de la porción inferior de la cara, presentándose mentón retraído y micrognatia. Los incisivos superiores van a sobresalir por no existir desarrollo mandibular. La cara del paciente tiene el signo típico de la facies de pájaro.*

*Cuando la anquilosis se asocia a una detención del crecimiento o a una pérdida de tejido, la deformidad es muy aparente. Si el paciente intenta abrir la boca, la desviación de la mandíbula hacia el lado afectado se exagera aún más.*

Actualmente se ha observado que en enfermos que presentan una casi total incapacidad para abrir la boca, pero en los que no se ha afectado el crecimiento condilar, como en la anquilosis falsa o extraarticular, no hay deformidad de la mandíbula.

Cuando la afectación de la articulación temporomandibular es unilateral con detención del crecimiento condilar y anquilosis, los signos característicos no se ven en el lado opuesto de la mandíbula, que tiene sólo limitación de la movilidad. Pero se puede presentar el caso de que un niño tenga una infección del oído medio que se extiende a la articulación temporomandibular y afecte tanto al centro condilar del crecimiento como la función articular y en este caso la anquilosis se manifiesta pronto, mientras que la detención del crecimiento no es aparente hasta más tarde.

Un examen sumamente importante para la detención y el diagnóstico de la anquilosis temporomandibular es el estudio radiográfico.

Para realizar un buen estudio radiológico el cirujano maxilofacial debe solicitar al paciente una serie de radiografías que ayudarán a elaborar el diagnóstico definitivo; las radiografías de elección son las siguientes:

- a) *Ontopuntomugrafia.*
- b) *Antrognomus.*
- c) *Tomografía de la articulación temporomandibular.*
- d) *Lateral Oblicua.*
- e) *Tomografía computarizada.*

*Un exámen radiográfico completo y exacto es imprescindible del ludo sano y del ludo enfermo. En las radiografías se observa que mientras en el ludo sano el cóndilo conserva sus dimensiones y sus relaciones normales con la cavidad glenoidea del temporal, en el ludo enfermo se observa una soldadura ósea completa, con desaparición del cóndilo y remplazo de éste por una masa ósea considerable, compacta, voluminosa en sus dimensiones transversales y anteroposteriores.*

*El exámen radiográfico mostrará un vestigio irregular, plano y ancho de una cabeza condilar. También se puede observar una línea de segmentación fibrosa, la cual permite el grado de abertura que puede existir. Sobre esta línea de segmentación transparente y también irregular, e inmediatamente bajo ella en la superficie anterior de la cabeza condilar distorsionada, pueden observarse en diversos grados áreas radiopacas irregulares.*

#### CAPITULO IV

#### TRATAMIENTO DE LA ANQUILOSIS TEMPOROMANDIBULAR

*Una vez descritos los característicos clínicos, radiológicos y el diagnóstico de la Anquilosis Temporomandibular, procederé en este capítulo a hablar de su tratamiento.*

*Para realizar el tratamiento de la Anquilosis Temporomandibular, el Cirujano Maxilo Facial deberá saber que éste debe ser un buen tratamiento y para eso es necesario que el paciente sea estudiado cuidadoso y detalladamente y que el cirujano maxilofacial tenga un expediente perfectamente elaborado con todos los estudios que sean necesarios y sobre todo haber efectuado un diagnóstico definitivo, preciso y conocer a la perfección el manejo quirúrgico y postquirúrgico, saber y manejar la terapéutica medicamentosa y la terapia que se debe seguir posteriormente hasta rehabilitar por completo al enfermo.*

*Al paso del tiempo se ha observado que el tratamiento de elección es el quirúrgico y existen varias técnicas que ha continuación serán descritas:*

*A.- G. Ginestet y colaboradores, en su libro de Cirugía Estomatológica y Maxilo Facial describe a la anquilosis temporomandibular como una variedad articular de constricción permanente de las maxilares y dice que forma una sinostosis más o menos importante entre la zona articular del temporal y la parte superior de la rama montante de la mandíbula.*

Su tratamiento está enfocado a operaciones altas, en la región articular, por ser estas las únicas, lógicas desde el punto de vista fisiológico. A continuación mencionare las dos técnicas que Ginestet emplea.

1.- Resección del bloque con Interposición Cartilaginosa: La intervención puede ser practicada bajo anestesia general con intubación tráqueo-nasal, o bajo anestesia local con buena anestesia de base. Se realiza una incisión habitual hasta la aponeurosis temporal y el plano óseo cigomático.

Las únicas referencias óseas persistentes con el borde superior del cigoma y el borde posterior de la rama montante; entre ambos se halla el bloque de anquilosis de aspecto y extensión variables.

La cara externa será expuesta por legado de arriba hacia adelante, de arriba hacia abajo y de adelante hacia atrás. Siempre se debe conservar el contacto óseo y descender hasta llegar al límite inferior del bloque óseo (precaución con el conducto auditivo).

El separador autostático se coloca debidamente. Los bordes anterior y posterior del bloque son reconocidos y liberados de sus partes blandas. Un trazo de resección ósea de 1.5 a 2 cms., de altura será delineado con fraesa largu No. 8 por perforaciones "en línea" que demarquen los límites

superiores e inferiores. Estas perforaciones óseas deben interesarse todo el espesor del bloque, según G. Ginestet.

Se debe ser prudente al profundizar para no dejarse en su lugar la parte profunda del bloque más o menos fúcil para liberar, lo que daría un resultado insuficiente e ineficaz, pero sobre todo para no lesionar los elementos vasculo-nerviosos profundos importantes.

La extensión de la resección dependerá de la importancia del bloque, que se sospecha y calcula en la tomografía y que es reconocido en la intervención; en el bloque puede interesarse todo el ancho de la rama montante hasta llegar a su borde anterior y complicarse con una unomulía de volumen de la coronoides, que haga necesaria su extirpación. Las perforaciones óseas son unidas entre sí mediante golpes de cincel-bunil o con fresa de Lindemann hasta la liberación del bloque óseo, que es tomado con una pinza y retirado. Las superficies óseas inferior y superior son regularizadas con la fresa gruesa.

Un disco de cartilago se interpone entre las superficies óseas, extraído previamente del sujeto o proveniente el "bunco" de cartilago de leñero. Su volumen depende de la importancia de la resección ósea. Se lo ubica en la parte posterior, en la región articular, o bien interpuesto sobre

la casi totalidad de la rama montante. Se trata un pequeño reborde interno (como lo realizan Aubry y Palfen-Sollien en sus prótesis), lo que evita el desplazamiento del injerto.

El castilugo de tennero refrigerado, utilizado desde hacia muchos años por G. Ginestet, luego por Van Ommen, da resultado excelentes y constantes.

2.- Astroplastia modeladora con cavidad gléncidea de resina acrílica. Procedimiento de Aubry y Palfen-Sollien:

La intervención podrá realizarse bajo anestesia general con intubación tráqueo-nasal, o bajo anestesia local con buena anestesia de base. Se trata de una intervención "alta" en la región articular que consiste en una resección ósea de 1 a 1.5 cms y la interposición de una prótesis acrílica de dibujo personal. La resección debe tener una forma particular, angular, de abertura inferior en su límite superior temporo-cigomático o redondeada, con gran radio, en su límite inferior, auditivo. Esta resección es realizada progresivamente e en su superficie a la profundidad utilizando la fresa para hueso, la pinza gubio hasta la eliminación completa del bloque en profundidad. Luego de su liberación, las superficies son regularizadas, y la prótesis se utiliza rectificada, si fuera necesario. Por su forma, esta "cuzu" bajo el temporales permite la rotación de la rama montante sobre la rama inferior

concava y no puede desplazarse en razón de la existencia de una cuña interna que se apoya sobre la rama montante.

B.- Laszlo Schwantz en su libro *Articulación Temporomandibular*, en el capítulo referente a Métodos Quirúrgicos habla de la técnica quirúrgica de la anquilosis temporomandibular, mencionando la importancia que tiene el acceso a la articulación temporomandibular y el cuidado que se debe prestar al nervio facial, cuya rama superior cruza el campo y a los vasos sanguíneos que en dicha región se presentan. Muchos tipos de incisiones han sido recomendados para obtener un buen acceso a la articulación temporomandibular.

Laszlo Schwantz prefiere una incisión angular con extensión vertical inmediatamente frente al oído externo, pasando en su extremidad superior gradualmente por delante, a lo largo del arco cigomático, o bien una incisión retrauricular de Axhausen; en ésta, el oído externo es movilizado, por la transucción del conducto auditivo externo y empujado hacia adelante, de manera que la parte externa de la articulación temporomandibular queda expuesta. Esta incisión proporciona un acceso muy bueno y también una amplia visión de la articulación y de sus estructuras adyacentes. Las desventajas son la prolongada pérdida de la sensibilidad del oído externo y el riesgo de una estenosis del conducto auditivo en caso de infección.



El tratamiento operativo de la anquilosis debe consistir en la condilectomía o la amplia resección del hueso recién formado en el sitio de la articulación original. Para prevenir una recurrencia, la resección debe ser lo suficientemente extensa como para que la distancia entre ambas superficies reseçadas sea por lo menos de 1 cm.

Cirujanos maxilofaciales como Kazunjiun, Brailwuite y Hoppen han recurrido el riesgo, en casos de una anquilosis ósea amplia, de lesionar la base del cráneo en el momento de eliminar el cóndilo, por lo tanto ellos realizan una osteotomía más baja, en la rama de la mandíbula, donde interponen cartilago de bovino.

Para evitar la inclinación hacia arriba de la mandíbula en el lado reseçado, y para contrarrestar la tendencia a la recurrencia, generalmente se interponen diferentes tipos de materiales orgánicos e inorgánicos. Pickenell interpone tejido muscular. Kazunjiun empleó fascia, al igual que Sluith y Lewis.

Autones como Padyett, Dingman, Smith, sostiene que la interposición es innecesaria. Después de efectuado la condilectomía, Panken llena el espacio con tornillos de goma, que gradualmente se van relajando durante las semanas siguientes a la intervención. Luego fija la posición de la mandíbula

ubicando una placa de mordida por distal del lado operado.

Stuteville y Lunsburgh han tratado de reconstruir la articulación temporomandibular por medio de injertos óseos. También han sido empleados prótesis de tantalum (Smith y Robinson).

Laszlo Schwantz opina que la operación constituye el único tratamiento eficaz en las anquilosis verdaderas, ya fueren fibrosas y óseas.

Para evitar la recurrencia, se eliminará una suficiente cantidad de hueso como para que quede un espacio libre de por lo menos 1 cm.

En los casos que presenta una fusión ósea amplia a nivel de la articulación, indudablemente es mejor efectuar la resección más abajo, en la rama de la mandíbula como lo recomiendan Bauitwaite y Hopper.

Es importante tener una visión de la apófisis coronoides y de las estructuras circundantes, y, si es posible, incluirlas en la resección también a la apófisis coronoides siempre y cuando forme parte del bloque óseo. La interposición no se emplea y, de acuerdo a la experiencia de otros autores, la aloplastia no pareciera estar indicada.

El tratamiento postoperatorio consiste en el empleo de una férula conectora de mordida, y una breve inmovilización con ligaduras intermaxilares por lo menos durante dos semanas; posteriormente se recomiendan ejercicios de movilidad y apertura de la boca.

C. - Genard Mauriel en su libro *Clínica y Cirugía Maxilo Facial* al hablar de las anquilosis temporomandibulares menciona el tratamiento de la anquilosis temporomandibular y le da suma importancia a la mecoterapia, pues la intervención quirúrgica es impotente por sí sola para evitar la constitución de una nueva anquilosis si no se practica la movilización suficiente y eficaz. También es importante la preparación previa a la intervención y se debe instalar poco después de ésta un dilataador universal de GERLACH, que posteriormente se reemplaza, cuando sea posible tener las impresiones, con un movilizador dilataador de DARCISSAC.

Mauriel menciona que existen dos tipos de operaciones:

1.- La resección condílea, con o sin interposición muscular, (LEFAT).

2.- Osteotomía de la rama montante con o sin interposición muscular (ROCHET).

Los partidarios de la intervención sobre la altura montante son no muy numerosos, y la mayoría prefieren operar la región temporomaxilar.

La operación de la región condílea tiene el inconveniente de los serios riesgos que corre el nervio facial, pero con una técnica correcta, es relativamente fácil no lesionar este importante nervio.

La mayoría de los cirujanos concuerdan actualmente en rechazar la resección con escoplo y martillo o sierra, prefiriendo las pinzas accionadas por el eléctrico.

Maurel adopta la incisión en V de Dufourmentel que permite abordar la región temporomaxilar evitando el facial y sus ramas, cuya rama anterior puede ser suprimida.

Durante la intervención se practica una resección parcial, tratando de esculpir un nuevo cóndilo en la región de la nueva articulación temporomandibular; la resección condílea, propiamente hablando no se hace por la imposibilidad de encontrar el cóndilo.

Maurel describe dos operaciones:

- 1.- La resección del cóndilo, operación de elección.

2.- La osteotomía de la rama montante, que sólo encuentra indicación en casos particulares.

1.- Resección Condilea.

La anestesia puede ser local o general. En los niños está más indicada la general, mientras que en los adultos se puede emplear anestesia local.

Técnica Operativa.

Primer Tiempo.- Incisión. Después de haber adoptado durante cierto tiempo la incisión V de Dufourmentel, actualmente se hace una incisión vertical preauricular de 3 cms., por delante del pabellón auricular, cuya extremidad inferior se encuentra inmediatamente por delante del tragus.

Una vez practicada la incisión cutánea, hay que incidir sin temor los planos profundos, hasta llegar al hueso; en esta zona la articulación no existen ligamentos importantes; el tronco del fucial pasa por debajo de la incisión, por debajo del cóndilo, la rama temporofucial queda por delante de la incisión anterior, y en la región utilizada sólo se encuentran algunos filetes temporales, cuya sección no determina ningún trastorno funcional. Los filetes pulvrales de la rama temporofucial son más anteriores.

Al seccionar los planos profundos, se encuentran importantes vasos venosos (plexo pteriogideo), que producen una hemorragia relativamente fácil de cohibir.

La arteria temporal superficial puede resultar igualmente lesionada; antes de proseguir la intervención se practican las ligaduras necesarias.

Segundo Tiempo.- Denudación del plano óseo. Una vez abierta la cápsula unicular se procede a denudar el plano óseo con la legría.

El colgajo triangular se confía a un ayudante, quien lo reclina hacia arriba, mientras el cirujano continúa despegando el periostio, también hacia arriba; luego se despegó prudentemente hacia abajo, manteniendo estrecho contacto con el hueso, y se confía el colgajo inferior al ayudante, quien lo reclina fuertemente.

Una vez expuesto el plano óseo, se verifica la disposición anatómica de las lesiones; generalmente, en el lugar del cóndilo, se encuentra una importante masa de hueso. Esta masa tiene siempre un espesor considerable (más de 2 cm), y en sentido anteposterior puede englobar no sólo el antiguo cóndilo, sino la apófisis coronoides.

*Tercer Tiempo.- Resección ósea. Técnicamente hubiera que ejecutar la resección del cóndilo, pero como éste no existe en la práctica y está reemplazado por una enorme masa ósea, hay que esculpir una línea curva o concavidad inferior a nivel de la antigua interlínea articular para separar la mandíbula del temporal. Este paso se realiza con fresas.*

*Es preferible no practicar una simple sección, sino una verdadera resección, de unos 6 milímetros de altura, que evite mejor las recidivas. Para prevenir la lesión de los óganos más profundos, se podría deslizar bajo la masa ósea un protector curvo apropiado, pero esta precaución no siempre es indispensable.*

*Al aproximarse el fin de la resección el ayudante debe ensayar movilizar la mandíbula, por otro punto, la separación de las maxilares puede obtenerse por la fractura de las últimas trabéculas óseas, que después se regularizan con la fresa.*

*A continuación hay que limpiar la herida mediante la irrigación con suero fisiológico, proyectado a presión, para eliminar la lamina de hueso, cuya presencia favorecería la supuración.*

*Higien preconiza igualmente el curatelo a la supuración*

del periostio vecino al cuello del cóndilo, para impedir el trabajo de reparación, generador de recidivas.

Una vez terminada la resección, se comprueba la posibilidad de descenso de la mandíbula y la ausencia de tejido fibroso de vecindad que pudiera ser causa de constricción.

La apófisis coronoides debe ser rescatada si forma parte del bloque óseo cóndilo-temporal, y también en los raros casos en que se encuentre soldada a la uncua cigomática independiente del bloque osteoarticular.

En los casos de lesiones menos marcadas, en que el cóndilo es aparente, se podría practicar su verdadera resección y liberarlo de los elementos profundos que en él se insertan, cápsula articular y pterigideo externo, que se seccionan en profundidad con la tijera o la legua.

Por el contrario, en otros casos la masa ósea rescatada es considerable, tiene una dimensión de varios centímetros en sentido anteroposterior y engloba no solo la zona de la articulación temporomandibular, sino que se extiende mucho más adelante, al nivel de la escoladura sigmoides, la que por otra parte ha desaparecido, y de la apófisis coronoides, igualmente incluido en el bloque óseo que es preciso reseccionar para eliminar la anquilosis.



En el sentido de la profundidad la masa ósea suele ser voluminosa y sus dimensiones pueden alcanzar varios centímetros; en estos casos ciertos autores renuncian a suprimir un obstáculo óseo cuya resección les parece demasiado difícil o aún imposible y recurren a un osteotomía buja.

Se utiliza en este tipo de intervención la inclusión de piezas de acrílico, previa liberación total del obstáculo óseo. La instalación de dichas piezas se realiza después de una cuidadosa hemostasia que habrá prevenido la formación de un hematoma. Desde este punto de vista es recomendable dejar una mecha de gasa iodoformada entre dos puntos de sutura.

Si estas piezas de acrílico son bien seleccionadas no hay necesidad de fijarlas al tejido óseo vecino después de colocadas, como hacen ciertos autores, ni a nivel del temporal ni a nivel del maxilar resecado; sin embargo, si se quisiera practicar la fijación, es fácil de ejecutar desde el punto de vista técnico, por medio de hilos metálicos apropiados, más fácil a nivel del borde superior de la rama montante resecada que a nivel del temporal, como lo ha hecho Houpart.

Al principio se utilizaba acrílico rosado, mismo que ha sido sustituido por el acrílico transparente. Se recomienda incluir dentro de la pieza de acrílico un pequeño hilo metálico formando un cuadro; esto permitirá verificar fácilmente

La situación del bloque de acrílico.

Ultimos tiempos operatorios.- La intervención termina con una hemostasia cuidadosa: Hay que evitar la formación de hematomas en la región operatoria. Se debe taponar la región como se mencionó anteriormente.

Encima de la mecha de gasa yodoformada (y siempre con fines hemostáticos), se hace un plano de revestimiento profundo y finalmente la sutura cutánea con material fino. Se recomienda colocar una curación compresiva para impedir la formación de hematomas.

Periodo Postoperatorio.- Generalmente no presenta incidentes notables, pero en ocasiones se producen hematomas y una ligera supuración, que termina por ceder rápidamente con los procedimientos habituales de drenaje y aspiración. La rápida cicatrización permite instituir un tratamiento mecánico postoperatorio precoz y riguroso, del cual hablaré más adelante.

1.- Resección condílea con interposición muscular.- Hace algunos años cuando todavía no se daba a la movilización postoperatoria la importancia que merece se observaban frecuentes recidivas después de la resección condílea simple, se preconizaba la interposición muscular, con el fin de evitar

dichas recidivas, pero al pasar el tiempo esta técnica está en desuso, por lo que solamente se menciona.

2.- Osteotomía de la rama montante de la mandíbula.  
(Operación de Rochet).

Primer Tiempo.- Incisión. La incisión se practica contorneando el ángulo o por detrás de él, de modo que tenga dos centímetros a lo largo de la rama horizontal y otros dos ascendiendo por dentro de la rama montante.

Segundo Tiempo.- Unión del plano óseo. Con la legua se va exponiendo la rama montante del maxilar, cara superficial y profunda, desinsertando por fuera el masetero y por dentro el pterigoideo interno; el colgajo superficial se despegue conservando estrecho contacto con el hueso, para evitar la lesión de la rama convulsiva.

Tercer Tiempo.- Resección ósea. Se puede realizar con diversos instrumentos pero es preferible la fresa. Es preferible reseccionar la rama montante en una altura de 1 cm., en el curso de la resección se debe cuidar la sección de la arteria y el nervio dentario inferior; inconveniente que determina solamente la supresión de la sensibilidad en la región correspondiente del labio inferior, lo que resulta bastante molesto para el enfermo.

*Si la resección ósea se practica por debajo de la espina de Spix, la sección del paquete vasculonervioso es inevitable; es preferible realizarla más arriba, o si las lesiones lo permiten ejecutar una verdadera resección subcondílea.*

Últimos tiempos operatorios.- Estos tiempos no presentan nada de particular. En la técnica original de Rochet, la resección ósea es seguida de interposición muscular, gracias a un colgajo desprendido de la cara profunda del musculo que se hace pasar entre los bordes del hueso reseado y se sutura al pterigideo interno.

*Se puede decir que los resultados de esta operación son satisfactorios, tanto en lo que respecta a la supresión de la anquilosis como a la ausencia de recidivas. Pero Mauriel cree que no tiene el valor de la resección condílea, porque no elimina directamente el obstáculo óseo, sino que lo evita, pasando debajo de él. Determina voluntariamente la formación de una pseudartrosis mandibular, con todos sus inconvenientes, sin embargo, se sabe que cuanto más alta la pseudartrosis, más próxima a la articulación temporomandibular, menores son los trastornos funcionales. Además, se produce una desviación del maxilar; consecutivamente a la intervención, la mandíbula tiende a desviarse hacia el lado sano, y habrá que combatir esta tendencia, por medio de prótesis adecuadas.*

Cuando esta intervención está indicada, Maunel cree preferible sustituirla por la osteotomía subcondílea, siempre que sea practicable, o sea cuando se trata de lesiones limitadas, que no incluyan la apófisis coronoides; también piensa que esta operación (Fichet), tiene indicaciones excepcionales; se le puede emplear particularmente en los casos de recidiva, después de la resección condílea.

#### Mecanoterapia Postoperatoria.

Maunel es partidario de la mecanoterapia postoperatoria y emplea aparatología y la técnica preconizadas por Dancisuc.

La aparatología está constituida por el dilatación-movilización el cual es extracórtico; a este dilatación-movilización se le agrega un dispositivo otro más complejo, que permite los movimientos de deducción. Se trata de un vistago horizontal, que forma parte del aparato inferior, en que se colocan elásticos, que determinan fuerzas laterales. De este modo se pueden obtener, al mismo tiempo que la dilatación, los movimientos de deducción.

Dancisuc indica cuatro períodos en el curso del tratamiento protético postoperatorio:

Un primer período de 5 días, en que la apertura de la boca se realiza mediante dilatación forzada con el aparato.

Un segundo período de seis semanas, de dilatación y movilización permanente de la mandíbula, es decir, que permitirá durante este tiempo el juego libre del maxilar. El aparato debe permanecer colocado día y noche.

Un tercer período de dilatación y movilización intermitente; el enfermo retorna a sus ocupaciones normales, y sólo lleva el aparato durante la noche, y en sesiones de una o dos horas durante el día. Este período dura de uno a dos meses.

El cuarto y último es el período de mantenimiento, de duración variable según los casos; puede ser de larga duración, pero el aparato sólo se coloca una o dos veces por día, durante media hora, como simple entrenamiento.

Estas indicaciones son solamente un esquema y pueden ser modificadas en su duración y características según los casos.

En lo referente a la parte intrabucal del aparato, es preferible utilizar gomas metálicas, que permanezcan continuamente colocadas durante el primer mes de tratamiento.

Cuando se trata de niños se pueden emplear goteros de caucho no fijados.

La dilatación postoperatoria no es utilizada por otros autores, pero Manuel considera que es de suma importancia llevarla a cabo para rehabilitar completamente al enfermo y evitar recidivas.

Según la revisión realizada y la experiencia de la clínica de Cirugía Maxilo Facial de la Facultad de Odontología, el tratamiento de la anquilosis temporomandibular es aún muy discutido.

Actualmente existe opinión generalizada de que el bloque óseo debe ser eliminado por medio de la osteotomía en la rama ascendente de la mandíbula. Sin embargo aún se discute el acceso ideal y la indicación para colocar algún material entre las superficies óseas remanentes.

Para muchos autores la incisión ideal es la preauricular.

A él parece esta incisión está indicada cuando la osteotomía va a ser alta y el bloque a reseñar no muy grande.

La incisión submandibular se debería emplear cuando

La osteotomía es baja y cuando el bloque óseo es grande.

Con esta incisión se obtiene una visibilidad mejor de toda la rama, la osteotomía es fácil de efectuar, pero en ocasiones es difícil resecar el fragmento óseo en su unión con la cavidad glenocidea, debido a esto en algunas ocasiones se podrá emplear un acceso mixto.

La interposición de materiales (teflón, cartílago, músculo, fascia, etc). entre la rama y la cavidad articular aún es discutida en el ámbito de cirujanos maxilo faciales. Con estas técnicas el riesgo de recidiva es más alto.

Actualmente se está empleando la colocación de injertos de vitulium o tantulium con forma de cóndilo y unidos a la rama por medio de tornillos y recubiertos por una placa de proplastíc. La justificación para el empleo de esta técnica es la rehabilitación absoluta de la función y de la oclusión.

Sin embargo, la osteotomía amplia, con un mínimo de separación de 7cm., entre los fragmentos, prácticamente no ocasiona cambios funcionales visibles y la incidencia de recurrencia es muy baja.



CAPITULO V  
PRESENTACION DE 2 CASOS CLINICOS

PRIMER CASO CLINICO

J. H., paciente femenino de 45 años de edad, que se presenta a la consulta de clínica integral por presentar severa odontalgia a nivel mandibular derecho; se detecta imposibilidad para abrir la boca.

Entre sus antecedentes heredofamiliares no se reportó ningún dato de interés para el padecimiento actual. Dentro de los antecedentes personales patológicos de la paciente, refirió haber padecido las enfermedades eruptivas de la infancia. Cuadros enterales frecuentes acompañados de diarreas. Antecedentes quirúrgicos positivos (dos intervenciones para solucionar su padecimiento actual), negó otros antecedentes.

El padecimiento actual lo inició hace 30 años, al sufrir aparentemente sorumpión, lo cual originó grave lesión granulomatosa a nivel de hemicara izquierda, principalmente a nivel preauricular. Poco tiempo después (3 meses) de enfermar notó dificultad progresiva, en la apertura bucal, hasta ser prácticamente imposible.

Hace 20 años fue sometido a una primera intervención en un servicio de cirugía plástica, en donde se le practicó aparentemente plástia de AFA con abordaje preauricular; la intervención no tuvo éxito y se produjo una lesión al nervio

facial del lado correspondiente . 5 años más tarde fué nuevamente intervenida en un servicio de cirugía maxilofacial sin resultados satisfactorios.

Actualmente la paciente presenta imposibilidad para abrir la boca, parálisis facial del lado izquierdo y 2 cicatrices: una a nivel preauricular y la otra a nivel submandibular.

La exploración física maxilofacial denota una apertura máxima de 0.7 mm., y los datos anotados anteriormente.

Se aprecia una hipertrofia de los músculos suprahioides.

No se palpa adenopatías, ni alguna otra patología.

El estudio radiográfico panorámico muestra un bloqueo total de las estructuras de la articulación temporomandibular, en donde existe un bloque radiopaco que habla de una hiperostosis a nivel de esa articulación temporomandibular. La articulación derecha aparentemente no presenta datos patológicos. Además se observa la presencia de varios restos radiculares y caries de diversos grados en órganos dentarios.

Se decide intervenir quirúrgicamente para efectuar

una osteotomía a nivel de rama mandibular y eliminar el bloque óseo que interfiere su función.

Los resultados de los exámenes de laboratorio preoperatorio encuadran dentro de la normalidad.

La intervención se lleva a efecto bajo anestesia general, con intubación naso traqueal cerrada, en virtud a la imposibilidad para abrir la boca, en caso de que la intubación no hubiera sido posible, se debería haber practicado una traqueostomía.

Se practica una incisión de 7.5 cms., por debajo del ángulo mandibular correspondiente, se hizo disección hasta llegar a la rama mandibular. Con fuerza se practico un corte horizontal a unos 5cms., por arriba del ángulo, posteriormente, con cincel y martillo se disecó el bloque óseo que se encontraba unido al hueso temporal.

La intervención se concluyó suturando por planos y dejando un drenaje.

Al cuarto día se retiraron suturas cutáneas y el drenaje correspondiente.

Actualmente la enferma ya fue rehabilitada en opera-

tonia dental y en prótesis y su función mandibular es adecuada.  
Su apertura máxima es de 6 cms.

#### SEGUNDO CASO CLINICO.

M. S., paciente femenino de 12 años de edad, quien fué remitida por el departamento de odontopediatría por presentar imposibilidad para abrir la boca.

Al practicarse la historia clínica se observó que sus antecedentes heredo familiares y no patológicos no reportaron ningún dato de interés para el padecimiento actual.

De entre los antecedentes personales patológicos se determinó la presencia de un traumatismo a los 6 años de edad en la región mentoniana (nuestra cicatriz), a partir de entonces ha ido perdiendo movilidad mandibular hasta llegar a la incapacidad actual.

Negó otros antecedentes patológicos ligados a la enfermedad actual.

La exploración física determinó una apertura máxima de 1.2 cm perfil de "cara de pájaro" con una importante hipoplusia mandibular y una hipertrofia marcada de los músculos suprahioides.

La radiografía estopantomográfica determinó anormalidad irregular en ambas articulaciones siendo más ostensible la patología en la del lado derecho.

Con sus pruebas de laboratorio dentro de la normalidad se decide efectuar estectomía condilar de la articulación derecha.

Bajo anestesia general con intubación nasotracheal y previa preparación del campo operatorio se practica una incisión preauricular, con disección roma e incisión de la cápsula articular; se llega al cóndilo, se efectúa un corte con fuerza a nivel del cuello condilar y con cincel y martillo se desinserta de su cavidad glenóidea, en donde se encontraba unquitoso. Se revisa la apertura bucal y se observa que es satisfactoria, 4.1 cms., por lo que se decide no hacer nada en la ARA contralateral.

La intervención se termina con suturas por planos. A los 4 días se retiran las suturas y se observa una función mandibular aceptable (apertura máxima de 4.8 cms.), actualmente la paciente tiene un función normal.

## CONCLUSION

*El síndrome temporomandibular sólo puede ser prevenido si conocemos la naturaleza multifacética de la enfermedad y la estructura anatómica propiamente dicha.*

*La prevención, el diagnóstico y el tratamiento debe abarcar el esfuerzo de nuestras profesiones por mejorar la salud de esta estructura. Debe ser enfocada como parte de la totalidad del paciente, y no sólo desde el punto de vista de una entidad enferma y separada. Esto es la suprema importancia para concebir la estructura no como una estructura enferma sino como una estructura de transición.*

*En nuestra obligación como estomatólogos, recomendar la protección de esta compleja estructura contra choques, factores etiológicos crónicos, desarmonias oclusales y estructurales e in-luso de las infecciones.*

*Es de vital importancia el tratar el inevitable traumatismo inmediato del complejo temporomandibular y es necesario ayudar al paciente a comprender el problema potencial que se plantea.*

BIBLIOGRAFIA

DOUGLAS H. MORGAN  
ENFERMEDADES DEL APARATO TEMPOROMANDIBULAR  
EDIT. MUNDI S.A. I.C. Y F.  
ARGENTINA 1979

GORLIN, ROBERT J. Y HENRY GOLDMAN  
PATOLOGIA ORAL  
SALVAT EDITORES, S.A.  
BARCELONA 1979

HINDS, EDWARDS C. Y KENT, JOHN N.  
TRATAMIENTO QUIRURGICO DE LAS ANOMALIAS DE DESARROLLO  
DE LOS MAXILARES.  
EDITORIAL LABOR S.A.  
BARCELONA.

KRIEGER, GUSTAVO.  
TRATADO DE CIRUGIA BUCAL  
EDITORIAL PANAMERICANA  
5a. EDICION. MEXICO 1983.

LANGMAN  
EMBRIOLOGIA MEDICA  
EDITORIAL PANAMERICANA  
5a. EDICION  
MEXICO 1989.

L. TESTUT Y A. LA TARJET  
COMPENDIO DE ANATOMIA DESCRIPTIVA  
SALVAT EDITORES S.A.  
BARCELONA

MAUREL, GERARD  
CLINICA Y CIRUGIA MAXILO FACIAL, TOMO II  
EDITORIAL ALFA  
3a. EDICION  
BUENOS AIRES, ARGENTINA.

SHAHER, WILLIAM G. MAYNARD, K. HINE, BARNET M. LEVY  
TRATADO DE PATOLOGIA ORAL  
EDITORIAL INTERAMERICANA  
3a. EDICION  
MEXICO, 1977

WITAKER, LINTON  
SYMPOSIUM ON RECONSTRUCTION OF JAW DEFORMITY  
THE C.V. MOSBY COMPANY  
SAINT LOUIS, 1978