

371
24

UNIVERSIDAD NACIONAL AUTONOMA DE MEXICO

FACULTAD DE ODONTOLOGIA

SEMINARIO DE TITULACION EN EL AREA DE PARODONCIA

"INVASION HACIA LA FURCACION EN LA ENFERMEDAD PERIODONTAL"

*Aprobada
Enriqueta Bello Maldonado*

COORDINADOR DEL SEMINARIO: C. D. M. O. ENRIQUETA BELLO MALDONADO

TESINA.
QUE PARA OBTENER EL TITULO DE:
CIRUJANO DENTISTA
PRESENTA
CLAUDIA VELASCO VEGA.

**TESIS CON
FALLA DE ORIGEN**



UNAM – Dirección General de Bibliotecas Tesis Digitales Restricciones de uso

DERECHOS RESERVADOS © PROHIBIDA SU REPRODUCCIÓN TOTAL O PARCIAL

Todo el material contenido en esta tesis está protegido por la Ley Federal del Derecho de Autor (LFDA) de los Estados Unidos Mexicanos (México).

El uso de imágenes, fragmentos de videos, y demás material que sea objeto de protección de los derechos de autor, será exclusivamente para fines educativos e informativos y deberá citar la fuente donde la obtuvo mencionando el autor o autores. Cualquier uso distinto como el lucro, reproducción, edición o modificación, será perseguido y sancionado por el respectivo titular de los Derechos de Autor.

I N D I C E G E N E R A L

INTRODUCCION

I. CARACTERISTICAS ANATOMICAS DE LA BIFURCACION Y TRIFURCACION

II. INVASION HACIA LA FURCACION EN LA ENFERMEDAD PERIODONTAL

1.- DEFINICION

2.- ETIOLOGIA

3.- DIAGNOSTICO DE LAS LESIONES EN LA FURCA

III. CARACTERISTICAS GENERALES

1.- CARACTERISTICAS CLINICAS

2.- CARACTERISTICAS HISTOLOGICAS

3.- CARACTERISTICAS RADIOGRAFICAS

IV. CLASIFICACION DE LA INVASION HACIA LA FURCA

CLASIFICACION SEGUN GLICKMANN

CLASIFICACION SEGUN LINDHE

CLASIFICACION SEGUN TARNOW Y FLETCHER

CLASIFICACION SEGUN SCHLUGGER Y COL.

V. TRATAMIENTO DE LAS LESIONES DE LA FURCA

1.- OBJETIVOS

2.- ELIMINACION DE DEPOSITOS Y ALISAMIENTO RADICULAR

3.- PLASTIA DE LA FURCA

4.- TUNELIZACION

5.- TRATAMIENTO PARA LA INVASION DE LAS FURCAS

A) SEGUN GLICKMANN

B) SEGUN LINDHE

C) SEGUN TARNOW Y FLETCHER

D) SEGUN SCLUGGER Y COL.

6.- TRATAMIENTO A BASE DE ESCARIADORES SONICOS Y
ULTRASONICOS PARA LAS LESIONES DE LAS FURCACIONES

7.- RESECCION RADICULAR

8.- HEMISECCION

A) FURCACION MAXILAR

B) FURCACION MANDIBULAR

C) INDICACIONES Y CONTRAINDICACIONES DE LA HEMISECCION

9.- EXTRACCION DENTARIA

VI. RECOMENDACIONES POSTOPERATORIAS

1.- CAUSAS DE LOS FRACASOS DEL TRATAMIENTO

PRONOSTICO.

CONCLUSIONES.

BIBLIOGRAFIA.

INVASION HACIA LA FURCACION EN LA ENFERMEDAD PERIODONTAL

INTRODUCCION:

Uno de los problemas en Parodontia y Prótesis dental, es el diagnóstico, tratamiento y pronóstico de los dientes multirradiculares con enfermedad periodontal a nivel de las furcaciones. Considerando la anatomía de las furcaciones, es necesario desarrollar un plan de tratamiento adecuado para obtener un buen pronóstico.

El éxito del tratamiento de los dientes multirradiculares con destrucción periodontal severa, en cualquier grado que involucre la furcación, ha sido uno de los grandes problemas a los que se enfrenta el Cirujano Dentista. Sin embargo los dientes multirradiculares tienen la ventaja de una mayor estabilidad proporcionado por el mayor anclaje radicular y la desventaja de ser menos accesibles a los procedimientos terapéuticos realizados por el Cirujano Dentista, así como la higiene bucal efectuada por el paciente.

Los defectos en las furcas, consisten en la reabsorción de hueso de una zona interradicular, por causa de la enfermedad periodontal, incluyendo la extensión de la bolsa periodontal hacia la zona de la furca, la cuál es más susceptible a las fuerzas oclusales excesivas.

Se ha observado que el número de lesiones a la furca, aumenta con la edad, los primeros molares inferiores son los sitios más comúnmente afectados, y los premolares superiores son los de menor incidencia que los molares superiores.

Para su diagnóstico, además de la exploración clínica, nos podemos ayudar del estudio radiográfico, para poder realizar un buen tratamiento.

El pronóstico de las lesiones de furcación, dependerá de la cooperación del paciente, siendo mucho mejor en dientes con raíces, bien separadas, ya que en esos casos, la accesibilidad es mejor; los principios en que se basa el tratamiento de las furcaciones son los mismos que se aplican a la enfermedad periodontal en general, aunque existen tratamientos específicos más sofisticados como el uso de escariadores sónicos y ultrasónicos.

El resultado es casi siempre favorable, siempre y cuando no existan factores extrínsecos como son: mala higiene bucal,

tratamiento inadecuado, que provoquen el fracaso del procedimiento quirúrgico.

I. CARACTERISTICAS ANATOMICAS DE LA BIFURCACION Y TRIFURCACION.

Molares Superiores

Tienen una raíz mesiobucal, una raíz distobucal, así como una raíz palatina, pueden existir variaciones, pero lo más común, es que presenten tres raíces.

La raíz mesiobucal es bicóncava y curva hacia distal. la raíz distobucal es bicóncava, pero con una curvatura menor que la mesiobucal hacia distal, la raíz palatina es gruesa en sentido buccopalatino y en sentido mesiodistal divergente a la corona del diente, hacia el paladar.

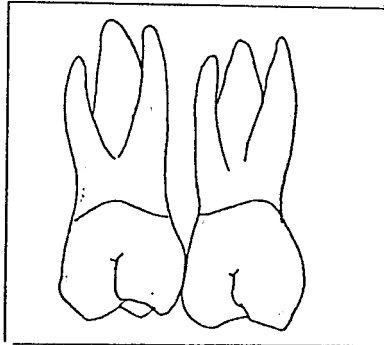
Las raíces palatina y distobucal de los molares superiores, se encuentran situadas en el mismo plano en cuanto a la superficie distal.

Presentan tres furcaciones, la primera se encuentra formada por la unión de la raíz mesiobucal y la raíz palatina, la segunda se encuentra situada entre la raíz mesiobucal y la raíz distobucal, y por último, la furcación situada entre la raíz distobucal y la raíz palatina, de ahí el nombre de dientes multirradiculares con trifurcación. Reciben el nombre de furcación mesial, vestibular ó bucal y furcación distal respectivamente.

La furcación distal, está situada a nivel más apical en comparación con la furcación mesial, no obstante la anatomía de la furcación distal es más comúnmente afectada por problemas periodontales, que la mesial y la vestibular.

En una vista apical podemos observar como un canal une a la furcación distal con la furcación mesial.

La furcación vestibular ó bucal, es más fácil de observar y examinar, ésta se encuentra localizada en sentido más coronal, comparada con la furcación mesial y distal.



Molares Inferiores

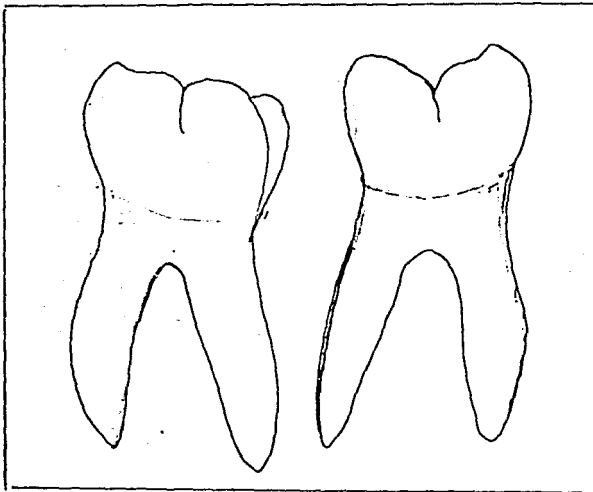
Los molares inferiores poseen una raíz mesial, aplanada bucolingualmente, se encuentra curvada hacia distal. Su raíz distal es más ancha en sentido bucolingual que la mesial y es cóncava en su superficie mesial, el ápice de la raíz distal frecuentemente se encuentra curvado hacia distal.

Las caras de las superficies radiculares son cóncavas, lo cuál da como resultado una mayor acumulación de placa dentobacteriana, cuando no hay higiene oral adecuada.

Presenta dos furcaciones, de ahí su nombre de dientes multirradiculares con bifurcación; éstas se encuentran situadas entre la raíz mesial, y la raíz distal, por vestibular ó bucal, y la que se encuentra situada entre la raíz mesial y distal, por lingual, respectivamente.

La furcación ésta situada más apicalmente conforme el diente multirradicular se encuentre localizado, más distalmente dentro del arco dentario. La furcación del segundo molar inferior, se encuentra situada más apicalmente, que la furcación del primer molar inferior.

Se considera a los molares inferiores como los de mayor incidencia en la invasión hacia la furca.



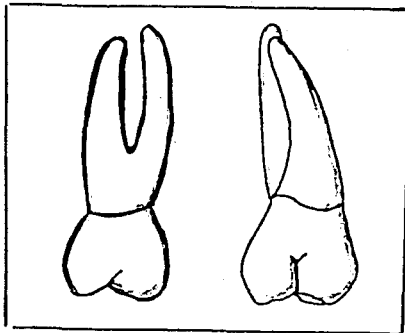
Primeros premolares superiores

Frecuentemente los encontramos con dos raíces, una vestibular y otra palatina, éstas raíces en ocasiones pueden encontrarse fusionadas, ambas raíces tienen una ligera curvatura hacia distal, las raíces son anchas en sentido mesiodistal y delgadas bucopalatinamente.

Presenta dos furcaciones, ambas dispuestas entre la raíz vestibular, y la raíz palatina, una en mesial y otra en distal, de ahí su nombre de dientes multirradiculares con bifurcación, formada por la furcación mesial y la furcación distal.

La furcación en los primeros premolares se encuentra en sentido más apical que en los molares superiores.

Es el diente que presenta con menor frecuencia problemas de furcación; su diagnóstico es difícil ya que las furcaciones se encuentran en los espacios interproximales, lo cual disminuye su accesibilidad.



II. INVASION HACIA LA FURCACION

1.- DEFINICION.

Las extensiones de las bolsas periodontales que pueden aparecer entre las raíces de los dientes multirradiculares se denominan lesiones de las furcaciones, acompañadas regularmente por resorción ósea del tabique ó hueso interradicular.

Estas lesiones óseas interradiculares, reciben el nombre de lesiones de la bifurcación, cuando se presentan en los molares inferiores (birradiculares) y primeros premolares superiores; y lesiones de la trifurcación cuando se encuentran presentes en los molares superiores (dientes trirradiculares).

2.- ETIOLOGIA.

Las lesiones hacia la furca son secuelas de la enfermedad periodontal crónica; siendo el agente causal de la enfermedad la placa dentobacteriana; la acumulación de ésta, no puede eliminarse fácilmente de ésta zona, y suele acumularse más en las regiones interproximales; otros factores locales que predisponen a la acumulación de la placa dentobacteriana son: el sarro, márgenes de restauraciones inadecuadas, trauma de oclusión, enfermedad pulpar, variaciones anatómicas, etc.

La formación de una bolsa periodontal es debido a la acumulación de placa dentobacteriana que causa la perpetuación de la enfermedad periodontal en la zona de la furca. Dentro de los factores locales predisponentes, los márgenes de restauraciones inadecuadas, contribuye a la acumulación de placa dentobacteriana, y si ésta restauración éste sobreextendida hacia la zona de la furcación (invaginación entre las raíces) se encontrará mayor acumulación en el área de la furca; el trauma oclusal se puede considerar como un factor muy importante. Esto es, porque de todas las áreas del periodonto, la bifurcación y trifurcación son las más sensibles a la agresión de las fuerzas oclusales excesivas, las fuerzas laterales pueden producir cambios en el ligamento periodontal, hueso alveolar y cemento radicular. Aún cuando las fibras gingivales estén intactas y libres de inflamación, la pérdida ósea es más rápida.

Cuando una lesión en la furca ésta asociada a la presencia de enfermedad pulpar debido a la presencia de conductos accesorios, es de suma importancia su diagnóstico ya que proporciona acceso a los productos bacterianos de la necrosis pulpar, dando como resultado la resorción de hueso interradicular.

Debemos tomar en cuenta ciertas variaciones anatómicas que podemos encontrar en los dientes multirradiculares como son: proyecciones del esmalte hacia las furcaciones, las cuáles fueron clasificadas según Masters y Hoskins, en grados 1, 2, y 3;

encontraron que las más comunes eran las de grado 1, éstas proyecciones cervicales de esmalte tienen una significativa relación con la enfermedad periodontal a nivel de las furcaciones, la proyección de el esmalte se extiende desde la unión amelocementaria hacia la furcación, por ello no es posible obtener inserción de fibras en la superficie del esmalte, por lo cuál se considera un factor predisponente para el desarrollo de la destrucción inicial, ya que al faltar la inserción de fibras y no permitir una íntima adaptación, ocurre la acumulación de placa dentobacteriana.

Cavanha, encontro como otra variación anatómica predisponente a una invasión en la furca, a las perlas del esmalte.

Cabe aclarar que no todos los dientes con invasión en la furca presentan variaciones anatómicas, éstas variaciones tienen relación con el comportamiento de la furcación durante la exposición y la invasión de la enfermedad periodontal, por ello sabemos que los dientes multirradiculares con zonas de furcación estrechas son susceptibles a la periodontitis, así como a la caries.

3.-DIAGNOSTICO DE LAS LESIONES EN LA FURCA.

Para obtener un buen diagnóstico es necesario el conocimiento detallado de la anatomía del área interradicular, de los distintos dientes multirradiculares; así como el progreso natural de la enfermedad periodontal, para realizar una interpretación apropiada de los datos obtenidos.

Deben tomarse en cuenta variaciones morfológicas para el diagnóstico y tratamiento de los dientes con lesiones furcales, como: las fusiones entre raíces divergentes; proyecciones adamantinas en las áreas furcales; presencia de conductos pulpares accesorios que comunican el área de la furca; y dientes que son unirradiculares que presenten dos raíces ó más.

Para realizar el diagnóstico es necesario efectuar un exámen clínico y un análisis radiográfico, éstos dos medios de diagnóstico son importantes para el establecimiento de un plan de tratamiento adecuado y obtener un pronóstico favorable.

En algunos casos resulta obvia la destrucción del tejido periodontal en el área interradicular por ser visible el área de la furcación, en otros casos solo puede descubrirse por medio de una exploración cuidadosa, el análisis radiográfico puede ser muy limitado pero es necesario ya que los datos obtenidos y las lesiones iniciales en la furca se diagnostican al realizar un colgajo durante la cirugía periodontal, al descubrir el área de la furcación y en éstos momentos se procede a su tratamiento.

Las lesiones en la furca pueden ser detectadas clínicamente con un explorador # 23 ó un explorador de Nabers # 1 y 2 de puntas curvas, así como sondas periodontales graduadas.

En algunas ocasiones deberá ser verificada la vitalidad del diente, si se encuentra afectado, para distinguir entre la lesión periodontal y una lesión de origen pulpar en el área de la furca.

El diagnóstico puede presentar dificultades por los factores anatómicos existentes, ya que en las zonas de bifurcaciones, así como en áreas proximales, puede ser mas difícil de diagnosticar y en especial, si el área de contacto entre los dientes es amplia.

En el caso de los molares superiores, la furcación mesial deberá ser sondeada desde palatino y la furcación distal se sondea desde vestibular y/ó palatino. El área vestibular de molares es normalmente accesible al sondeo clínico.

Los primeros premolares superiores a menudo tienen una anatomía radicular variable, por ello el examen clínico suele ser difícil y limitado para el sondeo.

Al realizar el sondeo se medirá la profundidad de la bolsa, y si se encuentra en la zona de la furca se medirá la destrucción en la misma; si ésta no es perceptible mediante el uso de la sonda, se examinará la radiografía correspondiente, si se observa una zona radiolúcida en el área de la furcación ó bien un ensanchamiento del ligamento interradicular, se procederá a clasificar el grado de destrucción de la lesión de la furca, y conforme a esto se realizará el tratamiento adecuado.

Para el diagnóstico de cada uno de los grados de invasión en las furcaciones es necesario realizar ciertos métodos de exploración clínica como los siguientes:

El diagnóstico de la invasión Grado I (lesión incipiente), ésta se realiza mediante un sondeo circunferencial, ó bien de mesial a distal en el cuello del diente, con bolsas supraóseas, la sonda penetrará en la escotadura de poca profundidad y radiográficamente no será perceptible, para obtener un buen diagnóstico, se puede realizar un colgajo que proporcionará mayor accesibilidad y visibilidad directa a la lesión .

El diagnóstico de la invasión Grado II, clínicamente puede realizarse mediante la introducción de la sonda por debajo de la corona del diente, ó bien puede descubrirse fácilmente en la superficie bucal y/ó lingual, siguiendo la lesión horizontal, que se extiende algunos milímetros, creando el espacio, no comunicante.

En la furcación interproximal se realizará un sondeo cuidadoso y minucioso, debido a las barreras anatómicas, para la introducción de la sonda en la porción más profunda, suele emplearse una cureta delgada ó bien un explorador, obteniendo una

idea de la extensión de la invasión.

El diagnóstico de la invasión Grado III; se realizará mediante la introducción de una sonda en cualquier cara del diente, ya que saldrá de un lado a otro pasando por debajo de la corona; la situación clínica de éste diente es grave y se valorará el estado de las raíces, la forma y extensión del hueso que rodea cada raíz, el sondeo debe realizarse en forma circunferencial a las raíces, la proximidad de las raíces, hace difícil el sondeo desde el área bucal.

Para realizar el diagnóstico de las lesiones Grado IV; en la cual hay exposición clínica del área de la bifurcación ó trifurcación de los dientes multirradiculares no es necesario la realización de ningún sondeo, ya que se ve claramente las dos raíces dentarias y el área de la furca, denudadas debido a la recesión gingival.

III. CARACTERISTICAS GENERALES.

1.- CARACTERISTICAS CLINICAS.

Las lesiones periodontales, que se encuentran afectando el área de la furca, puede presentar la bifurcación ó trifurcación cubierta por la pared blanda de la bolsa periodontal, aparentando que la adherencia epitelial se encuentra a un nivel normal, ó bien puede encontrarse visible. Esto crea un nicho en forma de cráter en la porción interradicular en el cuál la proliferación de placa dentobacteriana e irritantes locales, hace que se profundice más la destrucción en ésta zona, llegando a destruirse grandes porciones del séptum, disminuyendo las posibilidades de conservar ese diente en la boca.

Las lesiones de las furcaciones cuando se encuentran asociadas con enfermedad pulpar, es posible que aparezca una fístula por un lado en ésta zona, ó bien que se extienda desde la salida del conducto accesorio a lo largo de la superficie radicular y hacia afuera de la bolsa ó surco gingival, también puede extenderse en dirección coronaria a lo largo del ligamento periodontal y hacia fuera por el surco gingival ó através de la bolsa profunda coincidente con la periodontitis.

Clínicamente, el diente puede presentar movilidad, haber migrado de su posición ó nó, y por lo general, no presenta sintomatología, pero es posible que haya complicaciones dolorosas, éstas incluyen; sensibilidad a variaciones térmicas, sobre todo con el frío, causadas por caries ó resorción lacunar de la raíz en la zona de las furcaciones pueden llegar a formar abscesos periodontales agudos, el trayecto curvo de la bolsa en ésta zona facilita la acumulación de placa dentobacteriana y alimentos siendo frecuente la formación de abscesos. Los abscesos perispicales relacionados en ésta área, serán localizados en el espacio interradicular, presentándose en éste lugar los signos posibles de inflamación, denudación ó supuración.

2.- CARACTERISTICAS HISTOLOGICAS.

Las lesiones de la furcación, no presentan características específicas, se trata de una fase de la extensión de la enfermedad periodontal, hacia la raíz.

En su estadio primario, presenta ensanchamiento del ligamento periodontal con exudado inflamatorio, seguido de la proliferación epitelial hacia el área de la furcación, desde una bolsa periodontal cercana. La propagación de la inflamación al hueso alveolar conduce a resorción y reducción de la altura ósea, suele encontrarse con frecuencia la formación de hueso junto a las áreas de resorción y cerca de los espacios medulares vecinos.

El patrón de destrucción ósea puede ser horizontal ó producir defectos óseos angulares y bolsas infradeseas.

La placa dentobacteriana, cálculos y residuos bacterianos ocupan el espacio denudado de la furcación. Los hallazgos que complican las lesiones de furcación y que producen síntomas dolorosos, incluyen caries de cemento y dentina radicular, con afección de tubulos dentinarios, resorción dentaria idiopática, en la cuál el cemento ésta ausente y la dentina presenta un márgen irregular, con lagunas socavadas y formación de abscesos en el área de la furcación.

3. - CARACTERISTICAS RADIOGRAFICAS.

El diagnóstico definitivo de la lesión de furcación debe realizarse mediante el examen clínico y el sondeo cuidadoso.

Las radiografías son útiles, pero no se deben utilizar más que como un auxiliar del examen clínico, ya que suelen tener un valor limitado.

Las radiografías nos muestran solamente sombras sobrepuestas unas a otras, en los casos donde las porciones vestibular y lingual del hueso están a diferente altura, una variación en la angulación de la radiografía puede mostrar erróneamente diferentes grados de resorción ósea en un mismo diente.

Los característicos radiográficos dependerán del grado de la lesión:

En las lesiones de Grado I; en general, en éstos casos no es posible ver pérdida de hueso radiográficamente, puede verse un ensachamiento del ligamento periodontal.

Para los casos de Grado II; radiográficamente empieza a notarse la destrucción de la porción más alta de la cresta interradicular.

Para los casos de Grado III; radiográficamente se puede observar claramente la destrucción de hueso interradicular.

En los casos de Grado IV; puede observarse radiográficamente así como clínicamente puede existir exposición del área de la furca.

Radiográficamente la lesión de la furcación se ve como una zona radiolúcida de menor ó mayor tamaño, y en distinta forma y localización dependiendo el grado en que se encuentre dicha lesión.

En los molares superiores con frecuencia es identificable la bifurcación vestibular y en los molares inferiores no siempre se pueden distinguir las bifurcaciones en vestibular y lingual, ya que las estructuras dentarias y óseas se superponen en las áreas furcales. El área furcal de los primeros premolares superiores se identifica mejor en las radiografías obtenidas al dirigir el haz central hacia el canino.

Radiográficamente se puede llegar a observar, desde el caso más leve donde hay poca pérdida ósea interradicular, hasta una zona radiolúcida amplia en el espacio comprendido entre las raíces dentarias. Pero debe considerarse el valor reducido de la información obtenida a través de éste análisis radiográfico; la información obtenida mejora, si se complementa con radiografías con la técnica periapical paralela y las técnicas de alata mordible.

En los casos de destrucción avanzada, en los molares, la aparición de lesiones furcales en mesial y distal de los dientes puede ser prevista cuando la imagen de la cresta ósea alveolar interdental en la radiografía ésta ubicada apicalmente al nivel "normal" de las bifurcaciones. En el área interradicular de los molares superiores no suele aparecer la lesión en la radiografía a causa de la superposición de la raíz palatina sobre las estructuras óseas remanentes.

IV. CLASIFICACION DE LA INVASION DE LAS FURCACIONES.

La invasión de las furcaciones puede ser un asunto sencillo, aunque la configuración resultante suele ser complicada. Se realizaron intentos para describir la naturaleza de cada lesión, para ello se necesitaba una clasificación clara acerca de los tipos de invasión que llegan a ocurrir.

Newell (1981-1984) en sus revisiones de la literatura sobre la clasificación de Glickmann (1958); Hamp, Nyman y Lindhe (1975-1983) siendo las clasificaciones utilizadas universalmente, éstas clasificaciones están basadas en la pérdida de hueso interradicular horizontalmente, Schluger y sus colaboradores realizaron otra clasificación dividida de acuerdo a su destrucción ósea; Newell sumó una más con la de Tarnow y Fletcher a una subclasificación en la cuál se ve la pérdida vertical de hueso desde el techo de la furcación.

CLASIFICACION SEGUN GLICKMANN.

Esta basada en la magnitud de la destrucción, y proporciona uno de los criterios para el tratamiento de casos individuales, el tipo de bolsa periodontal y la presencia ó ausencia de defectos óseos.

Glickmann (invasión horizontal 1958)

Lesión de Grado I (incipiente).- Afección del ligamento periodontal, sin pruebas clínicamente evidentes ó radiográficas de pérdida ósea.

Lesión de Grado II.- En éstos casos el hueso está destruído en un sector ó más de la furcación, pero una porción de hueso alveolar y de ligamento periodontal quedan intactos, las estructuras periodontales intactas permiten la penetración parcial de una sonda roma en la furcación.

Lesión de Grado III.- En éstos casos la furcación puede estar cubierta por la encía, pero el hueso ha sido destruído hasta el punto de permitir el paso completo de una sonda, en sentido vestibulolingual ó mesiodistal.

Lesión de Grado IV.- El periodonto ha sido destruído hasta tal grado que la furcación ésta abierta y expuesta clínicamente, permitiendo el paso libre de una sonda periodontal.

CLASIFICACION SEGUN LINDHE (destrucción horizontal 1938)

Lesión de Grado I (Inicial).- Denota pérdida de hueso interradicular horizontal de tejido periodontal de sostén, menor a él equivalente a un tercio del ancho del diente.

Lesión de Grado II (Parcial).- Denota pérdida de hueso interradicular horizontal de tejido periodontal de sostén que no exceda de un tercio del ancho del diente, pero sin incluir el ancho total del área de la furca.

Lesión de Grado III (Total).- Denota destrucción horizontal, avance y continuación de la pérdida de hueso interradicular de lado a lado de los tejidos periodontales en el área de la furca.

CLASIFICACION SEGUN TARNOW Y FLETCHER (vertical 1984)

Lesiones de Grado A.- Pérdida vertical de 1 a 3 mm.

Lesiones de Grado B.- Pérdida vertical de 4 a 6 mm.

Lesiones de Grado C.- Pérdida vertical de 7 ó más mm.

CLASIFICACION SEGUN SCHLUGER Y COL. (horizontal)

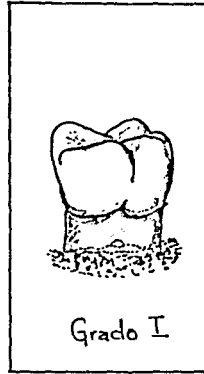
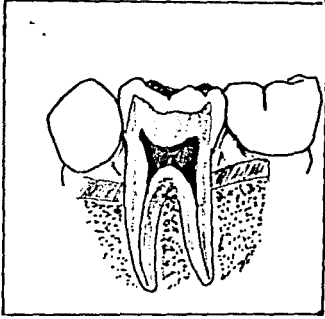
Lesión de Clase I (Invasión incipiente de la furcación).- La invasión de la furcación incipiente se desarrolla por la pérdida de hueso moderado y uniforme de forma horizontal, con lesión en los tejidos blandos ó una bolsa periodontal que se extiende hasta la región de la furcación. Fueda tratarse de una invaginación exagerada que ha sido expuesta, no existe lesión intraósea.

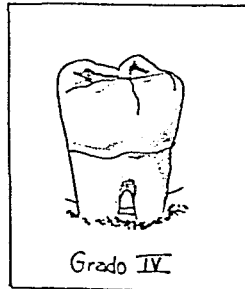
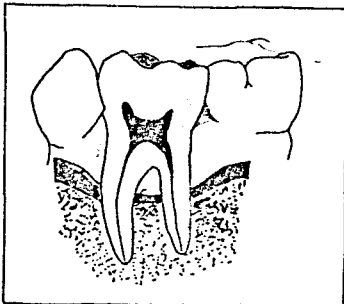
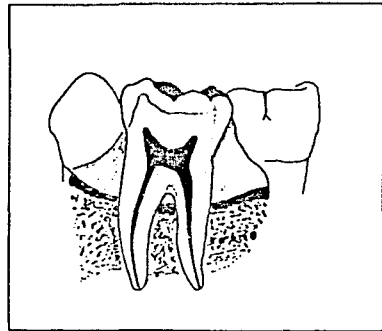
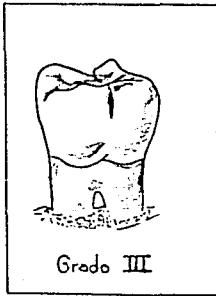
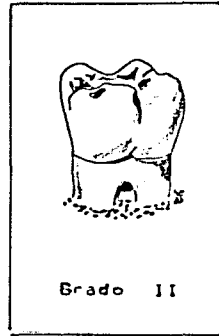
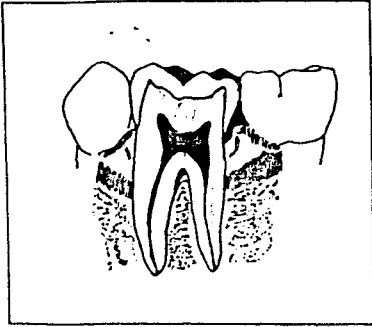
Lesión de Clase II (Invasión de la furcación patente ó franca).- Es una presentación abierta (de mayor dimensión) de la lesión causante de la resorción. Este tipo de invasión provoca la formación de bolsas periodontales profundas y diversos grados de destrucción ósea, extendiéndose hasta la región de la furcación. El defecto puede presentarse en cualquier superficie ó en más de una. No existe comunicación de lado a lado.

La vía de destrucción hacia la furcación es en dirección horizontal y con frecuencia se extiende hasta varios milímetros, creando un espacio definido con un techo en forma de arco, formado por la furcación y limitado por las raíces y el hueso, puede extenderse a una distancia variable y frecuentemente se combina con una lesión cavernosa que puede hacer perder el diente.

Lesión de Clase III (Invasión de furcación comunicante).- Es una exposición franca que se comunica con una segunda ó tercera abertura hacia la furcación, la lesión periodontal causa resorción que invade la furcación extensamente en dos ó más furcaciones, que se encuentran abiertas y están comunicadas entre sí.

Clasificación de la Invasión hacia la furcación en la enfermedad Periodontal





V. TRATAMIENTO DE LAS LESIONES DE LA FURCA.

El tratamiento de las lesiones que afectan a dientes con enfermedad periodontal en la furcación, dependerán del diente, de la extensión y de la forma de la pérdida ósea, de la anatomía de la zona afectada, y adyacente y de la accesibilidad de la zona al tratamiento, así como de la higiene bucal.

Por lo general, los dientes con bifurcación se prestan mejor al tratamiento.

Antes de realizar el tratamiento, debe realizarse una fase prequirúrgica que consiste en; la realización de la historia clínica, la obtención de la ficha periodontal, el estudio radiográfico, el control personal de placa dentobacteriana, el establecimiento de una técnica de cepillado adecuado, el raspado y alisado radicular, y el pulido de los dientes.

1.- OBJETIVOS DEL TRATAMIENTO.

El tratamiento de las formas avanzadas de enfermedad periodontal, que incluye las lesiones en la furca, emplean procedimientos quirúrgicos que cumplen los siguientes objetivos:

a) Obtener visibilidad y acceso a las superficies radiculares para una limpieza profesional adecuada.

b) Eliminar bolsas periodontales profundas.

c) Establecer una morfología adecuada en la región dentogingival que facilite la limpieza dentaria personal, ya que la pérdida progresiva de inserción y la pérdida ósea, en tales áreas procede no sólo en dirección apical a lo largo de las superficies radiculares, sino también en dirección horizontal entre las raíces.

2.- ELIMINACION DE DEPOSITOS DENTALES Y ALISAMIENTO RADICULAR.

Incluye la remoción de depósitos bacterianos duros y blandos en el diente y en la superficie radicular, se utiliza en el tratamiento de la mayoría de las lesiones furcales de Grado I, así como en la fase prequirúrgica como procedimiento de rutina.

Este tratamiento debe producir una morfología óptima en el área de la furcación, para facilitar las medidas personales de control de placa, ya que si no satisface esta condición, se continuará formando placa dentobacteriana y sarro sobre el área de la furca, repitiéndose la enfermedad progresiva.

Si no se establecen las condiciones apropiadas mediante éstos dos métodos deberán utilizarse otros métodos terapéuticos.

3.-PLASTIA DE LA FURCA.

Es una medida terapéutica utilizada en lesiones de Grado I avanzadas y Grado II iniciales.

Este procedimiento establece una situación en la región dentogingival que facilite las medidas personales de control de placa.

La plastia de la furca incluye los siguientes procedimientos:

- a) Levantamiento de un colgajo mucoperióstico, para un buen acceso en el área de la furca.
- b) Eliminación de depósitos blandos y duros, así como tejido blando inflamatorio del área de la furca.
- c) Odontoplastia esto es, remoción de sustancia dentaria en el área furcal con el fin de ensanchar la entrada de la furcación y para reducir la profundidad horizontal de la lesión.
- d) Osteoplastia esto es, remodelado de los defectos óseos en el área de la furca.
- e) Reubicación, y sutura del colgajo.

Suele existir el riesgo de hipersensibilidad por el remodelado excesivo del diente por desgaste, y perjudicar la pulpa vital, también aumenta el riesgo de caries radicular. La osteoplastia deberá ser realizada con cuidado para no producir pérdida ósea innecesaria del periodonto.

4.- TUNELIZACION.

Este procedimiento se caracteriza por la exposición quirúrgica del área íntegra de la furcación, éste se realiza mediante la elevación de colgajos mucoperiosticos en vestibular y lingual del diente afectado.

Se realiza la eliminación de depósitos y el alisado radicular, y después se remodela la cresta ósea alveolar quedando en forma regular, esto sólo si es necesario. Se reubican los colgajos pero ésta vez sobre la cresta ósea alveolar interradicular, asegurándose en ésta posición mediante suturas interdetales e interradiculares; se procede a colocar apósito quirúrgico en el área de la furca para evitar la formación de tejido de granulación excesivo en el túnel durante la cicatrización.

Este tratamiento es conveniente en molares inferiores, aunque existe el riesgo de caries en la superficie radicular desnuda en esos tuneles, se debe mantener un excelente control personal de placa y debe ser utilizado este procedimiento sólo en casos en que exista espacio suficiente entre las raíces para permitir una adecuada limpieza interradicular con cepillos interdetales.

S.- TRATAMIENTO PARA LA INVASION DE LAS FURCAS.

Cada autor proporciona un tratamiento adecuado para cada una de sus clasificaciones de la invasión hacia la furca.

A. TRATAMIENTO SEGUN GLICHMANN.

Para las lesiones de Grado I (con bolsas supraóseas), el tratamiento consiste, en el raspado y alisado radicular, curetaje cerrado y/o gingivectomía, según sea la profundidad de la bolsa y el grado de fibrosis de las paredes de la misma, no es preciso penetrar en la furcación durante el tratamiento; con éste desaparece la inflamación y hay reparación del ligamento periodontal y del margen óseo.

Para las lesiones de Grado II, el tratamiento consiste en gingivectomía a bisel interno ó un colgajo desplazado apicalmente.

Se realiza un sondeo de la zona en la cual se marcarán puntos sangrantes sobre la encía, siguiendo el contorno del margen óseo subyacente, se realiza una incisión a bisel interno (45 grados), se desprende la encía incidiendo exponiendo el tejido enfermo, el cual se elimina con una cureta, se raspa y se alisa la raíz, se limpia la zona irrigando con soluciones antisépticas, se reposiciona el colgajo, se coloca el apósito quirúrgico sobre la superficie haciendo presión para que penetre en los espacios interdetales creando retención; éstos serán retirados después de una semana.

Cuando se retira el apósito, se limpia la zona y se observaran las raíces para eliminar restos de depósitos dentales existentes y se le instruye al paciente para el control de placa dentobacteriana así como el uso de cepillos interdetales como Prox-a-brush, Stimudent y Perio-aid.

Las lesiones de Grado III, se tratan mediante la incisión de la encía a un nivel inmediatamente coronario al hueso, para proporcionar visibilidad y accesibilidad al alisado y raspado a fondo de la raíz afectada, se reposiciona el colgajo y se coloca el apósito quirúrgico y se retirará posterior a una semana de hecha la cirugía.

Las lesiones de Grado IV, en donde la furcación es perceptible clínicamente se realizará el raspado y alisado radicular, así como la gingivectomía para dejar expuesta la furcación, para su correcta limpieza

B. TRATAMIENTO SEGUN LINDHE.

Para la invasión de las furcas, existen diferentes alternativas terapéuticas, las cuales suelen relacionarse con los diferentes grados de involucración.

Grado I.- Eliminación de depósitos y alisamiento radicular, y plastía de la furca.

Grado II.-Plastía de la furca, tunelización, resección radicular y extracción dentaria.

Grado III.-Tunelización, resección radicular y extracción dentaria.

C. TRATAMIENTO SEGUN TARNOV Y FLETCHER.

Para ellos, el tratamiento es variable, dependiendo del grado de la lesión y consiste principalmente:

En odontoplastía, osteoplastía, resección radicular, tunelización, injerto, hemisección y extracción dentaria.

D. TRATAMIENTO SEGUN SCHLUGER Y COL.

El tratamiento para la invasión de la furcación de la Clase I, suele limitarse a la instrucción de higiene bucal, raspado y alisado radicular y curetaje, si es necesaria la remodelación de la furcación se realizará con un instrumento giratorio, si existen invaginaciones ó alteraciones anatómicas de esmalte, se reducirán con una piedra montada.

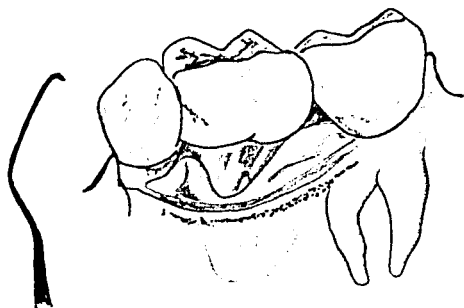
La eliminación quirúrgica de las bolsas (si existen), se realiza mediante la técnica de curetaje abierto.

El tratamiento de la invasión de la furcación de la Clase II, exige cirugía incluyendo remodelación ósea.

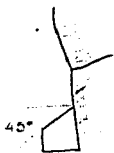El acceso se obtiene mediante colgajos mucoperiosticos, eliminación de depósitos dentales ó raspado y alisado radicular; el hueso suele ser remodelado para lograr una arquitectura libre de lesiones y cráteres interproximales éste contorno favorece el apoyo del contorno gingival normal. En raras ocasiones la invasión de Clase II puede extenderse para convertirse en lesiones de Clase III, si persiste la placa dentobacteriana.

Un número limitado suelen tratarse mediante la amputación

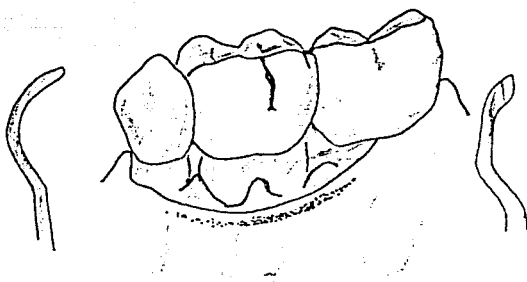
Técnica de la Gingivectomía para el tratamiento de las lesiones de la Biforcación



Linea de incision
para eliminar la
encia y exposicion
del tejido enfermo

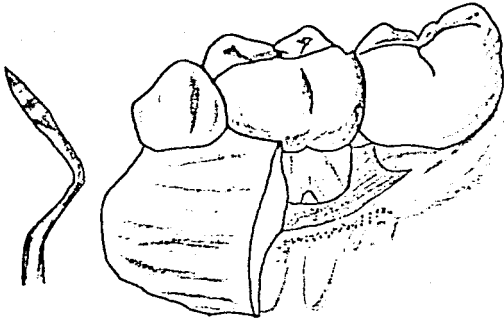


La encia se corta con una
angulacion de 45° con
respecto al diente

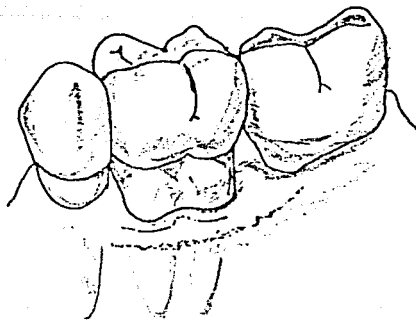


Eliminación del
tejido enfermo,
superficie cortada
y nivel del
hueso subyacente.

ESTA TESIS NO DEBE
SALIR DE LA BIBLIOTECA



Colocación
del Apósito
Quirúrgico



Lesión cicatrizada
mostrando el
contorno de la
encia.

radicular (resección radicular), debido a un plan restaurador extenso de prótesis.

El tratamiento de la invasión de la furcación de la Clase III, en donde hay comunicación de lado a lado debido a la pérdida de hueso en la región interradicular. En casos extremos el tratamiento puede incluir desde cirugía, resección radicular, tratamiento endodóntico, restauración de prótesis fija ó removible y la extracción dentaria.

La extensión de la invasión de la furcación es el principal factor al elegir el tratamiento.

6.- TRATAMIENTO A BASE DE ESCARIADORES SONICOS Y ULTRASONICOS PARA LAS LESIONES DE LA FURCA.

En la actualidad es común el uso de escariadores sónicos y ultrasónicos, para la eliminación de sarro supragingival y subgingival.

Se han realizado estudios acerca de la efectividad de éstos dos instrumentos.

Estos escariadores neumáticos, presentan generalmente tres ó más puntas intercambiables y un acoplador.

El escariador, es un instrumento clínico ideal para realizar una cuidadosa y rápida eliminación de depósitos dentales, que brinda mayor confort al paciente, máxima eficacia de operación al dentista y economía en el tratamiento.

El escariador presenta tres puntas intercambiables,

extremadamente finas, que eliminan el sarro, tanto en zonas interproximales como en el área de la furca. Presentan un sistema de refrigeración, producto de una precisa dosificación de spray.

En varios estudios se ha comparado la efectividad de dos escariadores sónicos y dos ultrasónicos, para la eliminación de sarro desde las furcaciones de los primeros y segundos molares; las marcas comerciales, como Cavitron TF 110, eliminó 13 mm, el Titan S Universal 11 mm, para el Cavitron Probe 9 mm y para el Titan Sickle 8 mm.

En un análisis de variaciones, no existían diferencias significativas estadísticamente en la cantidad de cálculo eliminado por los escariadores. El promedio de porcentaje en la remoción del cálculo va de un 22% del Cavitron Probe al 33% del Cavitron TF 110, los otros grupos no presentan diferencias significativas.

Tanto los escariadores sónicos y ultrasónicos, como la eliminación mecánica realizada por el Cirujano Dentista, son similares, y solo difieren en el tiempo de realización y en el esfuerzo empleado, ya que mantienen una efectividad parecida.

Es recomendable realizar la eliminación y tratamiento de la invasión de la furca, primero con el uso de escariadores, y posteriormente un terminado mecánico, realizado por el Cirujano Dentista.

7. RESECCION RADICULAR.

Este es el procedimiento de elección en los casos de Grado II profundo y Grado III, incluye la remoción de una ó más raíces de un diente multirradicular. La selección apropiada del diente es importante para el desarrollo de la técnica.

En la selección de las raíces por conservar de los dientes afectados con enfermedad periodontal en el área de la furca, antes de la separación radicular, se deben considerar los siguientes factores:

- La cantidad de tejido de sostén remanente en torno de cada raíz.
- La estabilidad de las raíces individualmente .
- La anatomía de la raíz y de los conductos radiculares respecto a los procedimientos endodónticos y de restauración.
- El estado periapical.
- La posición de las diversas raíces en la apófisis alveolar en relación con los dientes adyacentes y antagonistas.

CONSIDERACIONES

En el caso en que éste involucrada el área de la bifurcación del primer molar inferior en tal medida que requiera la resección radicular, suele ser fácil decidir que raíz es preferible mantener en el aspecto periodontal. Si la cantidad de periodonto remanente en torno de ambas raíces fuera similar, será preferible, desde el punto de vista endodóntico, mantener la raíz distal, ya que tiene un solo conducto, amplio y fácilmente accesible para el tratamiento endodóntico, sin embargo, la pérdida de la raíz mesial del diente requiere a menudo una reposición protésica.

Surgen problemas difíciles cuando la resección radicular ha de ser en molares superiores, puesto que estos dientes presentan tres raíces, 1 o 2 podrán ser conservadas después de la separación, a pesar del examen clínico y radiográfico cuidadoso, no siempre es posible evaluar correctamente la extensión de la invasión hacia la furca, en tanto no se haya elevado un colgajo que permita la inspección directa.

En los casos de enfermedad periodontal avanzada en torno de los molares superiores suele ser necesario separar las tres raíces entre sí, para obtener acceso al área interradicular para evaluar la altura del hueso remanente. La raíz que más se presta para ser eliminada, es la mesiovestibular ó disto-vestibular de los molares superiores. Se ha observado que la eliminación de una de las raíces vestibulares de un molar superior no aumenta la movilidad de un diente que funciona normalmente, la ferulización no siempre es necesaria.

TECNICA.

A) Se realiza el tratamiento endodóntico, obturando sólo parcialmente la raíz que interesa.

B) Bajo anestesia local se sondea la zona para determinar la extensión y el contorno de la destrucción ósea alveolar alrededor de la raíz que habrá de ser eliminada.

C) Se hacen incisiones verticales u oblicuas de la encía y la mucosa por mesial y distal del diente afectado, y se levanta un colgajo mucoperiostático.

D) Con un contrángulo y una fresa de corte se cortará la raíz ahí donde se une al diente. Eliminar la raíz.

E) Con una piedra de diamante ó fresa, se alisa el muñón de la raíz cortada y se modela el diente para crear una zona accesible a la higiene.

F) Colocar una restauración bien adaptada en el conducto radicular cortado.

G) Raspar y alisar las superficies radiculares que queden visibles y más accesibles al ser extraída la raíz. Esta es la parte más crítica del tratamiento.

H) Limpiar la zona, reposicionar el colgajo, suturar y cubrir con apósito quirúrgico.

Retirar el apósito y la sutura después de una semana aproximadamente, después de dos meses se restaura el contorno gingival fisiológico y la reparación ósea se detecta radiográficamente a los tres meses.

B. HEMISECCION.

En circunstancias especiales, en dientes birradiculares, se puede cortar una raíz (resección radicular) ó bien seccionar un diente por la mitad, eliminando la mitad de la corona, junto con una de las raíces de un diente multirradicular, a éste procedimiento se le llama hemisección, la parte conservada, sirve como pilar para una restauración dental.

La hemisección debe limitarse a dientes firmes, ésta indicada cuando la destrucción ósea se concentra alrededor de una raíz, y para casos protésicos.

A) FURCACION MAXILAR.

Tanto los molares superiores como los primeros premolares superiores, son los más comúnmente tratados.

El tratamiento consiste:

Con el paciente bajo anestesia local, se levanta un colgajo mucoperiostico, para comenzar se utiliza una fresa de baja velocidad ó número 701 L que corte esmalte ó bien piedras de diamante; la fresa se coloca a nivel coronal sobre la furcación, la raíz es seccionada en forma oblicua ó perpendicular, el seccionamiento se completa en etapas, cada vez, con un explorador curvo se ve la separación total.

Para prevenir laceramiento en las otras raíces y en el hueso interradicular, se colocan topes como guías en las fresas que estamos utilizando.

La raíz será elevada fácilmente con un elevador pequeño usando una fresa, se hará un remodelado al resto del diente, colocación

de apósito quirúrgico, el tratamiento endodóntico puede realizarse antes de la cirugía. Una vez hecho puede procederse con la restauración final por medios protésicos.

B) FURCACION MANDIBULAR.

El tratamiento consiste en :

Con el paciente bajo anestesia local, se prueba la naturaleza y extensión de la invasión de la furcación. Se realizan las incisiones, levantando un colgajo mucoperiostico bucolingualmente, es conveniente delimitar ó marcar una línea de lápiz, desde vestibular a lingual y de la superficie oclusal hasta la furcación, con ésto nos da una perspectiva clínica en el seccionamiento del diente, especialmente si el molar ésta inclinado.

Hay dos tipos de hemisección en molares, la hemisección conservando ambos segmentos y la hemisección en el que se extrae una raíz.

Hemisección conservando ambos segmentos:

En algunos casos en la invasión de la furcación, existe suficiente hueso para conservar ambas raíces individualmente a manera de dos premolares adyacentes. Para ello la furcación necesita estar localizada cerca de la corona y las raíces deberán ser divergentes, para que exista suficiente hueso interradicular y pueda realizarse la modificación y eliminación de tejido de granulación en la furcación misma, convirtiéndose en un espacio interproximal simulado y accesible al control de placa dentobacteriana.

Se realizará el corte, en éste caso, con fresas de baja velocidad, que corte el esmalte, siguiendo las líneas trazadas con lápiz seccionándolo bucolingualmente y posteriormente los cortes se realizarán en la entrada de la furcación hacia oclusal, una vez separados se realizará el curetaje de la zona de la furca, se sutura separando ambas raíces y se colocará un apósito quirúrgico si es necesario.

Hemisección en la que se extrae una raíz:

Cuando un diente multiradicular presenta enfermedad periodontal en el área de la furca y se encuentra afectada una sola raíz, se realiza la hemisección con la extracción de la raíz afectada.

Se realizará el corte con una fresa número 701 L 6 fresas de baja velocidad que corten el esmalte, el diente es seccionado bucolingualmente.

Los cortes iniciales se hacen en la entrada de la furcación, dibujando con la fresa siguiendo la línea hecha a lápiz sobre el diente.

Durante el corte, se toma en cuenta que la línea de furcación está en contacto con el piso pulpar e inmediatamente por debajo de éste, la zona de hueso interradicular.

Una vez hecho el canal, la furcación será reparada finalmente con un instrumento, una de las raíces será removida y el procedimiento final será el contorneado en el área de la furcación.

Se procederá a la limpieza de residuos de metal del piso pulpar así como del canal de la raíz debajo de los cortes.

La cirugía ósea se termina, realizando una osteoplastia, remodelando la arquitectura ósea; el colgajo es reposicionado y suturado.

C) INDICACIONES Y CONTRAINDICACIONES DE LA HEMISECCION.

Indicaciones:

- La pérdida de hueso vertical severa que involucre solamente a una raíz de un molar inferior, ó bien 1 ó 2 raíces de un molar superior, que ha dado como resultado la invasión inaccesible de una furcación.

Deberá existir suficiente hueso alrededor de las raíces conservadas.

- Raíces expuestas demasiado cercanas entre sí, por resorción de hueso interproximal.

- Furcaciones expuestas por caries ó resorción ósea, hasta el grado en que la cirugía y restauración subsecuente impidieran su mantenimiento.

- Dientes pilares con pronóstico reservado por enfermedad periodontal en la furca.

- Dientes multirradiculares con fracturas individuales.

- Raíces individuales de dientes desvitalizados que no pueden ser tratados endodónticamente.

Contraindicaciones:

- Inadecuado soporte óseo de las raíces que serán conservadas.
- Fusión de las raíces apicalmente.
- Conductos radiculares inoperables de las raíces que serán conservadas y no susceptibles a la obturación retrógrada.
- Falta de forma ó posición de las raíces.
- Mala salud, problemas económicos, que contraindican el tratamiento prolongado y extenso.
- Furcación en posición muy apical que no permite, un buen tratamiento.
- Procedimientos de higiene bucal inadecuados y falta de control personal de placa dentobacteriana.


9. EXTRACCION DENTARIA.

Esta terapéutica ésta indicada cuando la destrucción del periodonto ha llegado a un nivel en que no queda raíz conservable, ó bien que exista un grado de movilidad muy alto, que no permita realizar ningún tratamiento periodontal.

También se debe realizar la extracción dentaria cuando la conservación del diente afectado, no mejorará el tratamiento global ó cuando el tratamiento de los dientes con lesiones en la furca no generará condiciones en las cuales se pueda mantener con medidas personales de control de placa dentobacteriana.

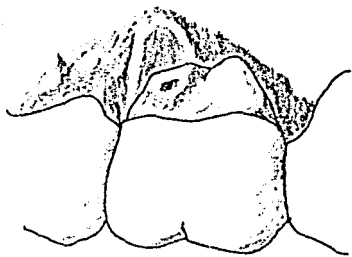
Resección Radicular en el tratamiento de la lesión de Trifurcación

A.



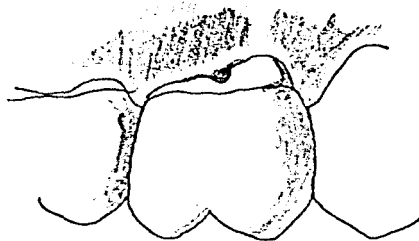
A. Raíz distovestibular
cortada y eliminada

B.



B. Superficie dental
alisada, mostrando
el conducto radicular
que se ha obturado
antes de la resección

C.



C. Después de la
cicatrización

VI. RECOMENDACIONES POSTOPERATORIAS.

En los casos en los que se haya realizado cirugía periodontal, el paciente deberá realizar una serie de indicaciones postoperatorias.

Se debe indicar al paciente que no coma, ni beba nada una hora después de la cirugía, hasta que frague bien el apósito periodontal.

Su dieta consistirá principalmente de líquidos y alimentos blandos, preferentemente fríos, durante las primeras 72 horas después de la cirugía. Deberá evitar las grasas, los irritantes y condimentos y los alimentos ácidos.

En la zona operada, el cepillado se realizará en las superficies dentales incisales y oclusales, el apósito deberá ser limpiado suavemente y los enjuagues bucales serán suaves, después de la comida.

La receta de la postmedicación deberá ser impresa, incluyendo todos los datos necesarios, así como el nombre completo del medicamento a tomar, posología, etc, deberán estar escritas las indicaciones dadas verbalmente, la firma y el teléfono del Cirujano Dentista. Los medicamentos a tomar serán preferentemente analgésicos, mientras dure el dolor, antiinflamatorios, y si es necesario antibióticos de elección.

1.- CAUSA DE LOS FRACASOS DEL TRATAMIENTO.

A) Fractura de la raíz causada por:

Tratamientos conservadores de endodóncia, bajo instrumentación, fallas en las restauraciones adecuadas en los dientes con postes y coronas; y provisionales inadecuados o prótesis finales para estabilización.

B) Selección inadecuada del diente.

C) Seccionamiento incompleto.

D) Fallos en el diagnóstico e involucración de otras furcaciones.

E) Fallas en la corrección de deformidades óseas, resultando bolsas periodontales residuales.

F) Fallas en la remoción residual de la furcación.

G) Inhabilidad al mantenimiento del nivel adecuado de la fisioterapia oral en las furcaciones.

PRONOSTICO

El pronóstico dependerá de la extensión y la forma de destrucción ósea de la furcación, del ancho del espacio, de la longitud radicular, de la movilidad dentaria, de una adecuada evolución del tratamiento quirúrgico a seguir, y principalmente el factor que determina el éxito ó fracaso a largo plazo, después de la cirugía, es el grado de mantenimiento del control de placa dentobacteriana, que el paciente pueda alcanzar y conservar.

El pronóstico para el primer molar inferior es mucho mejor que el del segundo molar inferior, debido a que tiene mejor acceso y visibilidad.

Generalmente los dientes con bifurcación se prestan mejor al tratamiento que los dientes con trifurcación, excepto los primeros premolares superiores, en los cuales la anatomía radicular y la mala accesibilidad para la higiene bucal determinan un pronóstico reservado ó malo.

CONCLUSIONES.

Sabemos que la enfermedad periodontal es producida por la placa dentobacteriana, y se ve agravada por la presencia de factores locales predisponentes, como son el sarro, márgenes de restauraciones inadecuadas, trauma de oclusión, enfermedad pulpar, alteraciones anatómicas, etc, lo cuál trae consigo la acumulación, crecimiento y maduración de la placa dentobacteriana, por ello la higiene oral, juega un papel muy importante, ya que con una correcta técnica de cepillado ayudaremos a que no se forme, evitando así la aparición de la enfermedad periodontal en general y en la zona de la furca, así como el mantenimiento de dientes ya tratados por lesiones en la furca.

El conocimiento de la anatomía tanto de molares inferiores, superiores y premolares superiores, es de gran importancia dentro del diagnóstico, tratamiento y pronóstico del diente con enfermedad periodontal en la zona de la furca.

Un buen diagnóstico va a ser obtenido con un examen clínico cuidadoso mediante una sonda periodontal que nos facilita el acceso y nos da una idea de la forma de la destrucción ósea, así como su profundidad.

El examen radiográfico es importante como auxiliar, que nos permite ver la cantidad relativa de destrucción ósea en el área de la furca para realizar un tratamiento adecuado y obtener un pronóstico favorable.

El éxito del tratamiento dependerá, de la adecuada higiene oral del paciente, así como una adecuada ejecución del tratamiento quirúrgico a seguir para eliminar la enfermedad periodontal, y posteriormente realizar las restauraciones protésicas necesarias.

B I B L I O G R A F I A

Título: Enfermedad periodontal
Fenómenos básicos, manejo clínico e interrelaciones
oclusales y restauradoras.
Autor: Schlugger Saul
Page C. Roy
Yudelich Ralph A.
Editorial: Continental S. A. de C. V.
Edición: Tercera edición.
Fecha ed.: Septiembre de 1984.
Páginas: 585 - 606.

Título: Periodontología clínica de Glickmann
Prevención, diagnóstico, y tratamiento de la
enfermedad periodontal en la práctica de la
odontología general.
Autor: Carranza Fermin A.
Editorial: Interamericana S. A. de C. V.
Edición: Quinta edición.
Fecha ed: 1985
Páginas: 254 - 262, 876 - 886.

Título: Periodontología clínica de
Autor: Lindhe Jan
Editorial: Médica Panamericana
Edición: Primera reimpresión de la primera edición.
Fecha ed: 1986
Páginas: 407 - 422.

Título: Periodontología y Periodoncia
Autor: Ramfjord Sigurd P.
Ash Major M.
Editorial: Médica Panamericana
Edición: Última edición.
Fecha ed: 1982
Páginas: 551 - 556.

Título: Periodoncia teórica y práctica de Orban
Autor: Grant Daniel A.
Stern Irving B.
Everett Frank G.
Editorial: Interamericana
Edición: Cuarta edición.
Fecha ed: 1975
Páginas: 59, 460 - 463.

Título: Atlas of Periodontal Surgery
Autor: Cohen Edward S.
Editorial: Lea and Febiger
Edición: Primera edición.
Fecha ed: 1988.
Páginas: 199 - 225.

Título: Journal of Periodontology
Tema: The effectiveness of two sonic and two ultrasonic
scaler tips in furcations.
Autor: Patterson Mary
Eick David J.
Editorial: American Academy of Periodontology
Edición: Vol. 60 number 6
Fecha ed: Junio de 1989.
Páginas: 325 - 329.

Título: Journal of Periodontology
Tema: The prognosis of tunnel preparations in treatment
of Class III furcations.
Autor: Hellden Leif B.
Editorial: American Academy of Periodontology.
Edición: Vol. 60 number 4
Fecha ed: Abril de 1989
Páginas: 182 - 187.