

145
2ej



Universidad Nacional Autónoma de México

FACULTAD DE ODONTOLOGIA

**ASPECTOS PRIMORDIALES EN
LA REHABILITACION
DENTO-PROTESICA FIJA**

T E S I S
QUE PARA OBTENER EL TITULO DE
CIRUJANO DENTISTA
P R E S E N T A N
MIRIAM GONZALEZ SOSA
CRISTIAN GONZALO MONTERO VALLEJOS



MEXICO, D. F.

1990

FALLA EN ORIGEN



Universidad Nacional
Autónoma de México



UNAM – Dirección General de Bibliotecas Tesis Digitales Restricciones de uso

DERECHOS RESERVADOS © PROHIBIDA SU REPRODUCCIÓN TOTAL O PARCIAL

Todo el material contenido en esta tesis está protegido por la Ley Federal del Derecho de Autor (LFDA) de los Estados Unidos Mexicanos (México).

El uso de imágenes, fragmentos de videos, y demás material que sea objeto de protección de los derechos de autor, será exclusivamente para fines educativos e informativos y deberá citar la fuente donde la obtuvo mencionando el autor o autores. Cualquier uso distinto como el lucro, reproducción, edición o modificación, será perseguido y sancionado por el respectivo titular de los Derechos de Autor.

I N D I C E

INTRODUCCION.....	pag. 3
DEFINICION.....	pag. 5
CAPITULO I	pag. 6
-Historia de la Prótesis.	
-Generalidades.	
-Recomendaciones.	
-Historia Clínica General.	
-Historia Clínica Protésica.	
CAPITULO II	pag. 23
-Componentes de una Prótesis Fija.	
CAPITULO III	pag. 25
-Factores Determinantes para la Colocación de una Prótesis Fija.	
CAPITULO IV	pag. 31
-Ventajas y Desventajas de los Puentes Fijos.	
CAPITULO V	pag. 34
-Tipos de Preparaciones.	

CAPITULO VIpag.49

-Prueba de Metales en el Paciente.

CAPITULO VIIpag.57

**-Ferulización y Soldadura en el
Laboratorio.**

CAPITULO VIIIpag.61

-Montaje de Material Estético.

CAPITULO IXpag.64

-Cementación.

CONCLUSIONES pag. 68

BIBLIOGRAFIA pag. 70

ASPECTOS PRIMORDIALES

EN LA

REHABILITACION

DENTO-PROTESICA FIJA

INTRODUCCION

Con este trabajo nuestra finalidad consiste en hacer incapie en los temas principales referente a la materia de prótesis fija. Hemos intentado elaborar un compendio para la fácil y práctica asimilación de los conceptos y pasos a seguir en la elaboración de una prótesis dental fija para aquellos estudiantes de Odontología que tengan un particular interes en este campo.

Enfocamos al estudio de estos temas, debido a que la perdida de los organos dentales en nuestros pacientes requiere de una inmediata restauración, en la cual tendremos que lograr la integración anatómica y funcional del aparato masticatorio.

La prótesis fija ha adquirido, en los últimos años, destacados avances sobre la base de las conquistas en el campo de la odontología conservadora y los adelantos en la endodoncia, periodoncia, cirugía, etc., que han posibilitado la recuperación de dientes que anteriormente se concideraban perdidos y ofrecian dificultades para su conservación.

Finalmente podemos decir que el único inconveniente, que aún persiste, es el elevado costo de este servicio protésico, hasta ahora difícil de reducir por el alto precio de los materiales y el tiempo clínico y de laboratorio necesario para realizar buenos trabajos protésicos. Sin embargo, creemos que en un futuro no muy lejano este factor podrá reducirse a niveles adecuados, y así ponerse al alcance de toda la

población que así lo requiera, pues no dudamos que dentro de la prótesis fija cuando está bien indicada, es no solo la más confortable y estética sino que también la más conservadora.

Esperamos que este trabajo sea de utilidad teórico-práctica y que brinde algún aporte a nuestros compañeros.

DEFINICION

La prótesis dental fija se puede definir como la ciencia y el arte de restaurar los dientes dañados y perdidos, devolviendo tanto la estética como la función de las estructuras dentarias y de sosten. Esto puede ir desde un diente hasta una parte de las arcadas dentales.(Ley de Ante).

Esta rama de la odontología se dedica específicamente a la rehabilitación bucal cuando existen problemas de caries extensas, fracturas, ausencias dentales (de brecha adecuada o corta) y cierto tipo de problemas oclusales. Agregaremos además que en este último tiempo esta rama está jugando un papel importante en lo que se a definido como "estética dental".

El éxito de una prótesis dental fija dependerá de múltiples factores, entre los más importantes podemos mencionar los siguientes:

- 1.- Actitud del paciente hacia la odontología en general.
- 2.- Educación odontológica del paciente.
- 3.- Valoración de la higiene dental.
- 4.- Estudios radiográficos y de laboratorio necesarios.
- 5.- Exámen periodontal.
- 6.- Buen diagnóstico.
- 7.- Aceptación del paciente hacia la terapéutica odontológica.

C A P I T U L O I

HISTORIA DE LA PROTESIS

En el año 3700 a.C., los papiros Eberst fueron los primeros escritos médico-dentales del antiguo Egipto. en ellos se menciona a Heshi-Re que fue designado, en el año 3000 a.C., dentista jefe de los faraones.

Existe la provabilidad que el puente fijo se haya desarrollado a partir de una férula periodontal, la cual fué encontrada en una tumba en el cementerio de el Gizah, muy cerca de las grandes pirámides (2500 a. C.). Este aparato consta de un segundo y tercer molar los cuales estan unidos entre si por un alambre de oro.

La prótesis dental fija tal vez fué creada en el siglo VII por los fenicios. Estos empleaban oro blando en rollo de alambres para su construcción. También usaron la soldadura y podríamos decir que hacían modelos e impresiones, prueba de ello son los "regalos votivos".

Se señala en algunos escritos que los antiguos protesistas intentaban no solo reemplasar los dientes ausentes sino también fijarlos a los dientes remanentes. Uno de los aparatos más antiguos que utiliza esta técnica y estos principios es el del siglo VI a. C.; el cual fué encontrado en Etrusca, y su finalidad era al fijación de dientes con movilidad.

Se sabe también que en la antigüedad se han mutilado, decorado y adornado las piezas dentales, se piensa que esto es

debido a múltiples razones, entre ellas las místicas y/o religiosas.

Al parecer fueron los Arabes los que utilizaron los puentes en la edad media. Hay ejemplos elaborados a base de hierro que datan desde los siglos XVI y XVII.

A mediados del siglo XVIII ya existían las dentaduras removibles, las cuales eran confeccionadas por medio de dientes naturales y de marfil.

Es indudable que la aportación más importante en el desarrollo del concepto moderno de la prótesis dental, corresponde al Dr. Pierre Fauchard (siglo XVII), el cual por muchos es considerado como el Padre de la Odontología Moderna.

Si hacemos un análisis de los últimos cien años, podemos decir que los más importantes adelantos tecnológicos han sido muchos, destacándose entre ellos las técnicas modernas de manipulación, el conocimiento a cerca de nuevos materiales de impresión como de curación y el indiscutible avance en todo lo referente a instrumentación.

Los progresos obtenidos hasta hoy han simplificado mucho el trabajo en la construcción de un puente. Tal vez el aspecto más destacado es el que tengamos la oportunidad de proveer a nuestro paciente de una analgesia que permita la adecuada preparación del diente.

El perfeccionamiento de los tornos dentales, las fresas y piezas de mano de altas r.m.p. han hecho el tallado de los dientes un procedimiento bastante sencillo y cómodo.

A todo esto, y al notable aumento de la experiencia en el nivel de vida en las naciones industrializadas se debe el haberse multiplicado durante los últimos 30 años la demanda de los trabajos protésicos dentales fijos.

GENERALIDADES

Una de las actitudes que no debemos tomar, es considerar a los dientes como organos completamente aislados de otras partes de el cuerpo y por consiguiente del resto de la persona, a la cual el cuerpo pertenece. En estas condiciones el paciente debe ser precisamente eso; un paciente, y debemos estudiar a fondo todos sus aparatos y sistemas a la vez y no tratarlo como un caso más.

La historia clínica es un documento primordial en el expediente de el paciente, ya que en gran parte de esto dependerá el éxito o fracaso de cualquier tratamiento dental.

RECOMENDACIONES

El diálogo entre el paciente y el odontólogo debe transcurrir en un medio de confianza y simpatía.

Un clínico apurado, impaciente y falto de ética probablemente deje de obtener muchos datos importantes.

Debemos pedirle al paciente que relate su situación sobrellevándolo con un lenguaje claro y sencillo, sin que el cirujano dentista interrumpa repetidamente, salvo si es necesario. De ser posible debe emplearse el mismo lenguaje del paciente tratando de no aceptar contestaciones vagas e indefinidas.

Para elaboración de un buen plan de tratamiento debemos integrar a nuestro archivo dos documentos de suma importancia:

a) Historia Clínica General

b) Historia Clínica Protésica

HISTORIA CLINICA GENERAL

Actualmente existen diferentes métodos para la realización de la historia clínica general. El interrogatorio puede ser directo, si se le hace al mismo paciente, o indirecto, cuando se obtiene la información por conducto de terceras personas, debido a diferentes causas que impiden o dificultan el trato directo. Usualmente se trata de una entrevista organizada, en el la cual se abordan cuestiones claves con respecto a su estado de salud general. Mencionaremos que el dedicar un poco de tiempo a sentarse y conversar con el paciente constituye una incomparable oportunidad para establecer una relación adecuada desde las primeras etapas del tratamiento.

Indudablemente, la historia clínica tendrá mayor éxito si antes de proceder a ella se dá una explicación sencilla de su propósito al paciente.

FICHA DE IDENTIFICACION:

Hablamos aquí de un documento mediante el cual obtenemos datos personales del paciente, como son;

- | | |
|------------------|-----------------------|
| -Nombre completo | -Estado civil |
| -Edad | -Ocupación |
| -Sexo | -Dirección y teléfono |

ANTECEDENTES HEDERITARIOS:

En este campo, la historia familiar ha de ser investigada con mucha atención; por ejemplo, el estado de salud de abuelos, padres, hermanos e hijos. Indagando sobre enfermedades que son transmitidas por vía congénita o hederitarias: hepatitis, tuberculosis, diabetes, así como enfermedades venéreas. Todas aquellas alteraciones que en determinado momento pueden tener relación, directa o indirecta, con el padecimiento.

ANTECEDENTES PERSONALES NO PATOLOGICOS:

En este punto el propósito es conocer la situación socioeconómica y educacional del paciente, así como la calidad y la cantidad de alimentos, toxomanías; como tabaquismo, alcoholismo, drogadicción y estimulantes; además sus hábitos higiénicos y habitacionales.

ANTECEDENTES PERSONALES PATOLOGICOS:

En este terreno caben todas aquellas enfermedades padecidas desde la infancia a la edad adulta. Como también intervenciones quirúrgicas, alérgias, intolerancia al antibiótico y transfusiones que le hayan sido practicadas.

INTERROGATORIO DE APARATOS Y SISTEMAS:

El interrogatorio se puede considerar en realidad una conversación profesional planeada, que permite al paciente comunicar al clínico sus síntomas, sensaciones, y a veces sus temores, de tal manera que facilite establecer la naturaleza real o posible de la enfermedad.

APARATO DIGESTIVO:

Tratándose del aparato digestivo, la cuestión radica en investigar un amplio campo de posibilidades, que toca a anorexia, tránsito esofágico, dispepsia, dolor abdominal, hematemesis, tránsito intestinal, caracteres de evacuación, ictericia, otros.

APARATO RESPIRATORIO:

En cuanto al aparato respiratorio, algo tan común como la tos tiene una importancia primordial. La tos es normalmente un síntoma que acompaña los trastornos pulmonares y de las vías respiratorias; independientemente de su naturaleza y sus características, la tos se puede presentar también en ciertos casos de insuficiencia cardíaca congestiva. Si la tos es

productiva, es necesario conocer la naturaleza del esputo; cuando es purulento y maloliente es posible que se deba a bronquiectasis. Cuando el esputo se presenta teñido de sangre, tiene como causa infecciones respiratorias agudas, tuberculosis, carcinoma o adenoma bronquial.

Si presenta disneas, y éstas se hacen más intensas, o aumentan en la posición horizontal, se dice que el paciente tiene ortopnea.

Si la respiración es rápida y superficial, se debe a diferentes tipos de procesos infiltrativos pulmonares, como la neumonía y la fibrosis pulmonar avanzada.

El dolor torácico puede originarse en la pared torácica, en la cavidad pleural, en el mediastino o en el corazón; este dolor comienza bruscamente con un curso agudo, a veces, seguido de tos y de una expectoración hemorrágica, como característica de la embolia pulmonar.

APARATO CARDIOVASCULAR:

La respiración con dificultad ante esfuerzos menores es un signo de cardiopatía. Generalmente las palpitaciones se asocian con la sensación de debilidad, cefaleas y dolores en la región cardiaca, malestar general que puede deberse a una angina de pecho, infarto al miocardio o una pericardítis.

APARATO GENITOURINARIO:

En este caso, preguntaremos por el número de micciones al día; ya que un aumento en el número de micciones y bajo volumen de orina con disuria (dolor en la micción) puede deberse a una cistitis (infección de la vejiga). La cantidad de orina aumenta cuando hay una alteración en el mecanismo de concentración renal (diabetes insípida). El color de la orina puede ser provocado por ictericias.

SISTEMA ENDOCRINO:

Diabetes: Su sintomatología es la polifagia, poliuria y polidipsia, generalmente observamos ciertas manifestaciones bucales como; movilidad dental, inflamación gingival e infecciones.

Insuficiencia Suprarrenal: Hay anorexia, vómito, diarreas, astenia, pérdida de peso e hipotensión.

Hipoparatiroidismo: Dolores óseos, piel manchada por exposición solar y cólicos uretrales. En este padecimiento puede haber desaparición de la lámina dura de los alveolos que puede ir acompañada de raíces enanas.

SISTEMA HEMATOPOYETICO:

Las principales alteraciones son: sangrado prolongado en traumatismos, anemia, palidez, palpitaciones, leucemia, etc.

SISTEMA NERVIOSO:

Se le pide al paciente que informe de la existencia y de la frecuencia con que se presentan cefaleas, vómitos, vertigo, parálisis o alteraciones digestivas.

INSPECCION GENERAL

- Datos Generales
- Peso Real
- Peso Ideal
- Estatura
- Pulso
- T. A.
- Temperatura

CABEZA:

Forma y volumen del cráneo (en niños fontanelas), pelo, piel, ictericia, ojos, conjuntivas, pupilas, córneas, reflejos, nariz, oídos, encías, dientes, lengua, faringe, amígdalas, otros.

CUELLO:

Deformaciones, movilidad, laringe, traquea, tiroides, vasos, ganglios, puntos dolorosos, otros.

Importancia del Periodonto

Se define como periodonto a los tejidos de revestimiento y sostén del diente, es decir; la membrana periodontal, la encía, el cemento, el hueso alveolar y el diente. Se incluye al cemento como parte integrante del periodonto porque junto con el hueso sirve de soporte a las diferentes fibras de la membrana periodontal.

Principales Factores que Desencadenan Enfermedad Periodontal

Nos referimos a todas las alteraciones patológicas a las que está sujeto el periodonto, siendo diferentes los factores que desencadenan enfermedad periodontal, provocando que se agrave o se acelere el problema.

Las causas pueden ser: locales, sistémicas y/o morfológicas.

Para poder tratar inteligentemente los problemas clínicos de los tejidos del parodonto y las alteraciones patológicas a que están sujetos, se recomienda ser muy cuidadosos, ya que estas afecciones amenazan constantemente la integridad de los tejidos que soportan las piezas dentales.

La enfermedad parodontal produce una gran variedad de signos y síntomas clínicos como:

- Proceso inflamatorio
- Bolsas periodontales
- Hemorragia gingival
- Movilidad dental

Si el paciente acude al consultorio en una etapa ya tardía, este proceso acabará fatalmente en la "perdida dental".

HISTORIA CLINICA PROTESICA

Es muy importante conocer la causa por las cuales fueron perdidas las piezas dentales. Si la causa fué por enfermedad periodontal el pronóstico de las piezas remanentes y de hueso no será tan favorable como si la pérdida se hubiese producido por efectos de caries dental. Cabe mencionar que esto último se puede aplicar tanto para la selección del tipo de prótesis como para formular el plan de tratamiento.

INSPECCION Y PALPACION EXTRAORAL:

Observamos en primera instancia la piel, en busca de manchas, pigmentaciones, lunares y cualquier asimetría o inflamación existente.

Palparemos profundamente, utilizando los dedos índice y pulgar, la región preauricular y la región submentoniana junto con la cadena linfoide submaxilar de gangleos linfáticos. Debe también palpase la articulación temporomandibular bilateralmente y cualquier crepitación o desviación debe ser analizada y tratada para no agravar el problema con la restauración protésica.

INSPECCION Y PALPACION INTRAORAL:

Para efectuar esta inspección debemos contar con lo siguiente:

- Buena iluminación
- Instrumental odontológico básico (1 x 4)
- Abatelenguas
- Gasa y guantes

Para proceder al exámen, es conveniente crearse una norma de secuencia, la cual se puede ser como sigue:

Labios, carrillos, fondo de saco, lengua, piso de boca, paladar duro y blando, orofaringe, espacio retromolar, encía y dientes. Cada tejido debe ser cuidadosamente inspeccionado, buscando cualquier rugosidad, endurecimiento, inflamación y/o asimetrías.

Posteriormente se analiza la mucosa bucal mandibular, frenillos, conducto de Stenon y de Wharton. La inspección de la lengua se efectuará con gasa.

DIENTES Y PERIODONTO:

Ademas del instrumental ya mencionado para este exámen necesitaremos un estuche de profilaxis y una sonda periodontal.

Como primer paso se hara una profilaxis muy cuidadosa para aumentar así las posibilidades de detección de lesiones.

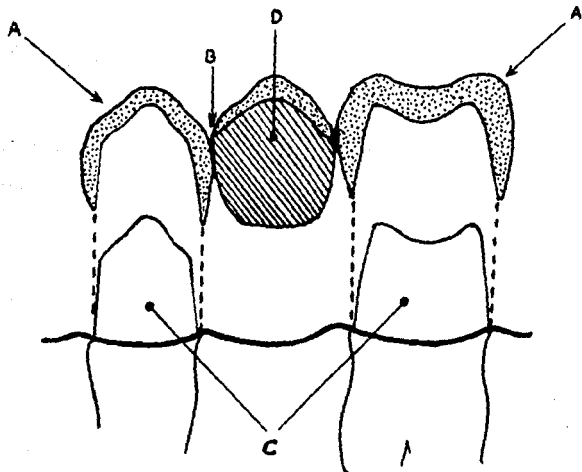
manchas blancas, caries, fracturas, descalcificaciones, etc..

El periodonto será examinado radiográfica y clínicamente.
Utilizaremos el sondeo y la palpación.

Al examinar los dientes se buscará signos de abrasión,
desgaste, eroción, etc.

C A P I T U L O I I

COMPONENTES DE UNA
PROTESIS FIJA



AD. RETENEDORES

BD. CONECTOR

CD. PILARES

DD. PONTICO

C A P I T U L O I I I

FACTORES DETERMINANTES PARA LA COLOCACION DE UNA PROTESIS FIJA

INDICACIONES GENERALES

1.-Psicológicas:

Muchos pacientes rechazan la prótesis removible por sentir que no es parte de él mismo, sin embargo, una prótesis fija realmente será aceptada por sentirla parte del resto del aparato masticatorio.

Otro factor a conciderar es que el paciente en lugar de acostumbrarse a usar su dentadura parcial removible, dejará de usarla. En este sentido, si se trata de un puente fijo se estará virtualmente obligado a usarlo, y por consecuencia normalmente se acostumbrará a él.

2.-Enfermedades Sistémicas:

El caso más abitual se presenta en la epilepsia, cuando un paciente puede sufrir repentinamente la perdida de la conciencia y comenzar con espasmos, esto implica que cualquier tipo de prótesis removible esta contrindicada por temor a que el paciente pueda, en una de sus crisis, broncoaspirar la prótesis o que simplemente ésta se desplace de su sitio.

En estos casos se recomendara definitivamente un aparato

fijo.

3.-Consideraciones Ortodónticas:

En estos casos la prótesis fija juega un papel muy importante ya que permite una ubicación más positiva de los dientes que con cualquier otro método.

Un puente puede ser de uso directo o indirecto para obtener un resultado ortodóntico.

4.-Consideraciones Periodontales:

Cuando existe cierta movilidad de los dientes, o cuando estos tienden a migrar, ferulizarlos es la mejor manera de estabilizarlos, y para ello utilizaremos un puente fijo. Esto impide el movimiento dentario no deseado, previene la extrusión y además asegura la buena distribución de las fuerzas de la masticación sobre varios dientes, evitando así la sobrecarga del periodonto de cualquier diente debilitado por alguna enfermedad.

Cabe destacar que los dientes con cierta movilidad no sirven como pilares para un puente. Esto será solo una parte de la terapéutica oclusal y periodontal que obviamente incluirá la eliminación de la causa de la movilidad antes de proceder a la colocación de la prótesis fija.

5.-Factores de Fonación:

Comensaremos diciendo que el remplazo de uno o más

dientes mediante cualquier tipo de prótesis ayudará notablemente a mejorar un defecto de fonación. Pero es necesario señalar que el volumen de una prótesis removible logicamente induciría a mayores dificultades en este sentido. Generalmente en prótesis fija el tamaño del puente y ciertas formas de retenedores de precisión serán similares a las de los dientes que reemplaza, y rara vez provocará alteraciones fonéticas. En caso de que estas se presenten se deberá a un defecto en la morfología de los pñnticos o retenedores.

6.-Función y estabilidad:

La prótesis al estar fijada positivamente a los dientes pilares constituye un beneficio psicológico importante para el paciente. También se logrará una mejor funcionalidad que con las prótesis removibles. Destacaremos dos puntos principales:

- 1.-Estabilidad absoluta durante el proceso masticatorio normal.
- 2.-Las fuerzas oclusales caeran sobre el periodonto y por lo tanto sobre el hueso alveolar y el de los maxilares, lo cual es ideal. Mientras que con una prótesis removible este objetivo no se logra siempre.

INDICACIONES LOCALES

1.-Piezas Adecuadas para Pilares que Requieren Restauración:

Quando los dientes seleccionados para pilares que requieran ser restaurados, generalmente con coronas, el puente fijo es lo más indicado ya que necesitaremos menos tiempo para realizarlo que para restaurar ese diente. sin embargo, no es aconsejable utilizar esos dientes como pilares de un puente solo por que necesiten ser restaurados. Sera mejor no utilizar dientes dudosos como pilares ya que sería un riesgo con la futura prótesis lo cual puede desencadenar en pérdidas hereditarias mayores.

2.-Falta de espacio para una reposición adecuada:

Quando un diente ha sido perdido por diferentes causas debe ser reemplazado de inmediato para evitar pérdidas del espacio edentulo. Así lograremos la colocación de una prótesis de estética satisfactoria. En ciertos casos, cuando éste espacio casi se ha perdido, se pueden diseñar unas coronas en los dientes pensados anteriormente para pilares de tal forma que cubra el espacio restante, evitando así la necesidad de un puente.

3.-Necesidad de cambios en la formología de los dientes pilares:

Esto es cuando los dientes adyacentes al que debe reemplazarse necesitan ser modificados, por diferentes razones,

como por ejemplo cuando se presentan dientes girovertidos, abrasionados, etc, será necesario dejarlos aceptables estética y funcionalmente.

FACULTAD DE ODONTOLOGIA

DIVISION DE ESTUDIOS DE POSGRADO

REGISTRO DE DIAGNOSTICO DE PROTESIS PARCIAL FIJA

I.- INFORMACION GENERAL

FECHA: _____

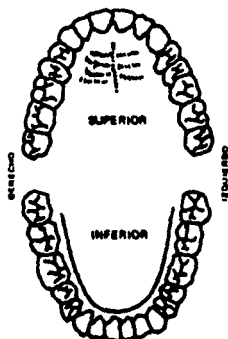
Nombre _____ Edad _____

Domicilio _____

Ocupación _____ Sexo _____ Tel. _____

Motivo principal de la consulta _____

II.- EVALUACION CLINICA



Pinte el diagrama y especifique:

AZUL.- Dientes con caries _____

AMARILLO.- Prótesis Parcial Fija _____

VERDE.- Prótesis Parcial Removible _____

NEGRO.- Dientes ausentes _____

ROJO.- Restauraciones Individuales _____

ANALISIS DE LA OCLUSION:

a).- Clasificación: _____

Protección canina _____

Protección anterior _____

Función de grupo _____

Protección mutua _____

b).- Mordida cruzada: _____

c).- Mordida abierta: _____

d).- Sobre mordida: _____

e).- Relación incisas: Traslape horizontal _____ mm. Traslape vertical _____ mm.

f).- Contacto dentario anterior en oclusión céntrica _____

Observaciones: _____

EVALUACION PARODONTAL: _____

EVALUACION ENDODONTICA: _____

ARTICULACION TEMPOROMANDIBULAR

a).- Comodidad

b).- Crepitante

c).- Sonora

d).- Suavidad

e).- Desviación

MOVIMIENTO MANDIBULAR (evalúalo como normal, excesivo o limitado)

a).- Protusivo _____ b).- Lateral derecho _____ c).- Lateral izquierdo _____

HABITOS BUCALES: _____

EXAMEN RADIOGRAFICO:

Relación corona-raíz _____

SopORTE base _____

Región dentada _____

Observaciones: _____

III.- PLAN DEL TRATAMIENTO

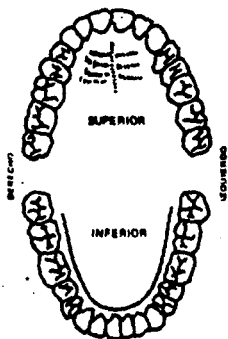
a).- Dientes pilares _____

b).- Pónticos _____

c).- Restauraciones individuales _____

d).- Otros _____

e).- Material a utilizar: _____



f).- Pinte el diagrama y especifique tipos de preparación:

- AMARILLO.- Dientes pilares _____

- NEGRO Y AMARILLO.- Pónticos _____

- ROJO.- Restauraciones Individuales _____

INDICACIONES: _____

ALUMNO: Dr. _____ Firma: _____

AUTORIZO: Dr. _____ Firma: _____

C A P I T U L O I V

**VENTAJAS Y DESVENTAJAS
DE LOS
PUENTES FIJOS**

VENTAJAS:

-El paciente se adapta a ella con mayor facilidad por hecho de estar fija.

-Ir  unida firmemente a los dientes evitando que se desplace.
No existe el peligro que el paciente se la pueda tragar.

-Mayor durabilidad.

-Son muy similares a los dientes naturales, y no presenta aumento de vol men que pueda afectar las relaciones bucales y de fonaci n entre otras.

-No poseen anclajes que se muevan sobre las superficies dentales durante los movimientos funcionales, evitando asi el consiguiente desgaste de los tejidos dentales.

-Mejor estimulo fisiol gico.

-Tienen una acci n de f rula sobre los dientes en los cuales van anclado, protejiendolos de las fuerzas perjudiciales.

-Excelente estética.

-Transmiten a los dientes las fuerzas funcionales y así estimulan favorablemente a los tejidos de sosten (periódonto).

DESVENTAJAS:

-En ocasiones la necesidad de desgastar tejido sano de los dientes pilares.

-Dificultad en la técnica de preparación.

-El costo es mayor.

-Dificultad para su reparación.

C A P I T U L O V

TIPOS DE PREPARACIONES

CORONAS COMPLETAS

Se denominan coronas completas a las restauraciones que cubren completamente a la corona clínica de un determinado diente. El tratamiento de las coronas se considera muy radical, ya que se procederá a la eliminación de toda la morfología de un determinado diente. Por esto, las coronas completas solamente estarán indicadas después de haber considerado otras posibilidades de diseños menos destructivos.

En el caso de los puentes fijos, muchas veces hay que recurrir a las coronas completas, especialmente si el pilar es corto o si la brecha edentula es larga.

Además, cuando necesitamos lograr un efecto cosmético adecuado, se suelen usar coronas jacket de porcelana o coronas veneer de metal porcelana, que también son coronas completas.

INDICACIONES

- 1.- Cuando el diente de anclaje esta muy destruido por diversas razones.
- 2.- Cuando el diente de anclaje tiene restauraciones extensas.
- 3.- Cuando la estética del diente no es satisfactoria por algún defecto del desarrollo.
- 4.- Cuando existe una inclinación anormal del diente respecto

de su posición normal y no responde al tratamiento ortodóntico.

- 5.- Si los contornos axiales del diente no son satisfactorios desde el punto de vista funcional.
- 6.- Cuando hay que modificar el plano oclusal.

La preparación de la corona completa implica el tallado de todas las superficies de la corona clínica. Normalmente, la preparación penetra en dentina, excepto en la zona cervical de ciertos tipos de coronas coladas de oro. La reacción por parte del diente ante la preparación tan extensa depende de varios factores. La edad del paciente condiciona la permeabilidad de los canalículos dentinales. En el paciente joven los canalículos presentan una reacción máxima y hay más peligro de irritación pulpar. En el paciente adulto, donde ya se han producido cambios escleróticos en la dentina, los canalículos son más estrechos reduciéndose así la permeabilidad de la dentina y el peligro de que se presenten afecciones en el tejido pulpar.

La presencia de caries también influye en la permeabilidad de la dentina, ya que ésta ocasiona una reacción dentinaria y la formación de dentina secundaria además de otros cambios escleróticos; la permeabilidad en la dentina disminuye y, con frecuencia, los canalículos están totalmente obturados en la zona de la caries. Durante la preparación de cavidades en los dientes donde hay que hacer preparaciones para coronas

completas , disminuye la posibilidad de irritación pulpar.

Se recomienda preparar cavidades preliminares, colocando obturaciones de cemento y dejarlas durante algún tiempo, para dar oportunidad a que se produzca alguna reacción en la dentina y se disminuya la permeabilidad.

OBJETIVOS DEL DISEÑO:

1).-Obtener espacio para permitir la colocación del metal de espesor adecuado, para así, contrarrestar las fuerzas funcionales en la restauración final.

2).- Dejar espacio para colocar metal de un espesor conveniente, que permita la reproducción de todas las características morfológicas del diente sin sobrepasar sus contornos originales.

3).-Eliminar la misma cantidad posible de tejido dentario en todas las caras del diente para asegurar una capa uniforme de metal.

4).-Eliminar todas las anfractuosidades axiales y ofrecer a la restauración una línea de entrada compatible con los demás anclajes del puente.

5).-Obtener la máxima retención compatible con una dirección de entrada conveniente.

PAREDES AXIALES:

Las paredes axiales del diente se desgastan hasta que dejen un espacio de 1 mm. de espesor (aprox.). en las regiones oclusales, para que lo ocupe el metal.

PAREDES PROXIMALES:

A las paredes proximales se les da una inclinación mínima de 5 grados. Esto facilita las impresiones y el ajuste de las restauraciones, al mismo tiempo que proporciona máxima retención del muñón.

TERMINADO CERVICAL:

En las coronas coladas completas se emplean diversas clases de líneas terminales cervicales. A continuación, describiremos tres tipos de líneas terminales que tienen sus indicaciones en situaciones determinadas;

TERMINADO CERVICAL SIN HOMBRO

Es tal vez, la más sencilla de realizar y la que permite conservar más tejido dentario. Sin embargo la preparación sin hombro tiene varios inconvenientes; la superficie axial se une con la superficie del diente en un ángulo muy obtuso y a veces resulta difícil localizar la línea terminal, sobretodo en el modelo de trabajo. Esto puede traer como consecuencia que la restauración quede más grande o más pequeña de lo que debería ser.

TERMINADO CERVICAL EN BISEL

El terminado cervical en bisel resuelve dos de los inconvenientes del terminado sin hombro. Se obtiene una línea terminal muy bien definida y además se consigue un espacio adecuado en la región cervical para poder hacer una restauración acorde con los contornos del diente natural. La razón por la cual este tipo de restauración no haya sido utilizada mayormente se debe, probablemente, a la dificultad de hacer esta preparación con instrumental cortante de baja velocidad.

TERMINADO CERVICAL CON HOMBRO O ESCALON

Se señala esta preparación como la menos conservadora de los tres tipos de terminaciones cervicales, aunque debemos señalar, que el exceso de tejido que se elimina es, en muchos casos, más teórico que real. Su preparación es sencilla y se obtienen líneas terminales cervicales bien definidas, sin mayores dificultades. Además se logra un buen acceso a las zonas cervicales mesial y distal, lo cual facilita el acabado de las áreas del muñón y la toma de la impresión.

SUPERFICIE OCLUSAL:

La superficie oclusal del diente se talla hasta obtener el suficiente espacio para colocar el metal (1 mm. aprox.). Es muy importante hacer el tallado siguiendo la anatomía de la superficie oclusal ya que esto asegura una máxima conservación de tejido y un espesor adecuado de cera en el modelo y de metal

en el colado. Esto también disminuye la posibilidad de llegar a perforar la superficie oclusal de la restauración durante su terminado, al pulir y al hacer el equilibrio de la oclusión.

TIPOS DE TERMINACIONES CERVICALES



TERMINADO CERVICAL
SIN HOMBRO

1.-El muñón sin hombro, en el cual la pared axial de la preparación cambia de dirección y se continúa con la superficie del diente.

2.-El terminado en bisel, en el cual se hace un bisel en el margen cervical de la pared axial del muñón.



TERMINADO CERVICAL
EN BISEL



TERMINADO CERVICAL

3.-El terminado en hombro o escalón, en el cual el margen cervical termina en un hombro en ángulo recto y con un bisel en el ángulo cavosuperficial.

CORONAS TRES-CUARTOS

Se denomina así pues cubre aproximadamente tres cuartas partes de la superficie coronal del diente. Estas coronas se pueden utilizar en dientes anteriores y posteriores tanto del maxilar como de la mandíbula.

En piezas anteriores, la preparación incluye la superficie lingual, mesial, distal e incisal. En dientes posteriores se cubren las superficies se cubren las mismas superficies que la de los dientes anteriores, cambiando obviamente la superficie incisal por la oclusal.

INDICACIONES:

La corona tres cuartos se utiliza como restauración de dientes individuales, o como retenedor de puentes. En la restauración de un solo diente, la corona tres-cuartos está indicada cuando la caries afecta las superficies proximales y lingual, ya sea directamente o por extensión, y la cara vestibular está intacta y en buenas condiciones estéticas.

Las indicaciones de la corona tres-cuartos como retenedor de puente difieren un tanto de sus aplicaciones como restauración. Algunos autores mencionan que la corona tres-cuartos es una de las restauraciones más conservadoras que pueden utilizarse en la retención de puentes. Se obtiene una retención adecuada con un mínimo de tallado de tejido dentario y, en muchos casos, queda expuesta muy poca cantidad de dentina.

La corona tres-cuartos es aplicable como pilar de puentes en cualquier diente anterior o posterior.

CONTRAINDICACIONES:

No debemos realizar coronas tres-cuartos en dientes anteriores cuyas coronas clínicas sean cortas, a no ser de que aseguremos una retención adicional por medio de pins.

También los incisivos con las paredes coroneales muy inclinadas suelen estar contraindicados, ya que la penetración profunda de las ranuras proximales en la región incisal, para conseguir dirección de entrada conveniente, puede afectar el tejido pulpar.

CORONAS TRES-CUARTOS ANTERIORES

DISEÑO:

Ya mencionamos que las coronas tres-cuartos pueden ser utilizadas en cualquier diente anterior, con esta base, procederemos a estudiar un único diseño. Para este objetivo, mencionaremos que la preparación se diseña mejor en el modelo de estudio en primera instancia.

Hay que obtener toda la información posible de estado de la pieza dental en cuanto a caries o restauraciones previas, junto con las radiografías para ver el contorno del tejido

pulpar.

Los márgenes interproximales se extienden en dirección vestibular, rebasando las zonas de contacto para que queden en áreas inmunes. Dicha extensión debe ser mínima para evitar la exposición del metal.

-Margen vestíbulo-incisal: La posición del margen vestíbulo incisal determina la cantidad de protección incisal que la restauración puede ofrecer al diente. La cantidad de protección incisal necesaria está supeditada a los siguientes factores:

-Relación funcional con los dientes antagonistas.

-Grado de translucidez del borde incisal.

-Espesor vestíbulo-lingual del tercio incisal relacionado con la resistencia del diente.

-Márgenes cervicales: El margen cervical de la preparación se puede terminar con un acabado sin hombro, o con un acabado en bisel.

-Ranuras de retención: Una vez establecida la posición de los márgenes vestibulares, se planea la posición y dirección de las ranuras de retención. Se efectúa, primero, la ranura incisal. Esto se hace después de biselar el borde incisal desde el margen vestibular (a 45 grados del eje longitudinal del diente). Se divide el bisel en tercios, desde vestibular hacia lingual, y se talla la ranura incisal a lo largo de la línea que representa la unión de los tercios medio y lingual.

Las ranuras proximales empiezan en los extremos proximales de la ranura incisal y su dirección es establecida de acuerdo con la línea de entrada general del puente. La ranura debe terminar en la parte cervical, casi en el margen de la preparación, previamente establecido. Las ranuras proximales aconvergen hacia la zona incisal en un grado que varía de acuerdo con las demás preparaciones de anclaje del puente.

CORONAS TRES-CUARTOS POSTERIORES

Se utilizan dos clases principales de coronas tres-cuartos en dientes posteriores, tanto para superiores como para inferiores.

Una de ellas es la preparación en caja, que básicamente es una preparación para incrustación mesio-ocluso-distal (MOD), con las superficies lingual y oclusal talladas e incluidas en la preparación. Este tipo se usa en sitios donde ya existe una restauración intracoronal, o caries en el diente, que se tallará o bien cuando se requiere una restauración de máxima resistencia.

La otra clase es la preparación en ranura que es más conservadora, y no entra en el interior de la corona del diente tan extensamente como la anterior. La corona tres-cuartos en

ranura se aplica en dientes sin obturaciones ni lesiones de caries previas.

CORONAS EN METAL-PORCELANA

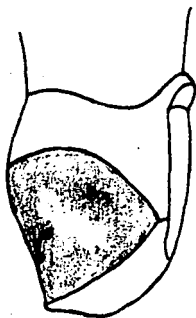
Las restauraciones de metal-porcelana combinada es una de las preparaciones que posee mayor solidez y resistencia a la fractura.

PREPARACION:

El primer paso consiste en el tallado de surcos de orientación en la cara labial y en el borde incisal. Los surcos labiales se tallan en dos series; una paralela a la mitad gingival de la cara labial y otra a la mitad incisal. La profundidad ideal es de 1.2 mm.

Posteriormente los surcos del borde incisal se cortan a todo su ancho y se llevan 2 mm. hacia gingival. Luego se comienza la reducción de la superficie, nivelandola con el fondo de los surcos de orientación. De este modo, se reduce la porción incisal y gingival de la cara labial. La reducción se extiende más allá de la arista labioproximal, hasta un punto

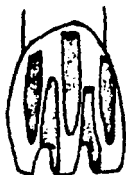situado 1mm. más hacia lingual del punto de contacto. Luego, al mismo tiempo que el lado de la fresa alisa la cara labial, su punta va formando la línea terminal en forma de hombro para que así la cofia tenga un espesor de metal que resista las distorciones que produce la cocción de la porcelana y al mismo tiempo no se comprometa la estética.



Finalmente la superficie lingual se reduce con una rueda de diamante pequeña, hasta obtener un espacio interoclusal de por lo menos 0.7mm.

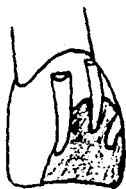INDICACIONES:

Está especialmente indicada en las regiones anteriores del maxilar y de la mandíbula, donde la estética será fundamental. También se puede realizar en cualquier pieza donde esté indicada una restauración de corona completa.



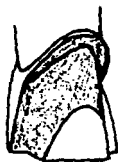SURCOS DE ORIENTACION PROFUNDOS.

(Fresa de diamante cónica de punta plana)



REDUCCION LABIAL

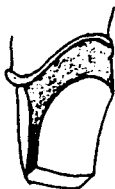
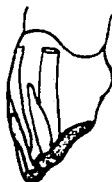(mitad incisal)



REDUCCION LABIAL

(mitad gingival)

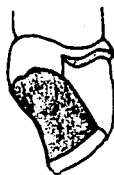REDUCCION INCISAL



REDUCCION AXIAL LINGUAL

(fresa de diamante, delgada
y redondeada)

REDUCCION LINGUAL



(Crueda diamantada pequeña)

C A P I T U L O V I

PRUEBA DE METALES EN EL PACIENTE

Aunque, teóricamente, es posible construir un puente en los modelos montados en un articulador y cementario en posición sin más pasos intermedios, casi nunca se consigue esto en la práctica. Para el odontólogo experto que trabaja con la colaboración de un mecánico dental, y que usa técnicas clínicas y de laboratorio suficientemente comprobadas, es posible que pueda aplicar en muchas ocasiones la secuencia del articulador a la boca en un solo paso. El operador experimentado podrá enfocar cada caso a la luz de su propia experiencia y seleccionar una secuencia de tratamiento propia para cada situación. Sin embargo, se debe seguir una secuencia, paso por paso, incluyendo la prueba en boca antes de hacer las operaciones finales del puente. En la mayoría de los casos, se necesita hacer algún ajuste, e inclusive cuando no hay que hacer ninguno, la experiencia que se gana con los métodos de prueba del puente será muy valiosa para los futuros casos que se presenten.

Hay un gran número de factores que hace que la prueba en boca sea una necesidad que no se pueda omitir en el proceso de registro de las distintas posiciones mandibulares, necesario para montar los modelos en el articulador. El mismo articulador puede imponer ciertas limitaciones en los

movimientos, como ocurre con los articuladores simples.

También es difícil comprobar los diversos riesgos en la boca, esto demandará una cooperación considerable por parte del paciente, y aún así, se pueden cometer errores que pasen inadvertidos.

Además de estas posibilidades de errores técnicos, hay que contar también con el riesgo, siempre presente, de que los dientes de anclaje se muevan durante el tiempo que transcurra desde la toma de impresión y la terminación del puente.

PRUEBA DE RETENEDORES

Cuando se prueban los retenedores en boca, se examinan los siguientes aspectos:

1. El ajuste del retenedor.
2. El contorno del retenedor y sus relaciones con los tejidos gingivales contiguos.
3. Las relaciones de contacto proximal con los dientes contiguos.
4. Las relaciones oclusales del retenedor con los dientes antagonistas.
5. La relación de los dientes de anclaje comparada con su relación en el modelo de estudio.

Luego, se retiran las restauraciones provisionales de las preparaciones para los retenedores. se aísla la zona. y se limpia cuidadosamente para que no quede ningún residuo de cemento. Los retenedores se posicionan en su lugar y se revisan uno por uno. solamente cuando se ha probado INDIVIDUALMENTE cada retenedor se colocan todos en la boca y se prueban en conjunto. La única excepción a la regla. es cuando uno de los retenedores hace de llave para guiar las cúspides en los movimientos de lateralidad. como por ejemplo. un canino que sirva de guía a los movimientos mandibulares en las excursiones laterales hacia el lado en el que está dicho canino. En este caso. se prueba primero el retenedor. y al momento de ajustarlo. se deja en posición. mientras se revisan y prueban los demás retenedores. Cada retenedor es examinado individualmente para comprobar que cumpla con los siguientes requisitos:

ADAPTACION DEL RETENEDOR. Se coloca el retenedor en la respectiva preparación en boca y se aplica presión. Cuando el retenedor esta en su lugar. se examinan los márgenes de éste. luego se afloja la presión y al abrir la boca el paciente. se vigila que no haya ninguna separación del borde. lo cual indicaría que el colado no habría quedado bien adaptado. Los márgenes se examinan a todo lo largo de la periferia del colado para buscar cualquier defecto o falla de adaptación.

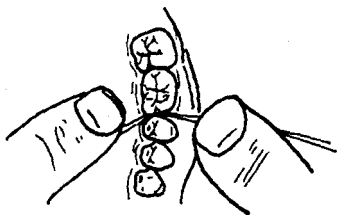
CONTORNO. Se examina el contorno de las superficies axiales del retenedor para comprobar que se adapta bien. En los sitios en donde el retenedor se extiende cervicalmente hasta llegar a quedar en contacto con el tejido gingival, se recomienda examinar el contorno con mucha atención para verificar que existe un buen sellado.

Cuando el contorno del retenedor llega a su longitud adecuada, se observará una isquemia en el tejido gingival al empujar el retenedor para que quede colocado en posición correcta. Cuando por el contrario, hay defecto en el contorno y éste no se extiende hasta su localización correcta, esto solamente se advertirá mediante un examen cuidadoso y conociendo por anticipado, la anatomía del diente en particular. El exceso de contorno se puede corregir tallando el colado cuidadosamente hasta conseguir la anatomía correcta.

Debemos mencionar que de preferencia cualquier defecto en el contorno (que requiera solución por parte del laboratorio), nos obliga a hacer un nuevo colado que tenga las características deseadas.

RELACION DE CONTACTO PROXIMAL. Si el contacto proximal de un colado es demasiado prominente, se notará en cuanto se trate de ajustar, en cuyo caso, hay que retocar el contacto para que se adapte así a su posición. Para comprobar que el contacto proximal ha quedado correcto, pasaremos un hilo dental a través del punto de contacto, desde la parte oclusal a la cervical.

El hilo debe pasar fácilmente por la zona, sin que quede demasiado separado (suelto). Para adquirir la sensibilidad de esta técnica es de gran utilidad comparar el efecto que hace el hilo con otros contactos en partes distintas de la boca, procurando que el del retenedor sea similar a estos.



La extensión del contacto se examina con el hilo en dirección vestibulo-lingual y ocluso-cervical. Se aprieta el hilo a través del contacto y se sacan los dos extremos a la superficie vestibular, luego se estiran hasta que queden paralelos; la distancia entre los dos cabos dará la medida de la dimensión y posición del contacto en sentido ocluso-cervical. Luego, se estiran hacia arriba los dos cabos, colocandolos en posición vertical, y así observaremos la dimensión vestibulo-lingual del contacto.

RELACIONES OCLUSALES. Las relaciones oclusales de cada uno de los retenedores serán examinadas en las posiciones siguientes:

- Oclusión céntrica,
- Excursiones laterales de diagnóstico (izquierda y derecha)
- Relación céntrica.

Primero comprobaremos la oclusión céntrica, pidiéndole al paciente que muerda; si hay algún exceso oclusal lo notaremos con el simple exámen visual. El ruido que se produce al hacer contacto los dientes entre sí, también nos puede servir para saber si existe un punto prematuro de contacto, la localización exacta del punto de interferencia se puede averiguar colocando un trozo de papel testigo entre los dientes antes de que el paciente proceda al cierre. El punto más alto quedará marcado. Luego, se hacen los retoques necesarios y se prueba nuevamente el retenedor en la boca. Aún así, el paciente puede notar todavía que el retenedor queda alto. En ese momento, es muy útil usar una lámina fina de cera moldeada y colocarla sobre las superficies oclusales del retenedor y de los dientes contiguos; luego se le pide al paciente que muerda (en oclusión céntrica) y luego que abra. Se retira la cera y se examina cuidadosamente. El punto de interferencia habrá perforado la cera.

A continuación, se prueba la oclusión en excursión

lateral, hacia la parte que está el puente. y así se pueden examinar las relaciones oclusales en posición de trabajo. Se examina la relación de los planos inclinados y se compara con la del diente antes de la preparación del retenedor.

Después se conduce a la mandíbula, en excursión lateral, hacia el lado opuesto y se examinan las relaciones de balance del retenedor. Se adapta el retenedor de modo que no haga contacto durante la excursión de balance, excepto en circunstancias especiales, en las cuales se requiera que exista dicho contacto.

Seguido a esto, se guía al paciente para que coloque la mandíbula en posición retrusiva y se examina el retenedor en relación céntrica. Aunque el colado haya quedado normal con los dientes opuestos en oclusión céntrica, puede encontrarse un punto de interferencia en la vertiente distal de alguna cúspide mandibular, o en la vertiente mesial en las cúspides de los dientes superiores. La zona causante de la interferencia se reloca en el colado.

Este proceso se repetirá en cada colado hasta que todos queden ajustados individualmente. Entonces se colocan las relaciones oclusales, haciendo los ajustes menores que sean necesarios.

C A P I T U L O V I I

FERULIZACION Y SOLDADURA EN EL LABORATORIO

FERULIZACION:

Después de haber hecho los colados y examinado las relaciones oclusales, sólo queda comparar las relaciones de los pilares entre sí, las del modelo con las que tiene en la boca. Esto lo podemos hacer uniendo los retenedores entre sí, en el modelo de trabajo, de modo que queden ferulizados y luego probándolos en la boca. Si los colados ferulizados en los modelos asientan totalmente en la boca, podemos decir que el modelo de laboratorio es correcto y que los dientes de anclaje no han sufrido ningún movimiento desde la toma de la impresión. Por lo tanto, se puede terminar el puente, en el modelo de trabajo, con suficientes posibilidades de que podrá quedar bien al momento de cementarlo.

La ferulización de los retenedores se hace doblando un pedazo de alambre de grueso calibre, de un tamaño tal que cubra todos los retenedores y se coloca sobre estos. El alambre irá unido a cada uno de los retenedores con resina autopolimerizable, una vez endurecida la resina, se retiran los retenedores ya ferulizados y se procede a realizar la prueba en la boca.

SOLDADURA:

Ya en el laboratorio se procede a retirar la férula que se construyo pero no sin antes haber tomado una guía con yeso blanco por las caras vestibulares, asegurandose de colocar un separador antes de tomar la impresión. Cuando se ha retirado el acrílico y el alambre, se toma una impresión con modelina de alta fusión, impresionando las caras palatinas y parte de las oclusales si se trata de piezas posteriores y bordes incisales si son anteriores, luego se retira la impresión y los retenedores colocados en sus posiciones correctas. Se obtiene la impresión con revestimiento, teniendo en cuenta las restauraciones de las piezas soportes y los respaldos de las piezas intermedias perfectamente relacionados y colocados preferentemente en una raqueta de alambre, siendo la capa de revestimiento bastante gruesa, se fijan los respaldos entre cara proximal y proximal con una pequeña porción de cera. Luego procedemos a soldar los espacios entre restauración y restauración, se le dá un baño de flux en las partes que se quiera soldar y antiflux en aquellas que no queremos soldar. Se calienta lentamente el revestimiento, hasta que esté al rojo y se colocan pequeñas porciones de soldadura, ayudandola a que corra con una punta de grafito, hasta que se unan las partes que se desean soldar. Una vez soldado el puente se coloca en agua acidulada en una copela y se ajusta perfectamente en el modelo de trabajo. Posteriormente se procede a pulir el puente con un disco de lija, de hule y luego con blanco de españa y

rojo inglés.

Finalmente se lava con agua y jabón para probarlo en el paciente, si ya queda bien ajustado, se manda otra vez al laboratorio para colocarle las carillas estéticas. Para esto ya hemos seleccionado el color que tendrán los dientes.

C A P I T U L O V I I I

MONTAJE DE MATERIAL ESTETICO

CARILLAS ESTETICAS

En este tema haremos una mención leve de lo que son las carillas estéticas.

A continuación, mencionaremos una variedad de facetas y respaldos para piezas intermedias:

- 1.-Pónticos con carillas de pernos largos.
- 2.-Póntico Steele de respaldo plano.
- 3.-Trupóntico Steele.
- 4.-Póntico higiénico Steele.
- 5.-Póntico con carillas de pernos inversos.
- 6.-Póntico acrílico.
- 7.-Póntico de porcelana fundida.
- 8.-Póntico con borde de mordida en porcelana.
- 9.-Póntico completo en oro.

Las carillas o facetas se seleccionan eligiéndolas de un surtido de moldes que se ajusten al modelo de estudio; cada diente se selecciona teniendo en cuenta que sea ligeramente más largo y más ancho que lo necesario para permitir el tallado, ajustandolo así al caso particular.

Se tallan las carillas para adaptarlas a un duplicado del modelo de estudio y se montan en goma laca. A continuación, se prueban en la boca, lo cual cumple con dos objetivos;

1.-El paciente puede observar el resultado que se puede lograr, además se pueden demostrar y explicar todos los problemas estéticos y las limitaciones que, en ocasiones, hay que aceptar.

2.-Las carillas facilitan la operación de establecer con precisión las posiciones más convenientes de los márgenes vestibulares de los retenedores. Sin esta guía los márgenes pueden quedar demasiado o poco extendidos, ocasionando problemas tanto estéticos como de soldadura.

C A P I T U L O I X

C E M E N T A C I O N

CEMENTACION DEFINITIVA:

Antes de proceder a la cementación definitiva, se terminan todas las pruebas y ajustes necesarios del puente y se hace el pulido final. Existen ciertos factores, muy importantes de considerar, antes de la cementación definitiva. A continuación, un detalle de cada uno de estos;

1.-Control del dolor.

La fijación de un puente, puede acompañarse de dolor considerable y, en muchos casos, hay que usar un anestésico local; durante los múltiples procesos que preceden a la cementación, se habrá advertido la sensibilidad de los dientes y entonces se podrá precisar los casos en que debe aplicarse anestesia, la cual no reduce la respuesta de la pulpa a los distintos irritantes y factores que puedan afectar la salud de la misma debiendo prestar especial atención en esto, adoptando las medidas de control que sean necesarias durante los diversos pasos de la cementación.

2.-Preparación de la boca.

El objetivo de este paso es conseguir y mantener un campo

seco durante la cementación. Para este fin, podemos utilizar rollos de algodón, gasa y eyector de saliva.

3.-Preparación de los pilares

Hay que secar minuciosamente la superficie del diente de anclaje con algodón, evitando aplicar alcohol u otro líquido de evaporación rápida, así también evitaremos la exposición prolongada a corrientes de aire ya que deshidrata la dentina. Los pilares ya aislados, cubiertos con algodón, estarán a la espera del material de cementación (zoe permanente, fosfato de zinc, hionomero de vidrio, etc.).

4.-Preparación del cemento.

Este paso será diferente en tiempo y técnica. Dependerá de las especificaciones del fabricante y también del tipo de cemento a elección en cada caso específico.

5.-Ajuste del puente

Se rellenan los retenedores del puente con el cemento mezclado, luego se e retiran los algodones de protección y si se desea aplicar cemento directamente al pilar, se hace en ese momento. El puente se coloca en posición y se asienta con presión digital constante en cada uno de los pilares del puente, también podemos poner un palillo de naranjo o otro dispositivo, entre los dientes superiores e inferiores, y pediremos al paciente que muerda sobre el palillo. Finalmente colocaremos un

rollo de algodón húmedo entre los dientes y le pediremos al paciente que muerda sobre el algodón y lo mantenga apretado hasta que el cemento haya endurecido.

6.-Remoción del exceso de cemento.

Una vez que el cemento se haya solidificado, hay que retirar todo el excedente de las zonas gingivales e interproximales. Estas pequeñas partículas de cemento, al no ser retiradas del surco gingival son causa de reacciones inflamatorias. Los excesos grandes pueden ser removidos con excavadores. Pasaremos hilo dental por las regiones interproximales para desalojar cemento.

Cuando se han quitado todas las partículas de cemento, se comprueba la oclusión en las posiciones y relaciones usuales.

CONCLUSIONES

Podemos decir que la cavidad bucal es un sistema complejo, en el cual, la pérdida de una pieza dentaria, traería como consecuencia una variación en su estructura y en los tejidos que ella involucra. En base a esto, considerando a la pieza dentaria como un todo, se hace igualmente indispensable cuando existe la pérdida de alguna de sus partes, rehabilitar sus funciones anatómicas, fisiológicas y estéticas al máximo, en coordinación y armonía con todos los factores dentales.

Antes de comenzar el tratamiento protésico, el odontólogo debe realizar un examen completo de los arcos dentarios y sus relaciones, tomando en cuenta todos los factores que en determinado momento puedan influir en forma negativa en la elaboración de la prótesis.

Se ha visto que el principal factor causante de un daño parcial o total a una pieza dentaria es la caries, sin descartar por supuesto los traumatismos o enfermedades sistémicas como la diabetes.

En la actualidad la prótesis fija juega un papel muy importante dentro de la odontología, ya que es un medio de rehabilitación bucal satisfactorio y de una excelente calidad estética.

**ESTA TESIS NO DEBE
SALIR DE LA BIBLIOTECA**

Será, en última instancia, el paciente, quien reciba los beneficios de nuestra experiencia y capacidad para percibir las cosas, nosotros; tendremos la satisfacción de haber cumplido tanto profesional como moralmente en lo que respecta al compromiso que hemos contraído con la sociedad.

BIBLIOGRAFIA

- GEORGE E. MEYERS "Prótesis de Coronas y Puentes".
Editorial Labor S.A. Segunda Edición.
1974.
- TYLMAN "Prótesis de Coronas y Puentes".
Editorial Hispano-Americana.
México 1958.
- HERBERT T. SHILLINGBURG "Fundamentos de Prostodoncia Fija"
Editorial Prensa Médica Mexicana S.A.
México 1983.
- TYLMAN A. STANLEY "Theoria and Practice of Cron and
Prosthodontics". Saint Missouri
U.S.A. Fixed Parcial 1970.
- RIPOL G. CARLOS "Métodos Clínicos de Rehabilitación
Bucal". Editorial Interamericana.
- RANFJORD P. SIGURD "Oclusión". Editorial Interamericana.
1972.