



# INSTITUTO UNIVERSITARIO DEL NORTE

ESCUELA DE ODONTOLOGIA  
INCORPORADA A LA  
UNIVERSIDAD NACIONAL AUTONOMA DE MEXICO

“ESTUDIO SOBRE LA  
EXTRACCION DENTAL”

**T E S I S**

QUE PARA OBTENER EL TITULO DE  
CIRUJANO DENTISTA

P R E S E N T A:  
LUIS ANTONIO ALMEIDA MARTINEZ



CHIHUAHUA, CHIH.

TESIS CON  
FALLA DE ORIGEN

1989



Universidad Nacional  
Autónoma de México



## **UNAM – Dirección General de Bibliotecas Tesis Digitales Restricciones de uso**

### **DERECHOS RESERVADOS © PROHIBIDA SU REPRODUCCIÓN TOTAL O PARCIAL**

Todo el material contenido en esta tesis está protegido por la Ley Federal del Derecho de Autor (LFDA) de los Estados Unidos Mexicanos (México).

El uso de imágenes, fragmentos de videos, y demás material que sea objeto de protección de los derechos de autor, será exclusivamente para fines educativos e informativos y deberá citar la fuente donde la obtuvo mencionando el autor o autores. Cualquier uso distinto como el lucro, reproducción, edición o modificación, será perseguido y sancionado por el respectivo titular de los Derechos de Autor.

Í N D I C E

P Á G.

INTRODUCCIÓN+++++	4
CAPÍTULO I	
DEFINICIÓN+++++	6
CAPÍTULO II	
HISTORIA DE LA EXODONCIA DIFERENTES ÉPOCAS HASTA- NUESTROS DÍAS+++++	8
CAPÍTULO III	
ESTUDIO DEL ENFERMO+++++	28
CAPÍTULO IV	
MAXILARES SUPERIOR E INFERIOR Y MÚSCULOS MASTICADORES+++++	51
CAPÍTULO V	
INDICACIONES Y CONTRAINDICACIONES DE LA EXTRACCIÓN DENTARIA+++++	71
CAPÍTULO VI	
EXTRACCIÓN DE DIENTES+++++	79
CAPÍTULO VII	
PASOS DE LA EXODONCIA+++++	99
CAPÍTULO VIII	
TÉCNICA PARA LA EXTRACCIÓN POR MEDIO DE UN FÓRCEPS+++++	101

CAPÍTULO	IX	SELECCIÓN DE FÓRCEPS+++++	103
CAPÍTULO	X	MÉTODOS DE LA EXTRACCIÓN DENTAL+++++	105
CAPÍTULO	XI	COMPLICACIONES DE LA EXTRACCIÓN DENTARIA+++++	139
CAPÍTULO	XII	CONTROL POSTOPERATORIO DE LAS EXTRACCIONES+++++	149
CAPÍTULO	XIII	POSICIONES DEL PACIENTE Y DEL OPERADOR PARA LA EXODONCIA+++++	151
CAPÍTULO	XIV	ASEPSIA Y ANTISEPSIA DEL OPERADOR E INSTRUMENTAL+++++	155
CAPÍTULO	XV	BLOQUEO DE LAS RAMAS DEL NERVI MAXILAR SUPERIOR. BLOQUEO DE- LAS RAMAS DEL NEVIO MAXILAR IN- FERIOR+++++	158
CONCLUSIONES+++++			163
BIBLIOGRAFÍA+++++			167

## I N T R O D U C C I Ó N

DESDE MI ETAPA ESTUDIANTIL, AL CURSAR LA MATERIA DE-  
EXODONCIA EN LA ESCUELA DE ODONTOLOGÍA INCORPORADA A LA -  
UNIVERSIDAD NACIONAL AUTÓNOMA DE MÉXICO, CON LA BRILLANTE  
EXPOSICIÓN DE MI MAESTRO EL DR. FLORENTINO GARIBAY SANNI-  
GUEL, SURGIÓ EN MI LA INQUIETUD DE ADENTRARME EN EL ESTU-  
DIO DE ESTA RAMA BÁSICA DEL CONOCIMIENTO DE NUESTRA PROFE  
SIÓN.

PRETENDI PROFUNDIZAR EN LO RELATIVO A LA HISTORIA, -  
IMPORTANCIA, TÉCNICAS Y ASPECTOS RELACIONADOS CON LA MATE  
RIA, TOMANDO EN CUENTA LA IMPORTANCIA DE LA EXODONCIA QUE  
DÍA CON DÍA SE PONE DE RELIEVE ANTE EL INCREMENTO DE CA--  
SOS CLÍNICOS REGISTRADO EN LA COMUNIDAD, FENÓMENO QUE PU-  
DE CONSTATAR CON TODA CLARIDAD DURANTE EL TIEMPO EN QUE -  
PRESTE MI SERVICIO SOCIAL EN EL CENTRO DE SALUD "A" DE ÉS  
TA POBLACIÓN.

CON ESTE MODESTO TRABAJO PRETENDO EXAMINAR ALGUNOS -  
ASPECTOS QUE ESTIMO IMPORTANTES EN LA MATERIA, CONCIENTE-  
DE MIS LIMITACIONES DERIVADAS DEL INCIPIENTE CAMINO QUE -  
EMPIEZO A RECORRER COMO EGRESADO DE ÉSTA CARRERA.

AGRADEZCO PROFUNDAMENTE LA DEDICACIÓN DE MIS MAES---  
TROS, A QUIENES AL FIN Y AL CABO DEBO LO POCO O MUCHO QUE

PUEDA IR AVANZANDO EN EL APASIONANTE MUNDO DE LA ODONTOLOGIA, AL QUE TENGO EL PROPÓSITO DE ENTREGAR MIS MEJORES ESFUERZOS Y LA PREPARACIÓN ADQUIRIDA EN ESTE PLANTEL.

## CAPÍTULO I

### DEFINICIÓN.

ES UNA RAMA DE LA ODONTOLOGÍA Y DE LA CIRUBÍA BUCAL -- QUE CONCIERNE A LA EXTRACCIÓN DE LOS DIENTES FUERA DE SU ALVÉOLO, YA SEA POR PROCESOS CARIOSOS, PARODONTALES, PROTÉSICOS, POR TRATAMIENTOS ORTODÓNTICOS Y TRATAMIENTOS ENDODÓNTICOS QUE HAN FRACASADO.

### EXTRACCIÓN DENTAL.

ES EL ACTO QUIRÚRGICO QUE SE ENCARGA DE LA EXTRACCIÓN-O AVULSIÓN DE UNA O VARIAS PIEZAS DENTALES, TENIENDO MUY EN CUENTA LOS CONCEPTOS DE ASEPSIA Y ANTISEPSIA Y LAS TÉCNICAS EXODÓNTICAS ACTUALIZADAS, YA QUE SE TRATA DE UN ACTO QUIRÚRGICO DELICADO QUE PUEDE PONER EN PELIGRO LA SALUD Y AÚN LA VIDA DEL PACIENTE.

DEBEMOS TENER PREVIA PREPARACIÓN DE NUESTRO PACIENTE - PARA PONERLO EN LAS MEJORES CONDICIONES Y SOPORTAR CON ÉXITO LA INTERVENCIÓN. COMO MEDIDAS GENERALES TENEMOS 2 INDI

**CACIONES PREOPERATORIAS MUY IMPORTANTES:**

- a) EXAMEN DE ORINA.
- b) TIEMPO DE COAGULACIÓN.

DEBIENDO TENER CUIDADO DE OTROS POSIBLES ANTECEDENTES, TALES COMO DIABETES, HEMOFILIA, FALTA O DEFICIENCIA DE VITAMINA K.

EL USO DEL INSTRUMENTAL DEBE SER ADECUADO PARA CADA CASO ASÍ COMO LA ANESTESIA QUE PUEDE SER LOCAL, REGIONAL O GENERAL.



## CAPÍTULO II

### HISTORIA DE LA EXODONCIA.

#### DIFERENTES ÉPOCAS HASTA NUESTROS DÍAS.

EN ESTE CAPÍTULO NOS REFERIREMOS A LA HISTORIA DE LA EXODONCIA DESDE LA ÉPOCA DE LA ANTIGUA GRECIA (S.XIII --- A. D. C.) DONDE SURGEN LOS PRIMEROS VESTIGIOS DE LA MATERIA, HASTA NUESTROS DÍAS.

LA PRÁCTICA DE LA EXODONCIA EN LA ÉPOCA ANTIGUA ERA LLEVADA A CABO POR CHARLATANES "SACAMUELAS CALLEJEROS" Y PELUQUEROS. EFECTUÁNDOSE TODO ESTO BAJO UN ASPECTO PSEUDOCIENTÍFICO.

EN EL SIGLO XIII A.D.C. ESCULAPIO, POR SU GRAN HABILIDAD EN EL ARTE DE CURAR Y SUS INTERVENCIONES EFECTUADAS EN LOS ENFERMOS PARA DEVOLVERLES LA SALUD FUE CONSIDERADO Y ADORADO COMO UN DIOS CASI LEGENDARIO; SE LE ATRIBUYÓ HABER SIDO EL PRIMERO EN ACONSEJAR LAS EXTRACCIONES DENTARIAS CUANDO EL DOLOR SE HACE INSOPORTABLE.

SEGÚN CICERÓN, ESCULAPIO FUE EL INVENTOR DEL ODONTOGAGUM (INSTRUMENTO DE PLOMO UTILIZADO PARA LAS EXTRACCIONES). HIPOCRATES NACIÓ EN LA ISLA DE COS 460 AÑOS A.D.C FUÉ EL PRIMERO QUE ESTUDIÓ LA ANATOMÍA, LA PATOLOGÍA Y LA TERAPÉUTICA DE LA BOCA; EN SUS OBRAS SE DESCRIBEN CON --- GRAN ÉNFASIS LOS DIENTES, ENCÍAS Y MAXILARES; CREE QUE LA CARIES SE DESARROLLÓ EN LOS TERCEROS MOLARES (MUELAS DELJUICIO) CON PREFERENCIA A LOS OTROS DIENTES Y QUE SE CURAN CON MÁS FACILIDAD QUE LAS DEMÁS PIEZAS DENTARIAS. HIPÓCRATES DESCRIBE LA ETIOLOGÍA Y LA PATOLOGÍA DE LA CARIES DENTAL Y PARA CALMAR LAS ODONTALGIAS RECOMIENDA LOSGARGARISMOS O COLUTORIOS DE PIMIENTA Y CASTOREO.

HABLA DE ATAR CON HILOS DE ORO O DE SEDA LOS DIENTES MOVEDIZOS. RECOMIENDA LA EXTRACCIÓN DENTARIA ÚNICAMENTE EN PRESENCIA DE DIENTES CARIADOS; EMPLEA EL CAUTERIO PARA DESECAR LOS DIENTES QUE DUELEN JUNTO CON MASTICATORIOS CO NO REMEDIOS MUY ÚTILES, PARA QUE DESAPAREZCA EL DOLOR.

DIOCLES DE CARISTO, DISCÍPULO DE HIPÓCRATES, TAMPOCO ERA PARTIDARIO DE LAS EXTRACCIONES DENTARIAS; SU TERAPÉUTICA CONSISTÍA EN REMEDIOS VEGETALES PARA EL DOLOR DE MUE LAS; COLUTORIOS A BASE DE CEDRO Y AZAFRÁN.

ERASISTRATO DE COS NACIÓ EN GRECIA UNOS 100 A.D.C., - NIETO DE ARISTÓTELES; FUNDÓ LA ESCUELA DE ALEJANDRÍA DE LA ÉPOCA HIPOCRÁTICA. OBTUVO FAMA DE SER GRAN CIRUJANO. CREÍA QUE LOS DIENTES HAN DE SER CONSERVADOS MIENTRAS SEA POSIBLE Y QUE LAS EXTRACCIONES DEBEN SER UN ÚLTIMO RECURSO.

SU TEORÍA RECUERDA QUE LAS PINZAS DE EXTRAER DIENTES QUE SE CONSERVAN EN EL TEMPLO DE APOLO EN DELFOS, ERAN DE PLOMO PARA NO TENER QUE HACER CON ELLAS ESFUERZOS Y VIOLENCIAS DE NINGUNA CLASE.

ENTRE LOS PRIMITIVOS GRIEGOS SE USARON TAMBIÉN LOS DENTISCALPIUM O MONDADIENTES DE METAL, MADERA O PLUMA.

CALYUS REPRODUCE UN MONDADIENTES DE BRONCE CON EL MANGO RETORCIDO EN ESPIRAL Y UN EXTREMO EN FORMA DE CUCHARILLA LIMPIA-OÍDOS; CON UN EXTREMO PUNTIAGUDO PARA LOS DIENTES.



EN LA ANTIGUA GRECIA ERAN MUY FRECUENTES LAS INTER--

VENCIONES DENTALES, YA QUE EN MUCHAS TUMBAS SE HAN ENCON--  
TRADO DIENTES ORIFICADOS Y EMPASTADOS.

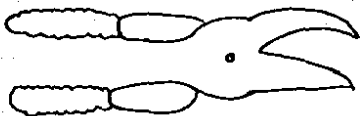
EL ARTE DENTAL DURANTE EL IMPERIO ROMANO.

EN AQUELLA ÉPOCA, LOS BARBEROS ACTUABAN COMO DENTIS--  
TAS. ARISTÓTELES SOSTENIA LA TEORÍA DE QUE LA LONGEVI--  
DAD DE LAS PERSONAS GUARDA RELACIÓN DIRECTA CON EL ESTU--  
DIO DE SU DENTADURA.

CATÓN EL VIEJO, EN EL SIGLO II Y III A.D.C. ESCRIBIÓ  
UNA ESPECIE DE ENCICLOPEDIA QUE CONTIENE RECETAS PARA TODA  
CLASE DE ENFERMEDADES Y RECOMIENDA PARA COMBATIR EL DOLOR  
DE MUELAS MEDIANTE UNA MIXTURA HECHA CON COL RIZADA.

EL ROMANO NO SENTÍA LA NECESIDAD DE BUSCAR AL MÉDICO  
CIENTÍFICO EN MOMENTOS DE ENFERMEDAD. TENÍA EN SU PRO--  
PIA CASA SERVUS MEDICUS, MÉDICO Y ENFERMERA A LA VEZ.

EL ARTE DENTAL LLEGÓ A UN ESTUDIO FLORECIENTE EN RO--  
MA MUCHOS AÑOS ANTES DE CRISTO. EN LETRÁN SE HA ENCON--  
TRADO UNA LÁPIDA FUNERARIA EN LA QUE TAMBIÉN SE HALLAN --  
GRABADOS ALGUNOS INSTRUMENTOS; EN POMPEYA UN ORIGINAL FÓR  
CEPS PARA EXTRAER DIENTES ROTOS.



EN EL SIGLO I DE NUESTRA ERA, MARCIAL, NACIDO EN EL AÑO 43 EN BÍLBILIS HOY CALATAYUD, HACE MENCIÓN DE CÉLEBRES MÉDICOS ROMANOS QUE SABÍAN PRACTICAR EXTRACCIONES Y COLOCAR DIENTES POSTIZOS, LOS CUALES ESTABAN CONSTRUÍDOS CON HUESOS DE BUEY Y ASEGURADOS CON GANCHOS DE ORO MUY PARICIDOS A LOS PRIMITIVOS, DIENTES ARTIFICIALES DE MARFIL- EMPLEADOS YA POR LOS FENICIOS.

PLINIO EL VIEJO, NACIÓ APROXIMADAMENTE EN EL AÑO 23- DE NUESTRA ERA, SE HIZO FAMOSO AL PUBLICAR SU HISTORIA NATURAL PARA LA CUAL CONSULTÓ MÁS DE DOS MIL LIBROS DE 140- AUTORES ROMANOS Y 326 GRIEGOS. EN LO RELATIVO A LA HI- GIENE Y PATOLOGÍA DENTAL HABLA EXTENSAMENTE.

RECOMIENDA REMEDIOS ABSURDOS DE LOS QUE ES EL PRIME- RO EN BURLARSE. EJEMPLOS: PARA EVITAR EL DOLOR DE MUE-- LAS DICE QUE HAY QUE COMER UNA RATA CUANDO MENOS UNA VEZ- AL MES. PARA MITIGAR LOS DOLORES DE DIENTES Y MUELAS,-- ES BUENO CORTAR LAS ENCÍAS CON HUESECILLOS DE DRAGÓN MARI

NO. ASEGURA QUE LOS EXCREMENTOS DE GORRION Y CUERVO --  
LLEVADOS EN UN SAQUITO ATADO AL CUELLO (COMO AMULETO), -  
CURAN EL MAL DE DIENTES. EN CASO DE FRACASAR LOS REME-  
DIOS ANTES MENCIONADOS SE PROCEDE A LA EXTRACCIÓN DEL---  
DIENTE ENFERMO.

CELSE INVENTÓ UN INSTRUMENTO LLAMADO RIZAGRA PARA -  
LA EXTRACCIÓN DE RESTOS RADICULARES Y UN ÚTIL ESPEJO DE-  
BOCA O ESPECILLUM.

ESCRIBONIUS LARGUS, NACIÓ EN EL AÑO 43 DE NUESTRA -  
ERA; MÉDICO DEL EMPERADOR CLAUDIO DA CONSEJOS MUY ACERTA  
DOS ACERCA DE LA CONSERVACIÓN Y EXTRACCIÓN DE LOS DIEN--  
TES EN SU OBRA TITULADA COMPOSITIONE MEDICAMENTORUM.

HACE FUMIGACIONES CON SEMILLA DE BELEÑO QUE SE HE--  
CHAN SOBRE CARBONES ENCENDIDOS, PORQUE LOS VAPORES DES--  
PRENDIDOS HACEN SALIR A LOS GUSANOS QUE PRODUCEN LA CA--  
RIES, EN LOS CUALES CREÍA EL MUNDO LATINO, AL IGUAL QUE-  
LOS CHINOS.

CLAUDIO GALENO, NACIÓ EN PÉRGAMO EN EL AÑO 131 EN--  
SUS OBRAS, COPIA A HIPÓCRATES Y ARISTÓTELES Y AMPLÍA CON

SU EXPERIENCIA LOS CONOCIMIENTOS DE ANATOMÍA, PATOLOGÍA-  
Y TERAPÉUTICA BUCAL, CLASIFICA LOS DIENTES EN INCISIVOS,  
CANINOS Y MOLARES.

HABLA DE LOS NERVIOS DENTARIOS, ADMITE QUE LA INFLA-  
MACIÓN ASIENTA EN EL DIENTE QUE DUELE Y RECOMIENDA LAS -  
APLICACIONES CALIENTES, SI EL DOLOR PERSISTE DEBE PERFO-  
RARSE EL DIENTE CON UN PEQUEÑO TREPANO Y POR EL ORIFICIO  
INTRODUCIR LOS REMEDIOS APROPIADOS MEDIANTE UNA SONDA.  
SI ESTO FRACASA, SE HACE NECESARIA LA EXTRACCIÓN DEL ---  
DIENTE.

DURANTE LOS PRIMEROS SIGLOS DE LA ERA CRISTIANA, LA  
ODONTOLOGÍA, ASÍ COMO LA MEDICINA Y LA CIRUGÍA EN GENERAL  
EVOLUCIONARON MUY POCO, EL EJERCICIO DE LA PROFESIÓN ES-  
TABA CASI ABSOLUTAMENTE RELEGADO A LOS ESCLAVOS, SANGRA-  
DORES, BARBEROS Y GENTE VULGAR; EN SUS MANOS EL ARTE DEN-  
TAL SE REDUCÍA AL TRABAJO MANUAL DE LAS EXTRACCIONES Y A  
LA CONSTRUCCIÓN DE RUDIMENTARIOS APARATOS PROTÉSICOS.

LA ODONTOLOGÍA DESDE LOS CALIFAS AL RENACIMIENTO.

ENTRE LOS ARABES, EL AUTOR MÁS CONOCIDO POR SUS ---  
OBRAS DE MEDICINA DENTAL FUE AVICENA, LLAMADO "EL PRÍNCI

PE DE LOS MÉDICOS", NACIÓ EN PERSIA EN EL AÑO 980, ESCRIBIÓ VARIAS OBRAS DE MEDICINA Y SU FAMOSO AL-KANU "CANON" ES LA MÁS COMPLETA DE TODAS ELLAS EN LA QUE HACE UNA DESCRIPCIÓN DETALLADA DE ANATOMÍA Y FISIOPATOLOGÍA DENTAL;- RECOMIENDA LAS EXTRACCIONES, SANGRÍAS, PURGAS, INFUSIONES, GARGARISMOS, SANGUIJUELAS Y CAUTERIO.

DEDICA UN CAPÍTULO A LA PROFILAXIS DENTAL. DICE-- EN ÉL QUE PARA CONSERVAR INTACTOS LOS DIENTES CONVIENE - GUARDARSE DE LA FRECUENTE CORRUPCIÓN DE LA COMIDA Y LA - BEBIDA EN EL ESTÓMAGO, EVITAR COSAS VISCOSAS COMO DULCES Y DE COSAS MUY HELADAS O MUY CALIENTES.

RECOMIENDA QUE LAS EXTRACCIONES SE HAGAN CON CUIDADO PARA EVITAR FRACTURA EN EL MAXILAR; DETENER LA PROPAGACIÓN DEL PUS, PUES PUEDE PRODUCIR DOLOR DE OJOS Y FIEBRE. NO ACTUAR CON VIOLENCIA EN EXTRACCIONES DIFÍCILES;- USAR EL FLEBOTOMO.

AÚN DURANTE LOS SIGLOS XI Y XIII Y DURANTE AÑOS Y - MÁS AÑOS LA ODONTOLOGÍA SIGUIÓ CON SUS ABSURDOS; ES DECIR, NO SIGNIFICABA NINGÚN PROGRESO EN EL ARTE DENTAL.



AÚN EN LOS PRIMEROS ALBORES DEL RENACIMIENTO, LA -- PRÁCTICA DENTAL SEGUÍA LLENA DE RIDÍCULAS SUPERSTICIONES Y EN UN ESTADO TAL DE ABANDONO, QUE EN LOS ÚLTIMOS AÑOS-- DEL SIGLO XV CONTINUABAN REINANDO LOS MISMOS PROCEDIMIEN-- TOS EMPÍRICOS DE LAS PRIMITIVAS ÉPOCAS DEL CRISTIANISMO.

DENTISTAS DEL SIGLO XVI.

EN ESTE TIEMPO APARECERÍA QUIEN CUIDARÍA Y ELEVARÍA EL PROGRESO DE LA ODONTOLOGÍA; SE TRATA DE UN EX-BARBERO Y SACAMUELAS FRANCÉS, AMBROSIO PARÉ. CON AMPLIA EXPE-- RIENCIA EN LA PRÁCTICA ODONTOLÓGICA Y AUTOR DE VARIAS -- OBRAS EN LAS CUALES SE OCUPARÍA DE LAS ENFERMEDADES DEN-- TALES Y DE LOS REMEDIOS, CON ESTO LA ODONTOLOGÍA EMPEZA-- RÍA A SER MÁS CIENTÍFICA.

PARÉ FUE EL PRIMERO QUE INTRODUJO LA IMPLANTACIÓN Y REIMPLANTACIÓN DE DIENTES IN VIVO, TRATÓ LA CARIES A BA-- SE DE CURACIONES, ENRIQUECIÓ EL INSTRUMENTAL CON ÚTILES-- DE SU INVENCIÓN, TALES COMO EL ABREBOCAS, EL GATILLO Y -- EL PELÍCANO PARA LAS EXTRACCIONES.

RECOMENDABA PARA LAS ODONTALGIAS PURGANTES, SAN---- GRÍAS Y ESCARIFICACIONES DE LAS ENCÍAS Y COMO ÚLTIMO RE--

CURSO ACUDÍA A LA EXTRACCIÓN DE LAS PIEZAS ENFERMAS Y LA -  
CAUTERIZACIÓN CON ACEITE DE VITROLIO, AGUA FUERTE O CAUTE-  
RIO.

DE LA MISMA ÉPOCA ES EL FAMOSO DOCTOR HOLANDES PETER-  
FORCEST, QUIEN RECOMIENDA LA LUXACIÓN DEL DIENTE EN VEZ DE  
EXTRAERLO.

MUCHOS AUTORES MÉDICOS ESCRIBIERON INNUMERABLES TRATA-  
DOS DE MEDICINA Y CIRUGÍA A MEDIADOS DEL SIGLO XVI DEDICAN-  
DO CAPÍTULOS ENTEROS AL ARTE DENTAL.

MUCHOS ERAN LOS BARBEROS Y SANGRADORES QUE DESPUÉS DE  
HABER PASADO EL CORRESPONDIENTE EXAMEN OBTENÍAN LICENCIA -  
ESPECIAL PARA SACAR NUELAS Y DIENTES; EJERCIENDO SU PROFE-  
SIÓN EN LAS CALLES Y LOS MERCADOS.

EL LIBRO MÁS ANTIGUO DE ODONTOLOGÍA HASTA AHORA CONO-  
CIDO LLEVA POR TÍTULO ZENE ARTZNEI DIE GUT NUN GESUNDT ZU-  
BEHALTEN, PUBLICADO POR JUAN DAUBMAN EN NUREMBERG EN EL --  
AÑO DE 1509.

EN EL AÑO DE 1578, EL PADRE JESUITA A. LÓPEZ DE RINO-

JOSA, PUBLICÓ EN MÉXICO UNA SUMA Y RECOPIACIÓN DE "CHIRUGIA" EN LA QUE INCLUYE UNA SECCIÓN DEDICADA A LAS AFECIONES BUCALES. EL LIBRO ES EL ÚLTIMO QUE SEAMOS, PRODUCIDO EN EL SIGLO XVI PARA ELEVAR EL NIVEL MORAL DEL ARTE DENTAL.

EL PUEBLO INVOCABA A SANTA APOLONIA COMO DISPENSADORA DE SALUD PARA SUS DIENTES Y ALMAS Y HABÍA PERSONAS QUE CONFÍAN MÁS EN LOS BUENOS OFICIOS DE LA CELESTIAL INTERCESORA QUE EN LAS PROMESAS DE LOS DENTISTAS DE LAS FERIAS Y -- MERCADOS.

EN EL AÑO 1163 SURGE EL BARBERO-CIRUJANO, INDIVIDUOS-- QUE NO FUE HASTA EL AÑO 1308 CUANDO ALCANZARON SU PRESTIGIO DENTRO DEL CAMPO DE LA EXODONCIA.

#### LOS FLEBOTOMIANOS BARBEROS Y DENTISTAS DEL SIGLO XVII.

A PRINCIPIOS DE ESTE SIGLO LA CIRUGÍA DENTAL YA SEÑALA O ASOMA UN MARCADO PROGRESO HACIA LA EVOLUCIÓN CONSERVADORA, TAN MENOSPRECIADA POR LOS DENTISTAS CALLEJEROS DEL-- SIGLO XVI; AUNQUE ALGUNOS DENTISTAS AMBULANTES CONTINUABAN EXTRAYENDO MUELAS POR CALLES Y PLAZAS, POR LO GENERAL EN -- LOS DÍAS DE MERCADO.

CONFORME AVANZABA EL SIGLO XVII LA ODONTOLOGÍA VA SE PARÁNDOSE DE LA MEDICINA GENERAL Y LAS PUBLICACIONES REFERENTES A LA ESPECIALIDAD, SE CUENTAN YA POR MÁS DE UN CEN-  
TENAR.

EN 1633, EL FRANCÉS DUPONT RECOMENDABA LA EXTRACCIÓN DEL DIENTE CUANDO EL DOLOR ERA MUY INTENSO CON LA NOVEDAD DE REIMPLANTARLO DE NUEVO INMEDIATAMENTE, CON LO QUE SE--  
AFIRMA OTRA VEZ CUANDO DESAPARECE EL DOLOR.

CON ELLO, DUPONT, AL UTILIZARLO PARA LAS ODONTALGIAS REBELDES, DA UN PASO MÁS EN LA LUXACIÓN UTILIZADA POR PETER FORCEST.

ALONSO MUÑOZ, CIRUJANO ESPAÑOL, DESCRIBE LAS PIEZAS--  
DE LA BOCA; RECOMIENDA ANTES DE SACAR UNA MUELA "MIRAR --  
BIEN LA QUE ES Y TENTARLA CON EL CABO DEL GATILLO, DOS O--  
TRES VECES Y ENTERADO DE LA QUE ES, LA DESCARNE MUY BIEN--  
Y LA SAQUE CON EL GATILLO, MIRANDO BIEN QUE NO QUEBRARLA--  
SINO FAZAR LA PRESA BIEN ABAJO Y SI ES DEL LADO DERECHO,--  
CON LA MANO DERECHA Y CON LA IZQUIERDA DEL LADO IZQUIERDO,  
SACADA LA MUELA, SE HA DE APRETAR EL VASO CON LOS DEDOS Y  
QUE SE ENJUAGUE CON VINO PURO Y UN POCO DE SAL MOLIDA Y--

SUELE BASTAR CON ESTO".

ADEMÁS DESCRIBE LOS INSTRUMENTOS QUE SE NECESITAN,--  
QUE SON: GATILLO, PÉLICANO, BOTADOR, ALICATES, LANCETAS,  
ETC.

SACAMUELAS Y DENTISTAS DEL SIGLO XVIII.

EN ESTE SIGLO EXISTEN AÚN UNA GRAN MULTITUD DE CHAR  
LATANES, EMBAUCADORES Y DENTISTAS CALLEJEROS DESCENDIEN  
TES DE LOS POPULARES SACAMUELAS DEL SIGLO XVII. EL MÁS  
POÑULAR DE TODOS ÉSTOS EMBAUCADORES, EL VERDADERO CORI--  
FEO QUE ECLIPSABA LA GLORIA DE TODOS LOS DEMÁS CHARLATA  
NES Y SACAMUELAS EN PARÍS ERA EL GRAN THOMAS. SU CUAR  
TEL DE OPERACIONES ERA LA CALLE Y DESDE AHÍ HACÍA UNA --  
RUIDOSA COMPETENCIA A TODOS LOS PROFESIONALES DE AQUELLA  
ÉPOCA.

LA CONFIANZA PÚBLICA LE RODEABA Y LA RABIA DE LOS -  
DIENTES PARECÍA VENIR A EXPIRAR A SUS PIES. LA MULTI--  
TUD APRETEJADA DE SUS ADMIRADORES NO PODRÍA DEJAR DE CON  
TEMPLARLO EN SUS LABORES E IMPLORABA SUS REMEDIOS; TAM--  
BIÉN SE VEÍA HUIR A LO LARGO DE LAS CALLES A LOS MÉDICOS  
CONSTERNADOS Y CELOSOS DE SUS ÉXITOS.

ASIMISMO EN ITALIA, ALEMANIA DURANTE EL SIGLO XVIII LOS SACAMUELAS CALLEJEROS SE EXHIBÍAN E INSTALABAN EN LA PLAZA DE LOS PUEBLOS FRENTE AL EDIFICIO DEL AYUNTAMIENTO ACOMPAÑADOS POR TITIRITEROS, ENCANTADORES DE SERPIENTES, MÚSICOS AMBULANTES, QUE ENTRE GRAN ALGARABÍA ATRAÍAN A LA GENTE.

EN ALEMANIA, GARENGEST NACIDO EN EL AÑO DE 1740, -- FUE EL INVENTOR DE LA LLAVE INGLESA QUE LLEVA SU NOMBRE, UTILÍSIMA EN LAS EXTRACCIONES DENTALES EN AQUELLOS TIEMPOS.

EL ÚLTIMO LIBRO SOBRE ODONTOLOGÍA QUE SE ESCRIBIÓ-- EN EL SIGLO XVIII FUE EL TRATADO DE LAS OPERACIONES QUE DEBEN PRACTICARSE EN LA DENTADURA Y MÉTODO PARA CONSERVARLA EN BUEN ESTADO, PUBLICADO EN 1799 POR EL CIRUJANO-HERNISTA DE LOS REALES HOSPITALES DE LA CORTE, FÉLIX PÉREZ ARROYO.

SEGÚN SU TÉCNICA DECÍA: SI LA CARIES ES SUPERFICIAL BASTA CON UNA O A LO MÁS DOS APLICACIONES CON EL CAUTERIO. EN LAS PROFUNDAS, SI A PESAR DE LAS CAUTERIZACIONES EL DOLOR CONTINÚA, NO HABRÁ OTRO RECURSO QUE LA EXTRACCIÓN.

· ADEMÁS DECÍA QUE LOS ACCIDENTES DE LA EXTRACCIÓN --  
PUEDEN SER:

LAS FRACTURAS Y DISLOCACIONES DE LOS ALVÉOLOS Y DE-  
LAS ENCIAS, HEMORRAGIAS, FLUXIONES, INFLAMACIONES, ETC.

LA OBRA DE PÉREZ ARROYO EXPONE MAGISTRALMENTE LA --  
GRAN IMPORTANCIA DE LA ODONTOLOGÍA Y EL ESTADO EN QUE SE  
HALLABA LA PROFESIÓN AL FINALIZAR EL SIGLO XVIII.

#### TRANSICIÓN A LA ODONTOLOGÍA MODERNA.

AL ENTRAR LA CIVILIZACIÓN EN EL PERÍODO DE LA HISTO-  
RIA MODERNA, ES CUANDO SE ESTABLECE LA PRÁCTICA DENTAL--  
COMO ESPECIALIDAD SANITARIA INDEPENDIENTE, GRACIAS EN --  
GRAN PARTE A LA INFLUENCIA DE PIERRE FAUCHARD, CON SU --  
GRAN OBRA LE CHIRURGIEN DENTISTE OUTRAITE DES DENTS, PU-  
BLICADA EN 1728.

EL PRIMER BARBERO-CIRUJANO DEL MUNDO NUEVO DEL QUE--  
SE SABE QUE PRACTICÓ LA EXODONCIA FUE WILLIAM DINLY (DE-  
LA COLONIA DE PLYMOUTH). EL SEGUNDO DENTISTA DE CIERTO  
RENOMBRE DE LA AMÉRICA NACIENTE FUE JAMES READING, QUE--  
ACTUÓ EN 1734. EL PRIMER PRÁCTICO QUE EN AMÉRICA SI---

GUIÓ LAS ENSEÑANZAS DE FAUCHARD FUE SIEUR ROQUET.

LA PRIMERA REVISTA Y LA PRIMERA SOCIEDAD DE ODONTÓLOGOS EN ESTADOS UNIDOS APARECIERON ENTRE 1839-1840 Y -- FUE HASTA 1867 CUANDO COMENZARON A APROBAR LEYES EN LAS QUE SE ESTABLECÍAN LAS RESTRICCIONES SOBRE QUIEN PODÍA -- EJERCER.

EL PRÁCTICO QUE OTRORA SE PREOCUPABA DE ALIVIAR EL DOLOR POR MEDIO DE LA EXTRACCIÓN DEL DIENTE.

#### LOS PROCESOS DEL ARTE DENTAL EN EL SIGLO XIX.

EN LOS INICIOS DE ESTE SIGLO PESE A QUE LA TERAPÉUTICA CIENTÍFICA IBA IMPONIÉNDOSE, EL EMPIRISMO Y LA CHARLATANERÍA SEGUÍAN IMPERANDO Y LOS SACAMUELAS NO CEJABAN EN SU EMPEÑO.

EN EL IMPERIO AUSTRO-HÚNGARO, SOBRESALTÓ POR SUS ESTUDIOS CARABELLI, QUIEN EN EL AÑO DE 1842 PUBLICÓ UNA -- ANATOMÍA DE LA BOCA; EN EL AÑO DE 1889 FUNDÓ UN NOTABLE MUSEO CON UNA COMPLETA COLECCIÓN DE ANOMALÍAS DENTALES Y ADEMÁS DESCUBRIÓ QUE A VECES SE PRESENTA UN TUBÉRCULO EN LOS PRIMEROS MOLARES, TUBÉRCULO LLAMADO DE CARABELLI EN-



SU HONOR.

HASTA MEDIADOS DEL SIGLO XIX LAS NUEVAS DOCTRINAS DE PASTEUR SOBRE ASEPSIA Y LA ANTISEPSIA AÚN NO ERAN CONOCIDAS Y LA ANESTESIA ERA UN MITO.

EL DÍA 10 DE DICIEMBRE DE 1844, EL DR. HORACIO WELLS DENTISTA DE HARDFORD (CONNECTICUT) IMPLANTÓ UNA NUEVA ERA EN LA CIRUGÍA GENERAL Y LA ODONTOLOGÍA EN PARTICULAR AL - USAR EL ÓXIDO DE NITRÓGENO COMO ANESTÉSICO.

EN 1859 EL DOCTOR EDWARD MEJORÓ LA CONSTRUCCIÓN DE - LOS FORCEPS DENTALES, ADAPTANDO NUEVOS MODELOS PARA PODER LOS APLICAR EN LA MISMA DIRECCIÓN DE LA LÍNEA DEL EJE DEL DIENTE Y FACILITAR EXTRAORDINARIAMENTE SU EXTRACCIÓN.

EN ESPAÑA SE DIÓ A CONOCER EN 1869 EL PROCEDIMIENTO- PARA LA EXTRACCIÓN Y OPERACIONES DENTARIAS SIN DOLOR, POR MEDIO DE LA ADMINISTRACIÓN DEL PROTÓXIDO DE AZOE, MÉTODO- QUE TUVO MUCHA ACEPTACIÓN ENTRE LOS ODONTÓLOGOS.

DE TAL MANERA QUE CON LA PROPAGACIÓN Y DIVULGACIÓN-- DE LOS NUEVOS PROCEDIMIENTOS DE ANESTESIA ABRIÓ EN TODOS-

LOS PAÍSES UNA ERA DE VERDADERO ESPLENDOR PARA EL ARTE --  
DENTAL; DESAPARECIENDO TODAS AQUELLAS HORRIPILANTES ESCENAS DE DOLOR. ESTO FUE CAUSA SUFICIENTE PARA QUE EL PÚBlico ACUDIASE MENOS ATEMORIZADO AL GABINETE DEL DENTISTA PARA REMEDIAR SUS MALES, EXTRAER LAS PIEZAS INÚTILES Y DOLOSAS O SIMPLEMENTE PARA EL CUIDADO Y EL MEJORAMIENTO - ESTÉTICO DE SU BOCA.

NOS ENCONTRÁBAMOS EN LOS ALBORES DE LA MODERNA ODONTOLOGÍA. LOS CONOCIMIENTOS DE LA ESPECIALIDAD ADQUIRIDOS EN LAS FACULTADES DE MEDICINA Y EN ESCUELAS ESPECIALES, NUEVOS TEMAS DE OBRAS QUE TRATABAN DE LAS AFECCIONES BUCALES EN TODOS SUS ASPECTOS, ELEVARON EL NIVEL INTELECTUAL Y MORAL DE LOS DENTISTAS, LOS CUALES A FINES DEL SIGLO XIX CONSIGUIERON UN PROGRESO CIENTÍFICO Y PRÁCTICO -- VERDADERAMENTE NOTABLE.

EL TIPO SACAMUELAS CHARLATAN Y EMBAUCADOR, EN LO QUE VA DEL SIGLO XX HA IDO DESAPARECIENDO PAULATINAMENTE.

EN LOS CONOCIMIENTOS DE ESTE SIGLO, LA ODONTOLOGÍA - YA ERA CONSIDERADA COMO UNA DE LAS MÁS IMPORTANTES RAMAS DE LA MEDICINA.

EN NORTEAMÉRICA SON NOTABLES LOS ESTUDIOS HECHOS POR BERGER, QUE ESTUDIA LA EXODONCIA Y STEADMAN LA ANESTESIA-LOCAL EXODÓNICA.

LOS PROGRESOS DEL ARTE DENTAL, CON SUS COMPLICACIONES Y LABORIOSAS INTERVENCIONES EXODÓNICAS Y LA PERFECCIÓN DE LA ANESTESIA HAN SIDO CADA VEZ MAYORES.

AHORA YA NO VEREMOS AQUELLAS TRISTES ANTESALAS DE -- LOS DENTISTAS LLENAS DE CLIENTES CON BOCAS DESDENTADAS, - CARRILLOS HINCHADOS, PAÑUELOS ATADOS A LA CABEZA Y ES QUE EL PUBLICO SE HA PERCATADO YA DE QUE PARA IR AL CIRUJANO-DENTISTA NO ES NECESARIO PADECER CRUELES DOLORES. PELIGROSOS FLEMONES O PROFUNDAS CARIES DE CUARTO GRADO.

AHORA, LA EXODONCIA COMO RAMA INTEGRANTE DE LA ODONTOLOGÍA MODERNA, OCUPA YA EL LUGAR QUE LE CORRESPONDE. COLABORADORA EFICAZ DE LA CIRUGÍA, COMPLEMENTO INDISPENSABLE DE LA CLÍNICA INTEGRAL ODONTOLÓGICA Y EL PAN DE CADA-DÍA DEL CIRUJANO DENTISTA.

LA EXODONCIA Y LA CIRUGÍA BUCAL AYUDAN EFICAZMENTE-- AL PROGRESO DE LA HUMANIDAD CONTANDO YA CON LOS CUIDADOS

DE LA BOCA MÁS REQUERIDOS Y CON LOS ADELANTOS DE LA ASEPSIA Y DE LA ANESTESIA MODERNAS.

### CAPÍTULO III

#### ESTUDIO DEL ENFERMO.

##### DIAGNÓSTICO.

LA IMPORTANCIA DEL DIAGNÓSTICO ESTOMATOLÓGICO ESTriba EN PREPARAR AL ESTUDIANTE Y AL CIRUJANO DENTISTA-PARA EL TRATAMIENTO CIENTÍFICO DE SUS PACIENTES, SIENDO LA MISIÓN PREVENIR Y CURAR; DE AHÍ QUE EL CIRUJANO DENTISTA DEBE CONOCER Y DIFERENCIAR LOS ESTADOS NORMALES Y ANORMALES DE LA CAVIDAD BUCAL, PARA PODER ESTABLECER EL TRATAMIENTO CORRECTO, POR LO QUE ES IMPORTANTE:

- a) ADQUIRIR LOS CONOCIMIENTOS CLÍNICOS, TEÓRICO---PRÁCTICOS DE LAS ENFERMEDADES.
- b) ADQUIRIR LA HABILIDAD NECESARIA PARA APLICAR DI CHOS CONOCIMIENTOS EN EL ESTUDIO CLÍNICO DE LOS PACIENTES.

LA DIAGNOSIS ES EL ARTE DE DISTINGUIR UNA ENFERME-

DAD DE OTRA (DIAGNÓSTICO DIFERENCIAL).

DIVERSAS CLASES DE DIAGNÓSTICO: PROVISIONAL, EXPERIMENTAL, DIFERENCIAL Y PERMANENTE O FINAL.

EL DIAGNÓSTICO ES LA DISTINCIÓN QUE SE HACE DESPUÉS-DE ESTUDIAR LOS DIVERSOS SIGNOS Y SÍNTOMAS DE UNA ENFERMEDAD.

PROCEDIMIENTOS DE QUE CONSTA LA DIAGNOSIS.

- 1.- EXAMEN DE LA BOCA.
- 2.- EXAMEN DE LOS DIENTES.
- 3.- LA ANOTACIÓN EN LA HISTORIA CLÍNICA RESPECTIVA - DE LOS DATOS OBTENIDOS.
- 4.- LA DETERMINACIÓN DE LOS FACTORES ETIOLÓGICOS DE LA ENFERMEDAD CUANDO ÉSTO SEA POSIBLE.
- 5.- LA DIFERENCIACIÓN DEL ESTADO PATOLÓGICO COMO SÍM TOMA LOCAL DE ALCUNA ENFERMEDAD ORGÁNICA GENERAL.
- 6.- LA INVESTIGACIÓN DEL TRATAMIENTO BUCAL, QUIRÚRGICO, MÉDICO O FUNCIONAL RESTAURADOR QUE SE HAYA-- HECHO CON ANTERIORIDAD.

7.- INVESTIGACIÓN DEL TRATAMIENTO GENERAL A QUE SE HAYA SOMETIDO EL PACIENTE ANTES DE VENIR A LA CONSULTA.

8.- LA DETERMINACIÓN DE OTRAS ENFERMEDADES DE LOS DIVERSOS ÓRGANOS AJENOS A LA CAVIDAD BUCAL.

EXISTEN OTROS PROCEDIMIENTOS GENERALES PARA LLEGAR A UN DIAGNÓSTICO.

a) PROCEDIMIENTO CLÍNICO.

b) PROCEDIMIENTO DE LABORATORIO.

ES INDISPENSABLE EN CASI TODOS LOS PACIENTES EL ESTUDIO RADIOLÓGICO PARA EL DIAGNÓSTICO, YA QUE DESCUBRIREMOS MUCHOS ESTADOS PATOLÓGICOS DE LOS QUE NO SE TENÍA LA MENOR SOSPECHA.

#### ESTUDIO FÍSICO.

ES IMPORTANTE PARA DETERMINAR LA SEGURIDAD O LOS PELIGROS QUE PRESENTA EL PACIENTE AL SER SOMETIDO A UNA OPERACIÓN.

NO OLVIDANDO QUE LAS EXTRACCIONES DENTALES U OPERA--

CIONES DE CIRUGÍA MENOR EN LA BOCA TIENEN CONTRAINDICACIONES PRECISAS, EJEMPLO: LA DIABETES Y LAS CARDIOPATÍAS.

#### HALLAZGOS DE LABORATORIO.

COMPRENEN LOS ESTUDIOS BACTERIOLÓGICOS E HISTOPATOLÓGICOS DE GRAN IMPORTANCIA PARA EL CIRUJANO DENTISTA, -- QUE DEBE SABER DAR A LOS RESULTADOS LA INTERPRETACIÓN CLÍNICA.

#### HALLAZGOS HISTOPATOLÓGICOS.

FRECUENTEMENTE ES NECESARIO PRACTICAR EL ESTUDIO HISTOPATOLÓGICO EN PACIENTES QUE PADECEN SÍFILIS, TUBERCULOSIS DE LA BOCA, NEOPLASIAS, QUISTES, ETC., PARA HACER EL DIAGNÓSTICO DIFERENCIAL Y EL ODONTÓLOGO DEBE SABER DIFERENCIAR LOS ESTADOS PATOLÓGICOS MÁS SENCILLOS DE LOS CASOS MÁS COMPLICADOS QUE REQUIEREN UN ESTUDIO MAS DETALLADO.

#### HISTORIA CLÍNICA.

ES DE GRAN IMPORTANCIA PARA EL DIAGNÓSTICO ODONTOLÓGICO, NO BASTA QUE EL DENTISTA RECONOZCA UNAS CUANTAS ENFERMEDADES, SINO QUE HAY QUE ESTUDIAR UN GRAN NÚMERO DE -



PACIENTES POR UN BUEN TIEMPO PARA PODER DESCRIBIR CORRECTAMENTE LA ENFERMEDAD.

EN LA HISTORIA CLÍNICA (ANAMNESIA):

- a) SE HARÁ UNA HISTORIA CLÍNICA PARA CADA PACIENTE--  
CONTENIENDO TODOS LOS DATOS NECESARIOS.
- b) EN LA HISTORIA CLÍNICA SE ARCHIVARÁ UNA GRÁFICA--  
DE LOS HALLAZGOS MÁS IMPORTANTES, AMBAS DEBEN IN-  
DICAR CLARAMENTE LA SITUACIÓN EXACTA DEL ÁREA ---  
AFECTADA DE LOS DIENTES CARIADOS O INFECTADOS.

ES IMPORTANTE TOMAR EN CONSIDERACIÓN EL SIGNIFICADO-  
DE CADA UNO DE LOS SÍNTOMAS QUE PRESENTE CADA ENFERMO ANO  
TÁNDOLO CADA UNO EN LA HOJA CLÍNICA.

HAY CIERTAS CONDICIONES ANÁTOMO-FUNCIONALES Y ANÁTO-  
PATOLÓGICAS EN LA BOCA QUE SIRVEN PARA OBTENER EL DIAGNÓ-  
TICO, POR EJEMPLO: LOS DIENTES DE HUTCHINSON Y MOLARES EN  
FORMA DE MORA INDICAN SÍFILIS CONGÉNITA. LA CIANOSIS IN  
DICA INSUFICIENCIA CARDIACA. LA ESCLERÓTICA AMARILLA IN  
DICA INSUFICIENCIA HEPÁTICA.

EL CASO ANTE EL CUAL EL CIRUJANO DENTISTA SE ENFRENTA A DIARIO, ES EL DOLOR, QUE PUEDE SER PULSÁTIL E INTENSO EN ALGUNAS ALTERACIONES PARODONTALES; CIRCUNSCRITO EN ALTERACIONES PULPARES DE LA ZONA AFECTADA, ES IMPORTANTE ANOTAR EL TIPO DE DOLOR Y EL LUGAR EN QUE ESTÉ SITUADO; - YA QUE ESTO A VECES NOS SIRVE PARA HACER EL DIAGNÓSTICO - DE UNA NEUROLOGÍA O DE UNA NEURITIS.

DATOS GENERALES DEL PACIENTE (FICHA DE IDENTIFICACIÓN).

ANOTAREMOS EN LA HOJA CLÍNICA EL NOMBRE DEL PACIENTE, EDAD, SEXO, ESTADO CIVIL, OCUPACION, LUGAR DE NACIMIENTO, ETC., ANOTAR ÉSTOS DATOS ES IMPORTANTE YA QUE EN EL CASO DE LA EDAD, ES IMPORTANTE PORQUE LA CARIES, LA DENTICIÓN TARDÍA, SE OBSERVA GENERALMENTE EN LA NIÑEZ. LA PARODONTOSIS, SE CONSIDERA COMO UNA ENFERMEDAD DE LA EDAD -- ADULTA.

CARA.

TOMAREMOS EN CUENTA SI EXISTEN DEFORMIDADES O DEFORMACIONES, ACTINÓMICOSIS, PARÁLISIS FACIAL QUE PUEDE SER PRODUCIDA POR LESIONES TRAUMÁTICAS, NEOPLASIAS, ENFRIAMIENTOS, ETC.

LABIOS.

INSPECCIÓN Y PALPACIÓN, ANOTANDO LA FORMA, CONTORNO COLOR Y CONFIGURACIÓN, Y LA PRESENCIA O NO DE LESIONES -- TANTO CON LA BOCA CERRADA COMO ABIERTA.

MUCOSA LABIAL Y BUCAL

INSPECCIÓN TANTO DEL LABIO SUPERIOR COMO DEL INFERIOR, ANOTANDO EL COLOR Y CUALQUIER IRREGULARIDAD; LA PALPACIÓN DETERMINARÁ LA CONFIGURACIÓN Y LA PRESENCIA DE ORIFICIOS DE CONDUCTOS ANÓMALOS, ADHESIONES AL FRENILLO-- O LESIONES, ORIFICIOS DE LAS GLÁNDULAS PARÓTIDAS Y LA PRESENCIA O AUSENCIA DE LESIONES EN LA MUCOSA BUCAL.

PALADAR.

INSPECCIÓN Y PALPACIÓN DEL PALADAR DURO Y DEL BLAN-- DO, DE LA ÚVULA Y DE LOS TEJIDOS FARÍNGEOS ANTERIORES,-- ANOTANDO SU COLOR, CONFIGURACIÓN, CONTORNO, ORIFICIOS Y-- OBSERVAREMOS LA EXISTENCIA DE NEOPLASIAS, PERFORACIONES, LESIONES SIFILÍTICAS, ETC.

ENCÍAS.

DETERMINACIÓN DEL COLOR, FORMA Y CONFIGURACIÓN DE --

LAS ENCÍAS; BUSCANDO ANOMALÍAS Y LESIONES, COMO INFLAMACIONES, HIPERTROFIAS, RETRACCIONES Y ULCERACIONES.

ESPACIO SUBLINGUAL

OBSERVAREMOS LA PRESENCIA DE RÁNULAS, CARCINOMA, CE  
LULITIS CRÓNICA, ETC.

FARINGE.

OBSERVAR LA EXISTENCIA DE (INFECCIONES AMIGDALIAN,--  
ANGINA DE VINCENT, ABSCESOS). TODA LA PROXIMIDAD QUE--  
TIENEN LOS DIENTES CON OTROS TEJIDOS EN LA BOCA.

ARTICULACIÓN TEMPOROMANDIBULAR.

OBSERVAR CUALQUIER ANOMALÍA DE LA ARTICULACIÓN ----  
(FRACTURAS, LUXACIÓN, ANQUILOSIS).

ESTADO HIGIÉNICO DE LA BOCA.

LOS MALOS HÁBITOS DE HIGIENE ORAL PUEDEN SER CAUSA-  
DE ALGÚN FOCO INFECCIOSO POR LO QUE HAY QUE ANOTARLO EN-  
LA HISTORIA CLÍNICA.

DIAGNÓSTICO DENTAL.

SI ES EXTRACCIÓN, LA ANOTAREMOS EN LA HISTORIA CLÍNICA CUANDO PRESENTE CARIES DE 4o. GRADO, RESTOS RADICULARES, MOVILIDAD DE 3er. GRADO, FALTA DE SOSTÉN ÓSEO POR REQUERIMIENTOS ORTODÓNTICOS O RAZONES PROTÉSICAS.

TRATAMIENTO EXODÓNTICO.

ANOTAREMOS EL NÚMERO DE PIEZAS A EXTRAER Y LOS CUADRANTES EN QUE SE LOCALIZAN.

ESTUDIO DE APARATOS Y SISTEMAS.

APARATO CARDIOASCULAR.

PREGUNTAR AL PACIENTE SI TIENE HIPERTENSIÓN ARTERIAL, ALGÚN SÍNTOMA O ENFERMEDAD CARDIOVASCULAR, TAQUICARDIA, ARRITMIAS, BRADICARDIA, SOPLOS; SI HA SUFRIDO ALGUNA EMBOLIA, ETC. ADEMÁS, DEBEMOS CONSTATAR QUE ESTÁ SIENDO CONTROLADO POR SU MÉDICO.

APARATO RENAL.

EN ESTE APARATO, DEBEMOS PONER MAYOR ÉNFASIS, YA QUE

POR EL RIÑÓN SE VAN A DESALOJAR LOS BLANQUEADORES, POR--  
LO QUE HAY QUE SABER SI HAY POLIURIA (AUMENTO EN EL NÚME  
RO DE MICCIONES POR 24 HORAS). PUEDE SER UN SÍNTOMA DE -  
DIABETES, NICTURIA (MICCIÓN INVOLUNTARIA NOCTURNA), HEMA  
TURIA, OLIGURIA (SECRECIÓN INSUFICIENTE), GLUCOSURIA ---  
(AZÚCAR EN LA SANGRE), DIFICULTAD AL ORINAR, EL COLOR,--  
OLOR, CISTITIS, NEFRITIS, HINCHAZÓN DE TOBILLOS Y PÁRPA  
DOS.

#### SISTEMA NERVIOSO.

DEBEMOS SABER SI ES UN PACIENTE APREHENSIVO, YA QUE  
CONVENDRÁ TRATARLO CON SEDANTES O TRANQUILIZANTES. SI--  
ES UN PACIENTE QUE HA TENIDO CONVULSIONES (EPILÉPTICO) -  
TEMBLORES, TENSIÓN EMOCIONAL, DEPRESIONES, MALESTAR EN -  
HABITACIONES DONDE HAY PERSONAS, ETC.

#### APARATO DIGESTIVO.

EN ESTE PUNTO SE INTERROGARÁ AL PACIENTE, PREGUNTÁN  
DOLE SI TIENE FALTA DE APETITO (ANOREXIA), ERUCTUS, GAS  
TRITIS (DISPEPSIAS), ALGUNOS OTROS TRASTORNOS TALES ----  
COMO: DIARREAS, HEMORRAGIAS GÁSTRICAS, HEMATEMESIS (VÓMI  
TO DE SANGRE) ÚLCERAS, ESTREÑIMIENTO, AGRURAS, COLITIS,-

ICTERICIA, HEPATITIS, PÉRDIDA O AUMENTO RECIENTE DE PESO ETC.

APARATO RESPIRATORIO.

PREGUNTARLE AL PACIENTE SI TIENE TOS, ACCESOS FRECUENTES DE TOS, FLEMAS CON SANGRE, RESFRIADOS FRECUENTES, HEMORRAGIAS POR LA NARIZ (EPISTAXIS), HEMORRAGIAS POR LA BOCA, FATIGA, DISNEA, SINUSITIS, ASMA, ETC.

ESTADOS FISIOLÓGICOS DE LA MUJER.

- a) MENSTRUACIÓN.
- b) EMBARAZO.
- c) LACTANCIA.
- d) MENOPAUSIA.

MENSTRUACIÓN.

DURANTE ESTE ESTADO, NO HAY NINGUNA CONTRAINDICACIÓN PARA LA EXODONCIA, DE CUALQUIER MANERA ES NECESARIO SABER SI HAY DISMENORREA (APARICIÓN DIFÍCIL DE LA REGLA -- QUE ES A MENUDO DOLOROSA). AMENORREA (SUPRESIÓN DEL -- FLUJO MENSTRUAL EN UNA MUJER NO EMBARAZADA Y QUE NO HA -- LLEGADO A LA MENOPAUSIA. SI SU SANGRADO DURA MÁS DE 4-

DÍAS, HABRÁ QUE PEDIRLE PRUEBAS DE LABORATORIO, COMO ES UN PERÍODO EN QUE SE ALTERA EL ESTADO EMOCIONAL DE LA MUJER, ES CONVENIENTE ADMINISTRARLE TRANQUILIZANTES O SEDANTES.

EMBARAZO.

EN ESTE CASO, NO HAY CONTRAINDICACIÓN AUNQUE SE DEBEN TENER MÁS PRECAUCIONES QUE EN EL ESTADO ANTERIOR, -- PORQUE AUNQUE LA ANESTESIA USADA ES UN TABÚ POR EL PELIGRO QUE IMPLICA, SÍ SE PUEDE EFECTUAR LA INTERVENCIÓN, -- YA QUE RESULTARÍA MÁS NOCIVO UNA PIEZA DENTAL EN MAL ESTADO LA CUAL SERÍA UN FOCO DE INFECCIÓN QUE INDIRECTAMENTE PUEDE PERJUDICAR MÁS AL PRODUCTO QUE LA ANESTESIA MISMA.

SE DEBE TOMAR EN CUENTA CUANTOS HIJOS TIENE, SI HAN TENIDO ABORTOS ANTERIORMENTE, SI HAY CIERTA PROPENSIÓN A LOS MISMOS, ETC., ENTONCES ES PREFERIBLE NO HACER NINGUNA INTERVENCIÓN A MENOS QUE HAYA PREVIA AUTORIZACIÓN DE SU GINECÓLOGO.

DURANTE LOS 3 PRIMEROS MESES, EL FETO NO ESTÁ LO SUFICIENTEMENTE FIJADO EN EL ÚTERO Y CON LA ANESTESIA PUE-



DE HABER UNA CONTRACCIÓN BRUSCA DEL MISMO, POR LO QUE DE SALOJARIA EL PRODUCTO. ASÍ COMO EN LOS ÚLTIMOS TRES MESES, CON LA ANESTESIA PUEDE HABER UN RELAJAMIENTO DEL -- CUELLO UTERINO Y DESALOJAR AL PRODUCTO, YA QUE SU PESO -- ES MUCHO MAYOR.

#### LACTANCIA.

NO HAY NINGUNA CONTRAINDICACIÓN, SOLO QUE CON LA -- TENSIÓN NERVIOSA Y EL ESTADO DE ANGUSTIA DE LA PACIENTE, SU ORGANISMO PRODUCE UNA SUSTANCIA LLAMADA "MAGRO", LA -- CUAL SE VA A COMBINAR CON LA LECHE Y TIENE LA PARTICULARIDAD DE PRODUCIR DIARREA EN EL NIÑO, ES PREFERIBLE DARLE PLACEBOS EN LUGAR DE TRANQUILIZANTES PARÀ CALMAR A DICH A PACIENTE O RECOMENDARLE QUE NO LE DE SU LECHE AL NIÑO DURANTE DOS DÍAS PARA NO PRODUCIRLE DICHO TRASTORNO -- AL NIÑO.

#### MENOPAUSIA.

ES EL ESTADO FISIOLÓGICO DE LA MUJER EN QUE SU ORGA NISMO DEJA DE MENSTRUAR. NO VA HABER NINGUNA CONTRAINDICACIÓN PARA EFECTUAR LA EXODONCIA, PERO SE DEBE TENER-- EN CUENTA QUE EL ESTADO HORMONAL Y EMOCIONAL DE LA PA---

CIENTE SE ENCUENTRA ALTERADO, POR LO QUE SE NECESITA ---  
TRANQUILIZARLA CON EL DIÁLOGO MÉDICO-PACIENTE, SI ÉSTO -  
NO DA RESULTADO, ENTONCES CON ALCÚN PLACEBO, DE LO CON--  
TRARIO SE NECESITARÁ ADMINISTRARLE ALCÚN TRANQUILIZANTE-  
(ATARÁXICO) O SEDANTE.

PRUEBAS DE LABORATORIO.

- a) BIOMETRÍA HEPÁTICA.
- b) TIEMPO DE SANGRADO.
- c) TIEMPO DE COAGULACIÓN.
- d) TIEMPO DE PROTROMBINA.
- e) V.D.R.L.
- f) MANTOUX (MALTA).
- g) GENERAL DE ORINA.
- h) QUÍMICA SANGUÍNEA.

ESTUDIO RADIOLÓGICO.

TIPO DE RADIOGRAFÍAS.

PERIAPICALES, OCLUSALES, DE ALETA DE MORDIDA (BITE-  
WING), EXTRAORALES, ETC.

ESTADO GENERAL.

BASADO EN EL INTERROGATORIO ANTERIOR, ANOTAR SI ES -  
O NO SATISFACTORIO (SE ANOTARÁN TRES LECTURAS S.D.P.).

INDICADA LA EXTRACCIÓN DENTARIA?

ANOTAR SI O NO, SEGÚN SE VEA SU INDICACIÓN O CONTRA  
INDICACIÓN.

ANALGESIA INDICADA.

EL TIPO DE BLOQUEADOR SE EMPLEARÁ DE ACUERDO A LA -  
CONCENTRACIÓN DEL VASO CONSTRICTOR QUE CONTIENE: CITA---  
NEST OCTAPRESÍN, CITANEST 30. XILOCAÍNA AL 2% CON O SIN-  
EPINEFRINA, CARBOCAINA, LA MÁS RECOMENDABLE PARA PACIEN-  
TES CARDIACOS, GLAVICAÍNA, NO ES MUY RECOMENDABLE YA QUE  
HAY MUCHOS CASOS DE PACIENTES CON SHOCKS ANAFILÁCTICOS.

TÉCNICA EMPLEADA.

SE REFIERE AL TIPO DE BLOQUEO QUE SE USARA: SI ES -  
LOCAL, SUPRAPERIÓSTICA O INFILTRATIVA. DENTRO DE LAS -  
REGIONALES SUPERIORES TENEMOS: LA SUPERIOR CIGOMÁTICA,--  
LA INFRAORBITARIA, LA DEL NERVIIO PALATINO ANTERIOR Y LA-

NASOPALATINA. DENTRO DE LA REGIONAL INFERIOR TENEMOS:  
LA MENTONIANA Y LA DEL DENTARIO INFERIOR O TRONCULAR.

PRESCRIPCIONES OPERATORIAS.

SE REFIERE A LOS MEDICAMENTOS UTILIZADOS O RECOMENDADOS TANTO EN EL PRE COMO EN EL POSTOPERATORIO.

COMPLICACIONES.

EN EL PERÍODO POSTOPERATORIO SE VERIFICARÁ, PRESENCIA DE CUERPOS EXTRAÑOS, LUXACIÓN DE LA ARTICULACIÓN TEMPOROMANDIBULAR, INFECCIONES, TRISMUS, ETC.

EXAMEN RADIOGRÁFICO.

ES NECESARIO LLEVAR A CABO UN ADECUADO EXAMEN RADIOGRÁFICO DURANTE LA PRÁCTICA DIARIA DE LA ODONTOLOGÍA EN GENERAL, YA QUE LOS DATOS QUE PUEDE OBTENERSE SON TAN COMPLETOS QUE NO ESTÁ POR DEMÁS MENCIONARLOS.

AVOCÁNDONOS A LO QUE NOS CONCIERNE QUE VIENE A SER LA EXODONCIA, UN EXAMEN RADIOGRÁFICO ADECUADO, ES DECIR, QUE LA RADIOGRAFÍA ABARQUE LA TOTALIDAD DE LA PIEZA A EXTRAER Y LAS ESTRUCTURAS VECINAS, CON IMÁGENES CLARAS Y -

SIN SUPERPOSICIÓN, NOS AUXILIARÁ EN EL CASO EN EL CUAL - EXISTA LA PRESENCIA DE FRAGMENTOS RADICULARES TOTALMENTE CUBIERTOS POR LOS TEJIDOS BLANDOS, ETC.

AL EXAMINAR LA RADIOGRAFÍA OBSERVAREMOS LO SIGUIENTE:

- a) LA PIEZA A EXTRAER.
- b) EL HUESO DE SOSTÉN.
- c) LOS DIENTES VECINOS.
- d) LAS RELACIONES CON ESTRUCTURAS VECINAS.
- e) LESIONES PATOLÓGICAS (O ANORMALIDADES), LESIONES PERIAPICALES, HIPERCEMENTOSIS, FRACTURAS DENTARIAS, ETC.

a) PIEZA A EXTRAER.

EN ESTE PUNTO ESTUDIAREMOS LA CORONA DEL DIENTE O PARTE DE ESTA, CON LA FINALIDAD DE EVALUAR SU RESISTENCIA AL MOMENTO DE INICIAR LA INSTRUMENTACIÓN, YA QUE PUEDE ENCONTRARSE AMPLIAMENTE DESTRUÍDA POR CARIES O POR RESTAURACIONES EXTENSAS. ADEMÁS, LA RADIOGRAFÍA NOS INDICARÁ SI EXISTE LA PRESENCIA DE PROCESOS APICALES O TRATAMIENTO DE CONDUCTOS, DE LA MISMA MANERA PODREMOS OBSER

VAR A LOS MOLARES QUE TIENEN MÁS DE UNA RAÍZ, ASÍ COMO -  
PUEDEN PRESENTARSE FUSIONADAS COMO SI FUERAN UNA SOLA.

PODREMOS VER RAÍCES QUE ALCANCEN UN GRAN VOLUMEN, --  
ASÍ COMO RAÍCES DE PEQUEÑAS DIMENSIONES.

LA FORMA DE UNA RAÍZ PUEDE SIMPLIFICAR LA INTERVEN-  
CIÓN, ASÍ COMO COMPLICARLA SERIAMENTE; POR LO QUE VAMOS-  
A ENCONTRAR RAÍCES RECTAS, CÓNICAS Y CURVAS O CON DILACE  
RACIONES EN TROMPETA, BAYONETA O ÁNGULO RECTO. TAMBIÉN--  
ES CAUSA DE COMPLICACIÓN LA CEMENTOSIS APICAL, O LA PRE-  
SENCIA DE DIENTES ANQUILOSADOS.

b) EL HUESO DE SOSTÉN.

EN ESTE PUNTO OBSERVAREMOS LA CANTIDAD DE HUESO ---  
EXISTENTE, TOMANDO EN CONSIDERACIÓN LA ALTURA DE ÉSTE, -  
QUE CUANTO MAYOR SEA, MAYOR SERÁ LA RESISTENCIA A VEN---  
CER. TOMAREMOS EN CUENTA ADEMÁS EL GRADO DE CALCIFICA-  
CIÓN DEL HUESO EL CUAL ESTARÁ REPRESENTADO POR LA RADIO-  
OPACIDAD Y/O RADIOLUCIDEZ Y LA DIRECCIÓN DEL TRABECULA--  
DO.

ADEMÁS, SE CONTINÚA EL ESTUDIO MEDIANTE EL EXAMEN -

DE LAS CORTICALES, EL LIGAMENTO ALVÉOLO DENTARIO QUE PUEDE PRESENTARSE AUMENTADO O DISMINUIDO EN ESPESOR; LO CUAL PUEDE REPRESENTAR FACILIDAD EN LA PROFUNDIZACIÓN ADECUADA DE LOS INSTRUMENTOS; O SIGNIFICAR UNA FIRME IMPLANTACIÓN EN CADA CASO SUCESIVAMENTE, ASÍ COMO PUEDE ENCONTRARSE AUSENTE POR LO QUE HAY QUE SOSPECHAR DE ALGUNA POSIBLE ANQUILOSIS.

EN LO REFERENTE A LAS ESTRUCTURAS PERIAPICALES, PODEMOS DETECTAR LA PRESENCIA DE ABSCESOS, GRANULOMAS Y QUISTES. CUANDO LA DIMENSIÓN DE LOS PROCESOS PROLIFERATIVOS SEA IGUAL O MAYOR AL DEL ALVÉOLO Y LA TÉCNICA DE EXODONCIA ES CORRECTA, POR LO GENERAL PERMANECEN FIRMEMENTE ADHERIDOS AL ÁPICE, POR LO QUE RESULTA IMPOSIBLE SU TRAYECTORIA POR LA VÍA ALVEOLAR; POR LO QUE HABRÁ QUE RECURRIR AL CURETAJE APROPIADO O A LAS TÉCNICAS DE COLGAJO Y DISECCIÓN ADECUADA PARA UNA CORRECTA ENUCLEACIÓN DE LAS VÍAS ALVEOLARES O VESTIBULAR, CLARO QUE ÉSTO YA QUEDA A CRITERIO DEL OPERADOR.

EN LOS CASOS DE PROCESOS SUPURADOS, ABSCESOS ALVEOLARES APICALES OBTENDRÁN SU ADECUADO DRENAJE MEDIANTE LA ELIMINACIÓN DEL OBSTÁCULO REPRESENTADO POR LA RAÍZ.

c) DIENTES VECINOS.

RADIOGRÁFICAMENTE NOS ENTERAREMOS DE SU RESISTENCIA CON LA FINALIDAD DE PREVENIR SU LESIÓN. DE LA MISMA MANERA ESTAREMOS CONSTATANDO LA DIRECCIÓN GENERAL DE LA -- RAÍZ Y DE SU ALVÉOLO, CON EL OBJETO DE DEFINIR LA TRAYECTORIA A REALIZAR Y LOS MOVIMIENTOS AL BOTADOR NO LO HAGAN IMPACTARSE CONTRA LOS DIENTES VECINOS. ASÍ COMO SE ESTARÁ CONFIRMANDO LA PÉRDIDA DEL ESPACIO MESIO-DISTAL.

d) RELACIONES CON ESTRUCTURAS VECINAS.

TENEMOS LA FOSA PTERIGOMAXILAR, EL SENO MAXILAR, EL CONDUCTO DENTARIO INFERIOR, EL AGUJERO MENTONIANO Y LA -- RAMA ASCENDENTE DEL MAXILAR INFERIOR.

FOSA PTERIGOMAXILAR.

AL EFECTUAR LA EXTRACCIÓN DE TERCEROS MOLARES SUPERIORES HAY QUE ACTUAR CUIDADOSAMENTE AL APLICAR LA FUERZA YA SEA CON EL BOTADOR O EL FÓRCEPS, YA QUE PUEDE DARSE EL CASO DE QUE LA TUBEROSIDAD DEL MAXILAR (SUPERIOR)- ESTÉ FORMANDO LA PARED DISTAL DEL ALVÉOLO, ESTO, CON EL OBJETO O LA FINALIDAD DE PREVENIR LA FRACTURA DE LA PARED ALVEOLAR Y LA PROYECCION DENTARIA HACIA LA FOSA PTE-



RIGOMAXILIAR. ADEMÁS, TENER LA PRECAUCIÓN DE OBSERVAR LA DIRECCIÓN GENERAL DEL TERCER MOLAR CON LA FINALIDAD-- DE NO IR A LASERAR FATARLMENTE A ÉSTA REGIÓN ANATÓMICA.

SENO MAXILAR.

EN ESTE PUNTO, DEBEMOS EVALUAR EL ESPESOR DEL TABIQUE INTER-APICO-SINUSAL PARA PREVENIR LA PROYECCIÓN E INTRODUCCIÓN AL SENO DE LOS ELEMENTOS CUYA EXTIRPACIÓN SE-INTENTA.

SE DEBE PONER ESPECIAL CUIDADO DE NO CONFUNDIR ESTRUCTURAS ANATÓMICAS NORMALES. CON LESIONES PERIAPICALES Y OTRA ANORMALIDAD A LA HORA DE UNA EXTRACCIÓN, PARA EVITAR ACCIDENTES DE OTRA ÍNDOLE. POR EJEMPLO, SE OBSERVA EL CONTORNO Y DENSIDAD RADIOGRÁFICA DE UN QUISTE QUE ES MUY PARECIDO AL DEL SENO MAXILAR, POR TENER SU LÍMITE RADIO-OPACO Y DENSIDAD RADIO-LÚCIDA, FORMA OVOIDAL Y RELATIVAMENTE GRANDE O TAMBIÉN CON EL ABSCESO QUE POR SU CONTORNO Y DENSIDAD RADIOGRÁFICA SE PUEDE CONFUNDIR CON EL AGUJERO O FORAMEN MENTONIANO POR TENER SUS LÍMITES DIFUSOS, DENSIDAD RADIO-LÚCIDA Y ESTAR RELATIVAMENTE PEQUEÑO.

DE IGUAL MANERA PUEDE SUCEDER EN LA REGIÓN DE INCI-

SIVOS CENTRALES SUPERIORES CUANDO NO SE TIENE ESPECIAL--  
ATENCIÓN PARA UBICARSE E INTERPRETAR LA RADIOGRAFÍA, EN-  
ESTE CASO, POR EJEMPLO, ES FÁCIL CONFUNDIR LAS FOSAS NA-  
SALES POR SU DENSIDAD Y CONTORNO PERIFÉRICO CON UNA ANOR-  
MALIDAD COMO ANTERIORMENTE SE HA MENCIONADO.

LO MISMO PUEDE SUCEDER EN LA REGIÓN DE MOLARES SUPE-  
RIORES CON EL CONJUNTO DE LA APÓFISIS CIGOMÁTICA, POR SU  
DENSIDAD RADIO-OPACA QUE SE PUEDE CONFUNDIR CON UN GER--  
MEN DENTARIO.

LA HIPERCEMENTOSIS ES OTRA DE LAS ANORMALIDADES QUE  
DEBEMOS DE CONSIDERAR YA QUE COMPLICARÍA UNA EXTRACCIÓN-  
POR LA RETENCIÓN QUE PRESENTA DEBIDO AL ABULTAMIENTO DE-  
LA RAIZ A NIVEL DEL TERCIO MEDIO Y APICAL.

#### CONDUCTO DENTARIO INFERIOR.

ES IMPORTANTE EL ESTUDIO DE LAS RELACIONES ANATÓMI-  
CAS QUE PUDIERA GUARDAR EL CONDUCTO CON RESPECTO A LAS -  
RAÍCES Y ALVÉOLOS CORRESPONDIENTES, CON EL OBJETO DE PRE-  
VENIR ACCIDENTES.

AGUJERO MENTONIANO.

ES DIFÍCIL OBSERVAR LA LESIÓN DEL NERVIJO MENTONIANO AL EFECTUAR EXTRACCIONES EN GENERAL, PERO SU HERIDA O -- SECCIÓN PUEDE PRODUCIRSE AL EFECTUAR UN COLGAJO SIN PRESTAR ATENCIÓN A LA PRESENCIA DEL NERVIJO EN LA TRAYECTORIA DEL BISTURÍ, POR LO QUE DEBE UBICÁRSELE ADECUADAMENTE Y PREVENIR EL ACCIDENTE CADA VEZ QUE SE INTERVENGA EN ESTA REGIÓN.

RAMA ASCENDENTE DE LA MANDÍBULA.

ES IMPORTANTE ÉVALUAR LA RELACIÓN DE LA RAMA ASCENDENTE CON EL TERCER MOLAR INFERIOR, YA QUE EN OCASIONES-- DIENTES APARENTEMENTE SIN OBSTÁCULOS, BIEN ERUPCIONADOS, PUEDEN ENCONTRAR SU ELEVACIÓN IMPEDIDA POR ESTE ELEMENTO. CON FRECUENCIA OCURRE POR DILACERACIÓN RADICULAR QUE IMPONE ELEVACIÓN HACIA DISTAL.

SI EL OPERADOR NO ADVIERTE EL OBSTÁCULO, PUEDE LO-- GRAR CON SU INSISTENCIA LA LUXACIÓN DEL SEGUNDO MOLAR, - LA FRACTURA CORONARIA DEL TERCERO Y EL CASO MÁS DESAGRADABLE, LA FRACTURA DEL ÁNGULO DEL MAXILAR INFERIOR.

## CAPÍTULO IV

### MAXILARES SUPERIOR E INFERIOR Y MÚSCULOS MASTICADORES.

#### MAXILAR SUPERIOR.

FORMA LA MAYOR PARTE DE LA MANDÍBULA SUPERIOR, SU FORMA SE APROXIMA A LA DE CUADRANGULAR: POR LO QUE PRESENTA: DOS CARAS, CUATRO BORDES, CUATRO ÁNGULOS Y UNA CAVIDAD O SENO MAXILAR.

#### CARA INTERNA.

EN SU CUARTA PARTE INFERIOR PRESENTA LA APÓFISIS PALATINA, DE FORMA CUADRANGULAR, LA CUAL FORMA PARTE DEL PISO DE LAS FOSAS NAALES; EL BORDE INTERNO DE ESTA APÓFISIS SE ARTICULA CON EL MISMO BORDE DE LA APÓFISIS PALATINA DEL MAXILAR OPUESTO, MIENTRAS QUE EL BORDE EXTERNO-AL ARTICULARSE CON EL DEL OTRO MAXILAR VA A FORMAR LA ESPINA NASAL ANTERIOR, EXISTIENDO POR DETRÁS DE ÉSTA UN --

SURCO QUE, CON EL DEL OTRO MAXILAR ORIGINA EL CONDUCTO PALATINO ANTERIOR POR EL QUE PASAN EL NERVIO ESFENOPALATINO INTERNO Y UNA RAMA DE LA ARTERIA ESFENOPALATINA.

LA APÓFISIS PALATINA DIVIDE LA CARA INTERNA DEL --- MAXILAR EN DOS PORCIONES, LA INFERIOR ES MUY RUGOSA Y -- FORMA PARTE DE LA BÓVEDA PALATINA. LA SUPERIOR, MÁS AMPLIA, PRESENTA EN SU PARTE DE ATRÁS DIVERSAS RUGOSIDADES EN LOS QUE SE ARTICULA LA RAMA VERTICAL DEL PALATINO. ENCONTRÁNDOSE MÁS ADELANTE EL ORIFICIO DEL SENO MAXILAR, EL CUAL, EN EL CRÁNEO ARTICULADO, QUEDA MUY DISMINUIDO - EN VIRTUD DE LA INTERPOSICIÓN DE LAS MASAS LATERALES DEL ETMOIDES POR ARRIBA, EL CORNETE INFERIOR POR ABAJO, EL - UNGUIS POR DELANTE Y DE LA RAMA VERTICAL DEL PALATINO POR DETRÁS.

#### CARA EXTERNA.

EN SU PARTE ANTERIOR SE OBSERVA LA FOSETA MIRTIFORME, DONDE SE INSERTA EL MÚSCULO MIRTIFORME, FOSETA QUE - ESTÁ LIMITADA POSTERIONMENTE POR LA EMINENCIA O GIBA CANINA. POR DETRÁS Y ARRIBA DE ÉSTA EMINENCIA SE LOCALIZA LA APÓFISIS PIRAMIDAL, LA CUAL PRESENTA UNA BASE POR LA CUAL SE UNE CON EL RESTO DEL HUESO, UN VÉRTICE QUE SE

ARTICULA CON EL HUESO MALAR, TRES CARAS Y TRES BORDES.

LA CARA SUPERIOR U ORBITARIA, FORMA PARTE DEL PISO-  
DE LA ÓRBITA Y LLEVA UN CANAL ANTEROPOSTERIOR QUE PENE--  
TRA EN LA PARED CON EL NOMBRE DE CONDUCTO SUBORBITARIO.

LA CARA ANTERIOR, EN ESTA CARA SE ABRE EL AGUJERO--  
SUBORBITARIO TERMINACIÓN DEL CONDUCTO MENCIONADO ANTES Y  
POR DONDE SALE EL NERVI<sup>O</sup> SUBORBITARIO. DE LA PARED IN-  
FERIOR DEL CANAL SUBORBITARIO SALEN UNOS CONDUCTILLOS EX  
CAVADOS EN EL ESPESOR DEL HUESO, Y QUE VAN A TERMINAR EN  
LOS ALVÉOLOS DESTINADOS AL CANINO Y A LOS INCISIVOS: SON  
LOS CONDUCTOS DENTARIOS ANTERIORES.

LA CARA POSTERIOR ES CONVEXA, CORRESPONDE POR DEN--  
TRO A LA TUBEROSIDAD DEL MAXILAR Y POR FUERA A LA FOSA -  
CIGOMÁTICA. PRESENTA DIVERSOS CANALES Y ORIFICIOS DENO  
MINADOS AGUJEROS DENTARIOS POSTERIORES, POR DONDE PASAN-  
LOS NERVIOS DENTARIOS POSTERIORES Y LAS ARTERIAS ALVEOLA  
RES, DESTINADAS A LOS GRUESOS MOLARES.

DE LOS TRES BORDES DE LA APÓFISIS PIRAMIDAL, EL IN-  
FERIOR FORMA LA PARTE SUPERIOR DE LA HENDIDURA VESTIBULO

CIGOMÁTICA; EL ANTERIOR FORMA LA PARTE INTERNA E INFERIOR DEL BORDE DE LA ÓRBITA, EL BORDE POSTERIOR SE CORRRESPONDE CON EL ALA MAYOR DEL ESFENOIDES, FORMÁNDOSE ENTRE AMBOS LA HENDIDURA ESFENOMAXILAR.

EL MAXILAR PRESENTA CUATRO BORDES QUE SON: BORDE ANTERIOR, POSTERIOR, SUPERIOR E INFERIOR.

- 1) BORDE ANTERIOR.- PRESENTA ABAJO LA PARTE ANTERIOR DE LA APÓFISIS PALATINA CON LA ESPINA NASAL ANTERIOR; -- MÁS ARRIBA FORMA EL ORIFICIO ANTERIOR DE LAS FOSAS NASALES Y MÁS ARRIBA AÚN, EL BORDE ANTERIOR DE LA APÓFISIS ASCENDENTE.
  
- 2) BORDE POSTERIOR.- CONSTITUYE LA LLAMADA TUBEROSIDAD DEL MAXILAR, SU PORCIÓN MÁS ALTA PRESENTA RUGOSIDADES PARA RECIBIR A LA APÓFISIS ORBITARIA DEL PALATINO. EN SU PARTE BAJA SE ARTICULA CON LA APÓFISIS PIRAMIDAL DEL PALATINO Y CON EL BORDE ANTERIOR DE LA APÓFISIS PTERIGOIDES. ÉSTA ARTICULACIÓN ESTÁ PROVISTA DE UN CANAL QUE FORMA EL CONDUCTO PALATINO POSTERIOR, -- POR DONDE PASA EL NERVIÓ PALATINO ANTERIOR.

3).- BORDE SUPERIOR.- FORMA EL LÍMITE INTERNO DE LA PA--  
RED INFERIOR DE LA ÓRBITA Y SE ARTICULA POR DELANTE  
CON EL UNGUIS, DESPUÉS CON EL ETMOIDES Y ATRÁS CON--  
LA APÓFISIS ORBITARIA DEL PALATINO.

4).- BORDE INFERIOR.- TAMBIÉN LLAMADO BORDE ALVEOLAR.  
PRESENTA UNA SERIE DE CAVIDADES CÓNICAS O ALVÉOLOS--  
DENTARIOS, DONDE SE ALOJAN LAS RAÍCES DE LOS DIEN--  
TES. LOS ALVÉOLOS SON SENCILLOS EN LA PARTE ANTE--  
RIOR, MIENTRAS EN LA PARTE POSTERIOR LLEVAN DOS O--  
MÁS CAVIDADES SECUNDARIAS. SU VÉRTICE PERFORADO -  
DEJA PASO A SU CORRESPONDIENTE PAQUETE VASCULONER--  
VIOSO DEL DIENTE Y LOS DIVERSOS ALVÉOLOS SE HALLAN--  
SEPARADOS POR TABIQUES ÓSEOS, QUE CONSTITUYEN LAS -  
APÓFISIS INTERDENTARIAS.

LA RELACIÓN DE LOS DIENTES EN EL MAXILAR SUPERIOR--  
ES LA SIGUIENTE: EL INCISIVO CENTRAL Y EL LATERAL ESTÁN--  
EN ÍNTIMA RELACIÓN CON LAS FOSAS NAALES, EL CANINO EN -  
ALGUNAS OCASIONES EN INDIVIDUOS DE FOSAS NAALES ANCHAS,  
CON EL SENO MAXILAR QUE OCUPA LA PARTE CENTRAL DEL HUE--  
SO; EL PRIMER PREMOLAR PRESENTA MENOS CASOS DE ÍNTIMA RE  
LACIÓN CON EL SENO MAXILAR, ESTO DEPENDE DE LAS DIMENSIO



NES DE DICHO SENO, EN CAMBIO, EL SEGUNDO PREMOLAR SE DAN CASOS MUY FRECUENTES DE ÍNTIMA RELACIÓN CON EL SENO MAXILAR, SE HAN DADO CASOS EN LOS CUALES EL APICE DE DICHO - PREMOLAR PENETRA EN LA BASE ANTERIOR DEL SENO; EN CAMBIO EL PRIMER MOLAR SUPERIOR SE ENCUENTRA EN ÍNTIMA RELACIÓN AL SENO MAXILAR. CUANDO LAS RAÍCES DE LOS PRIMEROS MOLARES SON MUY LARGAS, PENETRAN AL SENO FORMANDO ELEVACIONES QUE LLAMAMOS CÚPULAS. EL SEGUNDO MOLAR SUPERIOR -- TAMBIÉN PRESENTA ÍNTIMA RELACIÓN AL SENO EN LA PARTE POSTERIOR DE ÉSTE.

DE IGUAL MANERA, EL TERCER MOLAR SE RELACIONA CON - EL SENO EN SU PARTE MÁS POSTERIOR.

#### ESTRUCTURA.

LA PARTE ANTERIOR DE LA APÓFISIS PALATINA, LA BASE DE LA APÓFISIS ASCENDENTE Y EL BORDE ALVEOLAR ESTÁN FORMADOS DE TEJIDO ESPONJOSO, MIENTRAS EL RESTO DEL HUESO - SE HALLA CONSTITUIDO POR TEJIDO COMPACTO.

#### OSIFICACIÓN.

SE ORIGINA EL MAXILAR SUPERIOR MEDIANTE CINCO METODOS DE OSIFICACION QUE APARECEN AL FINAL DEL SEGUNDO --

MES DE VIDA FETAL, A SABER:

- 1.- EL EXTERNO O MALAR.
- 2.- EL ORBITONASAL.
- 3.- ANTEROINFERIOR O NASAL.
- 4.- EL INTERNO INFERIOR O PALATINO Y
- 5.- EL QUE FORMA LA PIEZA INCISIVA, SITUADO ENTRE--  
LOS CENTROS NAALES Y DELANTE DEL PALATINO.

MAXILAR INFERIOR.

FORMA LA MANDÍBULA INFERIOR Y SE PUEDE CONSIDERAR -  
DIVIDIDO EN UN CUERPO Y DOS RAMAS.

CUERPO.

TIENE FORMA DE HERRADURA, CUYA CONCAVIDAD SE HAYA -  
VUELTA HACIA ATRÁS. SE DISTINGUEN EN ÉL DOS CARAS Y DOS  
BORDES.

CARA ANTERIOR.

PRESENTA EN LA LÍNEA MEDIA LA SÍNFISIS MENTONIANA.  
HACIA AFUERA Y ATRÁS SE ENCUENTRA EL AGUJERO MENTONIANO,  
POR DONDE SALEN EL NERVIJO Y LOS VASOS MENTONIANOS. ADE-

MÁS SE OBSERVA LA LÍNEA OBLICUA EXTERNA DEL MAXILAR DONDE SE INSERTAN LOS SIGUIENTES MÚSCULOS: EL TRIANGULAR DE LOS LABIOS, EL CUTÁNEO DEL CUELLO Y EL CUADRADO DE LA -- BARBA.

CARAPOSTERIOR.

PRESENTA CERCA DE LA LÍNEA MEDIA, CUATRO TUBÉRCULOS LLAMADOS APÓFISIS GENI, EN LOS DOS SUPERIORES SE INSER-- TAN LOS MÚSCULOS GENIOGLOSOS Y EN LOS DOS INFERIORES SE-- INSERTAN LOS GENIOHIOIDEOS. PARTIENDO DEL BORDE ANTE-- RIOR DE LA RAMA VERTICAL, SE ENCUENTRA LA LÍNEA OBLICUA-- INTERNA O MILOHIOIDEA, DONDE SE INSERTA EL MÚSCULO MILO-- HIOIDEO, DICHA LÍNEA TERMINA EN EL BORDE INFERIOR DE ES-- TA CARA. POR FUERA DE LAS APÓFISIS GENI Y POR ENCIMA - DE LA LÍNEA OBLICUA, SE ENCUENTRA LA FOSETA SUBLINGUAL,-- QUE ALOJA LA GLÁNDULA DEL MISMO NOMBRE. MÁS AFUERA AÚN, POR DEBAJO DE DICHA LÍNEA, HAY OTRA FOSETA MÁS GRANDE,-- LLAMADA FOSETA SUBMAXILAR DONDE SE ALOJA LA GLÁNDULA SUB-- MAXILAR.

BORDES.

EL BORDE INFERIOR PRESENTA LAS DOS FOSETAS DIGÁSTRÍ

CAS, SITUADAS UNA A CADA LADO DE LA LÍNEA MEDIA; EN ELLAS SE INSERTA EL MÚSCULO DIGÁSTRICO.

EL BORDE SUPERIOR O BORDE ALVEOLAR.

PRESENTA UNA SERIE DE CAVIDADES O ALVÉOLOS DENTARIOS. MIENTRAS LOS ANTERIORES SON SIMPLES, LOS POSTERIORES ESTÁN COMPUESTOS DE VARIAS CAVIDADES, Y TODOS ELLOS SE HAYAN SEPARADOS ENTRE SÍ POR PUENTES ÓSEOS O APÓFISIS INTERDENTARIAS, DONDE SE INSERTAN LOS LIGAMENTOS CORONARIOS DE LOS DIENTES.

DICHAS CAVIDADES O ALVÉOLOS DENTARIOS CONTIENEN LOS ÁPICES DE CADA UNA DE SUS PIEZAS CORRESPONDIENTES.

LOS ALVÉOLOS DENTARIOS SON CONSIDERADOS CÓNICOS; POR LO GENERAL PRESENTAN UNA BASE Y CUATRO PAREDES QUE SON DOS PRINCIPALES Y DOS SECUNDARIAS; LAS DOS PAREDES PRINCIPALES SON VESTIBULAR Y PALATINA O VESTIBULAR LINGUAL Y ESTÁN FORMADAS POR HUESO COMPACTO Y TIENEN LA FACULTAD DE SER ELÁSTICAS, PARA LOS MOVIMIENTOS DE LUXACIÓN EN LOS TIEMPOS QUIRÚRGICOS DE LA EXTRACCIÓN. LAS PAREDES SECUNDARIAS SON LA MESTAL Y DISTAL, LAS CUALES ESTÁN FORMADAS POR HUESO ESPONJOSO.

LA BASE VIENE A SER LA TERMINACIÓN DEL ÁPICE CON --  
PERFORACIONES PARA LA PENETRACIÓN DEL PAQUETE VASCULONER-  
VIOSO CORRESPONDIENTE.

LOS ÁPICES Y LAS CAVIDADES DEL MAXILAR INFERIOR DEL  
PRIMERO AL TERCER MOLAR ESTÁN ÍNTIMAMENTE RELACIONADOS -  
CON EL CONDUCTO DENTARIO; LOS DOS PREMOLARES INFERIORES-  
ESTÁN EN RELACIÓN CON EL AGUJERO MENTONIANO POR SU PARTE  
MESIAL Y DISTAL, LOS INCISIVOS INFERIORES ESTÁN EN ÍNTI-  
MA RELACIÓN CON LAS APÓFISIS GENI.

#### RAMAS.

ES UNA IZQUIERDA Y UNA DERECHA, DE FORMA CUADRANGU-  
LAR; TIENEN POR CONSIGUIENTE, DOS CARAS Y CUATRO BORDES.

#### CARA EXTERNA.

EN SU PARTE INFERIOR PRESENTA RUGOSIDADES PARA LA -  
INSERCIÓN DEL MÚSCULO MASETERO.

#### CARA INTERNA.

EN LA PARTE MEDIA DE ÉSTA CARA SE LOCALIZA EL ORIFI-  
CIO SUPERIOR DEL CONDUCTO DENTARIO; POR DONDE SE INTRODUCEN

CEN EL NERVIIO Y LOS VASOS DENTARIOS INFERIORES. UNA SA  
LIENTE TRIANGULAR O ESPINA DE SPIX, SOBRE EL CUAL SE IN-  
SERTA EL LIGAMENTO ESFENOMAXILAR, DE DICHO ORIFICIO SE--  
CONTINÚA HACIA EL CUERPO DEL HUESO EL CANAL MILOHIOIDEO-  
DONDE SE ALOJAN EL NERVIIO Y LOS VASOS MILOHIOIDEOS. EN  
LA PARTE INFERIOR Y POSTERIOR DE LA CARA INTERNA SE IN--  
SERTA EL MÚSCULO PTERIGOIDEO INTERNO.

#### BORDES.

##### EL BORDE ANTERIOR.

SE SEPARA A NIVEL DEL BORDE ALVEOLAR DEL HUESO, CON  
TINUÁNDOSE SOBRE LAS CARAS INTERNA Y EXTERNA CON LAS LÍ-  
NEAS OBLICUAS CORRESPONDIENTES; ÉSTE BORDE FORMA EL LADO  
EXTERNO DE LA HENDIDURA VESTIBULOCIGOMÁTICA. EL BORDE-  
POSTERIOR, RECIBE TAMBIÉN EL NOMBRE DE BORDE PAROTÍDEO,-  
POR SUS RELACIONES CON LA GLÁNDULA PARÓTIDA.

##### EL BORDE SUPERIOR.

PRESENTA LA ESCOTADURA SIGMOIDEA, SITUADA ENTRE DOS  
GRUESAS SALIENTES: LA APÓFISIS CORONOIDES POR DELANTE Y-  
EL CÓNDILO DEL MAXILAR INFERIOR POR DETRÁS. EN LA APÓ-

FISIS CORONOIDES VIENE A INSERTARSE EL MÚSCULO TEMPO---  
RAL. EL CÓNDILO DE FORMA ELIPSOIDAL, APLANADO DE DE--  
LANTE A ATRÁS, SE ARTICULA CON LA CAVIDAD GLENOIDEA DEL  
TEMPORAL, SE UNE AL RESTO DEL HUESO POR MEDIO DE UN ES-  
TRETCHAMIENTO LLAMADO CUELLO DEL CÓNDILO, EN CUYA CARA -  
INTERNA SE INSERTA EL MÚSCULO PTERIGOIDEO EXTERNO.

EL BORDE INFERIOR DE LA RAMA ASCENDENTE.

SE CONTINÚA CON EL BORDE INFERIOR DEL CUERPO. POR  
DETRÁS, AL UNIRSE CON EL BORDE POSTERIOR, FORMA EL ÁNGU  
LO DEL MAXILAR INFERIOR O GONION.

ESTRUCTURA.

ESTÁ FORMADO POR TEJIDO ESPONJOSO, RECUBIERTO POR-  
UNA GRUESA CAPA DE TEJIDO COMPACTO. ESTE TEJIDO, SIN-  
EMBARGO, SE ADELGAZA CONSIDERABLEMENTE AL NIVEL DEL CÓN  
DILO. SE HALLA RECORRIDO INTERIORMENTE EL MAXILAR POR  
EL CONDUCTO DENTARIO INFERIOR, EL CUAL COMIENZA CON EL-  
ORIFICIO SITUADO DETRÁS DE LA ESPINA DE SPIX, DIRIGIÉN-  
DOSE HACIA ABAJO Y ADELANTE, A LO LARGO DE LAS RAÍCES--  
DENTARIAS, LLEGANDO HASTA EL NIVEL SEL SEGUNDO PREMO--  
LAR.

AQUI SE DIVIDE EN UN CONDUCTO EXTERNO, QUE VA A --  
TERMINAR AL AGUJERO MENTONIANO Y OTRO INTERNO, QUE SE -  
PROLONGA HASTA EL INCISIVO CENTRAL.

### OSIFICACIÓN

AL FINAL DEL PRIMER MES DE LA VIDA FETAL SE FORMA-  
UNA PIEZA CARTILAGINOSA LLAMADA CARTILAGO DE MECKEL, A-  
EXPENSAS DEL CUAL SE ORIGINARÁN LAS DOS MITADES DEL ---  
MAXILAR INFERIOR, QUE SON INDEPENDIENTES AL PRINCIPIO.

EN DICHO CARTÍLAGO APARECEN ENTRE LOS 30 Y 40 DÍAS  
DE LA VIDA FETAL SEIS CENTROS DE OSIFICACIÓN QUE SON:

- 1.- EL CENTRO INFERIOR, EN EL BORDE MAXILAR;
- 2.- EL CENTRO INCISIVO A LOS LADOS DE LA LÍNEA ME-  
DIA.
- 3.- EL CENTRO SUPLEMENTARIO DEL AGUJERO MENTONIANO
- 4.- EL CENTRO CONDÍLEO PARA EL CÓNDILO.
- 5.- EL CENTRO CORONOIDEO, PARA LA APÓFISIS CORONOI  
DES.
- 6.- EL CENTRO DE LA ESPINA DE SPIX.



A EXPENSAS DE DICHS CENTROS, LOS DOS SEMIMAXILARES SE SUELDAN DEFINITIVAMENTE, CONSTITUYÉNDOSE LA SÍNFISIS MENTONIANA, AL TERÇER MES DE VIDA EXTRAUTERINA.

#### MÚSCULOS MASTICADORES.

LOS MÚSCULOS MASTICADORES SON CUATRO, E INTERVIENEN EN LOS MOVIMIENTOS DE ELEVACIÓN Y LATERALIDAD DEL MAXILAR INFERIOR, SON LOS SIGUIENTES: EL TEMPORAL, EL MASETERO, EL PTERIGOIDEO INTERNO Y EL PTERIGOIDEO EXTERNO.

#### TEMPORAL.

OCUPA LA FOSA TEMPORAL Y SE EXTIENDE EN FORMA DE ABANICO, CUYO VÉRTICE SE DIRIGE HACIA LA APÓFISIS CORONOIDES DEL MAXILAR INFERIOR.

#### INSERCIONES.

EL TEMPORAL SE FIJA POR ARRIBA EN LA LÍNEA CURVA TEMPORAL INFERIOR, EN LA FOSA TEMPORAL, EN LA CARA PROFUNDA DE LA APONEUROSIS TEMPORAL Y EN LA CARA INTERNA DEL ARCO CIGOMÁTICO. DESDE ÉSTOS LUGARES, SUS FIBRAS,

ESTRECHÁNDOSE POCO A POCO HACIA ABAJO VIENEN A CONSTITUIR UN FUERTE TENDÓN QUE ACABA EN EL VÉRTICE, BORDES Y CARA INTERNA DE LA APÓFISIS CORONOIDES.

#### RELACIONES.

SU CARA SUPERFICIAL SE RELACIONA CON LA APONEUROSIS TEMPORAL, LOS VASOS Y NERVIOS TEMPORALES SUPERFICIALES, EL ARCO CIGOMÁTICO Y LA PARTE SUPERIOR DEL MASETERO. SU CARA PROFUNDA SE RELACIONA CON LA FOSA TEMPORAL, CON LOS NERVIOS Y ARTERIAS TEMPORALES PROFUNDAS, ANTERIOR, MEDIA Y POSTERIOR Y LAS VENAS CORRESPONDIENTES; EN SU PARTE INFERIOR, ESTA CARA SE RELACIONA POR DENTRO CON LOS PTERIGOIDEOS, EL BUCCINADOR Y LA BOLA GRASOSA DE BICHAT.

#### INERVACIÓN.

SE ENCUENTRA INERVADO POR LOS TRES NERVIOS TEMPORALES PROFUNDOS, QUE SON RAMAS DEL MAXILAR INFERIOR.

#### ACCIÓN.

CONSISTE EN ELEVAR Y DIRIGIR HACIA ATRÁS AL MAXILAR INFERIOR.

MASETERO.

SE EXTIENDE DESDE LA APÓFISIS CIGOMÁTICA HASTA LA CARA EXTERNA DEL ÁNGULO DEL MAXILAR INFERIOR. SE HAYA CONSTITUIDO POR UN HAZ SUPERFICIAL DIRIGIDO OBLICUAMENTE HACIA ABAJO Y ATRÁS, Y OTRO HAZ PROFUNDO DIRIGIDO -- OBLICUAMENTE HACIA ABAJO Y ADELANTE.

INSERCIONES.

EL HAZ SUPERFICIAL SE INSERTA POR ARRIBA EN EL BORDE INFERIOR DEL ARCO CIGOMÁTICO Y ABAJO SE INSERTA EN - ÁNGULO DEL MAXILAR INFERIOR Y SOBRE LA CARA EXTERNA DE- ÉSTE. EL HAZ PROFUNDO SE INSERTA POR ARRIBA EN EL BOR- DE INFERIOR Y CARA INTERNA DE LA APOFISIS CIGOMÁTICA Y- POR ABAJO SE INSERTA EN LA CARA EXTERNA DE LA RAMA ---- ASCENDENTE DEL MAXILAR INFERIOR.

RELACIONES.

• LA CARA EXTERNA DEL MASETERO ESTÁ RECUBIERTA POR LA APONEUROSIS MASETERINA, POR FUERA DE LA CUAL SE ENCUEN- TRA TEJIDO CONJUNTIVO CON LA ARTERIA TRANSVERSA DE LA - CARA, LA PROLONGACIÓN MASETERINA DE LA PARÓTIDA, EL CA- NAL DE STENON, LAS RAMAS NERVIOSAS DEL FACIAL Y LOS MÚS

CULOS CIGOMÁTICOS MAYOR Y MENOR, RISORIO Y CUTÁNEO DEL-  
CUELLO.

LA CARA PROFUNDA DEL MASETERO ESTÁ EN RELACIÓN CON  
EL HUESO DONDE SE INSERTA CON LA ESCOTADURA SIGMOIDEA Y  
CON LA ARTERIA Y EL NERVI MASETERINOS, CON LA APÓFISIS  
CORONOIDES, CON LA INSERCIÓN DEL TEMPORAL Y CON LA BOLA  
ADIPOSA DE BICHAR.

INERVACIÓN.

SE ENCUENTRA INERVADO POR EL NERVI MASETERINO, EL  
CUAL ES RAMO DEL MAXILAR INFERIOR.

ACCIÓN.

ELEVAR EL MAXILAR INFERIOR.

PTERIGOIDEO INTERNO.

SE INICIA EN LA APÓFISIS PTERIGOIDES Y TERMINA EN-  
LA PORCIÓN INTERNA DEL ÁNGULO DEL MAXILAR INFERIOR.

PTERIGOIDEO INTERNO.

SE INICIA EN LA APÓFISIS PTERIGOIDES Y TERMINA EN-

LA PORCIÓN INTERNA DEL ÁNGULO DEL MAXILAR INFERIOR.

INSERCIONES.

EN SU PARTE SUPERIOR SE INSERTA EN LA CARA INTERNA DEL ALA EXTERNA DE LA APÓFISIS PTERIGOIDES, EN LA CARA EXTERNA DEL ALA INTERNA DE POR MEDIO DEL FASCÍCULO PALATINO DE JUVARA, EN LA APÓFISIS PIRAMIDAL DEL PALATINO. DESDE ÉSTOS LUGARES DESCIENDEN SUS FIBRAS PARA IR A FIJARSE EN LA PORCIÓN INTERNA DEL ÁNGULO DEL MAXILAR INFERIOR.

RELACIONES.

POR SU CARA EXTERNA SE RELACIONA CON EL MÚSCULO -- PTERIGOIDEO EXTERNO. ENTRE LA CARA INTERNA DEL PTERIGOIDEO INTERNO Y LA FARINGE SE ENCUENTRA EL ESPACIO --- MAXILOFARÍNGEO, POR DONDE ATRAVIESAN LOS NERVIOS NEUMOGÁSTRICOS, GLOsofaríngeo, ESPINAL E HIPOGLOSO; ASÍ COMO IMPORTANTES VASOS COMO SON LA CARÓTIDA INTERNA Y LA YUGULAR INTERNA.

INERVACIÓN.

SE ENCUENTRA INERVADO POR EL NERVIIO PTERIGOIDEO INTERNO, QUE ES RAMO DEL MAXILAR INFERIOR.

ACCIÓN.

ELEVAR EL MAXILAR INFERIOR, ASÍ COMO PEQUEÑOS MOVIMIENTOS LATERALES.

PTERIGOIDEO EXTERNO.

VA DE LA APÓFISIS PTERIGOIDES AL CUELLO DEL CÓNDILO DEL MAXILAR INFERIOR. SE ENCUENTRA DIVIDIDO EN DOS HACES, UNO SUPERIOR O ESFENOIDAL Y UNO INFERIOR O PTERIGOIDEO.

INSERCIONES.

EL HAZ SUPERIOR SE INSERTA EN LA SUPERFICIE CUADRILÁTERA DEL ALA MAYOR DEL ESFENOIDES Y EN LA CRESTA ESFENOTEMPORAL. EL HAZ INFERIOR SE FIJA EN LA CARA EXTERNA DEL ALA EXTERNA DE LA APÓFISIS PTERIGOIDES; LAS FIBRAS DE AMBOS HACES VAN A UNIRSE EN LA PARTE INTERNA DEL CUELLO DEL CÓNDILO, EN LA CÁPSULA ARTICULAR.

RELACIONES.

EN SU PARTE SUPERIOR SE RELACIONA CON LA BÓVEDA DE LA FOSA CIGOMÁTICA, CON EL NERVIO TEMPORAL PROFUNDO ME-

DIO Y CON EL MASETERINO; LA PARTE ANTEROEXTERNA SE RELACIONA CON LA ESCOTADURA SIGMOIDEA Y CON LA BOLA GRASOSA-DE BICHAT. LA PARTE POSTEROINTERNA SE RELACIONA CON EL MÚSCULO PTERIGOIDEO INTERNO, CON LOS NERVIOS Y VASOS LIN GUALES Y LOS DENTARIOS INFERIORES.

INERVACIÓN.

SE ENCUENTRA INERVADO POR DOS RAMOS NERVIOSOS PROCE DENTES DEL BUCAL.

ACCIÓN.

PROYECTAR HACIA ADELANTE AL MAXILAR INFERIOR, ASÍ - COMO MOVIMIENTOS DE LATERALIDAD. LOS DOS MÚSCULOS PTERIGOIDEOS EXTERNOS SON LOS PRINCIPALES EN LA MASTICA---CIÓN.

CAPÍTULO V

INDICACIONES Y CONTRAINDICACIONES  
DE LA EXTRACCIÓN DENTARIA.

INDICACIONES.

1a.- AFECCIONES DENTARIAS.

- a) AFECCIONES PULPARES PARA LAS CUALES NO HUBIERA TRATAMIENTO ENDODÓNTICO CONSERVADOR.
- b) DIENTES DESTRUIDOS POR CARIES DE 4o. GRADO-- QUE NO PUEDEN SER TRATADOS O TRAUMATISMOS-- QUE LOS ESFUERZOS PARA UN TRATAMIENTO CONSERVADOR NO GUARDAN PROPORCIÓN RAZONABLE -- CON SU VALOR FUNCIONAL MENOSCABADO Y CUANDO TAMPOCO SU RAÍZ PUEDE SER YA CONSIDERADA -- APTA PARA UN SUSTITUTO ARTIFICIAL.
- c) COMPLICACIONES DE DICHAS CARIES.

2a.- AFECCIONES DEL PARODONTO.

PARODONTOSIS QUE NO PUEDEN TRATARSE.



3a.- RAZONES PROTÉSICAS, ESTÉTICAS U ORTODÓNTICAS.

DIENTES TEMPORALES RETENIDOS, DIENTES SUPERNUMERARIOS, DIENTES PERMANENTES, POR RAZONES PROTÉSICAS U ORTODÓNTICAS, CUYA INDICACIÓN DE EXTRACCIÓN SERÁ DADA POR EL PROTESISTA U ORTODONCISTA.

LOS DIENTES TEMPORALES RETENIDOS DEBEN SER EXTRAÍDOS CUANDO LA EDAD DEL PACIENTE, DE ACUERDO CON LA CRONOLOGÍA DE LA ERUPCIÓN DENTARIA INDICA LA NECESIDAD DE SU ELIMINACIÓN PARA PERMITIR LA NORMAL ERUPCIÓN DE LOS PERMANENTES. (LOS DIENTES SUPERNUMERARIOS Y ECTÓPICOS QUE MOLESTAN ESTÉTICA Y FUNCIONALMENTE DEBEN SER EXTRAIDOS).

LA EXTRACCIÓN DE DIENTES TEMPORALES ESTÁN TAMBIÉN INDICADAS EN LA PARODONTITIS PERIAPICAL. EN CIERTOS CASOS CRÓNICOS SE PUEDE ES CIERTO, DEJAR AL DIENTE COMO MANTENEDOR DE ESPACIO, PERO TAMBIÉN ENTONCES LA DECISIÓN PARA LA EXTRACCIÓN DENTARIA VIENE FACILITADA POR LA POSIBILIDAD DE EMPLEAR UN APARATO REMOVIBLE COMO PRESERVADOR DEL LUGAR. NO SE DEBE DEMORAR LA EXTRACCIÓN DE LOS DIENTES TEMPORALES MOVIBLES BAJO LOS CUALES TRATA DE IRRUMPIR EL DIENTE PERMANENTE Y EN CIERTAS CIRCUNSTANCIAS, PUEDEN OBLIGAR YA A LA EXTRACCIÓN UNA AMPLIA DES-

TRUCCIÓN DEL DIENTE POR UNA PULPITIS. CUANDO LA RAÍZ--  
DE UN DIENTE TEMPORAL HA PERFORADO LA MUCOSA Y CONTIENE--  
UNA LESIÓN ULCEROSA, SU EXTRACCIÓN ESTARÁ TAN INDICADA--  
COMO LA DE LOS RESTOS DE LOS DIENTES TEMPORALES QUE HAN--  
QUEDADO ENTRE LOS DIENTES PERMANENTES.

4a.- ANOMALÍAS DE SITIO. (RETENCIONES O SEMIRRETEN--  
CIONES SIN TRATAMIENTO OR  
TODÓNTICO).

LOS DIENTES QUE PERMANEZCAN RETENIDOS EN LOS MAXILA--  
RES, DEBEN SER EXTRAÍDOS. CUANDO PRODUCEN ACCIDENTES--  
(NERVIOSOS, INFLAMATORIOS O TUMORALES).

LA EXTRACCIÓN PUEDE EVITARSE EN AQUELLOS CASOS EN --  
QUE LA TÉCNICA ORTODÓNTICA LOGRE UBICARLOS EN SU SITIO --  
DE NORMAL IMPLANTACIÓN. ESTÁ JUSTIFICADA LA EXTRACCIÓN--  
EN AQUELLOS CASOS EN QUE LA ORTODONCIA NO LOGRA ÉXITO O--  
EL DIENTE RETENIDO PRODUZCA MOLESTIAS.

EL ESTUDIO RADIOGRÁFICO DE LOS MAXILARES, ANTES DE--  
LA PREPARACIÓN DE PRÓTESIS TOTALES, DESCUBRIRÁ EN MUCHAS  
OPORTUNIDADES DIENTES RETENIDOS CUYA EXODONCIA SE IMPONE.

5a.- ACCIDENTES DE ERUPCIÓN DE LOS TERCEROS MOLARES

LOS ACCIDENTES DE ERUPCIÓN INDICAN ELIMINACIÓN EXODONTICA DEL DIENTE CAUSANTE (PERICORONITIS A REPETICIÓN, ACCIDENTES INFLAMATORIOS NERVIOSOS O TUMORALES.

CONTRAINDICACIONES LOCALES Y GENERALES DE LA EXTRACCIÓN-DENTARIA.

LAS CONTRAINDICACIONES SE PUEDEN CLASIFICAR RELACIONÁNDOLAS CON EL DIENTE EN SÍ, CON LOS TEJIDOS PERIDENTARIOS O CON EL ESTADO GENERAL DEL PACIENTE.

1a.- AFECCIONES QUE DEPENDEN DEL DIENTE A EXTRAER; ENFERMEDADES LOCALES Y ESTADOS GENERALES CAUSADOS POR LA AFECCIÓN DENTARIA O PERIDENTARIA.

2a.- AFECCIONES QUE DEPENDEN DEL ESTADO GENERAL DEL PACIENTE:

- a) ESTADO FISIOLÓGICO: MENSTRUACIÓN Y EMBARAZO
- b) ESTADO PATOLÓGICO: FIEBRE, AFECCIONES DE --  
LOS APARATOS Y SISTEMAS.

1a.- AFECCIONES QUE DEPENDEN DEL ESTADO DE LA REGIÓN DEL  
DIENTE A EXTRAER.

EL PROBLEMA DE LA EXTRACCIÓN DENTARIA EN PROCESOS -  
INFLAMATORIOS AGUDOS NO PUEDEN SER RESUELTOS CON FÓRMU--  
LAS SIMPLES, NI DAR PRECEPTOS GENERALES PARA TRATAR CA--  
SOS TAN EMINENTEMENTE PARTICULARES.

CADA PACIENTE Y CADA PROCESO INFECCIOSO ES UN CASO-  
PARTICULAR QUE NECESITA SER CONTEMPLADO DESDE SU PUNTO -  
DE VISTA.

EN LA PRODUCCIÓN DE UN PROCESO INFECCIOSO DE ORIGEN  
DENTARIO (COMPLICACIÓN DE LA CARIÉS DE CUARTO GRADO, AC-  
CIDENTES DE ERUPCIÓN DE LOS DIENTES RETENIDOS) INTERVIE-  
NEN DISTINTOS FACTORES:

LOCALES: ESTADO DEL DIENTE, GRADO DE INFECCIÓN.

GENERALES: ESTADO DEL PACIENTE, EL ÍNDICE DE SUS DE  
FENSAS.

LA ESTADÍSTICA O LA EXPERIENCIA APOYAN EL CRITERIO-  
DE LA EXTRACCIÓN DENTARIA, ANTE LOS PROCESOS INFLAMATO--

RIOS AGUDOS.

LA ÚNICA CONTRAINDICACIÓN SERIA PARA LA EXTRACCIÓN-DENTARIA, ES LA PRESENCIA EN LA ZONA A INTERVENIR EN TODA LA ARCADE ALVEOLAR DE UNA ESTOMATITIS O GINGIVITIS ÚLCERO-MEMBRANOSA, ESTA AFECCIÓN CREA MUY MAL TERRENO PARA LAS INTERVENCIONES, POR EL ESTADO PARTICULAR DEL TEJIDO-GINGIVAL VECINO AL LUGAR DE LA OPERACIÓN; LA VIRULENCIA-MICROBIANA SE INCREMENTA EN TALES CONDICIONES Y NO SON - RARAS LAS NECROSIS Y PROPAGACIONES. POR LO QUE SE TENDRÁ QUE SEGUIR UN JUICIOSO PROCEDIMIENTO PARA TRATAR LA-GINGIVITIS ANTES DE LA CIRUGÍA O EXODONCIA.

CUANDO EL TERCER MOLAR RETENIDO, ES LA FUENTE Y ORI- GEN DE LA LESIÓN GINGIVAL, PUEDE Y DEBE OPERARSE BAJO VIGILANCIA ANTIBIÓTICA.

2a.- AFECCIONES QUE DEPENDEN DEL ESTADO GENERAL DEL PA--  
CIENTE.

a) ESTADOS FISIOLÓGICOS: MENSTRUACIÓN Y EMBARAZO.

MENSTRUACIÓN.- EL CONCEPTO SOBRE LA OPORTUNIDAD DE LA CI- RUGÍA EN ESTADO FISIOLÓGICO HA VARIADO EN LOS ÚLTIMOS AÑOS; YA NO SE CONTRAINDICA -

LA EXODONCIA EN LA ÉPOCA MENSTRUAL, SALVO QUE TAL ESTADO CREA EN EL PACIENTE PARTICULARES PROBLEMAS.

EMBARAZO.-- EL EMBARAZO, EXCEPCIÓN HECHA DE CIERTOS CASOS PARTICULARES, NO ES UNA CONTRAINDICACIÓN PARA LA EXTRACCIÓN DENTARIA. ACARREAN MÁS TRASTORNOS PARA LA PACIENTE Y SU HIJO, LOS INCONVENIENTES QUE ACARREAN EL DOLOR Y LAS COMPLICACIONES DE ORIGEN DENTARIO, QUE EL ACTO QUIRÚRGICO DE LA EXTRACCIÓN DENTARIA. POR REGLA GENERAL SE SOSTIENE QUE CUANTO MÁS ADELANTADA ESTÁ LA GESTACIÓN, MENOS INCONVENIENTES SUFRE LA MADRE, POR OTRA PARTE, ÉSTOS INCONVENIENTES ESTÁN MÁS CON EL "SHOCK PSÍQUICO" QUE CON EL ACTO OPERATORIO. LA PSICOTERAPIA, LA SEDACIÓN PREQUIRÚRGICA, LA ANESTESIA GENERAL, PERMITEN SOLUCIONAR CON ÉXITO-- PROBLEMAS EN LAS EMBARAZADAS.

LOS CASOS PARTICULARES PARA CONTRAINDICAR LA EXODONCIA EN LAS EMBARAZADAS SE REFIEREN A ESTADOS PATOLÓGICOS ESPECIALES DEL EMBARAZO. EN TALES CASOS EL OBSTETRA IN

FORMARÁ AL ODONTÓLOGO DE LA OPORTUNIDAD DE LA EXTRACCIÓN DENTARIA.

b) ESTADOS PATOLÓGICOS, AFECCIONES EN LOS APARATOS Y SISTEMAS.

NOS REFERIMOS SOLO BREVEMENTE A LAS ENFERMEDADES GENERALES QUE CONTRAINDICAN TODA INTERVENCIÓN EN LA CAVIDAD BUCAL. LA PROHIBICIÓN DE LA OPERACIÓN ESTARÁ DADA, EN GENERAL, POR EL CLÍNICO; ENFERMEDADES DE LOS APARATOS Y SISTEMAS, ESTADOS INFECCIOSOS AGUDOS, DIATESIS-HEMORRÓGICAS CUYA DESCRIPCIÓN, ADEMÁS DE INNECESARIA, NO PUEDE ENTRAR DENTRO DE LOS PROPÓSITOS DE ESTE NÚCLEO EN EL ÚNICO CASO QUE ES NECESARIO HACER HINCAPIÉ COMO-- UNA CONTRAINDICACIÓN ES EN EL CASO DE HEMOFILIA, EN EL QUE SERÍA PREFERIBLE QUE EL PACIENTE TUVIERA MOLESTIAS-LOCALES, AL GRAN RIESGO DE UNA COPIOSA HEMORRAGIA.

EN EL CASO DE LA DIABETES NO CONTROLADA, EN LA ESTOMATITIS Y EN LA ANGINA GANGRENOSA HABRÁ QUE CUIDARSE DE NO PRODUCIR, SIN VERDADERA NECESIDAD UNA HERIDA EN LA BOCA.

## CAPÍTULO VI

### EXTRACCIÓN DE DIENTES.

#### EXTRACCIÓN DE DIENTES SUPERIORES.

INCISIVOS CENTRALES.- GENERALMENTE PRESENTAN UNA --  
RAÍZ RECTA Y DE FORMA CONOIDE Y CEDEN A LA ROTACIÓN PRI-  
MARIA.

— INCISIVOS LATERALES.- PRESENTAN UNA RAÍZ FINA DE --  
FORMA CONOIDE, DELGADA Y FUERTEMENTE ESTRECHA EN SENTIDO  
MESIODISTAL; SU ÁPICE SE ENCUENTRA CURVADO DISTALMENTE.  
ESCOGEREMOS FÓRCEPS CON PUNTAS O BOCADOS FINOS, SUJETAN-  
DO BIEN ARRIBA DE LA RAÍZ; SE EXTRAE CON MOVIMIENTOS ---  
OSCILANTES, SUSTITUIDOS FINALMENTE POR UNA LIGERA ROTA--  
CIÓN EN DIRECCIÓN MESIAL.

CANINOS.- LOS CANIÑOS SON LOS DIENTES MÁS ESTABLES-  
EN LOS ARCOS DENTALES, PRESENTAN RAÍZ ÚNICA, RECTA, DE --  
FORMA CONOIDE, CON UN CORTE TRANSVERSAL TRIANGULAR; SE --  
LE CONSIDERA LA MÁS PODEROSA POR SU LONGITUD, GROSOR Y --  
ANCHURA; SI SE LE COMPARA CON LOS OTROS DIENTES, ES MÁS-



GRUESA EN SENTIDO LABIO LINGUAL QUE LAS DE LOS DEMÁS --  
DIENTES, POR LO QUE SE ENCUENTRAN FIRMENTE ANCLADOS -  
EN EL HUESO ALVEOLAR, EN RARAS OCASIONES SE LE ENCUEN--  
TRA BIFIDA Y GENERALMENTE SU ÁPICE SE ENCUENTRA CURVADO  
EN DIRECCIÓN DISTOLABIAL.

SON LOS ÚNICOS DIENTES QUE POSEEN UNA SOLA CÚSPIDE  
CÓNICA. TAMBIÉN AYUDAN A SOSTENER LA MUSCULATURA FA--  
CIAL POR LO QUE SU PÉRDIDA TRAE COMO CONSECUENCIA UN --  
APLANAMIENTO DE LA CARA EN ESA REGIÓN Y PARA RESTABLE--  
CER EL ASPECTO NORMAL ES MUY DIFÍCIL.

SIRVEN COMO "AMORTIGUADORES", AYUDANDO A ALIGERAR--  
LA CARGA, SOBRE LOS DIENTES POSTERIORES DE LAS FUERZAS--  
HORIZONTALES EXCESIVAS Y POTENCIALMENTE DESTRUCTORAS --  
QUE APARECEN DURANTE LOS MOVIMIENTOS DE EXCURSIÓN DEL--  
MAXILAR INFERIOR. EL CANINO SE EXTRAE MEDIANTE MOVI--  
MIENTOS DE ROTACIÓN, SI ES QUE LA RAÍZ ES TOTALMENTE --  
RECTA Y CÓNICA.

CUANDO VAYAMOS A REALIZAR EXTRACCIONES MÚLTIPLES,-  
ES PREFERIBLE EFECTUAR PRIMERO LA EXTRACCIÓN DEL CANINO  
Y LUEGO EXTRAER EL INCISIVO LATERAL Y EL PRIMER PREMO--

LAR, YA QUE LA EXTRACCIÓN PREVIA DEL CANINO ES PROBABLE QUE DEBILITE LA TABLA EXTERNA. SI EL DIENTE ESTÁ MUY-FIRMEMENTE ANCLADO A SU ALVÉOLO, PUEDE LEVANTARSE UN -- COLGAJO Y ELIMINARSE PARTE DEL HUESO DE LA CARA VESTIBULAR.

PRIMER PREMOLAR.- PRESENTA RAÍZ BÍFIDA QUE PUEDEN-SER CURVAS Y DIVERGENTES EN MÁS DEL 50% DE LOS CASOS; - LA BIFURCACIÓN DE LA RAÍZ PUEDE PRESENTAR VARIOS ASPEC-TOS DESDE UNA PEQUEÑA INSINUACIÓN EN EL ÁPICE O LLEGAR-HASTA EL TERCIO CERVICAL. PRESENTA ÁPICES MUY FINOS.

TIENE SU MÁS INTIMA RELACIÓN CON LA APÓFISIS PALA-TINA DEL HUESO MAXILAR.

EN ALGUNOS CASOS EL EJE LONGITUDINAL DE LA PIEZA - SE INCLINA MESTALMENTE CONFORME VA HACIA ARRIBA; POR LO QUE SU ÁPICE LO ENCONTRAREMOS MÁS CERCA AL ÁPICE DEL CANINO QUE DEL SEGUNDO PREMOLAR, POR LO QUE DEBEMOS PONER CUIDADO AL COLOCAR LOS BOCADOS DEL FÓRCEPS REFIRIÉNDO--NOS EN ESTE CASO, A QUE DEBEMOS SEGUIR EL EJE LONGITUDI-NAL DE LA PIEZA.

CON FRECUENCIA, SE RECOMIENDA QUE ESTE DIENTE DEBE JALARSE HACIA AFUERA, PERO YA EN LA PRÁCTICA, SE REQUIEREN LOS MOVIMIENTOS LATERALES PARA LOGRAR LA AVULSIÓN DEL DIENTE CON RAÍCES DELGADAS Y DIVERGENTES.

SI EL DIENTE ESTÁ DESPULPADO O AMPLIAMENTE RESTAURADO, O SI EL PACIENTE PRESENTA UNA HISTORIA DE EXTRACCIONES DIFÍCILES, ESTARÁ INDICADA LA EXTRACCIÓN POR EL MÉTODO TRANSALVEOLAR O QUIRÚRGICO.

EN CASO DE QUE EL PRIMER MOLAR SUPERIOR PERMANENTE ESTÉ AUSENTE, LOS PREMOLARES SUPERIORES TIENEN LA FACILIDAD DE GIRAR DISTALMENTE Y ROTAR ALREDEDOR DE SU RAÍZ PALATINA. POR LO QUE DEBEMOS TOMAR EN CONSIDERACIÓN DICHA ROTACIÓN E INCLINACIÓN DE LA PIEZA CUANDO SE APLICAN LOS BOCADOS DEL FÓRCEPS AL DIENTE.

SEGUNDO PREMOLAR.-- POR LO GENERAL, ESTAS PIEZAS -- PRESENTAN UNA RAÍZ QUE ES MÁS LARGA QUE LA DEL PRIMER-- PREMOLAR, CON APLASTAMIENTO MESIO-DISTAL MÁS MARCADO E INCLINACIÓN HACIA DISTAL; AUNQUE EXISTEN CASOS EN LOS -- CUALES SE PRESENTA LA RAÍZ BIFURCADA ASI COMO RAÍZ ENANA.

LA EXODONCIA SE INICIA CON MOVIMIENTOS OSCILANTES --  
CONTINUANDO DESPUES CON OTROS DE ROTACION PARA EVITAR QUE,  
DEBIDO A LA ESTRECHA RELACION DE ESTA PIEZA CON EL SENO--  
MAXILAR, PUEDE PROVOCARSE UNA COMUNICACION ENTRE ÉSTE Y--  
EL ALVÉOLO DENTARIO.

EN PERSONAS QUE PRESENTAN APIÑAMIENTO DENTAL, EL SE-  
GUNDO PREMOLAR POR LO GENERAL, SE LE ENCUENTRA LINGUALIZA  
DO; EN ALGUNAS OCASIONES EXISTE LA POSIBILIDAD DE SUJETAR  
EL DIENTE MESIODISTALMENTE MANTENIENDO EL FORCEPS EN POSI  
CION CRUZADA AL ARCO DENTAL, POR LO QUE AL NO FUNCIONAR -  
ESTA MANIOBRA, EL DIENTE DEBERÁ SER EXTRAÍDO POR DISECC--  
CION.

PRIMER MOLAR.- PRESENTA UNA TRIFURCACION, LOS TRES -  
CUERPOS RADICULARES SE ENCUENTRAN UNIDOS EN UN SOLO TRON-  
CO, INICIANDOSE LA SEPARACION DE LAS TRES RAICES A NIVEL-  
DE LA UNION DEL TERCERO CERVICAL CON EL TERCIO MEDIO RADI-  
CULAR.

ES EL MÁS GRANDE DE LOS TRES MOLARES PERMANENTES, ---  
SIENDO TAMBIÉN EL QUE MUESTRA MENOS VARIACIONES MORFOLÓGI  
CAS.

LAS RAÍCES PUEDEN PRESENTARSE MUY DIVERGENTES, DICHAS RAÍCES SON: UNA MESIOVESTIBULAR, DISTOVESTIBULAR Y LA PALATINA.

- RAÍZ MESIOVESTIBULAR: PRESENTA ÁPICE MUY AGUDO, DIRIGIDO LIGERAMENTE HACIA DISTAL.
- RAÍZ DISTOVESTIBULAR: POR LO REGULAR ES LA MÁS PEQUEÑA, EN LONGITUD Y DIÁMETRO; NORMALMENTE ES RECTA, PERO EN OCASIONES SE ENCUENTRA SU ÁPICE DIRIGIDO HACIA LA PARTE MESIAL EN FORMA DE GANCHO.
- RAÍZ PALATINA: ES LA MÁS LARGA DE LAS TRES, AUNQUE -- CON FRECUENCIA ADOPTA LA FORMA DE GANCHO O CUERNO CON SU ÁPICE INSINUADO HACIA VESTIBULAR (DEBEMOS RECORDAR QUE LA PRINCIPAL RELACIÓN LA TIENE CON LA PORCIÓN PALATINA DEL HUESO MAXILAR).

AL HACER USO DE FÓRCEPS PARA MOLARES DEBEMOS TOMAR LA PRECAUCIÓN, DE QUE LOS BOCADOS O PUNTAS DEL FÓRCEPS -- SE ENCUENTREN POR ARRIBA DE LA MEMBRANA PERIODONTAL PARA

PRENSAR LOS CUERPOS RADICULARES, CON LA FINALIDAD DE EVITAR LA FRACTURA DE LA CORONA.

EN ALGUNAS OCASIONES ESTÁ INDICADA LA EXTRACCIÓN -- TRANSALVEOLAR CON DIVISIÓN RADICULAR, INICIANDO LA SECCIÓN DE LA PARED PULPAR CON LA FRESA EN DIRECCIÓN MESIODISTAL. DESPUÉS DE SECCIONAR LA RAÍZ PALATINA, SE SEPARAN LAS RAÍCES BUCALES. A CAUSA DE LA PROXIMIDAD DEL -- SENO MAXILAR DEBE EVITARSE EL QUE LA FRESA VAYA MÁS ALLÁ DE LA CÁMARA PULPAR. EL ÚLTIMO PUENTE DE DENTINA PUEDE ROMPERSE CON UNA LIGERA TORSIÓN DEL ELEVADOR; LA RAÍZ -- DISTOBUCAL SE EXTRAE MEDIANTE UN MOVIMIENTO DE PALANCA -- DEL BOTADOR, UTILIZANDO COMO PUNTO DE APOYO LA RAÍZ MESIOBUCAL. ES IMPORTANTE LUXAR LA RAÍZ HACIA ABAJO Y -- AFUERA, PORQUE SI LA ANATOMÍA ES DESFAVORABLE, BASTA UNA LIGERA PRESIÓN PARA INTRODUCIRLA EN EL SENO, SI LA RADIOGRAFÍA PREOPERATORIA MUESTRA QUE EL LIMITE ENTRE EL SENO Y EL ALVÉOLO ES MUY JUSTO, ES MEJOR EXTRAER LAS RAÍCES-- QUIRÚRGICAMENTE LEVANTANDO UN COLGAJO Y RESECANDO PARTE-- DE LA TABLA ÓSEA BUCAL.

GENERALMENTE LA RAÍZ PALATINA PUEDE EXTRAERSE CON -- UN FÓRCEPS DE RAÍCES, YA QUE ES MENOS ARRIESGADO QUE UTI

LIZAR EL BOTADOR QUE PUEDE INTRODUCIRLA EN EL SENO.

CUANDO HAY AUSENCIA DEL PRIMER MOLAR SUPERIOR, EXISTE LA POSIBILIDAD DE QUE LOS OTROS MOLARES SUPERIORES -- TIENDEN A ROTAR HACIA ADELANTE ALREDEDOR DE LA RAÍZ PALATINA E INCLINARSE MESIALMENTE.

SEGUNDO MOLAR.- SU RAÍZ SE ENCUENTRA TRIFURCADA, AL IGUAL QUE EL PRIMER MOLAR, SU ESPACIO INTERRADICULAR ES MUY REDUCIDO Y CON FRECUENCIA NO EXISTE, PORQUE LAS RAÍCES SE ENCUENTRAN SOLDADAS ENTRE SÍ. SUS RAÍCES VESTIBULARES PRESENTAN POR LO GENERAL UNA INCLINACIÓN DISTAL BIEN DEFINIDA.

EL SEGUNDO MOLAR SUPERIOR SE ENCUENTRA COLOCADO --- OBLICUAMENTE CON RESPECTO A LA CORONA, LOS LLAMADOS "MOLARES CON RAÍCES OBLICUAS".

EN ÉSTAS CIRCUNSTANCIAS PUEDE RESULTAR DIFÍCIL SUJETAR EL CUERPO RADICULAR CON FÓRCEPS PARA MOLARES, DEBIENDO UTILIZAR UN FÓRCEPS PARA PREMOLARES SUPERIORES, COLOCANDO LA PUNTA BUCAL SOBRE LA RAÍZ MESIOBUCAL O DISTOBUCAL, PERO NUNCA ENTRE ELLAS.

TERCER MOLAR.- EL MOLAR MÁS INCONSTANTE EN FORMA Y NÚMERO, SU MORFOLOGIA SE PUEDE COMPARAR AL PRIMERO Y SEGUNDO MOLAR SUPERIOR, PERO CON DIMENSIONES COMPARATIVAMENTE VARIABLES, TANTO EN LA CORONA COMO EN LA RAÍZ; PUEDEN SER DE MAYOR O MENOR VOLUMEN EN TODO SENTIDO, ENCONTRÁNDOSE FRECUENTEMENTE FUSIONADAS, ADEMÁS DE QUE PRESENTAN UNA INCLINACIÓN MÁS MARCADA DE LOS TRES MOLARES.

MUCHAS VECES UNIRADICULAR, AUNQUE SE CONSIDERA CLÁSICAMENTE LA RAÍZ DE ESTE DIENTE TRIFURCADA.

EN OCASIONES PRESENTAN HASTA SEIS DELGADOS APÉNDICES RADICULARES CON DIRECCIONES COMPLETAMENTE INCONCEBIBLES.

EL EJE LONGITUDINAL DEL TERCER MOLAR SUPERIOR, ES TAL, QUE SU CORONA SE ENCUENTRA COLOCADA MÁS POSTERIORMENTE QUE SUS RAÍCES. ESTO PUEDE HACER DIFÍCIL LA APLICACIÓN DEL FÓRCEPS, Y AÚN MÁS, CUANDO LA BOCA DEL PACIENTE SE ABRE MUY AMPLIAMENTE, EL PROCESO CORONOIDE PUEDE INTERFERIR CON EL ACCESO Y AUMENTAR LA DIFICULTAD. POR LO QUE, SI EL PACIENTE CIERRA UN POCO LA BOCA Y EMPLEAMOS UN FÓRCEPS DE PREMOLARES O DE BAYONETA, POR LO REGULAR ES POSIBLE SUJETAR EL DIENTE DE UNA FORMA CORRECTA Y LA PRESIÓN BUCAL LO LIBERARÁ.



ESTE MOVIMIENTO BUCAL SE FACILITA INDICÁNDOLE AL PACIENTE QUE DESVÍE SU MANDÍBULA HACIA EL LADO DE LA EXTRACCIÓN, APARTANDO ASÍ EL PROCESO CORONOIDE DEL CAMPO-OPERATORIO.

EN CASO DE QUE EL TERCER MOLAR PRESENTE UNA FORMARADICULAR COMPLICADA, COMO YA LO MENCIONAMOS, CAUSARÁ RESISTENCIA DEL DIENTE A LA EXTRACCIÓN CON FÓRCEPS, POR LO QUE ESTARÁ INDICADA LA EXTRACCIÓN POR DISECCIÓN.

NO DEBERÁ HACERSE NINGÚN INTENTO DE APLICAR UN FÓRCEPS A UN TERCER MOLAR SUPERIOR SEMIERUPCIONADO NI A RAÍCES DE DIENTES POSTERIORES A MENOS QUE LAS SUPERFICIES BUCAL Y LINGUAL ESTÉN VISIBLES. SI LA PRESIÓN ES APLICADA EN UNA DIRECCIÓN ASCENDENTE, EL DIENTE O RAÍZ PUEDEN SER DESPLAZADOS AL SENO MAXILAR.

#### EXTRACCIÓN DE DIENTES INFERIORES.

INCISIVOS CENTRALES Y LATERALES.- PRESENTAN RAÍCES ÚNICAS, FINAS, RECTAS Y CÓNICAS, CON REDUCCIÓN MESIODISTAL MARCADA. SON MUY FÁCILES DE EXTRAER, PERO EN OCA-SIONES SON MUY FRÁGILES POR LO QUE HAY QUE LUXAR CON DELICADEZA PARA EVITAR FRACTURAS DEL ÁPICE O DEL HUESO, -

DEBIENDO UTILIZAR FÓRCEPS DE BOCADOS FINOS Y EFECTUAR - PEQUEÑOS MOVIMIENTOS DE BALANCEO QUE UNA VEZ MOVILIZADA LA PIEZA, DEBEN SUSTITUIRSE POR OTROS DE TIPO ELIPSOI-- DAL O DE ROTACIÓN.

CANINOS.- LA RAÍZ DEL CANINO INFERIOR ES MÁS LARGA Y MÁS FUERTE QUE LAS DE LOS DIENTES ADYACENTES. EL -- ÁPICE, POR LO GENERAL, SE ENCUENTRA INCLINADO DISTALMEN-- TE; ES MÁS ESTRECHO EN SENTIDO MESIODISTAL QUE EL CANI-- NO SUPERIOR.

DEBEMOS UTILIZAR PARA LA EXTRACCIÓN UN FÓRCEPS CON BOCADOS GRUESOS Y TENER CUIDADO ESPECIAL EN SU APLICA-- CIÓN. SE FACILITA SU LUXACIÓN EFECTUANDO MOVIMIENTOS DE ROTACIÓN, ASÍ COMO LOS CLÁSICOS VESTÍBULO-LINGUALES Y - VICEVERSA.

EXISTEN CASOS EN LOS CUALES LA RAÍZ SE BIFURCA O - TRIFURCA CON MÁS FRECUENCIA QUE EL CANINO SUPERIOR: LO-- QUE PROVOCA VERDADEROS PROBLEMAS AL EFECTUAR LA EXODON-- CIA, YA QUE ES DIFÍCIL EN OCASIONES CONOCER ÉSTOS DETA-- LLES, AÚN CON LA RADIOGRAFÍA.

PRIMER PREMOLAR. - ES UNIRADICULAR EN UN 95% DE LOS CASOS, QUINQUE EN OCASIONES PUEDE ENCONTRARSE BUFURCADA-QUEDANDO COLOCADA UNA RAMA DEL LADO VESTIBULAR Y OTRA - (MÁS CORTA DEL LADO LINGUAL). RAÍCES DELGADAS, CON SU TERCIO APICAL CON UNA PEQUEÑA INSINUACIÓN HACIA DISTAL.

LAS RAÍCES DE LOS PREMOLARES INFERIORES GENERALMENTE SE ENCUENTRAN CUBIERTAS POR HUESO DENSO, POR LO QUE AL FRACTURARSE AL MOMENTO DE LA EXTRACCIÓN, DEBEN SER - DISECADAS O SECCIONADAS PARA PODERLAS RETIRAR.

DEBENOS EMPLEAR FÓRCEPS DE BOCADOS FINOS, PARA PODER DAR "DOS PUNTOS DE CONTACTO" SOBRE LA RAÍZ. LOS - PRIMEROS MOVIMIENTOS DEBEN SER FIRMES PERO SUAVES; DE - LATERALIDAD Y ROTACIÓN.

SEGUNDO PREMOLAR. - PRESENTA UNA RAÍZ CON MÁS LONGITUD QUE LA DEL PRIMER PREMOLAR; ES RARO ENCONTRARLO CON BIFURCACIÓN DE LA RAÍZ, LA CUAL ES RECTA Y CÓNICA.

PARA LA EXTRACCIÓN, UTILIZAREMOS FÓRCEPS DE BOCA--DOS FINOS. PUDIENDO INICIAR CON MOVIMIENTOS DE ROTA--CIÓN. SI SE PRESENTA RESISTENCIA A ESTA ROTACIÓN PRI-

MARIA, DEBEMOS ABANDONAR Y SEGUIR CON MOVIMIENTOS LATERALES MÁS CLÁSICOS. SI SE CONTINÚAN LOS INTENTOS DE ROTACIÓN SE PUEDE PRODUCIR UNA FRACTURA EN ESPIRAL DE LA --- RAÍZ, DEJANDO UN FRAGMENTO RADICULAR QUE ES DIFÍCIL DE REMOVER.

HABRÁ QUE TENER PRESENTE EL AGUJERO MENTONIANO; EL QUE COMUNMENTE SE ENCUENTRA DE 2-3mm. UN POCO HACIA ABAJO DEL ÁPICE DEL SEGUNDO PREMOLAR INFERIOR, AUNQUE ES -- TAMBIÉN FRECUENTE QUE SE ENCUENTRE EN MEDIO DE LOS DOS -- ÁPICES DE LOS DOS PREMOLARES Y CASI A LA MISMA ALTURA -- QUE ELLOS. (POR LO QUE SON VARIABLES ÉSTAS RELACIONES).

PRIMER MOLAR. -- ESTE TIPO DE MOLARES PRESENTAN GENERALMENTE DOS RAÍCES, UNA MESIAL Y UNA DISTAL, SIENDO POR LO REGULAR AQUELLA MÁS VOLUMINOSA Y DE MAYOR LONGITUD -- QUE LA DISTAL; CADA CUERPO RADICULAR ES DE FORMA CONOIDE CON SU ÁPICE ROMO.

PRESENTAN ALGUNAS VARIACIONES BASTANTE FRECUENTES -- COMO SON: LA CURVATURA EXAGERADA DE LA RAÍZ MESIAL, LAS MODIFICACIONES EN EL GRADO DE INCLINACIÓN Y EN EL TAMAÑO DE LA RAÍZ DISTAL, ENCONTRAR RAÍCES MESIALES CON UN ANCHO VESTÍBULO-LINGUAL DESCOMUNAL; UNA VARIACIÓN RELATIVA

MENTE RARA ES LA RAÍZ DISTAL SUPERNUMERARIA, QUE PUEDE -  
SER MUY VARIABLE EN CUANTO AL TAMAÑO, INCLINACIÓN O AM--  
BOS.

RESULTA FAVORABLE EL EXTRAER ÉSTOS MOLARES POR ME--  
DIO DE FÓRCEPS PARA MOLARES. TENIENDO EL CUIDADO DE CO  
LOCAR LOS BOCADOS DEL FÓRCEPS POR DEBAJO DE LA MEMBRANA-  
PERIODONTAL PARA PODER SUJETAR EL CUERPO RADICULAR, YA--  
QUE LA CORONA DEL DIENTE SERÍA QUEBRADA DENTRO DEL FÓR--  
CEPS.

EN EL CASO DE QUE LA PIEZA SE ENCUENTRE MUY CARIADA  
ES RECOMENDABLE EMPLEAR FÓRCEPS PARA RESTOS RADICULARES-  
APLICÁNDOLO SOBRE LA RAÍZ EN LA CUAL EXISTA MAYOR PARTE-  
DE LA CORONA SALUDABLE.

ÉSTOS MOLARES SON POR LO GENERAL, LUXADOS EFECTUAN-  
DO MOVIMIENTOS BUCOLINGUALES; COMBINANDO LA ROTACIÓN SE-  
CUNDARIA.

EL TRATAMIENTO DE ELECCIÓN, CUANDO UNA PIEZA NO SE-  
PUEDE EXTRAER CON EL FÓRCEPS ES LA ODONTOSECCIÓN. CON-  
LA FRESA SE CREA UN PROFUNDO SURCO EN LA ZONA INTERRADI-  
CULAR Y SE SEPARAN LAS RAÍCES. LA SECCIÓN SE INICIA EN

LA CÁMARA PULPAR, DIRIGIENDO LA FRESA HACIA LOS BORDES -  
BUCAL Y LINGUAL.

EN EL SURCO ASÍ FORMADO, SE INTRODUCE UN ELEVADOR -  
DE BANDERA; EXTRAYENDO PRIMERO LA RAÍZ DISTAL YA QUE ES-  
LA QUE OFRECE MENOR RESISTENCIA, ESTO LO VAMOS A EFEC---  
TUAR APOYÁNDONOS EN LA RAÍZ MESIAL.

A CONTINUACIÓN SE COLOCA EL BOTADOR EN EL ALVÉOLO -  
DE LA RAÍZ DISTAL Y SE EXTRAE LA RAÍZ MESIAL, PARA LO --  
CUAL SUELE SER NECESARIO PERFORAR EL SEPTO INTERRADICU--  
LAR CON LA PUNTA DEL ELEVADOR, CUYO MANGO SE HACE GIRAR-  
CUIDADOSAMENTE PARA DAR A LA RAÍZ UN MOVIMIENTO ASCENDEN  
TE DE SALIDA. SE INSPECCIONA EL SEPTO Y SI SE OBSERVA--  
ALGÚN FRAGMENTO SUELTO DE HUESO SE RETIRA, O SI ESTÁ MUY  
DESTRUÍDO, SE EXTIRPA TOTALMENTE CON EL BOTADOR.

SEGUNDO MOLAR.- AL IGUAL QUE EL PRIMER MOLAR, PRE--  
SENTA DOS RAÍCES, UNA MESIAL Y UNA DISTAL; SE LES CONSI-  
DERA MÁS DESVIADAS HACIA DISTAL QUE EN EL PRIMER MOLAR.

CON FRECUENCIA ENCONTRAMOS LAS RAÍCES UNIDAS EN UN-  
SOLO CUERPO RADICULAR, ASÍ COMO HAY CASOS EN LOS CUALES-  
PRESENTA RAÍZ ÚNICA QUE GENERALMENTE ES RECTA Y CÓNICA.

LA EXTRACCIÓN DE SEGUNDOS Y TERCEROS MOLARES INFERIORES PUEDE SER FACILITADA POR MEDIO DE LA APLICACIÓN MESIAL DE UN ELEVADOR ANTES DE LA APLICACIÓN DEL FÓRCEPS.

EN CAMBIO, ESTA TÉCNICA NO DEBE UTILIZARSE EN LA EXTRACCIÓN DE PRIMEROS MOLARES INFERIORES PERMANENTES, YA QUE CON LOS DIFERENTES PATRONES RADICULARES DE ESTE DIENTE Y DEL SEGUNDO PREMOLAR, PODRÍAN LESIONARSE LAS INSERCIÓNES DE ESTE ÚLTIMO, DEBIDO A LA FUERZA TRANSMITIDA -- POR EL TABIQUE INTERDENTAL. EN CASO DE LLEVAR A CABO -- EL TRATAMIENTO DE ODONTOSECCIÓN, SE SEGUIRÁ EL MISMO PROCEDIMIENTO QUE EN EL PRIMER MOLAR.

SI SE PLANEAN EXODONCIAS MÚLTIPLES, ES MEJOR EMPEZAR POR LAS PIEZAS SUPERIORES Y POR LAS DISTALES.

TERCER MOLAR. - ESTE TIPO DE MOLARES, EN UN 60% DE LOS CASOS LOS ENCONTRAMOS QUE NO HACEN OCLUSIÓN Y MÁS DE LA MITAD DE LAS OCASIONES NO HACEN ERUPCIÓN FUERA DE LA ENCÍA.

ES EL DIENTE QUE PRESENTA MAYOR VARIEDAD DE FORMAS, ANOMALÍAS Y DISPOSICIONES. SU FORMA SE PARECE EN ALGUNOS CASOS AL PRIMER MOLAR INFERIOR, EN OTROS AL SEGUNDO-

Y, EN ALGUNOS CASOS NO TIENE PARECIDO CON OTROS DIENTES.

ES MUY FRECUENTE ENCONTRAR RAÍCES MUY LARGAS O MUY-CORTAS; RECTAS O MUY INCLINADAS. PUEDEN PRESENTAR CUATRO RAÍCES GRANDES BIEN DEFINIDAS. TAMPOCO ES RARO ENCONTRAR PEQUEÑAS RAÍCES ACCESORIAS QUE PARECEN "RAMIFICARSE" A PARTIR DE LA RAÍZ PRINCIPAL.

NO ES RARA LA AUSENCIA CONGÉNITA DEL TERCER MOLAR, -ASÍ COMO EXISTE LA POSIBILIDAD DE ENCONTRAR UN CUARTO Y AÚN UN QUINTO MOLAR. EL GIGANTISMO Y EL ENANISMO SON -ANOMALÍAS FRECUENTES EN ESTE DIENTE.

POR LO GENERAL, EL TERCER MOLAR INFERIOR ES BIRRADICULAR (MESIAL Y DISTAL).

SON FRECUENTES LOS MOLARES CON TRES, CUATRO Y CINCO RAÍCES, POR LO QUE ADOPTA UNA FORMA INDESCRIPIBLEMENTE-CAPRICHOSA.

EN MUCHAS OCASIONES PRESENTA BIFIDEZ DE LA RAÍZ MESIAL, POR LO QUE HACE AL MOLAR TRIRRADICULAR; EN OTROS -CASOS SON RAÍCES SUPERNUMERARIAS CON ENANISMO O GIGANTISMO, ACOPLADAS A LA RAÍZ MESIAL O A LA DISTAL, O COLOCA--



DAS SIN CONCIERTO. POR OTRA PARTE, PUEDEN ENCONTRARSE MOLARES CON SUS RAÍCES FUSIONADAS, DANDO TAL DISPOSICIÓN UNA FORMA CÓNICA A ESTA PARTE DEL DIENTE, PUDIENDO PRESENTAR SUS CONDUCTOS RADICULARES DE MODO ÚNICO, DOBLE O TRIPLE.

#### EXTRACCIÓN DE DIENTES DECIDUALES.

PARA LLEVAR A CABO LA EXTRACCIÓN DE DIENTES DECIDUALES, SE UTILIZARÁ BÁSICAMENTE LA MISMA TÉCNICA QUE LA -- QUE SE EMPLEA PARA DIENTES PERMANENTES.

AUNQUE LA EXTRACCIÓN DE DIENTES DECIDUALES ANTERIORES ES POR LO REGULAR MUY SENCILLA, SI SE EMPLEA LA TÉCNICA BÁSICA; EN CAMBIO, LOS DIENTES POSTERIORES DECIDUALES EN ALGUNAS OCASIONES SON MÁS DIFÍCILES DE EXTRAER -- QUE SUS SUCESORES PERMANENTES. YA QUE PODEMOS MENCIONAR VARIOS FACTORES QUE SE COMBINAN PARA PRODUCIR ESTA -- DIFICULTAD; ASÍ TENEMOS QUE LA BOCA DEL NIÑO ES PEQUEÑA, POR LO QUE TENEMOS UN ACCESO LIMITADO Y LOS PREMOLARES -- EN FORMACION ESTÁN ENCERRADOS ENTRE LAS RAÍCES DE SUS DECIDUALES PREDECESORES, POR LO QUE PODRÍAMOS DAÑARLOS AL SER EXTRAIDOS ÉSTOS ÚLTIMOS.

SER EXTRAÍDOS ÉSTOS ÚLTIMOS.

EN EL CASO DE LOS MOLARES DECIDUOS, TENEMOS QUE, NO POSEEN CUERPO RADICULAR, LA CARIES INVADIR CON FRECUENCIA LAS RAÍCES, LO QUE PROVOCA LA DIFICULTAD AL SUJETARLOS.

LA RESORCION DE LAS RAÍCES DE DIENTES TEMPORALES NO SE PRESENTA DE UNA MANERA ORDENADA DEL ÁPICE A LA CORONA GENERALMENTE UN LADO DE LA RAÍZ SE PUEDE RESORBER, POR-- LO QUE LA RETENCIÓN DE FRAGMENTOS RADICULARES SE HACE -- INEVITABLE.

ES DE RELEVANTE IMPORTANCIA APLICAR EL FÓRCEPS ASEGURÁNDONOS DE QUE LOS BOCADOS SEAN LO SUFICIENTEMENTE FINOS PARA PASAR POR ABAJO DE LAS MEMBRANAS PERIODONTALES Y DE APLICARLOS A LAS RAÍCES.

SI SOLO SE COLOCAN SOBRE LAS SUPERFICIES BUCAL Y LINGUAL DEL DIENTE Y SE FORZAN HACIA LOS TEJIDOS, PUEDE OCURRIR QUE EL SUCESOR PERMANENTE SEA DAÑADO; EN CAMBIO, -- APLICANDO CORRECTAMENTE EL FORCEPS Y SEGUIR UN MOVIMIENTO FIRME LINGUAL, GENERALMENTE SE PRODUCE QUE EL DIENTE SE ELEVE EN SU ALVÉOLO Y PUEDE SER LIBERADO MOVIÉNDOLO -- BUCALMENTE Y ROTÁNDOLO.

EN MUCHAS OCASIONES ES PREFERIBLE DEJAR UN PEQUEÑO = FRAGMENTO RADICULAR DE UN DIENTE DECIDUAL CON LA FINALI-- DAD DE QUE SE REABSORBA O SUFRA EXFOLIACIÓN, A IR A CAU-- SAR DAÑO O DESPLAZAR AL PERMANENTE SUCESOR AL INTENTAR LO CALIZARLO Y REMOVERLO.

LA DECISIÓN PARA REMOVER DICHO FRAGMENTO DEBE SOME-- TERSE A CADA CASO POR INDIVIDUAL DESPUÉS DE HABER TOMADO-- EN CUENTA TODOS LOS FACTORES RELEVANTES.

AL LLEVAR A CABO LA REMOCIÓN DEL FRAGMENTO RADICULAR DEBEN SEPARARSE LOS TEJIDOS BLANDOS LO SUFICIENTE CON LA-- FINALIDAD DE OBTENER UN CAMPO CON LA VISIBILIDAD DIRECTA-- LO MAS AMPLIA POSIBLE, PARA VER LA RELACIÓN EXACTA CON EL SUCESOR PERMANENTE; Y DE ESTA MANERA NOS PERMITA EFECTUAR LA REMOCIÓN SATISFACTORIAMENTE.

LAS RAÍCES DE LOS DIENTES DECIDUOS EXTRAÍDOS DEBEN - SER EXAMINADOS PARA VERIFICAR QUE ESTÁN COMPLETAS. LAS-- SUPERFICIES DE LAS RAÍCES FRACTURADAS SON PLANAS Y BRI--- LLANTES CON MÁRGENES FILOSOS, MIENTRAS QUE LAS RAÍCES --- REABSORBIDAS SON ÁSPERAS Y NO BRILLANTES CON MÁRGENES --- IRREGULARES.

## CAPÍTULO VII

### PASOS DE LA EXODONCIA.

- 1.- RECIBIMIENTO DEL PACIENTE.
- 2.- INTERROGATORIO.
- 3.- EXPLORACIÓN DE LA CAVIDAD ORAL.
  - a) EXPLORACIÓN DE LABIOS.
  - b) EXPLORACIÓN DE CARRILLOS.
  - c) EXPLORACIÓN DE PISO DE LA BOCA.
  - d) EXPLORACIÓN DE LA LENGUA.
  - e) EXPLORACIÓN DEL PALADAR.
  - f) EXPLORACIÓN DEL ITSMO DE LAS FAUCES.
  - g) EXPLORACIÓN DE LA PIEZA QUE MOLESTA.
- 4.- DIAGNÓSTICO.
- 5.- SELECCIÓN DEL INSTRUMENTAL.
- 6.- POSICIÓN DEL PACIENTE PARA LA ANESTESIA Y POSTA\_ NESTESIA.
- 7.- SELECCIÓN DEL MATERIAL QUIRÚRGICO.
- 8.- POSICIÓN DEL PACIENTE PARA LA INTERVENCIÓN.
- 9.- EXTRACCIÓN PROPIAMENTE DICHA.

10.- CUIDADOS POSTOPERATORIOS INMEDIATOS.

11.- INDICACIONES POSTOPERATORIAS.

## CAPÍTULO VIII

### TÉCNICA PARA LA EXTRACCIÓN POR MEDIO DE UN FÓRCEPS.

LA EXTRACCIÓN COMPRENDE LOS PASOS QUE SERÁN EJECUTADOS DE UNA MANERA PARA NO LASTIMAR NI TRAUMATIZAR AL PACIENTE Y A LA VEZ TENER ÉXITO EN LA EXODONCIA.

LOS PASOS A SEGUIR SON LOS SIGUIENTES:

- 1.- DEBRIDACIÓN.
- 2.- TOMA DEL FÓRCEPS.
- 3.- INTRODUCCIÓN DEL FÓRCEPS EN LA CAVIDAD BUCAL.
- 4.- COLOCACIÓN DEL BOCADO INTERNO LINGUAL O PALATINO.
- 5.- COLOCACIÓN DEL BOCADO EXTERNO VESTIBULAR O LABIAL.
- 6.- PRESIÓN PARA LLEGAR MÁS ALLÁ DE LA CORONA.
- 7.- COLOCACIÓN CORRECTA DE LOS DEDOS DE LA MANO IZQUIERDA.

QUIERDA, PARA PROTEGER LAS TABLAS ÓSEAS INTERNA Y EXTERNA.

- 8.- LUXACIÓN INTERNA PEQUEÑA O CORTA.
- 9.- LUXACIÓN MÁS AMPLIA QUE LA ANTERIOR, PERO CONTROLADA.
- 10.- EXTRACCIÓN HACIA LA LUXACION EXTERNA.
- 11.- INSPECCIÓN DEL ALVÉOLO.
- 12.- REGULARIZACIÓN DE LOS BORDES DE LA TABLA EXTERNA O INTERNA.
- 13.- COMPRESIÓN DIGITAL SOBRE LAS TABLAS EXTERNA O INTERNA, CON LA FINALIDAD DE APROXIMAR LOS BORDES DE LA HERIDA.
- 14.- HEMOSTASIS.
- 15.- DESPEDIDA DEL PACIENTE CON SUS INDICACIONES.

CAPÍTULO IX

SELECCIÓN DE FÓRCEPS.

FÓRCEPS PARA PIEZAS INFERIORES.

- 17 UNIVERSAL, MOLARES INFERIORES.
- 23 UNIVERSAL (CUERNO DE VACA) MOLARES INFERIORES.
- 151 INCISIVOS, CANINOS, PREMOLARES, RAÍCES INFERIORES.

FÓRCEPS PARA PIEZAS SUPERIORES.

- 150 INCISIVOS, CANINOS, PREMOLARES, RAÍCES SUPERIORES.
- 88 R MOLARES SUPERIORES DERECHOS.
- 88 L MOLARES SUPERIORES IZQUIERDOS.
- 53 R MOLARES SUPERIORES DERECHOS.
- 53 L MOLARES SUPERIORES IZQUIERDOS.



ELEVADORES PARA RAÍCES.

ELEVADOR RECTO.

ELEVADORES DE BANDERA.

a) IZQUIERDO

b) DERECHO.

## CAPÍTULO X

### MÉTODOS DE LA EXTRACCIÓN DENTAL.

#### EXTRACCIÓN DENTAL.

VAMOS A CONSIDERAR BÁSICAMENTE DOS MÉTODOS PARA LA EXTRACCIÓN DENTAL: MÉTODO INTRAALVEOLAR Y MÉTODO TRANSALVEOLAR.

#### MÉTODO INTRAALVEOLAR.

EL MÉTODO INTRAALVEOLAR ES EL QUE SE UTILIZA CON MAYOR FRECUENCIA, CONSISTE EN LA REMOCIÓN DEL DIENTE O RAÍZ MEDIANTE EL USO DE FÓRCEPS, ELEVADORES O AMBOS. ÉSTOS INSTRUMENTOS SON FORZADOS APICALMENTE HACIA LA MEMBRANA PERIODONTAL, ENTRE DIENTE-RAÍZ Y PARED ALVEOLAR.

EL USO DEL FORCEPS HACE POSIBLE PARA EL OPERADOR SUJETAR LA PORCIÓN RADICULAR DEL DIENTE Y DISLOCARLO DE SU ALVÉOLO APLICANDO PRESIÓN SOBRE ÉL, HABIÉndonos CER-

CIORADO DE QUE LA TOTALIDAD DE LA SUPERFICIE INTERIOR DE LOS BOCADOS DEL FÓRCEPS DEBEN ABARCAR LA SUPERFICIE DE-- LA RAÍZ; DICHS BOCADOS PENETRARÁN A LO LARGO DE LA MEMBRANA PERIODONTAL SI SON REALMENTE AFILADOS, YA QUE APARTE DE QUE CORTARÁ LIMPIAMENTE LAS FIBRAS PERIODONTALES-- EL CIRUJANO DENTISTA SE CAPACITA A SENTIR SU TRAYECTO A LO LARGO DE LAS RAÍCES.

HAY QUE TOMAR EN CUENTA QUE EXISTE UNA GRAN VARIE-- DAD EN LA FORMA Y TAMAÑO DE LAS RAÍCES, POR LO QUE ES UN POCO DIFÍCIL CUMPLIR CON LA FINALIDAD DE SUJETAR LA RAÍZ DE UNA MANERA CORRECTA; NOS ABOCAREMOS A TRATAR DE LO--- GRAR EL CONTACTO DE DOS PUNTOS (B) COMO FACTOR IMPORTANTE CUANDO SELECCIONEMOS EL FÓRCEPS PARA CADA EXTRACCIÓN-- EN PARTICULAR.

POR EL CONTRARIO SI SOLO EXISTE UN PUNTO DE CONTACTO (C) ENTRE LA RAÍZ Y EL BOCADO DEL FÓRCEPS, LO MÁS PRO- BABLE ES QUE AL PRESIONAR LA RAÍZ SERÁ QUEBRADA.

OTRO FACTOR IMPORTANTE ES LA COLOCACIÓN DEL FÓRCEPS AL DIENTE, QUE DEBERÁN COINCIDIR EL EJE LONGITUDINAL DE-- LOS BOCADOS DEL FÓRCEPS PARALELOS AL EJE LONGITUDINAL DE

LA RAÍZ DEL DIENTE, YA QUE LOS FÓRCEPS HAN SIDO DESIGNADOS PARA SUJETAR LA RAÍZ O CUERPO RADICULAR DE LOS DIENTES Y PARA SUJETAR LA RAÍZ O CUERPO RADICULAR DE LOS --- DIENTES Y NO LA CORONA. POR LO QUE DE PREFERENCIA DEBEMOS SELECCIONAR UN PAR DE FÓRCEPS CON BOCADOS QUE NO TOQUEN LA CORONA CUANDO LAS RAÍCES SEAN PRESIONADAS.

EN EL CASO DE EXTRACCIÓN DE INCISIVOS Y CANINOS SUPERIORES APLICAREMOS FÓRCEPS SUPERIORES RECTOS, PERO AL SER APLICADOS EN DIENTES POSTERIORES SUPERIORES (PREMOLRES) HABRA INTERFERENCIA DEL LABIO INFERIOR E INCISIVOS-INFERIORES, POR LO QUE OPTAREMOS POR INTRODUCIR FÓRCEPS-DE DOS CURVAS PARA LA EXTRACCIÓN DE PIEZAS SUPERIORES -- POSTERIORES (PREMOLARES) QUE POSEEN 1 & 2 RAÍCES BUCAL Y PALATINA'.

EN EL CASO DE LOS MOLARES SUPERIORES, SE HAN DESIGNADO FÓRCEPS ESPECÍFICAMENTE PARA IZQUIERDOS Y DERECHOS, YA QUE POSEEN UNA RAÍZ PALATINA Y DOS RAÍCES BUCALES --- (MESIO Y DISTOBUCAL); POR LO QUE LOS DOS BOCADOS DEL FÓRCEPS UTILIZADOS PARA LA EXTRACCIÓN DE ÉSTOS DIENTES SON-DIFERENTES. SIENDO DISEÑADO EL PALATINO PARA APRISIO--NAR UNA RAÍZ Y EL BOCADO BUCAL PARA APRISIONAR LAS RAÍ--CES MESIO Y DISTOBUCAL POR ENCIMA DE LA BIFURCACIÓN.

ESTA DIFERENCIA ENTRE LOS BOCADOS JUNTO CON LA CURVA DEL FÓRCEPS; AL COLOCARLO EN LA PIEZA EVITA LA INTERFERENCIA CON EL LABIO INFERIOR Y ASEGURAMOS SU CORRECTA APLICACIÓN.

EN EL CASO DE PIEZAS DENTALES INFERIORES, TALES COMO INCISIVOS, PREMOLARES Y RAÍCES, UTILIZAREMOS FÓRCEPS DE BOCADOS "FINOS"; PARA CANINOS O RAÍCES LARGAS SE UTILIZARÁ FÓRCEPS DE BOCADOS MÁS GRUESOS; EN EL CASO DE MOLARES INFERIORES LOS FÓRCEPS TIENEN UN DISEÑO SIMILAR, - YA QUE EL MOLAR PRESENTA RAÍCES MESIAL Y DISTAL Y EL MISMO FÓRCEPS PUEDE SER UTILIZADO TANTO EN MOLARES INFERIORES IZQUIERDOS COMO EN LOS DERECHOS.

#### EXTRACCIÓN CON FÓRCEPS DENTAL.

PARA INICIAR LA INTERVENCIÓN INDICAREMOS AL PACIENTE QUE SE SIENTE COMODAMENTE EN EL SILLÓN, AJUSTAMOS EL CABEZAL PARA ACOMODAR LA NUCA Y EL CUELLO; YA TENIENDO - EL SILLÓN A LA ALTURA ADECUADA, SE PROCEDE A INSPECCIONAR EL DIENTE QUE VA A SER EXTRAÍDO, SELECCIONANDO ENSEGUIDA LOS INSTRUMENTOS REQUERIDOS, PREVIAMENTE ESTERELIZADO, COLOCÁNDOLOS EN LA BANDEJA ESTÉRIL A UN LADO DEL - PACIENTE, PERO FUERA DE SU ALCANCE DE VISIÓN.

ASEGURAMOS LUEGO LA ANESTESIA PARA INICIAR LA INTERVENCIÓN.

EL FÓRCEPS LO TOMAMOS Y CONTROLAMOS CON LA MANO DERECHA; LA POSICIÓN DEL DEDO PULGAR POR ABAJO DE LA ARTICULACIÓN DEL FÓRCEPS Y LA POSICIÓN DEL MANGO EN LA PALMA DE LA MANO PROPORCIONAN AL OPERADOR UNA PRESIÓN FIRME Y UN CONTROL FINO SOBRE EL INSTRUMENTO. YA SEA EL DEDOMENIQUE O EL ÍNDICE SE COLOCA DENTRO DEL MANGO DEL FÓRCEPS, CON LA FINALIDAD DE CONTROLAR LA APERTURA DE LOS BOCADOS DEL FÓRCEPS DURANTE SU APLICACIÓN SOBRE LA RAÍZ.

LA MANO IZQUIERDA DESEMPEÑA UNA FUNCIÓN IMPORTANTE DURANTE LA EJECUCIÓN DE CADA EXTRACCIÓN; ES UTILIZADA PARA DESPLAZAR LA LENGUA, CARRILLOS Y LABIOS DE LA ZONA DE EXTRACCIÓN, PARA MEJORAR EL ACCESO VISUAL Y MECÁNICO, EMPUJANDO LOS TEJIDOS BLANDOS ADYACENTES FUERA DEL LUGAR DE LA HERIDA, ADEMÁS NOS AYUDA A FIJAR LA MANDÍBULA DURANTE LA REMOCIÓN DE DIENTES INFERIORES. ESTO ES DE SU MA IMPORTANCIA CUANDO SE TRABAJA CON PACIENTES BAJO ANESTESIA GENERAL, YA QUE LA DEPRESIÓN DE LA MANDÍBULA INTERFIERE CON LA PERMEABILIDAD DE LA VÍA AÉREA. BAJO ANESTESIA LOCAL, EL SOPORTE DE LA MANDÍBULA DISMINUYE LA DISLOCACIÓN DE LA ARTICULACIÓN TÉMPORO-MANDIBULAR. LOS DE

DOS DE LA MANO IZQUIERDA TIENEN LA FINALIDAD DE SUJETAR Y SOPORTAR EL ALVÉOLO ALREDEDOR DEL DIENTE QUE VA A SER EXTRAIDO, ASÍ COMO VAN A TRANSMITIR INFORMACIÓN AL OPERADOR DURANTE EL PROCEDIMIENTO; DE LA MISMA MANERA VAMOS A USARLOS PARA COMPRIMIR EL ALVÉOLO DESPUÉS DE LA AVULSIÓN DEL DIENTE.

LA APLICACIÓN DE LOS BOCADOS DEL FÓRCEPS AL DIENTE.

YA HABIENDO COLOCADO LA MANO IZQUIERDA EN POSICIÓN Y TENER UNA CLARA VISIÓN DE LA PIEZA A INTERVENIR, APLICAMOS LOS BOCADOS DEL FÓRCEPS EN LAS SUPERFICIES BUCAL Y LINGUAL DE LA RAÍZ O CUERPO RADICULAR, CON SUS EJES MAYORES PARALELOS AL DEL DIENTE.

EMPUJANDO LOS BOCADOS A TRAVÉS DE LA MEMBRANA PERIODONTAL ENTRE EL DIENTE O RAÍZ Y EL HUESO ALVEOLAR DE RECUBRIMIENTO HACIA EL ÁPICE.

DURANTE ESTE PROCEDIMIENTO EL DEDO MEÑIQUE O EL ÍNDICE DEPENDIENDO CON CUAL SE TENGA MAS HABILIDAD, SE UTILIZA PARA MANTENER LOS BOCADOS DEL FÓRCEPS EN LA MEMBRANA PERIODONTAL, YA CUANDO EL CUERPO RADICULAR HA SIDO --PRENSADO, EL DEDO DEBERÁ COLOCARSE JUNTO A LOS DEMÁS QUE

SE ENCUENTRAN FUERA DEL MANGO DEL FÓRCEPS.

EN EL CASO DE QUE CUALQUIERA DE LAS SUPERFICIES BU-  
CAL O LINGUAL DEL DIENTE SE ENCUENTREN DESTRUÍDAS POR CA-  
RIES EN LA REGIÓN CERVICAL, EL BOCADO DEL FÓRCEPS DEBERÁ  
SER COLOCADO PRIMERO DEL LADO CARIADO, ASÍ COMO EL PRI--  
MER MOVIMIENTO DE LUXACIÓN DEBERÁ IR DIRIGIDO HACIA LA --  
ZONA DE LA CARIES.

EL DESPLAZAMIENTO DEL DIENTE FUERA DE SU ALVÉOLO.

CUANDO LOS BOCADOS O PUNTAS DEL FÓRCEPS HAN SIDO --  
FORZADOS LO MÁS ABAJO POSIBLE A LO LARGO DE LA SUPERFI--  
CIE RADICULAR, DEBEMOS TOMAR FIRMEMENTE A LA RAÍZ Y EFEC-  
TUAR MOVIMIENTOS BUCOLINGUALES Y LINGUOBUCALES. LA PRE-  
SIÓN QUE SE APLIQUE DEBE SER FIRME, SUAVE Y CONTROLADA;-  
LOS MOVIMIENTOS DE MUÑECA, DE SUPINACIÓN Y PRONACIÓN DEL  
ANTEBRAZO DESEMPEÑAN UN PAPEL IMPORTANTE.

POR LO REGULAR, DESPUÉS DE EFECTUAR ALGUNOS MOVI--  
MIENTOS LATERALES, EL DIENTE SE SIENTE MÓVIL Y EMPIEZA A  
EXPULSARSE FUERA DE SU ALVÉOLO. CUANDO SE PRESENTA ES-  
TA MOVILIDAD SE LIBERA EL DIENTE EN UN POCO TIEMPO EFEC-  
TUANDO MOVIMIENTOS ROTATORIOS O EN "OCHO".



YA HABIENDO LLEVADO A CABO LA EXTRACCIÓN Y EXAMINA DO LA PIEZA PARA VERIFICAR QUE ESTÁ COMPLETA, SE COMPRI ME EL ALVÉOLO EXPANDIDO ENTRE EL DEDO PULGAR Y EL ÍNDI CE, YA SEA IZQUIERDOS O DERECHOS CON LA FINALIDAD DE RE DUCIR LA DISTORSIÓN DE LOS TEJIDOS DE SOPORTE, TANTO TE JIDO DURO COMO BLANDO; CON ESTA SIMPLE MEDIDA SE AYUDA RA A ACELERAR LA CICATRIZACIÓN DE LA HERIDA.

HAY QUE TOMAR EN CONSIDERACIÓN QUE ALGUNAS VECES - EL DIENTE SE ENCUENTRA FLOJO DENTRO DEL ALVÉOLO Y CON-- LA ENCÍA ADHERIDA A SU REGIÓN CERVICAL, POR LO QUE EL - TEJIDO BLANDO DEBERÁ SER DISECADO CUIDADOSAMENTE DEL -- CUELLO DEL DIENTE YA SEA CON TIJERAS, BISTURÍ O DEBRI-- DAR LA ENCÍA CON UN BOTADOR ANTES DE EFECTUAR LA RENO-- SIÓN DEL DIENTE. POR LO QUE SI HACENOS CASO OMISO DE-- ESTE PASO, PROVOCAREMOS UNA LACERACIÓN DE LOS TEJIDOS-- BLANDOS CON EXPOSICIÓN DEL HUESO ALVEOLAR SUBYACENTE.

#### ROTACIÓN DE DIENTES.

EN EL CASO DE LOS DIENTES INCISIVOS CENTRALES INFE RIORES Y SEGUNDOS PRENOLARES TAMBIÉN INFERIORES, QUE PO SEEN RAÍCES RECTAS CÓNICAS, SE OPTA POR EFECTUAR UN MO VIMIENTO ROTATORIO PRIMARIO PARA SEPARARLAS DE SUS ALVÉO

LOS; SI DICHAS PIEZAS SE RESISTEN A LA ROTACIÓN, DEBEREMOS REALIZAR MOVIMIENTOS BUCOLINGUALES COMO LO DESCRIBIMOS UNPOCO ANTES.

COMO YA SE MENCIONÓ ANTES, QUE LOS MOVIMIENTOS ROTATORIOS SON ÚTILES PARA FINALIZAR LA EXTRACCIÓN DE DIENTES --PREVIAMENTE LUXADOS POR OTROS MEDIOS. CON EL USO DEL MOVIMIENTO ROTATORIO SECUNDARIO SE EVITA LA DISTORSIÓN Y LACERACIÓN DE LA PARED BUCAL Y MUCOSA RESULTANTE DE LOS MOVIMIENTOS LATERALES EXCESIVOS.

ERRORES COMUNES EN LA EXTRACCIÓN CON FÓRCEPS.

- 1.- FALLA AL SUJETAR LA RAÍZ FIRMEAMENTE CON LOS BOCADOS DEL FÓRCEPS.
- 2.- CUANDO NO HA HABIDO MOVIMIENTO COMO RESPUESTA A LA APLICACIÓN DE UNA FUERZA MODERADA.
- 3.- SUJETAR LA CORONA EN LOS BOCADOS DEL FÓRCEPS EN LUGAR DE LA RAÍZ (LO QUE OCASIONARÁ FRACTURA DE LA CORONA, ESPECIALMENTE SI ESTÁ CARIADA O AMPLIAMENTE RESTAURADA).
- 4.- LA ALINEACIÓN INCORRECTA DE LOS BOCADOS DEL FÓRCEPS AL EJE LONGITUDINAL DE LA RAÍZ.

PERO APARTE DE ÉSTOS ERRORES, PODRÍAMOS CONSIDERAR COMO LA CAUSA MÁS COMÚN DEL FRACASO "EL APRESURAMIENTO", YA QUE LA EXTRACCIÓN CON FÓRCEPS ES UN PROCEDIMIENTO PRÁCTICO Y DELICADO; Y PODEMOS CONSIDERAR QUE EL BUEN EXTRACTOR TRABAJA CON ECONOMÍA DE MOVIMIENTO Y NO SE DEJA LLEVAR POR LA TENTACIÓN DE LA PRISA, SI ESTÁ YA SEA INSEGURO DE SU ANESTESIA O ESTÁ MUY OCUPADO. POR LO QUE SE DEDUCE QUE: "EL --- TIEMPO EMPLEADO EN LA APLICACIÓN CUIDADOSA DE LOS BOCADOS DEL FÓRCEPS A LA SUPERFICIE O PORCIÓN RADICULAR DE LOS DIENTES NUNCA ES DESPERDICIAO".

EN LOS CASOS EN QUE EL FÓRCEPS SE MUEVA SOBRE LA RAÍZ, O SI EL OPERADOR SE ENCUENTRA EN UNA POSICIÓN INCÓMODA O SE CANSA, ES PREFERIBLE PARAR, PARA CHECAR Y REVISAR LA SITUACIÓN, DESCANSAR Y DEFINIR SI SE CONTINÚA CON LA MISMA TÉCNICA, MISMO FÓRCEPS O UNO MÁS CONVENIENTE PARA TERMINAR LA EXTRACCIÓN.

DESPUÉS DE HABER TRATADO LA EXTRACCIÓN CON FÓRCEPS EN TÉRMINOS GENERALES, SE TOMARÁ EN CUENTA LAS FORMAS EN QUE ÉSTA TÉCNICA DEBE ADAPTARSE A LA EXTRACCIÓN DE CADA DIENTE EN PARTICULAR.

DIFICULTADES PARA LA MANIPULACIÓN DEL FÓRCEPS.

LAS DIFICULTADES SE PRESENTAN AL INTENTAR LA EXTRACCIÓN-  
DE DIENTES FRACTURADOS, EN MAL POSICIÓN, EN ZONAS POCO ACCESI-  
BLES, APIÑADOS, EN FRACTURAS PROFUNDAS DE LA CARA VESTIBULAR,  
LINGUAL O AMBAS.

DIFICULTADES PARA LA PROFUNDIZACIÓN DEL FÓRCEPS.

EN LA PRESENCIA DE FRACTURAS AL NIVEL DEL MARGEN GINGI--  
VAL, INTRAALVEOLARES Y APICALES CON HUESO DE ESCASA ELASTICI-  
DAD.

DIFICULTADES PARA LA PREHENSIÓN CON FÓRCEPS.

EN PRESENCIA DE PIEZAS, LAS CUALES PRESENTAN EN SU CORO-  
NA PAREDES REBLANDECIDAS QUE SE DESHACEN A LA MENOR PRESIÓN,-  
EN REMANENTES CÓNICOS DE PAREDES CONVERGENTES HACIA OCLUSAL -  
EN LOS QUE EL FÓRCEPS ESCAPA AL PRETENDER CERRARLO, CRIES DE  
CUELLO, GIROVERSIONES.

DIFICULTADES PARA LA AVULSIÓN CON FÓRCEPS.

ALGUNAS VECES PUEDE OBSERVARSE UN DIENTE LUXADO CON MAR-  
CADA MOVILIDAD SIN CONSEGUIR DESALOJARLO DEL ALVÉOLO. ESTO-  
SE DEBE POR LO GENERAL A QUE EXISTE UNA MARCADA DIVERGENCIA -

RADICULAR O A LA PRESENCIA DE DISLACERACIONES APICALES,---  
VERDADEROS GANCHOS QUE EN MUCHAS OCASIONES NO PUEDEN SER -  
REVELADOS POR LA RADIOGRAFÍA POR PROYECTARSE EN DIRECCIÓN-  
VESTIBULAR O PALATINA.

DIFICULTADES PARA LA LUXACIÓN CON FÓRCEPS.

LA PRÁCTICA DE LUXACIÓN MEDIANTE LA DILATACIÓN DE TA-  
BLAS FRACASA ANTE LA IMPOSIBILIDAD DE LOGRAR MOVIMIENTOS -  
RAZONABLES. SE DEBEN A RAÍCES DE GRAN TAMAÑO O MARCADA -  
DIVERGENCIA RADICULAR, HUESOS INEXTENSIBLES, POR LO QUE,  
SI LAS RAÍCES SON CÓNICAS Y RECTAS, EL BOTADOR ESTÁ PLENA-  
MENTE INDICADO.

AUSENCIA DE BOCA DE SALIDA.

ALGUNAS VECES PUEDE ENCONTRARSE, ADEMÁS DE ESTRECHEZ-  
MESIODISTAL, QUE LAS RAÍCES A EXTRAERSE SE ENCUENTRAN PAR-  
CIALMENTE OCULTAS POR LOS TEJIDOS BLANDOS, A VECES GRANULO  
MATOSOS Y SANGRANTES. LAS TENTATIVAS DE EMPLEAR UN BOTA-  
DOR SE VERÁN BAJO ÉSTAS CONDICIONES IMPEDIDAS, PUDIENDO --  
LAS TENTATIVAS DE FORZARLO, PRODUCIR DESCARRAMIENTOS DE --  
LOS TEJIDOS GINGIVALES, FRACTURA DE LA PIEZA MOTIVO DE LA-  
INTERVENCIÓN, LUXACIÓN, AVULSIÓN, O FRACTURA DE LOS DIEN--  
TES PROXIMALES, FRACTURA DE LAS PAREDES ALVEOLARES Y UNA -  
TOTAL INEFICACIA DE LAS MANIOBRAS. SEGÚN EL CASO, QUEDA-

A CRITERIO DEL OPERADOR LA ELECCIÓN DE UNA INCISIÓN CIRCULAR QUE PERMITA LA EXTIRPACIÓN DE LA MUCOSA FACILITANDO LA VISUALIZACIÓN Y LAS MANIOBRAS OPERATORIAS O EL TALLADO DE UN COLGAJO.

LA EXTRACCIÓN POR EL MÉTODO TANSALVEOLAR.

ESTE MÉTODO DE EXTRACCIÓN CON FRECUENCIA ES LLAMADO-- MÉTODO "ABIERTO", O "QUIRÚRGICO"; COMPRENDE LA DISECCIÓN - DEL DIENTE O RAÍZ DE SUS INSERCIÓNES ÓSEAS.

COMO TODAS LAS EXTRACCIONES REALIZADAS SON PROCEDI--- MIENTOS QUIRÚRGICOS, UN NOMBRE MÁS ADECUADO ES EL DE EX--- TRACCIÓN TRANSALVEOLAR.

ESTE MÉTODO DEBE EMPLEARSE CUANDO ALGUNA DE LAS SI--- GUIENTES INDICACIONES ESTÉ PRESENTE:

- 1.- CUALQUIER DIENTE QUE RESISTA A LOS INTENTOS DE EX TRACCIÓN INTRAALVEOLAR CUANDO ES EMPLEADA UNA --- FUERZA MODERADA.
- 2.- RAÍCES RETENIDAS QUE NO PUEDEN SER SUJETADAS CON EL FÓRCEPS O LIBERADAS CON UN ELEVADOR, ESPECIAL- MENTE AQUELLOS EN RELACIÓN CON EL SENO MAXILAR.

- 3.- ANTECEDENTES DE EXTRACCIONES DIFÍCILES O DE INTENTOS DE EXTRACCIÓN.
- 4.- CUALQUIER DIENTE CON RESTAURACIONES AMPLIAS, ESPECIALMENTE CON ENDODONCIA O SIN PULPA.
- 5.- DIENTES CON HIPERCEMENTOSIS O ANQUILOSADOS.
- 6.- DIENTES GEMINADOS O DISLACERADOS.
- 7.- DIENTES QUE MUESTREN RADIOGRÁFICAMENTE TENER FORMAS RADICUALES Y RAÍCES CON LÍNEAS DESFAVORABLES O CONFLICTIVAS CON LAS GUÍAS DE EXTRACCIÓN.
- 8.- CUANDO SE DESEE COLOCAR UNA DENTADURA, YA SEA INMEDIATAMENTE O POCO DESPUÉS DE LA EXTRACCIÓN. EL MÉTODO VA A FACILITAR CUALQUIER RECORTE QUE SE REQUIERA EN EL HUESO ALVEOLAR PARA LA INSERCIÓN DE LA PRÓTESIS.

UNA VEZ TOMADA LA DECISIÓN DE LLEVAR A CABO ÉSTE MÉTODO TRANSALVEOLAR PARA LA REMOCIÓN DE UN DIENTE O RAÍZ, DEBE DECIDIRSE EL TIPO DE ANESTESIA QUE SE VA A EMPLEAR (LOCAL O GENERAL). Y EL PLAN DE TRATAMIENTO PARA SOBRELLEVAR LAS DIFICULTADES Y EVITAR O TRATAR LAS POSIBLES COMPLICACIONES QUE PUEDAN PRESENTARSE.

FORMAN PARTE DE DICHO PLAN EL DISEÑO DEL COLGAJO MUCOPERIÓSTICO, EL MÉTODO QUE SE UTILIZA PARA LIBERAR EL DIENTE O RAÍCES DEL ALVÉOLO Y LA REMOCIÓN DEL HUESO QUE SEA NECESARIO PARA FACILITAR LA INTERVENCIÓN.

COLGAJOS MUCOPERIÓSTICOS.

ÉSTOS SON LEVANTADOS CON LA FINALIDAD DE OBTENER UN -- CAMPO OPERATORIO LO SUFICIENTEMENTE CLARO Y ACCESIBLE, Y CUYO DISEÑO DEBE PERMITIR UNA VISIÓN Y ACCESOS MECÁNICOS ADECUADOS.

LA BASE DEL COLGAJO DEBE SER MÁS AMPLIA QUE SU BORDE -- LIBRE CON LA FINALIDAD DE OBTENER UN RIEGO SANGUÍNEO COMPLETO.

LA CICATRIZACIÓN DE PRIMERA INTENCIÓN NO OCURRE SI LAS LÍNEAS DE SUTURA SON COLOCADAS SOBRE EL COÁGULO SANGUÍNEO, -- EL CUAL ES EL MEDIO DE CULTIVO PERFECTO PARA LOS MICROORGANISMOS QUE PROVEAN LA LISIS DE LAS HERIDAS. LOS INTENTOS -- PARA LLEVAR A CABO UNA CICATRIZACIÓN ADECUADA DEBEN SER MEDIANTE LA APROXIMACIÓN CERTERA DE LOS TEJIDOS BLANDOS SIN -- TENSIÓN DESPUÉS DE HABER REALIZADO LA OPERACIÓN Y DISEÑADO -- LAS INCISIONES DE TAL MANERA QUE LAS LÍNEAS DE SUTURA SEAN--




SOSTENIDAS POR HUESO.

PARA REALIZAR LA INCISIÓN, DEBEMOS ACTUAR CON UNA PRESIÓN FIRME Y UN BISTURÍ FILOSO ATRAVESANDO LAS CAPAS DE MUCOSA Y PERIOSTIO DE LA ENCÍA HASTA LLEGAR AL HUESO.

EL BISTURÍ DEBEMOS EMPLEARLO COMO PLUMA Y NO COMO CUCHILLO.

LAS INCISIONES DE LONGITUD ADECUADA DEBEN EFECTUARSE DE UNA SOLA INTENCIÓN, YA QUE LAS EXTENSIONES Y "SEGUNDOS - CORTES" POR LO GENERAL DEJAN LOS MÁRGENES DE LOS COLGAJOS DE UNA FORMA IRREGULAR Y POR CONSIGUIENTE SE RETRASA LA CICATRIZACIÓN. CUANDO EL MARGEN GINGIVAL DE UN DIENTE SE ENCUENTRA INVOLUCRADO EN EL COLGAJO DEBE SER INCIDIDO DE UNA FORMA VERTICAL ANTES DE LEVANTAR EL COLGAJO CON UN ELEVADOR DE PERIOSTIO.

DURANTE LA EXTRACCIÓN DE ALGUNOS TERCEROS MOLARES SEMI-ERUPCIONADOS SERÁ NECESARIO RECORTAR EL MUCOPERIOSTIO DEL DIENTE ADYACENTE QUE NO SE VA A EXTRAER (O SEA, DEL SEGUNDO MOLAR SUPERIOR).



INCISIÓN ESTANDAR PARA  
LA EXTRACCIÓN DE UN  
TERCER MOLAR SUPERIOR.

SI EFECTUAMOS LAS INCISIONES DE UNA FORMA REGULAR Y LOS TEJIDOS SON REEMPLAZADOS ADECUADAMENTE, LA PROFUNDIDAD DE LA BOLSA GINGIVAL DEL DIENTE NO EXTRAIDO SERÁ CLÍNICAMENTE INALTERADA CUANDO CICATRICE.

EL COLGAJO MUCOPERIÓSTICO LO LEVANTAREMOS DEL HUESO INSERTANDO LA PUNTA FILOSA DEL ELEVADOR DE PERIOSTIO DEBAJO DE LA ORILLA ANTERIOR DEL COLGAJO A UNOS MILÍMETROS DEL MARGEN GINGIVAL.

EL HUESO COMPACTO SERÁ EXPUESTO SI LA INCISIÓN SE HA EFECTUADO A TRAVÉS DE AMBAS CAPAS DE LA ENCÍA (MUCOSA Y PERIOSTIO). POR LO QUE SI LA INCISIÓN NO HA SIDO LO SUFICIENTEMENTE PROFUNDA, EL COLGAJO NO PODRÁ SER ELEVADO Y EL HUESO ESTARÁ CUBIERTO POR ASTILLAS DE PERIOSTIO FIBROSO, EL CUAL DEBERÁ SER DIVIDIDO CON EL BISTURÍ ANTES DE LLEVAR A CABO OTROS INTENTOS PARA ELEVAR EL COLGAJO. SI EFECTUAMOS UNA INCISIÓN DEFECTUOSA NO OBTENDREMOS UNA PROFUNDIDAD ADECUADA Y LAS CAPAS DE MUCOSA Y PERIOSTIO SERÁN SEPARADAS CUANDO SE

REALICE LA ELEVACIÓN DEL COLGAJO HACIENDO IMPOSIBLE LA REPOSICIÓN ADECUADA DE LOS TEJIDOS BLANDOS AL TERMINAR LA INTERVENCIÓN Y RETRASANDO POR CONSIGUIENTE LA CICATRIZACIÓN;

VENTAJAS DE COLGAJOS GRANDES.

SIEMPRE OBTENDREMOS VENTAJA AL CREAR COLGAJOS GRANDES-EN EL PLANO HORIZONTAL EN LUGAR DE PEQUEÑOS COLGAJOS. UN-COLGAJO QUE ES GRANDE EN SU DIMENSIÓN ANTEROPOSTERIOR PROPORCIONARÁ VISIÓN Y ACCESO MECÁNICO ADECUADOS SIN NECESIDAD DE ESTIRAR O JALAR LOS TEJIDOS BLANDOS. LA CICATRIZACIÓN-POR PRIMERA INTENCIÓN ES LOGRADA, YA QUE EL COLGAJO PRESENTA BUENA VASCULARIZACIÓN Y NO CAE DENTRO DE LOS DEFECTOS --ÓSEOS CREADOS DURANTE LA INTERVENCIÓN Y LAS LÍNEAS DE SUTURA SE ENCUENTRAN SOBRE UNA BASE DE HUESO FIRME Y NO SOBRE -EL COÁGULO.

EXISTEN ALGUNAS DESVENTAJAS EN LA SOBREEXTENSIÓN DEL -COLGAJO EN DIRECCIÓN VERTICAL. AL EXTENDERSE EL COLGAJO A LA REFLEXIÓN DE LA MEMBRANA MUCOSA LA INSERCIÓN ALVEOLAR --DEL MÚSCULO BUCCINADOR VA A SER DESINSERTADA DEL HUESO Y SE PRODUCE UN PEQUEÑO HEMATOMA; LO QUE VA A PROVOCAR UN AUMENTO EN LA HINCHAZÓN EXTRABUCAL POSTOPERATORIA, ADEMÁS UNA --REORGANIZACIÓN DEL COÁGULO SANGUÍNEO CON UNA FIBROSIS RESULTANTE PUEDE TENER POR CONSECUENCIA UNA PÉRDIDA DE LA PROFUN

DIDAD DEL FONDO DEL SACO VESTIBULAR.

EN EL CASO DE LOS VASOS Y NERVIOS QUE PASAN POR EL AGUJERO MENTONIANO PUEDEN SER DAÑADOS DURANTE LA ELEVACIÓN DE LOS COLGAJOS MUCOPERIÓSTICOS EN LA REGIÓN PRENOLAR MANDIBULAR, ESPECIALMENTE SI LA DISECCIÓN DEL TEJIDO BLANDO SE EXTIENDE ABAJO DEL NIVEL DE REFLEXIÓN DE LA MEMBRANA MUCOSA.

REMOCIÓN ÓSEA.

LA SUPERFICIE DEL HUESO ALVEOLAR QUE RECUBRE AL DIENTE O RAÍCES A EXTRAER ES EXPUESTA CUANDO SE LEVANTA EL COLGAJO MUCOPERIÓSTICO, Y EN LA MAYOR PARTE DE LOS CASOS VA A SER NECESARIO ELIMINAR PARTE DE ESTE HUESO.

EL HUESO ALVEOLAR NO DEBE SER SACRIFICADO INNECESARIAMENTE, POR LO QUE SU ELIMINACIÓN DEBE ABARCAR EXCLUSIVAMENTE LA ZONA QUE SE REQUIERA PARA LOGRAR CIERTOS OBJETIVOS.

ANTES DE LLEVAR A CABO LA EXTRACCIÓN DEL DIENTE O RAÍZ EL HUESO DEBERÁ SER INCIDIDO PARA LOGRAR SU EXPOSICIÓN Y LOGRAR UN PUNTO PARA LA APLICACIÓN DEL FÓRCEPS O ELEVADOR, -- PROPORCIONANDO UN ESPACIO ADECUADO POR DONDE LA PIEZA PUEDA SER DESPLAZADA.

EL HUESO POR LO GENERAL ES ELIMINADO CON UNA FRESA DENTAL, LA CUAL ES MÁS ADECUADA PARA LA ELIMINACIÓN DEL HUESO-DENSO MANDIBULAR BAJO ANESTESIA LOCAL.

LA REMOCIÓN DEL HUESO HECHÀ CORRECTAMENTE CON UN CINCEL FILOSO ES MÁS RÁPIDA Y LIMPIA QUE LA REMOCIÓN CON UNA FRESA DENTAL.

TENEMOS ADEMÁS, QUE EN ALGUNAS OCASIONES SERÁ NECESARIO UNA MAYOR EXCISIÓN DE HUESO, YA SEA PARA REDUCIR EL TAMAÑO DEL COÁGULO MEDIANTE LA DISMINUCIÓN DEL TAMAÑO DEL ALVÉOLO, O BIEN, PARA EVITAR ALGÚN OBSTÁCULO PARA EL ÉXITO DE UNA PRÓTESIS POSOPERATORIA.

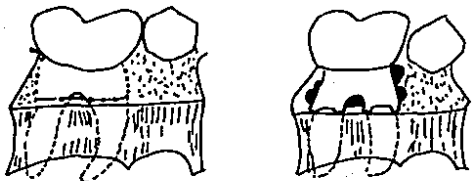
PARA LA EXTIRPACIÓN DEL HUESO CON FRESAS TENEMOS LAS FRESAS DE BOLA No. 8 ó 10, LAS CUALES CORTAN CON MÁS EFICIENCIA, NO SE ATASCAN TAN FÁCILMENTE Y SON MÁS FÁCILES DE CONTROLAR QUE LAS FRESAS DE FISURA, SIENDO ÉSTAS MÁS ÚTILES PARA REMOVER HUESO ALREDEDOR DE LA MEMBRANA PERIODONTAL; ES DECIR, DE UNA MANERA ACANALADA, YA QUE NO CORTAN DENTRO DE LA SUSTANCIA DENTARIA TAN FÁCILMENTE.

LAS FRESAS QUIRÚRGICAS DE ASH SON MUY ÚTILES PARA CORTAR EL HUESO MANDIBULAR MÁS DENSO DE UNA MANERA RÁPIDA Y --

EFICIENTE.

LA VENTAJA DE OBTENER UN COLGAJO GRANDE ESTriba EN QUE OBTENDREMOS UN CAMPO OPERATORIO CON LA SUFICIENTE VISIBILIDAD Y TENDREMOS MANERA DE ACTUAR, UTILIZANDO LA FRESA DENTAL EVITANDO ENTERRARLA EN LOS TEJIDOS BLANDOS; PARA EVITAR EL SOBRECALENTAMIENTO DE LA FRESA DURANTE LA REMOCIÓN DEL HUESO, DEBEN EMPLEARSE LAVADOS CONSTANTES DE SOLUCIÓN SALINA ESTÉRIL Y AL MISMO TIEMPO TENER MANERA DE REMOVER ASTILLAS DEL HUESO Y EVITAR EL ATASCAMIENTO DE LA FRESA.

EXISTE LA TÉCNICA PARA LA EXTIRPACIÓN DEL HUESO CON FRESA DENTAL LLANADA TÉCNICA O MÉTODO DE "ESTAMPILLA POSTAL"; LA CUAL CONSISTE EN HACER UNA HILERA DE AGUJEROS CON FRESA DE BOLA Y UNIRLOS POSTERIORMENTE CON LA FRESA.



REMOCIÓN DEL HUESO --  
BUCAL POR MEDIO DEL --  
MÉTODO O TÉCNICA DE --  
ESTAMPILLA POSTAL.

CUANDO VAYAMOS A EFECTUAR LA EXTRACCIÓN DE LAS RAÍCES--  
DE PREMOLARES INFERIORES, LA REMOCIÓN DEL HUESO DEBERÁ SER--  
MÁXIMA MESIALMENTE AL PRIMER PREMOLAR Y DISTAL AL SEGUNDO --  
PREMOLAR, YA QUE LLEVANDO A CABO ESTE PROCEDIMIENTO, DISMI--  
NUIREMOS EL RIESGO DE CAUSAR ALGÚN DAÑO A LOS VASOS Y NER---  
VIOS QUE ATRAVIESAN EL FORÁMEN MENTONIAMO.

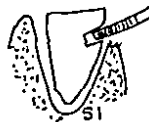
LA LUXACIÓN DEL DIENTE O RAÍZ DE SU ALVÉOLO SE LLEVARÁ--  
A CABO MEDIANTE EL EMPLEO DE FÓRCEPS, SI SE PUEDE SUJETAR --  
FIRMEMENTE EL CUERPO RADICULAR; O MEDIANTE EL USO DE ELEVADO  
RES.

#### DIVISIÓN DEL DIENTE.

TOMANDO EN CONSIDERACIÓN QUE LAS RAÍCES DE ALGUNOS DIEN  
TES MULTIRRADICULARES SE ANTAGONIZAN, EN ÉSTOS CASOS, YA SEA  
UTILIZANDO EL FÓRCEPS O APLICANDO UN ELEVADOR, SE RETIRARÁ--  
EL DIENTE EN CASO DE QUE EL HUESO ALVEOLAR CEDA Y SEA LO SU-  
FICIENTEMENTE ELÁSTICO Y QUE LAS RAÍCES DE LA PIEZA NO SE EN  
CUENTREN MUY EXTENDIDAS. POR LO QUE SI ÉSTAS MEDIDAS NO RE  
SULTAN, TENDRÁ QUE SER SECCIONADA LA MASA RADICULAR Y EFEC--  
TUAR LA EXTRACCIÓN DE CADA RAÍZ SEGÚN SU TRAYECTORIA DE RETI  
RADA.

LAS RAÍCES DEBERÁN SER SECCIONADAS UTILIZANDO FRESA QUIRÚRGICA, O (FRESAS DE BOLA O FISURA); DE ESTA MANERA LOGRAREMOS QUE EL CORTE SE REALICE ADECUADAMENTE, LOGRANDO UN ESPACIO ENTRE LAS RAÍCES SEPARADAS, LO QUE FACILITARÁ SU RETIRADA.

ES RECOMENDABLE EFECTUAR UNA MUESCA O PUNTO DE APLICACIÓN EN LAS RAÍCES CON UNA ANGULACIÓN DE 45° CON RESPECTO AL EJE LONGITUDINAL VERTICAL DE LA RAÍZ.



ES UN ERROR DIVIDIR EL DIENTE DEJANDO SUS RAÍCES COMPLETAMENTE SUMERGIDAS EN HUESO; AL EFECTUAR LA DIVISIÓN DE LA MASA RADICULAR DE UN MOLAR INFERIOR SE DEBE EXPONER LA BIFURCACIÓN Y SEPARAR LAS RAÍCES UTILIZANDO LA FRESA CON MOVIMIENTO DE ABAJO HACIA ARRIBA; POR LO QUE HACIÉNDOLO DE ESTA MANERA, NOS DAREMOS CUENTA EN EL MOMENTO QUE LAS RAÍCES ESTÉN COMPLETAMENTE DIVIDIDAS. MIENTRAS QUE SI EFECTUARAMOS EL CORTE HACIA ABAJO, HACIA LA BIFURCACIÓN, SERÍA MÁS DIFÍCIL ESTAR SEGUROS DE LA DIVISIÓN DE AMBAS RAÍCES.



AL LOGRAR LA SEPARACIÓN DE LAS RAÍCES SE PROCEDE A LIBERARLAS MEDIANTE UN ELEVADOR UTILIZANDO LOS PUNTOS DE --- APLICACIÓN QUE HAYAN SIDO DETERMINADOS POR SUS LÍNEAS INDIVIDUALES DE EXTRACCIÓN.

LIMPIEZA DEL ALVÉOLO.

YA HABIENDO EFECTUADO LA REMOCIÓN DE LA PIEZA, DEBEMOS TENER PRESENTE QUE AÚN NO TERMINA LA INTERVENCIÓN, POR LO QUE EL AVANCE DE LA CICATRIZACIÓN Y EL DOLOR POSTERIOR SON EN GRAN PARTE INFLUENCIADOS POR LOS CUIDADOS QUE SE TENGAN CON LA LIMPIEZA POSTERIOR DEL ALVÉOLO.

LAS PROMINENCIAS OSEAS DEBERÁN SER REMOVIDAS MEDIANTE EL USO DEL OSTEOTOMO; QUE ES UN INSTRUMENTO MUY ÚTIL PARA RECORTAR LOS BORDES OSEOS DESPUÉS DE LA EXTRACCIÓN DEL DIENTE, EMPLEÁNDOSE COMO TIJERAS DE HUESO Y NO CON TORSIÓN; LOS BORDES AGUDOS PUEDEN SER SUAVIZADOS CON LIMAS PARA HUESO, LAS CUALES SON DENTADAS PARA CORTAR EN UN SOLO SENTIDO.

LA REMOCIÓN JUICIOSA DE HUESO VA A FACILITAR LA CICATRIZACIÓN DEBIDO A LA DISMINUCIÓN DE LA CANTIDAD DE HUESO POR RESORBERSE Y REMODELARSE Y EL VOLUMEN DEL COÁGULO SANGUÍNEO QUE LLENA EL ALVÉOLO.

CUANDO LA EXTIRPACIÓN DE HUESO HA SIDO TERMINADA Y --  
LOS BORDES ALISADOS, SE IRRIGARÁ LA HERIDA CON SOLUCIÓN SA  
LINA, TODOS LOS RESTOS ÓSEOS Y EL TEJIDO GRANULOMATOSO IN-  
FECTADO DEBERÁN SER ELIMINADOS, PUDIENDO PARA ESTO UTILI--  
ZAR LA LEGRA O UN ALISADOR, PARA LUEGO COLOCAR EL COLGAJO-  
MUCOPERIÓSTICO EN SU LUGAR Y DECIDIR SI ES NECESARIO O NO-  
SUTURAR.

#### SUTURA.

TOMANDO EN CONSIDERACIÓN QUE TODO TIPO DE SUTURA RE--  
PRESENTA UN CUERPO EXTRAÑO, DEBEREMOS INSERTARLA EN LOS TE  
JIDOS ÚNICAMENTE CUANDO EXISTA UNA INDICACIÓN POSITIVA PA-  
RA SU USO.

AL TERMINAR UNA INTERVENCIÓN QUIRÚRGICA BUCAL SE COLO  
CAN LAS SUTURAS PARA APROXIMAR LOS BORDES CORTADOS DE LOS-  
TEJIDOS BLANDOS, PARA PROMOVER LA CICATRIZACIÓN POR PRIME-  
RA INTENCIÓN, PARA ACERCAR LAXAMENTE LOS TEJIDOS BLANDOS -  
MINIMIZANDO LA CONTAMINACIÓN DE LA HERIDA CON RESTOS ALI--  
MENTARIOS Y PARA DETENER LA HEMORRAGIA.

SI AL COLOCAR EL COLGAJO EN SU LUGAR YACE BIEN AJUSTA  
DO EN POSICIÓN Y EL SANGRADO HA SIDO CONTROLADO, NO HABRÁ-  
NECESIDAD DE SUTURAR.

USO DE LOS ELEVADORES.

LOS ELEVADORES SON UTILIZADOS CON EL PRINCIPIO DE PALANCA Y FULCRO, CON LA FINALIDAD DE DORZAR EL DIENTE O --- RAÍZ A LO LARGO DE LA LÍNEA DE EXTRACCIÓN. A LO LARGO DE ESTE CAMINO, EL DIENTE O RAÍZ SERÁ DESPLAZADO FUERA DE SU ALVÉOLO CON EL MÍNIMO DE APLICACIÓN DE FUERZA. LA LÍNEA DE MENOR RESISTENCIA ESTÁ DETERMINADA PRINCIPALMENTE POR EL PATRÓN RADICULAR. EL FULCRO UTILIZADO PARA LA ELEVA--- CIÓN DE DIENTES SIEMPRE DEBE SER ÓSEO.

EL USO DE UN DIENTE ADYACENTE COMO FULCRO SOLO SE PERMITE SI ESE DIENTE SE VA A EXTRAER EN LA MISMA CONSULTA.

LA MODALIDAD MÁS CLÁSICA PARA EL EMPLEO DE LOS ELEVADORES, ES AL EFECTUAR LA EXTRACCIÓN DE DIENTES RETENIDOS, TERCEROS MOLARES INFERIORES NORMALMENTE ERUPCIONADOS Y RES TOS RADICULARES; ESPECIALMENTE INFERIORES.

LAS TÉCNICAS ACTUALES AMPLÍAN SU CAMPO DE ACCIÓN PARA LA DILATACIÓN DE LAS TABLAS ALVEOLARES, LA SECCIÓN DE TABI QUES INTER E INTRAALVEOLARES Y LA ODONTOSECCIÓN. PARA ES TA ÚLTIMA FINALIDAD SE LES APLICA EN GUÍAS PREVIAMENTE TA LLADAS EN LOS DIENTES O EN LAS ZONAS DEBILITADAS.

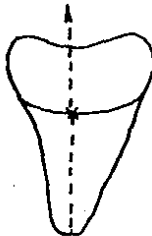
EL ELEVADOR DEBE SUJETARSE CON LOS DEDOS Y FORZARSE - POR ABAJO DE LA MEMBRANA PERIODONTAL, YA SEA MESIAL, BUCAL O DISTALMENTE AL DIENTE QUE ESTÁ SIENDO EXTRAÍDO; EN UN ÁNGULO DE 45° CON RESPECTO AL EJE LONGITUDINAL DE LA RAÍZ.

LA PUNTA DEL DEDO ÍNDICE SE APOYARÁ SOBRE EL HUESO ALVEOLAR, LO QUE NOS PERMITIRÁ TENER UN CONTROL COMPLETO SOBRE EL INSTRUMENTO.

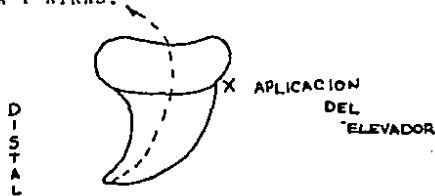
EL PUNTO DE APLICACIÓN PARA UN ELEVADOR, ES DECIR, EL SITIO EN LA RAÍZ SOBRE EL CUAL DEBE APLICARSE LA FUERZA PARA LIBERARLO, VA A ESTAR DETERMINADO SEGÚN LA DIRECCIÓN -- DEL DIENTE O RAÍZ.

EJEMPLO:

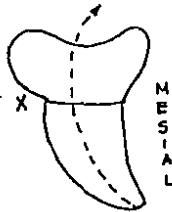
APLICACIÓN BUCAL.- SI LA RAÍZ ES RECTA O CÓNICA SE APLICA FUERZA A SU SUPERFICIE BUCAL, MOVIENDO HACIA ARRIBA Y LIGERAMENTE HACIA LINGUAL.



APLICACIÓN MESIAL.- SI EL ÁPICE DE LA RAÍZ SE ENCUENTRA -  
DIRIGIDO HACIA DISTAL. EL ELEVADOR DEBE APLICARSE A LA SU-  
PERFICIE MESIAL DE LA RAÍZ, YA QUE LA LÍNEA DE EXTRACCIÓN-  
ES HACIA ARRIBA Y ATRÁS.

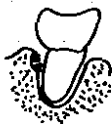

APLICACIÓN DISTAL.- SI EL ÁPICE DE LA RAÍZ APUNTA MESIAL-  
MENTE, EL ELEVADOR DEBE APLICARSE A LA SUPERFICIE DISTAL -  
DE LA RAÍZ CON LA FINALIDAD DE ELEVAR EL DIENTE HACIA ARR-  
BA Y ADELANTE, FUERA DE SU ALVÉOLO.



AL APLICAR EL ELEVADOR AL DIENTE, EL INSTRUMENTO ES--  
ROTADO ALREDEDOR DE SU EJE AXIAL, CON LA FINALIDAD DE QUE-  
EL BORDE INFERIOR DE LA HOJA AJUSTE SOBRE EL CEMENTO QUE -  
CUBRE A LA SUPERFICIE RADICULAR Y SE LOGRE MOVER EL DIENTE

FUERA DE SU ALVÉOLO.



ROTACIÓN DE UN ELEVADOR ALREDEDOR DE  
SU EJE LONGITUDINAL.

CUANDO CONTAMOS CON UNA RADIOGRAFÍA PREOPERATORIA, SE PODRÁ DETERMINAR CON MAYOR FACILIDAD LA LÍNEA A SEGUIR PARA LA EXTRACCIÓN DE LA RAÍZ O DEL DIENTE, Y DEL PUNTO DE APLICACIÓN ADECUADO PARA UN ELEVADOR.

PERO TOMANDO EN CUENTA, QUE LA TRAYECTORIA RADICULAR DE ALGUNOS DIENTES Y LA FORMA DE ALGUNAS RAÍCES SON SIMILARES; EL OPERADOR CON EXPERIENCIA UTILIZA ELEVADORES PARA--EXTRAERLOS SIN NECESIDAD DE UNA RADIOGRAFÍA PREOPERATORIA.

LOS DIENTES MÁS COMUNMENTE ELEVADOS DE SUS ALVÉOLOS - MEDIANTE UNA APLICACIÓN MESIAL SON LOS SEGUNDOS Y TERCEROS MOLARES INFERIORES; YA QUE LOS ÁPICES DE MUCHOS DE ÉSTOS--DIENTES SE ENCUENTRAN INCLINADOS HACIA DISTAL. CLARO QUE

EN MUCHAS OCASIONES EL PATRÓN RADICULAR SERÁ DESFAVORABLE PARA DICHA ELEVACIÓN, O QUE EN ALGUNOS DIENTES MULTIRRADICULARES LAS GUÍAS DE RETIRO DE LAS RAÍCES PUEDEN SER ANTAGONISTAS. EN ÉSTOS CASOS LA APLICACIÓN MESIAL ESTÁ CONTRAINDICADA Y DEBERÁ SER ABANDONADA.

INDICACIONES Y CONTRAINDICACIONES.

INDICACIONES:

- 1.- CUANDO LA PIEZA A EXTRAER SEA INACCESIBLE AL FÓRCEPS.
- 2.- CUANDO LA ZONA DE IMPLANTACIÓN SEA INACCESIBLE AL FÓRCEPS, COMO OCURRE CON FRECUENCIA EN LOS TERCEROS MOLARES INFERIORES, SUPERIORES Y PREMOLARES - INFERIORES EN POSICIÓN LINGUAL.
- 3.- CUANDO NO SE PUEDA PROFUNDIZAR ADECUADAMENTE EL FÓRCEPS: DESTRUCCIÓN PARCIAL O TOTAL DE LA CORONA, TABLAS INEXTENSIBLES, FRACTURA INTRAALVEOLAR, RAÍCES CON CARIES, ETC.
- 4.- CUANDO LA PIEZA A EXTRAER SIENDO ACCESIBLE, PRESENTE IMPEDIMENTOS A LOS FÓRCEPS: DIENTES DISTALIZADOS, GIRADOS, APIÑADOS O EN MAL POSICIÓN.

- 5.- EN CASOS DE CONFORMACIÓN RADICULAR ANÓMALA.
- 6.- CUANDO NO SEA POSIBLE TOMAR EL DIENTE O RAÍZ CON EL FÓRCEPS Y LAS TABLAS PROXIMALES BRINDEN APOYO.
- 7.- CUANDO LAS MANIOBRAS NORMALES CON LOS FÓRCEPS NO CONSIGAN MOVILIZAR LA PIEZA Y SE CONSTATE TÉCNICA Y RADIOGRÁFICAMENTE AUSENCIA DE OBSTÁCULOS PARA LA ELEVACIÓN RADICULAR.
- 8.- CUANDO SE DESEE APROVECHAR UN ALVÉOLO LIBRE DEL MISMO DIENTE O DEL VECINO PARA EXTRAER RAÍCES --- INACCESIBLES, UTILIZANDO LOS BOTADORES DE BANDERA HACIENDO MOVIMIENTOS DE ROTACIÓN.
- 9.- DIENTES IMPACTADOS CON PREVIA ODONTOSECCIÓN.

CONTRAINDICACIONES:

- 1.- CUANDO SE TRATE DE DIENTES RETENIDOS SIN ADECUADA LIBERACIÓN.
- 2.- EN EL CASO EN QUE SE COMPROMETA A TEJIDOS U ÓRGANOS VECINOS.
- 3.- CUANDO LAS MANIOBRAS CON EL FÓRCEPS PUEDAN LLEVAR SE A CABO CORRECTAMENTE.



- 4.- CUANDO EL APOYO DENTARIO LATERAL SEA DÉBIL Y NO--  
PUEDA SER REFORZADO.
- 5.- CUANDO EL APOYO ÓSEO SEA DÉBIL Y NO PUEDA SER RE-  
FORZADO.
- 6.- EN CASOS DE RAÍCES Y ÁPICES EN FRANCA RELACIÓN --  
CON EL SENO MAXILAR.
- 7.- CUANDO SE PRETENDA EXTRAER PIEZAS DE RAÍCES DIVER-  
GENTES SIN ODONTOSECCIÓN PREVIA.
- 8.- CUANDO SE PRODUZCA FRACTURA APICAL EN EL MOMENTO-  
EN QUE LA PIEZA A EXTRAER SE ENCUENTRE FRANCAMEN-  
TE LUXADÁ, SIENDO PREFERIBLE ELEVAR EL ÁPICE CON-  
OTROS INSTRUMENTOS.

VENTAJAS DEL USO DE LOS ELEVADORES.

LA APLICACIÓN DE LOS ELEVADORES PUEDE HACERSE EN CUAL  
QUIER CARA DE LOS DIENTES, PERMITEN AL OPERADOR EJECUTAR -  
SUS MANIOBRAS CON MAYOR RAPIDEZ, CONTRIBUYEN A EVITAR FRAC-  
TURAS DE TABLA, YA SEA EXTERNA O INTERNA Y AYUDAN A LOGRAR  
MEJORES POSTOPERATORIOS. YA QUE LA EXTRACCIÓN DENTARIA -  
DEBE REALIZARSE EN EL PERÍODO DE TIEMPO MÁS BREVE DE LA MA-  
NERA MÁS SENCILLA Y CON EL MENOR TRAUMATISMO POSIBLE.

INCONVENIENTES.

SON ALGUNOS LOS INCONVENIENTES PARA EL USO DE LOS ELE  
VADORES, TAL ES EL CASO DE PRETENDER GENERALIZAR EL EMPLEO  
DEL BOTADOR PARA LA EXTRACCIÓN DE TODOS LOS DIENTES, AÚN--  
CUANDO SU APLICACIÓN ESTÉ CONTRAINDICADA, AL DESCONOCIMIEN  
TO DE LA TÉCNICA CORRESPONDIENTE A ÉSTOS INSTRUMENTOS, A -  
LA FALTA DE UN CLARO CONCEPTO DE LO QUE SE PRETENDE REALI-  
ZAR, AL INSUFICIENTE ESTUDIO CLÍNICO-RADIOGRÁFICO DEL CASO  
Y A LA FALTA DE CONOCIMIENTO DE LOS POSTULADOS DE LA EXO--  
DONCIA Y DE LA CIRUGÍA.

PROFUNDIZACIÓN DEL BOTADOR.

UNA VEZ COLOCADO EN SU POSICIÓN CORRECTA, PROFUNDIZA-  
REMOS SUAVE Y PROGRESIVAMENTE LA HOJA EN SENTIDO APICAL.

ESTO SIGNIFICA QUE YA ESTAMOS EMPLEANDO EL BOTADOR CO  
MO UNA CUÑA, POR LO QUE DEBEMOS PONER CUIDADO A LO SIGUIEN  
TE:

- 1.- FIJACIÓN MANDIBULAR.
- 2.- NO APOYARSE EN PIEZAS PROXIMALES PARA EVITAR SU--  
MOVILIZACIÓN.
- 3.- EVITAR MOVILIZACIÓN DEL REBORDE ALVEOLAR.

- 4.- QUE EXISTA EFICIENCIA AL PROFUNDIZAR.
- 5.- EVITAR RIESGOS DE PROYECCIÓN DENTARIA.
- 6.- SEGURIDAD DEL PACIENTE.

TIEMPOS DE LA EXODONCIA CON BOTADOR.

- 1.- ELECCIÓN, TOMA Y APLICACIÓN.
- 2.- ACUÑAMIENTO.
- 3.- APALANCAMIENTO.
- 4.- AVULSIÓN.

## CAPÍTULO XI

### COMPLICACIONES DE LA EXTRACCIÓN DENTARIA.

LAS COMPLICACIONES DURANTE LA EXTRACCIÓN DENTAL SE PUEDEN PRESENTAR EN MUCHAS Y MUY VARIADAS OCASIONES, AÚN CUANDO SE EMPLEE MUCHO CUIDADO. OTRAS SE PUEDEN EVITAR SI EL PLAN DE TRATAMIENTO DISEÑADO PARA TRATAR LAS DIFICULTADES DIAGNOSTICADAS, DURANTE UN CUIDADOSO EXAMEN PREOPERATORIO, ES LLEVADO A CABO POR UN OPERADOR QUE SE APEGUE A PRINCIPIOS QUIRÚRGICOS CORRECTOS DURANTE LA EXTRACCIÓN.

MUCHOS FRACASOS Y ACCIDENTES DE DIVERSA GRAVEDAD, ALGUNOS DE ELLOS MUY SERIOS, SE DEBEN A UNA MALA EJECUCIÓN DE LA TÉCNICA POR FALLAS BÁSICAS EN LA FORMACIÓN DEL EXODONCISTA O POR NEGLIGENCIA DEL MISMO. SI ANALIZAMOS ÉSTOS ERRORES, ENCONTRAMOS QUE SE DEBEN A LA ADOPCIÓN DE INADECUADAS POSICIONES DEL PACIENTE Y DEL OPERADOR, POR LO QUE RESULTAN:

- A) VISUALIZACIÓN INSUFICIENTE.
- B) APOYO INCORRECTO DEL OPERADOR.
- C) FALTA DE PRECISIÓN.

D) CARENCIA DE ENERGÍA.

E) FALTA DE CONTROL.

A) VISUALIZACIÓN INSUFICIENTE.

EN ESTE PUNTO, EL OPERADOR NO CONSIGUE VISUALIZAR CORRECTAMENTE LA PIEZA A EXTRAER POR LAS SIGUIENTES RAZONES:

- 1.- PACIENTE MAL SENTADO, ESTO OCURRE CON FRECUENCIA- A PESAR DE COLOCAR CORRECTAMENTE EL SILLÓN, QUE - EL PACIENTE POR CARENCIA DE INDICACIONES SE EN--- CUENTRE DEMASIADO RECLINADO SENTADO EN EL BORDE - DEL SILLÓN.
- 2.- POSICIÓN INCORRECTA DEL SILLÓN, ALTURA INCORRECTA, BRAZOS DEL SILLÓN ABIERTOS, ÁNGULO DEL RESPALDO - INCORRECTO.
- 3.- POSICIÓN INADECUADA DE LA CABEZA DEL PACIENTE, LA CABEZA DEL PACIENTE DESVIADA HACIA LA IZQUIERDA O DERECHA, FLEXIÓN EXAGERADA, HIPEREXTENSIÓN.
- 4.- POSICIÓN INADECUADA DE LA MANO Y DEDOS IZQUIERDOS NO APARTANDO DEBIDAMENTE LOS TEJIDOS BLANDOS.
- 5.- POSICIÓN INADECUADA DEL OPERADOR, PARADO SOBRE -- SUS PIES MUY JUNTOS, APOYADO SOBRE LOS BRAZOS DEL

SILLÓN O SOBRE EL PACIENTE, ALEJADO, INCLINADO LATERALMENTE O AGACHADO.

6.- LÁMPARA LUMINOSA INSUFICIENTE O MAL ORIENTADA.

7.- HEMORRAGIA EN EL CAMPO OPERATORIO.

8.- PODEMOS CONSIDERAR TAMBIÉN FALLAS EN ALGUNOS CASOS EN EL EMPLEO DEL ESPEJO.

B) APOYO INCORRECTO DEL OPERADOR.

EL OPERADOR DEBE TRABAJAR SIEMPRE BIEN PARADO SOBRE SUS PIES. DE OTRO MODO, SE VE OBLIGADO A TRABAJAR INCLINADO E INCONSCIENTEMENTE MANTIENE EL EQUILIBRIO APOYÁNDOSE SOBRE EL SILLÓN E IGUALMENTE SOBRE EL PACIENTE Y PEOR AÚN CARGANDO UN SOBREPESO SOBRE EL INSTRUMENTO CON EL QUE SE OPERA.

C) FALTA DE PRECISIÓN.

ESTO OCURRE POR TOMAR INADECUADAMENTE EL INSTRUMENTAL QUE PUEDE RESBALAR HIRIENDO AL PACIENTE, ASÍ COMO LA INSUFICIENTE FIJACIÓN DE LA CABEZA Y MANDÍBULA SOBRE LA QUE SE ESTÉ TRABAJANDO.

D) CARENCIA DE ENERGÍA.

ESTO OCURRE CUANDO LAS MANOS DEL OPERADOR SE ALEJAN - DEMASIADO DE SU CUERPO, O SE PRETENDAN POSICIONES FORZADAS EN HIPEREXTENSIÓN. LO QUE OCASIONARA PÉRDIDA DE ENERGÍA- Y POR LO TANTO LOGRAR EFECTIVIDAD EN LA INTERVENCIÓN.

E) FALTA DE CONTROL DEL INSTRUMENTAL.

ES DEBIDO AL MAL EMPLEO DEL INSTRUMENTAL O LA MALA PO SICIÓN DEL OPERADOR, INCORRECTA FIJACIÓN MANDIBULAR. APOYO INCORRECTO SOBRE EL INSTRUMENTO, EXCESO DE FUERZA DURANTE- LAS MANIOBRAS OPERATORIAS, INADECUADA VISIÓN DE LO QUE SE- ESTÁ HACIENDO Y CARENCIA DE SENSACIÓN FÁCTIL QUE NOS AD--- VIERTA LO QUE ESTÁ OCURRIENDO EN EL SENO DE LOS TEJIDOS SO BRE LOS QUE ACTUAMOS.

POR LO QUE LOS DEDOS DE LA MANO IZQUIERDA QUE NOS --- TRANSMITEN IMPORTANTES DATOS, DEBEN ADEMÁS, ESTAR COLOCA-- DOS DE MANERA QUE SE INTERPONGAN EN EL CAMINO DEL ELEVADOR EN CASO DE QUE ESCAPE ÉSTE O SE DESPLACE SIN CONTROL.

INSUFICIENTE ESTUDIO DEL CASO.

NO DEBEMOS CONSIDERAR LA EXODONCIA COMO UN ACTO SIM-- PLE DE RUTINA, YA QUE ESTARÍAMOS TOMANDO UNA ACTITUD COM--

PLETAMENTE ERRÓNEA, PORQUE NO HAY DOS EXTRACCIONES IGUALES.

DEBEMOS DE LLEVAR A CABO SIEMPRE UN EXHAUSTIVO ANÁLISIS CLÍNICO Y RADIOGRÁFICO CON LA FINALIDAD DE OBTENER TODOS LOS DATOS POSIBLES SOBRE LO SIGUIENTE:

INFORMACIÓN GENERAL:

- a) COLABORACIÓN.
- b) CONSTITUCIÓN ESQUELÉTICA.
- c) ANTECEDENTES DE EXODONCIA.

a) COLABORACIÓN.

GRAN PARTE DE LOS FRACASOS QUE SE OBSERVAN SON DEBIDOS A LA IMPOSIBILIDAD DEL PACIENTE PARA PRESTARNOS UNA ADECUADA COLABORACIÓN DURANTE EL ACTO OPERATORIO Y DESPUÉS DEL MISMO. TAL ES EL CASO DE PACIENTES NERVIOSOS, TENEROSOS, QUE NO PUEDEN PERMANECER QUIETOS DURANTE NUESTRAS MANIOBRAS O NOS TOMAN LAS MANOS MIENTRAS OPERAMOS, ADEMÁS LOS QUE SU FREN NÁUSEAS Y LIPOTIMIA NO SON LOS QUE PODRÍAMOS LLAMAR IDEALES PARA CONTRIBUIR AL ÉXITO.

CUANDO NO HA SIDO POSIBLE INSPIRARLE CONFIANZA AL PACIENTE MEDIANTE UNA ADECUADA COMUNICACIÓN, DEBE POSPONERSE EL ACTO OPERATORIO Y RECURRIR A LA MEDICACIÓN ADECUADA CON



LA FINALIDAD DE DISMINUIR O ELIMINAR LOS INCONVENIENTES --  
QUE SU CONDUCTA PUEDA PRODUCIR.

EN ALGUNOS CASOS CUANDO SE VA A TRATAR CON PACIENTES-  
EPILEPTICOS PODRÁ SER INDICADA LA ANESTESIA GENERAL.

OTRO TIPO DE PACIENTES SON LOS QUE NO COLABORAN DURANT  
TE EL POSTOPERATORIO Y NO ATIENDEN NUESTRAS INDICACIONES,-  
POR LO QUE HAY QUE ALERTARLOS ACERCA DE LOS INCONVENIENTES  
QUE SU ACTITUD PUEDA PROVOCAR (TAL ES EL CASO DE HEMORR--  
GIAS, INFECCIONES, ETC.), E INCLUSO EL INCONVENIENTE A LO-  
REFERENTE DEL ORDEN ECONÓMICO.

b) CONSTITUCIÓN ESQUELÉTICA.

DEBEMOS PRESTAR ATENCIÓN A LA CONFORMACIÓN ESQUELÉTI-  
CA GENERAL EN TODOS LOS PACIENTES, YA QUE POR EJEMPLO, SI-  
SE SOSPECHA DE HUESOS POCO EXTENSIBLES EN LOS PACIENTES BAJ  
JOS Y ROBUSTOS EN GENERAL, PARTICULARMENTE CUANDO SON AN--  
CIANOS.

EN EL CASO DE LA CONFORMACIÓN FACIAL, CUANDO PRESENTA  
HUESOS MARCADAMENTE DESARROLLADOS, CON MÚSCULOS POTENTES Y  
CONFORMACIÓN MAXILAR FUERTE, ESTO NOS ADVIERTE SOBRE LA PO  
SIBILIDAD DE UNA FIRME IJPLANTACIÓN DENTARIA.

c) ANTECEDENTES DE EXODONCIA.

SI EL PACIENTE NOS MANIFIESTA QUE DURANTE EXTRACCIONES ANTERIORES LAS MANIOBRAS HAN SIDO MUY LABORIOSAS Y --- TRAUMÁTICAS, ES CONVENIENTE PROFUNDIZAR EL ESTUDIO PREOPERATORIO Y OPTAR POR RECURRIR A LAS TÉCNICAS A COLGAJO, A LA MENOR SEÑAL DE COMPLICACIONES. TAL ES EL CASO DE LOS PACIENTES QUE HAN SIDO SOMETIDOS A MEDICACIÓN CLASIFICANTE YA QUE SERÍA UN GRAVE ERROR CREER QUE NUESTRA EXPERIENCIA Y HABILIDAD RESOLVERÁN FÁCILMENTE EL PROBLEMA, EN ESPECIAL CUANDO ADVIRTAMOS QUE EN VARIAS OCASIONES Y EN MANOS DE -- DISTINTOS PROFESIONALES LA EXODONCIA HA RESULTADO COMPLICADA.

INFORMACIÓN ESPECIAL.

ES LA QUE SE REFIERE AL CAMPO OPERATORIO SOBRE EL QUE VAMOS A ACTUAR.

- a) LA PIEZA A EXTRAER.
- b) LAS RELACIONES QUE TIENE CON SUS VECINOS.
- c) LA CONFORMACIÓN DE LOS REBORDES ALVEOLARES.
- d) EL RECUBRIMIENTO GINGIVAL.

a) LA PIEZA A EXTRAER.

EN EL CASO DE UNA PIEZA MÁS O MENOS COMPLETA, ATENDEREMOS SU TAMAÑO, DIRECCIÓN CORONARIA, CONFORMACIÓN Y GRADO DE CALCIFICACION. ADEMÁS, OBSERVAREMOS LOS FACTORES QUE PUDIERAN DEBILITAR SU ESTRUCTURA; TAL ES EL CASO DE CARIES ABRASIONES, OBTURACIONES VOLUMINOSAS, ESPECIALMENTE EN EL CUELLO. TRATAMIENTO DE CONDUCTOS INDICADORES DE SU GRADO - DE INPLANTACIÓN, MOVILIDAD, ETC.

EN CASO DE EXISTIR MOVILIDAD, DEBEMOS DE PONER CUIDADO Y NO CONFIARNOS, YA QUE EN ALGUNOS CASOS DE DIENTES MÓVILES PUEDEN SER ASIENTO DE HIPERCEMENTOSIS APICAL, ESTAR LOCALIZADOS SOBRE UNA PORCIÓN FRACTURADA O SOBRE UN TUMOR.

CUANDO SE EFECTÚE LA EXTRACCIÓN DE PIEZAS FRACTURADAS DEBEMOS CONTROLAR LA TOMA DEL FRAGMENTO REMANENTE.

b) LAS RELACIONES QUE TIENE CON SUS VECINOS.

LA PIEZA A EXTRAER PUEDE PRESENTAR ALGUNOS INCONVENIENTES:

- 1) ESPACIO MESIODISTAL DISMINUIDO.
- 2) DIRECCIÓN CORONARIA.

- 3) APIÑAMIENTO.
- 4) MAL POSICIÓN.
- 5) DIASTEMAS.
- 6) DIENTES AISLADOS.

c) CONFORMACIÓN DE LOS REBORDES ALVEOLARES.

EN ESTE PUNTO ATENDEREMOS A SU FORMA EN GENERAL, SU -  
ESPESOR Y LAS ANOMALÍAS QUE PUDIERA PRESENTAR.

LA APÓFISIS ALVEOLAR TIENE COMO ÚNICA FUNCIÓN LA DE -  
ALOJAR A LAS PIEZAS DENTARIAS, YA QUE AL PRODUCIRSE LA EXO  
DONCIA TIENDE A ATROFIARSE.

SU FORMA EN GENERAL VA A ESTAR EN RELACIÓN CON LAS --  
PIEZAS QUE ALOJA.

d) EL RECUBRIMIENTO GINGIVAL.

MEDIANTE UN EXAMEN CUIDADOSO DE LAS ENCÍAS, PODEMOS -  
OBTENER IMPORTANTE INFORMACIÓN ACCESORIA.

EL DESCENSO GINGIVAL, LA SUPURACIÓN MARGINAL, PRESEN-  
CIA DE BOLSAS PARODONTALES SON SIGNOS DE ATROFIA ÓSEA, DA-  
TOS QUE ACOMPAÑADOS DE MOVILIDAD DENTARIA PUEDEN SIGNIFI--

CAR UNA EXTRACCIÓN SENCILLA.

LA PRESENCIA DE ABSCESOS GENERALMENTE VA ACOMPAÑADA -  
DE MOVILIDAD DE LA PIEZA AFECTADA, POR DESTRUCCIÓN ÓSEA E-  
INFLAMACIÓN DEL LIGAMENTO, ASÍ COMO UNA FÍSTULA TAMBIÉN --  
SIGNIFICA DESTRUCCIÓN ÓSEA Y PÉRDIDA DE LA IMPLANTACIÓN, -  
DE CUALQUIER FORMA DEBE PROFUNDIZARSE EL ESTUDIO, YA QUE -  
PODRÍAMOS ENCONTRAR LA PRESENCIA DE OTROS PROCESOS PATOLÓ-  
GICOS, QUE DOMINEN EL CUADRO, RELEGANDO LA IMPORTANCIA DE-  
LA EXODONCIA A SEGUNDO TÉRMINO.

## CAPÍTULO XII

### CONTROL POSTOPERATORIO DE LAS EXTRACCIONES.

CONCLUIDA LA EXTRACCIÓN DEBEREMOS REALIZAR UNA CUIDADOSA INSPECCIÓN DEL ALVÉOLO, CUIDANDO DE QUE TODO PROCESO-PROLIFERATIVO, APICAL O MARGINAL QUE PUDIERA PERMANECER EN LA CAVIDAD DEBERÁ SER ELIMINADO CON LA CURETA.

TAMBIÉN SE PROCEDERÁ A RETIRAR TODO CUERPO EXTRAÑO, - ESQUIRLAS ÓSEAS O DENTARIAS, FRAGMENTOS FRACTURADOS EN LAS TABLAS O TABIQUES SEPTALES O INTERSEPTALES..

LA EXISTENCIA DE BORDES MUY PROMINENTES EN LOS TABIQUES O CUANDO SE OBSERVE QUE SU INPLANTACIÓN COMPROMETA SU IRRIGACION NOS DECIDIRÁ TAMBIÉN POR SU REGULARIZACIÓN O EXTIRPACIÓN.

EN CASO DE OBSERVARSE HERIDAS O DESCARRAMIENTOS DEBERÁ PROCURARSE REALIZAR LA CORRESPONDIENTE REGULARIZACIÓN O SUTURA.

TAMBIÉN SE PUEDE DAR EL CASO DE ENCIAS FLOTANTES, SIN HUESO SUBYACENTE, FRECUENTES EN LOS PARADENTÓSICOS O RESUL

TANTES DE EXTRACCIONES SERIADAS, EN LAS QUE SE OBSERVA UNA GRAN HERIDA DE BORDES EN GUINALDA EN LUGAR DE VARIOS ALVÉOLOS INDEPENDIENTES ENTRE SÍ Y ENCÍAS FIRMEMENTE ADHERIDAS.

ÉSTOS CASOS DE ENCÍAS DESPRENDIDAS Y BRECHAS IMPORTANTES IMPOSER SU SISTEMÁTICA SIMPLIFICACIÓN CON LAS TIJERAS O BISTURÍ Y LA SUTURA CORRESPONDIENTE.

EL OBJETIVO ES QUE SIEMPRE QUE SE HAYA REALIZADO UNA INTERVENCIÓN QUIRÚRGICA DEBERÁ CONTROLARSE QUE LOS TEJIDOS REMANENTES QUEDEN EN LAS MEJORES CONDICIONES POSIBLES A FIN DE LOGRAR UN BUEN POSTOPERATORIO.

POR ÚLTIMO, SE PROCEDERÁ A LA REDUCCIÓN DE LAS TABLAS QUE HAN RESULTADO DILATADAS POR NUESTRAS MANIOBRAS; APLICANDO EL DEDO ÍNDICE Y EL PULGAR UNO POR VESTIBULAR Y OTRO POR LINGUAL O PALATINO REALIZANDO UNA INTENSA COMPRESIÓN DIGITAL.

### CAPÍTULO XIII

#### POSICIONES DEL PACIENTE Y DEL OPERADOR PARA LA EXODONCIA.

EN EL EJERCICIO DE LA EXODONCIA, EL PACIENTE Y EL OPERADOR DEBEN UBICARSE EN LA SALA DE OPERACIÓN, EN UNA RELACIÓN QUE FACILITE LAS MANIOBRAS OPERATORIAS.

LA UBICACIÓN DEL OPERADOR DEL LADO DEL PACIENTE VARÍA SEGÚN EL DIENTE A EXTRAER.

POSICIONES DEL PACIENTE.- EL PACIENTE DEBE DE ESTAR - CONFORTABLEMENTE SENTADO EN EL SILLÓN DENTAL, SU ESPALDA - APOYADA EN EL RESPALDO DEL SILLÓN Y SU CABEZA COLOCADA CÓMODAMENTE EN EL CABEZAL, QUE DESCANSA SOBRE EL OCCIPITAL.

LA ALTURA A QUE DEBE COLOCARSE EL SILLÓN VARÍA SEGÚN - SE REALICEN LAS INTERVENCIONES EN EL MAXILAR O EN LA MANDÍBULA.

#### POSICIÓN DEL PACIENTE PARA OPERAR EL MAXILAR SUPERIOR.

CUANDO SE ESTÉ EXTRAYENDO UN DIENTE SUPERIOR, EL SILLÓN DEBE SUJETARSE PARA QUE EL SITIO OPERATORIO QUEDE A LA ALTURA DE LOS HOMBROS DEL OPERADOR; DE ESTA FORMA LA VI



SIÓN SERÁ MÁS PERFECTA, LAS MANIOBRAS MÁS SENCILLAS, EL ESFUERZO Y EL TRABAJO REALIZADO MÁS ÚTILES.

POSICIÓN DEL PACIENTE PARA INTERVENIR EN LA MANDÍBULA DEL LADO IZQUIERDO.

DURANTE LA EXTRACCIÓN DE UN DIENTE INFERIOR LA ALTURA DEL SILLÓN DEBE SER AJUSTADA PARA QUE LA CABEZA DEL PACIENTE QUEDE A LA ALTURA DE LOS CODOS DEL OPERADOR. LA CABEZA ESTARÁ EN EL MISMO EJE DEL TRONCO, POR LO QUE LA ILUMINACIÓN Y VISIÓN SOBRE LA MANDÍBULA SERA MEJOR.

POSICIÓN DEL PACIENTE PARA INTERVENIR LA MANDÍBULA DEL LADO DERECHO.

EN ESTE CASO, EL OPERADOR REALIZARÁ LAS MANIOBRAS ESTANDO SITUADO DETRAS DEL PACIENTE POR LO QUE DEBE COLOCARSE EL SILLÓN EN SU POSICIÓN INFERIOR, PARA PERMITIRLE UNA VISIÓN CLARA DEL CAMPO OPERATORIO Y QUE ESTÉ EN UNA POSICIÓN CÓMODA MIENTRAS OPERA. ÉSTOS OBJETIVOS PUEDEN OBTENERSE SI EL CIRUJANO DENTISTA UTILIZA UNA PLATAFORMA, ESPECIALMENTE CUANDO ESTÁ TRATANDO CON PACIENTES ALTOS.

POSICIONES DEL OPERADOR.

PARA LA EXTRACCIÓN DE TODAS LAS PIEZAS DENTALES DEL MAXILAR SUPERIOR, EL OPERADOR DEBE COLOCARSE A LA DERECHA-

DEL SILLÓN DENTAL Y LIGERAMENTE ADELANTE DEL PACIENTE, DÁN DOLE EL FRENTE GIRANDO UN POCO DE SU LADO IZQUIERDO HACIA- ATRÁS.

PARA LA EXTRACCIÓN DE LAS PIEZAS DENTALES INFERIORES- DEL LADO DERECHO, EL OPERADOR ALCANZA SU MAYOR EFICIENCIA- UBICÁNDOSE DETRÁS DEL PACIENTE DEBIENDO DOMINAR EL CAMPO - OPERATORIO, INCLINANDO SU CUERPO POR ARRIBA DE LA CABEZA - DEL PACIENTE. PREVIAMENTE CON LA PALMA DE LA MANO IZQUIER DA SE VA A HACER PRESIÓN EN EL MENTÓN PARA TENER BIEN FIJA LA ARTICULACIÓN TEMPOROMANDIBULAR Y ASÍ TENER MAYOR MAR-- GEN DE SEGURIDAD EN LAS LUXACIONES DEL CÓNDILO DE LA MANDÍ BULA O EN UN REMOTO CASO DE FRACTURAS DEL CUELLO DEL CÓNDI LO.

PARA LA EXTRACCIÓN DE LAS PIEZAS DE LA MANDÍBULA EN - SU LADO IZQUIERDO, SE SITUARA A LA DERECHA Y ADELANTE, Y - UN POCO MÁS CERCA DEL EJE MEDIO DEL PACIENTE, PARA PODER-- DOMINAR EL CAMPO OPERATORIO Y NO INTERFERIR CON LA ILUMINA CIÓN NECESARIA, AUNQUE TAMBIÉN EL OPERADOR PUEDE COLOCARSE DEL LADO IZQUIERDO DEL PACIENTE Y DESPUÉS DE HABER COLOCA- DO PERFECTAMENTE LOS BOCADOS DEL FÓRCEPS SOBRE LA PIEZA A- EXTRAER, SE COLOCARÁ ATRÁS DEL PACIENTE, TENIENDO LA MISMA PRECAUCIÓN QUE EN LAS PIEZAS INFERIORES DERECHAS, O SEA, - HACER PRESIÓN DEL MENTÓN PARA TENER FIJA LA ARTICULACIÓN--

TEMPOROMANDIBULAR CON LA MANO IZQUIERDA Y LOS MOVIMIENTOS-  
DE LUXACIÓN DE LA PIEZA HACERLOS CON LA DIESTRA.

POSICIONES DE LAS MANOS DEL OPERADOR.

LA MANO DERECHA ESTÁ DESTINADA AL MANEJO DE LOS INS--  
TRUMENTOS QUIRÚRGICOS.

LA MANO IZQUIERDA DEBE SER SU COLABORADORA, YA SEA --  
SOSTENIENDO EL MAXILAR, SEPARANDO LOS LABIOS, LA LENGUA O--  
LAS MEJILLAS; AL TOMAR EL INSTRUMENTO CUBRE DE TAL MODO --  
EL PROCESO ALVEOLAR QUE PROTEGE LA VECINDAD DEL LUGAR DE -  
EXTRACCIÓN DURANTE LA INTERVENCIÓN Y FIJA LA CABEZA POR LI  
GERA PRESIÓN CONTRA EL SOPORTE PARA LA CABEZA.

## CAPÍTULO XIV

### ASEPSIA Y ANTISEPSIA DEL OPERADOR E INSTRUMENTAL

#### ASEPSIA.

(DEL GRIEGO A-PRIV. Y SEPSIS INFECCIÓN). ES EL MÉTODO PREVENTIVO QUE TIENE POR OBJETO IMPEDIR LA LLEGADA DE MICROORGANISMOS A LAS ÁREAS ANATÓMICAS QUE SE VAN A INTERVENIR QUIRURGICAMENTE CON UN PROCEDIMIENTO QUE GENERALMENTE CONSISTE EN LAVAR LA ZONA CON JABÓN Y AGUA ESTÉRIL.

#### ANTISEPSIA.

(DEL GRIEGO ANTI-CONTRA Y SEPTIS-PUTREFACCIÓN). ES EL MÉTODO TERAPÉUTICO BASADO EN LA DESTRUCCIÓN DE MICROORGANISMOS POR MEDIO DE AGENTES QUÍMICOS VARIADOS. EN BOCA -- PREVIA LA EXTRACCIÓN, SE PUEDE APLICAR MERTHIOLATE, TINTURA DE YODO, ETC.

#### ASÉPTICO.

QUE NO TIENE MICROORGANISMOS PATOGENOS, EJEMPLO:  
AGUA ESTÉRIL, JABÓN, LÍQUIDO ESTÉRIL.

ANTISÉPTICO.

(DEL GRIEGO ANTI-CONTRA Y SEPSIS-PUTREFACCIÓN). TODO-PRODUCTO QUÍMICO DETIENE LA PUTREFACCIÓN, LA INFECCIÓN Y -DESTRUYE LOS MICROORGANISMOS.

DESINFECCIÓN.

MÉTODO DE HIGIENE GENERAL QUE TIENE POR OBJETO DES---TRUIR LOS AGENTES PATÓGENOS EN TODOS LOS PUNTOS EN QUE SE-ENCUENTREN (ESCAMAS, INSECTOS, MATERIAS FECALES, ESPUTOS,-ORINAS, ROPAS DE CAMA, MOBILIARIOS, HABITACIONES, PARÁSI--TOS).

ESTERILIZACIÓN.

ES EL MÉTODO QUE UTILIZAMOS PARA DESTRUIR TODOS LOS--MICROORGANISMOS CONTENIDOS EN UN OBJETO (INSTRUMENTOS, GA-SA, ETC.), POR MEDIO DE APARATOS ESPECIALES COMO SON: EL AUTOCLAVE, ESTERILIZADOR, ESTUFA.

EL AUTOCLAVE ES EL APARATO QUE BRINDA MEJORES RESULTADOS, YA QUE DESTRUYE TODO TIPO DE ESPORAS. Y CONSISTE EN LA UTILIZACIÓN DE VAPOR A PRESIÓN A 160° C, VARIANDO DE --ACUERDO AL MATERIAL QUE SE ESTERILICE. EL INSTRUMENTAL -CORTANTE Y DE FILO (TIJERAS Y HOJAS DE BISTURÍ) NO SE DE--BEN SOMETER A ESTE TIPO DE ESTERILIZACIÓN, YA QUE PIERDEN-

SU CARACTERÍSTICA CORTANTE. DEBIDO A ÉSTO, DEBEN SER CO-  
LOCADOS EN RECIPIENTES CON SUSTANCIAS QUÍMICAS DE ALTO PO-  
DER BACTERÍCIDA Y BACTERIESTÁTICO DURANTE DETERMINADO TIEMP  
PO.

CAPÍTULO XV

BLOQUEO DE LAS RAMAS DEL NERVI0 MAXILAR SUPERIOR. BLOQUEO DE LAS RAMAS DEL NERVI0 MAXILAR INFERIOR.

BLOQUEO DE LAS RAMAS DEL NERVI0 MAXILAR SUPERIOR.

NERVI0 INFRAORBITARIO.

ES CONTINUACIÓN DIRECTA DEL NERVI0 MAXILAR SUPERIOR, SE DISTRIBUYE POR LA PIEL DEL PÁRPADO INFERIOR, LA PORCIÓN LATERAL DE LA NARIZ Y EL LABIO SUPERIOR, ASÍ COMO POR LA MUCOSA DEL VESTÍBULO NASAL.

TÉCNICA.

PALPAMOS CON EL DEDO MEDIO LA PORCIÓN MEDIA DEL BORDE INFERIOR DE LA ÓRBITA DESCENDIENDO DE ESTE PUNTO CERCA DE UN CENTÍMETRO DONDE POR LO GENERAL SE PUEDE PALPAR EL PAQUETE VASCULONERVIOSO QUE SALE POR EL AGUJERO INFRAORBITARIO. MANTENIENDO EL DEDO MEDIO EN EL MISMO LUGAR, SE LEVANTA CON EL PULGAR Y EL ÍNDICE EL LABIO SUPERIOR Y CON LA OTRA MANO INTRODUCIMOS LA AGUJA EN EL REPLIEGUE SUPERIOR--

DEL VESTÍBULO ORAL, DIRIGIENDOLA HACIA EL PUNTO EN EL CUAL HEMOS MANTENIDO EL DEDO MEDIO, DE ESTA MANERA SENTIREMOS - COMO LA SOLUCIÓN ES INYECTADA EN LOS TEJIDOS SUBYACENTES, - INYECTANDO DE 2 a 3ml. DE XILOCAINA O LIDOCAINA AL 2%.

INDICACIONES.

EN INTERVENCIONES QUIRÚRGICAS EN EL LUGAR DE DISTRIBU-  
CIÓN DEL NERVO INFRAORBITARIO, EXTRACCIONES COMPLICADAS -  
EN RESECCIÓN DE COLGAJO SOBRE UNO O VARIOS INCISIVOS O CA-  
NINOS, ASÍ COMO EN EXTIRPACIÓN DE QUISTES RADICULARES O --  
GRANULOMAS DENTARIOS.

EL NERVO INFRAORBITARIO VA A DAR ORIGEN A LAS RAMAS-  
ALVEOLARES SUPERIORES, POSTERIORES, MEDIAS Y VARIAS RAMAS-  
ANTERIORES.

LAS RAMAS ALVEOLARES SUPERIORES POSTERIORES SE BLO---  
QUEAN INTRODUCIENDO LA AGUJA POR DETRÁS DE LA CRESTA INFRA-  
CIGOMÁTICA EN DISTAL AL SEGUNDO MOLAR; DIRIGIENDO LA AGUJA  
HACIA EL TUBÉRCULO MAXILAR Y SE INTRODUCE DE 2 a 3 cm. IN-  
YECTANDO 2 ml. DE XILOCAINA AL 2%.

ESTA TÉCNICA SE LE DENOMINA TAMBIÉN "INYECCIÓN DE LA-  
TUBEROCIDAD".

LAS RAMAS ALVEOLARES SUPERIORES MEDIAS Y ANTERIORES SE



VAN A BLOQUEAR SEPARADAMENTE PARA CADA DIENTE EN PARTÍCULAS BUSCANDO EL ÁPICE DE LA RAÍZ INYECTANDO 1-2 ml DE XILOCAINA O LIDOCAINA AL 2% EFECTUANDO LIGEROS MOVIMIENTOS ENABANICO CON LA PUNTA DE LA AGUJA, PARA ASÍ LOGRAR ANESTESIAR HASTA TRES DIENTES DESDE EL MISMO PUNTO DE INSERCIÓN.

SI SE TRATA DE INTERVENCIONES QUIRÚRGICAS ES NECESARIO APLICAR CON LA FINALIDAD DE REFORZAR.

NERVIO PALATINO ANTERIOR.

INERVA LA MUCOSA DEL PALADAR DURO Y LA ENCÍA PALATINA CORRESPONDIENTE; ESTE NERVIO SE BLOQUEA AL LADO DEL AGUJERO DEL CONDUCTO PALATINO POSTERIOR UBICADO A LA ALTURA DEL SEGUNDO MOLAR, UN CENTÍMETRO POR ENCIMA DEL REBORDE GINGIVAL.

NERVIO NASOPALATINO.

ES LA MAYOR DE LAS RAMAS NAALES POSTERIORES; DA RAMAS A LA ENCÍA QUE RODEA LOS INCISIVOS SUPERIORES.

SE BLOQUEA AL LADO DEL CONDUCTO INCISIVO SITUADO EN LA LÍNEA MEDIA POR DETRÁS DE LOS INCISIVOS.

BLOQUEO DE LAS RAMAS DEL NERVIIO MAXILAR INFERIOR.  
NERVIIO ALVEOLAR INFERIOR.

ES CONTINUACIÓN DEL NERVIIO MAXILAR INFERIOR, ENTRA EN EL ORIFICIO DEL CONDUCTO DENTARIO QUE SE ENCUENTRA MÁS O MENOS EN EL PUNTO MEDIO DE LA RAMA ASCENDENTE DEL MAXILAR-INFERIOR EN SU CARA INTERNA POR DEBAJO DE LA ESPINA DE --- SPIX.

TÉCNICA.

HACEMOS LA FUNCIÓN POR DENTRO DE LA LÍNEA OBLICUA INTERNA A UN CENTÍMETRO POR ENCIMA DEL PLANO OCLUSAL DEL TERCER MOLAR INFERIOR, MANTENIENDO LA JERINGA PARALELA AL PLANO OCLUSAL DE LOS DIENTES DE LA MANDÍBULA; INTRODUCIMOS LA AGUJA LENTAMENTE, GIRANDO AL MISMO TIEMPO LA JERINGA HACIA LOS PREMOLARES DEL LADO OPUESTO, MANTENIENDO EL MISMO PLANO HORIZONTAL, HASTA QUE HAYAMOS ALCANZADO EL PUNTO DESEADO DONDE DEPOSITAREMOS EL ANESTÉSICO; SI ES NECESARIO BLOQUEAR TAMBIÉN EL NERVIIO LINGUAL, SE INYECTA UNA PEQUEÑA CANTIDAD DE ANESTESIA CUANDO LA AGUJA REBASE LA LÍNEA MILOHIOIDEA.

PARA ANESTESIAR EL NERVIIO BUCAL SE APLICARÁ LA SOLUCIÓN INMEDIATAMENTE POR ENCIMA DEL PLIEGUE DE LA MUCOSA CORRESPONDIENTE AL TERCER MOLAR.

CUANDO SE TRATA DE PACIENTES SIN DIENTES, ES IMPORTANTE CONOCER LA POSICIÓN EXACTA DE LAS PARTES ANATÓMICAS PARA MANTENER SIEMPRE LA JERINGA EN EL PLANO HORIZONTAL ADECUADO.

NERVIO MENTONIANO.

SE ORIGINA EN EL CONDUCTO DENTARIO INFERIOR A PARTIR - DEL NERVIO ALVEOLAR INFERIOR, SALE POR EL AGUJERO MENTONIANO A LA ALTURA DE LOS PREMOLARES; INERVA LA PIEL Y MUCOSA - DEL LABIO INFERIOR Y LA PIEL DE LA MANDÍBULA.

TECNICA.

INTRODUCIMOS LA AGUJA EN EL REPLIEGUE INFERIOR VESTIBULAR INMEDIATAMENTE POR DETRÁS DEL PRIMER PREMOLAR HASTA QUE LA PUNTA ESTÉ CERCA DEL PAQUETE VASCULONERVIOSO; DEPOSITANDO DE 1-2 ml. DE LIDOCAINA AL 2% PARA LOGRAR EL BLOQUEO.

EL INTRODUCIR LA AGUJA EN EL PROPIO AGUJERO MENTONIANO PARA OBTENER MEJOR ANESTESIA NO ES RECOMENDABLE, DEBIDO AL RIESGO QUE SE CORRE DE PRODUCIR LESIONES NERVIOSAS CON TRASTORNOS DE LA SENSIBILIDAD DEL LABIO INFERIOR COMO CONSECUENCIA. SI FUESE DIFÍCIL ORIENTARSE ADECUADAMENTE, MUCHAS VECES ES SUFICIENTE CON INYECTAR EL ANESTÉSICO EN EL TEJIDO--VECINO A LA FOSA MENTONIANA.

C O N C L U S I O N E S .

PRIMERA.- DEL ESTUDIO DE LA ODONTOLOGÍA A TRAVÉS DE LA HISTORIA, PODEMOS ESTABLECER QUE ESTA DISCIPLINA SIEMPRE HA ESTADO PRESENTE EN LA VIDA DEL SER HUMANO: DESDE LAS MÁS RUDIMENTARIAS PRÁCTICAS EN LA ERA ANTIGUA A BASE DE CURACIONES CON VEGETALES Y ESPECIES EN LA ANTIGUA GRECIA, HASTA A LOS MÁS SOFISTICADOS APARATOS QUE SE UTILIZAN EN LA ACTUALIDAD, EN QUE YA NO SOLO SE PROPONE LA CURACIÓN DEL PACIENTE, SINO QUE TAMBIÉN SE ATIENDE AL ASPECTO ESTÉTICO DEL INDIVIDUO COMO INTEGRANTE DE UNA SOCIEDAD.

SEGUNDA.- EL ESTUDIO DEL ENFERMO CONSTITUYE UN PASO -- PREVIO QUE EL ODONTÓLOGO DEBE CONSIDERAR COMO UN ASPECTO DE LA MAYOR IMPORTANCIA PARA ATENDER ADECUADAMENTE AL PACIENTE PUES ANTES DE CUALQUIER INTERVENCIÓN QUIRÚRGICA O TERAPÉUTICA, ES MENESTER CONOCER CON LA MAYOR PRECISIÓN POSIBLE EL ESTADO GENERAL DE SALUD QUE GUARDA EL PACIENTE; SU HISTORIA CLÍNICA; LA CONDICIÓN Y FUNCIONAMIENTO DE SUS ÓRGANOS Y SISTEMAS, UTILIZANDO PRUEBAS DE LABORATORIO Y TODOS LOS DEMÁS-ELEMENTOS QUE LA CIENCIA PROPORCIONA.

TERCERA.- LA EXTRACCIÓN DENTARIA ES UN PROCEDIMIENTO A QUE DEBE SUJETARSE EL DENTISTA EN CUANTO A LA OBSERVANCIA -

DE DETERMINADAS REGLAS DE LO QUE DEBE Y PUEDE HACER PARA --  
ATENDER CORRECTAMENTE CADA CASO, OBSERVANDO UNA SERIE DE IN  
DICACIONES Y CUIDANDO DE NO INCURRIR EN PRÁCTICAS QUE NO SE  
AJUSTEN A PRINCIPIOS BÁSICOS DE LA TÉCNICA DENTAL. ES DE-  
CIR, EL DENTISTA DEBE ACTUAR TENIENDO PRESENTES DIVERSAS IN  
DICACIONES EN CUANTO A LA EXTRACCIÓN DENTARIA.

CUARTA.- LA EXTRACCIÓN DENTAL DEBE PRACTICARSE ATEN---  
DIENDO A LAS CARACTERÍSTICAS PECULIARES DE ESTRUCTURA Y FUN-  
CIONAMIENTO DE CADA PIEZA DENTAL, SEGUN SE TRATE DE UN INCI-  
SIVO, UN CANINO, UN PREMOLAR O UN MOLAR, PUES ES BIEN SABI-  
DO QUE CADA UNO DE ELLOS CONSTITUYE UNA INDIVIDUALIDAD EN--  
CUANTO A LA FORMA DE LA CORONA, EL NÚMERO DE RAÍCES Y SU --  
UBICACION ÓSEA, CARACTERÍSTICAS QUE IMPONEN VARIANTES DE --  
DENSIDAD, POROSIDAD, ETC.

QUINTA.- EN LA EXTRACCIÓN DENTAL EXISTEN FUNDAMENTAL--  
MENTE DOS MÉTODOS SEGÚN LA COMPLEJIDAD DEL CASO: EL INTRAAL-  
VEOLAR Y EL TRANSALVEOLAR, QUE REQUIEREN TÉCNICAS DISTINTAS  
EN CUANTO A PROCEDIMIENTO E INSTRUMENTAL QUE PARA SU DESEM-  
PEÑO HACEN NECESARIO UN DIAGNÓSTICO LO MÁS COMPLETO POSIBLE  
PARA OBTENER EL MEJOR RESULTADO CON EL MENOR TRAUMATISMO PA-  
RA EL PACIENTE.

SEXTA.- LOS ELEVADORES CONSTITUYEN UN INSTRUMENTAL BÁ-  
SICO EN LA EXTRACCIÓN DENTAL, SOBRE TODO EN LOS CASOS EN --

QUE SEA NECESARIO DILATAR LA TABLA ALVEOLAR PARA FACILITAR LA EXTRACCIÓN DE LAS PIEZAS DENTALES, QUE TAMBIÉN REQUIEREN DE DIVERSAS INDICACIONES EN CUANTO A LA TÉCNICA DE UTILIZACIÓN PARA PROTEGER AL MÁXIMO LOS TEJIDOS ADYACENTES.

SÉPTIMA.- EN EL PROCEDIMIENTO DE EXTRACCIÓN DENTARIA, SURGEN DIFERENTES COMPLICACIONES QUE EL OPERADOR DEBE RESOLVER, POR EJEMPLO UNA INSUFICIENTE VISUALIZACIÓN, UN APOYO INCORRECTO, UN INSUFICIENTE ESTUDIO PREVIO DEL CASO, -- UNA FALTA DE CONTROL DEL INSTRUMENTAL, ETC., QUE DEBEN SUPERARSE MEDIANTE LA OBSERVANCIA DE UNA TÉCNICA ADECUADA, - AUNADA A LA EXPERIENCIA QUE PROPORCIONA LA PRÁCTICA.

OCTAVA.- TAN IMPORTANTE COMO EL ESTUDIO DEL PACIENTE, PREVIO A LA INTERVENCIÓN QUIRÚRGICA DEL DENTISTA, ES EL -- CONTROL POSTOPERATORIO DE LAS EXTRACCIONES, QUE SE DESARROLLA MEDIANTE LA REVISIÓN DE LOS TEJIDOS UNA VEZ EXTRAÍDA LA PIEZA Y LA MEDICACIÓN QUE SE RECETA AL PACIENTE PARA EVITAR TRASTORNOS POSTERIORES.

NOVENA.- LA ASEPSIA Y LA ANTISEPSIA SON MÉTODOS PREVENTIVOS QUE DEBEN UTILIZARSE PARA IMPEDIR LA LLEGADA DE MICROORGANISMOS A LAS ÁREAS ANATÓMICAS QUE SE VAN A INTERVENIR O PARA DESTRUIRLOS POR MEDIO DE AGENTES QUÍMICOS VARIADOS. AMBOS MÉTODOS TIENEN RELACIÓN DIRECTA CON EL MARCO DE HIGIENE QUE DEBE RODEAR PERMANENTEMENTE LA ACTIVIDAD

DEL DENTISTA, QUE SE DESARROLLA EN TORNO AL OBJETIVO PRIMORDIAL DE PROTEGER LA SALUD DEL PACIENTE.

DÉCIMA.- LOS FÓRCEPS DENTALES, AL IGUAL QUE LOS ELEVADORES SON PARTE INDISPENSABLE DEL INSTRUMENTAL MÉDICO NECESARIO PARA LLEVAR A CABO LA EXTRACCIÓN DE LAS DIFERENTES - PIEZAS DENTALES Y DEBEN UTILIZARSE CON LA MAYOR HABILIDAD- Y TÉCNICAS POSIBLES PARA LOGRAR SUJETAR LA SUPERFICIE RADICULAR Y MEDIANTE LOS MOVIMIENTOS VESTÍBULO-LINGUALES Y ROTATIVOS CULMINAR LA EXTRACCIÓN.

B I B L I O G R A F Í A

- 1.- DIAMOND MOSES  
ANATOMÍA DENTAL  
EDITORIAL HISPANOAMERICANA  
BARCELONA, ESPAÑA  
3a. EDICIÓN  
492 PÁGINAS.
- 2.- ESPONDA VILA RAFAEL  
ANATOMIA DENTAL.  
EDITORIAL MANUEALES UNIVERSITARIOS  
MÉXICO, 1978  
386 PÁGINAS
- 3.- HOWE GEOFREY L.  
LA EXTRACCIÓN DENTAL  
— EDITORIAL EL MANUAL MODERNO  
MÉXICO 1979  
123 PÁGINAS.
- 4.- MORRIS ALVIN L.-HARRY M. BOCHANNAN  
LAS ESPECIALIDADES EN LA PRÁCTICA GENERAL.  
EDITORIAL LABOR S.A.



5.- QUIROZ GUTIERREZ FERNANDO

ANATOMÍA HUMANA

EDITORIAL PORRÚA, S.A.

MEXICO, D.F., 1989

21a. EDICIÓN

6.- RIES CENTENO GUILLERMO A.

EL TERCER MOLAR INFERIOR RETENIDO

EDITORIAL EL ATENEO

1a. EDICIÓN

BUENOS AIRES, ARGENTINA 1960

334 PÁGINAS

7.- ROMERO GONZALES JOSE DE J.

GALINDO BENTON EDUARDO

CURSO DE EXODONCIA

FACULTAD DE ODONTOLOGÍA

UNIVERSIDAD NACIONAL AUTÓNOMA DE MÉXICO

2a. EDICIÓN 1981

8.- LABORATORIA ASTRA, SUECIA

MANUAL ILUSTRADO DE ODONTOLOGÍA

SUECIA 1969

39 PÁGINAS

9.- ZEGARELLI EDWARD V, AUSTIN H. KUTSCHER, GEORGE A. HYMAN

DIAGNÓSTICO EN PATOLOGÍA ORAL

EDITORIAL SALVAT

BARCELONA ESPAÑA 1981

651 PÁGINAS.