

11237.  
200  
(51)



UNIVERSIDAD NACIONAL AUTONOMA DE MEXICO

INSTITUTO MEXICANO DEL SEGURO SOCIAL

ESTENOSIS VALVULAR PULMONAR  
FAMILIAR



Que para Obtener el Post-grado en:

PEDIATRIA MEDICA

PRESENTA

Dr. Samuel Franco Rodríguez

ASESOR

Dr. Emigdia Palma Hernández



Veracruz, Ver.

CEBIS CON  
TALLA DE ORIGEN

1989.



Universidad Nacional  
Autónoma de México



**UNAM – Dirección General de Bibliotecas**  
**Tesis Digitales**  
**Restricciones de uso**

**DERECHOS RESERVADOS ©**  
**PROHIBIDA SU REPRODUCCIÓN TOTAL O PARCIAL**

Todo el material contenido en esta tesis esta protegido por la Ley Federal del Derecho de Autor (LFDA) de los Estados Unidos Mexicanos (México).

El uso de imágenes, fragmentos de videos, y demás material que sea objeto de protección de los derechos de autor, será exclusivamente para fines educativos e informativos y deberá citar la fuente donde la obtuvo mencionando el autor o autores. Cualquier uso distinto como el lucro, reproducción, edición o modificación, será perseguido y sancionado por el respectivo titular de los Derechos de Autor.

## INTRODUCCION

Si bien, la Estenosis valvular pulmonar, por sí misma, es una entidad común, no así su presentación de tipo familiar motivo por el cual hoy nos ocupamos de ella.

La Estenosis Valvular Pulmonar Familiar, ha sido brevemente descrita por diversos autores a lo largo de la evolución de la Cardiología Pediátrica, de ahí que se cuente con escasas publicaciones a nivel mundial, como lo evidencia la revisión exhaustiva a partir de 1960, con 15 artículos a lo máximo recabados, teniendo una mención especial lo publicado por Hoshino et al en Japón, quien proporciona bases firmes en la génesis de dicha patología.(24)

La Presentación de casos de Estenosis Valvular Pulmonar Familiar en nuestro país no ha sido descrita ; Hoy, - en el presente trabajo, consideramos a dos gemelas con Estenosis valvular Pulmonar, diagnosticadas como tales en el servicio de Cardiología Pediátrica del Centro Médico - Nacional, Veracruz, para lo que fueron sometidas a protocolo de estudio de Cardiopatías Congénitas de nuestro hospital, complementándose por el estudio Doppler pulsado y continuo, color del Hospital de Cardiología "Luis Méndez" del Centro Médico Nacional, incluyendo además, Valoración Integral del Servicio de Genética.

Todo ello, es motivo de satisfacción, ya que los objetivos primordiales de nuestro trabajo se cumplen y son:

- a).- Revisión de la bibliografía existente
- b).- Publicación del primer caso reportado en México de Estenosis Valvular Pulmonar Familiar.

Queda pues, a su consideración, los rasgos más sobresalientes que hemos encontrado en el tema que hoy nos ocupa, y que por sí solo merece atención especial.

DR. EMIGDIO PALMA HERNANDEZ

DR. SAMUEL FRANCO RODRIGUEZ.

## HISTORIA

Cuando hablamos de Historia de la Medicina, tratamos de enfocarnos a los orígenes del mismo ser humano, informar de su evolución y del estado actual, de tal forma la ciencia se ha depurado paulatinamente, ramificándose en lo que actualmente consideramos eslabones específicos de ella. La Cardiología no ha sido la excepción, y desde el punto de vista Pediátrico, las cardiopatías congénitas — han sido estudiadas en detalle desde principios de siglo, haciendo énfasis en los años 30's, que como es comprensible es difícil obtener las publicaciones originales en — los bancos de memoria, aún en los centros de computación más avanzados; de ahí que esto nos obligue a realizar una breve descripción de los avances en este campo, incluyendo las cardiopatías congénitas más frecuentes, sobre todo en gemelos, su naturaleza genética, factores relacionados, — características distintivas y síndromes Congénitos relaciona dos.

No es sino hasta Septiembre de 1959, cuando Lucille J. Ross realiza una investigación profunda de las anomalías congénitas cardiovasculares en gemelos, en la cual remarca los avances hechos en los 20 años precedentes a su estudio, con una descripción clara de métodos de diagnóstico, así como técnicas quirúrgicas correctivas, y menciona la naturaleza genética determinante, así como la posibilidad de infección por un agente específico, como lo es el — virus de la Rubéola. (1)

Posteriormente Richard L. Kanler y Colaboradores publican en Marzo de 1966 un trabajo de revisión acerca de En-

Fermeades congénitas Cardiovasculares Familiares, en el cual se puntualiza una discordancia entre el origen genético de las cardiopatías basando ello en estudios de gemelos que presentaban falta de relación para defectos cardíacos congénitos específicos, asimismo mencionan la elevada incidencia entre las malformaciones congénitas cardiovasculares y padres, o familiares con alguna cardiopatía similar. Sin embargo, al igual que sus predecesores mencionan también la estrecha relación de factores genéticos y virales, en franca interacción para ocasionar trastornos congénitos cardiovasculares en familias. (2)

La Evaluación crítica de la etiología genética requiere un detallado asesoramiento con una cuidadosa exploración genealógica dependiente a su vez de una adecuada interpretación. Finalmente Kahler et Al presenta 7 familias que por separado presentaron ocurrencia de tres diferentes tipos de malformaciones congénitas cardíacas ( dentro de las cuales se incluyeron dos familias con Estenosis -- Valvular Pulmonar). (2)

Los avances continúan, y en 1968 Jacqueline A Noonan - y Lexington Ky describen la relación de Enfermedad congénita cardiovascular con Síndromes genéticos, específicamente S. de Turner. (3)

En 1972, Thomas J. Richer describe la presencia de defecto septal atrial en una generación, incluyendo Estenosis valvular media y defecto septal ventricular. (5)

1974, con William E. McCarron y Joseph K Perloff reportan Estenosis Valvular Pulmonar en Padre e hija, por primera ocasión, estudio realizado en Septiembre de dicho año en la Universidad de Georgetown, División de Cardiología de la Ciudad de Washington D.C. (7)

De tal forma y dado por el avance tecnológico en diagnóstico oportuno los reportes se hacen más frecuentes, pero la naturaleza de su etiología exacta sigue siendo hasta nuestros días escasa.

Con el estudio realizado Por Hoshino y colaboradores en Japón, en Enero de 1981, el estudio de la génesis de la Estenosis Valvular Pulmonar Familiar toma nueva fuerza que por sí misma, es hoy aún un reto para el entendimiento científico. ( 24).

## EMBRIOLOGIA

### ANOMALIAS DEL DESARROLLO DEL CORAZON QUE FORMAN LA BASE DE LAS CARDIOPATIAS CONGENITAS:

El Corazón se origina de dos áreas cardiogénicas en el blastodermo, una derecha y otra izquierda. Estas áreas emigran en dirección cefálica y ventral cuando se cierra el intestino anterior para formar la cavidad general del cuerpo, las células con potencial formador de corazón que dan englobadas dentro de la esplacnopleura; son los primordios cardíacos; estos se unen en la línea media y forman dos tubos endocárdicos envueltos por dos tubos miocárdicos que se fusionan igualmente, que en conjunto se denomina asa bulboventricular, que tiene una convexidad dirigida hacia la derecha y adelante. A esta incurvación se debe que el futuro ventrículo anatómicamente derecho se encuentre a la derecha en casos con vísceras normalmente situadas (Situs solitus) y que el ventrículo izquierdo se ubique a la izquierda. En la parte baja del tubo empiezan a aparecer los comienzos de la aurícula primitiva; gradualmente ocupan una posición dorsal con respecto al ventrículo primitivo y al bulbus cordis. (26)

El bulbus aorticus se convierte en tronco primitivo o tronco común.

El ventrículo primitivo será el ventrículo izquierdo.

Este tubo cardíaco embrionario sufre otro proceso normal de desarrollo que es la tabicación que dividirá en dos partes cada uno de sus segmentos como sigue:

El tronco primitivo se convierte en aorta y arteria pulmonar.



El bulbus cordis y el ventrículo primitivo se volverán cavidades independientes: Ventrículo derecho e izquierdo respectivamente.

La aurícula primitiva se dividirá en aurículas derecha e izquierda.

## LOS GEMELOS EN LA GENÉTICA MÉDICA

Los gemelos tienen un lugar especial en genética humana. Esto se debe a que ciertas enfermedades provocadas de forma parcial o completamente por factores genéticos poseen una tasa de concordancia mayor en gemelos monocigotos que en los dicigotos. Incluso si una circunstancia no muestra un patrón genético simple, el comparar su incidencia en pares de gemelos monocigotos o dicigotos puede revelar qué tipo de herencia está implicada; por otra parte si los gemelos monocigotos no son del todo concordantes para una condición dada, ciertos factores no genéticos pueden participar también en su etiología. La importancia de los estudios de los gemelos, para comparar los efectos de la herencia y del ambiente, es decir, de la naturaleza y la crianza, fue formulada por Galton, en 1875.

### GEMELOS MONOCIGOTOS Y DICIGOTOS:

Hay dos clases de gemelos: Monocigotos (MC) y dicigotos (DC). En el lenguaje corriente se denominan gemelos idénticos y fraternos. Los gemelos monocigotos proceden de un sólo óvulo fecundado, el cigoto, que en un período relativamente precoz del desarrollo forma dos embriones. Así, por ejemplo, dentro de los primeros 14 días después de la fertilización, los miembros de un par MC suelen poseer genotipos idénticos, por lo que son del mismo sexo, idénticos respecto de marcadores genéticos como grupos sanguíneos. Se asemejan menos en los caracteres que pueden modificarse con facilidad por el ambiente; y así, su talla puede ser muy distinta al nacer, debido a diferencias en la nutrición prenatal. Las diferencias entre los cogemelos MC pueden ser causadas por los mismos factores determinantes de las diferencias entre la mitad derecha e iz -

de un individuo. Por ejemplo, el labio leporino pudeser -  
bilateral o unilateral en un individuo; y concordante o -  
discordante en un par de gemelos MC.

Los gemelos dicigotos se producen cuando dos óvulos li-  
berados durante el mismo ciclo menstrual, son fecundados  
por dos espermatozoides distintos. Los gemelos dicigóti -  
cos son tan similares, en el orden genético, como un par  
ordinario de hermanos, y poseen en común la mitad de sus  
genes. Las diferencias entre los miembros de un par <sup>DC</sup> -  
reflejan sus distintos genotipos y también la disparidad  
debida a causas no genéticas.

#### DETERMINACION DE LA CIGOSIDAD GEMELAR:

Existen buenas razones por las cuales se debe determi-  
nar pronto y con cuidado la cigosidad de un par de gеме -  
los ( o trillizos o nacimientos múltiples más numerosos).  
Si es necesario practicar un trasplante, el donante más -  
idóneo es un hermano monocigoto. El estudio de gemelos se  
basa en la comparación de la frecuencia de un carácter en  
las parejas de gemelos MC y DC, por ello resulta esencial  
asegurarse de que los gemelos objeto de esta investiga -  
ción han sido clasificados de modo correcto. La cigosidad  
se puede investigar de dos maneras; por el examen de las  
membranas fetales y según las semejanzas y diferencias en  
tre los miembros de una pareja. (25)

#### Diagnóstico de la cigosidad por el examen de las membranas fetales.-

El feto, durante su desarrollo, se halla envuelto por  
dos membranas: La membrana amniótica, interna y delgada y  
la coriónica, externa y gruesa y fijada a la placenta. Si  
dos fetos se desarrollan de manera simultánea dentro de un  
mismo útero, la placenta y las membranas fetales pueden -  
presentar distintas variantes.

La placenta de un embarazo gemelar es monocoriónica, - si hay un sólo corion, y dicoriónica, si hay dos coriones ( que pueden haberse fusionado de forma secundaria al encontrarse). Una placenta gemelar monocoriónica que - zá sea monoamniótica (con un sólo amnios) o diamniótica.

Los gemelos dicigotos presentan placentas separadas, - al igual que los coriones y amnios, pero, en alrededor de 50% de los casos, las dos placentas y coriones están fu- sionados de modo secundario, y exteriormente se parecen a una placenta monocoriónica.

Los gemelos monocigotos muestran a veces una placenta dicoriónica o monocoriónica, lo que depende del momento en que sobreviene la formación gemelar en la fase precóz del desarrollo embrionario. En alrededor del 25% de los - casos, la transformación gemelar del embrión ocurre antes del tercer día, o sea antes del desarrollo del corion, de manera que se forman dos coriones separados. Puede haber dos placentas separadas, o lo que es más frecuente una ú- nica placenta secundaria a la fusión de dos. Ambos tipos de placentación se presentan también en gemelos DC. En -- la mayoría de los gemelos MC, la formación gemelar se dá entre el tercero y octavo día del desarrollo, tiempo en - el que la diferenciación del blastocito ha llegado demasid do lejos para permitir la duplicación del corion. Una pla- centa monocoriónica puede considerarse como prueba de ci- gosidad.

#### Diagnóstico de la cigosidad por los marcadores genéticos.

Los gemelos MC son siempre iguales en lo que concierne al sexo y cualquiera otra característica heredada de mane- ra simple, tal como los grupos sanguíneos o los factores del suero. Los gemelos MC son más iguales entre sí, compa- rados con los gemelos DC, en los caracteres que se here -

dan de un modo más complejo, como los dermatoglíficos y las malformaciones congénitas. Los gemelos DC pueden ser iguales o diferir respecto de estos caracteres. Para determinar si una pareja de gemelos es MC o DC, es necesario compararlos respecto de un número lo más extenso posible de caracteres. Una diferencia respecto de cualquier carácter heredado de modo simple demuestra que los gemelos son DC; pero en otros casos es imposible afirmar que los gemelos sean MC, pues, por casualidad, cualquier pareja de hijos de unos mismos padres pueden asemejarse en cualquiera de los muchos caracteres hereditarios. Sin embargo es posible demostrar que es muy elevada la posibilidad de que sean MC.

La posibilidad de que los gemelos sean MC se puede reforzar si se conocen los genotipos de los padres.

Los Dermatoglifos, aún cuando no son heredados según un patrón simple de un gen individual, pueden ser útiles en el diagnóstico entre gemelos monocigotos o dicigotos, se pueden comparar homolateralmente las configuraciones digitales, palmares y plantares de los lados derecho e izquierdo de los gemelos y expresar las diferencias como porcentajes. Entre gemelos MC, la mano derecha de uno de ellos se parece más a la mano derecha del otro que a su propia mano izquierda, pero entre los gemelos DC ocurre que las manos derecha e izquierda de uno de ellos se parecen más entre sí que a la mano del mismo lado del otro gemelo. La cuenta total de las crestas de las huellas dactilares es también útil; así por ejemplo, cuando la cuenta total de las crestas de las huellas dactilares es de 33 o más, la probabilidad relativa de que los gemelos sean DC es de 34:1 (25). Los métodos dermatoglíficos pueden ser usados si uno de ambos gemelos descritos ha recu

bido recientemente una transfusión sanguínea, y en este caso los marcadores genéticos de su sangre no pueden determinarse inmediatamente.

La prueba más exacta, después de la identificación de una placenta monocoriónica, es la del injerto cutáneo. Los injertos normalmente son aceptados entre parejas MC, pero rechazados entre parejas DC.

#### ALGUNOS EJEMPLOS DE INTERÉS EN EL ESTUDIO DE LOS GEMELOS EN LA GENÉTICA MÉDICA.

Un corto número de ejemplos indicarán la manera como han sido o pueden ser empleados los gemelos en la investigación genética.

#### Malformaciones congénitas.-

Las proporciones de concordancia para las malformaciones congénitas en los gemelos MC y DC permiten comparar la intensidad de la predisposición genética. Las siguientes cifras son algunos valores típicos.

Malformación C.	Parejas MC	Parejas DC
Luxación cong. de C.	40%	3%
Labio leporino	40%	5%
Pie zambó	35%	3%
CARDIOPATÍAS CONGÉNITAS	5%	5%

Garter 1964.

Este corto número de ejemplos revela que, en algunas malformaciones congénitas, la proporción de concordancia es mayor en las parejas MC que en las DC. El riesgo de padecer cardiopatías congénitas es pequeño, aproximadamente el mismo en ambos tipos de gemelos, por lo que los factores genéticos parecen ser poco importantes en esta clase de malformación.

## ESTENOSIS AISLADA DE LA VALVULA PULMONAR

La Estenosis Valvular Pulmonar, de forma aislada, ocupa un lugar intermedio en frecuencia en el Instituto Nacional de Pediatría, ocupando un 6.66%, con respecto a las 10 primeras malformaciones congénitas cardiovasculares. (26) .

Definición.- Se considera una reducción del calibre del orificio de la válvula. Su aspecto en muchos casos sugiere que ha habido una fusión de las comisuras de la válvula, lo cual produce un aparato valvular cónico. La válvula es gruesa y en ocasiones sus bordes son redundantes. - En el ser humano, la Estenosis congénita de la válvula pulmonar ocurre principalmente de dos formas. En la forma típica las hojas valvulares se fusionan sin presentar un marcado engrosamiento entre sí, produciendo una válvula en forma de cúpula con un orificio central; la segunda forma, menos común, de estenosis valvular pulmonar, referida como displasia valvular pulmonar, se caracteriza por un marcado engrosamiento de las hojas valvulares sin fusión, la obstrucción del flujo del ventrículo derecho resulta de la sobreposición de las valvas, estrechando el orificio de salida, exacerbandose por el mismo engrosamiento de las hojas inflexibles. Aún no se encuentra claro si estas entidades pueden considerarse como patologías por separado, o bien forman parte del curso evolutivo de la miología propiamente dicha. (12).

A pesar de que el diagnóstico diferencial entre fusión simple de comisuras y displasia de la válvula pulmonar es de carácter puramente histopatológico, el encontrar en el Electrocardiograma un eje eléctrico a la izquierda sugiere mucho su presencia, así como cuando se encuentra aso -

ciada al Síndrome de Noonan; es muy importante esta diferenciación ya que los resultados de la angioplastia pulmonar, si bien son excelentes en la Estenosis Valvular Pulmonar con simple fusión de comisuras, su resultado es malo en aquellos que son portadores de displasia de la válvula pulmonar, por lo que es, en ésta última, el tratamiento de elección la comisurotomía abierta.

Es común, casi invariablemente que por delante de la Estenosis Valvular haya dilatación de la arteria Pulmonar. En cambio, debajo de la válvula suele haber un infundíbulo de paredes gruesas, hipertróficas, que a su vez causan un estrechamiento de grado variable de la cámara de salida del ventrículo derecho.

El trastorno o defecto, se debe a una alteración en el desarrollo de la válvula.

Es bien sabido que la estenosis de la válvula es un obstáculo al vaciamiento del ventrículo derecho, de ello, que, el grado de sobrecarga ventricular es proporcional a la magnitud de la estenosis y en esto hay una gama de variaciones. Grados pequeños de estenosis no dan sobrecarga ventricular y grados acentuados elevan la presión ventricular a cifras muy altas, incluso niveles sistémicos o mayores. Si el compromiso para la función ventricular derecha no es muy serio como para llevar al ventrículo a la insuficiencia ( casos extremos y muy ruros), el gasto pulmonar se mantiene de la misma magnitud que el gasto aórtico, pues no hay cortocircuitos entre las dos circulaciones. El gasto pulmonar se mantiene en cifras normales gracias al aumento de presión del ventrículo derecho y al aumento de velocidad de la sangre por el orificio estrecho. Cuando la sangre atraviesa la estenosis, se dispersa en forma excéntrica y esto causa la dilatación de la primera parte



de la arteria pulmonar, donde la presión es más baja de lo normal, y mucho menor que la del ventrículo derecho.

En la mayoría de los pacientes, el desarrollo físico es normal y rara vez hay sintomatología. Los casos con eg tenosis extrema pueden caer en insuficiencia a edad temprana e incluso tener cianosis por cortocircuito venoarterial a nivel del foramen oval; esto lo produce una aurícula derecha hipertensa, fenómeno descrito por Bard y Curti (26).

En numerosos casos está descrito, la coincidencia de este problema cardíaco con un Síndrome llamado de Noonan que es el equivalente masculino del Síndrome de Turner. - En este síndrome donde los pacientes tienen un fenotipo masculino, hay signos comunes con el síndrome de Turner: como cuello alado, estatura baja, cara redonda. EN el Síndrome de Noonan, la malformación congénita más común es precisamente la estenosis valvular pulmonar. (3)

El dato central del examen físico cardiovascular es la presencia de un soplo sistólico eyectivo intenso de forma romboidal en el tóco pulmonar (C2-2) o un poco más abajo, seguido de un segundo ruido atenuado y a veces inaudible y precedido de un chasquido protosistólico. En casos de Estenosis Intensa, el segundo ruido se escucha desdoblado en forma constante y fija.

El retardo del componente pulmonar se debe a que el ventrículo derecho emplea mayor tiempo en expulsar su contenido comparado con el ventrículo izquierdo: su pequeñez y a que la presión pulmonar suele ser muy baja, inferior a la normal. Cuando el soplo es muy intenso, puede transmitirse al hueso supraesternal y a la mitad izquierda de la cara posterior del tórax. Recuérdese que la arteria pulmonar izquierda se dirige en buena parte hacia atrás. El -

Chasquido protosistólico, que es excelente signo acústico probablemente se debe a un chasquido de apertura valvular (27), por brusco abombamiento de la válvula durante la - sistole del ventrículo derecho hipertenso. La válvula no se abre, sino que se distiende. Se piensa que otra explicación es la distensión igualmente brusca de la parte inicial de la pared del tronco de la arteria pulmonar. En ca sos de Estenosis acentuada en los que la presión del ventrículo derecho es muy elevada, se produce también elevación de la presión de la aurícula derecha y esto causa un latido venoso yugular visible.

El soplo se acompaña de frémito sistólico en el foco pulmonar y a veces en el hueco supraesternal. Esto se debería a la transmisión de las vibraciones de la pared de la arteria pulmonar a la aorta, adosada a la arteria pulmonar.

El Corazón suele ser de índice cardiotorácico normal, - en torno a 50%. Lo más frecuente es que la arteria pulmonar sea prominente y pulsátil en posición frontal. Los - campos pulmonares son normales: a veces parecen ligeramente oligohémicos. La aurícula derecha y el ventrículo dere - cho están ligeramente crecidos.

Los casos de ligera estenosis de la válvula pulmonar muestran complejos electrocardiográficamente normales. -- Conforme más acentuada la estenosis y en consecuencia, - más elevada la presión del ventrículo derecho, van siendo más aparentes los signos de sobrecarga sistólica del -- ventrículo derecho: Complejos R en VI con onda T positiva después de los 4 días de vida extrauterina (28), es decir datos de sobrecarga sistólica.

Durante el cateterismo cardíaco, el trayecto del catéter es normal. La geometría es normal la mayor parte de

las veces, pero en casos de acentuada estenosis con foramen oval permeable, puede haber un cortocircuito a ese nivel, y se producen grados variables de insaturación de la sangre arterial. Salvo en estos casos, el gasto pulmonar es igual al gasto aórtico.

Presiones.- En el Ventrículo derecho se encuentra hipertensión de grados variables, desde ligera hasta sistémica o suprasistémica, de acuerdo con el grado de estenosis de la válvula. En algunos casos existe una zona de presión intraventricular más baja en el infundíbulo, donde se forma una especie de pequeña cámara. En cualquier caso, la presión de la arteria pulmonar cambia bruscamente y es notablemente menor que la del ventrículo y por lo general, inferior a la normal. En otros casos, el trazo de retiro del catéter desde la pulmonar hasta el ventrículo muestra claramente tres distintivos niveles de presión de tres segmentos: Ventrículo derecho, infundíbulo y arteria pulmonar. En algunos casos la estenosis pulmonar infundibular es resultado de bandas musculares, pero probablemente en la mayor parte de los casos, es secundaria a la estenosis de la válvula con reacción de hipertrofia de las paredes del infundíbulo.

El estudio angiocardiógráfico es muy ilustrativo, en casos de acentuada estenosis valvular pulmonar, se ve un ventrículo derecho muy trabeculado, un infundíbulo que se contrae y se estenosa considerablemente en la sístole a nivel de la válvula, encontramos un orificio de calibre reducido que da paso a un chorro delgado de material opaco; este chorro a veces es central y a veces excéntrico; la válvula pulmonar se ve engrosada. Finalmente la parte inicial de la arteria pulmonar se ve dilatada e hiperplásica.

Los casos con poca estenosis, cuya presión ventricular derecha es poco elevada, 50% de lo normal o menos; cuya presión de la arteria pulmonar está muy ligeramente disminuida, no requieren más que vigilancia periódica. Algunos de estos casos cateterizados nuevamente, años más tarde pueden mostrar una válvula pulmonar más engrosada y han desarrollado un mayor gradiente entre el ventrículo derecho y la arteria pulmonar.

Los casos de presión superior cuando menos al doble de lo normal y mayor, con electrocardiograma de sobrecarga ventricular derecha acentuada, deben operarse para evitar que caigan en insuficiencia cardíaca.

El tratamiento consiste en la sección del cono valvular para convertirlo en un aparato valvular de dos válvulas, - con esto desciende la presión del ventrículo derecho y se eleva la de la arteria pulmonar. El soplo que caracteriza al padecimiento disminuye de intensidad, pero no desaparece y la regla es que aparezca un soplo diastólico suave de insuficiencia de la válvula operada. Esta complicación por lo general no tiene consecuencias, ya que la presión pulmonar se normaliza y a esos niveles no hay problema para el ventrículo derecho.

Más recientemente la cardiología invasiva ha mostrado avances importantes en relación a las cardiopatías congénitas, en especial en aquellas en donde la estenosis o la reducción del calibre de alguna estructura vascular es la alteración principal y a partir de 1964 es cuando Dotter y Judkins describen por primera ocasión las técnicas de angioplastia transluminal en placas ateroscleróticas. Los primeros reportes de una dilatación con catéter de balón fueron publicadas por Krasman en 1973 para arterias periféricas. La técnica fue modificada por Gruntzig, quien se

carrolló un balón cilíndrico para uso en angioplastia arterial periférica y posteriormente el mismo miniaturizó el balón para las arterias coronarias en 1977.

No es sino con Kan y colaboradores, quienes después de varios estudios clínicos reportan un original caso, en el cual confirmaron que la valvuloplastia con balón empleada en la Estenosis Valvular Pulmonar, es un método seguro y relativamente efectivo. ( 30, 31 y 32).

Se han utilizado dos tipos de materiales en el balón de dilatación, principalmente de polietileno y polivinilcloruro. La experiencia ha demostrado que los catéteres de polietileno son muy superiores a los de polivinilcloruro, básicamente porque este tipo de material mantiene su forma cilíndrica durante la inflación, incluso a presiones elevadas, y por lo tanto son sobredistendibles: de tal manera que, a presiones elevadas el balón puede romperse pero sin expandirse más allá de su diámetro fijo.

El catéter consta de dos vías, una para la toma de presiones o para el paso de cuerdas guía y otras para la insuflación del balón. El balón es inflado con una solución compuesta por medio de contraste (20-50%) y solución sualina.

En general se requieren altas presiones de dilatación (60-120 libras-pulgada cuadrada), con tiempos variables de oclusión según la lesión a dilatar y la alteración hemodinámica.

La mayor parte de las veces no se requieren más de dos intentos, ni oclusiones prolongadas, ya que estos factores se encuentran en relación directa a la incidencia de complicaciones, como son la ruptura vascular, inestabilidad hemodinámica durante la dilatación ( bradicardia, extrasístolia ventricular, hipotensión arterial), lesión de -

válvulas cardíacas adyacentes ( mitral o tricúspide), de-  
garros arteriales en sitio de punción, ruptura de bulón,  
desarrollo de aneurismas o aterosclerosis acelerada, -  
crear una comunicación interauricular y desarrollo de es-  
tenosis infundibular severa. (29).

## MATERIAL Y METODOS

En el presente trabajo, fueron estudiadas dos gemelas enviadas de la Unidad de Medicina Familiar # 61 de la ciudad de Veracruz, Veracruz, al servicio de Cardiología Pediátrica, sometidas a protocolo de Cardiopatías congénitas, diagnósticándose en una de ellas Estenosis Valvular Pulmonar, y en otra, de forma fortuita, en sesiones subsiguientes de su hermana, se detectó la misma patología, = por lo cual se estudiaron integralmente, sospechándose = Estenosis Valvular Pulmonar Familiar, solicitando el apoyo del servicio de Genética con el fin de descartar Síndrome genético agregado.

### PRESENTACION DE LOS CASOS CLINICOS:

#### Caso 1 .

A.B.B. Femenino de dos años y 15 días, al momento de ser enviada de su unidad de adscripción, actualmente dos años y 10 meses, producto del segundo embarazo, normo-evolutivo, control prenatal efectivo, sin cursar la madre = enfermedades intercurrentes durante la gestación, procede de estrato socioeconómico bajo. Obtenida por cesárea tipo Kerr, embarazo gemelar, segunda gemela, sin problemas neonatales, peso al nacer de 2.375 Kgs, calificada con un apgar de 8-9, Silverman Andersen de C-0, alimentación adecuada desde el nacimiento adecuada, ablactación a los 3 meses, desarrollo psicomotriz normal. Fue valorada por primera ocasión por el servicio de Cardiología Pediátrica del Centro Médico Nacional, Veracruz, en noviembre de 1988, encontrándose buen desarrollo físico, pulsos periféricos normales sin deformaciones precordiales, sin presencia de trill, soplo efectivo a nivel de segundo espacio intercostal izquierdo grado II de VI, sin irradiaciones, segundo ruido normal. Se le realizó EKG de 12 derivaciones con datos de

sobrecarga Sistólica de ventrículo derecho. Radiografía de tórax con los siguientes datos:

Índice Cardiotorácico de 0.52, con visualización del cono de la Pulmonar discretamente prominente.

Ecocardiograma modo M y bidimensional con hipertrofia de Ventrículo derecho, Ecos densos de Válvula Pulmonar.

En el Hospital de Cardiología "Luis Méndez", del Centro Médico Nacional, se realizó Doppler pulsado y continuo color, con el siguiente resultado: Gradiente transvalvular de 33 mm de Hg, mínima hipertrofia de Ventrículo derecho, leve insuficiencia tricuspídea y aorta bivalva.

El Servicio de Genética reporta: Grupo sanguíneo y Rh O positivo, fenotipo CC D-ē. Dermatoglifos: 4 espirales, - 2 bucles, 4 arcos, ángulo atd (ángulo de trirradios distales) de la palma de 48 grados.

## Caso 2 .

A.B.B. Femenino de dos años y 15 días, al momento de que se valoró su hermana por el servicio de Cardiología Pediátrica, actualmente dos años y 10 meses, producto de segundo embarazo, normoevolutivo, control prenatal efectivo, sin cursar la madre enfermedades intercurrentes durante la gestación, procede de estrato socioeconómico medio. Obtenida por cesárea tipo Kerr, embarazo gemelar, primera gemela, sin problemas neonatales, peso al nacer de 2.325K calificada con un apgar de 4-9, Silverman Andersen de 0-0, alimentación desde el nacimiento adecuada, abinetación a los 3 meses, desarrollo psicomotriz normal. Evaluada por el servicio de Cardiología Pediátrica de forma fortuita, en consultas subsiguientes de su hermana encontrándose con buen desarrollo físico, pulmos periféricos normales, sin deformaciones precordiales, sin presencia de trill, soplo eyectivo a nivel de segundo espacio intercog



tal izquierdo grado III-IV de VI, sin irradiaciones, segundo ruido normal. Se le realizó EKG de 12 derivaciones, con sobrecarga sistólica de Ventrículo derecho, Radiografía de Tórax con los siguientes datos:

Índice caruotórácico de 0.51, con visualización del cono de la pulmonar prominente.

Ecocardiografía Modo M y Bidimensional con Hipertrofia de Ventrículo derecho.

En el Hospital de Cardiología "Luis Méndez", del Centro Médico Nacional, se realizó estudio doppler pulsado y continuo color, con el siguiente resultado: Mayor repercusión hemodinámica, gradiente transvalvular pulmonar de 50mm de Hg, Hipertrofia del ventrículo derecho, sin obstrucción infundibular, insuficiencia tricuspídea leve y aorta bivalva.

El departamento de genética reporta: Grupo sanguíneo y Rh O positivo, Fenotipo C $\bar{c}$  D $\bar{d}$ -e. Dermatoglifos: 4 espirales, 2 bucles, 4 arcos, ángulo atd( ángulo de trirradios distales) de la palma de 48 grados.

G E N E T I C A

D A T O S	P A C I E N T E 1	P A C I E N T E 2
GPO. SANG. Y Rh	O POSITIVO	O POSITIVO
FENOTIPO	CC D <sup>-</sup> E	CC D <sup>-</sup> E
DERMATOGLIFOS	4 ESPIRALES 2 BUCLES 4 ARCOS	4 ESPIRALES 2 BUCLES 4 ARCOS
ANGULO etc	48 GRADOS	48 GRADOS.

C U A D R O I .

ESTUDIO CARDIOLOGICO

D A T O S	PACIENTE 1	PACIENTE 2
CLASE FUNCIONAL	I	I
INTENSIDAD DEL SOPLO	II de VI	III-IV de VI
ELECTROCARDIOGRAMA	AQRS + 60 HIPERTROFIA V. Der. (INDICE DE CABRERA) 1.33mm	AQRS + 60 HIPERTROFIA V. Der. (INDICE DE CABRERA) 1.62 mm
RX. TORAX	INDICE CARDIOT. 0.52 CONO DE LA PULM. PROMINENTE	INDICE CARDIOT. 0.51 CONO DE LA PULMOT. PROMINENTE

C U A D R O            I I   . .

ECCOCARDIOGRAFIA MODO M D-2  
 DOPPLER PULSADO Y CONTINUO COLOR .

DATOS	PACIENTE 1	PACIENTE 2
S I T U S	SOLITUS	SOLITUS.
CAVIDADES		
VENTRICULO IZQUIERDO	21mm	25mm
VENTRICULO DERECHO	20mm	16mm
AURICULA IZQUIERDA	23mm	26mm
AURICULA DERECHA	23mm	30mm
VALVULA MITRAL	NORMAL	NORMAL
ARTERIA PULMONAR	16mm	16mm
AORTA	16mm	16mm
AURICULA IZQUIERDA	16mm	16mm
DIAMETRO TELEDIASTOLICO	28mm	35mm
DIAMETRO TELESISTOLICO	18mm	16mm
F. E. VENTRICULO IZQUIERDO	73%	86%
SEPTUM IV EN SISTOLE	9mm	13mm
SEPTUM IV EN DIASTOLE	6mm	9mm
PARED ANT. VENTR. DER.	6mm	12mm
PARED POST. VENTR. IZQ.	7mm	7mm
RELACION Ao AY	1 : 1	1 : 1
ALTERACIONES ASOCIADAS	Ao. Bivalva	Ao. Bivalva .

VALORES NORMALES:

VI: 28.2 ( $\pm 2.6$ )

VD: 11.2 ( $\pm 2.2$ )

AI: 18.2 ( $\pm 3$ )

SEPTUM VENTR: 4.7mm ( $\pm 1mm$ )

CUADRO III .

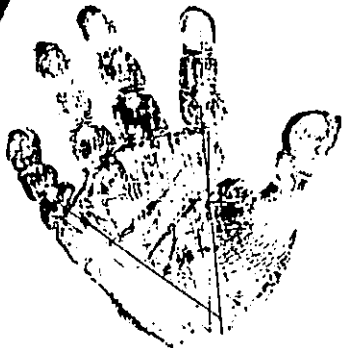
AP: 14.1 (3.1 $\pm$ )

Ao: 13.8 ( $\pm 1.5$ )

AI: 18.2 ( $\pm 3mm$ )

FEVI: mayor del 60%.


Amalia Bayón Bayón



Onca -  
Asas -  
Remositas -  
Vainadicos -  
Bucles -

Angulo

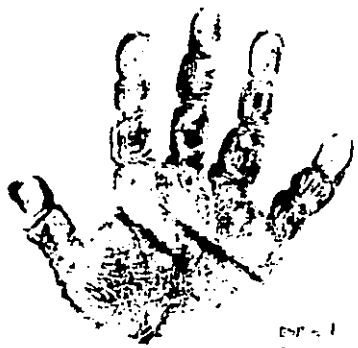
Amalia Pagan-Pagan



ESP = 3  
ANILLO =  
ANILLO = 2




ANILLO ANILLO  
ESP = 4 ESP = 4  
ANILLO = 2 ANILLO = 2  
ANILLO = 4 ANILLO = 4



ESP = 1  
ANILLO = 2  
ANILLO = 2

Onon  
Asaz  
Remolinos  
Intimidad  
Juelo



Angulo  
ANILLO  
ANILLO  
ANILLO  
ANILLO

Angélica Bayón Bayón

021  
CALLE  
127  
128  
129

EXP=3  
RUCLE=1  
DATO

12  
13  
14



EXP=3  
RUCLE=2  
DATO

EXP  
CALLE  
DIRECCION  
DIRECCION  
DIRECCION  
DIRECCION

*Angelina Sofia Bayle*

ESTA TESIS NO DEBE  
SALIR DE LA BIBLIOTECA



*José Antonio*





## CONCLUSIONES.

Las cardiopatías congénitas representan el grupo de al teraciones congénitas más frecuentes del hombre. Su frecuencia es aproximadamente de 6 casos por cada 1000 recién nacidos vivos sin importar el país. Una estimación para la ciudad de México realizada en 1985, con una tasa de incidencia anual de 2.3% arrojó una cifra de 81 casos nuevos con cardiopatía congénita de tipo mensual, de los cuales una tercera parte murieron al no ser diagnosticados y tratados oportunamente en los primeros 6 meses de vida.

Existen múltiples factores que pueden determinar la presencia de malformaciones cardíacas entre las que se incluyen principalmente factores de la madre como son: la edad, paridad, exposición a teratógenos químicos, agentes infecciosos como la Rubéola (1), etc.,. En el Producto, en el cual no se han determinado con claridad la participación que tiene la división celular, con factores como privación de Oxígeno, anemia, hipoglucemia o interacción con los factores maternos previamente descritos, y mucho menos el papel que juega la presentación de las cardiopatías congénitas en embarazos gemelares con una presentación de anomalías cardíacas extremadamente baja, principalmente en aquellos que no comparten cigotidad en comparación con los productos monocigóticos en donde al compartir un mismo lecho placentario y membranas ovulares ( Corión y amnios), justifica que un agente determinado interacciona simultáneamente con la embriogénesis cardíaca. Otro hecho observacional reportado por la literatura, es que no todos los gemelos monocigóticos comparten el mismo tipo de anomalías (2), y eso se ha tratado de explicar en

buse a que a pesar de que compartan las mismas características de información genética, pudieran mostrar diferencia de los estadios de división celular.

La etiología de las Malformaciones Congénitas del Corazón de forma precisa es aún desconocida, se ha reconocido, que el factor genético es responsable de aproximadamente el 10% de todas las malformaciones, aberraciones cromosómicas en un 5%, factores del medio ambiente en un 10%, y en un 75%, restante, no es posible determinar la causa desencadenante. (8).

La estenosis valvular pulmonar, ocupa el 6.66% de todas las malformaciones congénitas del corazón, cifra reportada por el Instituto Nacional de Pediatría y que no difiere mucho de lo reportado por la literatura mundial, (26,8), habitualmente su comportamiento cuando se presenta como lesión aislada es benigno, pero puede mostrar grados variables de estenosis que pueden llegar a la severidad, frecuentemente acompañada de otros defectos principalmente del tipo de la tabicación del septum interventricular y Malformaciones de las grandes arterias(2).

Existen una serie de factores bien determinados que pueden desencadenar estenosis de la válvula, tronco y ramas pulmonares, como lo es la inyección materna por el virus de la rubéola (1), o asociado a Síndromes genéticos, como lo son el Síndrome de Noonan, Trisomía 10, Síndrome de Marchesani's, Síndrome caraiofacial. (8). La incidencia de Estenosis valvular pulmonar sin alteraciones estructurales del ventrículo derecho en la población genéticamente sana, ha sido motivo de algunos estudios (4) y ocurre en alrededor del 0.9% de las malformaciones cardiacas al nacimiento. La incidencia familiar de las Carcioptias congénitas también ha sido estudiada, principalmente

en relación a defectos de la tabicación interauricular, - estenosis supra valvular aórtica, defectos del septum interventricular y Estenosis Valvular Pulmonar ( 2), en don de la frecuencia real no ha sido del todo bien documentada, considerándose que muestran un comportamiento dominante y recesivo con expresión variable, y lo más habitual es que además de la alteración cardíaca, presenten retraso mental como es el caso del Síndrome de Noonan. (3).

El riesgo que existe de nacer con malformación congénita si uno de los padres tiene cardiopatía congénita va del 2-4%, la estenosis valvular pulmonar ocupa un cuarto lugar de frecuencia con un 3.6% en estos casos.

La Estenosis valvular Pulmonar, específicamente en -- gemelos, independientemente de su cigotidad, no ha sido descrita (1), reportándose solamente PCA en el grupo de \_ gemelos monocigóticos y en el grupo de gemelos DC, las alteraciones de la válvula pulmonar han sido descritas, pero únicamente con carácter discordante ( en uno de los gemelos). Por otro lado, aunque la aorta bivalva es la malformación congénita cardiovascular más frecuente (3), -- no ha sido referida dentro de los grupos de gemelos descritos con malformación congénita cardíaca mucho menos asociada a alteraciones de la válvula pulmonar, por lo que el motivo de nuestra presentación reviste importancia basándonos en lo descrito previamente y a que, en la bibliografía revisada, no existen gemelos con malformación congénita cardiovascular concordante a nivel de la válvula pulmonar.

El diagnóstico de los dos casos estudiados no fue simultáneo, inicialmente la paciente No. 1 fue referida a nuestro servicio por la sospecha de presentar cardiopatía congénita, misma que se corroboró integrándose el diag -

público de Estenosis Valvular Pulmonar de leve repercusión hemodinámica asociada con aorta bivaiva y durante las valoraciones subsiguientes, se documentan las mismas alteraciones en la paciente No. 2, a la cual, se le encontró mayor repercusión en base a la intensidad del soplo, sobrecarga sistólica ventricular derecha y anomalías de la válvula valoradas mediante Ecocardiografía modo M 2-D ( ver cuadro III). Una vez identificada afección cardíaca familiar se pidió participación al servicio de genética con el fin de determinar cigosidad mediante exploración física y valoración psicométrica genérica, no se documentó retraso psicomotriz ni fenotipo característico -- que orientara hacia alguna alteración genética específica.

sin desconocer el diagnóstico secuencial de las Cardiopatías congénitas en donde el cateterismo cardíaco es de suma utilidad para determinar en estos casos, específicamente gradiente transvalvular, y en virtud de que ambas pacientes se encontraban en clase funcional I ( NYHA). Se consideró indicación precisa de la ecocardiografía Doppler pulsado y continuo con el fin de determinar gradiente transvalvular como método no invasivo y que ha mostrado un alto grado de resolución comparable con lo reportado por cateterismo cardíaco ( 16), mismo que reportó y en correlación con lo encontrado por la evaluación clínica radiológica, electrocardiográfica y por Ecocardiografía modo M y 2-D, mayor repercusión en la paciente No. 2 -- (cuadro 3), con un gradiente transvalvular de 50mmHg, en comparación con la paciente No. 1, con un gradiente transvalvular de 33mmHg. Se corroboró la presencia de aorta bivaiva en ambas paciente, así como la presencia de insuficiencia de la válvula tricúspide, de mayor intensidad en la paciente No. 2, ésta última probablemente en con --

relación con el grado de alteración funcional ventricular derecha.

De acuerdo a lo encontrado, la paciente No.2, con gradiente transvalvular de 50mmHg, es candidata a manejo quirúrgico, específicamente comisurotomía abierta, sin olvidar que, dentro de la cardiología invasiva, específicamente la angioplastia con balón, ha mostrado enorme utilidad en lesiones valvulares y vasculares en donde predomina la Estenosis y específicamente en la Estenosis Valvular Pulmonar, en donde la posibilidad de éxito es grande, (29).

Tomando en consideración y de acuerdo a lo reportado por Donald F Patterson el al (12), que el comportamiento de la Estenosis Valvular Pulmonar de tipo familiar, lo más probable es que se trate de displasia de la válvula pulmonar, situación que limita la angioplastia valvular pulmonar con balón(12).

En base a lo anterior, y de acuerdo a lo revisado en la bibliografía mundial podemos concluir que:

1.- La frecuencia de malformaciones cardiacas que se observa en gemelos, independientemente de su cigosidad es rara.

2.- La Estenosis Valvular Pulmonar en gemelos con cigosidad compartida no ha sido descrita por la literatura mundial.

3.- La asociación de Estenosis Valvular Pulmonar y Aorta bivaiva tampoco ha sido referida.

4.- Podemos considerar que el estudio y reporte del primer caso de asociación de Estenosis Valvular Pulmonar y Aorta bivaiva documentado mediante ecocardiografía Doppler pulso y continuo en gemelos, es primicia en nuestro medio y en la literatura mundial.

## BIBLIOGRAFIA

- 1.- Lucille J. Ross MD. Congenital Cardiovascular anomaly - lies in Twins. Circulation Sept 1959; Vol XI:327-42.
- 2.- Richard L Kehler, Eugene Braunwald, William H Planth, Andrew G. Morrow. Familial Congenital Heart Disease. Am. J of Medicine March 1966; Vol 40:384-99.
- 3.- Jacqueline A Noonan, Lexington Ky. Hypertelorism with Turner phenotype. Am J. Dis of Child Oct 1968; Vol 116: - 373-80
- 4.- Emil D. Koretzky B.S., James H. Moller MD, Michael E Koros MD, Colin J. Schwartz and Jesse E Edwards. Congenital pulmonary Stenosis resulting from dysplasia of valve. Circulation July 1969; Vol XL:43-53
- 5.- Thomas J. Richer, William J. Gallen, David Z. Friedber Familial Atrial septal defect in a single generation. British Heart Journal 1972; Vol 31:198-200
- 6.- Leonard M. Linde, Searle W. Turner, Robert S Sparkes. Pulmonary Valvular Dysplasia a Cardiofacial Syndrome. British Heart Journal 1973; Vol 35:301-4
- 7.- William E Mc Carron, Joseph K Perloff. Familial Congenital Valvular Pulmonic Stenosis. Am. Heart Journal Sept 1974; Vol 68 No. 3: 357-9
- 8.- T. Klinge and H. Baekgaard Larsen. Familial Pulmonary Stenosis with underdeveloped or normal right ventricle. British Heart Journal 1975; Vol 37:60-4
- 9.- Madhu R. Mody. The natural history of uncomplicated valvular pulmonic stenosis. Am Heart Journal Sept 1975; - Vol 90:317-21
- 10.- JM Cantu, F. Salamanca, Leonor Baentello, Alessandra Carnevale, S. Arana-Navares. Trusomy Iop a report of two cases due to a Familial traslocation rcp (10;21) (pII;pII). Ann Génét 1975; Vol 18 No. 1:1-11
- 11.- Massimo Vancini, Keith D. Roberts, Eric D. Silove, - Snyam P. Singh. Surgical treatment of congenital pulmonary stenosis due to dysplastic leaflets and small valve annulus. J. Thorac Cardiovasc Surg. March 1980; Vol 79 No.3 464-8
- 12.- Patterson DF, Huskins, MB Schnarr WR. Hereditary dysplasia of the pulmonary valve in beagle dogs. Am. Journal of cardiology march 1981; Vol 47:631-41.
- 13.- Bartley P Griffith, Robert F. Hardesty, Ralph D Heifery, T. Johnson. Pulmonary valvulotomy alone for pulmonary stenosis: results in children with and without muscular infundibular hypertrophy. J.Thorac Cardiovasc. surg. April 1982 Vol. 83 No. 4:577-583.

- 14.- ID Sullivan, PJ Robinson, PJ Mc Cartney, JPN Taylor, TG Hees, C Bull, JE Deanfield. Percutaneous Balloon valvuloplasty for pulmonary valve stenosis in infant and children. British Heart Journal 1985; Vol 54:435-41
- 15.- C. Macaya, JM Pérez de la Cruz, J. Prieto, R. Melgares, N. Cutillas. A Santalla, H. Bermúdez y J. Azpitarte. Valvuloplastia transluminal percutánea con catéter balón en la estenosis congénita de la válvula pulmonar. Rev. Española Cardiología 1985; 38:408-414.
- 16.- AB Houston IMA Simpson ED Sheldon, WB Doig en Collaman. Doppler Ultrasound in the estimation of the severity of pulmonary infundibular stenosis in infants and children. Br. H. Journal 1986;55:301-4
- 17.- MA Alikhan Saad al Yousef Charles E Mullins. Percutaneous Transluminal balloon pulmonary valve stenosis with special reference to double-balloon technique. Am. Heart Journal July 1986; Vol 112 No. 1; 159-66
- 18.- Walter H. Merrill, Todd A Shuman, Thomas P Graham, John W Hammon, Harvey W Bender. Surgical Intervention in Neonates with critical pulmonary stenosis. Ann Surg June 1987; Vol 205 No. 6:712-18
- 19.- Zvi Ackerman Gideon Koren, Mervyn Gotsman, Abraham Eldor. Pulmonary Valve stenosis and Hemophilia A. Arch. Intern Med Nov. 1986; Vol 146:2233-2234
- 20.- JP Piechaud, H. Voshtani, J. Vuchaner, D. Sidi, P. Gay, L. Lebidois et E Villain. Problemes poses par la valvuloplastie pulmonaire percutanee chez l'enfants. Arch. Mal Coeur 1987; No. 4:413-19
- 21.- Alfonso Costa M.D, Myron E Nichols, M.D. and Gerrie M. Dohier, Galveston, Texas. Pulse division of the left atrium by a recedent, mobile flap division of the foramen ovale; Echocardiographic and anatomic assesment in a neonate with critical pulmonic stenosis. Am. H. Journal April 1987; Vol. 113 No. 4: 1032-35
- 22.- Betty Muthoni Gikonyo, Russel V Lucas, and Jesse E - Edwards. Anatomic Features of congenital Pulmonary Valvar stenosis. Ped. Cardiol 1987:109-15
- 23.- Elmag. Frantz MD, and Norman H. Silverman, MD. Doppler Ultrasound Evaluation of valvar pulmonary stenosis from multiple transducer positions in children requiring pulmonary valvuloplasty. Am. Journal of cardiology April 1988; Vol 61: 844-49
- 24.- Hoshino Y, Takada K, Fujiwara T, Karino K, Nishimura S, Kamata K, Komatsu. The Familial genesis of peripheral pulmonary stenosis. Kokyu to Junkan 1981 Jan; 29(1):101-7

- 25.- Maynard Smith S, Penrose L.S. and Smith. Mathematical tables for research workers in human genetics. CAB 1961. Churchill London.
- 26.- Espino Vela J. De micheli A. Giordano M. Picolo E. udrano G. Estudio de 80 casos de estenosis Valvular Pulmonar con y sin efecto del tabique auricular. Arch Inst Cardiol Mex 31:791 1961
- 27.- Fishleder B. Exploración cardiovascular y fonomecano cardiográfica clínica. La prueba Médica Mexicana. México 1966.
- 28.- Electrocardiografía neonatal. Dr. Manuel Gómez Gómez Dr. Honorio Santamaría Díaz Sept. 1986. CMN IMSS: 44
- 29.- Ledezma VM, Núñez GD, Munayer CJ, Salgado EJJ, Reu - CH H. Angioplastia y valvuloplastia en las cardiopatías congénitas. Bol Med. Hosp. Infan mex. May 1986; Vol 43 - no. 5:323-7.
- 30.- Kan JS, White HI Jr. Mitchel SE, Gardner TJ. Percutaneous balloon valvuloplasty: a new method for treating congenital pulmonary valve stenosis. New Engl J Med 307: 540-542. 1982.
- 31.- Lababidi Z, Au Jr. Percutaneous balloon pulmonary - valvuloplasty. Am J. Cardiol 52: 560-62 1983.
- 32.- Rocchini AP, Kveselis DA, Crowley D, Dick M. Rosen - thal A. Percutaneous balloon valvuloplasty for treatment of congenital pulmonary valvular stenosis in children. J Am Coll Cardiol 3: 1005-1012 1984.
- 33.- Roberts AC. The congenitally bicuspid aortic Valve: a study of 85 autopsy cases. Am J. Cardiol, 26:72 1970.
- 34.- Edwards J.E. Functional Pathology of the pulmonary - vascular tree in congenital Cardiac Disease. Circulation, 15:164 1957.