

1245  
2938



# UNIVERSIDAD NACIONAL AUTONOMA DE MEXICO

FACULTAD DE MEDICINA  
División de Estudios Superiores de Postgrado  
Hospital de Ortopedia y Traumatología  
"Magdalena de las Salinas"  
Instituto Mexicano del Seguro Social

## CANAL LUMBAR ESTRECHO DEGENERATIVO NUEVA ALTERNATIVA QUIRURGICA

TESIS PROFESIONAL  
QUE PARA OBTENER EL TITULO DE:  
ESPECIALISTA EN ORTOPEDIA Y  
TRAUMATOLOGIA  
P R E S E N T A :  
DR. HECTOR A. LEPESQUEUR CORRALES



Asesor: Dr. Gaspar González Astudillo

MEXICO, D. F.

TESIS CON  
FALLA DE ORIGEN

1989



Universidad Nacional  
Autónoma de México



**UNAM – Dirección General de Bibliotecas**  
**Tesis Digitales**  
**Restricciones de uso**

**DERECHOS RESERVADOS ©**  
**PROHIBIDA SU REPRODUCCIÓN TOTAL O PARCIAL**

Todo el material contenido en esta tesis esta protegido por la Ley Federal del Derecho de Autor (LFDA) de los Estados Unidos Mexicanos (México).

El uso de imágenes, fragmentos de videos, y demás material que sea objeto de protección de los derechos de autor, será exclusivamente para fines educativos e informativos y deberá citar la fuente donde la obtuvo mencionando el autor o autores. Cualquier uso distinto como el lucro, reproducción, edición o modificación, será perseguido y sancionado por el respectivo titular de los Derechos de Autor.

## INDICE GENERAL

	PAGINA.
1.- Introducción.....	1
2.- Objetivos.....	2
3.- Antecedentes Científicos.....	2
4.- Planteamiento del problema.....	5
5.- Variable independiente y dependiente.....	5
6.- Hipótesis.....	6
7.- Material y Métodos.....	7
8.- Técnica Quirúrgica.....	11
9.- Criterios de Inclusión y Exclusión.....	13
10.- Resultados.....	14
11.- Discusión.....	16
12.- Conclusiones.....	19
13.- Bibliografía.....	24

## I N T R O D U C C I O N

La estenosis lumbosacra degenerativa, es un padecimiento que se presenta con mucha frecuencia en los individuos mayores de 40 -- años, sobre todo en aquellos con actividades laborales en las que se requiere un gran esfuerzo físico, es decir: obreros, campesinos, -- estibadores, etc. Aunque no es raro encontrarla en individuos con vida sedentaria.

Su tratamiento habitual consiste en efectuar una laminectomía del nivel o los niveles afectados, con resección de las espinosas, -- ligamentos inter y supraespinosos, amarillo e incluso resección de -- facetas; se ha visto que hay franca disminución de la sintomatología -- al efectuar una descompresión de las raíces nerviosas, sin embargo, -- no es difícil encontrar una recidiva de la sintomatología aproximada- -- mente seis meses después de la intervención debido a inestabilidad -- de la columna.

El presente trabajo tiene como propósito, dar a conocer un -- método de liberación del canal lumbar estenótico degenerativo sin la -- utilización de implantes extraños que proporcionen estabilidad.

## OBJETIVOS.

1. Analizar los resultados obtenidos con la técnica propuesta.
2. Dar a conocer la técnica quirúrgica que preconizamos en este trabajo.

## ANTECEDENTES CIENTIFICOS.

La primera descripción de una estenosis lumbar raquídea que alivió con laminectomía en dos niveles, pertenece a Sachs y Fraenkel (2, 15). 1.900

Bailly y Casamajor en 1911 y Elsberg en 1913, publicaron descripciones similares de los síntomas, rasgos patológicos y beneficios de la cirugía. (23) Este síndrome, sin embargo, no se diagnosticaba mucho, hasta que Verbiest en 1954 describió los rasgos clásicos de adultos de mediana edad y mayores que, al estar de pie y caminar, experimentan dolor en la espalda y en las extremidades inferiores que se exacerbaban con la hiperextensión.

Verbiest sugirió que en muchos casos un factor predisponente es la estrechez congénita del conducto raquídeo combinada con alteraciones degenerativas que estrechan más todavía el conducto lumbar y desencadenan los síntomas; describió con detalle un bloqueo mielográfico en la región mediolumbar con alteraciones hipertroóficas degenerativas características, en torno de los discos, carillas y elementos ligamentosos. (6)

En otro artículo que publicó sobre espondilolisis lumbar, - documentó las mediciones detalladas del conducto raquídeo obtenidas mediante la operación con instrumentos diseñados especialmente para este fin. Desde entonces este síndrome ha sido bien reconocido y - se han publicado muchas series como la de Raymond Dart de la Universidad de Witwatersrand, Johannesburg en la cual Einstein determinó el diámetro del canal espinal y los cuerpos vertebrales en sus secciones anteroposterior y transversa, calculando el índice espinal - por el método de Janes y Thompson, reportando como promedio 18 mm. - para el diámetro transverso, mientras que para el anteroposterior -- fue de 12 a 15 mm. (14,21). Fig. No. 3.

En 1976 Arnoldi, Cauchoix y col. definieron y clasificaron - los síntomas eel atrapamiento de la raíz nerviosa en el síndrome del canal lumbar estenótico estableciéndolas como: congénitas y adquiri- das. Entre estas últimas se incluyen las degenerativas de la por-- ción central y periférica de los procesos laterales, así como del -- tunel nervioso y las espondilolistesis degenerativas. (17)

Casey, Wolfgang y William en 1987, describieron la anatomía, patología y descompresión quirúrgica del canal lumbar espinal late-- ral estenótico, considerando tres zonas de estenosis a saber: zona- de entrada, zona media y zona de salida.(19)

En comunicación personal durante el curso teórico práctico - de cirugía de la columna lumbar, realizado del 23 al 25 de septiem-- bre de 1987 en México, D. F., el Dr. Jacques Sénegas del Centro Hos- pitalario Regional de Burdeaux, Francia, describe la descomresión -

quirúrgica del canal lumbar mediante laminotomías y resección del --  
ligamento amarillo, supra e interespinoso, los cuales reemplaza por --  
otros fabricados de Dacron manteniendo la estabilidad de la columna --  
en el postoperatorio. (23)

Teniendo en cuenta la experiencia del Dr. Senegas, es como --  
surge la idea de la ampliación del canal lumbar por medio de laminoto --  
mía en la parte superior e inferior hasta de un 30% del total de la --  
anchura de la lámina.

**MEDICIONES DEL CANAL LUMBAR**  
**(MÉTODO DE EISENSTEIN)**

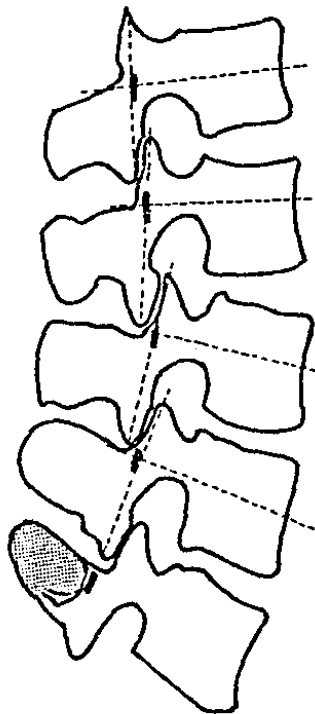


FIGURA NUM. 3.



## PLANTEAMIENTO DEL PROBLEMA.

La ampliación del canal lumbar estenótico degenerativo permite la descompresión raquimedular sin deterioro de la estabilidad de la columna lumbar ?.

## VARIABLE INDEPENDIENTE.

**Ampliación:** Es el ensanchamiento del canal raquimedular -- estenótico mediante la resección de todos los elementos que causan -- compresión de las estructuras nerviosas.

## VARIABLE DEPENDIENTE.

1. **Descompresión:** Es la liberación del canal lumbar raquimedular central o lateral de las causas que ocasionan estenosis -- y comprimen las raíces nerviosas o la médula, causando la -- sintomatología.
2. **Estabilidad:** Como lo definiera Whitside, una columna estable, es aquella que puede resistir cargas sin sufrir deformidad progresiva o presentar daño neurológico. (3)

## H I P O T E S I S .

La ampliación del canal lumbar estenótico degenerativo, produce en el 95 % de los casos la curación del síndrome sin causar inestabilidad de los niveles involucrados.

## MATERIAL Y METODO.

Es un estudio descriptivo, observacional y longitudinal que se realizara en el servicio de "Columna Vertebral" del Hospital de Ortopedia Magdalena de las Salinas a partir de junio de 1988 en el cual, se tomaron 5 pacientes con edades entre los 32 y 52 años, a quienes se practicó ampliación del canal lumbar sin resección de ligamentos supra e interespinoso.

El diagnóstico de canal lumbar estrecho degenerativo fue demostrado clínica y radiológicamente.

Se sometieron a la técnica quirúrgica que preconizamos, llevándose a cabo su seguimiento durante 6 meses durante los cuales se realizaron 3 valoraciones, la primera a los 10 días de postoperatorio, la segunda a los 3 meses y la última a los 6 meses.

La evaluación clínica se llevó a cabo en base a la siguiente tabla utilizada en el servicio:

<b>Dolor</b>	Ausente .....	0
	Moderado .....	1
	Severo .....	2
<b>Trastornos Neurológicos.</b>	Sin alteraciones .....	0
	Disestesias .....	1
	Hipoestesias .....	2
	Anestesia .....	3
	Normal .....	0
<b>Fuerza Muscular ( Daniels )</b>	Paresia .....	1
	Parálisis .....	2
<b>Actividad Física</b>	Realiza actividad física .....	0
	Limitación a la marcha .....	1
	Incapacidad para deambular .....	2
<b>Reflejos</b>	Normorreflexia .....	0
	Hiporreflexia .....	1
	Arreflexia .....	2

Se consideraron resultados :

Buenos: hasta 3 puntos.

Regulares: de 4 a 6 puntos.

Malos: de 7 a 11 puntos.

La estabilidad de la columna lumbar se valora clínicamente en base a los parámetros de Paris S. V. (24) quien considera como signos de inestabilidad los siguientes:

- Dolor ..... En la región lumbar irradiado o no que se presenta al efectuar esfuerzo intenso; al permanecer largo tiempo en una posición incómoda o al soportar peso.
- Escalón ..... Visible y palpable en la columna lumbar.
- Banda de músculo hipertrofiado..... A nivel del escalón. los músculos paravertebrales se hipertrofian.
- Hiper movilidad ..... Se halla aumento de la movilidad normal-segmentaria de la columna lumbar.

Radiológicamente se empleó el método de Posner, para lo cual se tomaron radiografías dinámicas de pie en posición neutra, flexión y extensión laterales, así como proyecciones AP y oblicuas; este método consiste en la medición del desplazamiento horizontal y el desplazamiento angular de L1-L5 y L5-S1 en proyecciones laterales en flexión y extensión (25). Figura 1.

## TECNICA QUIRURGICA.

Se coloca al paciente en decúbito prono con soporhes especiales para disminuir la presión intra abdominal, evitando de esta manera, el aumento de sangrado transoperatorio.

Se realiza incisión longitudinal media lumbar a nivel del canal que se desea descomprimir, se incide piel con bisturi, se infiltra con agua con adrenalina en solución de 1:500000 subcutáneamente en la herida trazada, posteriormente se inicia la disección con bisturi el tejido celular y la fascia y con bisturi eléctrico hasta la base de las espinosas, seguidamente con Disector Cobbm se separan las masas musculares lateralmente, desperiostizando las apófisis espinosas y las láminas utilizando gasas introducidas con el mismo disector con movimiento semicircular siguiendo la curvatura de las láminas, evitando de esta manera el sangrado.

Se respetan los ligamentos supra e interespinoso, se localiza el ligamento amarillo de la porción estenótica y se retira procediendo a resecar la porción proximal de la lámina, ( Fig. No. 2 ), se verifica la liberación del canal y si es necesario se realiza facetectomía parcial de la parte medial de la articulación facetaria se corrobora nuevamente la liberación de las estructuras nerviosas y una vez obtenida esta, se procede al cierre anatómico afrontando los músculos paravertebrales, se coloca drenovac y se cierra la fascia con material de sutura reabsorbible, lo mismo que el tejido celular subcutáneo. La piel se sutura con material no absorbible. Se colocan apósitos y se cubre la herida.

M E T O D O   D E   P O S N E R

---

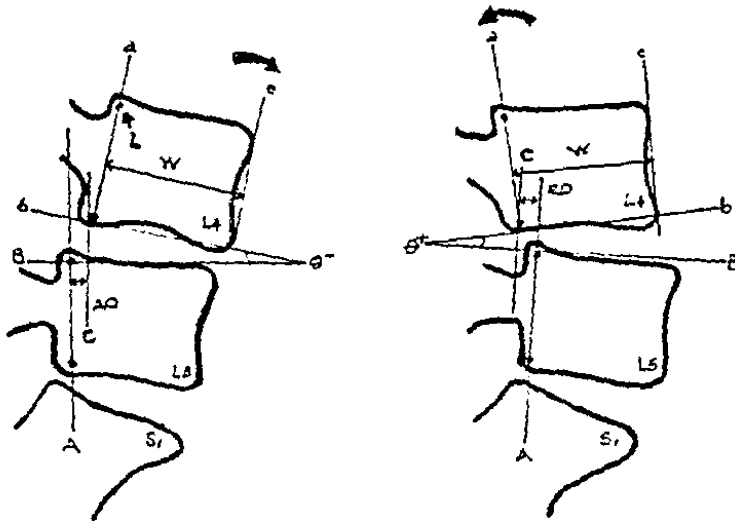


FIGURA NUM. 1

L = Remante de Articulación de Luschka.

b = Perpendicular a

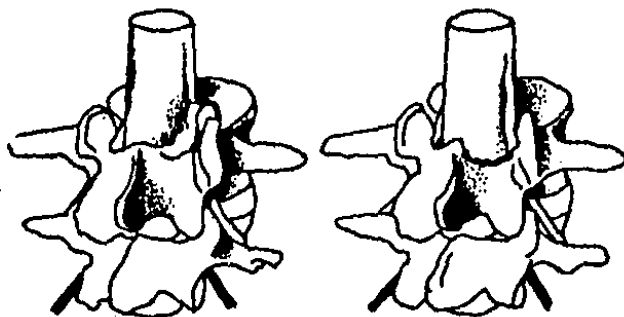
B : Perpendicular A

D.H % = ( AO ó RO/W ) x 100.



## LAMINOTOMIA DESCOMPRESIVA

FIGURA NUM. 2.



A

B

El paciente da principio a su rehabilitación con ejercicios isométricos al siguiente día del postoperatorio y puede iniciar su deambulación al tercer día, mismo en el que se retira el drenovac.

Puede ser egresado al séptimo día para continuar con su rehabilitación y si es necesario en el servicio de Medicina Física y Rehabilitación.

Su primer control se realiza a los 10 a 12 días de postoperado en la consulta externa, se retiran los puntos y se cita nuevamente a los 3 y 6 meses solicitando estudios radiográficos dinámicos de columna.

**CRITERIOS DE EXCLUSION.**

1. Pacientes con cirugías previas de columna.
2. Pacientes con toxicomanías y/o enfermedades que puedan producir radiculopatías.

**CRITERIOS DE INCLUSION.**

1. Pacientes con Síndrome de Canal Lumbar Estenótico Degenerativo, de ambos sexos y de cualquier edad.
2. Pacientes tratados en el servicio con la técnica descrita.
3. Pacientes con seguimiento mínimo de 6 meses con expediente -- clínico y radiográfico completo.

**RESULTADOS:**

Se estudiaron 4 hombres y 1 mujer con edades comprendidas entre los 32 años y los 56 años.

Paciente.	Sexo.	Edad.	Fenotipo	Ocupación.
1	Masc.	46	Mesomorfo	Obrero
2	Masc.	52	Endomorfo	Sastre
3	Fem.	54	Endomorfo	Hogar
4	Masc.	56	Mesomorfo	Mecánico.
5	Masc.	32	Mesomorfo	Obrero.

Todos los pacientes fueron sometidos a laminotomía descompresiva y liberación radicular del nivel o los niveles afectados. Tabla No. 1.

Los pacientes fueron valorados a los 3 y 6 meses del postoperatorio, lo cual se consigna en la Tabla No. 2.

Se analizaron las radiografías dinámicas postoperatorias de 4 pacientes, encontrándose 3 con desplazamiento horizontal mayor del 8.4 % según se expresa en la Tabla No. 3.

El desplazamiento angular en todos los pacientes estudiados se halló dentro de límites normales.

Un paciente no acudió a su segundo control postoperatorio de Rx, a pesar de esto se incluye en el estudio.

El promedio de estancia hospitalaria fue de 8.4 días.

TABLA DE CONTROL DE LA INTERVENCION QUIRURGICA

PACIENTE.	TIEMPO QX.	NIVEL OPERADO	TIPO ANESTESIA.	SAGRADO.	COMPLICACIONES
1	1:30 hrs.	L3 - L4 - L5	GENERAL BALANCEADA.	200 cc.	NINGUNA.
2	1:55 hrs.	L4 - L5	GENERAL BALANCEADA.	450 cc.	NINGUNA.
3	3:00 hrs.	L4 - L5	GENERAL BALANCEADA.	1000 cc.	Lesión de Saco dural.
4	3:30 hrs.	L3 - L4 - L5	BLOQUEO SUBARACNOIDEO	400 cc.	Lesión de Saco dural.
5	2:00 hrs.	L4 - L5 - S1	BLOQUEO SUBARACNOIDEO	200 cc.	NINGUNA.

T A B L A      N U M .   1

TABLA DE VALORACION CLINICA

EQUIVALENCIAS. PREOPERATORIO. PRIMERA REV. SEGUNDA REV.

DOLOR.	Asintomático.	0	0	2	5
	Moderado.	1	3	3	0
	Severo.	2	2	0	0
TRAST. NEUROL.	Sin alteraciones.	0	0	2	4
	Disestesias.	1	3	1	0
	Hipoestesias.	2	2	2	1
	Anestesias.	2	2	2	1
	Anestesia.	3	0	0	0
FZA.MUSC.	Normal.	0	1	5	5
	Paresia.	1	4	0	0
	Parálisis.	2	0	0	0
ACT. FISC.	Normal.	0	2	5	5
	Limitación marcha.	1	3	0	0
	Incapacidad marcha.	2	0	0	0
REFLEJOS.	Normal.	0	4	4	4
	Hiporreflexia.	1	1	1	1
	Arreflexia.	2	0	0	0
RESULTADOS	Buenos de 0-3 puntos.		1	5	5
	Regulares de 4-6 puntos.		4	0	0
	Malos de 7-11 puntos.		0	0	0

VALORACION RADIOLOGICA SEGUN POSNER

PACIENTE.	G. DE DESPLAZAMIENTO.	L1-L2	L2-L3	L3-L4	L4-L5	L5-S1	RESULTADOS.
1	HORIZONTAL ANGULAR.	0	2.12	0	6	8.8	Inestable.
		0	5	4	0	30	Estable.
2	HORIZONTAL ANGULAR	0	4.8	9.5	2.3	4.1 %	Estable.
		2	0	5	13	15	Estable.
3	HORIZONTAL ANGULAR.	0	0	0	8.8	9.5	Inestable.
		2	0	0	0	17	Estable.
4	HORIZONTAL ANGULAR.	2.8	5.5	2.6	2.5	15 %	Inestable.
		0	5	3	6	31	Estable.

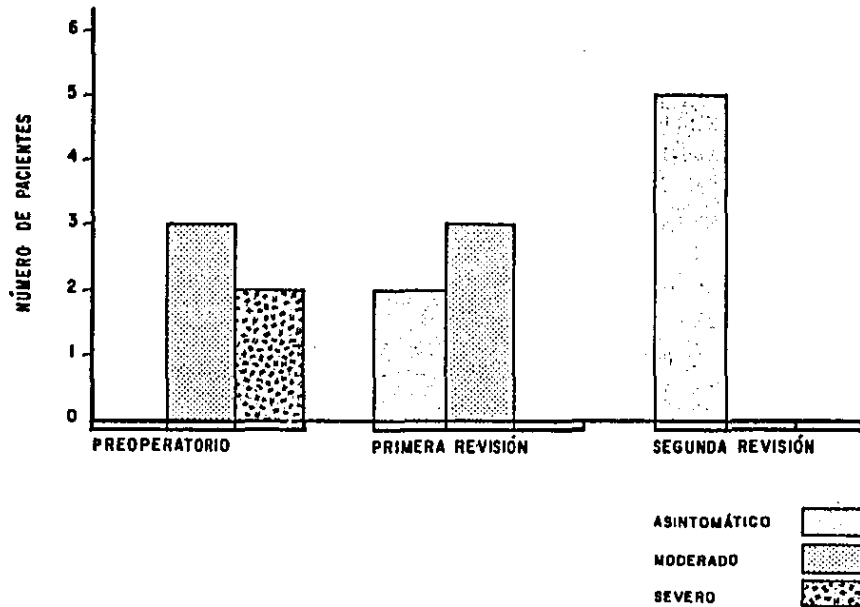
VALORES NORMALES:

Desplazamiento Horizontal L1-L5: 5.4 +/-2  
 Desplazamiento Horizontal L5-S1: 3.9 +/-4.5  
 Desplazamiento Angular L1-L5: -4.2+/-3  
 Desplazamiento Angular L5-S1: 8.2+/-6.5

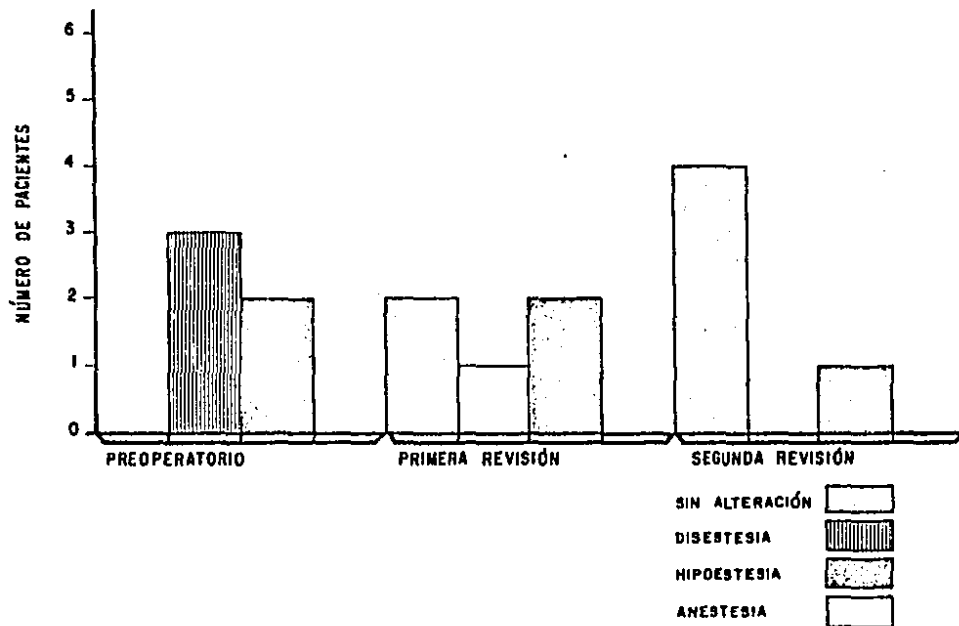
T A B L A N U M . 3



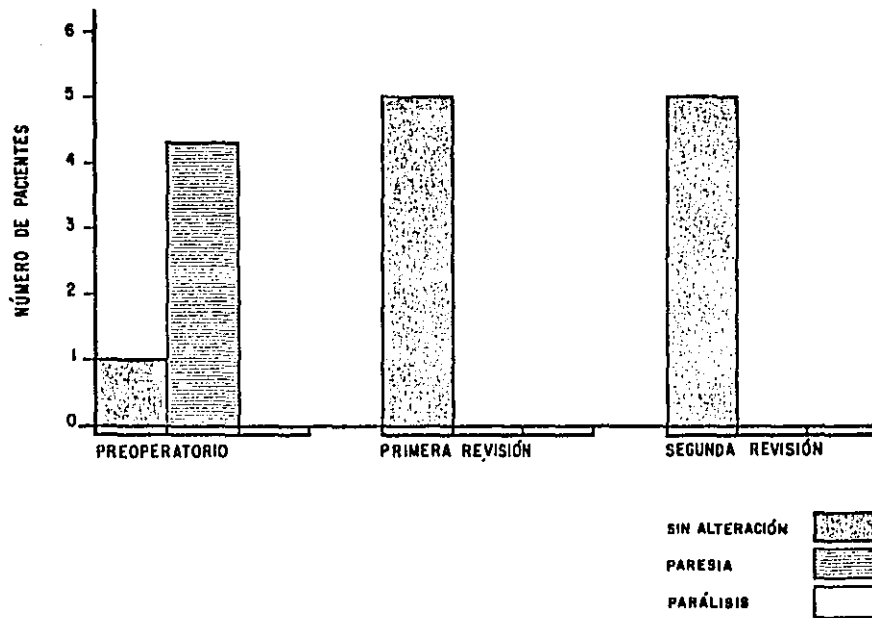
## VALORACIÓN DEL DOLOR



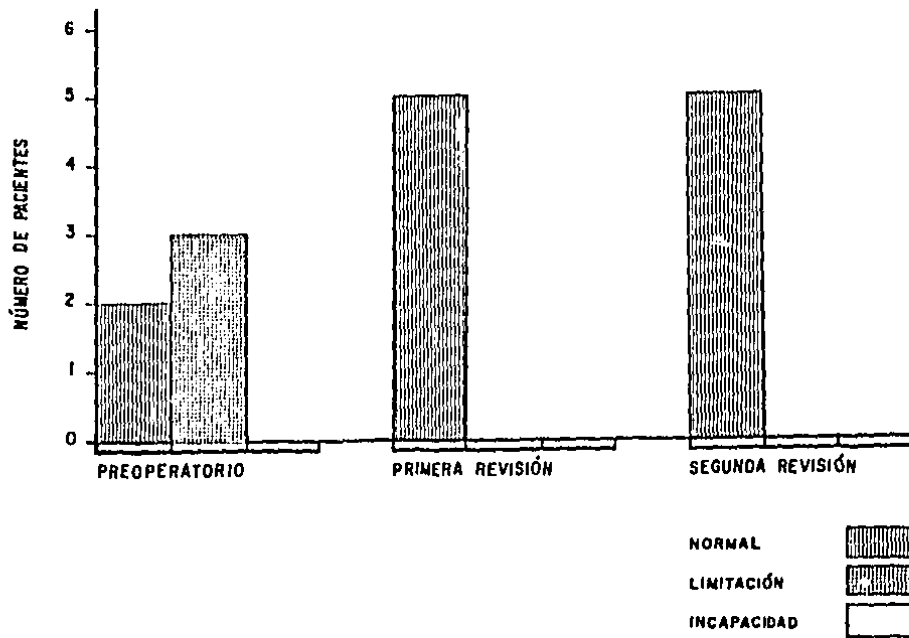
## VALORACIÓN DE LOS TRÁSTORNOS NEUROLÓGICOS



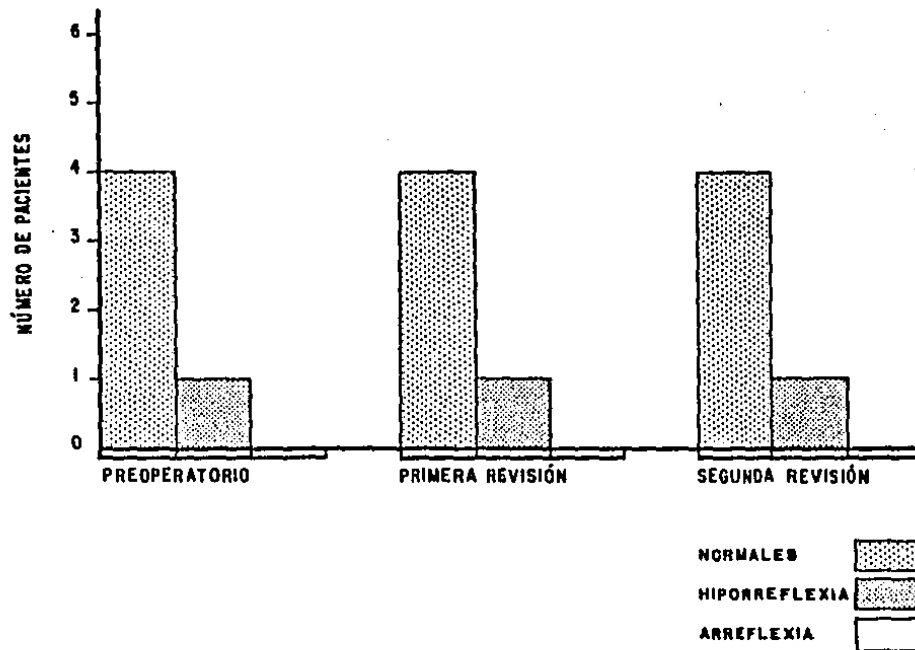
## VALORACIÓN DE LA FUERZA MUSCULAR



## VALORACIÓN DE LA ACTIVIDAD FÍSICA



## VALORACIÓN DE LOS REFLEJOS



## DISCUSION.

El canal lumbar estenótico degenerativo, es una entidad bien-definida, tanto clínica como radiológicamente, que consiste en dolor-crónico irradiado o no a una o ambas extremidades pélvicas dependiendo de la afección de las raíces, y la severidad del cuadro. Siendo la característica principal la claudicación neurogénica.

Es una entidad progresiva e incapacitante, de acuerdo a la --afectación de la columna vertebral secundaria a los cambios artrósicos. ( 10, 17, 26 ).

Dentro de los parámetros radiológicos, se mide la longitud --anteroposterior desde el centro del muro posterior hasta la base de --las apófisis espinosas, la cual se determina según lo describe Eins--tein (21), tomándose como promedio para el diámetro transversal 18 mm y para el anteroposterior de 12 - 15 mm. En nuestro servicio se to--man como valores normales, el de 18 mm. para el D. transversal y de --14 mm. para el D. anteroposterior. Fig. No. 3.

La descompresión del canal lumbar estenótico degenerativo me--diante cirugía, se realiza desde principios de siglo con resultados --inadecuados en cuanto a la estabilidad de la columna, pero espectacu--lares por lo que respecta a la sintomatología inmediata y mediata. --(2,15).

De los casos estudiados podemos apreciar datos interesantes --en relación a la etiología de la Espondiloartrosis degenerativa, la --cual es producida por sobrecarga sobre la columna, ya sea dada por --obesidad o por actividades que demanden esfuerzo adicional para la --

persona, como es el levantar objetos pesados realizando concomitante-mente maniobras de flexo extensión y rotación. (Tabla No. 1).

Los niveles más afectados que se encontraron fueron los de -- L5-S1, L4-L5 y L3-L4, lo cual concuerda con la mayor movilidad en los diferentes segmentos de la columna respectivamente. (10).

Esto conduce a hipertrofia de todos los componentes de la -- columna, ligamentos, tejido óseo, articulaciones y desde luego a la -- degeneración de los discos, constituyendo todo ello inestabilidad y -- disminución de la luz del conducto neural y orificios de conjunción,- con la consecuente compresión de los elementos neurales.

Cuando el cuadro clínico no cede con el tratamiento conserva- dor, es necesario la descompresión quirúrgica del mismo.

Una de las técnicas más preconizadas para la descompresión -- del canal neural, es la realización de laminectomías y liberación ra- dicular, la que si es cierto es más sencilla y los resultados clíni- cos son espectaculares, también sabemos, que a corto plazo las colum- nas operadas presentan inestabilidad lo cual se traduce en dolor lum- bar y más tarde en dolor de tipo radicular. (27)

La estabilidad postoperatoria en nuestro trabajo fue valorada clínicamente encontrándose con evolución satisfactoria dada por la -- desaparición del dolor, la disminución de la contractura muscular, la movilidad normal y la ausencia de escalón. (París 24).

A pesar de lo anterior, radiológicamente hallamos inestabili- dad horizontal en 3 pacientes, la cual la observamos en las radiogra- fías dinámicas tomadas en flexión, esta inestabilidad es del tipo -- Translacional de que habla Freymoyer. (25)

En el sentido angular no se encontró ninguna inestabilidad - (Posner 25).

En la Tabla No. 1, pudimos corroborar como el tipo de anestesia mediante bloqueo subaracnoideo, es determinante para disminuir - el sangrado transoperatorio, facilitar el acto operatorio y por ende acortar el tiempo de la cirugía, esto ha sido demostrado en trabajos anteriores. ( 27, 28 ).

Un paciente permaneció con hiporreflexia Aquileana derecha -- que no mejoró con la cirugía pero lo cual no repercutió para la realización de sus actividades comunes, otro paciente presentó hipoestesia del pie izquierdo a nivel de L5-S1, que no mejoró con la cirugía hasta la fecha de su último control (6 meses), lo cual tampoco fué impedimento para realizar sus actividades habituales.

En cuanto a las complicaciones, estas fueron mínimas consistiendo en lesión del saco dural en 2 pacientes, debido a la íntima -- adherencia de éste con el ligamento amarillo hipertrofiado. Esto -- influyó en la prolongación de sus días de estancia intrahospitalariamente que fueron de 10 y 12 días.

En este momento los pacientes se hallan realizando sus actividades habituales y continúan en programa de rehabilitación.



### CONCLUSIONES

De Junio de 1988 a la fecha, se estudiaron 5 casos de estenosis lumbar degenerativa tratados mediante la ampliación del conducto neural y liberación radicular, sin resección de los ligamentos supra e interespinosos, de los cuales solo 4 pudieron completarse debido a que 1 no se presentó a los estudios radiológicos finales.

- Esta técnica quirúrgica, ofrece rápida desaparición de la sintomatología, es sencilla ya que no requiere de instrumental muy especializado, abrevia el tiempo de estancia hospitalaria y su morbimortalidad es mucho menor que con otras técnicas quirúrgicas.

- No se emplean materiales extraños para brindar estabilidad por lo que su costo es muy bajo.

- Se requiere un adecuado diagnóstico en base a un apoyo radiológico preciso sin necesidad de estudios muy sofisticados tales como la TAC y la Mielografía.

- Puede realizarse en pacientes de cualquier edad.

- El 50 % de los pacientes iniciaron su deambulación a las 24-Hrs. y el 50 % restante a las 48 hrs.

- A los 6 meses de la intervención quirúrgica todos los pacientes se encuentran con estabilidad de su columna en base a los parámetros de Paris y Posner.

- Las complicaciones son mínimas y se presentaron por adherencias del saco dural a las paredes internas de las láminas afectadas.

A pesar de que la técnica es más laboriosa que una simple lami--sectomía, se evita realizar instrumentación y una segunda intervención para retiro de material de síntesis, como con las técnicas tradicionales donde se usa medios de fijación hasta tanto halla consolidado la artrodesis realizada.

BIBLIOGRAFIA

- 1.- REYES CA, AVELAR GM-J. Conducto Lumbar Estrecho. Anuario de --  
actualización en medicina. Ortopedia y Traumatología 10:287-300.  
1980.
- 2.- SACHS B. FRAENKEL J. Citado por Mercer McKineley L. y col. The -  
Narrow Lumbar Spinal Stenosis. Clinical Orthopedic 1976.
- 3.- Dennis F. Spinal instability as defined by the three column -  
Spine concept in acute spinal trauma. Clin. Orthop. and Rel. -  
Res. 189:65-76; 1984.
- 4.- White A. Panjabi M. Clinical Biomechanics of the spine Philadel--  
phia. Toronto Lippincott Co. 191-195; 1978.
- 5.- Dejerine J.H. Citado por Cooke Ma. y col. Intermittent claudica-  
tion of neurogenic origen. Canadian Journal Surgery 11: 151.1968.
- 6.- Verbiest H.A. Radicular Syndrome from developmental of the lum--  
bar vertebral canal. Joint and Bone Surgery 36 B:320; 1954.
- 7.- Panjabi M., Malcolm H. Biomechanical definition of spinal inesta-  
bility. Spine 10(5) 255; 1985.
- 8.- De Palma AF., Rothman RH. The vertebral disc. 1a. ed. Ed. Mexi-  
cana SA. 1984.
- 9.- Langman J. Embriología Médica. 3a. ed. Ed. Interamericana 175-178;  
1976.
- 10.- Ruge D. Wiltse L. Enfermedad de la Columna Vertebral, diagnostico  
y tratamiento. Barcelona: Ed. Continental, S.A. 214-236; 1972.

- 11.- Rothman RH. The Spine. 1a. ed. Buenos Aires. Panamericana 4-32; 1985.
- 12.- Kapandji I. Cuadernos de Fisiología Articulación. 2a. Ed. - Barcelona: Toray Masson, 14-130. 1981.
- 13.- Testeut MA. Tratado de Anatomía Humana 1a. ed. Barcelona: Salvat 44-68; 1981.
- 14.- Jones FA., Thompson JL. The Narrow Lumbar. Joint and Bone - Surgery 568-595; 1968.
- 15.- Edmonson-Allen S., Crenshaw A. Campbell Cirugía Ortopédica. 6a.- ed. Buenos Aires: Panamericana, 1059-2066; 1981.
- 16.- Holdsworth FW. Fractures, dislocations and fractures dislocations of the spine. Jour. Bone Joint Surgery 52 A: 1538. 1970.
- 17.- Arnoldi C., Brodsky E., Cauchoix J. Lumbar Spinal Stenosis and - neural root entrapement syndromes. Cl. Orthop. 115 (4-5) 5-6 - mar. 1976.
- 18.- Cauchoix J., Renoist M. Degenerative Spondilolysthesis. Cl. - Orthop. and Rel. Res. 115 (4); 122-129 mar-apr 1976.
- 19.- Casey L. William R. Lateral Lumbar Spinal Canal Stenosis: Clasi- fication. Pathology Anatomy and Surgical Descompresion, - pine 13 (3); 313-320: 1988.
- 20.- Nasca R. Surgical Management of Lumbar Spinal Stenosis. Spine 12(B): 809;1987.
- 21.- Eisenstein S. Measurements of the Lumbar Spinal Canal in two - racial groups. 115 mar-apr. 1976.

- 22.- Comunicación Personal de Jacques Senegas. Simposio Internacio--  
nal de Cirugía de Columna, México, D. F. Sep. 1987.
- 23.- EIsberg C. Experiences in Spinal Surgery: oservation upon 60 -  
laminectomes for spínal disease. Surg. Gynecol. Obs. 16: 117:-  
1913.
- 24.- Paris S.V. Physical signs of inestability. Spine 10 (3): 277- -  
279; 1985.
- 25.- Dupuis Pierre et. al. Radiologic Diagnosis of Degenerative -  
Lumbar Spinal Instability. Spine 10(3) 262-276; 1985.
- 26.- J. Marquez " Lumbago y Ciática " JIMSA Barlelona. 1a. ed; Cap. -  
29, 1984.
- 27.- Tesis de Grado.- Canal Lumbar Estrecho Tratamiento Mediante - -  
Laminectomía. Dr. Jesús Ventura, 1987.
- 28.- Tesis de Grado.- El Bloqueo Subaracnoideo en la Cirugía de Co--  
lumna.- Dr. Miguel Angel Santiago, 1988.
- 29.- J. W. Frymoyer, D. K. Selby.- Segmental Instability rationale -  
for Treatment.- Soine 10 (3); Pág. 280, 1985.