

11246

29.

(B)



Universidad Nacional Autónoma de México

FACULTAD DE MEDICINA
División de Estudios de Postgrado
Hospital General "Dr. Manuel Gea González"

LOCALIZACION DEL TESTICULO NO PALPABLE CON
LA UTILIZACION DE ULTRASONIDO Y LAPAROSCOPIA

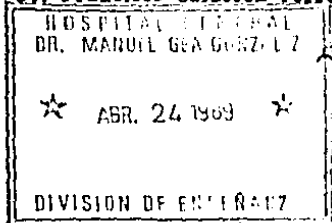
TESIS DE POSTGRADO

Que para obtener el título de
ESPECIALISTA EN UROLOGIA
presenta

HUMBERTO POLO BARZALLO



Asesor: Dr. Francisco Calderón Ferro



[Handwritten signature]
1969

México, D. F.

TESIS CON FALLA DE ORIGEN



Universidad Nacional
Autónoma de México



UNAM – Dirección General de Bibliotecas
Tesis Digitales
Restricciones de uso

DERECHOS RESERVADOS ©
PROHIBIDA SU REPRODUCCIÓN TOTAL O PARCIAL

Todo el material contenido en esta tesis esta protegido por la Ley Federal del Derecho de Autor (LFDA) de los Estados Unidos Mexicanos (México).

El uso de imágenes, fragmentos de videos, y demás material que sea objeto de protección de los derechos de autor, será exclusivamente para fines educativos e informativos y deberá citar la fuente donde la obtuvo mencionando el autor o autores. Cualquier uso distinto como el lucro, reproducción, edición o modificación, será perseguido y sancionado por el respectivo titular de los Derechos de Autor.

INTRODUCCION

El testículo no descendido impalpable, generalmente es considerado como motivo de discusión e investigación en el estudio del criptorquidismo(11).

Si el testículo, durante las diferentes fases de su descenso no llegó a atravesar el anillo inguinal interno, representa un especial problema para el Cirujano, porque su localización o el hecho de demostrar su ausencia son definitivos en su manejo. Ya que el testículo puede estar ausente, pequeño o disgenético, o bien asociarse con anomalías múltiples de gran interés clínico(14,20,21).

La criptorquidia es una anomalía común que se presenta con una frecuencia en el infante pretérmino del 30.3%, en el infante a término el 3.4%, en el primer año de vida 0.8% y en el adulto 0.8%(70).

La criptorquidia bilateral ocurre menos frecuentemente, aproximadamente el 25% de todos los pacientes con testículos no descendidos(12).

Los testículos son impalpables cuando se encuentran en posición intracanalicular o intra-abdominal y nunca llegaron a emerger por el anillo inguinal interno, o porque están atróficos o ausentes. Aproximadamente el 20% de los testículos no descendidos se presentan como no palpables o llamada grado IV(100), y el monorquismo y anorquismo en aproximadamente el 4%(11,20,21,80). Autores como Tosi y Morin encuentran reportados hasta 1976, 61 casos de anorquismo, catalogándola como una entidad no muy frecuente, 1 en 20.000 sujetos masculinos.

Es importante definir la verdadera incidencia del testículo no palpable, especialmente diferenciándolo del retráctil, porque en publicaciones Europeas se hace referencia a los falsos resultados obtenidos con el tratamiento a base de hormonas liberadoras de LH en -

pacientes con testículos retráctiles(11,37). Sin embargo el testículo no palpable en el recién nacido nunca se confunde con el retráctil(11).

Levit, manifiesta que se puede predecir en forma confiable que el descenso completo no ocurrirá a largo plazo en un niño con criptorquidia grado IV, teniendo como muy remota la posibilidad de descenso espontáneo. Sin embargo descensos parciales se pueden presentar en las primeras semanas o meses de vida, especialmente durante el primer año, con mayor frecuencia en los niños prematuros. La obesidad que produce el acúmulo de grasa a nivel de la sínfisis del pubis y los raros casos de testículos perineales ectópicos son otras de las causas de error en el diagnóstico de un testículo no palpable(11,21,88).

Existe otra posibilidad de que estos testículos sean muy pequeños - lo que redunde en la imposibilidad de palparlos, como consecuencia de una disgenesia(deficiencia microscópica de células germinales - al momento del nacimiento) o que definitivamente se encuentren proximal al anillo inguinal interno, o sean francamente intra-abdominales.

Se ha notado una alta incidencia de hernias inguinales asociadas - con el criptorquidismo, generalmente de tipo indirectas y presentes en mas de dos tercios de todos los pacientes afectados(3). De sumo interés es la asociación de criptorquidia con el cáncer testicular; en diferentes series se han encontrado una frecuencia máxima de un 10%, mínima de un 0.8%, con un promedio de 7%. Anotando además el hecho de que en muchas de las biopsias de testículos criptorquídicos se detectó la presencia de carcinoma in situ(37,58,69,70,102, - 106).

LeComete (1851) - según se acredita - fue quien observó por primera vez que el descenso testicular fallido y la formación tumoral están interrelacionados. La información acumulada de varias series grandes indica que aproximadamente del 7 al 10% de los pacientes con tumores de testículo tienen una historia previa de criptorquidia (Whitaker, 1970). Mostofi (1973) enumera 5 factores posibles pero no cuantificados que pueden jugar un papel causal de la criptorquidia y los tumores testiculares: la morfología anormal de la célula germinal, la temperatura elevada, la interferencia con el aporte sanguíneo, la disfunción endocrina y la disgenesia gonadal.

Al revisar más de 7000 casos de tumores testiculares, Gilbert y Hamilton (1940) encontraron una historia de criptorquidia en 840 hombres (12%). Sobre la base de criptorquidia observada en conscriptos militares (0.23%, aproximadamente 1 de cada 500), calcularon el riesgo estimado de génesis tumoral en un hombre con una historia de descenso fallido como 48 veces mayor que la de un hombre con testículos normalmente descendidos. Estudios epidemiológicos más recientes han informado que el riesgo relativo de cáncer testicular en pacientes con criptorquidia es mucho menor, 3 a 14 veces la incidencia normal esperada (Henderson y cols., 1979; Morrison, 1976; Mostofi, 1979, 1983; Schottenfeld y col 1980).

Entre el 5 y el 10% de los pacientes con una historia de criptorquidia desarrollan neoplasias en la gónada contralateral, normalmente descendida. Esta observación es coherente con los hallazgos de Berthelsen y Skakkebaek (1982). Ellos han proporcionado información de las biopsias de 250 pacientes con cáncer testicular en relación con el testículo contralateral. Se encontró carcinomá in situ (CIS) en 13 (5.2%), lo que representa un tercio de los pacientes con atrofia del testículo remanente y un quinto de los pacientes con una -

historia de criptorquidia. Dos de los pacientes (10%) con CIS con -
tralateral desarrollaron ulteriormente un segundo cáncer testicular.
Campbell (1942) notó que al rededor del 25% de los pacientes con -
criptorquidia bilateral y una historia de cáncer del testículo esta
ban sujetos a riesgo de un segundo tumor de células germinales. Asi-
mismo indicó que cerca de la mitad de los pacientes con patología -
maligna asociada a la criptorquidia tenían testículos abdominales -
no palpables. Aunque la posición anatómica (inguinal versus abdomi-
nal), puede jugar un papel en la determinación del daño gonadal y
del riesgo de la ulterior formación tumoral, la influencia relativa
sobre el testículo criptorquídico puede depender en gran parte del
observador (Gilbert, 1940).

Las anomalías ultraestructurales de la espermatogonia y de las
células de Sertoli se hacen rápidamente evidentes en el testículo -
criptorquídico al rededor de la edad de 3 años. La degeneración ce-
lular es seguida por una fibrosis progresiva, la destrucción de la-
membrana basal y los depósitos de mielina y lípidos (Mengel y cols
1982).

La consideración de estos cambios histológicos y otros factores (so-
ciales) han favorecido la práctica de la orquidopexia temprana. Tal
filosofía, sin embargo, no ha prevenido completamente la formación -
tumoral en el testículo (Martín, 1979; Batata y col., 1982), (37, 58, 69
102, 106).

En 1972, Skakkebaek registró el hallazgo de un carcinoma in situ en
el testículo de un hombre estéril con un testículo no descendido -
que desarrolló un tumor de células germinales 16 meses más tarde.
En un estudio posterior de 50 pacientes con antecedentes de criptor-
quidia tratada quirúrgicamente y quienes después aceptaron ser some

tidos a una biopsia testicular, 4 de ellos (8%), mostraron la presencia de un carcinoma in situ (Krabbe y col., 1979). Dos de estos 4 pacientes también presentaron un carcinoma franco inesperado, y uno de ellos demostró poseer el cariotipo 45,X0/46,XY, el cual es característico de un estado intersexual en el cual se sabe existe una elevada incidencia de cáncer testicular. Aunque estos datos sugieren que la criptorquidia puede asociarse con un carcinoma testicular in situ no se conoce la magnitud exacta de ese riesgo. Sin embargo el autor recomienda efectuar biopsias testiculares diagnósticas en los pacientes postpúberes con antecedentes documentados de la presencia de un tumor de células germinales unilateral y de la falta de descenso testicular contralateral.

En la criptorquidia bilateral existe una probabilidad del 15% de desarrollar un tumor en el opuesto si uno de los testículos es afectado por una neoplasia. Si ambos testículos son intra-abdominales y uno de ellos sufre una degeneración maligna existe un 30% de probabilidades de que el otro también sea afectado. Los seminomas son las neoplasias más frecuentemente halladas en los testículos no descendidos, seguidos de los carcinomas embrionarios. En los pacientes con ciertos trastornos intersexuales en los cuales la criptorquidia es un signo de presentación, el tumor más frecuentemente identificado es el gonadoblastoma (Scully, 1970) (69).

En 1929, Cooper publicó su clásico artículo acerca de la histología del testículo no descendido. Esta autora observó que cuanto mayor era la probabilidad de que su histología fuera anormal, y que cuanto más alejado se encontrase del fondo escrotal más notables serían las anomalías histológicas encontradas. Estas anomalías aparecen entre los dos y los dos y medio años de edad e incluyen la presencia de tubos seminíferos más pequeños, una menor cantidad de-

espermatogonias y un incremento en el tejido peritubular. Posterior a la publicación de Cooper han aparecido múltiples artículos que confirman estas alteraciones en los testículos criptorquídicos (Sco-rer y Farrington, 1971; Mack y col., 1961; Sohval, 1954; Mengel y col. - 1974). Si bien los tubos seminíferos sufren alteraciones indudables en el estado de criptorquidia, pero existen indicios contradictorios acerca del compromiso histológico de las células de Leydig.

Más recientemente se ha utilizado el microscopio electrónico con el fin de documentar ciertas alteraciones ultraestructurales de los tu-bos seminíferos tan pronto como en el segundo año de vida (Hadzise-limovic, 1977, 1973; Zazycki y col., 1977; Mengel y col., 1981). Estas alteraciones consisten en: 1) degeneración de las mitocondrias; 2) pér-dida de los ribosomas en el citoplasma y en el retículo endoplásmi-co liso y 3) incremento de las fibras de colágeno en las espermato-gonias y en las células de Sertoli. También en estos estudios exis-ten datos ultraestructurales contradictorios acerca de las altera-ciones en las células de Leydig. Aún no se sabe con certeza si las alteraciones del testículo no descendido representan un defecto pri-mario o si simplemente reflejan una alteración secundaria al estado de criptorquidia. La noción de que el defecto radica en el testículo propia mente dicho es sustentada por la observación de que algunas de estas alteraciones histológicas también pueden aparecer en el -testículo escrotal contralateral del varón con criptorquidia unila-teral (Mengel y col., 1974) (69, 70).

Por todo lo anteriormente anotado es el consenso general de que la criptorquidia, independientemente de su variedad de presentación de-be ser tratada de cualquier forma antes de los dos años de edad (37, 41, 58, 69, 102, 106).

Enfocando a la variedad de criptorquidia grado IV, o no palpable - motivo del presente estudio, la misma que empieza a considerarse de forma separada desde el año de 1976 por la Sociedad Americana de - Urología, porque además de todos los antecedentes y particularidades clínicas, endocrinológicas, quirúrgicas y de manejo en general de las formas más frecuentes de presentación de la criptorquidia; - esta la grado IV, presenta características especiales de manejo, fundamentalmente, en la localización preoperatoria del testículo y de - todas las implicaciones clínicas y quirúrgicas posteriores(11).

El estudio, localización y tratamiento del testículo no palpable unilateral o bilateral definitivo, implica el descenso y la ubicación - de preferencia prepuberal de él o los testículos en el escroto(11). Esto se encuentra apoyado por el hecho de que no existe evidencia - de maduración de las células germinales después de la pubertad, e incluso este porcentaje de maduración es bajo o casi nulo después - de los tres años de edad. Además de lo manifestado por Martin en - 1975, sobre el alto porcentaje de malignización al que se encuen - tran sometidos los testículos criptorquídicos en todas sus variedades . Haciendo énfasis posteriormente que la frecuencia de maligni - dad es mayor en una gónada de localización intra-abdominal(2,7,11, - 13,21,41,42,60,66,69,80,88,95,97,106).

Otras razones a considerar son: Las secuelas psicológicas y cosméticas de un escroto vacío, la torsión testicular, el riesgo mayor al trauma de un testículo inguinal, y la falta de viabilidad potencial posterior, unida a la dificultad clínica y quirúrgica de manejar un testículo no palpable; complicaciones que pueden ser prevenidas por un manejo temprano. La exteriorización del testículo lo hace mas - accesible al examen clínico permanente y a la detección temprana de una degeneración maligna. Las perspectivas futuras de espermatogéne - sis y fertilidad después de la orquidpexia son extremadamente varia

bles. En una revisión de seis series recopiladas de varones con criptorquidia unilateral no tratados, Hecker y Heinz en 1967, calcularon una incidencia de fertilidad del 35% en 364 pacientes. Scott en 1961 observó que aproximadamente dos tercios de pacientes con padecimiento unilateral no tratado eran estériles, mientras un 74% de 119 pacientes que fueron sometidos a una orquidopexia antes de la pubertad demostraron ser fértiles. De modo similar después de una orquidopexia unilateral, Grossy Replogle, en 1963, registraron un índice de fertilidad del 80%. Sin embargo la concentración espermática del testículo que había sido descendido quirúrgicamente demostró ser extremadamente escaso (Eldrup y Steven, 1980) (69). Aunque se han demostrado casos de paternidad en pacientes sometidos a orquidopexias bilaterales, en la mayor parte de los casos los resultados son desfavorables; independientemente de que la operación sea llevada a cabo antes o después de la pubertad (Hohenfeller y Eisenhut, 1964; MacCollum, 1935; Rea 1951; Schelber y col 1981) (37, 58, 69). Klesewetter y col, en 1969, (69), llevaron a cabo biopsias repetidas en 29 pacientes que originalmente padecían de criptorquidia bilateral y que fueron sometidos a una orquidopexia unilateral entre 1 y 11 años antes, en aproximadamente la mitad de estos pacientes las biopsias posteriores demostraron una mejoría de marcada a moderada en la histología testicular cuando se las comparó con las biopsias iniciales. Cuanto más alta fue la localización del testículo y cuanto mayor era el período durante el cual permanecían no descendidos, peores eran los resultados obtenidos; tanto desde el punto de vista anatómico como fisiológico. Es necesario determinar con claridad si los resultados decepcionantes de la orquidopexia son una consecuencia de la duración del período durante el cual el testículo permane

ce no descendido o si son secundarios a una anomalía inherente - al propio testículo. Rajfer 1986.(70).

Gihooly en 1984, hace una revisión de 145 hombres que previamente fueron corregidos quirúrgicamente de criptorquidia entre 1936 y - 1968, de estos el 65% de padecimiento unilateral y el 35% de bilateral reportando fertilidad similar a lo manifestado anteriormente. - luego de más de 12 años de seguimiento, sin encontrar diferencia en cuanto a fertilidad en los pacientes tratados preoperatoriamente con HCG (45), Fallon y Kenedy en 1985, estudian a 64 pacientes quienes fueron sometidos a orquidopexia por padecimiento uni o bilateral en tre los años 1950 a 1960, a que respondan un cuestionario. Los pacien tes con padecimiento unilateral tuvieron una paternidad normal y las concentraciones de espermatozoides en los análisis de semen fueron normales. Solo 2 de 15 que sufrieron de padecimiento bilateral tu vieron hijos, encontrándose severa oligospermia en los 10 que se - efectuaron análisis de semen. 30% de los testículos pexiados presen taron resultados estéticos malos (53).

Datos de confusión y mala ubicación existen entre el Urólogo el Pe diatra y el Endocrinólogo sobre la etiología y el tratamiento de pa ciente con criptorquidia, especialmente cuando se considera a este padecimiento como un trastorno solitario; sin tomar en cuenta que - puede ser la manifestación de una disfunción generalizada y sistémica . Recientes estudios experimentales y sus resultados, más ciertas correlaciones clínicas sugieren que en un gran número de casos el - testículo no descendido puede ser la expresión fenotípica de un más generalizado y sistémico desorden. Rajfer 1986 (70).

En 1978, Klugo y cols., efectúan estudios en biopsias de testículos criptorquídicos en el momento de la orquidopexia en 29 pacientes -

con padecimiento uni o bilateral, efectuando el cariotipo y la detec ción de la presencia de fibroblastos con un mínimo de 25 células - estudiadas , concluyendo que se detectaron varios mosaicismos en las células estudiadas de las biopsias testiculares , anotando que los cariotipos realizados previamente en sangre periférica eran normales. Esto indica según los autores que los mosaicismos en tejidos lo calizados como el testículo pueden asociarse con criptorquidia(14). Con relación a los aspectos endocrinológicos a los cuales el anormal descenso testicular esta intimamente ligado, encontramos varios datos de interés e incluso nuevas modificaciones que nos harán com prender de mejor manera este padecimiento. El mejor ejemplo para entender que tan intimamente ligado se encuentra el hecho de que se - necesita un eje hipotálamo, hipófisis, testículo, normal. Síndromes como el Prader-Willi, en los que se ha fundamentado una anomalía a nivel hipotalámico , e hipogonadismo marcado con falta de descenso testicular bilateral, y que en los estudios cromosómicos se detectó una anomalía en el brazo largo del cromosoma 15, e incluso otras alteraciones en otros cromosomas , estableciéndose que puede transmitirse con carácter autosómico recesivo. Se considera inicialmente que la falta de descenso testicular se debe a que al existir un daño a nivel del hipotálamo , las hormonas liberadoras de gonadotropinas no van a li berarse de manera adecuada como para estimular a la hipófisis anterior en la liberación de LH y FSH, aunque anomalías cromosómicas sólo se han detectado en el 50% de los pacientes afectados de este - síndrome, y no todos los autores están de acuerdo que el daño hipotalámico sea la causa de la falta de descenso testicular, sino en un daño inherente al propio testículo en forma primaria(64,70). En el humano durante la sexta semana de gestación, las células germinales primordiales migran desde la pared del saco embrionario ha-

cia lo largo del mesenterio dorsal y de los puentes genitales; en este estado el gubernáculum aparece primero como un puente de tejido-mesenquimatoso que se extiende desde el puente genital y a través de una hendidura en la musculatura de la pared anterior del abdomen - hasta el sitio del futuro escroto. Posteriormente por la influencia del antígeno H-Y, que es secretado desde las células primordiales - HY, época en la cual la gónada indiferenciada se transforma en el testículo fetal (70).

Durante la octava semana de gestación en el embrión y su testículo secretan dos hormonas: la testosterona y la sustancia inhibitoria del Mülller, la primera secretada y sintetizada por las células de Leydig fetales que se encuentran reguladas por la gonadotropina coriónica materna en este estado de desarrollo. Ésta por local difusión induce al conducto de Wolf ipsilateral a formar el epidídimo y los conductos deferentes. La sustancia inhibitoria del Mülller que es secretada por las células de Sertoli causa regresión a los conductos de Mülller, quedando como únicos vestigios el apéndice testicular y el utrículo prostático. Entre la 8 y 16 semanas de gestación se desarrollan los genitales externos.

Cuando la testosterona que es secretada sistémicamente por el testículo fetal, es posteriormente capturada por los tejidos de los genitales externos y convertida en dihidrotestosterona por la enzima - 5 alfa reductasa. La DHT, es el andrógeno activo que induce la diferenciación de los genitales externos en el embrión. Después del desarrollo del testículo, conductos deferentes y genitales externos, el testículo se halla pegado a la parte cónica del gubernáculum para iniciar el descenso testicular (69,70,96). En este momento el testículo asume una posición intra-abdominal, atrás y hacia adentro del anillo inguinal interno. En realidad el testículo nunca se encuentra a una distancia mayor de 3 cms. del anillo inguinal interno duran-

te todo el desarrollo (69.70,96).

El proceso del descenso testicular lleva desde la 12 semana, hasta el séptimo mes de gestación; durante el cual el proceso vaginal y la bolsa peritoneal externa se extienden hacia el escroto, y justo al final del séptimo mes grandes cambios ocurren simultáneamente en el gubernáculum, proceso vaginal y otras estructuras vecinas. Especialmente un incremento en el tamaño de los vasos del deferente y el testículo; el gubernáculum tiende progresivamente a dilatarse y el proceso vaginal se introduce rápidamente en el escroto. Después que el descenso completo ocurre el proceso vaginal se oblitera y el gubernáculum subsecuentemente se atrofia (69.70,92).

Recientemente algunos autores investigan el papel que pueden jugar otros factores desconocidos al momento en el descenso testicular; uno de estos es el nervio génito femoral, este proviene de los segmentos lumbares 1 y 2 y posteriormente se dirige hacia la región pélvica pegado a la parte anterior del músculo psoas, a nivel de la región inguinal dá un ramo genital que va a inervar el músculo cremaster (80). Se ha comprobado que al seccionar este nervio en ratas de experimentación, en su fase neonatal, disminuye el promedio de descenso transinguinal del testículo, entendiéndose esto como que la sección del nervio bloquea la acción de los andrógenos sobre el gubernáculum; proponiéndose entonces que los receptores androgénicos se encuentran en el sistema nervioso y principalmente en sus terminaciones. Como vía final de la acción de la testosterona en el gubernáculum y a la vez en el descenso del testículo. Hutson, 1987 (97).

El óptimo manejo del testículo no palpable requiere muchos factores adicionales a considerar. Definitivamente la verdadera localización del testículo no palpable, su presencia o su ausencia, se van a fundamentar durante la cirugía.(11).

Varios autores como Jones en 1966 detectan testículos intra-abdominales en el 55%, e intra-canaliculares en el 45% de los casos en el momento de la cirugía. Flach en 1977, encuentra que el 80% de los testículos no palpables están en el canal inguinal y el 20%, tienen una posición intra-abdominal(11). Más recientemente Redman en 1986 (60), reporta dos casos que fueron inicialmente explorados quirúrgicamente por una criptorquidia grado IV, sin encontrarse el testículo en la primera intervención, y que en la segunda si fueron encontrados, intraperitoneal en un paciente con padecimiento bilateral y en el otro caso a nivel de la bifurcación de la aorta y los vasos ilíacos.

Los procedimientos de localización, paso fundamental en el manejo del testículo no palpable, permite seleccionar el abordaje quirúrgico y más que nada confirmar la ausencia testicular(88). El diagnóstico de anorquia bilateral siempre debe ser considerado en los casos de testículos no palpables bilaterales(Goldberg y col.,1974) Frecuentemente se llevan a cabo pruebas de estimulación con gonadotropina coriónica humana con el fin de diferenciar entre una anorquia bilateral y una ausencia de descenso testicular bilateral - (Grant y col.,1976; Winter y col.,1972). La administración de 2000 UI de HCG por día durante tres días puede permitir la diferenciación entre las dos patologías ya mencionadas. En el caso de anorquia bilateral, los niveles basales de gonadotropinas son extremadamente elevados y no se observa una respuesta de la testosterona a la estimulación de HCG exógena(69,88,).

La administración de HCG se intentó inicialmente para la localización de un testículo no palpable, aunque parece aconsejable no ha alcanzado un consenso general sobre su uso para lograr un descenso testicular, pero puede hacer palpables algunos testículos no palpa-

bles. Aun cuando un reporte reciente, señala que la hormona liberadora de LH utilizada como terapia para la criptorquidia, logró que 4 de 32 testículos no palpables se vuelvan palpables de forma intermitente a nivel del anillo inguinal interno.

La ausencia de palpación testicular unilateral presenta un problema diagnóstico particular(69). Es necesario verificar la presencia de la gónada y administrar una terapéutica adecuada para inducir su descenso y convertirlo en palpable o para llevar a cabo su extirpación, según el caso.

Desde el año 1969, se han descrito en forma progresiva diferentes pruebas en la práctica clínica, destinadas a la investigación en la localización de los testículos no palpables, como es el caso de Jacobs(1), que utilizó la venografía selectiva gonadal aunque destinada al estudio del varicocele, e incluso a la criptorquidia en 3 casos como el lo reporta. Anteriormente Ahlberg en 1966, en dos reportes sobre varicocele, describe datos anatómicos sobre las venas espermáticas concluyendo que este método es de utilidad en el diagnóstico de la patología retroperitoneal y pélvica.

Se encuentra reportada como la más antigua y la menos utilizada, la herniografía(White y col., 1979, 1973), que consiste en la introducción de material de contraste en la cavidad abdominal através de un catéter percutáneo y en la demostración radiológica de una hernia, siendo a veces posible identificar un testículo dentro del saco herniario, pero como es de suponer este procedimiento se acompaña de una alta frecuencia de falsos positivos y negativos, por este motivo rara vez es empleada en la práctica clínica de rutina en la actualidad, haciendo notar que se trata de un método altamente invasivo.

El rastreo por Ultrasonido ha demostrado ser útil solamente para -

la localización de los testículos situados en el conducto inguinal (Madrazo y col., 1979) (22). El USG es un método simple y no invasivo, sin ningún riesgo para el paciente; con cierta facilidad localiza los testículos encontrados en el canal inguinal y en otros casos los que se encuentran localizados a nivel del anillo inguinal-interno. Los resultados de la utilización del USG, en el caso de la patología no palpable son variados. Weiss, Carter y Rosenfield, localizaron 21 de 41 testículos no palpables, pero tuvieron 2 falsos positivos, y concluyen que el ultrasonido solo; no se puede considerar como método de localización. Kullendorff y cols, localizaron 47 de 55 testículos, de estos 12 fueron no palpables. Otros reportes tienen resultados similares, excepto por los de Pak y col quienes localizan incluso un tumor testicular intra-abdominal (39, 63, 88)

Recientemente Johansen y Larmo en 1988, (107), de 119 testículos estudiados 113 fueron detectados por USG, que corresponde a un 95% - de estos 6 fueron no palpables detectándose solo 1 caso, en este trabajo se describen datos anatómicos de interés y en especial se menciona el cálculo del volumen testicular por USG, con la fórmula de Macomber y Sanders: $V = X D^2 \times Y^4 \times L \times 0.9$. Ellos utilizan un USG de tiempo real con un transductor lineal de 5 MHz. (107).

Sin embargo más procedimientos han sido empleados; como son las técnicas vasculares; la venografía selectiva de la vena espermática en la que si se requiere un radiólogo con experiencia unida a la dificultad real de efectuarla en niños pequeños. Esta se realiza principalmente en el adulto en quien el objetivo es efectuar la orquilectomía. Técnicamente se requiere la cateterización de la vena cava y selectivamente las venas espermáticas de cada lado, teniendo en cuenta que en lado izquierdo la vena espermática llega a

la vena renal. Greenberg y cols, fallaron con esta técnica en 5 de 10 casos. La demostración del plexo pampiniforme es necesario para confirmar la presencia del testículo. Amin y Wheeler (8), localizaron el plexo a cada lado de la fosa ilíaca en un paciente. Diamond y cols, en 1977, encuentran 14 de 21 testículos, 4 retroperitoneales, 4 en el canal inguinal y 2 en la bolsa inguinal superficial, manifestando que 4 estuvieron ausentes(88). Pommerville y cols, en 1982, fallaron en 4 de 11 testículos; esta técnica ha sido utilizada en pocos casos por otros autores(8,16,19,25,88). La venografía se acompaña de un índice menor de morbilidad que el de la arteriografía, pero de todos modos se considera un procedimiento invasivo. El fundamento de este método se basa en el concepto que postula que cuando el plexo pampiniforme se encuentra presente, el testículo presumiblemente también está presente en todos los casos (8,19). Sin embargo, si el plexo venoso no puede ser identificado por cualquier razón, o si la vena espermática termina en forma ciega, no es posible afirmar inequívocamente que existe una ausencia testicular de ese lado(19,69). Esta es una de las principales limitaciones de esta técnica. Por ejemplo lo referido por Greenberg en 1981, que al estudiar 3 casos, en la venografía se encontró la presencia de plexo venoso, pero en el momento de la cirugía solo se detectaron el rete testis o el epidídimo pero no se identificó tejido testicular(88).

Anomalías de la unión del testículo y el epidídimo fueron ya mencionadas por Marshall y cols en 1979(18).

La arteriografía selectiva de la arteria espermática es otro de los procedimientos utilizados en la localización del testículo no palpable, puede ser de utilidad en el adulto joven; se refiere como mejores resultados que la venografía, especialmente por-

que tiene ausencia de falsos negativos(88), pero técnicamente es - difícil y sus complicaciones, por ejemplo, la trombosis de la arteria femoral pueden acompañarse de consecuencias desastrosas (Ben-Menachen y cols.,1974; Vitale y col.,1974) (69).

La tomografía computada es algunas veces más eficiente que el USG como lo manifestado por Rajfer en 1986, que encuentra 8 testículos en pacientes en el anillo inguinal interno, 3 en el anillo inguinal externo y falla de localización en dos casos(37,70,88). Walverson y cols, en 1983, (39), confirman el sitio de ubicación del testículo en 12 de 15 casos, pero todos fueron cercanos al anillo inguinal interno o estuvieron dentro del conducto. Lee en 1980 (24), localizó 3 gónadas en el abdomen bajo y 5 en el canal inguinal. El rastreo del niño con la TAC, es especialmente útil en el caso de afección bilateral, pero es costoso y difícil a veces de llevar a cabo en niños muy pequeños (24,28,37,39,69). Sin embargo, representa la menos de las invasoras de todas las técnicas empleadas en la actualidad. Pero a pesar de la sensibilidad que posee, la exposición a la radiación se encuentra como lo único en contra(107).

La resonancia magnética nuclear, reportada como de valor, tiene como ventaja sobre la TAC, que no expone a la radiación al testículo estudiado, se conoce de solo un reporte publicado por Fritzsche y cols, en 1987(82), en el cual se presenta un estudio de 12 testículos no descendidos, de los cuales 1 fue intra-abdominal, otro estuvo ausente, y los demás fueron anteriores o se localizaron en el conducto inguinal. Se describieron con claridad las estructuras como el cordón espermático, pudiendo además valorar la calidad del testículo, se detectaron 3 atróficos, incluyendo 1 abdominal. Pero definitivamente su mayor problema esta en los testículos intra-abdominales, debido a que no se les puede diferenciar de las asas inte-

tinales o de la grasa, ventaja que si tiene la TAC, ya que se puede utilizar medio de contraste para diferenciar las asas del tejido-testicular(59,88).

La laparoscopia es útil para confirmar la presencia y la condición de un testículo intra-abdominal. Cortesi y cols, en 1976, fueron - los primeros en reportar el uso de este procedimiento(10), en un - muchacho de 18 años. Hasta el momento la laparoscopia ha sido uti- lizada en pacientes de todas las edades, pero algunos consideran - como ideal luego de los 3 años(88). Aunque Manson y cols (56), re- portaron haber estudiado a 7 pacientes menores de 2 años. Scott en 1982(31), en su publicación sobre el estudio de 14 testículos no - palpables, localiza 46% dentro del abdomen, 8% en el conducto y - 37% de ausentes(88).

De 45 testículos Malone y Guiney en 1984(48), encuentran que el 60% fueron intra-abdominales, el 15,5% se localizaron en el conducto - inguinal y el 24.5% estuvieron ausentes. Manson y cols, (56), localizan 16 de 17 testículos no palpables. Body, Corkery y Gornall(88) encuentran por laparoscopia 29 de 55 testículos no palpables, 18 - francamente intra-abdominales. En solamente 3 casos la cirugía - fue necesaria para localizar los testículos. Ultimamente Weiss, Car- ter, Rosenfield, encuentran 3 de 4, Weiss así mismo en su más recien- te trabajo en el cual estudian 33 gónadas, de las cuales 21 estu- vieron ausentes y 7 fueron localizadas a nivel del anillo inguinal interno, mas solo 5 presentaron una posición abdominal alta (10,27 31,40,44,48,56,86,88). Se deduce de lo anotado, que la laparoscopia en el estudio del testículo no palpable puede planear incluso una orquidopexia de vasos largos(long-loop), y tal vez una orquiectomia. Y otro punto de mayor interés que sería la no intervención quirúr-

gica cuando este se encuentra ausente. Es considerada de alta seguridad, sin reportarse falsos positivos o negativos. Pudiendo efectuarse en forma preliminar a la cirugía con la misma anestesia. Se recalcan como puntos de importancia, la visualización de los va sos espermáticos, la observación clara de la gónada intraperitoneal e incluso las hernias asociadas.

Cerca del 75 de los testículos no palpables están ausentes, de los que sí se encuentran presentes 2/3 están muy próximos al anillo in ginal interno no más de 3 cms. y un porcentaje mínimo pueden tener localizaciones más distantes.

Para los testículos intra-abdominales, las técnicas quirúrgicas - normales no son de utilidad, por lo que se han descrito otras: La - manobra de Prentis, el procedimiento de Fowler-Stephens o long- - loop de vasos largos, la orquidopexia en dos fases, y el autotrans-^{plante} testicular con ai utilización de microcirugía.

Si durante el procedimiento quirúrgico no es posible obtener la - longitud apropiada de los vasos espermáticos para un adecuado des- censo hacia el escroto del testículo, la primera alternativa con - siste en llevar a cabo una incisión en el piso del conducto ingui- nal, hasta localizar los vasos espermáticos profundos o inferiores eliminando así el ángulo que hace la arteria espermática al pene- trar al conducto inguinal por el orificio interno, superficializan- do y llevando así de una manera directa el testículo hacia el inte- rior del escroto (37,58,69,70,106). Prentis y col. en 1960, inicial- mente populariza este método, con el cual se logra entre 3 y 4 cms más de longitud a través de un especie de bypas del curso normal del cordón espermático, que corre normalmente por el conducto inguinal (69). Aunque esto permite alargar la longitud de los vasos esper- máticos a veces no es de mucha utilidad.

La maniobra más ampliamente empleada es la de Fowler-Stephens (Scorer y Farrington.,1971;Fowler-Stephens.,1959) (11), aunque Bevan - en 1903 fue el primero en llevarlo a cabo. En este procedimiento - se sacrifican la arteria y las venas espermáticas a nivel del cordón o en porciones más altas del mismo, esto se basa en la posibilidad de que la arteria del conducto deferente puede abastecer la irrigación del testículo, evitando por consiguiente el infarto. Por lo tanto si se contempla la posibilidad de llevar a cabo esta técnica es necesario minimizar la disección del cordón espermático y obviamente sus vasos colaterales pequeños, los vasos son ligados- en forma atraumática durante 5 minutos , para luego efectuar una - incisión en la túnica albugínea y valorar la cantidad y la intensidad del sangrado através de la pequeña incisión, si el sangrado es importante, se presume que la circulación colateral es suficiente como para obtener el órgano viable, en ese caso se sacrifican los- vasos y el testículo con una disección adicional es colocado dentro del escroto.

Los estudios nucleares de perfusión llevados a cabo por Datta y cols, en 1977(69), parecen confirmar la eficacia de este procedimiento, y el índice de éxito registrado con éste método es aproximado a un 75% (Gibbons y cols.,1977) (20,21,29,36,37,51,58,69,70, 102,106).

Otro de los métodos que se pueden utilizar es la orquidopexia en - dos etapas(49), en la primera se moviliza el testículo en el máximo grado posible, para luego anclarlo al púbis o al conducto inguinal- mediante una sutura y se lo cubre con una vaina de silastic, con - el fin de evitar la formación de adherencias que puedan generar - riesgos en la segunda intervención, la misma que se llevará a cabo al año o dos más tarde. El éxito registrado es del 77%(69).

Es necesario mencionar que cuando el testículo se encuentra atrofiado que por cierto es un buen porcentaje, la ligadura de los vasos espermáticos puede comprometer la viabilidad del órgano, entonces se deberá considerar la posibilidad de otro método o la orquiectomía y la colocación de una prótesis testicular adecuada para su edad, se reflejaron algunos casos de erosión escrotal por prótesis de mayor tamaño al adecuado(49). La orquiectomía para el testículo no descendido en posición alta, parece ser un método demasiado radical, para aquellos cirujanos capaces de llevar a cabo una anastomosis microvascular de los vasos espermáticos; esta técnica introducida por Silver y Kelly en 1976(5), que esta basada en la anastomosis de la arteria epigástrica inferior o profunda, con la arteria espermática al igual que las venas, sin perturbar el conducto deferente ni a la arteria del mismo. No se puede determinar en el posoperatorio si la viabilidad testicular es secundaria a la perfusión por la anastomosis o a la circulación colateral(5,11,15,20,21,26,29,36,38,49,51,66,73,81,88,90,102,106).

Otros estudios han sido efectuados y analizados por Nistal y col., en 1987(80), sobre el estudio comparativo histológico de los cordones espermáticos en ausencia de testículo, epididimo o la separación de los dos, ellos revelan que en los nervios truncados se encuentra hiperplasia e hipertrofia en ausencia de testículo, concluyendo que al encontrar este tipo de hiperplasia de las terminaciones, puede corresponder a un signo de ausencia testicular.

Estudios con radioisótopos, no se encuentran reportados por la falta de medios específicos para marcar el parénquima testicular.

El manejo del testículo no palpable aún en el momento actual es pun

to de controversia, en especial la localización preoperatoria del testículo y su manejo posterior, decidimos utilizar dos métodos, la laparoscopia y el ultrasonido, con los siguientes objetivos:

- 1) Estudiar a los pacientes con diagnóstico de testículos no palpables con la utilización de dos procedimientos, la laparoscopia y el ultrasonido.
- 2) Se valuaron los resultados obtenidos en cada uno de los procedimientos.
- 3) Se estimaron la morbimortalidad de los pacientes estudiados.

MATERIAL Y METODO

El universo de estudio fueron los pacientes con criptorquidia Grado IV, unilateral o bilateral, que fueron atendidos por el Departamento de Urología del Hospital General Dr. Manuel Gea Gonzalez; en el periodo comprendido del 1 de Marzo de 1988 al 28 de febrero de 1989.

Los pacientes incluidos en el presente estudio fueron masculinos de cualquier edad, diagnosticados de criptorquidia Grado IV, y que se sometieron al estudio en forma voluntaria. Fueron excluidos los pacientes a los que se les haya efectuado sólo uno de los procedimientos, y los que durante el estudio reusaron continuar con el mismo. Las variables dependientes que se utilizaron fueron: Tamaño y localización del testículo o ausencia del mismo. Calidad del equipo de USG, y capacidad del transductor. Experiencia técnica del Radiólogo-tipo de laparoscópio y experiencia del Endoscopista, en la detección de testículos intra-abdominales. Así mismo, la edad, las enfermedades concomitantes, la obesidad, y la experiencia del Urologo - que realizó el manejo diagnóstico y quirúrgico del paciente.

La información fue obtenida de los pacientes que acudieron al Depar

tamiento de Urología , en donde fueron valorados. por un mínimo de tres miembros del Servicio y diagnosticados de criptorquidia Grado IV, uni o bilateral, esto se estableció: que no sean palpados durante tres exploraciones, sin detectarse el testículo: A nivel del escroto, en el orificio inguinal superficial del conducto inguinal, en el tercio medio del conducto, a nivel del orificio inguinal profundo, en la región suprapúbica, en la región perineal y en la región contralateral.

Los pacientes con diagnóstico de testículo no palpable fueron sometidos en primer término, al rastreo por ultrasonido en la región inguinal en su totalidad, comprendiendo esta desde la región del escroto , del anillo superficial , el trayecto completo del conducto inguinal hasta la espina iliaca antero superior, completando la región con el cuadrante comprendido desde el ombligo hasta el pubis ; tratando durante el estudio de identificar la vejiga y los vasos ilíacos, como puntos de referencia mayor.

Este procedimiento fué efectuado por un medico adscrito al departamento de radiología, mismo que efectuara todos los estudios en un aparato de ultrasonido de tiempo real , marca General Electric. RT-3000 . Con un transductor de 5MHz. Documentandose en una placa de RX, los hallazgos obtenidos.

Como segunda fase e independiente de los resultados obtenidos en la primera se efectuará la laparoscopia, de manera preoperatoria y con el mismo tiempo anestésico, en la cual sera sometido posteriormente el paciente a la exploración quirúrgica . Considerandose como contraindicación para la realización de la laparoscopia la historia de cirugía abdominal previa.

El procedimiento se inicia con la realización de un incisión en el margen inferior del ombligo, la cual compromete piel y tejido celular subcutaneo, para luego introducir la aguja de Verres hasta

la cavidad abdominal, e insuflar con aire ,luego de una adecuada insuflación se paso un trocar hacia la cavidad por el cual - se introdujo un laparoscopio marca Olympus. Se dirigió el mismo hacia la parte inferior de la cavidad abdominal, tratando de identificar la vejiga ,el sigmoides, los vasos ilíacos, el conducto deferente y los vasos espermáticos; la continuidad de los mismos, el testículo, si se lo encuentra; documentandose con fotografías. En la tercera fase y con el mismo tiempo enestésico e independiente de los resultados anteriores se efectuará la exploración quirúrgica que consistió: En una incisión a nivel del pliegue inguinal del lado afectado, la apertura de la aponeurosis del oblicuo mayor, la exploración completa del conducto inguinal, la detección de vasos espermáticos y músculo cremaster, la apertura del oblicuo menor que corresponde al piso del conducto inguinal; la visualización de los vasos epigástricos profundos, y la disección del anillo inguinal profundo. El último término desde la misma región se realizó la apertura del peritoneo y se buscó dentro de la cavidad intra-abdominal del la gónada , para confirmar su presencia o su ausencia.

Se utilizaron los siguientes parámetros de medición: Confirmar la presencia o la ausencia testicular. La correlación que existió entre los casos diagnosticados por el ultrasonido y los diagnosticados por la laparoscopia . De acuerdo con los hallazgos de presencia o ausencia testicular se obtuvieron el número de falsos positivos y falsos negativos de cada uno de los metodos y se determino la sensibilidad y la especificidad de los mismos. También se valoro el tamaño testicular y su localización en relación a otras estructuras anatomicas, especialmente la relación directa con el anillo inguinal profundo y el peritoneo.

ya que se trató de un estudio de correlación de utilidad de dos metodos en la localización de testiculos no palpables , se intento obtener la sensibilidad y la especificidad de los mismos, medidos en el porcentaje de falsos positivos y falsos negativos de cada uno de los procedimientos utilizados; de acuerdo a las siguientes formulas : SENSIBILIDAD: $\frac{a}{a + b}$

ESPECIFICIDAD: $\frac{b}{b + a}$

ULTRASONIDO	LAPAROSCOPIA	
+	+	= a
+	-	= b
-	-	= d
-	+	= c

a = Número de casos verdaderos positivos .

b = Número de casos falsos positivos

c = Número de casos falsos negativos.

d = Número de casos verdaderos negativos.

RESULTADOS

De los pacientes que acudieron al departamento de Urologia durante el periodo comprendido del 1 de Marzo de 1988 al 1 de Marzo de 1989 sólo 11 cumplieron con los requisitos diagnósticos de testiculo no palpable o criptorquidia grado IV, 2 de los pacientes no acudieron nuevamente para continuar con su estudio, no pudiendo ser localizados posteriormente .

De los 9 pacientes restantes, el rango de edad fué de 1 a 27 años con una edad promedio de 15.22 años, en relación al lado afectado, se encontraron 5 pacientes con testículo no palpable derecho (55.6%) no palpable izquierdo en 3 pacientes (33.3%) ,y bilateral en 1 caso (11.1%) .

A los 9 pacientes se les efectuó el rastreo por ultrasonido (100%) Laparoscopia a 4 pacientes (44.4%) y exploración quirúrgica a 4 pacientes (44.4%) .

De los 5 pacientes a quienes sólo se les realizó el ultrasonido ,4 fueron unilaterales y 1 bilateral. El ultrasonido se considero positivo para localización testicular en 3 pacientes, 1 en el lado izquierdo y 2 en el lado derecho ;Encontrandose ubicados en los 3 casos,cercanos a los vasos ilíacos y a la cúpula vesical.

En los otros 4 casos no se pudo continuar con su estudio ya que no acudieron a sus citas ni al llamado hecho por el departamento.

1 de éstos pacientes ,un niño de 5 años de edad que fué intervenido quirúrgicamente por este padecimiento fuera del departamento de Urología, 6 meses antes; segun la nota operatoria se localizo un aparente testículo atrofico en la región inguinal y fué extirpado, pero en el estudio histopatológico de la pieza operatoria, no se detectó tejido testicular; en este paciente el ultrasonido fué positivo, encontrandose dicho testículo localizado muy cerca del orificio inguinal interno, sobre los vasos ilíacos, sin embargo el paciente rehuso continuar con el estudio.

Los hallazgos de los 4 pacientes a los que se les realizó ultrasonido ,laparoscopia y exploración quirúrgica,se describiran individualmente.

CASO # 1

Paciente de 12 años de edad con testículo no palpable derecho, que dos años antes fué tratado con un total de 30.000 UI de HCG, y en la exploración clínica se observó aumento importante en tamaño del pene. El ultrasonido fué francamente positivo, encontrándose el testículo cercano a la cúpula de la vejiga internamente a los vasos ilíacos; Sus dimensiones fueron: 2.9 cm de largo y 1.1 cm de ancho con una densidad de 40 UH, y un patrón ecogénico normal. En la laparoscopia que se efectuó previa a la exploración quirúrgica, se encontró el testículo dentro de la cavidad abdominal, cerca de la bifurcación de la arteria hipogástrica, identificándose claramente el epidídimo y los vasos espermáticos; inmediatamente se procedió a efectuar la exploración quirúrgica, mediante una incisión de Gibson modificada en la región inguinal derecha, se procedió a abrir el oblicuo mayor explorando ampliamente la luz del conducto inguinal, posteriormente se incidió el oblicuo menor disecando hasta localizar los vasos epigástricos profundos, sin localizar ni el testículo en las estructuras vasculares, para posteriormente, y a nivel del anillo inguinal interno, abrir el peritoneo y localizar el testículo dentro de la cavidad, rodeado por peritoneo, apreciándose que los vasos espermáticos, rodeados también por peritoneo, semejaban un largo meso. se intentó liberar el testículo del peritoneo, siendo técnicamente imposible, inmediatamente se llevó a cabo la orquiectomía. No existieron complicaciones en el posoperatorio y el paciente fué dado de alta a las 24 horas. El resultado de patología reporta la presencia de testículo; tubos seminíferos pequeños algunos con engrosamiento basal disminución marcada de las células de Sertoli y en el intersticio muy escasas células de Leydig, realizando el diagnóstico de atrofia testicular

CASO # 2

Paciente masculino de 20 años, con testículo no palpable izquierdo en el cual el rastreo por ultrasonido, fue negativo para localización testicular, durante la laparoscopia no se detectaron estructuras vasculares ni se apreció testículo, a pesar que el rastreo fue más amplio, incluyendo hasta la bifuración de la aorta y la región lateral y posterior de la vejiga; la exploración quirúrgica, también fue negativa, sin encontrar ningún tipo de estructura compatible con testículo, epidídimo ni vasos espermáticos., realizandose entonces el diagnóstico de anorquia.

CASO # 3.

Paciente masculino de 22 años con testículo no palpable izquierdo, en el cual el ultrasonido fue negativo para localización testicular al igual que la laparoscopia, y en la exploración quirúrgica no fue posible encontrar testículo ni vasos espermáticos. Realizandose entonces el diagnóstico de anorquia.

CASO # 4

Paciente masculino de 27 años con testículo no palpable derecho, en el cual el ultrasonido fue negativo para localización testicular, al igual que la laparoscopia, y en la exploración quirúrgica no se pudo encontrar el testículo ni los vasos espermáticos. Realizandose entonces el diagnóstico de anorquia.

El tiempo utilizado en la realización de la laparoscopia no excedió en ninguno de los casos, los 15 minutos, no existiendo ningún tipo de complicaciones, todos los pacientes fueron dados de alta, a las 24 horas de la cirugía.

Debido al reducido número de casos, no se puede concluir los datos

de sensibilidad y especificidad, por lo que se considera un reporte preliminar, esperando en el futuro, estudiar más casos, que nos permitan obtener más resultados y conclusiones, estadísticamente significativos.

DISCUSION

Es importante conocer que el testículo, cuando no es palpado en la región inguinal y se ha descartado la posibilidad de una localización ectópica, se localizará si está presente, en más del 90% de los casos en el abdomen, en una posición intraperitoneal, y a una distancia no mayor de 5 cms, del anillo inguinal profundo.

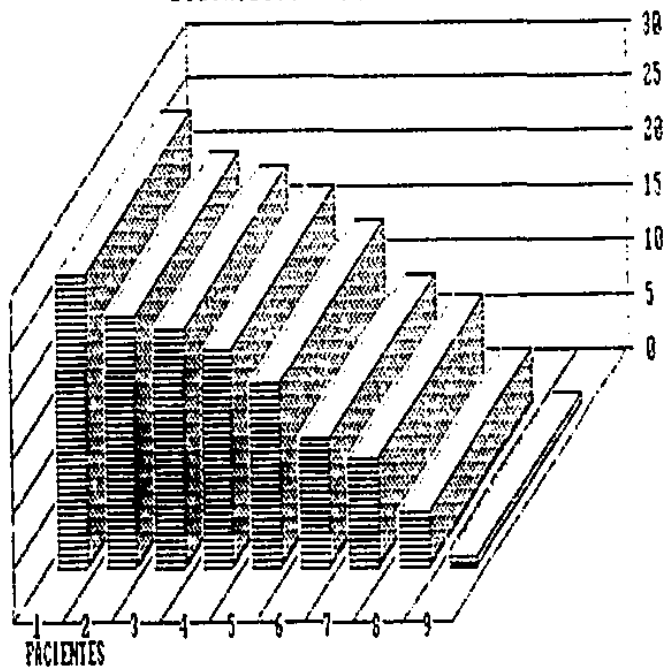
El ultrasonido y la laparoscopia, son procedimientos, por razones ampliamente discutidas en la introducción del presente estudio.

Si la laparoscopia es capaz de diagnosticar el 94% de los testículos no palpables, como lo manifiesta Manson en 1985,(56), sumado al 95% de localización que tiene el ultrasonido en los testículos criptorquídicos en general, referido por Johansen en 1988(107), es definitivamente aconsejable el uso de los dos métodos, añadiendo que un porcentaje de testículos que inicialmente no son palpables, están localizados en el tercio superior del conducto inguinal, o próximos al anillo inguinal interno, y el ultrasonido, en estos casos es muy sensible, evitando así, la realización de la laparoscopia. En nuestros 4 pacientes existió una excelente relación de los datos obtenidos por el ultrasonido y la laparoscopia, y verificados en la cirugía.

Consideramos este estudio como preliminar y no concluyente desde el punto de vista estadístico, pero si es importante empezar a conocer

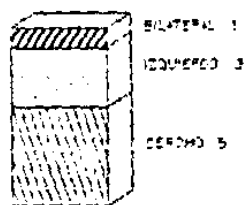
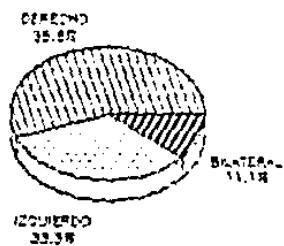
a fondo esta patología, para poder estudiar y tratar en mejor forma a los pacientes con testículos no palpables.

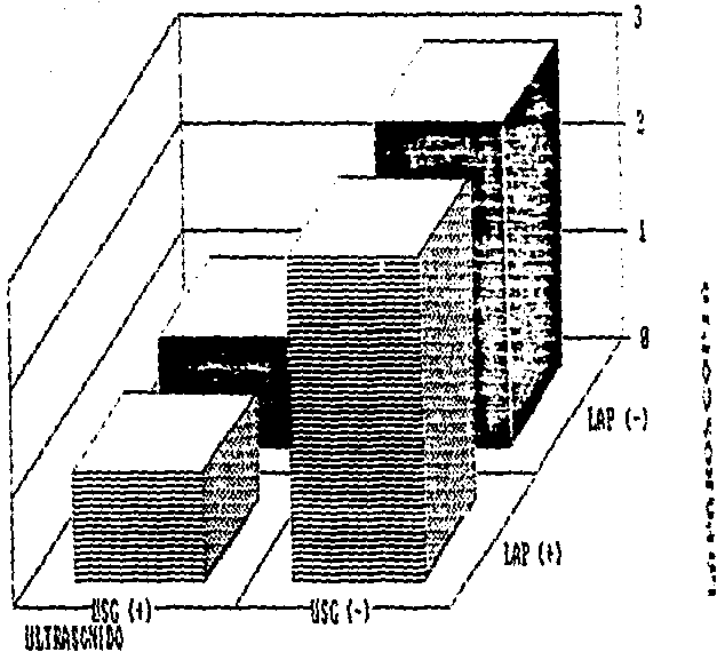
DISTRIBUCION POR EDAD





10
20
30

LADO AFECTADO

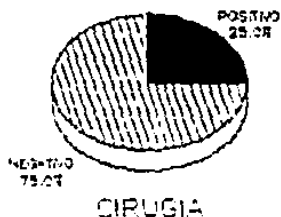




RESULTADOS



RESULTADOS



ESTA TESIS NO DEBE
SALIR DE LA BIBLIOTECA

BIBLIOGRAFIA

- 1- Jacobs J.B.: Selective Iponadal Venography. Radiology. 92-885-888, 1969.
- 2- Ben-Menachen Y., DeBerardinis M.C., Salinas R.: Localization - of intra-abdominal testes by selective testicular arteriography. The Journal of Urology. 112, 493, 1974.
- 3- Martin D.C., Menck H.R.: The undescended testis: Management - after puberty. The Journal of Urology. 114, 77, 1975.
- 4- Charro Salgado A.L., Lopez Kacia A., Fernandez Cruz A.: Sindrome de Beckwith- Weidemann con criptorquidia bilateral. ¿Otra forma falsa de agonadismo?. Revista clinica Española, tomo 143 número 3, 1976.
- 5- Silver S.J., Kelly J.: Successful autotransplantation of an -- intra-abdominal testis to the scrotum by microvascular technique. The Journal of Urology, 115, 452, 1976.
- 6- Middleton G.V., Beason C.R., Gillenwater J.Y.: Two rare cases - of ectopic testis. The Journal of Urology, 115, 455, 1976.
- 7- Tsai S.C., Morin I.J.: The vanishing testis syndrome: indications for conservative therapy. The Journal of Urology. 115 - 758, 1976.
- 8- Amin M., Wheeler C.R.: Selective testicular Venography in abdominal cryptorchidism. The Journal of Urology, 115, 760, 1976.
- 9- Angulo R., Caballero I., Mejia P.: Bilateral seminoma 34 years after orchiopexy. The Journal of Urology. 118, 882, 1977.
- 10- Cortesi N., Ferrari P., Zambarda E., Baldini A., Pignati Korano: Diagnosis of bilateral abdominal cryptorchidism by laparoscopy. Endoscopy, 8, 33, 1976.
- 11- Levitt S.B., Kogan S.J., Engel R.M., Teiss R.M., Martin D.C., and Ehrlich R.M.: The impalpable testis: a rational approach to management. The Journal of Urology. 119, 515, 1978.
- 12- Levitt S.B., Kogan S.J., Schneider K.M., Becker J.J.: Endocrine tests in phenotypic children with bilateral impalpable testes can reliably predict "congenital" anorchism. Urology, 11, 11 - 1978.
- 13- Honoré L.H., F.R.C.P.(?): Unilateral anorchism. Urology, 11 - 251, 1978.

- 14- Klugo P., Van Dyke D.L., Weiss L.: Cytogenic studies of cryptorchid testes. *Urology*. 11, 255, 1978.
- 15- Woodard J.R., Parrott T.S.: Reconstruction of the Urinary tract in Prune Belly uropathy. *The Journal of Urology*, 119 824, 1978.
- 16- Freeny P.C., Cummings K.B., Simmons J.P.: Selective testicular venography for localization of nonpalpable testis. *Urology*, 12, 617, 1978.
- 17- Kowad J.J., Konvolinka G.W.: Torsion of undescended testis- *Urology*, 12, 567, 1978.
- 18- Marshall F.P., Shermeta D.W.: Epididymal abnormalities associated with undescended testis. *The Journal of Urology*. 121, 341, 1979.
- 19- Weiss R.M., Glickman M.S., Iytkin B.: Clinical implications of gonadal venography in the management of the non-salvable undescended testis. *The Journal of Urology*. 121, 745, 1979.
- 20- Hinman F.J.R.: Unilateral abdominal cryptorchidism. *The Journal of Urology*. 122, 71, 1979.
- 21- Gibbons M.D., Ironie W.J., Duckett J.W.: Management of the - abdominal undescended testicle. *The Journal of Urology*. 122, - 76, 1979.
- 22- Madrazo B.L., Richard C. Klugo., Parks J.A., Diloreto R.: -- Ultrasonographic demonstration of undescended testes. *Radiology* 133, 181, 1979.
- 23- Griffin J.E., Wilson J.D.: The syndromes of androgen resistance. *The new England Journal of Medicine*. Jan. 24, 1980.
- 24- Lee J.K.T., McClennan B.I., Stanley R.J. y Sagel S.S.: Utility of computed tomography in the localization of the undescended testis. *Radiology*. 135, 121, 1980.
- 25- Khademi M., Seebode J.J., Falla A.: Selective spermatic arteriography for localization of an impalpable undescended testis. - *Radiology*. 136, 627, 1980.
- 26- Marshall F.P., Weissman P.M., Jeffa R.D.: Cryptorchidism: the surgical implications of non-union of the epididymis and testis. *The Journal of Urology*. 124, 560, 1980.
- 27- Silber S.J., Cohen R.: Laparoscopy for cryptorchidism. *The -- Journal of Urology*. 124, 928, 1980.
- 28- Pak K., Sakaguchi N., Takeuchi H., Tomoyoshi T.: Computed tomography of carcinoma of the intra-abdominal testis. *The Journal of Urology*. 125, 253, 1981.

- 29- Silber S.J.: The intra-abdominal testes: microvascular autotransplantation. The Journal of Urology. 125, 329, 1981.
- 30- Stage K.H., Schoenvoel R., Lewis G.: Testicular scanning: Clinical experience with 72 patients. The Journal of Urology. 125, 334, 1981.
- 31- Scott J.: The impalpable testis: Location by laparoscopy. J. Pediatr-Surg. 17, 14, 1982.
- 32- Jones I.R.G., Young I.D.: Familial incidence of cryptorchidism.-- The Journal of Urology. 127, 508, 1982.
- 33- Philipborn H.F.: On searching for the missing testis. Pediatric Notes, 6, 96, 1982.
- 34- Bartone F.F., Schmidt.: Incidence of chromosomal abnormalities in cryptorchidism. The Journal of Urology. 127, 1105, 1982.
- 35- Mininberg D.T., et al.: And still more on timing of operation on the undescended testis. The Journal of Urology. 128, 782, 1982.
- 36- Tovar J.A.: Maldesarrollo testicular. Publicación de la Universidad del País Vasco. Servicio de Pediatría. Hospital Materno-Infantil Nuestra Señora de Aránzazu. San Sebastián. 1982.
- 37- Waksman J., Dinner M., Handler K.: Results of testicular autotransplantation using the microvascular technique: Experience with 8 intra-abdominal testes. The Journal of Urology. 128, 1319, 1982.
- 38- Silva Ferreira Vianna R., Crivelenti Moura D., Gonzaga L., Siqueira Vianna A.: Criptorquidia: ventajas de la cirugía temprana, Bol. - Méd. Hosp. Infantil. México. 40, 36, 1983.
- 39- Tolverson H.K., Houttuin E., Heiberz E., Sundaran M., Shields J.H. - Comparison of computed tomography with high-resolution real-time ultrasound in the localization of the impalpable Undescended testis. Radiology. 146, 133, 1983.
- 40- Garagorri J.K.: Hormonal treatment of cryptorchidism. J. Pediatr - 101, 923, 1983.
- 41- Smolko K.J., Kaplan J.V., Brock R.A.: Location and fate of the nonpalpable testis in children. The Journal of Urology. 129, 1204, 1983.
- 42- Mininberg D.T., Hodger J.C., Bedford J.M.: Ultrastructural evidence of the onset of testicular pathological conditions in the cryptorchid human testis within the first year of life. The Journal of Urology. 128, 782, 1982.

- 43- Cortada X., Kousseff B.G.: Cryptorchidism in mental retardation. The Journal of Urology. 131, 674, 1984.
- 44- Lowe D.H., Brock W.A., Kaplan G.W.: Laparoscopy for localization of nonpalpable testes. The Journal of Urology. 131, 728 1984.
- 45- Gilhooly P.S., Meyers P., Lattimer J.K.: Fertility prospects for children with cryptorchidism. AJDT. 138, 940, 1984.
- 46- Jackson N., Pike M.C., M.Gough.: Undescended testes-is surgery-necessary. The new England Journal of Medicine. 315, 517, 1984.
- 47- Hamidinia A., Nold S., Amankwah K.S.: Localization and treatment. Surgery, Gynecology y Obstetrics. 159, 479, 1984.
- 48- Malone P.S., Guiney E.J.: The value of laparoscopy in localising the impalpable undescended testis. British Journal - of Urology. 56, 429, 1984.
- 49- Steinhardt G.F., Kroovand R.I., Perlmutter A.D.: Orchiopexy : - Planned 2-Stage technique. The Journal of Urology. 133, 434 1985.
- 50- Hajfer J.: Symposium on cryptorchidism. The Urologic clinics of North America. 9, Num. 3. 1982.
- 51- King L.R.: Optical treatment of children with undescended - testes. The Journal of Urology. 131, 734, 1984.
- 52- Muller J., Skakkebaek N.E.: Abnormal germ cells in maldescended testes: A study of cell density, nuclear size and deoxy - ribonucleic acid content in testicular biopsies from 50 boys. The Journal of Urology. 131, 730, 1984.
- 53- Fallon B., Kennedy T.J.: Long-term follow-up of fertility in cryptorchid patients. Urology. 25, 502, 1985.
- 54- Kamidono S., Takada K., Ishizumi J., Furumoto M., Urano Y.: Giant seminoma of undescended testis in down syndrome. Urol. 25, 1985.
- 55- Hamidinia A.: Testicular function after orchiopexy. Urology- 26, 281, 1985.
- 56- Hanson Al L., Terhune D., Jordan G., Auman J.R., Peterson N., - MacDonald J.: Preoperative laparoscopic localization of the - nonpalpable testis. The Journal of Urology. 134, 919, 1985.
- 57- Snow B.V., Rowland R.G., Seal G.M., Williams S.D.: Testicular - tumor in patient with persistent Mullerian duct syndrome. Urology. 26, 495, 1985.

- 58- Kelalin P.P., Lowell P.K., Belman A.B.: Clinical pediatric Urology. W.B. Saunders Company. Vol II, 684, 884. 1985.
- 59- McClure R.D., Hricak: Magnetic resonance imaging: Its application to male infertility. Urology. 27. 91. 1986.
- 60- Redman J.F.: Purported absence of testis following surgical exploration: The need for further investigation. The Journal of Urology. 135. 378. 1986.
- 61- Sharpe H.R., Doozan D.Z., Cooper I.: Intratesticular factors and testosterone secretion: The role of luteinizing hormone in relation to changes during puberty and experimental cryptorchidism. Endocrinology. 119. 2089. 1986.
- 62- McDougall E.M., Mikhael B.R., Carpenter B.: Ectopic renal tissue associated with an undescended testis: A case report. The Journal of Urology. 135. 1018. 1986.
- 63- Weiss R.H., Carter A.R., Rosenfield A.T.: High resolution real time ultrasonography in the localization of the undescended testis. The Journal of Urology. 135. 936. 1986.
- 64- Putterweit W., Ritch R., Thairat Teekhasanee, Nelson E.S.: Coexistence of Prader-Willi syndrome congenital ectropion uvulae with glaucoma, and factor VI deficiency. JAMA. Vol 255. N-23 1986.
- 65- Hayakawa K., Mukai H., Nagakura E., Hata E.: Cases of simultaneous bilateral germ cell tumors arising from cryptorchid testes. The Journal of Urology. 136. 470. 1986.
- 66- Silvers C., Dudley H.E., Gough M.H., Jackson H.B., Pike M.J.: Undescended testis: The effect of treatment on subsequent risk of subfertility and malignancy. Journal of Pediatric Surgery 21. 691. 1986.
- 67- Raspa R.W., Subramaniam A.P., Roman N.A.: True hermaphroditism presenting as intermittent hematuria and groin pain. Urology- 28. 133. 1986.
- 68- Pike M.J.: Boys with late descending testes. British Medical Journal. 293. 1307. 1986.
- 69- Campbell's Urology. W.B. Saunders Company-Philadelphia. Vol 2 1661. 1986.
- 70- Rajfer J.: Urologic Endocrinology. W.B. Saunders Company-Pag. 28-34. 242-246. 1986.

- 71- Kozan S.J., Hill B., Bennett B., Smey P., Feda E.P., Levitt S.B.: Human monorchism: A clinicopathological study of unilateral - absent testes in 65 boys. The Journal of Urology. 135. 758. - 1986.
- 72- John Radcliffe Hospital Cryptorchidism study group: Cryptorchidism: an apparent substantial increase since 1960. British Medical Journal. 293. 1401. 1986.
- 73- Imperial Cancer Research Fund: Boys with late descending testes - source of patients with "retractile" testes undergoing orchidopexy? . British Medical Journal. 293. 789. 1986.
- 74- Kaplan I.H., Koyle M.A., Kaplan G.V., Farrer J.H., Rajfer J.: - Association between abdominal wall defects and cryptorchidism. The Journal of Urology. 136. 645. 1986.
- 75- Schiffer K.A., Kozan S.J., Feda E.P., Levitt S.B.: Acquired Undescend testes. AJDR. 141. 106. 1987.
- 76- Kozan B.A., Gupta R., Juenemann K-P.: Fertility in cryptorchidism: Further development of an experimental model. The Journal of Urology. 137. 128. 1987.
- 77- Rohatgi M., Menon P.S.V., Verma I.C., Iyengar K.: The presence of intersexuality in patients with advanced hypopadism -- and undescended gonads. The Journal of Urology. 137. 263. 1987.
- 78- Finci R., Günhan O., Celasun B., Gundor S.: Carcinoid tumor - of undescended testis. The Journal of Urology. 137. 301. 1987.
- 79- Gandia V.K., Arrizabalaga M., Leiva O., Diaz Gonzalez R.: Polychidism discovered as testicular torsion associated with an undescended atrophic contralateral testis: a surgical solution. The Journal of Urology. 137. 743. 1987.
- 80- Niatel M., Paniagua R., Recadera J., Cuezan A.: Hyperplasia - of spermatic cord nerves: a sign of testicular absence. Urology. 29. 411. 1987.
- 81- Rezvani I.: Cryptorchidism: A pediatrician's view. Pediatric - clinics of North America. 34 735. 1987.
- 82- Fritzsche P.J., Hricak H., Kozan B.A., Winkler M.L., Tanagho E. A.: Undescended testis: Value of MR imaging. Radiology. 164. - 169. 1987.

- 83- Adamsen S., Björjesson B.: Testis position and age at orchidopexy. *The Lancet*. 2. 162. 1987.
- 84- Jackson M.B., Ansell P.: The ascending testis-Anatomical obstruction to descent at orchionexy. *British Journal of Urology*. 33. 181. 1987.
- 85- Gauderer M.V.L.: Gastroschisis and extraabdominal ectopic testis: Simultaneous repair. *Journal of Pediatric Surgery*. 22 657 1987.
- 86- Weiler R.M., Seahore J.H.: Laparoscopy in the management of the nonpalpable testis. *The Journal of Urology*. 138. 382. — 1987.
- 87- Kaufman J.J.: *Current Urologic Therapy*. W.B. Saunders Company 1987.
- 88- Hinman F.Jr.: Survey: Localization and operation for nonpalpable testes. *Urology*. 30. 193. 1987.
- 89- Hadziselimovic P., Duckett J.W., Snyder H.M.III., Schnauffer L., Huff D.: Omphalocele, Cryptorchidism, and brain malformations. *Journal of Pediatric Surgery*. 22. 854. 1987.
- 90- Jackson M.B., Gough M.H., Dudley N.E.: Anatomical Findings at orchiopexy. *The Journal of Urology*. 59.568. 1987.
- 91- Janetschek G., Heilbronner R., Schachtner W., Rohr H., Mikuz G., Bartsch G.: Unilateral testicular disease: Effect on the contralateral testis (morphometric study). *The Journal of Urology*. 138. 878. 1987.
- 92- Gotoh M., Miyake K., Mitsuwa H.: Elastic fibers in tunica propria of undescended and contralateral scrotal testes from -- cryptorchid patients. *Urology*. 30. 359. 1987.
- 93- Kogan B.A., Gupta R., Juenneman K-P.: Fertility in cryptorchidism: Improved of fixation and treatment in an experimental model. *The Journal of Urology*. 138. 1046. 1987.
- 94- Zief W., Bernstein G.: Characteristics of abnormal food-intake patterns in children with Prader-Willi syndrome and study of effects of naloxone. *J Clin.Nutr*. 46. 277. 1987.
- 95- Givarcman A., Grindsted J., Hansen B., Jensen O.M., Skakkebaek. *The Journal of Urology*. 138. 1214. 1987.
TESTICULAR ORCHIDOPEXY RISK IN BOYS WITH MALDESCENDING TESTIS: A COHORT STUDY.

- 96- Hutson J.M., Beasley J.: The mechanics of testicular descent: Aust.Pediatr.J. 23.215. 1987.
- 97- York J.P., Drago J.R.:Torsion and teh contralateral testicle. The Journal of Urology. 133. 294. 1985.
- 98- Carroll P.R., Morse M.J., Koduru P.P.K., Taganti R.S.K.:Testicular germ cell tumor in patient with Klinefelter syndrome.- Urology. 31. 72. 1989.
- 99- Rozus B.J.: Polyorchidism and testicular torsion. Urology.31. 137. 1988.
- 100- Thasu Salman F., Adkins E.S., Fonkalarud E.T.: Morphologic - effects of unilateral cryptorchidism on the contralateral -- descended testis. Journal of Pediatric Surgery. 23. 479.1988.
- 101- Kullendorff C.M., Hederström E., Foraberg L.: Preoperative - Ultrasonography of the undescended testis. The Journal of Urology.Nephrol. 19. 13. 1985.
- 102- Malone P.S./ Guiney E.J.: A comparison between ultrasonography and laparoscopy in localizing the impalpable undescended testis. Br.J.Urol. 57.785. 1985.
- 103- Das S., Amar A.D.: The impact of laparoscopy on modern Urologic practice. Urologic Clinica of North America.5. 1988.
- 104- Robertson J.F., Azmy A.F., Cochran V.: Assent to ascent of the testis. British Journal of Urology. 61.146.1988.
- 105- Steinhardt G.F., Kroovand R.L., Perlmutter A.D.: Orchiopexy:-- planned 2-stage technique. J.Urol. 133. 434. 1985.
- 106- Woodhouse C.P.J., Snyder H.K.III.: Testicular and sexual function in adults with Prune Belly syndrome. J Urol. 133.607. - 1985.
- 107- Ford T.F., Parkinson M.C., Pryor J.P.: The undescended testis in adult life. Br.J.Urol. 57. 181. 1985.
- 108- Bjerklund Johansen y A.Iarmo: Ultrasonography in undescended testis. Acta Radiologica. 29. Pasc.2. 1988.
- 109- Swardlow A.J., Huttly., Smith P.G.: Is the incidence of testis cancer related to trauma or temperature? Br.J.Urol.61.1988.
- 110- Skinner D.G.,Lieskovsky G.: Genitourinary Cancer. W.B.Saunders Company. 46-51. 1988.