

462
24



Universidad Nacional Autónoma de México

FACULTAD DE ODONTOLOGIA

ODONTOLOGIA FORENSE

T E S I S

QUE PARA OBTENER EL TITULO DE

CIRUJANO DENTISTA

P R E S E N T A

Mirna Gabriela de la Torre Alvarez

TESIS CON
FALLA DE ORIGEN

MEXICO, D. F.

1989



UNAM – Dirección General de Bibliotecas Tesis Digitales Restricciones de uso

DERECHOS RESERVADOS © PROHIBIDA SU REPRODUCCIÓN TOTAL O PARCIAL

Todo el material contenido en esta tesis está protegido por la Ley Federal del Derecho de Autor (LFDA) de los Estados Unidos Mexicanos (México).

El uso de imágenes, fragmentos de videos, y demás material que sea objeto de protección de los derechos de autor, será exclusivamente para fines educativos e informativos y deberá citar la fuente donde la obtuvo mencionando el autor o autores. Cualquier uso distinto como el lucro, reproducción, edición o modificación, será perseguido y sancionado por el respectivo titular de los Derechos de Autor.

INDICE

INTRODUCCION	I
CAPITULO I:	
Antecedentes y Perspectiva histórica	1
CAPITULO II:	
Características Odontoestomatológicas para la identificación humana	5
CAPITULO III:	
Edad aparente basada en el estudio dental.....	30
CAPITULO IV:	
Exámen dental: Modelos de estudio; radiología; rugoscopia; fotorugoscopia; fotografía; registros de mordida ..	36
CAPITULO V:	
Fichas de identificación	54
CONCLUSIONES	64
GLOSARIO	66
BIBLIOGRAFIA	69

INTRODUCCION

La odontología forense, como rama poco estudiada de la odontología, es un método de identificación destinado a establecer la identidad de individuos post-mortem basandose en el conjunto de procedimientos y medios para estudiar sus características odonto-maxilio-faciales.

En la presente, se tratarán técnicas empleadas para orientar a determinar edad, sexo, grupo racial, ocupación, hábitos, probable posición socio-económica, y aportar datos para la reconstrucción facial de individuos fallecidos cuya identidad se desconoce.

Es importante conocer el proceder de los peritos en odontología, ya que con frecuencia, se presentan en los tribunales de justicia casos que requieren de la presencia de especialistas para la identificación de cadáveres, en donde otros medios de identificación pueden fallar.

Las ramas de la odontología son tambien de gran importancia para la investigación total del sujeto por identificar, pues contribuyen a formar características particulares del individuo, estas ramas son: Prótesis Fija y Removible, Prostodoncia, Ortodoncia, Endodoncia, Operatoria, etc.

En la actualidad la evidencia dental, puede ser de

gran ayuda en la identificación personal y en criminología. Es un método válido y fidedigno al nivel de otros métodos científicos de comparación, por lo que los Departamentos Médicos Forenses incluyen en la actualidad la participación de peritos en odontología.

CAPITULO I

"ANTECEDENTES Y PERSPECTIVA HISTORICA"

En 1685, la odontología forense se inicia en Australia, cuando el gobierno australiano acepta a la odontología como auxiliar de la medicina legal. Así mismo toma igual importancia en Prusia e Inglaterra.

En 1879, el Dr. Alton H. Thompson investiga y clarifica las huellas dentales y las características individuales de las arcadas dentales tanto en su morfología como en su distribución.

En 1894, el Dr. Plastching presentó en Roma, Italia, un método de identificación que fija las bases en la completa reconstrucción dentaria con fines legales, denominandola "odontometría".

En 1898, el Dr. Amadeo presentó en Paris, Francia, un trabajo cuyo nombre fue: "El Arte Dentario En Medicina Legal".

En ese mismo año, el Dr. Schwarz presenta un trabajo basado en las medidas de los maxilares y le da el nombre de "prosomémétria", proponiendo la integración de un cuerpo odontológico auxiliar al servicio de identificación humana.

En 1920, la Federación Odontológica Latinoamericana en

Montevideo, Uruguay, recomienda a los gobiernos anexar la ficha dental a los documentos de identificación, así como el archivo personal de cirujanos dentistas agremiados a dicha federación, con el fin de encontrar fichas disponibles para uso legal.

En 1924, el Dr. Armando López de León en Guatemala, Guatemala, publica un trabajo titulado "Odontología Criminal" implantando las bases de la rugoscopia.

En 1929, el Dr. Roberto Charlett, presenta al Congreso Internacional de Medicina y Farmacia Militar en Londres, Inglaterra, un trabajo en el cual, dada la alta incidencia de accidentes de aviación sucedidos en aquella época, menciona la necesidad de la elaboración de fichas signaléticas dentarias para el personal de aviación.

En 1932, el Teniente Médico Dentista Lindoro Ponce, publica en el boletín internacional de archivos belgas un artículo referente a la implantación del carnet buco-dental en la escuela naval de Argentina.

En 1933, el Dr. Roberto Alvarez Roettiger presenta ante el Congreso Odontológico Nacional, el proyecto de una ficha signalética odontoestomatológica militar.

En 1936, en la primera Convención de Médicos Militares Mexicanos, presenta el Dr. Alvarez un trabajo llamado "Fi -

cha Bucodental y Gráfica de Historia Clínica Odontoestomatológica de Lesiones Dento-Maxilofaciales para el Ejército Mexicano". En el mismo año publica en la revista estomatológica de Cuba "La Importancia de la Ficha Odontológica para la Identificación".

En 1940, el Dr. Jorge A. Castroverde crea un sistema de identificación a través de su ficha dental o idento-estomatograma, modifica la rugoscopia y da a conocer la fotorugoscopia.

En 1942, se establece en México la cátedra de odontología forense, desapareciendo posteriormente.

En 1946, los C.D. Rondall R. Glasgowny y Lloyd G. Wett de San Francisco California, Estados Unidos, publicaron en el Journal de la Asociación Dental Americana su trabajo titulado "Un Sistema de Identificación Dental".

En 1962, el Dr. C. Simonin, en Barcelona, España, publica su libro de medicina legal en el cual menciona como gran auxiliar de ésta a la odontología.

En 1964, aparecen artículos de Odontología Legal en la Asociación Dental Americana.

En 1968, con motivo de la reforma académica llevada a cabo en la Universidad Nacional Autónoma de México, se im -

parte nuevamente la cátedra de Odontología Forense.

En 1974, fué establecido oficialmente en México, en el Servicio Médico Forense el Departamento de Odontología Forense y hasta la fecha está a cargo de peritos en odontología, contribuyendo así al establecimiento de identidades de gran número de sujetos desconocidos.

La odontología forense ha adquirido una individualidad tal, que ha sido incorporada en los estudios de varias universidades y utilizada por los gobiernos de diversos países para facilitar la identificación.

CAPITULO II
"CARACTERISTICAS ODONTOESTOMATOLOGICAS
PARA LA IDENTIFICACION
HUMANA"

La cavidad bucal resulta ser una de las zonas más fide
dignas para establecer la identidad de una persona y pode -
mos reafirmar lo siguiente basados en una situación lógica-
y sencilla que se refiere al acto de reflejo que tenemos to
das las personas ante cualquier situación que ponga en peli
gro nuestra existencia o simplemente a una agresión directa
o indirecta; ésto es, cubrirnos la cara o protegerla con -
los brazos, objetos, agacharse, voltearse, etc., casi en -
forma rutinaria y por lo mismo, la comparación de los regis
tros dentales ante-mortem con los registros post-mortem, -
son útiles cuando faltan huellas digitales; las estructuras
bucales pueden proporcionar al odontólogo forense caracte -
rísticas distintivas suficientes para tomar una decisión -
respecto a la identificación, con un grado razonable de cer
tidumbre médica.

Hay dos hechos principales que hacen la evidencia den-
tal un factor importante en la identificación y en crimino-
logía:

1. El pequeño parecido que existe entre dos personas en-
sus características dentales.
2. El alto grado de indestructibilidad de los dientes, -

los huesos en los que están ubicados y los materiales con los que están restaurados y reemplazados.

Los dientes humanos se reconocen por su morfología y posición. Siendo el reborde alveolar vertical, los dientes están colocados en forma vertical, la corona y la raíz se encuentran, pues, sensiblemente en el mismo eje, mientras que en los animales las raíces están siempre muy curvas.

La individualidad de las características dentales se manifiestan por el hecho de que, en el adulto hay un número astronómico de combinaciones en las que los 32 dientes pueden estar ausentes o reemplazados y las 160 superficies dentarias, no cariadas u obturadas.

Además hay materiales de obturación diferentes y varios tipos de implantes protésicos. Los dientes naturales por sí mismos pueden mostrar anomalías identificadoras en la forma y acomodación y los tejidos que los rodean pueden mostrar evidencias relacionadas con la edad, enfermedad y ocupación.

El esmalte con el cual las coronas de los dientes están cubiertas, es un tejido duro con 95 % de minerales; es el más duro e indestructible del cuerpo humano. Es casi completamente resistente al deterioro del aire, tierra y agua y solamente es dañado o destruido por algún tipo de contacto con altas temperaturas, por grandes fuerzas mecánicas y-

agentes químicos, generalmente los ácidos.

Los materiales de reparación dental, resisten cambios como los dientes, de hecho, los materiales preciosos y algunas de las porcelanas sintéticas son considerablemente más resistentes a las altas temperaturas.

CARACTERISTICAS NORMALES.

El estudio de las características normales de los dientes y de los maxilares proporcionan datos precisos, que pueden servir para la identificación humana, igual que el conocimiento de anomalías que entran dentro del campo de la patología, que relacionadas con otras estructuras del organismo, sexo, raza y en total a la identificación humana.

Existen caracteres raciales:

La raza blanca se distingue por ortognatismo, mientras que el prognatismo alveolar se haya muy frecuente en la raza negra.

La longitud media de los dientes divide al hombre en tres grupos:

Los microdontos (europeos, egipcios, polinésicos), los mesodontos (chinos, indios, americanos, malayos, negros africanos) y los megadontos (australianos).

Las particularidades dentarias ligadas al sexo son:

Los dos incisivos centrales superiores son más voluminosos en el hombre que en la mujer.

La relación mesio-distal entre el incisivo central y el incisivo lateral es menor en la mujer que en el hombre.

En la mujer, la erupción de los dientes permanentes es más precoz, es uno o dos meses y medio antes que en el hombre, dependiendo de variaciones individuales, como son, en términos

nos generales: erupción prolongada, erupción acelerada; así como también debido a su alimentación y la zona geográfica de habitación.

Las épocas de erupción dentaria se extienden del 6o. - mes al 30o. mes para la primera dentición y del 6o. año al 21o. año para la segunda dentición.

También se toma en cuenta dentro de las épocas de erupción dentaria, los dientes natales que existen al nacer y - los neonatales que aparecen en el primer mes de vida, éstos dientes son miembros del complemento normal y no son super-numerarios.

Tiempo de erupción normal de los dientes temporales

Dientes	Superiores	Inferiores
Incisivo Central	7 y medio meses	6 meses
Incisivo Lateral	9 meses	7 meses
Canino	18 meses	16 meses
Primer Molar	14 meses	12 meses
Segundo Molar	24 meses	20 meses

Características de los dientes temporales

Los dientes temporales son menores en tamaño que los dientes permanentes y poseen un color blanco mate.

Los dientes anteriores, tienen la corona estrecha a nivel del cuello.

No existen depresiones sobre la superficie labial de las coronas de los incisivos.

La raíz es larga en proporción con la longitud de la corona y es estrecha.

Los dientes posteriores tienen pocos surcos en su corona.

La bifurcación radicular se encuentra cerca de la corona y existe poco tronco radicular.

Las raíces están muy separadas.

Tiempo de erupción normal de los dientes permanentes

Dientes	Superiores	Inferiores
Incisivo Central	7- 8 años	6- 7 años
Incisivo Lateral	8- 9 años	7- 8 años
Canino	11-12 años	9-10 años
Primer Premolar	10-11 años	10-12 años
Segundo Premolar	10-12 años	11-12 años
Primer Molar	6- 7 años	6- 7 años
Segundo Molar	12-13 años	11-13 años
Tercer Molar	17-21 años	17-21 años

En el adulto, el examen de la dentición no proporciona ninguna base seria para fijar la edad. Lo mismo sucede con el aplanamiento de las asperezas y el desgaste dentario.

A partir de los 45 años, la evolución dentaria empieza por la coloración amarillenta, sigue por la pérdida progresiva pero muy variable de las piezas dentarias.

En el viejo, las fisuras lineales, más o menos profundas, con frecuencia impregnadas de materia colorante, se forman en la cara labial de los incisivos centrales. La reabsorción del reborde alveolar descubre el cuello de una parte de la raíz, haciendo parecer a los dientes más largos.

CARACTERISTICAS ANORMALES O PATOLOGICAS

Existen otros puntos que son determinantes para hacer la diferenciación de un individuo, como son: las características anormales y patológicas. Cabe aclarar que el tratar - de desglosarlas adecuadamente sería un tema aparte y extensamente amplio, por lo tanto se tratará de realizar un reconocimiento de los puntos más trascendentales y que en determinado momento aclararían una situación confusa basándose - en tejidos duros, que difícilmente presentan alguna alteración.

El diente humano erupciona verticalmente con su raíz - en prolongación con la corona, en tanto que los terceros molares con frecuencia presentan raíces curvas, lo que permite reconocerlos con facilidad.

Los dientes recién erupcionados no presentan ningún - desgaste en sus cúspides y superficies, es frecuente observar en el borde tres mamelones que desaparecen rápidamente con el uso.

Los dientes pueden presentar anomalías en el desarrollo entre las que encontramos: anomalías de forma, dientes supernumerarios, ausencia de dientes o reducción de tamaño, anomalías de estructura, anomalías de erupción, anomalías - de posición y anomalías de oclusión.

1. Anomalías de Forma.

1.1 Cúspides Accesorias como son:

Cúspides accesorias bucales, linguales o palatinas-
(tubérculo de Carabelli).

1.2 Espolones o proyecciones del esmalte:

Se localizan sobre el lado bucal del diente, fre -
cuentemente en el primero y segundo molares inferiore
res.

1.3 Invaginaciones Dentarias:

Invaginaciones coronales, como es el Dens in Dent -
que se localizan frecuentemente en el incisivo cen-
tral superior permanente, puede ser bilateral y pre-
sentarse también en dientes temporales.

Invaginaciones radiculares, se localizan exclusiva -
mente en la raíz.

2. Dientes Supernumerarios.

2.1 Atípicos:

Poseen coronas en forma de clavija, cono o triángu-
lo y tienen una sola raíz, aparecen en la región in-
cisiva y son llamados mesiodens.

2.2 Eumórficos:

Son dientes accesorios que pueden brotar en la re -
gión bucal o lingual, erupcionan entre los dientes-
permanentes o deciduos y en ambos maxilares.

2.3 Gemelos:

Se desarrollan a partir de la división incompleta -

de un gérmen dentario único, a éste se le llama esquizodontismo o la fusión de dos gemelos regulares o accesorios denominados sindotismo.

Estas a su vez caen en una subdivisión que es:

2.3.1. Concrecencia:

Son dos dientes adyacentes unidos solamente por cemento, ésta unión puede formarse durante el desarrollo de los dientes o después de terminado el mismo.

2.3.2. Fusión:

Es la unión de dos o más dientes a través de la dentina, esmalte o inclusive pulpa.

2.3.3. Gemación:

Son dientes que se desarrollan por la unión de dos dientes supernumerarios con un diente regular.

3. Ausencia de dientes o reducción de tamaño.

3.1 Hipodoncia:

Solo unos cuantos dientes, ya sea individualmente o en pares simétricos bilateralmente faltan congénitamente.

3.2 Oligodoncia:

Es la falta de varios dientes y los existentes tienen un tamaño muy reducido.

3.3 Anodoncia:

Es la ausencia total de dientes de uno o de ambos maxilares.

Los dientes faltantes congénitamente con mayor frecuencia son los terceros molares, los segundos premolares y el incisivo lateral superior.

Entre la población blanca, los dientes laterales superiores faltan aproximadamente en un 2 % de los individuos, los segundos premolares en un 1 % y los terceros molares en un 20 % o más de las personas.

La ausencia de los incisivos laterales es de gran interés odontológico, dado que hay variación en la apariencia personal y en la marca o huella de mordida.

En muchos casos es difícil diferenciar entre ausencia congénita de dientes y pérdida post-erupcional. Otras circunstancias tales como una delineación completa o casi perfecta de los dientes restantes, dentadura intacta, o el aspecto radiológico del hueso alveolar nos indica que los dientes faltantes nunca existieron.

Las extracciones de rutina son las causantes de la ausencia de dientes en la gran mayoría de los casos. Las causas principales para la extracción dental son: la caries y la enfermedad parodontal.

Algunos dientes son extraídos por lesión accidental, principalmente por fractura. Los primeros premolares tanto superiores como inferiores, son algunas veces extraídos en

personas jóvenes, para dar espacio en maxilares, con fines de corrección ortodóntica o de oclusión.

Los terceros molares son con mucha frecuencia extraídos por tendencias a una erupción incompleta o aberrante.

La caída accidental de los dientes puede ocurrir durante la vida o en el momento de la muerte; puede ser distinguida de las extracciones profesionales por el daño de tejidos blandos exagerado y por la fractura ósea alveolar.

La distinción es difícil en el vivo, por la total cicatrización de los tejidos lesionados. La caída de los dientes post-mortem (por manos extrañas), puede ser diferenciada de las pre-mortem por la ausencia de un coágulo sanguíneo en la lesión, ya que la hemorragia después de la muerte nunca se presenta.

En el esqueleto, es muy frecuente que los dientes se deslicen de sus cavidades y hasta se salgan de ellas, debido a la falta de tejidos blandos y membranas periodónticas, las que primeramente los mantenían en sus alveolos. En estos casos existen poco o ningún daño circundante.

Se requieren de dos a tres semanas en el vivo, para que los tejidos blandos cicatricen después de la extracción y seis semanas o más para que el hueso alveolar se repare completamente. A medida que el hueso regenera, los bordes-

del alveolo se reabsorben y hay un redondeamiento de la cresta ósea; en consecuencia hay un aplanamiento gradual y una pérdida de la dimensión vertical del hueso alveolar, especialmente en caso de extracciones múltiples.

Es posible determinar por el exámen químico radiológico post-mortem el tiempo antes de la muerte en que fueron hechas las extracciones recientes, pero sólo se pueden hacer estimaciones aproximadas una vez que la cicatrización ósea es completa.

4. Anomalías de estructura. Anomalías de esmalte.

4.1 Hipoplasia esmalte.

Se presenta generalmente en los incisivos centrales y laterales, caninos con estría y ondulaciones situados horizontalmente, decoloración normal en las superficies radiales o bucales de los dientes.

Pueden presentarse alteraciones en la coloración y depresiones tan profundas que parecen hoyos únicos o situados en dos o más series horizontales.

4.2 Amelogénesis imperfecta.

Esta es una alteración del desarrollo en la formación del esmalte que afecta todos los dientes, tanto los temporales como los permanentes, la dentina es normal.

En algunos casos las coronas de los dientes están totalmente libres del esmalte y la dentina expuesta presenta una coloración que va desde el color tostado claro hasta el marrón oscuro. La alteración del color se debe a la absorción de los pigmentos a partir de alimentos por medio de la dentina porosa.

Anomalías de la dentina

4.3 Dentina opalescente hereditaria.

Ocurre en las denticiones permanente y temporal, - los dientes presentan un color amarillo hasta azul gris. Poco después de la erupción, el esmalte se fractura separándose de la dentina en fragmentos - pequeños o grandes y deja bordes cortantes en los lugares de la fractura, algunas veces se rompen - cúspides enteras durante la masticación.

4.4 Displasia de la dentina.

En esta alteración, las coronas tienen un color - normal y contornos sin cambios secundarios en el - esmalte, tienen raíces extremadamente cortas que - no pueden resistir las exigencias funcionales.

5. Anomalías de Erupción.

5.1 Dentición prematura.

Los dientes temporales salen antes del final del - tercer mes de vida o cuando los dientes permanen -

tes salen antes del final del cuarto año. Dentro de esta anomalía de erupción entran los dientes na tales o neonatales, son dientes que existen al nacer o que salen dentro del primer mes de vida.

5.2 Dentición prolongada.

La dentición prolongada es cuando el primer diente primario sale después del final del décimotercer mes de vida o cuando el primer diente permanente sale después del final del séptimo año de vida.

6. Anomalías de posición de los dientes.

Los defectos de posición son numerosos, el conocimiento de las malas posiciones y su diagnóstico nos ayuda grandemente a la identificación. Las anomalías más raras pueden ser:

6.1 Aberraciones en la evolución.

Canino entre el lateral y el central; el premolar en palatino.

6.2 Dientes incluidos.

Fuera de toda malformación de los maxilares; los dientes retenidos más frecuentes son los terceros molares mandibulares y los caninos maxilares, provocando frecuentemente fistulas, abscesos y quistes. Los terceros molares superiores quedan incluidos también sin dar lugar a complicaciones.

Es necesario, en materia de identificación y ante la ausencia injustificada de dientes, pensar en la inclusión y verificarlo con radiografías regionales si se sospecha que estos dientes están alejados de su lugar de elección.

7. Anomalías de oclusión.

No hay maxilares en perfecta relación entre sí y tampoco denticiones con alineación y oclusión simétricas inicialmente, para que tengan importancia significativa en la identificación.

Las irregularidades son de tal magnitud, que le dan un aspecto único a la cara de una persona.

Las anomalías más pronunciadas en el aspecto facial, son producidas por malas relaciones horizontales o verticales entre los molares. A tal respecto existe una clasificación que nos ubica en tres grupos principales con sus respectivas variantes y éstas determinan la forma de arcada y cara.

Clasificación de Angle:

Clase I	:	Neutroclusión
Clase II	:	Distoclusión
Clase III	:	Mesioclusión

Estas, independientes de sus características individuales manifiestan tres tipos de apariencia facial:

Hormocéfalo
Dolicocéfalo
Bradicocéfalo

Este tipo de oclusiones se establece en base a la relación intercuspídea que existe entre el primer molar superior con el primer molar inferior y dependiendo de ésto existe el prognatismo y el retrognatismo.

7.1 Prognatismo.

Se refiere a la disposición del incisivo o incisivos inferiores en posición anterior, está asociado con la proyección del mentón, labio inferior engrasado y ángulo mandibular aplanado.

7.2 Retrognatismo.

Se refiere a la posición del maxilar inferior por detrás del arco incisivo superior, sin que exista relación armónica entre mentón y premaxila.

Las principales irregularidades de la alineación son: espaciamiento, rotación, choque intercuspídeo de los dientes y colocación fuera de la arcada de los dientes restantes.

El espaciamiento interdentario llamado diastema, es un

acontecimiento común y con frecuencia identificador.

MANIFESTACIONES DE ENFERMEDADES Y DEFECTOS PROFESIONALES EN TEJIDOS BLANDOS Y DIENTES.

La buena salud de un individuo puede verse perjudicada por el excesivo uso de algunos órganos o partes de su cuerpo o por la exposición a diversos agentes químicos o mecánicos.

Básicamente, todas las enfermedades bucales son una reacción tras la exposición de la cavidad oral o de sus partes integrantes a agentes patógenos externos, que actúan localmente o sistemáticamente. Las sustancias utilizadas en la producción industrial de algunos materiales, pueden hallarse a menudo en la boca y en los dientes.

Hay profesiones en las que se utilizan compuestos inorgánicos, principalmente metálicos y orgánicos como las anilinas y derivados benzénicos que pueden producir decoloraciones, inflamación o ulceración de la mucosa oral y cambios óseos patológicos, sin embargo, a pesar del gran número de materiales nuevos utilizados en la industria, existen actualmente pocas profesiones en las que se produzcan alteraciones en las piezas dentarias, debido a la mejoría de las condiciones de trabajo.

Estas manifestaciones marcan una pauta a seguir en la-

identificación de un individuo por su oficio o profesión.

Los tejidos duros de las piezas dentarias pueden presentar defectos por pérdida de sustancia, si han sido expuestas a varios ácidos que disuelven los materiales, con lo que las partes debilitadas de la pieza se erosionan o tiñen con facilidad.

Los ácidos de la industria minera, tales como el ácido clorhídrico, sulfúrico o nítrico producen trastornos en el esmalte.

El primer efecto del ataque químico es la descalcificación de las superficies dentales, sobretodo de la labial, puesto que ésta es la superficie expuesta con mayor frecuencia a los vapores de los ácidos.

La porción descalcificada se desgasta continuamente por la masticación vigorosa de los dientes.

La destrucción profesional por los ácidos de las piezas dentarias afecta de modo característico a las coronas de los incisivos y caninos.

Las piezas del maxilar inferior se afectan con mayor frecuencia que las del maxilar superior.

También puede ser evidente un cambio de color porque

la pieza dentaria afectada pierde a menudo su brillo y adquiere un color pardo. La velocidad con que se producen éstas alteraciones depende de muchos factores, tales como la concentración del ácido y el tiempo de exposición.

En casos muy extremos, se pierde rápidamente la totalidad de la corona y la encía puede cubrir la raíz remanente.

Es muy conocida la tinción de los dientes y las encías por los polvos de productos químicos industriales y cada cual tiene su color característico; por ejemplo: en la intoxicación por mercurio llamada estomatitis mercurial o hidrargirismo, la pigmentación de las encías es azul gris difusa; otra de las manifestaciones es la destrucción alveolar, pérdida de los dientes a consecuencia de la acción irritante del sulfato de mercurio.

El arsénico, producto químico que se utiliza para la conservación de pieles de animales y para teñir tejidos, los obreros que trabajan éste ácido, pueden manifestarse con pigmentación generalizada de la piel. El arsenismo como se llama a ésta enfermedad raras veces origina alteraciones en los tejidos bucales; sin embargo, cuando se llega a presentar, se destaca en forma de una estomatitis ulcerativa necrosante intensamente dolorosa.

En la administración interna del bismuto o bismutismo, se encuentran en éstas personas áreas ligeramente pigmen-

das en la región marginal gingival negroazuladas, de límites precisos, acompañados de inflamación.

Una de las consecuencias de la exposición excesiva profesional o una intoxicación debida al plomo de las conducciones de agua, pinturas y juguetes que contengan plomo, se pueden manifestar la estomatitis plúmbica, que se traduce en una línea azulada que sigue los márgenes gingivales interproximales y libres, aparece también en las mucosas, mejillas y lengua; sialorrea y sabor metálico. Aunque esto se de actualmente en raras ocasiones.

En la argiria o administración excesiva de sales de plata, puede originarse una coloración grisácea o negroazulada en la piel o mucosas. Puede ser localizada o difusa; los tejidos bucales adquieren un color negroazulado con un matiz especial, brillante y metálico.

Aún cuando la mayor parte de las tinciones se deben a motivos profesionales, existe la posibilidad de que puedan ser consecuencias de otras causas.

DEFECTOS DEBIDOS A OFICIOS.

En el oficio de un confitero, este individuo presenta un tipo especial de destrucción de los diestes, porque el polvo de azúcar rodea por completo a las piezas dentarias y produce una caries circular.

Al contrario de ésto, se observa una erosión dental motivada por el excesivo consumo de frutas sobretodo, cítricos, sumos de frutas enlatadas y bebidas aciduladas.

Debido a agentes mecánicos, el desgaste fisiológico de las piezas dentarias está limitado a las superficies oclusivas, mientras que la abrasión ocupacional, se produce en las porciones de las piezas utilizadas para sujetar diversos objetos, herramientas e instrumentos.

Dicha abrasión se observa en costureras, tapiceros, ebanistas, zapateros y muchos otros. El hecho de sujetar objetos con los dientes, puede tener distintos efectos, puesto que el modo como ésto se realiza, varía entre los distintos trabajadores.

En ocasiones se origina una abrasión localizada y fractura de los tejidos dentarios, así como la lesión de los tejidos blandos como labios y la lengua, que dan lugar a un engrosamiento de la porción afectada. En ocasiones puede producirse la pérdida total de la corona, debido a las repetidas fracturas.

Si la fuerza necesaria para sujetar el objeto es excesiva, los tejidos de sostén del diente ceden, con una pronunciada pérdida de los dientes.

La relación oclusiva determina la naturaleza de la al-

teración, porque, si la articulación de los dientes es normal, pueden sujetarse objetos tales como tachuelas. Si no es normal los objetos se sujetan con los labios, que entonces presentan señales de traumatismos.

Los sopladores de vidrio presentan un característico desgaste de sus dientes y labios, la pipa que se hace girar rápidamente, golpea y fractura a menudo los dientes, desgastándolos y rompiendo los ángulos de los incisivos.

Los músicos que tocan instrumentos de viento, presentan defectos típicos en sus dientes y labios, y por ello es posible para un experto, identificar no sólo que toca un instrumento, sino que tipo de instrumento es.

Por ejemplo los que tocan el oboe o el corno inglés, tienen defectos relativamente limitados tanto en los incisivos centrales, como en los incisivos laterales. El hecho de morder la embocadura de un instrumento, produce abrasión sólo en los bordes incisivos de las piezas, y no en la porción palatina. Los incisivos faltan con frecuencia.

Los músicos que tocan instrumentos de metal presentan a veces, una tinción de metal color verde oscura de los dientes.

No es infrecuente que los dientes anteriores de peluqueros, tapiceros, zapateros y ebanistas presentan melladu-

ras características de sus bordes incisivos, éstas características nos señalarán los diferentes oficios que pueden darnos la identidad de una persona.

DEFECTOS DEBIDOS A HABITOS.

Puede sospecharse la existencia de un hábito personal cuando existe un desgaste no normal de los dientes o una separación de los mismos.

Los defectos producidos por los hábitos son casi siempre consecuencia de una abrasión anormal. Los hábitos se pueden agrupar en tres clases:

Neuróticos

Profesionales

Diversos

Los traumatismos que sufre un diente, dependen de la mano empleada para sacar un clavo o una tachuela de entre los dientes, el trabajador surdo presentará los defectos en el lado derecho y los diestros en el izquierdo.

El hecho de sujetar una pipa con los dientes, suele presentar un resultado característico si se hace de un modo prolongado, se crea una apertura característica entre los dientes incluso cuando están en contacto entre sí. Además el hecho de fumar una pipa, afecta a menudo los tejidos blandos produciendo una estomatitis nicotínica.

El fumador presenta una tinción característica de la superficie lingual de los incisivos del maxilar inferior y de las superficies palatinas de los molares del maxilar superior.

En las personas de edad avanzada, en los individuos que ejerzan profesiones en las cuales se producen grietas en el esmalte y en los pacientes con bruxismo la tinción característica por el humo es intensa.

Cuando la abrasión es intensa, descubre la dentina y ésta puede teñirse intensamente.

En las mujeres que utilizan determinadas horquillas para el cabello, se produce melladuras de los dientes, y son habitualmente localizadas y muy características.

Las anomalías y defectos producidos por las ocupaciones y hábitos, tienen un gran valor en odontología forense, ya que ayudan al investigador a identificar un cuerpo desconocido, facilitando la investigación.

CAPITULO III
"EDAD APARENTE BASADA
EN EL ESTUDIO DENTAL"

La determinación de la edad del individuo puede obtenerse a través del examen macroscópico, microscópico y radiológico de los dientes, tanto in situ de los maxilares o fuera de ellos.

Se ha aceptado por mucho tiempo que el estado eruptivo de los dientes, es uno de los hechos más precisos para determinar la edad de los niños. Se incluye también la estatura, el peso, el estado de calcificación de los huesos y los cambios físicos al momento de la pubertad.

La presencia o ausencia de varios dientes resulta útil para la identificación hasta los quince años de edad aproximadamente. En este tiempo, todos los segundos premolares permanentes han hecho erupción completa y sus raíces han terminado su desarrollo.

La erupción del tercer molar es muy errática y no puede ser utilizado ésto como base para la determinación, sin embargo, nos muestra que la persona tiene por lo menos 17 años de edad. Si la formación de la raíz de los terceros molares se encuentra incompleta, se puede decir que el sujeto tiene menos de 20 años de edad.

Las determinaciones de edad a partir del estado eruptivo de los dientes, puede llevarse a cabo por simple inspección clínica apoyada en exámen radiográfico, ésto es todavía más preciso dado que, permite la visualización adicional del estado de desarrollo de los dientes que aún no han erupcionado y el grado de madurez radicular, en los que ya lo han hecho.

La evidencia clínica ayuda a determinar si la edad está en el punto más alto de erupción (entre 6 y 11 años) , - los signos habituales son:

1. Atricción y lascitud.
2. Aflojamiento de los dientes temporales cercanos a - su caída, especialmente de éstos dientes, debido al crecimiento óseo normal en el desarrollo de la cara
3. Inflamación del hueso y los tejidos blandos, indicando la próxima erupción de los dientes permanentes.

En la edad adulta habiendo terminado su evolución, es necesario tomar en cuenta otros factores de consideración. - En el diente extraído podemos observar:

1. Abrasión:
Compromete los bordes de los incisivos, la punta de los caninos, las cúspides de los molares que se van haciendo más planos con la edad.
2. Migración parodontal:
Está constituida por la retracción de las encías, -

el denudamiento mayor o menor de los espacios interdentario y de la lisis alveolar. Esta última se estima en los siguientes grados:

2.1 Ligera:

Cuando el cuello está denudado.

2.2 Media:

Cuando la lisis alveolar es aparente y están desprendidas las papilas.

2.3 Acentuadas:

Cuando se presenta una lisis profunda y existen amplios desprendimientos.

La coloración de los dientes presenta éstas variantes:

1. Ligeramente amarillentos en la erupción.
2. Blanca en la adolescencia, para volverse después amarillenta con tintes grisáceos.
3. Verduzcos o de coloración café, en los adultos y adultos viejos.

Cuando se practican cortes de los dientes, los resultados permiten estimaciones más precisas y si el examen se practica en varias piezas dentales, los resultados son aún más satisfactorios. Los elementos que se toman en cuenta son:

1. Atricción:

Desgaste de las superficies incisivas y de oclusión.

2. periodontopatías:

Cambios anormales en los tejidos de sostén.

3. Formación de dentina secundaria:
Llenado del conducto de la pulpa, con tejido duro.
4. Aposición de cemento:
Aumento de grosor del cemento, especialmente en la punta de la raíz.
5. Resorción radicular:
Áreas del cemento y la dentina claramente delimitadas. Mineralización del conducto o conductos de la dentina de la raíz.

La desaparición total de los dientes no es un dato preciso para estimar la edad de los adultos, en cambio, la desaparición de los procesos alveolares y la abertura del ángulo mandibular, si son signos evidentes de senilidad, éstos signos, complementándose con el examen de estimación de las suturas oseocraneanas y la fusión de las epífisis con las diáfisis permiten aproximaciones de la edad.

De los tejidos anexos, tomamos datos de la bóveda palatina, para determinar la edad de un individuo, como son:

1. Rugosidades que en ella existen, ya que son de gran utilidad para la identificación.
2. Su forma que puede ser:
 - 2.1 Mediana
 - 2.2 Ancha
 - 2.3 Plana
 - 2.4 Redondeada
3. Sus alteraciones patológicas; división del velo del

paladar y de la bóveda ósea, presencia de torus que puede ser:

- 3.1 Mediano
- 3.2 Unilateral
- 3.3 Bilateral
4. Abultamiento en la superficie de la bóveda:
 - 4.1 Quiste dentígero de un canino incluido.
 - 4.2 Quiste radicular del incisivo lateral.
 - 4.3 Quiste de la raíz interna de un molar.
5. Lesiones por succión o por aparatos protésicos.
6. Perforaciones patológicas o accidentales.

De los tejidos peridentarios se destacan:

1. Procesos de lisis alveolar.
2. Reabsorción de los tejidos dentarios al nivel de extracciones, que pueden ser:
 - 2.1 Ligera
 - 2.2 Mediana
 - 2.3 Importante

CARIES, CUIDADOS Y TRABAJOS REALIZADOS EN LAS PIEZAS DENTARIAS

El odontólogo debe anotar los tratamientos de los que es objeto un enfermo. Les sirve para demostrar la índole de trabajo realizado y puede servir para establecer una identificación en caso necesario.

Naturalmente que la elaboración de una ficha destinada a establecer la identidad es cosa distinta a la ficha en la que se consignan los cuidados habituales. Es de vital interés anotar la naturaleza de los materiales en caso de obturaciones como cemento, porcelana, resina, amalgama, oro, etc.

Además de todas las anomalías ya consignadas debemos anotar las apicectomías, la abultación de quistes periapicales, etc.

Las prótesis deben ser objeto de descripciones minuciosas. Asimismo el número de piezas dentarias ausentes y reemplazadas que no es lo mismo.

CAPITULO IV

"EXAMEN DENTAL:

MODELOS DE ESTUDIO; RADIOLOGIA;
RUGOSCOPIA; FOTORUGOSCOPIA;
FOTOGRAFIA; REGISTRO DE MORDIDA"

MODELOS DE ESTUDIO.

La ficha, aún cuando sea cuidadosa en su formato y redacción no es una traducción completa de las circunstancias que ocurren en un sujeto dado. Es más bien un retrato hablado y no real; esto se suple con un examen de modelos.

Jean Morison, en su tesis "Identificación por los dientes" pregoniza la toma de impresiones y la confección de modelos de yeso, utilizable para las diversas actividades medico forense.

RADIOLOGIA.

La valoración radiológica de dientes y huesos es muy valiosa para examen y comparación positivos, podemos observar formas distintas de restauraciones, bases bajo restauraciones, forma de dientes y raíces, en algunas ocasiones un solo diente es lo que queda y puede hacerse la comparación con radiografías, siendo ésta una fuente fidedigna de compa

ración ante-mortem y post-mortem.

Es esencial que todas las radiografías sistemáticas - que se tomen durante el transcurso de la práctica dental - estén adecuadamente lavadas, fijadas, a modo que puedan - usarse muchos años después.

Se obtienen mejores resultados cuando la angulación de la película con el tubo de rayos X es la misma que en las - películas originales; tomando en diferentes ángulos puede - lograrse una placa que se aproxime a la película original.

La longitud radicular y formas de obturaciones son bue nos puntos de referencia para comparación.

En general, el tiempo de exposición de los rayos X debe reducirse para restos post-mortem, en restos con tejidos blandos debe ser la mitad de la exposición normal, mientras que en restos esqueléticos a dientes, debe ser menor a la mitad de la exposición normal.

No sólo deben hacerse varias angulaciones de prueba si no que el operador deberá también dar varios tiempos de exposición diferentes.

Los dientes que han sido incinerados, inmersos en agua durante un período prolongado o sujetos a otros cambios ambientales burdos, pueden haber sufrido algunos cambios en -

la densidad de la estructura dental, del material de obturación o de la base.

La disposición distintiva de la base cemental por sí sola puede ser un factor determinante en la identificación; por ésto, se necesita variar el tiempo de exposición para revelar claramente la disposición de la base y distinguirla del material de obturación.

Deben obtenerse radiografías ante-mortem de cualquier tipo, sin importar cuán antiguas sean, por ejemplo: las placas laterales de cráneo conservadas por un ortodontista, pueden permitir que se haga una identificación. En muchas ocasiones la anatomía radicular y la estructura ósea habrán cambiado muy poco y contribuirán al esfuerzo total de la identificación.

La anatomía radiográfica de los maxilares superior e inferior a menudo es el medio más útil para comparación positiva. Puesto que las radiografías de aleta mordible son uno de los medios de diagnóstico más comunes, en muchos consultorios deben incluirse como parte del examen ante-mortem.

Las radiografías de aleta mordible post-mortem pueden tomarse si quedan suficientes estructuras dentales y no hay rigidez cadavérica. Los estudios de aleta mordible, tanto ante-mortem como post-mortem son especialmente impor-

tantes porque permiten comparar restauraciones y dientes al mismo tiempo.

Los materiales de obturación radiopacos a menudo son - muy distintivos y puede confiarse en ellos para identifica- ción positiva al comparar con radiografías ante-mortem.

Deben también tomarse radiografías periapicales post - mortem cuando falten restauraciones o dientes; pueden ser - distintivos los modelos de trabéculas óseas, conductos nu - tritivos, agujeros que dan paso a nervios y procesos patoló- gicos.

Las radiografías panorámicas se usan con mucha frecuen- cia en muchos consultorios de cirujanos dentistas, se utili- zan en particular, en forma preoperatoria, en extracciones- múltiples, de terceros molares y quistes odontogénicos.

Sin embargo, las radiografías panorámicas son de uso - limitado para comparación directa, ya que es difícil tomar- radiografías panorámicas post-mortem de material de autop- sia, a menos que la cabeza se desarticule o esqueletice.

RUGOSCOPIA

La rugoscopia está basada en la variedad de arrugas pa- latinas o crestas papilares que existen en la bóveda palati- na.

Las rugosidades palatinas están situadas en la región anterior del paladar duro, que se forman en el embrión cerca del tercer mes de la vida intrauterina, y no desaparecen sino hasta la completa desintegración de los tejidos por la muerte del individuo, siendo diferentes en cada persona. - Esta es la razón por la cual la rugoscopia es una ciencia - destinada a la determinación de la identidad humana.

Las arrugas palatinas se dividen en tres que son:


Diferentes

Inmutables


Perennes

El Profesor Luis Silva ha hecho grandes estudios al respecto, diferenciando las arrugas según la forma que dibujan en el paladar, formando un sistema propio, sumamente fácil de elaborar.

Rectas 1




Curvas 2



Angulares 3



Círculos 4



Sinuosas 5



Puntos 6



Pueden estar compuestas, formadas por dos o más y simples.

Ejemplo:

Una recta y una angular: 1 3

Una recta, una curva, un punto, y éste dentro de la curva, sería: 1 2 (6)

La anotación siempre alcanza por la línea más alta o más próxima a la región mesioanterior de la arcada, debiendo anotarse entre paréntesis la línea o líneas que estuvieran dentro de la otra; ésta forma por sí sola nos dará la morfología de las rugosidades palatinas.

El rafé o papila situado en la línea media se presenta en cuatro formas:

1. Una papila simple, casi un punto (S)
2. Una papila con una prolongación que llega más o menos a la porción correspondiente a una línea transversa que se traza de canino a canino desde sus caras distales (C)
3. Una papila que llegue por su prolongación a otra línea transversa trazada desde ambas caras distales de los segundos premolares (M).

4. Cuando la línea es aún más larga y pasa más allá de ésta última línea transversa (L):

En ocasiones aparece una línea o doble prolongación de la papila o rafé que podrá ser independiente o ligarse a dicho rafé o continuarse en una prolongación de las papilas laterales. En este caso, a las letras (S C M L) anteriores sólo se les agrega la siguiente prolongación doble:

1. Con prolongación independiente a la derecha (ID)
2. Con prolongación independiente a la izquierda (II)
3. Con prolongación unida a las papilas derechas (UD)
4. Con prolongación unida a las papilas izquierdas (UI)

Una vez clasificadas, se sumarán los valores iguales - de cada lado y ya totalizados, nos darán el número de la Ficha rugoscópica.

La lectura de las papilas, tanto del lado derecho como del lado izquierdo se hacen siempre del rafé o papila hacia afuera.

También debemos anotar lo que corresponde al rafé medio o papila palatina y eso lo hacemos en la cabeza de la galera en donde estamos anotando lo que corresponde a las papilas.

La ficha rugoscópica quedará archivada por un número - formado por la suma de las líneas descompuestas en seguida- de la suma de las papilas no descompuestas.

Para archivar estas fichas rugoscópicas, se aplica el- orden de la numeración creciente y sólo si se encontrasen - dos cifras iguales recurriríamos a la diferenciación por me dio del número correspondiente al de las papilas no descom- puestas y si aún se llega a la similitud, es posible aún di ferenciarlas con la letra o letras que corresponden a la pa pila palatina o rafé medio.

Una ficha en ésta forma además de su variabilidad de - combinaciones, tienen gran sencillez para remitirlas como - objeto de una investigación rápida, por telegrama o por vía telefónica.

FICHA RUGOSCOPICA
Sistema Luis Silva

Ficha No. _____ Registro General _____

Rectas Curvas Angulares Circulares Sinuosas Puntos

D						
I						

No. _____

Observaciones _____

Nombre _____

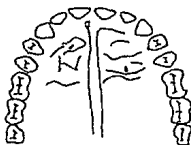
Edad _____ Sexo M _____ F _____

Raza _____

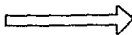
Fecha _____

Dentista Legista _____

Lado
Derecho



Lado
Izquierdo



FOTORUGOSCOPIA

La fotorugoscopia es mucho más fácil de obtener, en lugar de tomar el molde directamente en yeso, modelina o cualquier otro material elástico, se toma con una hoja de cera rosa recortada al tamaño del arco, se calienta ligeramente a la flama y se lleva con el dedo índice contra el paladar, aplicándola fuertemente y cuidando que impresione toda la superficie, luego se retira, se observa si la impresión ha copiado fielmente todas las rugosidades palatinas, luego se aplanan al máximo la hoja de cera.

Después se espolvorea sobre la impresión polvo de grafito, pasando sobre éste un pincel dactiloscópico fino, éste polvo se liga con la parafina. Una vez impregnada de grafito se coloca bajo el chorro suave de agua, secándola después con un paño fino sin peligro de variación.

En ésta forma se dejan marcadas las orillas de los surcos en la impresión.

Posteriormente se sumerge la placa en una solución de goma laca un segundo, se seca y en ésta forma se le proporciona a la laminilla de cera mayor consistencia, para su conservación futura, y poder archivarla.

Esta impresión se coloca sobre el cristal de una prensa fotográfica en contacto y sobre ésta, un papel de copiar

negativo fotográfico.

Se presiona con el cojín de la prensa dándole una im - presión de dos segundos usando un foco de 150 a 200 watts.

Llevamos el papel fotográfico a revelar (uno a dos mi - nutos) y luego al fijador durante 5 a 8 minutos.

Una vez seca y abrillantada la fotorugoscopia, se re corta cuidadosamente y se inserta en la ficha rugoscópica.

Este método tiene ventajas: no se invierten las líneas como acontece a la copia de yeso por ser directa y así la - derecha e izquierda de la bóveda palatina están en su lugar correspondiente.

FOTOGRAFIA

Las fotografías y a veces las instantáneas familiares- ante-mortem a menudo muestran los dientes y las estructuras faciales con suficiente claridad para ser útiles en la iden tificación dental.

Los dientes anteriores macroscópicamente en mal posi - ción o las discrepancias en las relaciones de los arcos den - tales, puede ser evidencia en fotografías ante-mortem y con - firmarse por el examen post-mortem.

Además la asimetría facial notable que afecta a tejidos blandos o huesos faciales o ambas cosas, pueden reconocerse después de la muerte.

La fotografía ha logrado estimables progresos; se ha adoptado un sistema de tomas directas de la cavidad bucal, con fotografías a color y con la ayuda de un equipo fotográfico apropiado; éste está constituido por una cámara de 35 mm de foco fijo y flash sincronizado, con un tubo de luz electrónica que permite el alumbrado del interior de la cavidad bucal.

Se añade un espejo bucal metálico fijo o un cuadro reversible; al sujeto que va ser objeto de tomas fotográficas se le proporciona una tarjeta perforada que consigne su nombre y la fecha. El operador inserta éstas tarjetas en un cuadro especial de la computadora con la que se evitan los errores.

Tres fotografías son necesarias. Las caras labiales de los dientes superiores e inferiores en oclusión son tomadas en una primera prueba. Para el efecto, con separadores se desplazan los labios estando la cabeza sostenida mediante un apoyo mentoniano. En una segunda prueba, la reflexión de las superficies oclusales de los dientes superiores es fotografiada utilizando la imagen obtenida por el espejo dental metálico en posición adecuada. En una tercera toma se fotografía la cara oclusal de los dientes inferior

res.

El manejo del aparato es sencillo y no requiere conocimientos especiales de fotografía. El enfoque, el tiempo de exposición y el ajuste del diafragma no cambia. Los espejos se esterilizan en cada ocasión en agua hirviendo y se enfrían en dispositivos especiales.

La calidad fotográfica de la imagen a colores no dejada que desear. El ajuste del aparato permite una exactitud absoluta en la toma de todas las partes de la boca desde los labios hasta la glótis. Las restauraciones y las obturaciones de los dientes y otras características de la cavidad bucal son producidas de tal manera que permiten interpretaciones sin posibilidad de error.

El aparato es tan manejable que es posible demostrar la parte fotográfica y utilizarla como cámara portátil. Esto permite fotografiar la cavidad bucal de un sujeto muerto y comparar los resultados con elementos de prueba.

Los registros fotográficos post-mortem de buena calidad son muy valiosos, tales fotografías son útiles no sólo para los registros oficiales, sino que también pueden tener valor de evidencia en una corte.

Superposición de fotografías.

Un método que en ocasiones se utiliza para obtener in-

formación adicional en la identificación de un cráneo, es la superposición de fotografías de cráneo y fotografía clínica.

Este método de superposición fotográfica tiene más valor para excluir a una persona que para identificarla.

Esto requiere de una fotografía reciente disponible del individuo por identificar, ésta fotografía deberá ser completamente de frente.

El cráneo desconocido se angula hasta una posición lo más cercana posible a la de la fotografía clínica y se fotografía con aumento, se coloca entonces una transparencia de la fotografía y se examinan las estructuras anatómicas, como son: borde orbitario, apófisis, molares, aberturas nasales y narinas, labios, dientes, mentón y así sucesivamente.

Aunque éste método muestra la forma y el tamaño general de la cara, es concebible que dos caras de tamaño completamente diferentes tengan confecciones esqueléticas semejantes y por consecuencia haya errores en la identificación.

REGISTROS DE MORDIDA

Está perfectamente demostrado que debido a factores como: tamaño de los dientes, abrasión, rotaciones, diastemas, giroversiones y características accidentales como fractu -

ras indican que no existen dos dentaduras que sean exactamente iguales. Si se obtiene una impresión de una dentadura con un material ideal para impresiones, se puede probar que la huella de los dientes son únicas.

Estas se pueden descubrir en restos de alimentos como quesos, chocolates, o bien en la piel de la víctima o agresor.

Un individuo puede utilizar los dientes como arma y las huellas de los dientes serían " señales de arma ", las marcas encontradas en la piel de víctimas de homicidio, estupro o mal trato de niños son mucho más que sólo señales de arma.

La musculatura de los labios, lengua y carrillos, así como el estado mental del mordedor desempeñan cada uno, un papel distinto en la producción del patrón de la marca dentaria en la piel.

La propia piel debido a su elasticidad, deformabilidad y variabilidad de una región del cuerpo a otra, contribuye a la singularidad de cada marca de mordida y hace que ésta no sea reproducible.

Para la interpretación de éstas huellas de mordida es necesario tomar en cuenta cuatro factores:

1. Los dientes del que mordió
2. La acción de la lengua, labios, carrillos del morde dor en el momento de inflingir la mordida.
3. El estado mental del mordedor en el momento de in - flingir la mordida.
4. La región del cuerpo donde fué inflingida la mordi - da.

También se tienen en cuenta otros factores como son:

1. Tamaño y forma del arco. Los datos pueden ser úti - les para establecer si la mordida fué o no inflingi - da por un ser humano.
2. El momento cuando fue inflingida la mordida, ántes - o después de la muerte.
3. La reacción tisular de la zona circundante.
4. La posición del cuerpo cuando fue inflingida la mor - dida, pues los cambios de posición del cuerpo pue - den provocar la deformación de la señal.

En la mayoría de los casos, las marcas de mordida no - son la causa de la muerte.

El valor de estas huellas, es como testimonio que co - rroborra o refuta la participación pretendida del mordedor - en el crimen, suponiendo que la persona que inflingió las - mordeduras peri-mortem o post-mortem también cometió el cri - men.

Existen dos tipos principales de marcas de mordida:

1. La que deja el agresor lenta y sádicamente, presentando un área central equimótica o " marca de succión ".
2. La marca tipo abrasión de radiación lineal rodeando un área central, ésto se observa generalmente en los homicidios de tipo sexual.

Las marcas de mordida han sido encontradas prácticamente en todas las partes del cuerpo; sin embargo, en casos especiales, las marcas predominan en regiones determinadas, como en el caso de homicidios homosexuales las marcas de mordidas suelen encontrarse en los brazos, hombros, axilas, cara y escroto.

En el caso de homicidios heterosexuales, son más frecuentes en el pecho y muslos.

En los niños golpeados, éstas marcas se encuentran generalmente en las mejillas, espalda y costado, aunque también se observan en abdomen, escroto y nalgas.

Una huella de ésta naturaleza puede determinar si es o no compatible con una dentadura específica y como prueba de tal aunada a las circunstancias, señalará al culpable.

Al examinar las huellas de mordida, se toman fotogra -

fias del cuerpo, de tamaño normal sin reducciones, con una regla se marcan los puntos de referencia y se incluyen en cada fotografía.

Se toman muestras de saliva y se hacen cortes de piel de diferentes áreas de la mordida que se estudian bajo microscopio para determinar la evolución, en el tiempo de la mordida.

CAPITULO V
"FICHAS DE IDENTIFICACION"

Las fichas de identificación han sido objeto de numerosos estudios y proyectos, se ha llegado a la conclusión de que es necesario tener una ficha especial además de la ficha que consigna los cuidados habituales.

El trabajo más completo fué el que presentó la fuerza-aérea de los Estados Unidos por conducto del General Hernebeek. Para todo el personal de la armada se ha utilizado la misma ficha. Además de la consignación de los cuidados de rutina, incluyen dos esquemas que sirven para la identificación en caso necesario.

El primer esquema se reserva para enumerar los diferentes dientes ausentes y las restauraciones existentes cuando el soldado entra en servicio.

El segundo esquema está destinado a la anotación de los trastornos patológicos, de las anomalías y de los exámenes radiográficos.

Los cuidados suministrados durante el servicio y las enfermedades o anomalías adquiridas con escrupulosamente anotadas en los esquemas, en forma tal que cuando un individuo abandona el ejército lo hace con una ficha completa.

El modelo de la ficha de identificación utilizada por las misiones médicas del Ministerio Francés de los antiguos combatientes y de las víctimas de la guerra, para la búsqueda de los sujetos en los campos de concentración o de deportación en Alemania y Austria, en su anverso se encuentra una ficha antropométrica del esqueleto; en su reverso se consigna un odontograma descriptivo y se completa con radiografías.

La ficha de la Secretaría de la Defensa Nacional, usada por el grupo de Odontología de Sanidad Militar en México presenta similitud con los diagramas de la ficha francesa.

El esquema de ésta ficha mexicana al igual que la francesa es geométrica; para los molares la superficie triturante, está representada por un cuadrilátero, rodeado de otro más grande, pero que representa al cuello de las cuatro caras (interproximales, vestibular y lingual o palatina), que está representada por cuatro trapecios.

En el reverso de ésta ficha se anotan datos referentes a tratamientos realizados tanto de tejidos blandos como duros, tumores, mal oclusión y actitud masticatoria.

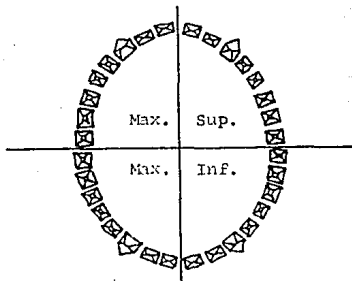
Existe un sistema altamente especializado que es usado por la Sociedad Americana de Odontología Forense, que cuenta con dos tipos de fichas: Ante-mortem y Post-mortem.

ODONTOGRAMA DE LA FICHA DEL MINISTERIO DE COMBATIENTES Y VICTIMAS DE LA GUERRA. (FRANCIA).




ODONTOGRAMA

Derecha








Izquierda







Ausencias dentarias

-  Diente extraído
-  Diente caído después de la muerte
-  Diente no aparecido (inclusión dentaria)





Obturaciones

-  Porcelana sintética (Ps)
-  Amalgama (Am)
-  Oro (o)
-  Cemento (Ci)
-  Acrílico (Acr)
-  Metal (m)
-  Vulcanita (v)







Destrucciones dentarias

-  Diente cariado
-  CH Destrucción de la corona
-  R Resto radicular
-  Fractura dentaria

Prótesis

-  Diente pivotado
-  Coronas
-  Placas totales
-  Prótesis

Anomalías de implantación

-  Rotación
-  Progresión
-  Regresión
-  Intervalo importante
-  Diente atrapado
-  Fisura profesional

La primera es repartida por la Sociedad a los dentistas, los cuales una vez que han llenado ésta ficha la devuelven a la Sociedad para que sea analizada y archivada por un sistema de computación, para facilitar su posterior utilización.

La segunda es llenada directamente por el perito odontólogo investigador, con los datos recabados directamente de la inspección del sujeto problema; luego se procede a la comparación de los datos de ambas fichas.

Los odontogramas empleados en éstas fichas son a base de un esquema anatómico de los dientes; éstos están representados verticalmente vistos por su cara vestibular, las superficies oclusales representadas inmediatamente abajo, las caras linguales o palatinas en seguida y en el mismo sentido, esto para la arcada superior. La arcada inferior se representa en sentido inverso y con las mismas características de orden.

Se usa la numeración universal del número 1 al 32 comenzando por el tercer molar superior derecho siguiendo el orden hasta llegar al tercer molar superior izquierdo al cual le corresponderá el número 16 continuando con el tercer molar inferior izquierdo que llevará el número 17, hasta finalizar con el tercer molar inferior derecho que tendrá el número 32.

Por último se describe la ficha dental empleada por el Servicio Médico Forense del Distrito Federal Mexicano, que tiene similitud con alguna de las anteriores; teniendo ésta la ventaja de ser más sencilla y rápida de elaborar, así como de interpretar.

En este odontograma se esquematizan los dientes, en posición vertical de acuerdo a la arcada que representan con la variante de que las caras oclusales y bordes incisales se representan anatómicamente, siguiendo la forma de las arcadas tanto superior como inferior.

Identoestomatograma (Idento = identidad)
(Estoma = boca)
(Gramma = descripción)

Esto comprende 3 aspectos:

1. Un esquema especial
2. Un sistema nemotécnico de anotación
3. Un sistema numérico de inscripción

Para designar el sitio de cada diente en la arcada, se utiliza un sistema que emplea el signo (+) para el maxilar superior y el signo (-) para el maxilar inferior; colocando un número, que puede ser 1 al 8 comenzando por los incisivos centrales; se colocan antes o después, según sea el diente izquierdo o derecho.

En la ficha, se escribe en la parte superior derecha, anotando el número de archivo del paciente; abajo de esto, se inscribe el nombre, apellido, edad y su rugoscopya. A la derecha se anota la raza y el sexo (masculino 1, femenino 2).

En lo que corresponde a la raza se anota de la siguiente manera:

1. Para los blancos
2. Para los negros
3. Para los amarillos
4. Para los mestizos

En el reverso de la ficha, en la parte superior, se indica la oclusión de la siguiente forma:

0. Edéntulos (sin ningún elemento dentario)
1. Ortognatas (relaciones correctas de los maxilares)
2. Protrusión (dientes anteriores y posteriores proyectados hacia adelante)
3. Prógnatas (dientes inferiores por delante de los superiores)
4. Borde a borde (los bordes de los incisivos superiores están sobre la misma línea que los inferiores.)
5. Relaciones irregulares (los dientes anteriores no pueden servir de guía)
6. Anoclusión (los elementos posteriores no están en -

oclusión)

En la parte superior izquierda se indica si las arcadas están:

Cuadradas

Redondas

En forma de U

Regulares

En seguida se describe el tipo de dientes, tomando en cuenta, que se distinguen en:

Oboides

Cuadrados

Triangulares

También se clasifican en:

Dientes cortos

Dientes medianos

Dientes largos

Tomando en cuenta el central superior o en su ausencia el lateral o canino.

Cuando hay ausencia de dientes, se toma como referencia la cara, tomando como base el alto de la cabeza y se utiliza el signo cero (0).

Se anotará si existe abrasión o inclusión traumática, todo lo referente a las encías si son normales, si existe -

gingivitis, parodontopatías, palidez de la encía, atrofia e hipertrofia, etc.

En las observaciones se deberá anotar particularidades como manchas de tabaco, caninos en giroversión, ausencia de laterales, etc.

En seguida se describe el tipo de arcadas, sexo, raza, oclusión, tipo de dientes, piezas ausentes, piezas reemplazadas, obturaciones, etc.; se realiza un resúmen de todos los datos obtenidos y se colocan sobre la parte inferior - del reverso de ésta ficha.

Como el estado patológico más frecuente es la caries, las indicaciones nemotécnicas para la anotación son:

Ca (caries). Pudiendo ser:

V (vestibulares)

L (linguales)

M (mesiales)

D (distales)

I (incisales)

O (oclusales)

G (gíngivales)

Respecto a los materiales de obturación tenemos:

Am (amalgama)

O (oro)

S (silicato)

A (acrílico)
Pr (porcelana)
RC (resinas compuestas)
MB (metal blanco)
OBP(obturaciones provisionales)

Referente a las piezas dentarias:

X (piezas dentarias ausentes)
DEN(piezas con endodoncia)
DF (piezas fracturadas)
DRM(piezas reemplazadas)
DS (piezas con soporte)
CA (piezas con caries)
GR (piezas en giroversión)
DIN(pieza incluida)

Respecto a prótesis:

PF (prótesis fija)
PR (prótesis removible)
C (corona total)
CC (corona combinada)
PRT(prótesis total)
PRP(prótesis parcial)

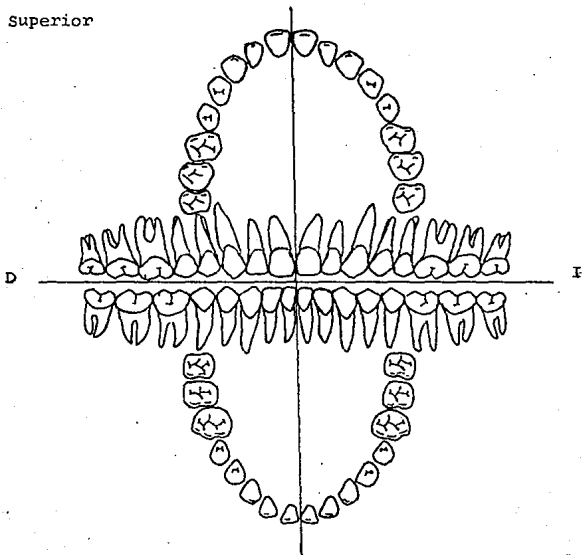
Abajo de la hoja debe figurar la firma del investigador de éstos datos y la fecha en la que se hacen las observaciones.

DEPARTAMENTO DE ODONTOLOGIA LEGAL.

Los que suscriben, Peritos Odontólogos Forenses procedemos a elaborar el Idento-odonto-estomagrama de _____

relacionado con el acta No. _____
y expediente No. _____ siendo el siguiente:

Superior



Inferior

CONCLUSIONES

Aunque la Odontología Forense permaneció en el olvido por mucho tiempo en comparación con la Medicina Forense, ya se le dá la importancia debida en todos sus aspectos, principalmente en lo correspondiente al complemento de la identificación humana.

Pocos dentistas participan en Odontología Forense con el propósito de hacerlo; más bien encuentran que se les impone debido a las circunstancias, generalmente cuando una agencia les pide ayuda.

El objeto de ésta rama de la odontología es amplio y siempre presenta problemas, cada caso es diferente e incluso el caso en apariencia rutinario puede poner a prueba el ingenio del dentista en la aplicación de sus conocimientos dentales, ayudándose con su naturaleza de ser metódicos y estar atentos a todos los detalles; sobre todo, el dentista forense debe tener conocimientos y apreciar las restricciones que pudieran imponerse por el proceso judicial, aplicación concienzuda de los conocimientos a los problemas que se le presenten, y de dar la mayor importancia al sentido común, serían los atributos más importantes de aquellos que entran en éste campo erizado de problemas.

Es aconsejable, que se dé mayor incremento a la identi

ficación humana dentro de la Odontología Forense; que las -
Universidades se estandarizen en sus fichas dentales, que -
den más énfasis al estudio e investigación y avance al pareo
jo con los cuerpos policíacos, instituciones, factorías, -
etc., con el objeto de proporcionar mayor protección y ser-
vicio a la población en general.

GLOSARIO

Ante-mortem:

Antes de la muerte.

Asesinato:

Crimen cometido con premeditación y alevosía.

Autopsia Bucal:

Exámen anatómico y patológico del cadáver para conocer la causa de su muerte através de la cavidad oral.

Caso Penal:

Caso que concierne a daños públicos.

Causa probable:

Causa razonable mostrada por las circunstancias del caso.

Ciencia Forense:

Estudio y práctica de la aplicación de la ciencia a los propósitos de la ley.

Cómplice:

Persona que en conocimiento, voluntad e interés común con otros participa en la comisión de un crimen, ya sea como principal, como auxiliador o incitador.

Corte Penal:

Corte que tiene jurisdicción para procesamientos de crímenes

Crimen:

Acto de comisión u omisión que viola el derecho público.

Cuerpo del delito:

Evidencia material del hecho de que se ha cometido un crimen.

Designación Dentaria:

Documento donde se anota nombre, signos, letras para designar los elementos dentarios.

Equimosis:

Mancha lívida de la piel que resulta de un golpe.

Estupro

Violación de un menor, mediante engaño o abuso de confianza

Evidencia Médica:

Testimonio experto de médicos

Felonia;

Deslealtad.

Ficha Dentaria:

Documentos donde se reportan anomalías, lesiones, tratamientos; por medio de esquemas de las arcadas dentarias.

Imprudencial:

Negligencia más que ordinaria.

Inhalación:

Aspiración de aire que a veces contiene elementos extraños; humos, gases o polvo.

In situ:

En su sitio.

Identidad:

Conjunto de caracteres que individualizan a una persona, haciéndola igual a sí mismo y distinta a los demás.

Refutar:

Rebatir, destruir con argumentos o razones lo que otro asegura.

Rigor Mortis:

Rigidez que ocurre en un cuerpo muerto.

Suicidio:

Muerte por propia mano levantada intencionalmente contra sí mismo.

Peri-Mortem:

Tiempo alrededor en que se produjo la muerte.

Post-Mortem:

Después de la muerte.

Medicina Forense:

Rama de la medicina en relación con la ley.

Mutilación Criminal:

Ofensa que suele ser felonía y consiste en la lesión maliciosa que incapacita o desfigura la personalidad de otro.

Tacha:

Acto de demostrar que un empleado o funcionario público no es digno de crédito.

BIBLIOGRAFIA

Dr. Aranda Miguel

Medicina Legal

Editorial La Prensa

México 1984.

Dorothy Permar B.S.M.S.

Anatomía Dental

Editorial CECSA

México.

Cfr. Fatt eh Abdullah

Handbook of Forensic Patology

Editorial J.B. Lippincott Company

Philadelphia 1973 p. 132

Gorlin Robert J.

Goldman Henry M.

Patología Oral Thome

Editorial Salvat S.A.

España

Le moyne Snyder

Investigación de Homicidios

Editorial Limus. Wyley S.A.

México 1969 p. 78-79

Lozano y Andrade O.
Memoria de la Procuraduria
General de Justicia del D.F.
Talleres de Offset Urpe S.A.
México 1975 p. 344

Dr. S. Miles Standish
Dr. Paul G. Stimson
Clínica Odontológica de
Horreamérica
Odontología Forense
Editorial Interamericana
México 1977.

Ponsold Alberto
Manual de Medicina Legal
Barcelona 1955 p. 524

Simonin C.
Medicina Legal Judicial
Editorial JIMS
Barcelona 1962 p. 875

Wvermann Arthur H.
Monson-Hing Lincoln R.
Radiología Dental
Editorial Salvat
España 1975