

UNIVERSIDAD NACIONAL AUTONOMA
DE MEXICO

11211
Zej.
22

FACULTAD DE MEDICINA
DIVISION DE ESTUDIOS DE POSGRADO

HOSPITAL REGIONAL "20 DE NOVIEMBRE"
I.S.S.S.T.E.

SISTEMATIZACION EN EL DIAGNOSTICO
Y TRATAMIENTO DE LA PTOSIS MAMARIA

T E S I S
QUE PARA OBTENER EL TITULO DE LA ESPECIALIDAD EN
CIRUGIA PLASTICA Y RECONSTRUCTIVA.

PRESENTA

DR. JOSE RAFAEL VELILLA MERCADO.

MEXICO, D.F.

FEBRERO DE 1989.

TESIS CON
FALLA DE ORIGEN



Universidad Nacional
Autónoma de México

Dirección General de Bibliotecas de la UNAM

Biblioteca Central



UNAM – Dirección General de Bibliotecas
Tesis Digitales
Restricciones de uso

DERECHOS RESERVADOS ©
PROHIBIDA SU REPRODUCCIÓN TOTAL O PARCIAL

Todo el material contenido en esta tesis esta protegido por la Ley Federal del Derecho de Autor (LFDA) de los Estados Unidos Mexicanos (México).

El uso de imágenes, fragmentos de videos, y demás material que sea objeto de protección de los derechos de autor, será exclusivamente para fines educativos e informativos y deberá citar la fuente donde la obtuvo mencionando el autor o autores. Cualquier uso distinto como el lucro, reproducción, edición o modificación, será perseguido y sancionado por el respectivo titular de los Derechos de Autor.

INDICE:

	PAG.
INTRODUCCION:	1
ANTECEDENTES HISTORICOS:	2
OBJETIVOS	3
CONSIDERACIONES ANATOMICAS	4
CLASIFICACION PROPUESTA:	5
MATERIAL:	6
ESQUEMAS:	7, 8, Y 9
TECNICA DE ARIE	11 Y 12
TECNICA ARIE/ PITANGUY MOD. OJEDA	13 Y 14
TECNICA PLANAS RUBIN	15 Y 16
CRITERIO DE EVALUACION	17
APLICACION CLINICA Y RESULTADOS	18
DISCUSION	19
CONCLUSIONES	19
CIADRO # 2	20
BIBLIOGRAFIA	21 Y 22

I N T R O D U C C I O N

Hoy dia, la mujer actual, impulsada por el afan de competencia de esta sociedad moderna; se preocupa cada vez m^{as} mantener un adecuado nivel de apariencia, y en un determinado momento de su vida le toca enfrentarse, a los inevitables cambios que sufren sus mamas, debido a los efectos de la fuerza gravitacional ejercida sobre su peso; en razon a los cambios generados en ellas, por los diferentes factores etiológicos durante el transcurso del tiempo; siendo los de mayor importancia los hormonales que ocurren durante el embarazo y la menopausia, asi como los cambios ponderales. Haciendo un enfoque dinámico, tanto de la problematica, como de la resolución de esta patología. Y teniendo en cuenta que hoy -- dia aún no existe una técnica que sirva para resolver todos los casos de ptosis mamaria. Es motivo de esta tesis hacer una sistematización para el diagnóstico y tratamiento de esta patología -- con el fin de obtener resultados optimos.

ANTECEDENTES HISTÓRICOS

La primera reducción mamaria la realizó DURSTON en 1731 al reseca una porción de una mama grande y colgada (2) posteriormente se hicieron intentos por suspender las mamas ya sea por medio de su disección y sutura directa a una nivel más alto (2,3,4) ó con la mayor ayuda de tiras fasciales (5) o de una banda dermica (6) e intentos por elevar y reducir la mama extirpando piel y tejido mamario subyacente seguido de la aproximación de los bordes cutaneos - (7,8,9,10) o bien una combinación de estos recursos. Hinderer describió en las tiras dermicas de los bordes de los colgajos de piel a la fascia pectoral (11), la elevación del complejo areola pezón-fué popularizado por Aubert (12) Passot (13) y Dufourmental (14).- En años recientes se ha elevado el complejo utilizando colgajos o pediculos verticales, horizontales, oblicuos simples o dobles --- (15,16,17). El injerto libre del complejo fué propuesto por Lexer (18) y posteriormente popularizado por Torck (19) y Adam (20) este es un procedimiento que la mayoría de los cirujanos consideran que se debe reservar para los casos de ptosis masiva con hipertrofia.- El plejo dermico y subdermico ha sido considerado más importante - en años recientes por lo que ahora es una rutina que muchos cirujanos utilizan pediculos estrechos o anchos de dermis desepitelizada para nutrir el complejo areola-pezón.

Algunas de las técnicas mas importantes han sido la de McIndoe and Rees (21). El metodo lateral de Dufourmental y Mouly (22). Y la re-sección de la cuña o quilla inferior de Arie (23) y Pitanguy (24) - lamastopexia dermica de Goulian (25).

Procedimientos combinados de aumento y mastopexia han sido descritos por Regnault (26) Lewis (27) y Baroudi (28) y de los procedimientos mas recientes para refinamiento de esta cirugía como son - los de PINA (29) Nicolle (30 y 31) Pucett (32) y Rubin (33).

Las clasificaciones que se han hecho de Ptosis mamaria han sido basadas principalmente en el grado de ptosis. Rig hace una calcificación donde relaciona el grado de ptosis con la técnica quirúrgica más adecuada al caso particular de ptosis.

En 1972 Lewis publicó una clasificación donde relaciona no solo el grado de ptosis, sino el volumen, si es normal, excesivo o inadecuado y en la salud del tejido mamario indicando el tipo de procedimiento a seguir en cada caso.

Bragadini (34) hace una clasificación relacionando el volumen con la causa etiologica.

OBJETIVOS:

El objetivo general es hacer una sistematización tanto en el diagnóstico que a la vez; sea lo mas exacto posible a la condición en que se nos presenta la mama; así, como del tratamiento de la mama ptosica con el fin de obtener resultados optimos en los casos considerados haciendo la correlación de la patologia existente con la tecnica quirurgica propuesta.

CONSIDERACIONES ANATOMICAS:

La mama normal se extiende desde la segunda costilla hasta el surco submamario, que generalmente se encuentra en la sexta o septima costilla y desde el borde medial de esternon a la linea media axilar en el borde lateral del pectoral mayor y la porcion lateral superior se extiende hasta la axila. - En la adolescencia tiene forma hemisferica conica, el complejo areola pezon esta localizado a nivel del cuarto espacio intercostal condicion que se pierde por los factores antes mencionados; - presentandose colgada y aplanada, el polo superior se vuelve menos convexo y aplanado por el descenso del tejido mamario por perdida del soporte de los ligamentos de cooper y disminucion de la elasticidad de la piel haciendose mas llena en su polo inferior-perdiendo su forma juvenil.

DEFINICION:

En base a los cambios anatomicos que sufre la mama podemos definir la mama ptosica como aquella condicion en la cual ha perdido su agradable forma juvenil conica y se ha transformado en una mama ovalada pendula y aplanada en su porcion superior, por migracion de tejido y del complejo areola pezon al polo inferior.

CLASIFICACION:

Adenas de las clasificaciones antes mencionadas y de algunas otras que no menciono por su poca utilidad clinica, encontramos que hoy dia la mas usada es la de MC KISSOC, quien la clasifica en grados basandose en la relacion que guarda la localizacion del volumen y del complejo areola pezon, respecto al surco submamario y la calidad de la cubierta cutanea; de la siguiente manera.

PTOSIS GLANDULAR:

Cuando existe una moderada disminucion de la elasticidad cutanea y la mayor parte de la glandula se encuentra localizada de abajo del nivel del pezon, pero este esta por encima del nivel del surco mamario.

PTOSIS DEL PRIMER GRADO:

Cuando el complejo areola pezon se encuentra localizado a nivel del surco o a un centimetro por debajo de él, y la glandula detras del complejo; la piel presenta moderada disminucion de la elasticidad.

PTOSIS DE SEGUNDO GRADO:

El complejo areola pezon se encuentra entre uno y tres centimetros por debajo del surco y la glandula detras de él hay pobre elasticidad cutanea.

Ptosis de tercer grado: el complejo areola pezon se encuentra a -- mas de tres centimetros por debajo del surco e inclinado hacia abajo y toda la glandula complemente baja y encima de él, hay pobre elasticidad cutanea.

VOLUMEN MAMARIO:

Respecto al volumen mamario podemos clasificar las mamas hipotroficas, normotroficas e hipertoficas.

Es por ello que siempre que examinemos una mama debemos relacionar el volumen con el grado de ptosis, de ahí la necesidad de hacer resaltar la dificultad para separar, la ptosis pura con normotrofia clasificada como ptosis simple; de aquellas condiciones que involucran hipo o hipertrofia aspectos que influirán en la terapeutica. Proponemos la siguiente clasificación combinando las dos anteriores ya que consideramos que solo así se puede hacer un diagnostico mas preciso y adecuado a la forma en que se nos presenta la mama.

CLASIFICACION PROPUESTA:

PTOSIS DE: I, II, III grado con hipotrofia.

PTOSIS DE I; II, III grado con normotrofia.

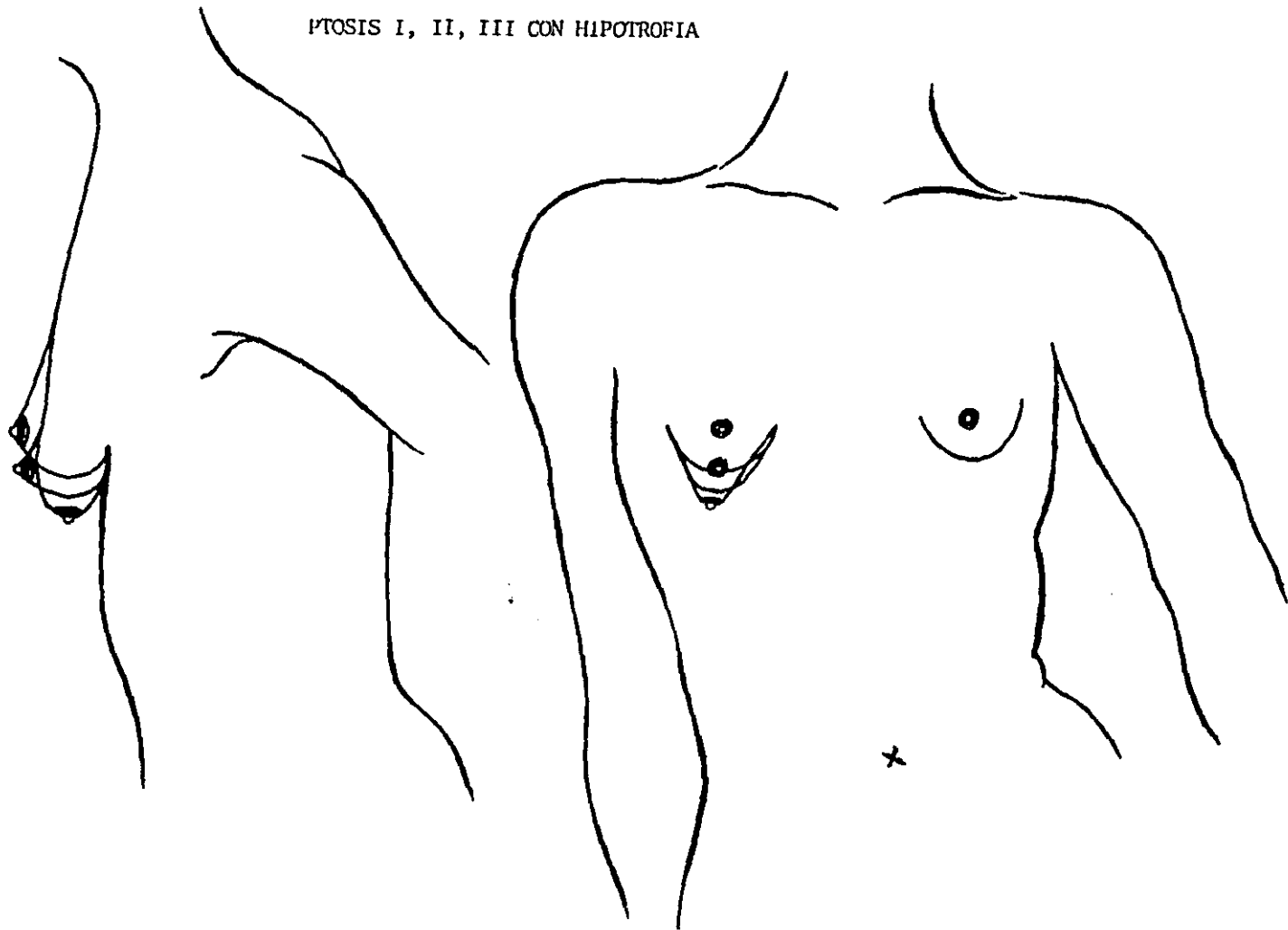
PTOSIS DE: I, II, III grado con hipertrofia.
(ver figuras # 1, # 2, y # 3).

Todos los casos asociados con hipertrofias corresponden al tema de reduccion mamaria, por lo que no se tomaran en cuenta en esta tesis.

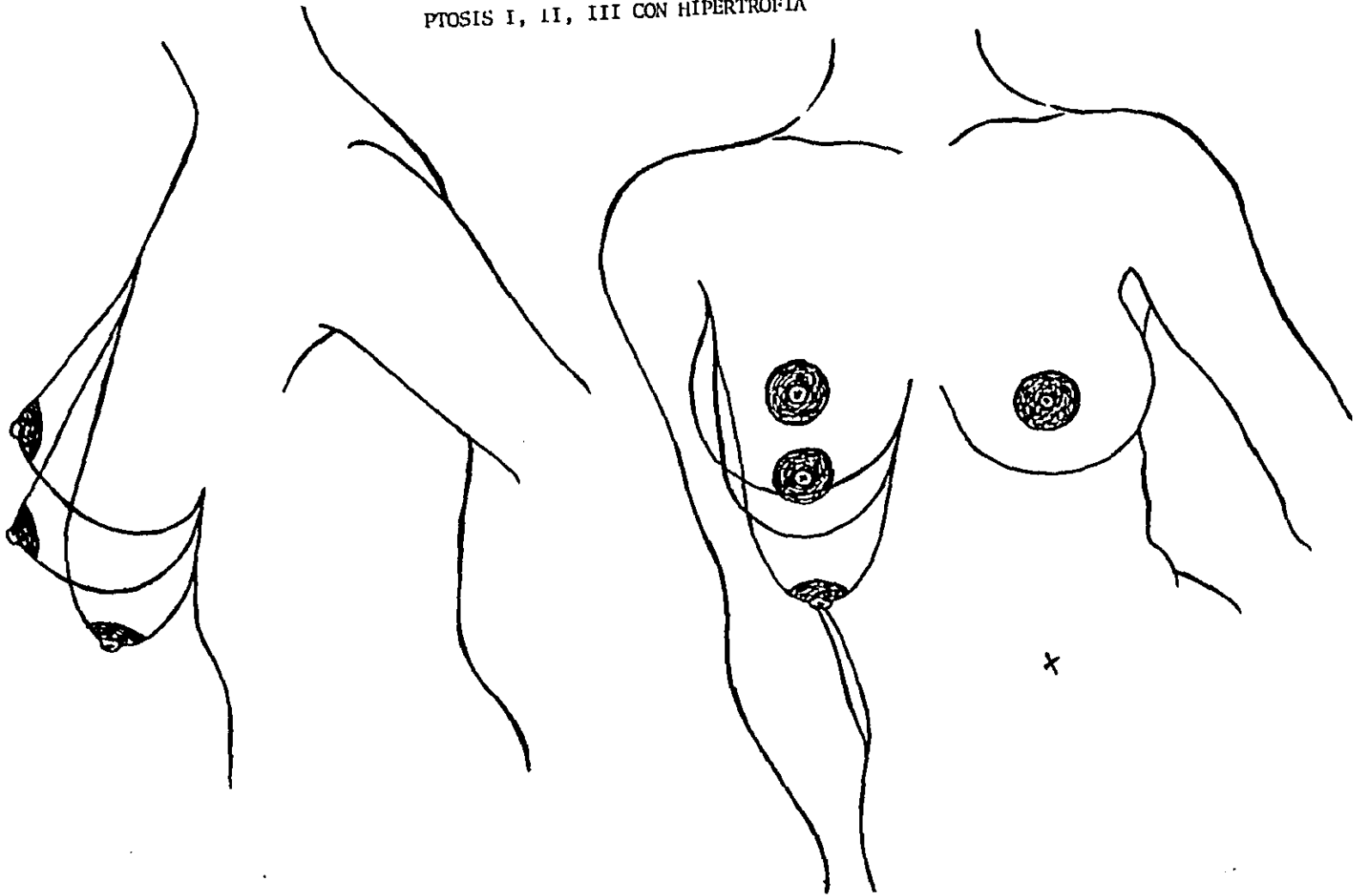
MATERIAL:

Se consideraron diez pacientes que solicitaron corrección de su ptosis mamaria ante la clinica de mama y a las cuales se les descarto patologia mamaria por historia y exploración clinica y mamografias y fueron aprobadas por la clinica de estetica.

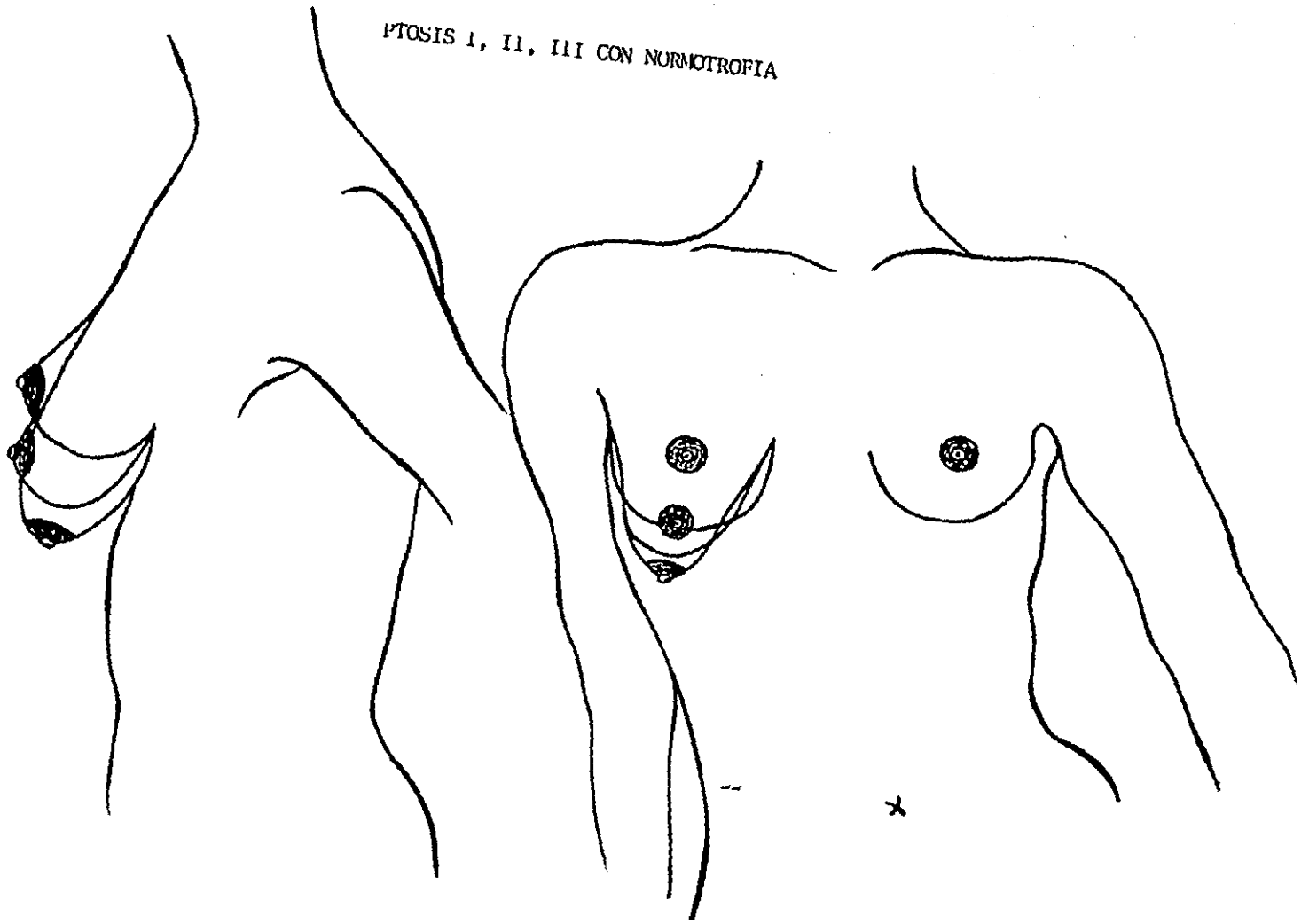
PTOSIS I, II, III CON HIPOTROFIA



PTOSIS I, II, III CON HIPERTROFIA



PTOSIS I, II, III CON NORMOTROFIA



METODO:

Se hizo un estudio lineal en el Hospital Regional "20 de -
Noviembre" en el periodo comprendido entre marzo 1988 y Enero de-
1989 en el cual se incluyeron 10 pacientes que cumplieron con los
criterior de inclusion y una vez diagnosticados segun nuestra cla-
sificación se operaron con la tecnica que consideramos la mas ade-
cuada para cada caso.

Se hizo un seguimiento de 3 a 8 meses de post operatorio y se va-
loraron los resultados en la clinica de estetica.

Las tecnicas que se han considerado son: ARIE, ARIE PITANGUY, mo-
dificada por Ojeda y la PLANAS RUBIN.

Es necesario aclarar que estas tecnicas fueron ideadas y diseñadas
para corregir principalmente ciertos grados de hipertrofia asocia-
dos con ptosis, pero las hemos modificado teniendo en cuenta las -
condiciones en que se nos presentan las manas consideradas, en las
cuales es preciso conservar todo el volumen mamario existente y en
los casos asociados con hipotrofia se combinaron con la aplicación
de un implante subpectoral.

TECNICA DE ARIE

El punto A se marca sobre la línea medio clavicular a un nivel inferior a la proyección del surco submamario, colocando el índice y palpándolo por encima. Este punto no corresponde al centro del pezón en su nuevo sitio, sino a un lugar un poco más arriba y afuera de él.

La cantidad de piel a reseca se determina con los puntos B y C -- pinzando con el índice y el pulgar en una línea transversal que pasa a nivel del pezón. Estos tres puntos se unen en el surco submamario, lateralmente a la línea medio clavicular previamente marcada o sea el punto D. Fig. # 1.

Seguidamente se marca el nuevo diámetro de la areola (38 - 40 mm) - si está aumentado.

La cirugía se inicia desepitelizando priareolarmente toda el área comprendida dentro del rancho Fig. # 2.

Luego se hace una incisión inferior a nivel del surco para despegar la glándula de la pared torácica y rellenar el polo superior y facilitar el ascenso del complejo areola-pezón.

Seguidamente se colocan puntos de sutura invaginantes en los bordes del área desepitelizada; se colocan puntos pilotos de piel para armar la mama obteniendo un cono mamario en el cual determinamos el nuevo sitio del complejo dejándolo un poco más bajo por la migración ascendente posterior. La distancia del borde inferior del complejo - al surco es de 4 - 5 cms.

Cuando la línea vertical de cierre sobrepasa el surco, se hace compensación en L o en T, pero nunca lo sobrepasamos. Fig. (3).

Esta técnica nos permite ascensos del complejo de 4 cms (23) .

TECNICA DE ARIE

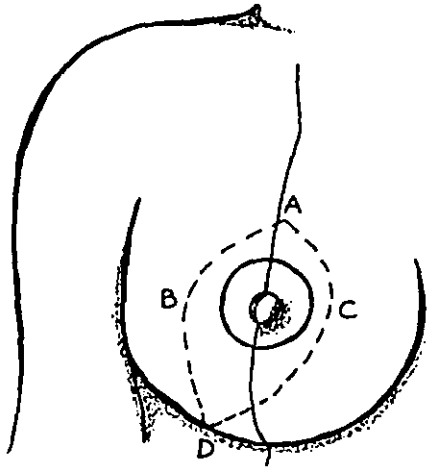


FIG 1

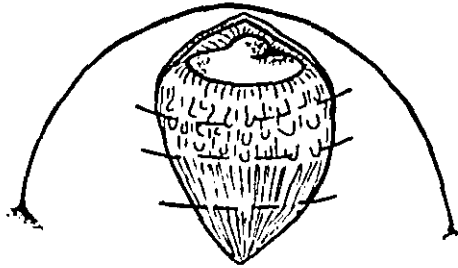


FIG 2

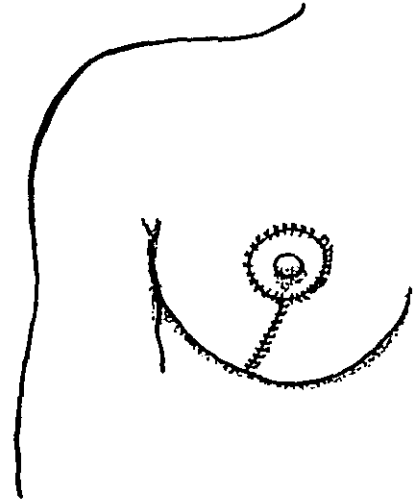


FIG 3

TECNICA ARIE / PITANGUY MODIFICACION : OJEDA.

El punto A se determina igual que en la técnica anterior, lo mismo que B y C. Los puntos D y E corresponden a los extremos medial y lateral del surco; la unión de todos estos puntos determina el área a desepitalizar; las distancias AB y AC no deben ser mayores de 6 ó 7 cms. Las líneas CD y BE pueden ser rectas o curvas para que se correspondan con la mitad de la longitud del surco. Fig. 1 y 2.

La cirugía se comienza desepitalizando periareolarmente, reduciendo esta a un diámetro de (38-40 mm); completada maniobra, se incide el borde inferior de la mama hasta la fascia pectoral y se diseca de ella, hasta un nivel alto que permita recolocar tejido mamario para llenar el polo superior; al completar la liberación de la porción inferior de la quilla al incidir CD y BE. Todo la quilla se preserva invaginándola hacia arriba y atrás en el espacio formado entre la mama y la fascia pectoral, se pueden colocar uno o dos puntos de sutura para fijarlo en el nivel deseado. Fig (3).

Se arma la mama uniendo B, C en el punto de intersección de la línea medio clavicular con el surco. Se colocan puntos pilotos de piel haciendo el ajuste adecuado del brasier cutáneo y una vez formado el cono ideal, se procede a determinar el nuevo sitio del complejo areola pezón igual que en la técnica anterior, y a la misma distancia del surco submamario. Fig (4).

Esta técnica nos permite ascenso verticales del complejo areola pezón hasta de 7 cms. sin peligro alguno.

Siempre hacemos énfasis en hacer el cierre del brasier cutáneo sin tensión para obtener cicatrices de muy buena calidad (24).

FIG 1

FIG 2

TECNICA DE ARIE PITANGUY MOD. OJEDA

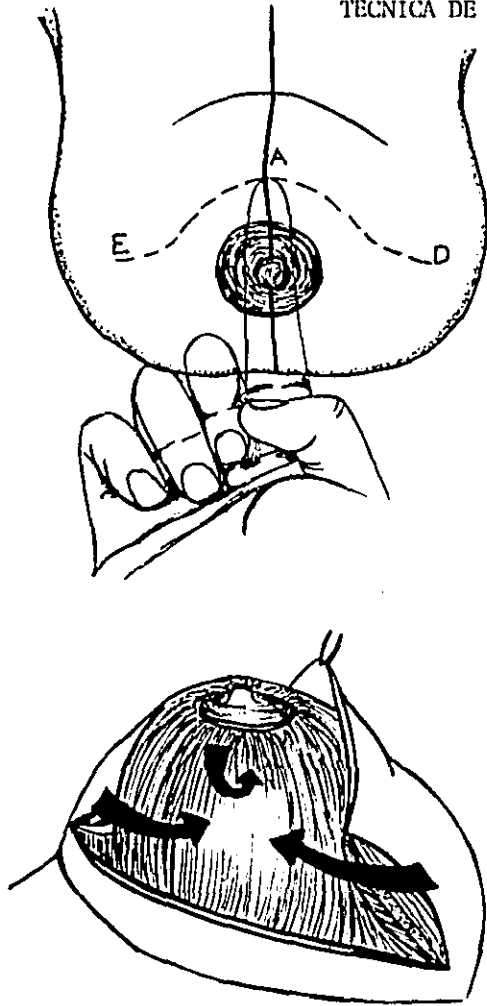


FIG 3

FIG 4

TECNICA PLANAS RUBIN.

Esta técnica se hace con un diseño de piel igual al de Pitanguy y después de hecha la desepitelización correspondiente se divide la mama en dos colgajos, uno inferior llamado salvavidas (dermo-glandular) el cual se usa para llevar tejido al polo superior y un colgajo superior que contiene el complejo areola pezon, el cual se separa de la pared troaxica para colocar detras de él, el congajo inferior. El complejo se puede llevar a su nuevo sitio ascendiendo lo verticalmente, aplicando el area desepitelizada sobre sí mismo o en un congajo lateral tipo Skoog. Fig. 1 y 2.

El colgajo inferior se fija a la fascia pectoral a un nivel ideal y se procede a armar la mama afrontando los colgajos epidermo-glandulares.

Esta técnica nos permite ascensos del complejo mayores de 7 cms. - (33).

TECNICA DE PLANAS RUBIN

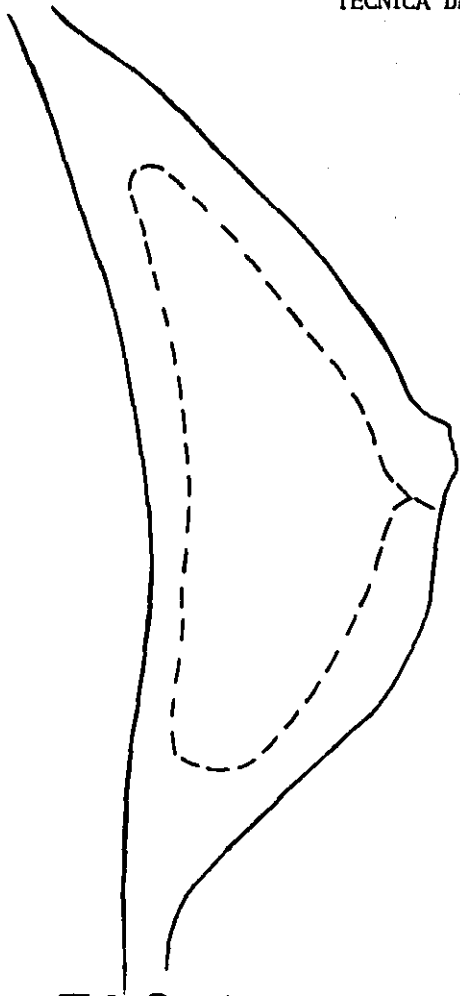


FIG 1

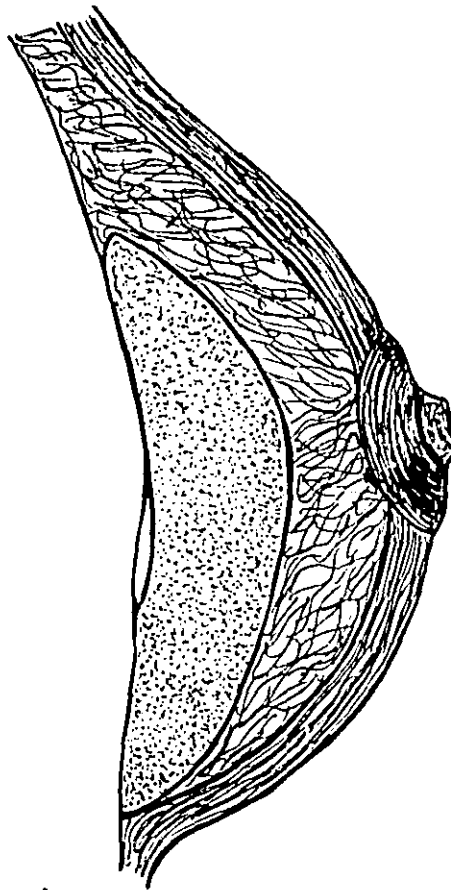


FIG 2

CRITERIOS DE EVALUACION :

Los resultados fueron valorados subjetivamente por la clinica de mama considerando los siguientes parametros:

- A) FORMA y reubicación del volumen.
- B) Recolocacion del complejo areola pezon.
- C) Tipo y calidad de cicatrices.
- D) Apreciacion de la paciente.

de la siguiente manera:

FORMA y reubicación del volumen:

Adecuado: conica con polo superior lleno.

Inadecuado: mama poco conica con polo superior poco lleno.

CICATRIZ: Buena : Poco notoria.

Mala: Muy notoria.

APRECIACION DE LA PACIENTE:

Buena: Satisfecha.

Mala : No satisfecha.

APRECIACION DE LA CLINICA : DE MAMA

Buena: Cumple todos los requisitos de valoración.

Regular: Cumple dos requisitos.

Malo: Cumple uno o ninguno.

APLICACION CLINICA		Y	RESULTADOS OBTENIDOS						
CASO	EDAD	DIAGNOSTICO	TECNICA EMPLEADA	FORMA REUBIC. VOL.	CICATRIZ REC O	CAP APRE.PTE	PRE.CLIN.	RESULTADO	
1	27	Normotrofia GII	ARIE	adecuada	buena	adecuado	satisfecha	buena	optimo
2	30	Normotrofia GI	ARIE + implan.S/Pec.	adecuada	buena	adecuada	satisfecha	buena	optima
3	22	Hipotrofia GII	ARIE + implan.S/Pec.	adecuada	buena	adecuada	satisfecha	buena	optimo
4	36	Normotrofia GII	ARIE	adecuada	buena	adecuada	satisfecha	buena	optimo
5	29	Hipotrofia GI	ARIE + Implan.S/Pec.	adecuada	buena	adecuada	satisfecha	buena	optimo
6	33	Normotrofia GIII	ARIE Pitanguy Ojeda	adecuada	buena	adecuada	satisfecha	buena	optima
7	29	Normotrofia GIII	ARIE Pitanguy Ojeda	adecuada	buena	adecuada	satisfecha	buena	optimo
8	36	Hipotrofia GIII	Planas Rubin +Implan S/Pec.	adecuada	buena	adecuada	satisfecha	buena	optimo
9	40	Hipotrofia GII	ARIE + Implan.S/Pec.	adecuada	buena	adecuada	satisfecha	buena	optimo
10	25	Normotrofia GIII	Planas Rubin	adecuada	buena	adecuada	satisfecha	buena	optimo

CUADRO # 1

DISCUSION:

La técnica de ARIE la consideramos adecuada para los caos de hipo y Normotografía de I y II grado ya que nos permite corregir adecuadamente la reubicación y forma del volumen permitiendose un -- ajuste del brasier cutaneo con cicatrices relativamente pequeñas y de buena calidad por no dejar tensión al armar la mama asi tambien en estas mamas es poco el desplazamiento inferior del complejo areola pezon y por consiguiente es poco el ascenso que hay que hacer por lo general hasta 4 centimetros. Incluso en los casos de hipotrofia donde fue necesario colocar implantes mamarios para lo grar un volumen adecuado.

Las tecnicas de ARIE PITANGUY modificada por OJEDA y las planas - RUBIN nos permiten lograr estos objetivos con la diferencia que - el ascenso del complejo areola pezon es mayor en el tipo de mamas consideradas el cual se logra en forma satisfactoria y sin riezos de perdida del complejo areola pezon y deformidad posterior debido a excesiva tension por un ascenso forzado como se ve en algunas - técnicas.

Con la primera logramos ascensos hasta de 7 cms. como fue el caso # 6 y con la segunda podemos ascender el complejo a mas de 7 cms. como en el caso # 9, que fue de 8 cms.

CONCLUSIONES:

- 1)- No existe una técnica que por si sola sirva para resolver todos los casos, de ptosis considerados.
- 2)- Se logra hacer un diagnostico exacto relacionando el grado de ptosis con el volumen existente.
- 3)- Teniendo el diagnóstico exacto, nos da la paula de la terapeutica a elegir.
- 4)- Usando las tecnicas seleccionadas y con su indicación precisa podemos resolver los casos de ptosis- consideramos segun el diagnostico como se puede -- ver en el cuado # 2.

**ESTA TESIS NO DEBE
SALIR DE LA BIBLIOTECA**

CUADRO # 2

TECNICAS PARA PTOSIS MAMARIA SEGUN VOLUMEN

VOLUMEN

GRADO	I	II	III
HIPOTROFIA	ARIE + IMPLANTE SUB- PECTORAL	ARIE + IMPLANTE SUB- PECTORAL	PLANAS/RUBIN ARIE/PITANGUY MOD.OJEDA + IMPLANTE SUB PECTORAL
NORMO TROFIA	ARIE	ARIE	ARIE /PITANGUY MOD. OJEDA PLANAS/ RUBIN
HIPERTOFIA	TECNICAS DE REDUCCION MAMARIA.		

BIBLIOGRAFIA

- 1) Leterman, G. Mammoplasty-Plast Rec. Surg. 53:48, 1974.
- 2) Dartigues, L. Traitement Chirurgical du prolapsus mamariae. Arch, Franco Belges Chir. 28:313-328, 1925.
- 3) Dartigues, L. De la mastopexie costale traspectorale par voie peri-ariolare. Bull. Soc. Chir. Paris 21:287, 1929.
- 4) Girard, C. Uber pastoptose und mastopexie- Arch. Klin. Chir. 92:829-842, 1910.
- 5) Gobell, R. Uber autoplstische freie fascien und aponeurosen transplantation mach Martin Kirschner. Arch. Klin. Chir. - 146:462-509, 1927
- 6) Da Silva, G. Mastopexy with dermal ribbon for suporting the breast and keeping it in shape. Plast. Rec. Surg. 34:403-5, 1964.
- 7) Goulian, D. Dermal mastopexy- Plast- Rec. surg. 47:105-110, 1971.
- 8) Ekstein, E. As cited in Torek, M. Plastic Surgery of the breast - and abdominal wall. Springfield, III: Thomas, 1942.
- 9) Glasmer, E. Anatomish - physiologosche gechtspunkte zur methodik der plastischen brustoperation. Zentralbl. Gynaekol. 54:2202-4, 1930.
- 10) Goulian, D. Subcutaneous mastectomy with immedeate reconstruccion of the breast usin the dermal mastopexy tecnique . Plast. Rec. - Surg- 50: 211- 1972.
- 11) Hinderer Noel A. Nouveaux procedes chirurgicaux de correction du - prolapsus mamariae Arch. Franco-Belges Chir. 31:138-153, 1928.
- 12) Aubert, V. Hipertrofie mamarrrie de la puberte. Arch. Franco Belges Chir. 26:284, 1923.
- 13) Passot, R. Le correction estetique du prolapsus mamariae par le procede de trasposition du mamaelon. Press Md. 33:317, 1925.
- 14) Dufourmentel, C. La mastopexie par deplacement sous cutane avec trasposition du mamaelon. Bull Mem Soc Chir. Paris 17, 1925.
- 15) McKissock, correction of macromastia by bipediele dermal falp, goldwing r. Plastica and reconst Surg. of the brast, Brown Co. 1976.
- 16) Strombech, Reduction mamaplasty, In Grabb. W. plastic Surg. Brown Co. 1976.
- 17) Rubin surgical treatment of the masive hipertrofic breast. in Georges N. Reconstructive Breast Surg. St. Louis C.V. Mosby 1976.
- 18) Lexer E: Hypertrophie bei der mammae. Manch Med Wochenschr 59:2702, 1912.
- 19) Thorek M: Plastic Surgery of the breast and Abdominal Wall. Springfield, II, Charle C. Thomas. 1942.
- 20) Adams MN: Mammoplasty with free transplantation of the nipples and areolae. In Transactions of the International Society of - Plastic Surgeons (First Congress). Baltimore, Williams & Wilkind Co., 1967, p. 371.

- 21) Mc Indoe, AH Rees. Mammoplasty; Indications, Techniques and complications. Br. J. Plast. Surg. 10:307, 1957.
- 22) Dufourmentel C, Mouly R: Plastie mammaire par la méthode - oblique. Ann Chir Plast 6:45, 1961.
- 23) Arie: Un a nueva técnica de mastopexia, Rev. Lat. An Cir. Plast. 3:22, 1967.
- 24) Pitanguy I: the nouvelle technique de plastic mammaire. Ann Chir Plast 7:199, 1962.
- 25) Goulian D. Dermal Mastopexy. Plast. Rec. Surg.47:105, 1971.
- 26) Renault. P. Breast ptosis: Definition and treatmen, Clin - Plast. Surg. 3: 193, 1976.
- 27) Lewin Jr. Reduction mamamplaty. A combined technique. Clin Plast Surg. 3:217, 1976.
- 28) Georgiade NG. Is There a reduction mammoplasty for all - seasons Plast. Rec. Surg. 63:765, 1979.
- 29) D.Pompeo de Pina Plastic Rec. Surg. Vol. 71# 1: 50-55 Jan 1983. Refinamientos técnicos en mamoplastia.
- 30) F. Nicolle. Mamoplastia de reducción y mastopexia: una técnica personal A.P.S. Aesthetic Plastic surg. 8:43-50. 1984.
- 31) F. Nicolle Improved Standars in reduction mamoplasty and mastopexia Plastic and Rec.Surg. Vol. 69#3:453-9
- 32) C.Puckett Cresent mastopexy and Augmentation. CPS Abril 1985, Vol. 75#4.
- 33) L. Alberto Bragadini, La ptosis mamaria clasificacion y tratamiento Rev.Cirugía plastica Ibero Latinoamericana. Vol. 12#4: 271-4 . Dic. 1986.