

11236  
31  
24



# UNIVERSIDAD NACIONAL AUTONOMA DE MEXICO

FACULTAD DE MEDICINA  
DIVISION DE ESTUDIOS DE POSTGRADO  
HOSPITAL GENERAL "DR. MANUEL GEA GONZALEZ"  
S. S. A.

Curso de Especialización en  
Otorrinolaringología

## *Rinoseptumplastia como Tratamiento de Fracturas Nasales*

FALLA DE ORIGEN

### TESIS DE POSTGRADO

Que para obtener el Título de la Especialidad en

OTORRINOLARINGOLOGIA

Presenta

*Dr. Miguel Angel Solano Valdés*

México, D. F.

1991



Universidad Nacional  
Autónoma de México



## **UNAM – Dirección General de Bibliotecas Tesis Digitales Restricciones de uso**

### **DERECHOS RESERVADOS © PROHIBIDA SU REPRODUCCIÓN TOTAL O PARCIAL**

Todo el material contenido en esta tesis está protegido por la Ley Federal del Derecho de Autor (LFDA) de los Estados Unidos Mexicanos (México).

El uso de imágenes, fragmentos de videos, y demás material que sea objeto de protección de los derechos de autor, será exclusivamente para fines educativos e informativos y deberá citar la fuente donde la obtuvo mencionando el autor o autores. Cualquier uso distinto como el lucro, reproducción, edición o modificación, será perseguido y sancionado por el respectivo titular de los Derechos de Autor.

**RINOSEPTUMPLASTIA COMO TRATAMIENTO  
DE FRACTURAS NASALES**

*Manuel*

**Dr. Jorge Corvera Bernardelli**  
**Profesor del Curso Universitario de**  
**Otorrinolaringología en el Hospital**  
**General " Dr. Manuel Gea González "**  
**de la Secretaría de Salud.**

Asesor:

*[Handwritten signature]*  
**Dr. Alejandro Prado Abarca**  
**Subdirector de Servicios Médicos**  
**de Urgencias del Departamento**  
**del Distrito Federal.**

# I N D I C E

## **INTRODUCCION**

ANTECEDENTES .....	1
ANATOMIA DE NARIZ .....	2
CLASIFICACION FRACTURAS .....	5
DIAGNOSTICO .....	21
TRATAMIENTO .....	23
REDUCCION CERRADA .....	24
REDUCCION ABIERTA .....	25
MATERIALES .....	26
TECNICA QUIRURGICA	
REDUCCION ABIERTA ADULTOS .....	28
HEMITRANSFIXION SEPTAL ALTA .....	31
TECNICAS RINOPLASTIA .....	33
REDUCCION ABIERTA NIROS .....	37
RESULTADOS .....	41
CASOS CLINICOS .....	46
DISCUSION .....	62
BIBLIOGRAFIA .....	64

I N T R O D U C C I O N

## ANTECEDENTES:

Las lesiones de la pirámide nasal son muy comunes, su manejo exito so requiere de un diagnóstico preciso y cuidadoso con técnica quirúrgica integral ante la necesidad de la misma.

Una terapia exitosa empieza por el entendimiento de la variedad en las alteraciones causadas por traumatismos faciales, los que en un alto porcentaje se acompañan de fracturas de nariz.

La gran mayoría de los servicios de urgencias, carecemos de especialistas durante las 24 Hrs. del día, por lo que los lineamientos específicos dentro de un Hospital General deberán incluir el tratamiento de urgencias así como el especializado, a la brevedad posible.

La cirugía de nariz no forma parte de programas nacionales de salud en ningún hospital del Sector Salud en nuestro país, ni en otros países.

Ante la presencia de secuelas debido a traumatismos nasales, se hace necesaria la cirugía de nariz, la rinoseptumplastia, la cual como su nombre lo indica, se basa en restablecer la dualidad estética-funcional, sin embargo nos encontramos que en la mayoría de los traumatismos nasales, no son llevados a cabo los tratamientos adecuados, requiriendo la cirugía mencionada con anterioridad (11).

En el presente trabajo, iniciaremos con una explicación de anatomía básica, continuaremos con la descripción de los mecanismos que provocan las fracturas nasales, su diagnóstico y tratamiento y finalizaremos con una amplia explicación de la técnica quirúrgica empleada por nosotros, incluyendo la evaluación de los resultados obtenidos con la misma.

## ANATOMIA DE LA NARIZ:

La nariz externa es una pirámide triangular sostenida por un armazón de cartílago y hueso, cubierta por piel, tejido subcutáneo y músculo. Está revestida por dentro de una membrana mucosa y elementos glandulares. Toda la nariz se encuentra ricamente inervada y posee una irrigación sanguínea muy abundante. La piel de la nariz es relativamente fina y móvil sobre su armazón óseo superior, pero se torna cada vez más gruesa y contiene gran cantidad de glándulas sebáceas en la parte que esta aplicada sobre el cartílago. La piel de esta parte, se encuentra también adherida con mayor firmeza a los elementos subyacentes. A causa de su abundante irrigación, la mayoría de las laceraciones, heridas e incisiones cutáneas próximas a la nariz, sanan bien y con prontitud, y es raro que originen infecciones importantes (16).

La piel que cubre la parte cartilaginosa inferior de la nariz, rodea las alas nasales entrando a las narinas, donde es sustituida gradualmente por la membrana mucosa. En esta área existen folículos pilosos, los cuales son propensos a infectarse (forunculosis), en cuyo caso se tornan dolorosos,

Las laceraciones en esta área también son problemáticas. Como la configuración de la fosa nasal está dada en gran medida por el cartílago que la sostiene, las laceraciones de esta región pueden producir retracción y " Muecas "; por lo tanto, es importante que, al reparar las laceraciones a través de estos cartílagos, se haga una cuidadosa aproximación de los cartílagos y del pericondrio, antes de cerrar piel. Debido a la abundante irrigación nasal, traumatismos de esta área pueden producir considerable extravasación de sangre, formándose un hematoma en el dorso de la nariz; sin embargo, en virtud de la laxitud de la piel adyacente (párpados y mejillas), la sangre se desplaza con facilidad a estas regiones.



Tal como lo mencionamos, el armazón de la parte superior de la nariz es rígida y ósea, en tanto que la parte inferior es cartilaginosa y semimóvil. El tabique nasal, que contribuye en gran medida al sostén de la nariz externa es óseo y sólido en la parte posterior, en tanto que el cartílago septal más anterior, es semimóvil y su extremo anterior es más móvil todavía. La abertura ósea que conduce a la nariz externa se denomina abertura piriforme. La base y la parte más baja de sus paredes laterales pertenecen a los huesos maxilares superiores (16).

En la línea media, a nivel de la base, se encuentra una pequeña protuberancia, la espina nasal anterior. La parte superior de la abertura piriforme está constituida por el borde inferior de los huesos nasales.

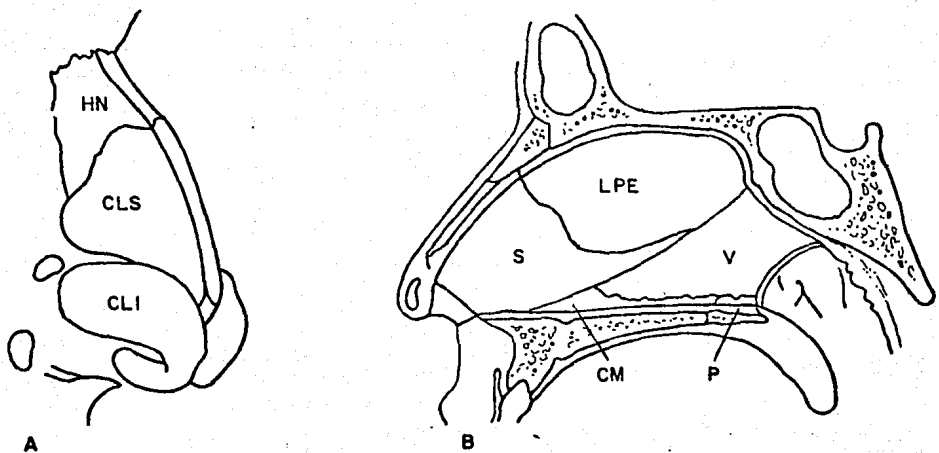


Figura 1.

A) La nariz externa abarca los elementos óseos y cartilagosos. Los huesos nasales están formados de estructuras que se articulan con el hueso frontal, el proceso frontal de la maxila y uno al otro.

En la línea media se articulan con la lámina perpendicular del etmoides. Los cartilagos laterales inferiores se articulan uno al otro, a los huesos nasales, a los cuales están adheridos y al septum cartilaginoso en la línea media. Los cartilagos laterales superiores dan definición a la porción cartilaginosa del perfil dorsal. Los huesos nasales dan definición al tercio superior del perfil dorsal; los cartilagos laterales inferiores están formados y adheridos a la columela en la línea media, a los cartilagos laterales superiores lateralmente, dando definición al lóbulo de la nariz.

B) La estructura de la línea media de la nariz es el septum nasal. El septum nasal está compuesto de los elementos óseos y cartilagosos. El septum cartilaginoso cuadrangular es la parte más anterior del septum. Articula posteriormente con la lámina perpendicular del etmoides, inferiormente con el vómer y la cresta de la maxila.

HN: hueso nasal                      CLS: cartilago lateral superior                      P: paladar  
 V: vómer                                      CLI: cartilago lateral inferior

S: septum cartilaginoso                      LPE: Lámina perpendicular del etmoides

CM: cresta de la maxila

### FRACTURAS NASALES:

Debido a su localización, la nariz es el punto principal de lesiones por una variedad de causas, entre las más comunes están:

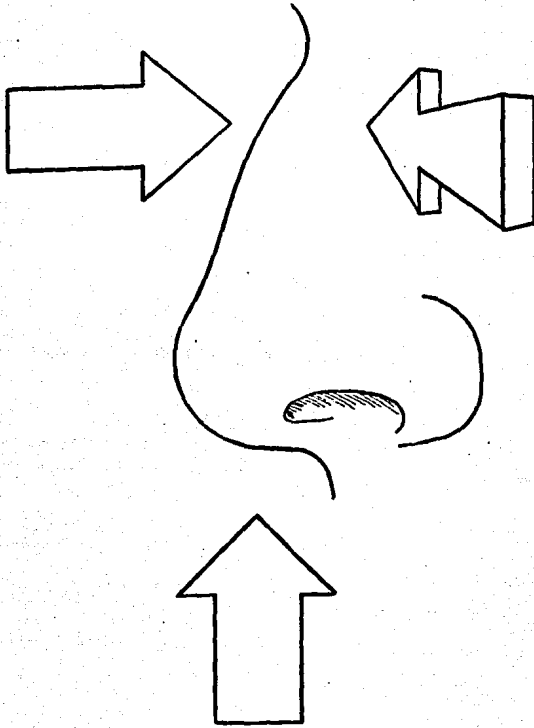
1. Accidentes automovilísticos
2. Traumatismos deportivos
3. Riñas y altercados

Es muy importante determinar la dirección del golpe y su intensidad, ya que esto define de alguna forma el tipo nasal de fractura, (4).

### Clasificación:

La nariz puede ser fracturada como resultado de golpes laterales, frontales e inferiores, más suele ser más resistente a la fractura por golpes frontales e inferiores que por golpes laterales. Un traumatismo de la parte frontal de la nariz puede provocar fractura de la porción inferior de los huesos nasales, desplazándolos de la parte más gruesa y pesada de la porción superior. Esta clase de fractura tiende a ensanchar el puente nasal, dando una apariencia de nariz aplastada. Un trauma más severo en esta área puede conminutar los huesos nasales o separarlos del hueso frontal. Los cartílagos laterales superiores pueden separarse de su adherencia a los huesos nasales; si la fuerza del traumatismo es muy intensa, estará acompañado de fracturas de los huesos lagrimales y del laberinto etmoidal. La lámina cribiforme y la órbita del hueso frontal pueden estar también incluidas. Son muy comunes las lesiones del sistema nasolagrimal, goteo de líquido cerebroespinal y lagrimeo -dural (9).

Lesiones laterales; las fracturas nasales más comunes son aquellas provocadas por fuerzas laterales a la nariz. Pacientes jóvenes generalmente presentan desplazamiento de los segmentos mayores, mientras que pacientes más grandes suelen presentar conminutación de estos mismos segmentos. Pequeños fragmentos de los huesos nasales pueden ser fracturados o desplazados como resultado de fuerzas laterales mediante instrumentos romos.



**Figura 2.**

**La nariz puede ser dañada por golpes frontales, laterales e inferiores.**

**Esto puede causar lesiones de los componentes cartilagosos, óseos o ambos.**

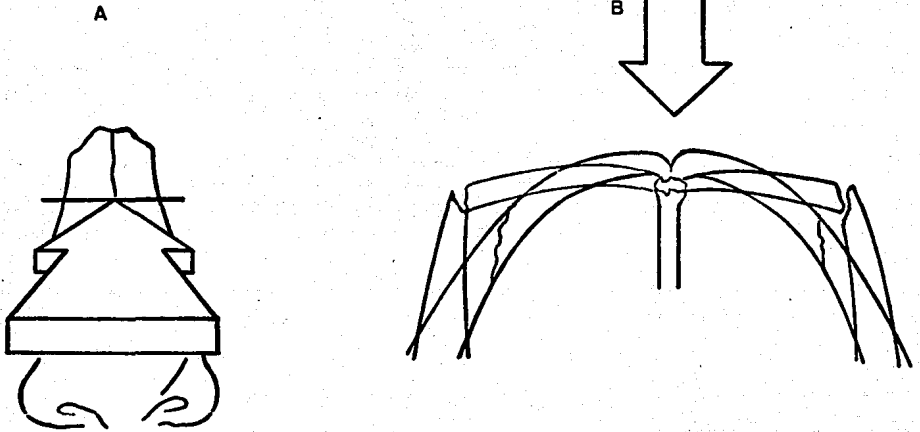


Figura 3.


A y B: Los golpes de frente en la nariz pueden provocar fracturas que incluyen ensanchamiento y una apariencia de nariz aplastada.

Esto frecuentemente provoca abertura de los bordes de los huesos nasales, y abertura de las narinas. Será necesaria una reducción, si dicha fractura provoca desplazamiento del cartilago lateral superior de su adherencia al hueso nasal.


Si el golpe lateral a la nariz es moderado, la fractura puede incluir uno de los huesos nasales, desplazamiento del mismo dentro de la cavidad nasal. Con una lesión más severa, la pirámide nasal puede moverse de un lado a otro; el hueso del lado lesionado se moverá hacia adentro y los huesos opuestos se moverán hacia afuera y el septum se dislocará.

El septum es fácilmente lesionado por golpes laterales a la nariz debido a la debilidad de la unión entre el cartilago septal y la cresta de la maxila. Las lesiones laterales provocan el desplazamiento del septum fuera de la cresta de la maxila, produciendo un espolón septal que provoca obstrucción de la vía aérea. Si la porción ósea del septum es fracturada, llevará al cartilago septal consigo. Tal desplazamiento provocará una desviación máxima del septum nasal en el punto donde se unen el septum cartilaginoso y óseo. Esta unión del septum cartilaginoso y óseo es particularmente fuerte, y cuando ocurren lesiones de esta clase, el borde caudal del septum es frecuentemente desplazado en dirección opuesta. El cartilago septal puede doblarse en dirección horizontal o vertical lo que provocará un engrosamiento eventual o reduplicación de los elementos septales cartilaginosos.

El septum juega un papel muy importante en la determinación eventual de la posición de los huesos nasales en la pirámide nasal y en la apariencia de la nariz externa. Si el traumatismo septal no es propiamente diagnosticado y corregido, la reducción de los huesos nasales puede no ser adecuada y la apariencia eventual estética de la nariz insatisfactoria (10).



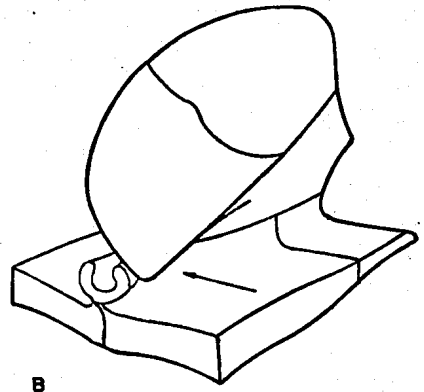
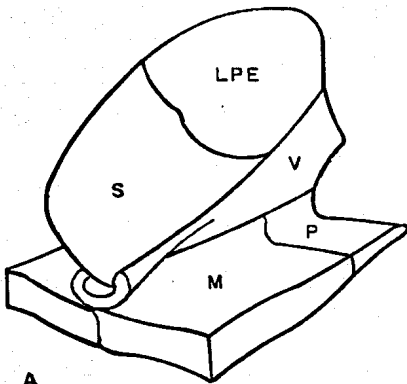
A



B

Figura 4.

- A) Una fuerza lateral puede provocar fractura de uno de los huesos nasales. Esto puede causar desplazamiento dentro de la cavidad nasal.
- B) A mayor intensidad en golpes laterales, la pirámide nasal será desviada totalmente. El hueso del lado lesionado se mueve hacia adentro; y el hueso lateral se mueve hacia afuera. Asimismo, el septum también se desplaza.

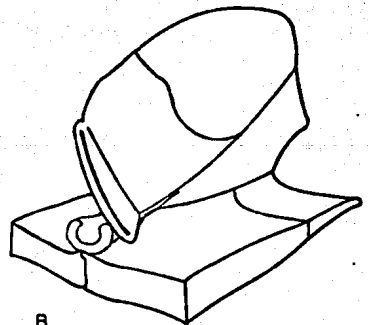
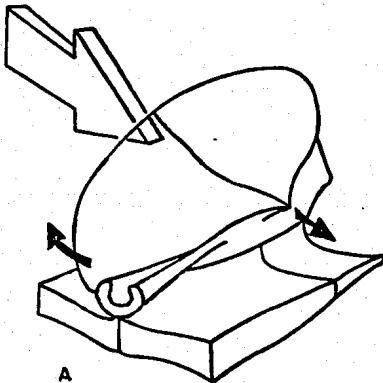


A

B

Figura 5.

A y B: Las lesiones laterales de la nariz pueden provocar que el septum se desplace fuera de la cresta de la maxila (Flecha), formando una cresta a lo largo del piso de la nariz con obstrucción aérea.



A

B

Figura 6.

A y B: Cuando la porción ósea del septum es fracturada, llevará consigo la porción cartilaginosa provocando una mayor deflexión en este punto. Generalmente la porción caudal del septum se desplaza en dirección opuesta.



Lesiones inferiores: los golpes inferiores a la nariz provocan -- fracturas septales y desplazamientos. Generalmente, el borde cau-- dal del septum será desplazado de la espina nasal y cresta de la - maxila dentro de una de las narinas. Si es severamente rasgado, -- las partes del cartilago septal serán encajadas una sobre otra, -- provocando un engrosamiento y acortamiento del septum. Esto resul-- ta de una retracción de la columela debido a que el septum está a -- sociado con los cartilagos laterales inferiores y superiores, una -- lesión severa al septum, provocará deformidades y asimetrías de es -- tas estructuras. Las fracturas y desplazamientos del cartilago sep -- tal por golpes inferiores pueden ocurrir sin fractura obvia de los -- huesos nasales. Un manejo exitoso de la nariz lesionada depende -- del diagnóstico preciso y del tratamiento aplicado al septum nasal.

Lesiones de tejidos blandos: los cartilagos laterales superiores e inferiores son elásticos y resisten mucho más a traumatismos por - instrumentos romos. Pueden ser desplazados de sus adherencias a -- las estructuras óseas, requiriendo de tratamiento correctivo. Laca -- raciones o lesiones penetrantes pueden romper el cartilago, piel o mucosa de la membrana, desalineando la nariz. Una atención cuidado -- sa debe ser dada par la reaproximación de estos elementos. Un mal -- manejo y tratamiento pueden provocar adherencias, tejido membrano -- so o sinequias que pueden distorsionar la apariencia de la nariz o restringir la vía aérea (9).

Revisando la literatura, hemos encontrado diversos tratamientos pa -- ra las fracturas nasales, entre los casos más importantes, tenemos el siguiente:

El tratamiento de fracturas nasales fué realizado en 1,000 pacien -- tes del National Health Service Hospital en la Gran Bretaña, duran -- té un período de cuatro años (1979-1983) mediante manipulación u -- sual reseñada por los forceps de Walsham y Asch. Tres meses des---

pués, fueron examinados y no importando si fueron tratados a los siete, catorce o más días posteriores al traumatismo, se encontró que más del 30% estaban mal alineadas; el porcentaje de éxito en la técnica abierta fué similar. Dados estos resultados, se llegó a la conclusión de que ningún cirujano en Edimburgo, Escocia, sin importar su experiencia, sabía llevar exitosamente una manipulación nasal o que era aplicada erróneamente este tipo de cirugía. Los autores se inclinaron por la segunda opción, argumentando que el alto índice de ineficacia radicaba en el desconocimiento de la fisiología de los mecanismos del traumatismo. Para explicar más ampliamente esto, los autores aplicaron las mismas técnicas que Leffort empleó hace años, a 43 cadáveres frescos, fracturando los huesos nasales con grados de fuerza y ángulos variables. Las fuerzas utilizadas para provocar fracturas del centro hasta 90° laterales a la línea media facial variaron de 8 a 350 kilopascales (1mm de Hg = 133.32 pascales). Los huesos nasales y el septum fueron alterados en su inserción superior, posterior e inferior encontrando los siguientes patrones: fracturas no desviadas, fracturas desviadas y fracturas septales en forma de "C" (12).

#### FRACTURAS NO DESVIADAS:

Como resultado de una fuerza lateral de grado variable. Las líneas de fractura corren paralelamente al dorso y a las líneas de fractura nasomaxilares, luego se juntan aproximadamente a 2/3 partes del camino por arriba del hueso nasal, en el sitio de transición aguda entre el hueso grueso y el delgado; no está incluido el septum y tampoco está desviado el esqueleto óseo de la línea media, en ocasiones pudiera verse desviado pero suele ser sólo una ilusión producida por la depresión del fragmento óseo. La fuerza aplicada varió de 24 a 50 kilopascales. Ahora bien, una fuerza frontal más pesada provoca una desviación del segmento medio del hueso nasal hacia cualquiera de los lados de la línea media de la cara; el sep-

tum es fracturado en la parte superior de la línea perpendicular del etmoides, paralela al dorso. Se necesita una fuerza de 350 kilopascales (2,625.26 mm de Hg) para este tipo de fractura.

#### FRACTURAS DESVIADAS:

Necesitan de una fuerza lateral menor de 16 kilopascales (450 mm de Hg) y una fuerza mayor de 114 a 312 kilopascales (hasta 2,340 mm de Hg), lo que da como resultado el desplazamiento del dorso nasal. Las fracturas óseas ipsilaterales arriba de la sutura nasomaxilar y las fracturas óseas contralaterales inmediatas al dorso, provocan que los huesos fracturados se conecten a través del dorso en la unión entre el hueso grueso y el delgado (laminar), el septum cartilaginoso es también fracturado justo a .5 cm por debajo de los huesos nasales y así la línea de fractura corre hacia atrás sobre la lámina perpendicular del etmoides.

La fractura ósea similar con mayor desplazamiento (por lo menos -- del ancho del dorso de la nariz) está asociada a una fractura tipo "C" en septum cartilaginoso y óseo. La línea de fractura empieza debajo del dorso nasal y con trayecto posteroinferior a través de la lámina perpendicular del etmoides, para terminar con una curva anterior en septum cartilaginoso a 1 cm por encima de la cresta maxilar y cerca del ángulo vomeriano. Este tipo de fracturas requieren de una fuerza de 50 kilopascales (375 mm de Hg) (12).

Una fuerza mayor en cualquier dirección puede conminutar los huesos nasales, lo que siempre estará acompañado de una fractura septal tipo "C", en la que los huesos nasales se desvían de la línea media con una distancia de por lo menos la equivalente al ancho del puente nasal. En este tipo de fracturas no se encontró lesión del hueso nasal grueso.

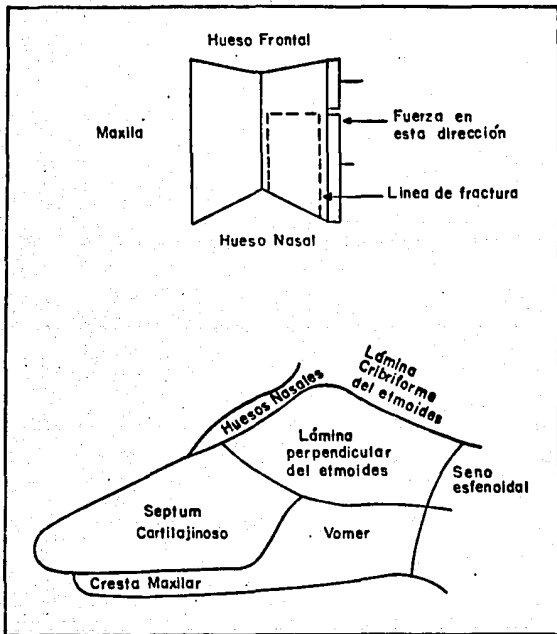


Figura 7.

Fractura como resultado de una fuerza lateral.

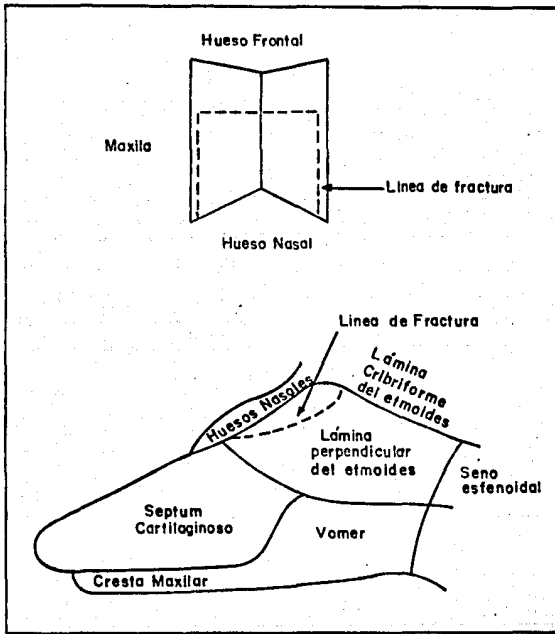


Figura 8.

Fractura como resultado de una fuerza frontal.

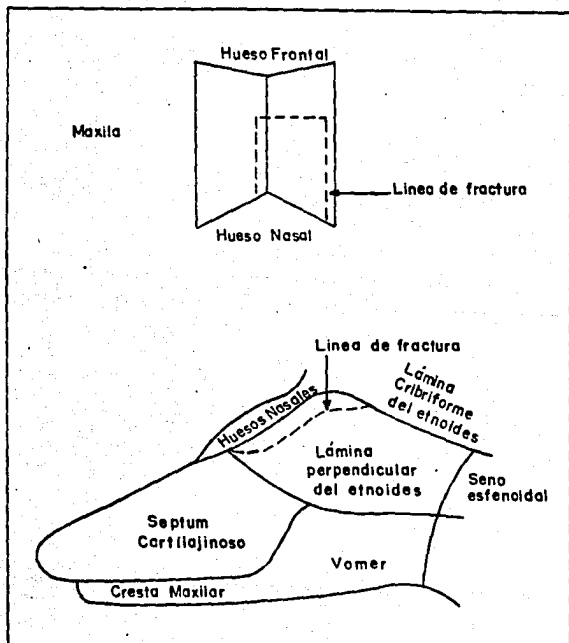


Figura 9.

Fractura como resultado de una fuerza lateral menor y una fuerza frontal mayor.

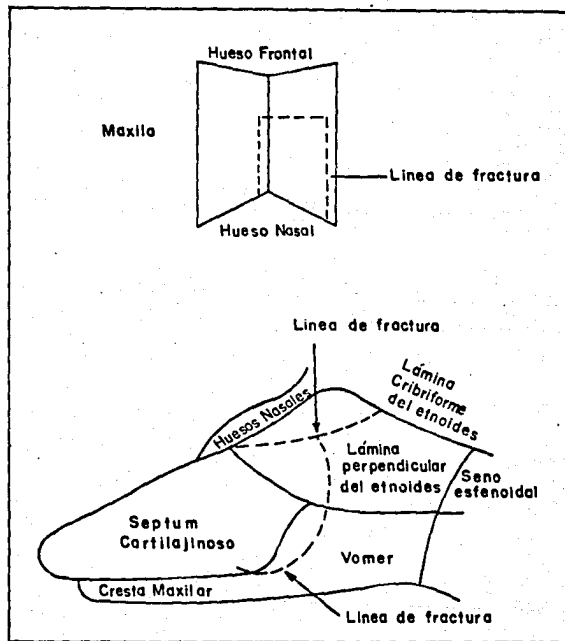


Figura 10.

Fractura con desplazamiento severo y fractura septal en forma de "C"

### FRACTURAS SEPTALES TIPO " C":

Fueron examinadas detalladamente, ya que su frecuencia fué constante en cualquier tipo de fractura, provocando desplazamiento de los huesos nasales. Aplicando diferentes pesos en la porción del hueso nasal mediante luz polarizada brillante, a través del material fotoelástico (aplicado en el ángulo interfase hueso-cartilago) se observaron áreas de gran filtración proporcionales a la fuerza aplicada, y en todos los casos existió un área concentrada de Stress en la unión hueso-cartilago y ángulo vomeriano, a mayor fuerza, mayor ensanchamiento de esta área, pero si la fuerza era aplicada lateralmente, se observaba un área de alta presión en forma de " C".

La variación en el perfil de la interfase óseo-cartilaginosa no provocó ningún efecto sobre la distribución del patrón de filtración debido a que el cartilago es elástico los bordes se cubren parcialmente más que alinearse, en este tipo de fracturas. Sobre esta observación se llegó a la hipótesis de que los huesos nasales fracturados eran deprimidos a la porción inicialmente desviada por recubrimiento de los fragmentos ya desprendidos (12).

Estudios realizados en Gran Bretaña compararon la manipulación simple con la manipulación más resección septal, encontrando que los resultados eran más favorables para la reducción abierta. Entonces si el hallazgo de que la reducción abierta es el tratamiento de elección en pacientes con desviación nasal visible post-traumática, debería ser lógicamente aplicada a nivel clínico en cada hospital. A medida que el nivel de significancia varía, la manipulación abierta es calificada como el tratamiento de elección en pacientes con desviación del más del 50% del puente nasal, en caso de que la desviación sea menor y sin presencia de fractura conminuta, entonces el tratamiento adecuado inmediato será la manipulación cerrada (13).

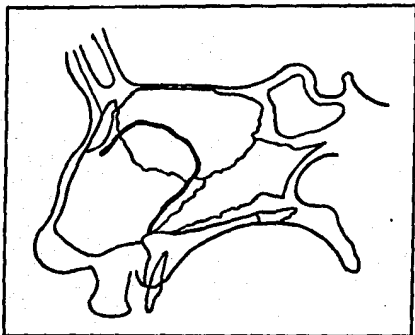


Figura 11.

Patrón de fractura septal descrito por Harrison

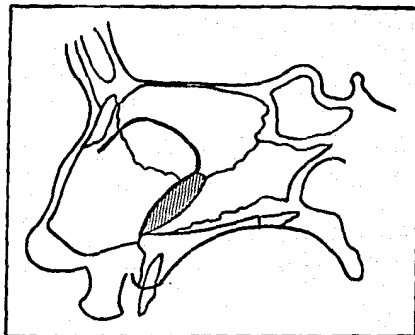


Figura 12.

El área sombreada del septum nasal es resecada. (Harrison Tipo I.)

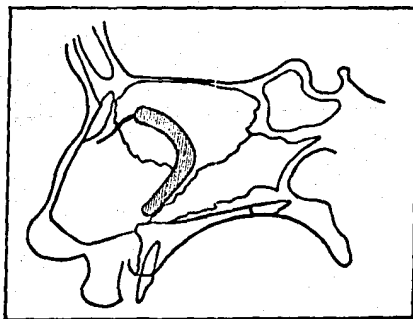


Figura 13.

El área sombreada del septum nasal es resecada. (Harrison Tipo II.)

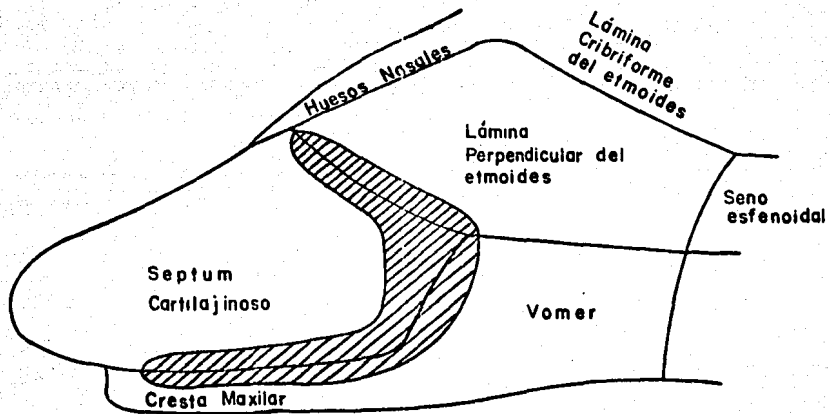


Figura 14.

Area del cartílago que será excisada en ambos lados de la fractura tipo " C "



### FRACTURAS NASALES EN NIÑOS:

Los estudios realizados indican que el tratamiento es aún confuso, sin embargo abogan que no sean dañados los puntos de crecimiento óseo, adoptando medidas conservadoras. El manejo de las fracturas nasales en niños difiere del de los adultos en que debe utilizarse anestésia general, principalmente por la falta de cooperación de este tipo de pacientes. El método prevaeciente es el manejo mediante reducción cerrada.

La nariz con los huesos nasales extendidos y sin impactación puede ser reducida mediante compresión bilateral digital sobre el dorso de 10 a 15 min. Generalmente, puede reducirse la desviación unilateral mediante compresión sobre el lado desviado. Cuando la compresión digital no es suficiente, puede emplearse la instrumentación, utilizando un elevador de Boise o instrumento similar con el fin de restaurar la nariz tanto estética como funcionalmente (permeabilidad nasal aérea) (20).

Uno de los problemas que podemos encontrar al realizar una reducción cerrada en este tipo de pacientes, es la dificultad para apreciar el punto final definido. Los elementos cartilaginosos no son fácilmente móviles y cuando son movilizados, no vuelven a adherirse en su sitio, tal y como sucede con los elementos óseos en los adultos, sin embargo, estos elementos están generalmente incluidos en fracturas en forma de rama verde y, puede ser difícil mantenerlos en la posición deseada, esto en los niños (7).

La rinoplastia estética se ha desarrollado de crudas operaciones descritas a lo largo del siglo, en un grupo sofisticado de procedimientos con muchas técnicas de refinamiento. Las indicaciones para cada variación quirúrgica son bien conocidas y los resultados finales pueden ser pronosticados en la mayoría de los casos (15).

Algunos factores limitantes tradicionales aceptados como dogmas, no han cambiado, éstos son: el resto de las características faciales, las características anatómicas de la nariz, especialmente, piel y edad del paciente (18).

Actualmente, después de 50 años, muchos autores describen la rino--plastia como un paso temprano, entre 15 y 18 años de edad. Algunas de las razones que apoyan esta posición son muy conocidas, por ejemplo, la nariz crece hasta la mitad de la pubertad y las características faciales cambian considerablemente. Entonces, es lógico esperar hasta que el crecimiento facial se ha completado antes de cambiar o modificar el perfil nasal(14).

La otra razón descrita en la literatura es que una rinoplastia temprana interfiere con el crecimiento nasal. Esta aceptación está hecha en relación a la cirugía, limitada por tejidos blandos, especialmente para cartilagos alares así como las operaciones sobre el esqueleto y septum nasales(14).

Observaciones clínicas vagas e impresiones personales basadas en pequeñas series de casos no comparables, son considerados como prueba. Muchas de éstas son, paladar hendido, el cual incluye otros factores. No hemos sido capaces de encontrar un reporte individual sobre estudios de crecimiento nasal con series de pacientes similares operados por el mismo cirujano con un seguimiento a largo plazo. Sólo pocos artículos tratan específicamente con cirugía nasal temprana para corregir la obstrucción aérea.

DIAGNOSTICO:

La mayoría de las fracturas no reciben una atención o restauración adecuadas. Generalmente, los pacientes subestiman la severidad de la lesión y no consultan al médico, y cuando lo hacen, éste no es especialista, lo cual involucra ciertos errores durante la inspección. Es necesario obtener una historia cuidadosa de la víctima de un traumatismo nasal, incluyendo el número, localización y magnitud de los golpes, con el fin de tener una idea más exacta de la lesión nasal. Deben hacerse preguntas específicas sobre la aparición y función de la nariz pre-traumatismo (9).

Deberá esperarse a que la hinchazón, edema y equimosis desaparezcan, con el fin de observar claramente las deformidades septales, fractura, desplazamiento o hematomas.

La cantidad de sangrado y líquido durante el golpe y la presencia de líquido cefálo-raquídeo deberán ser valorados en forma precisa ante cualquier tipo de rino~~r~~rea. En este caso, deberá ser observada la nariz con luz apropiada teniendo disponibles instrumentos y succión suficientes, serán colocados taponamientos con vasoconstrictores, y una vez cohibidos los sangrados, podrá descartarse la presencia de hematomas septales. En caso de existir, deberán ser drenados e inmovilizados mediante taponamientos anteriores, a los que se les untarán antibióticos en crema o ungüento, en forma bilateral. Debe darse atención especial para determinar la aparición de la nariz antes del traumatismo, especialmente si la nariz era recta y si el paciente siente que ésta ha cambiado significativamente. Debe valorarse la funcionalidad de la nariz, ya que cualquier sensación de entumecimiento alrededor de la cara sugiere una lesión adyacente de las estructuras nerviosas y/o fractura de otros huesos faciales (9).

Una vez que ha sido examinada cuidadosamente la nariz, deben examinarse las estructuras que la rodean. Es regla general examinar los ojos para descartar cualquier daño de los músculos extraoculares, separación del ligamento cantal medio o lesión del aparato lagrimal. Deben inspeccionarse y palpase otros huesos faciales tales como los bordes orbitarios y zigomas, y cualquier tipo de laceración deberá ser cerrada meticulosamente (6).

Mucho se ha descrito sobre la utilidad radiológica en el diagnóstico de fracturas nasales, pero generalmente no son muy precisas. Frecuentemente son mal interpretadas ya que las líneas de sutura pueden ser fácilmente confundidas por líneas de fractura. Una inspección y palpación cuidadosa es mucho más recomendable. Si el trauma es más severo de lo que se sospechaba, tal como fractura del proceso frontal y/o laberinto etmoides son indicadas radiografías, laminografías y placas de tomografía computarizada. Usualmente un diagnóstico definitivo es hecho de 4 a 7 días post-trauma. En los niños, el septum está usualmente recto y tiene un grosor de 2 a 4 mm. Cualquier desviación diferente sugiere una lesión septal significativa. Debe hacerse una palpación bidigital del septum para descartar cualquier evidencia de desplazamiento, fractura e inestabilidad y la espina nasal deberá palpase vía sublabial. En contraste con las fracturas nasales comunes, la fractura de la espina nasal puede provocar más dolor y reblandecimiento. Es necesario tomar fotografías pre y post tratamiento quirúrgico, si este es el indicado (2) (6).

TRATAMIENTO:

Los objetivos principales del tratamiento de las fracturas nasales son:

1. Restablecer la apariencia estética en forma satisfactoria
2. Restablecer la funcionalidad incluyendo vía aérea adecuada en ambos lados.

Es importante tomar en cuenta las siguientes consideraciones:

A) No existe peligro alguno al esperar días o semanas antes de dar el tratamiento definitivo. La reducción puede realizarse de 3 - a 4 semanas posteriores al traumatismo, lo que nos da la ventaja de haber combatido el edema y la equimosis.

B) Ocasionalmente, la reducción es realizada sin anestésia, lo que provoca dolor y hemorragia. La mayoría de las veces, la anestésia no da el efecto deseado debido a la hinchazón, por lo que sería recomendable que todas las reducciones fueran realizadas en quirófano, lo que incluiría condiciones apropiadas, instrumentación disponible, no sólo para la manipulación cerrada sino también para la abierta.

Dado lo anterior, preferimos, una sala de cirugía ambulatoria, donde sea posible, la aplicación de anestésia local con lidocaína al 2% con epinefrina, al igual que cocaína para mucosas, equipo de intubación disponible y diazepam intravenoso.

Cuando una fractura esta presente y sin desplazamiento, puede necesitar solamente de medidas de soporte. En tales casos, se le advierte al paciente sobre la necesidad de omitir cualquier tipo de deporte por 6 semanas y que en caso de cualquier cambio en la apariencia nasal o funcionalidad deberá acudir a una nueva inspección. Los golpes laterales a la nariz son los mecanismos más comunes de lesión y usualmente provocan desplazamiento de cualquier lado de -

la pirámide nasal. Con pacientes que cooperan, estas fracturas pueden ser tratadas bajo anestésia local. La cavidad nasal debe ser descongestionada y anestesiada. En los adultos, este procedimiento puede ser realizado con 4 cc de solución de cocaína al 5% aplicada en la cavidad nasal con 4 cotonetes neuroquirúrgicos de 1 X 3 pulgadas.

#### REDUCCION CERRADA:

Es la técnica para fracturas nasales unilaterales con depresión del hueso nasal contralateral o septum.

La posición del paciente para una reducción cerrada es importante, ya que las reacciones sincopales son una complicación bien conocida del estímulo nasal doloroso, por lo que es una ventaja tener al paciente en posición supina.

La reducción es realizada mediante la colocación de instrumentos de bordes romos bajo el hueso nasal derprimido y reduciéndolo con presión lateral apropiada. En caso de existir desviación total de la pirámide nasal, la reducción será realizada en forma similar, pero la presión digital es generalmente aplicada al hueso nasal opuesto. Ocasionalmente, la pirámide se mueve completamente dentro de su posición y el septum regresa a la línea media (13).

Se ha observado, que rara vez es fácil el realizar tal reducción, ya que esto puede guiar a un alineamiento menor al ideal de los huesos y septum nasales. A menos que el septum sea llevado a su posición en la línea media mediante reducción, los huesos nasales no podrán ser recolocados adecuadamente. Es decir, una reducción adecuada del septum, proveerá de una reducción ósea.

REDUCCION ABIERTA:

Esta técnica es el tratamiento de elección cuando como resultado de un traumatismo facial, el septum tiene una desviación muy significativa.

Como anteriormente señalamos, el objetivo principal será restaurar la dualidad estética-funcional de la nariz.

Debido al título de la presente tesis, este tipo de técnica quirúrgica como tratamiento de elección para fracturas nasales será ampliamente descrita posteriormente.

Es de gran importancia señalar, que en el encabezado de Técnica Quirúrgica, incluiremos el desarrollo de la reducción abierta tanto en los adultos como en los niños, así como sus diferencias y su evaluación en ambos tipos de pacientes.

M A T E R I A L E S



34 pacientes, 19 hombres y 15 mujeres fueron intervenidos quirúrgicamente en un período comprendido entre el 1° de Junio al 31 de Agosto de 1987 en el Hospital General de Urgencias Balbuena del Departamento del Distrito Federal. Todos estos pacientes con el antecedente de fractura nasal, que dejó como secuelas alteraciones funcionales y estéticas.

Fueron eliminados de este estudio 4 pacientes, 3 mujeres, 2 de ellas por rinoseptumplastía previa y la otra por no comprobar una alteración septal que influyera con su función ventilatoria, y 1 paciente masculino al presentar deformidad nasal post-operatoria debido a traumatismo posterior a la cirugía.

Por lo tanto, se realizó esta investigación en 30 pacientes, 18 hombres y 12 mujeres cuyas edades fluctuaban entre 13 y 40 años de edad siendo sometidos a rinoseptumplastía con un período mínimo de 3 meses, posterior al traumatismo que provocó deformidad rinoseptal y que además cursaron con fracturas nasales, las que en su tiempo, fueron comprobadas clínica y radiológicamente.

Las características requeridas para ser incluidos en el protocolo de estudio fueron las siguientes:

- a) No haber sido sometidos a cirugías nasoseptales
- b) Pacientes con desviación septal obstructiva sintomática
- c) Pacientes con un mínimo de 3 meses post-fractura nasal
- d) Pacientes clínicamente sanos y que por exámenes pre-operatorios de rutina, no demostraran ninguna otra patología anexa

Se les solicitaron a los pacientes fotografías clínicas en número de 4: 2 de perfil (derecho e izquierdo), 1 de frente y la última en proyección inferior.

Se pensó en la solicitud de rinomanometrías pre y post-operatorias pero dadas las condiciones económicas de los pacientes, esto no --  
fué posible.

Se considera sin embargo, que la rinomanometrfa es un estudio se--  
rio que valora la función nasal ventilatoria, y que estandariza --  
los criterios clínicos indispensables en cualquier valoración rino-  
lógica.

T E C N I C A   Q U I R U R G I C A

REDUCCION ABIERTA:

En presencia de una desviación significativa del septum, una reducción de este tipo será la necesaria para restaurar la funcionalidad y estética adecuadas, debido a la gran importancia del septum para mantener la estructura nasal, apoyamos el tratamiento agresivo, en cualquier fractura o desviación septal.

El septum puede ser abordado por cualquier modalidad, nosotros preferimos la incisión hemitransflectiva y elevación del colgajo del mucopericondrio sobre un lado. Una inspección directa determinará la naturaleza y extensión necesarias de la corrección quirúrgica, (24).

La resección radical del cartilago septal estará completamente proscribida, el tratamiento deberá realizarse por reconstrucción septal cuidadosa utilizando técnicas depuradas de septoplastia. El soporte deberá ser mantenido, es importante recordar que las estructuras septales anteriores a la línea dibujada al nacimiento de la espina nasal anterior, proveen de soporte a la nariz externa. Estas estructuras deberán ser preservadas a toda costa. La deformidad septal más común, es un espolón a lo largo del piso de la nariz y es el resultado de una desviación del cartilago septal fuera de la cresta de la maxila, lo que puede provocar una obstrucción nasal (10).

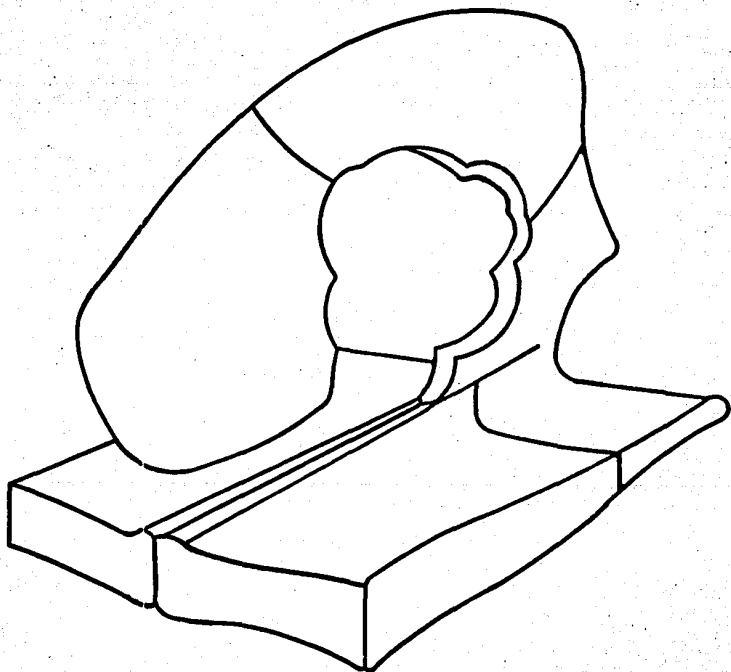
Las desviaciones septales pueden ocasionalmente ser corregidas bajo visión directa, pero generalmente, una pequeña tira cartilaginosa puede ser removida a lo largo del borde inferior del cartilago-septal, esto permite al septum regresar a su posición central. Las desviaciones caudales benignas pueden también ser corregidas de esta forma. Un área de mayor importancia, es el punto donde el cartil

**Figura 15.**

Una representación esquemática de la septoplastia.

El cartílago septal es liberado de las adherencias para permitir el movimiento hacia la línea media.

Algunos elementos óseos han sido resecados pero el soporte siempre se conserva.



lago septal se une a la rama perpendicular del etmoides y vómer. Si existe una desviación o espolón en este punto, el cartílago necesitará separarse de su inserción ósea posterior, si la fractura requiere dicha maniobra, deberá ser realizada tan posteriormente como sea necesario.

El septum óseo no provee de soporte a la nariz en esta área, sin embargo, la separación del septum cartilaginoso del óseo permite al primero retornar a su posición en la línea media. Si el septum ha sido fragmentado y fracturado, uno debe esforzarse para acomodarlo y asegurar sus elementos en posición anatómica. Pueden retirarse pequeñas tiras o bien rayar el cartílago para mantenerlo en posición, (24).

Si la reducción ósea no es posible, se preferirá usar la técnica abierta como la rinoplastia, así evitaremos entonces, tejidos blandos y periostio por encima del hueso nasal fracturado, esto evitará la pérdida de fragmentos óseos durante la disección, pero no serán realizadas disecciones amplias para evitar prolapsos dentro de la vía aérea que provoquen defectos estéticos y/o funcionales (19).

En caso de impactación de huesos nasales, se requerirá de osteotomías laterales, y una vez que los huesos han sido alineados, los cartílagos laterales superiores desviados, regresarán a su posición correcta. En el caso de existir alteraciones severas de cartílagos por traumatismos, estos deberán ser recolocados, asegurándolos con taponamientos y suturas (15).

Se recomienda una rinoplastia ante inconformidades estéticas siendo necesario esperar mas de tres meses post-traumatismo debido al riesgo que existe de extracción accidental de huesos nasales ante el uso de Legras (1).

HEMITRANSFIXION SEPTAL ALTA PARA LA CORRECCION DE DEFORMIDADES SEPTOCAUDALES:

Las membranas nasales son anestesiadas en forma local y la nariz es bloqueada con anestésia tópica.

Una incisión es delineada aproximadamente de 1 a 1.5 cm del borde caudal septal. Esto es generalmente en la línea de unión de la espina nasal anterior y la unión del borde caudal de los cartilagos laterales superiores. La incisión se hace a través de la membrana y el cartilago pero se preserva la continuidad del mucopericondrio del lado contralateral, dependiendo de la deformidad específica.

Ya que el septum estará relativamente recto con una deflección caudal aislada y una columnela retractada, la incisión es mejor realizada en el lado convexo. Un procedimiento septal alto en el lado cóncavo es eficaz para la mayoría de las deformidades septales complejas o para aquellas que requieren de soporte en la columnela o punta de la nariz. Una amputación simple del remanente caudal deflexionado a través de una transfixión estándar, es recomendada para dar un buen soporte a la punta con una columnela normal (5).

Una disección retrógrada es realizada hacia la columnela subperióndricamente. La disección debe ser lo suficientemente ancha para permitir que el remanente cartilaginoso libre sea colocado en el saco columnelar creado a través de la incisión.

Una vez que son liberadas las membranas, el segmento caudal del cartilago septal es separado de la espina nasal y cresta maxilar, lo cual permite el movimiento libre dentro de la línea media de la columnela. El mantenimiento de la posición en la línea media se realiza al retractar las membranas superiores y suturando en forma de sandwich el cartilago y la membrana con suturas absorbibles interrumpidas (5).

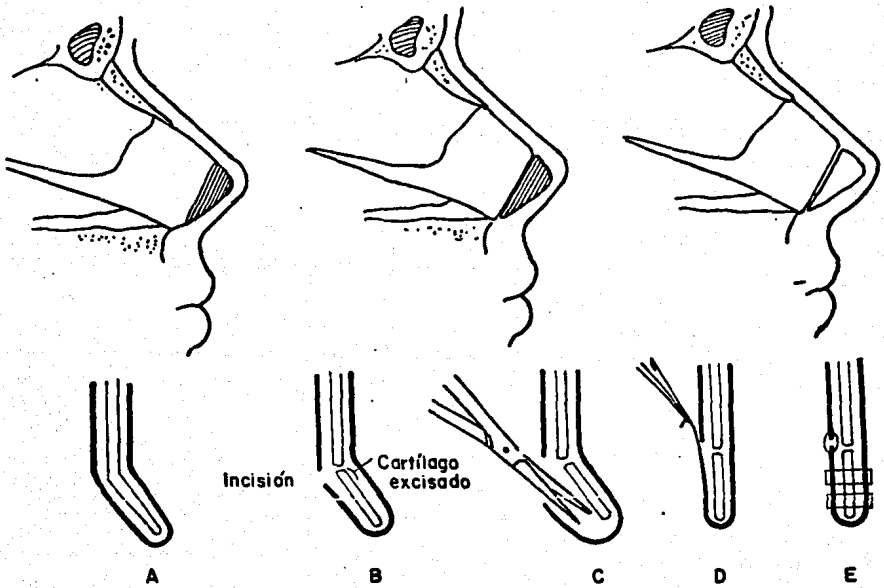


Figura 16.

La hemitransfixión septal superior es realizada por encima de la convexidad de la deflexión del septum caudal con reposición y fijación del segmento desplazado.



### TECNICAS DE RINOPLASTIA:

Una alternativa clara de los implantes existe en la forma de injertos homólogos de cartílagos costales, transplantados al sitio nasal necesario (15).

En todos nuestros pacientes encontramos deflexiones septales que requerían resecciones, lo cual nos impedía practicar la toma de injertos en forma autóloga de cartílago cuadrangular.

Los injertos de cartílago homólogo resultan ideales para los requerimientos especiales de tejidos nasales, ya que dan un soporte y contorno firmes (21).

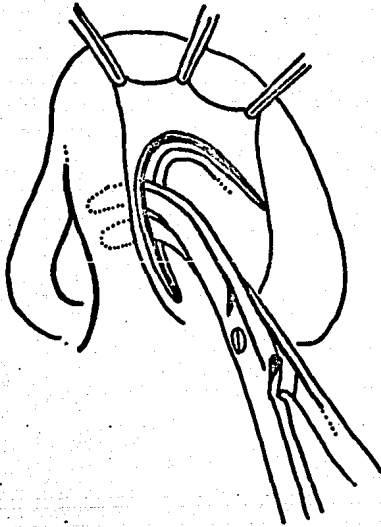
La utilización de varias capas de cartílago sirve para un aumento más abundante en depresiones nasales significativas. No existen requerimientos para que el cartílago deba ser colocado directamente al hueso o cartílago nasales, es más recomendable colocarlo en bolsas de tejido blando creadas precisamente para fines estéticos (23).

En casos de rinoplastia de aumento, preferimos utilizar hueso y cartílago costales del mismo paciente (autólogos) teniendo sumo cuidado en el mantenimiento de la vitalidad del hueso costal, respetando en lo posible el pericondrio.

Recordemos que para la buena nutrición del injerto autólogo debemos de mantener en contacto, la cortical de huesos propios nasales con la cortical del injerto (19).

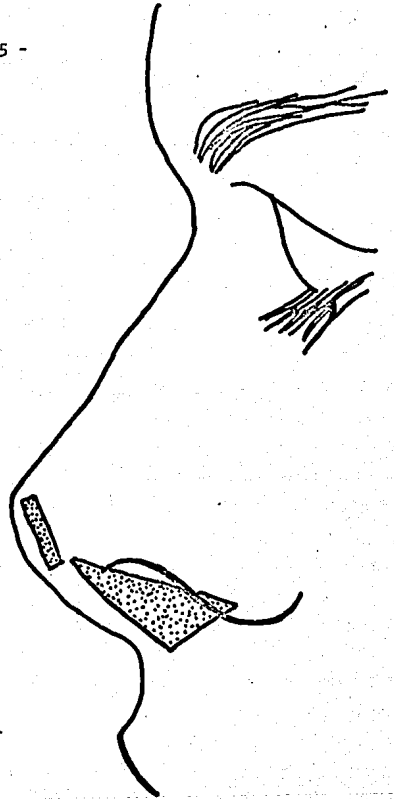
La obtención del cartílago homólogo, se hizo de cadáveres frescos - jóvenes y sanos acaecidos en muerte violenta; los injertos de cartílago costal libres de músculo pericondrio y hueso fueron mantenidos

en mertiolate blanco (concentración comercial) durante una semana previa a su utilización con recambios de mertiolate cada 4 días y eliminados después de 3 semanas de su obtención.



**Figura 17.**

**A:**  
Las dos capas de la columnela son separadas con las tijeras de Fomon.



**B:**  
La posición para los injertos de cartilago en punta de la nariz y columela deben ser realizados en forma separada.

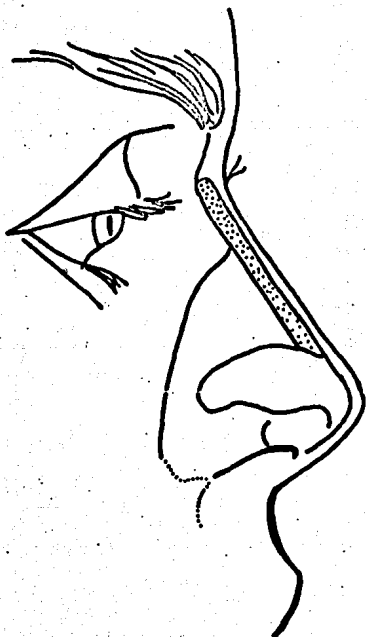


Figura 18.

El injerto de cartilago para el dorso debe extenderse desde la glabella hasta el límite inferior de los cartilagos laterales superiores.

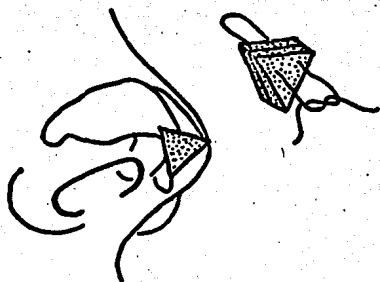


Figura 19.

Para incrementar la proyección anterior de la nariz, el injerto de cartilago se inserta entre la piel y los cartilagos laterales inferiores. Si es necesario, pueden utilizarse 2 ó 3 capas de cartilago septal.

### REDUCCION ABIERTA EN NIÑOS:

La rinoplastia realizada en todos los casos bajo anestésia orotraqueal general, es combinada con infiltración de xilocaína con epinefrina en forma local, siendo utilizada una incisión transcartilaginosa bilateral en todos los casos.

El abordaje subperióstico mínimo es realizado a lo largo del dorso. Los cartilagos laterales inferiores son disecados y recolocados utilizando la técnica de eversión (14).

La septoplastia es realizada en casos de traumatismo, limitando la disección del mucopericondrio tanto como sea posible. La recolocación del septum luxado y espina nasal son hechas y la resección del cartilago a un mínimo absoluto. Cuando es necesario, el cartilago septal es transcolocado.

La osteotomía lateral es realizada con un osteotómo de 2mm insertándolo a través de la piel dentro y hacia abajo del canto palpebral medio sin elevación perióstica. Cuando es indicado, una resección de la jiba mínima es hecha con un raspador para hueso y una navaja de bisturí del No. 11 para el segmento cartilaginoso inferior. En la mayoría de los casos, sólo una osteotomía central es necesaria.

Los injertos de cartilago pequeños del septum o concha del oído pueden ser utilizados para la punta y columnela. Una férula de plástico es mantenida durante 10 días.

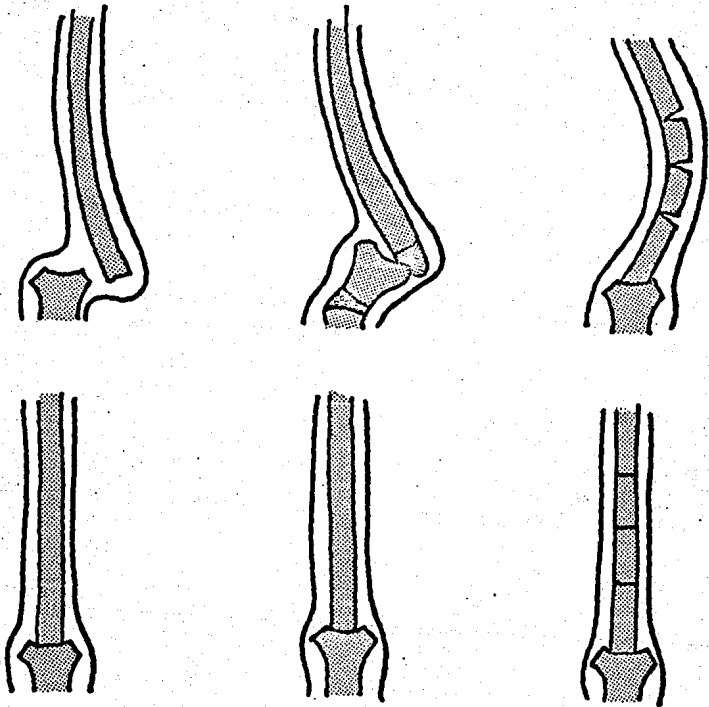


Figura 20.

Diagrama con las maniobras más utilizadas para correcciones del septum nasal




Figura 21.

Las osteotomías son hechas con un cincel de 2mm., insertándolo a través de la piel. Una fractura en rama verde es realizada y los huesos son desplazados hacia la línea media, los cuales son ligados mediante una sutura frontonasal.

R E S U L T A D O S



Un total de 30 pacientes fueron intervenidos quirúrgicamente con la técnica de reducción abierta (rinoseptoplastia) en un período de 3 meses. Las edades comprendidas fueron de 13 a 40 años, siendo mayor el porcentaje en el grupo comprendido de 20 a 25 años (33%) y el de menor índice de 35 a 40 años (6.66%) Tabla No. 1

De los 30 pacientes mencionados con anterioridad, 18 correspondieron al sexo masculino y 12 pacientes al sexo femenino. Los mecanismos de fractura nasal los dividimos en 3: laterales, frontales e inferiores siendo mayor el mecanismo de fractura lateral con 21 pacientes y el menor por el mecanismo inferior correspondiendo a 3 únicamente.

Las causas más comunes de lesión fueron en orden descendente: golpes por riñas, deportes, caídas, accidentes de tránsito y asaltos, Tabla No. 2

Debemos señalar, que algunos pacientes son agredidos por riñas o por asaltos, y al no querer verse envueltos en situaciones médico-legales acostumbran mentir sobre la causa de las lesiones, cuando son investigados por el ministerio público del hospital.

Como ya mencionamos anteriormente, para que los pacientes fueran sometidos a reducción abierta deberfan incluir sintomatología de obstrucción nasal y así encontramos que 15 pacientes traducían obstrucción nasal de predominio izquierdo, 12 del lado derecho y 3 en forma bilateral, Tabla No. 3

En el post-operatorio que comprende un período de 1 a 4 meses de evolución, nos encontramos con que 25 pacientes respondieron tener una mejoría en la ventilación nasal no así 5 pacientes quienes traducían una persistencia en la reducción de la vía aérea siendo 4 --

EDAD	No. PACIENTES	PORCENTAJE
10-15	5	16.66
15-20	8	26.66
20-25	10	33.33
25-30	2	6.66
30-35	3	10.00
35-40	2	6.66
TOTAL	30	99.97

Tabla No. 1

No. PACIENTES	CAUSA LESION	PORCENTAJE
9	Golpes por riñas	30.00
5	Deportes	16.66
6	Caídas	20.00
5	Accidentes de Tránsito	16.66
5	Asaltos	16.66

TOTAL

30

99.98

Tabla No. 2

del lado derecho y uno del lado izquierdo, Tabla No. 4

Fué necesario el uso de injertos en 23 pacientes, de los cuales, 10 lo requerían para definir la punta nasal con la técnica descrita -- por Sheen; 4 pacientes a los que les fué realizada rinoseptumplasma con injerto de hueso y cartilago costales autólogos; 6 pacientes a los que se les colocaron en columna y 3 por colapso valvular bilateral.

La opinión de los pacientes en cuanto a su apariencia estética fué Buena en 22, Regular en 6 y 2 como Mala, Tabla No. 5

OBSTRUCCION NASAL	PACIENTES	PORCENTAJE
DERECHA	12	40%
IZQUIERDA	15	50%
BILATERAL	3	10%

TABLA No. 3

VIA AEREA	PACIENTES	PORCENTAJE
MEJORIA	25	83%
REDUCIDA DERECHA	4	13%
REDUCIDA IZQUIERDA	1	3.3%

TABLA No. 4

APARIENCIA ESTETICA	PACIENTES	PORCENTAJE
BUENA	22	73.3%
REGULAR	6	20 %
MALA	2	6.6%

TABLA No. 5

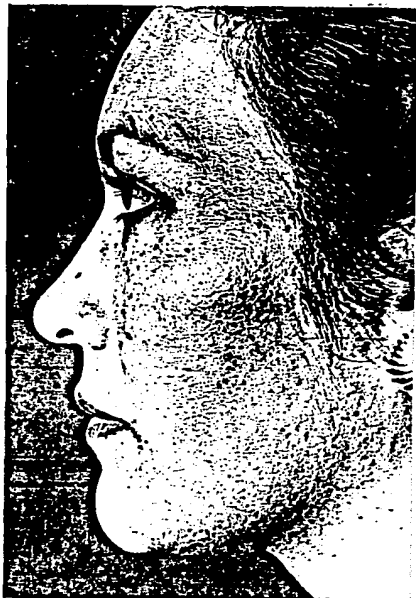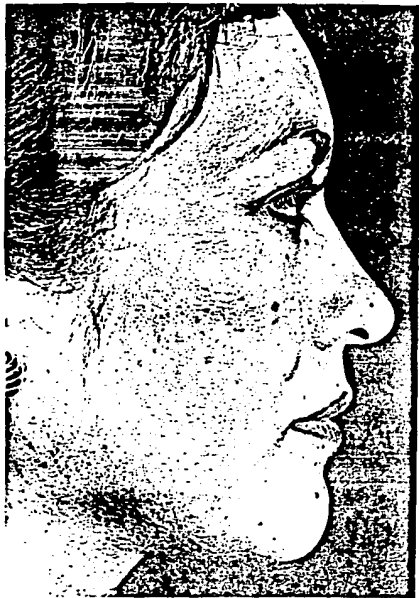C A S O S C L I N I C O S

CASO CLINICO No. 1

Paciente femenina de 36 años de edad que recibe traumatismo nasal directo al sufrir accidente automovilístico presentando fractura-nasal frontal, refiriendo obstrucción nasal izquierda.

PROBLEMAS ENCONTRADOS:

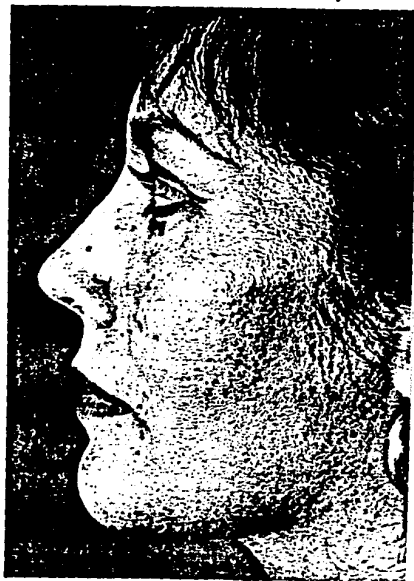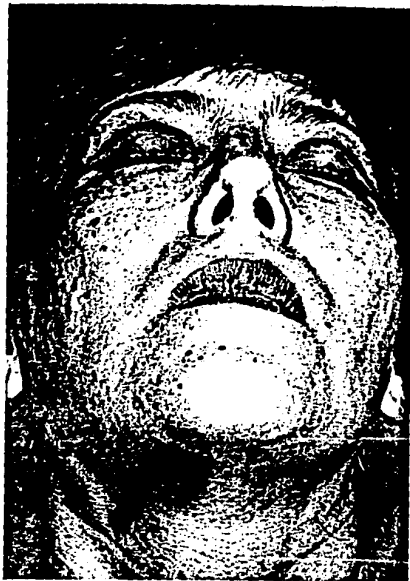1. Cresta de área II-IV izquierda obstructiva que termina en esp<sup>o</sup>lón del mismo lado
2. Hundimiento y ensanchamiento del dorso nasal, con abertura del mismo
3. Ensanchamiento de narinas
4. Punta nasal caída con disminución del ángulo nasolabial
5. Mala definición de punta nasal y redundancia de cartilagos a--lares





RESUMEN QUIRURGICO:

1. Toma de injerto (Hueso y cartilago) autólogo de la 7ma. costilla izquierda
2. Septumplastia con técnica de Cottle y resección de cresta izquierda
3. Incisiones transcartilaginosas con resección de porciones cefálicas de cartilagos alares
4. Abordaje de dorso y colocación de injerto óseo
5. Injertos cartilaginosos en punta y columela con técnica de Sheen
6. Se ilustran resultados con fotografías de 3 meses post-operatorio

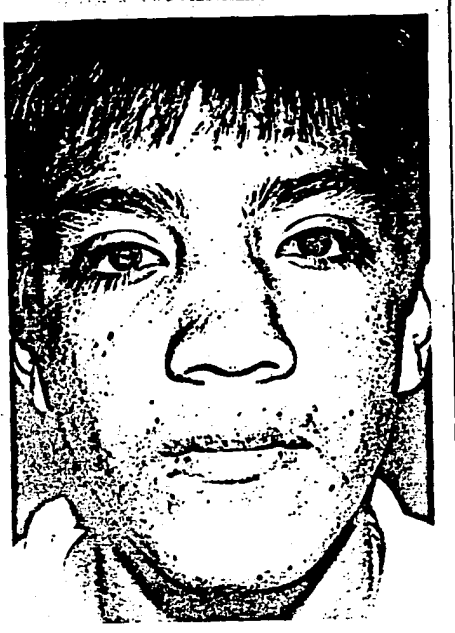

CASO CLINICO No. 2

Paciente masculino de 13 años que al recibir traumatismo nasal izquierdo (al jugar beisbol " batazo"), refiriendo obstrucción nasal derecha.

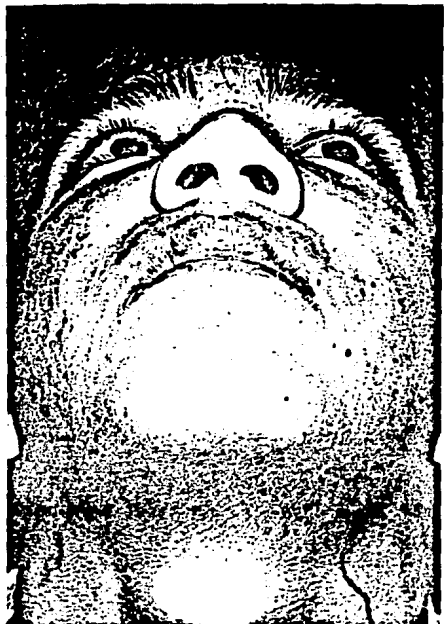
PROBLEMAS ENCONTRADOS:

1. Luxación de borde caudal de septum a la derecha
2. Hundimiento de rama ascendente del maxilar y huesos nasales del lado izquierdo
3. Techo nasal hundido
4. Ensanchamiento de dorso nasal



**RESUMEN QUIRURGICO:**

1. Hemitransfixión septal superior derecha
2. Excisión y recolocación de borde caudal septal
3. Incisiones transcartilaginosas y abordaje de dorso con bisturí se despega piel, respetamos periostio
4. Osteotomías laterales externas con cincel de 2mm, se respeta - periostio
5. Se ilustran resultados con fotografías de 2 meses post-operatorios.

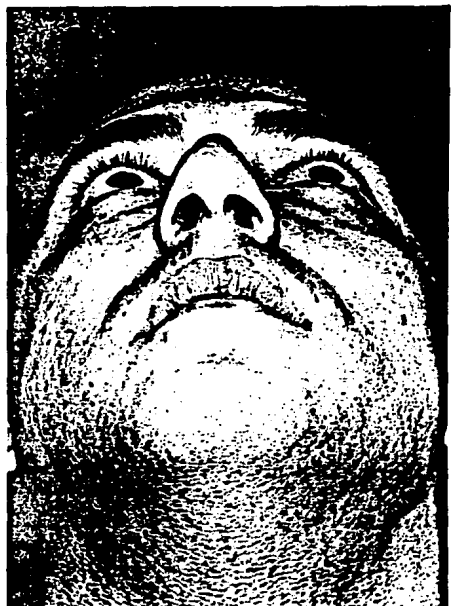
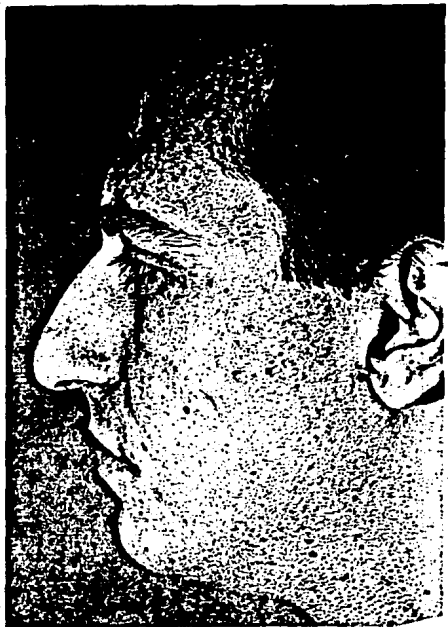
CASO CLINICO No. 3

Paciente masculino de 27 años, recibe traumatismo nasal directo, ( codazo al jugar basquetbol ), presenta fractura nasal lateral, refiriendo obstrucción nasal izquierda.

PROBLEMAS ENCONTRADOS:

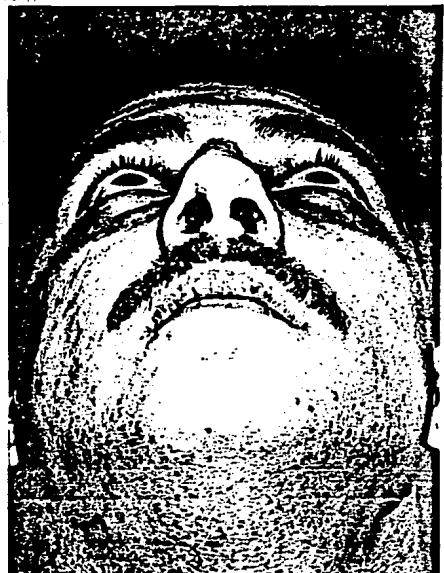
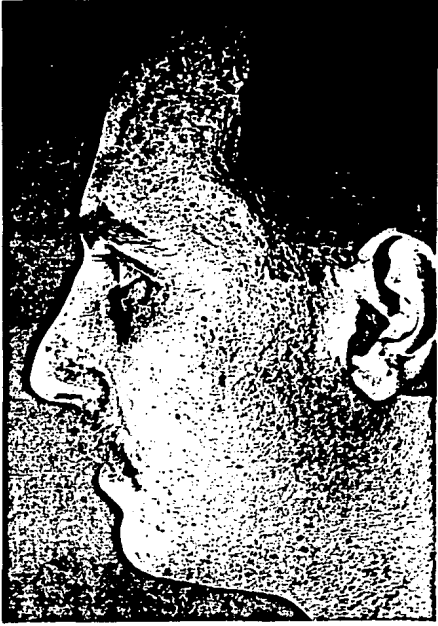1. Cresta de área II-IV izquierda obstructiva
2. Jiba ósea-cartilaginosa
3. Punta nasal caída
4. Septum a tensión
5. Colapso valvular bilateral





RESUMEN QUIRURGICO:

1. Resección de cresta de áreas II-IV del lado izquierdo obstructiva
2. Resección de 2 mm de borde caudal de septum
3. Incisiones transcartilagosas con resección de porciones cefálicas de cartílagos alares
4. Xifectomia ósea y cartilaginosa
5. Osteotomías paraseptales con cincel de 10 mm
6. Osteotomías laterales externas con cincel de 2 mm
7. Se ilustran resultados con fotografías de 2 meses post-operatorios

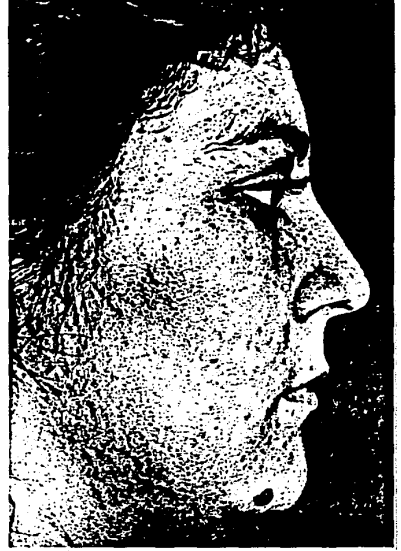

CASO CLINICO No. 4

Paciente femenina de 23 años de edad, recibe traumatismo nasal directo (frontal) con filo de banqueta por caída de superficie, refiere obstrucción nasal del lado izquierdo.

PROBLEMAS ENCONTRADOS:

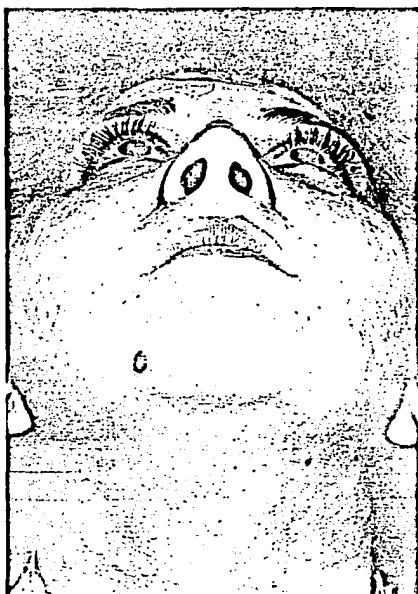
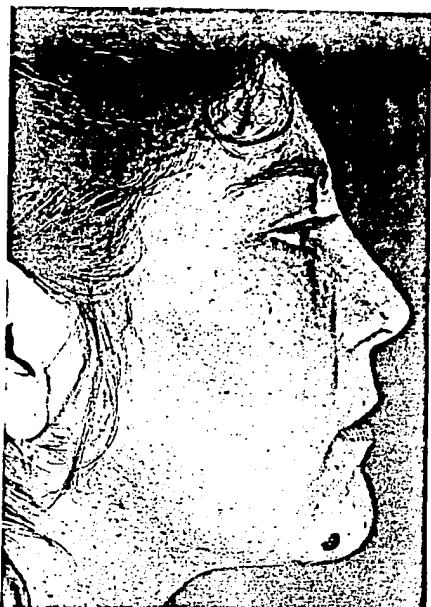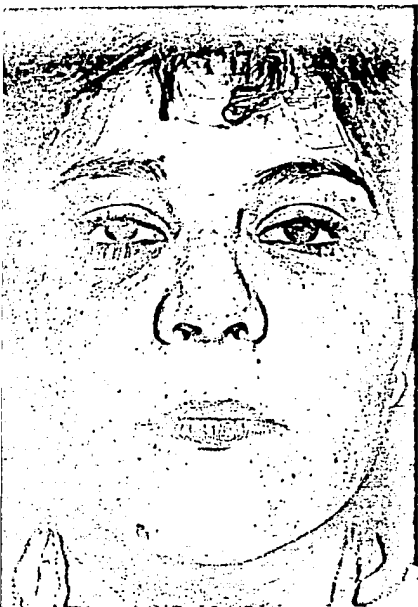1. Cresta basal izquierda y que presenta convexidad mismo lado
2. Desviación de pirámide ósea a la derecha
3. Jiba ósea de 1 mm
4. Punta nasal mal definida
5. Ensanchamiento de narinas



TESIS NO DEBE  
SALIR DE LA BIBLIOTECA

RESUMEN QUIRURGICO:

1. Resección de cresta basal izquierda con técnica de Cottle
2. Incisiones transcartilaginosas realizando resección de porción cefálica de cartílagos alares
3. Se aborda dorso y se realiza desperiortización con ligero legrado de jiba ósea
4. Osteotomías paraseptales con cincel de 10 mm
5. Osteotomías laterales externas con cincel de 2 mm
6. Colocación de injertos en punta y columna con cartílago homólogo
7. Se ilustran resultados con fotografías de 1 mes post-operatorio



D I S C U S S I O N

Las fracturas nasales generalmente son consideradas como un daño no muy importante, aunque el tratamiento es necesario para prevenir a largo plazo la presencia de alteraciones estéticas y funcionales.

La evaluación final de los resultados es difícil debido a la carencia de objetividad y también por las variaciones individuales marcadas en una población normal.

Consideramos que la reducción abierta es el tratamiento a elegir ante deformidades septales obstructivas, y que se acompañan de la formación de jibas y desviaciones de la pirámide ósea.

Es indispensable, la rinoseptumplastia de aumento ante la presencia de ensanchamientos, aberturas y aplastamientos del dorso nasal, comúnmente provocadas por traumatismos frontales intensos.

En la literatura, difícilmente se encontrarán reportes individuales de la técnica quirúrgica usada específicamente por un sólo cirujano.

Nosotros al laborar dentro de un Hospital de traumatología como lo es el Hospital de Urgencias Balbuena del Departamento del Distrito Federal, tenemos la oportunidad de la fácil obtención de pacientes con el antecedente de fracturas nasales, el promedio de pacientes vistos en el Servicio de Urgencias es de 3 pacientes por día.

De estos, sólo el 20% cursan con deformidades septales que ocasionan obstrucciones importantes.

Existe un número mayor de pacientes que día a día solicitan la rinoplastia como método correctivo a inconformidades estéticas.



Nuestro hospital como muchos otros hospitales, no contempla dentro de sus actividades este tipo de cirugías, por lo que el presente estudio lo hicimos apoyados en la presencia de deformidades septales que clínicamente cursaban con sintomatología nasal obstructiva.

Ahora bien, cabe señalar que a todos nuestros pacientes les fué descartada en forma previa, problemas de sinusitis ocasionada por este tipo de deformidades y que fué encontrada en 4 pacientes, a los que se les manejo con 2 ó 3 esquemas de antibióticos previos a la intervención quirúrgica.

Nuestros resultados fueron calificados de Buenos en un 73.3% en apariencia estética y en un 83% en cuanto a la mejoría de la ventilación nasal.

Por lo que se concluye, que la técnica de reducción abierta con -- todas las variantes quirúrgicas ya ejemplificadas con anterioridad -- darán resultados satisfactorios en la gran mayoría de pacientes -- que por fracturas nasales ven comprometida la permeabilidad nasal-ventilatoria acompañada de una deformidad estética.

B I B L I O G R A F I A

1. Anderson Jack R: A Scale for Evaluating Results of Rhinoplasty.  
Arch Otol III: 520-521, 1985
2. Clayton M, Lesser T: The Role of Radiography in the Management of Nasal Fractures.  
J Laryng Otol 100: 797-801, 1986
3. Colclasure J, Sharon S: Support of Unstable Nasal Fractures with Silicone Rubber Wedge Splints.  
Arch Otol III: 543- 545,1986
4. Dickson M, Sharpe D: A Prospective Study of Nasal Fractures.  
J Laryng Otol 100: 543-551, 1986
5. Frank M, Kamer M: High Septal Hemitransfixion for the Correction of Caudal Septal Deformities.  
Laryngoscope 94: 391-394, 1984
6. Gruss J: Naso-ethmoid-orbital Fractures: Classification and Role of Primary Bone Grafting.  
Plast Reconstr Surg 75: 303-313, 1985
7. Grymer L, Carolina G: The Importance of Nasal Fractures during Different Growth Periods of the Nose.  
J Laryng Clin North Am 19: 73-85, 1986
8. Illum P, Denmark A: Long-Term Results after Treatment of Nasal Fractures.  
J Laryng Otol 100: 273-277, 1986
9. Jeffrey J, Beekhuis J: Management of Nasal Fractures.  
Otol Clin North Am 99: 741-744, 1986
10. Lessard M, Rollin K: Surgical Anatomy of Septorhinoplasty.  
Arch Otol III: 25-29, 1985
11. Marlowe F, Goodman R: Variations in the Rhinoplasty Armamentarium.  
Laryngoscope 94: 412-418, 1984
12. Murray J, Fracs A: Open vs Closed Reduction of the Fractured Nose.  
Arch Otol 110: 797-802, 1984
13. Murray J, Maren A: The Treatment of Nasal Injuries by Manipulation.  
J Laryng Otol 94: 1405-1410, 1980
14. Ortiz Monasterio F, Olmedo A: Corrective Rhinoplasty Before Puberty: A Long-Term Follow Up.  
Plast Reconstr Surg 68: 381-390, 1981

15. Ortiz Monasterio F, Olmedo A: The Use of Cartilage Grafts in Primary Aesthetic Rhinoplasty. Plast Reconstr Surg 68: 597-604, 1981
16. Paparella - Shumrick: Otorrinolaringología Editorial Médica Panamericana. Buenos Aires, 1982.
17. Richard L, Goode M D: Surgery of the Incompetent Nasal Valve. Laryngoscope 95: 546-555, 1985
18. Ricketts Robert M: Divine Proportion in Facial Aesthetics. Clin Plast Surg 9: 401-422, 1982
19. Shirakabe Y, Shirakabe T: The Classification of Complications after Augmentation Rhinoplasty. Aesthetic Plast Surg 9: 185-192, 1985
20. Tucker F, Richard C: Management of Nasal Trauma in Children. Arch Otol 110: 190- 192, 1984
21. Tardy E, Demneny J: The Versatile Cartilage Autograft in Reconstruction of the Nose and Face. Laryngoscope 95: 523-533, 1985
22. Warren E, Hagan MD: Collapse of the Nasal Dorsum: A Method for Intraoperative Reconstruction. Laryngoscope 94: 409-412, 1984
23. Wayne F, Larrabee Jr: Profile Analysis in Facial Plastic Surgery. Arch Otol 111: 682-687, 1985
24. William D, Clark D: Nasal and Nasal Septal Fractures. J Ear Nose Throat 62: 25-32, 1983