

460
2ej



UNIVERSIDAD NACIONAL AUTONOMA DE MEXICO

FACULTAD DE ODONTOLOGIA

**ENDODONCIA
GENERALIDADES**

T E S I S

QUE PARA OBTENER EL TITULO DE;
CIRUJANO DENTISTA
P R E S E N T A :

ALVARO VILLANUEVA COLIN

**TESIS CON
FALLA DE ORIGEN**

MEXICO, D. F.

1988



Universidad Nacional
Autónoma de México



UNAM – Dirección General de Bibliotecas Tesis Digitales Restricciones de uso

DERECHOS RESERVADOS © PROHIBIDA SU REPRODUCCIÓN TOTAL O PARCIAL

Todo el material contenido en esta tesis está protegido por la Ley Federal del Derecho de Autor (LFDA) de los Estados Unidos Mexicanos (México).

El uso de imágenes, fragmentos de videos, y demás material que sea objeto de protección de los derechos de autor, será exclusivamente para fines educativos e informativos y deberá citar la fuente donde la obtuvo mencionando el autor o autores. Cualquier uso distinto como el lucro, reproducción, edición o modificación, será perseguido y sancionado por el respectivo titular de los Derechos de Autor.

CONTENIDO

INTRODUCCION

CAPITULO I. FINALIDAD DE LA ENDODONCIA, HISTOLOGIA PULPAR Y ANATOMIA DE LOS CONDUCTOS RADICULARES.

1. Desarrollo y embriología de la pulpa.
2. Histofisiología de la pulpa.
 - 2.1. Substancia intercelular.
 - 2.2. Odontoblastos
 - 2.3. Vasos sanguíneos
 - 2.4. Fibroblastos y fibras.
 - 2.5. Linfáticos de la pulpa.
 - 2.6. Nervios de la Pulpa Dental.
 - 2.7. Células de defensa.
 - 2.7.1. Histiocitos
 - 2.7.2. Células mesenquimatosas indiferenciadas.
 - 2.7.3. Células errantes.
3. Funciones de la pulpa.
 - 3.1. Función formativa.
 - 3.2. Función nutritiva.

- 3.3. Función defensiva
- 3.4. Función sensitiva

- 4. Anatomía pulpar y de los conductos radiculares.
 - 4.1. Características de la cámara pulpar y conductos radiculares.
 - 4.2. Datos Cronológicos
 - 4.3. Inspección Visual

- 5. Definiciones y Condiciones Generales
 - 5.1. Cavidad pulpar
 - 5.2. Cámara pulpar
 - 5.3. Conducto radicular
 - 5.3.1. Conducto principal.
 - 5.3.2. Conducto bifurcado o colateral.
 - 5.3.3. Conducto lateral o adventicio.
 - 5.3.4. Conducto secundario.
 - 5.3.5. Conducto accesorio.
 - 5.3.6. Conducto recurrente.
 - 5.3.7. Conductos reticulares.
 - 5.3.8. Delta apical.

- 6. Disposición de los conductos.

- 7. Apice

- 8. Peculiaridades de la cavidad pulpar.
 - 8.1. Incisivo central superior.

- 8.2. Incisivo lateral superior.
 - 8.3. Canino superior
 - 8.4. Primer premolar superior.
 - 8.5. Segundo premolar superior.
 - 8.6. Primer molar superior
 - 8.7. Segundo molar superior
 - 8.8. Tercer molar superior.
 - 8.9. Incisivo central inferior.
 - 8.10. Incisivo lateral inferior.
 - 8.11. Canino inferior.
 - 8.12. Premolares inferiores.
 - 8.13. Primer molar inferior.
 - 8.14. Segundo molar inferior.
9. Número de conductos y porcentajes de ramificaciones apicales y laterales segun Hess (1925).

CAPITULO II PATOLOGIA PULPAR

1. Alteraciones pulpares reversibles.
 - 1.1. Hiperemia
2. Alteraciones irreversibles vitales.
 - 2.1. Aguda
 - 2.2. Crónica
3. Alteraciones pulpares no vitales.

CAPITULO III HISTORIA CLINICA Y DIAGNOSTICO

1. Datos generales
2. Inspección
3. Sintomatología
4. Estudio Radiográfico
5. Formato de Historia Clínica.

CAPITULO IV APERTURA DE LA CAVIDAD Y ACCESO PULPAR

1. Normas para el acceso y apertura de la cámara pulpar.
 - 1.1. Eliminación de Esmalte y dentina.
 - 1.2. Factores determinantes en el acceso a cámara pulpar.
 - 1.3. Acceso en piezas anteriores.
 - 1.4. Eliminación de techo y cuernos pulpares.
2. Sitios de acceso
 - 2.1. Dientes anteriores
 - 2.2. Premolares superiores
 - 2.3. Premolares inferiores
 - 2.4. Molares superiores
 - 2.5. Molares inferiores
3. Técnica a seguir

CAPITULO V DESCRIPCION DE LAS TECNICAS DE TRATAMIENTOS - PULPARES.

1. Conductometria
2. Protección pulpar indirecta
 - 2.1. Indicaciones
 - 2.2. Diagnóstico
 - 2.3. Tejido Dentinario
 - 2.4. Asepsia
 - 2.5. Técnica a seguir
3. Protección pulpar directa
 - 3.1. Indicaciones
 - 3.2. Contraindicaciones
 - 3.3. Técnica a seguir
4. Pulpotomía
 - 4.1. Técnica
 - 4.2. Indicaciones
 - 4.3. Contraindicaciones
 - 4.4. Pronóstico
5. Pulpectomía
 - 5.1. Indicaciones
 - 5.2. Técnica operatoria
6. Necropulpectomía total
7. Endodoncia en dientes de inflamación aguda periapical.
 - 7.1. Complicaciones que pueden presentarse durante un tratamiento de endodoncia.
8. Técnicas de obturación.

- 8.1. Condensación Lateral con Gutapercha.
- 8.2. Condensación Vertical.
- 8.3. Técnica de Difusión.

CAPITULO VI PREPARACION BIOMECANICA DE LOS CONDUCTOS RADICULARES.

1. Recursos químicos para su aplicación.
 - 1.1. Compuestos Halogenados.
 - 1.2. Indicaciones de las soluciones cloradas en el tratamiento de los conductos radiculares.
 - 1.2.1. Hipoclorito de sodio al 4.6 % (soda clorada doblemente concentrada).
 - 1.2.2. Hipoclorito de sodio al 0.5% (Liquido Dakin)
 - 1.3. Detergentes Sintéticos.
 - 1.3.1. Características
 - 1.3.2. Indicaciones de los detergentes sintéticos.
 - 1.4. Quelantes
 - 1.4.1. Indicaciones
 - 1.5. Asociaciones
 - 1.6. Otras soluciones irrigadoras.
 - 1.6.1. Agua de CaH (Agua de Cal).

1.6.2. P-Monoclorofenol-Alcanforado

1.7. Técnica de irrigación.

1.7.1. Técnica de neutralización del contenido necrótico pulpar.

1.7.2. Técnica de irrigación alternada de hipoclorito de sodio al 4.6% y agua oxigenada de 10v.

1.7.3. Secuencia de la técnica.

2. Recursos mecánicos para su aplicación.

2.1. Conductos relativamente amplios y rectos.

2.2. Conductos atresiadados-curvos y atresiadados rectos.

2.3. Conductos radicales amplios o relativamente amplios y rectos.

CAPITULO VII ACCIDENTES EN LAS TECNICAS DE OBTURACION

1. Hemorragia
2. Perforación o vía falsa.
3. Fractura de un instrumento dentro del conducto.
4. Sobreobtención
5. Enfisema
6. Exudado
7. Algunas normas para evitar estos accidentes.

CAPITULO VIII MATERIALES OBTURADORES DE LOS CONDUCTOS RADICULARES.

1. Conos de gutapercha.
2. Cementos para conductos
 - 2.1. Cementos con base de eugenol de cinc.
 - 2.1.1. Cementos de Grossman.
 - 2.2. Cemento con base plástica
 - 2.2.1. Diaket A
 - 2.3. Kloroperka N/O
 - 2.4. Cloropercha
 - 2.5. Cementos y pastas momificadoras
 - 2.6. Pastas absorbibles.

CAPITULO IX RECUPERACION DEL COLOR NATURAL DE LOS DIENTES.

1. Indicaciones
2. Contraindicaciones
3. Agentes Blanqueadores.
4. Técnica de blanqueamiento

CAPITULO X EQUIPO E INSTRUMENTAL PARA LA PRACTICA DE ENDODONCIA.

1. Equipo especial
2. Instrumental y material para aislamiento del campo operatorio.

Instrumental para la apertura coronaria y localización de la entrada de los conductos radiculares.

4. Instrumentos para la preparación de los conductos radiculares.

4.1. Tiranervios

4.2. Escariadores

4.3. Limas

5. Las principales características que presentan los instrumentos estandarizados.

CONCLUSIONES

BIBLIOGRAFIA

INTRODUCCION

Es indiscutible que ni el más perfecto tratamiento de los conductos radiculares es comparable al estado natural de una pieza dentaria. Como indiscutible es, el hecho de que en muchos casos, dadas las condiciones patológicas de la pieza, éste sea el tratamiento óptimo.

Sabemos que en la actualidad mucho se ha avanzado en el campo de la Endodoncia, sin embargo, no debemos abusar de ella.

Es por eso que cuando la caries dental ha afectado a un diente, deben agotarse todos los recursos encaminando - nuestros esfuerzos para conservar la vitalidad pulpar, puesto que conseguirlo es obtener mayores posibilidades de asegurar la vida del mismo y el bienestar personal de nuestro paciente.

Más aún si tomamos en consideración los siguientes factores que dificultan realizar el tratamiento de los conductos radiculares de una manera rápida y eficaz.

Cada diente ofrece condiciones específicas individuales, por sus características anatómicas, su situación en la arcada y la dirección de sus raíces; condiciones que no son siempre iguales y que constituyen un problema anatómico-

para crear un campo operatorio accesible al instrumental: --
Problema que hay que vencer, dependiendo de una gran habilidad manual, procediendo con un riguroso orden, estableciendo un plan de tratamiento adecuado y cumpliendo en cada sesión con todos sus pasos auxiliándonos de controles radiográficos y bacteriológicos.

Estos factores nos impiden limitar la duración - del periodo operatorio, pensando en la comodidad de nuestros pacientes y en el gasto económico que representan.

La edad es otro factor al que debemos prestar -- atención para el pronóstico de la intervención radicular en razón de las calcificaciones que se producen por envejecimiento.

Por lo tanto las maniobras en el tratamiento radicular, exigen una rigurosa disciplina de orden y método donde la asepsia juega un papel fundamental.

La conservación de la vitalidad pulpar, nos evita las dificultades anteriores y aparte de asegurar el crecimiento normal de las raíces de dientes jóvenes, se mantiene la función perfecta del diente e inclusive se protege todo el organismo contra eventuales secuelas.

Hoy en día, ya no es aceptable que una pulpa lesionada sea una pulpa sin remedio; es por eso que, en este trabajo mencionaré los medios que hacen posible mantener la

vitalidad pulpar si las condiciones son favorables; con el fin de estimular al operador con la mejora de sus procedimientos, a salvar un mayor número de piezas valorando objetivamente la importancia de conservar la "Vitalidad Pulpar".

CAPITULO I

FINALIDAD DE LA ENDODONCIA, HISTOLOGIA PULPAR Y ANATOMIA DE LOS CONDUCTOS RADICULARES

Etimológicamente la palabra endodoncia viene del griego "Endon" - dentro, y "Odontos" - dientes, así como la terminación "IA" - que significa acción, cualidad, condición.

La endodoncia es la parte de la odontología que se ocupa de la Etiología, diagnóstico, prevención y tratamiento de las enfermedades de la pulpa dental y de sus complicaciones.

El tratamiento endodóntico juega un papel importante en la práctica general ya que la misma es necesaria para evita la pérdida prematura de los dientes temporales.

La finalidad de la Endodoncia es conservar las piezas dentarias por medio de tratamiento de conductos, -- ésto se asocia con especialidades odontológicas como Prótesis, Operatoria Dental y Odontopediatría, el mantener -- dentro del alveolo la raíz dental, favorece la no resorción ósea por la conservación parodontal que es la base del sostén.

La práctica endodóntica requiere de una buena -- preparación para lograr con éxito un buen tratamiento, la habilidad y conocimiento que se requiere para este tratamiento tienen que ser completos. Esto, aunado a condiciones óptimas de asepsia, nos brindará satisfacciones favorables para el éxito de la endodoncia y nuestra práctica en general.

1. DESARROLLO Y EMBRIOLOGIA DE LA PULPA.

El desarrollo de la pulpa dentaria comienza en la octava semana de vida embrionaria. La primera indicación es una proliferación y condensación de elementos mesenquimatosos, conocida como pulpa dentaria. En la extremidad basal del órgano dentario debido a la proliferación rápida de los elementos epiteliales, el germen dentario cambia hacia un órgano en forma de campana y la futura pulpa se encuentra bien definida en sus contornos. En la futura zona pulpar las fibras son delgadas y están dispuestas en forma irregular y mucho más densamente que en el tejido vecino.

Las fibras de la pulpa embrionaria son -- orgirófilas no hay fibras colágenas maduras, -- excepto cuando siguen el recorrido de los vasos -- sanguíneos. Conforme avanza el desarrollo del gérmen dentario la pulpa aumenta su vascularidad y -- sus células se transforman en células del tejido conjuntivo. Las células son más numerosas en la -- periferia de la pulpa. Entre el epitelio y las células de la pulpa existe una capa sin células que contiene numerosas fibras, formando la membrana -- basal ó limitante.

2. HISTOFISIOLOGIA DE LA PULPA.

La pulpa está constituida por los siguientes elementos:

2.1 Substancia intercelular:

Está formada por fibras colágenas finas - que forman una red que se mantiene unida mediante una substancia gelatinosa que contribuye a mantener la integridad de la pulpa cuando se le extrae del conducto.

2.2 Odontoblastos:

Constituyen una frontera periférica externa que rodea el tejido conjuntivo. Son células cilíndricas adyacentes a la dentina. Cada odontoblasto tiene una ó más fibrillas citoplasmáticas- (Fibras de Tomes), que se extienden desde el cuerpo celular y pasan por el canalículo dentinal terminando en la unión dentina-cemento en una red ramificada.

2.3 Vasos sanguíneos:

La pulpa está abundantemente irrigada por

una red vascular cuyas paredes son sumamente finas. En cada raíz penetran por el forámen apical varias arteriolas acompañadas de pequeños nervios, al entrar en el conducto propiamente dicho las arterias y las venas se ramifican para formar una complicada red capilar que termina en una serie de ases finos en el borde periférico adyacente a la cara de odontoblastos.

El delicado tejido de la pulpa, con sus abundantes capilares, está confinado entre las partes de dentina rígida, todo trastorno exterior que puede alterar el flujo normal de la sangre por los vasos de paredes finas puede producir fácilmente una congestión venosa ó estásis especialmente en la porción más estrecha del conducto, el forámen apical.

2.4 Fibroblastos y Fibras:

Durante el desarrollo el número relativo de elementos celulares de la pulpa dental disminuye, mientras que la sustancia intercelular aumenta. Conforme aumenta la edad hay reducción progresiva en la cantidad de fibroblastos, acompañada por aumento en el número de fibras. En la pulpa embrionaria e inmadura predominan los ele-

mentos celulares, y en el diente maduro los constituyentes fibrosos. En un diente plenamente desarrollado, los elementos celulares disminuyen en número hacia la región apical y los elementos fibrosos se vuelven más abundantes.

Una muestra microscópica de pulpa madura, teñida con hematoxilina y eosina nos da la imagen completa de la estructura pulpar, porque no todos los elementos fibrosos se tiñen mediante este método. Con la impregnación argéntica se revela abundancia de fibras, especialmente de las llamadas - de Korff, entre los odontoblastos.

Las fibras de Korff se originan entre las células de la pulpa como fibras delgadas, engrosándose hacia la periferia de la pulpa para formar haces relativamente gruesos que pasan entre los odontoblastos y se adhieren a la predentina.- Se tiñen de negro con la plata y de ahí el término de fibras argirófilas. La porción restante de la pulpa contiene una red densa e irregular de fibras colágenas.

2.5 Linfáticos de la pulpa:

Se han encontrado en el cuerpo pulpar vasos sanguíneos y vainas linfáticas perivasculares

que rodean los vasos sanguíneos.

2.6 Nervios de la Pulpa Dental:

La inervación de la que depende la sensibilidad de la dentina es debida a la presencia de prolongaciones protoplasmáticas vivas del odontoblasto que están en contacto fisiológico con las fibras nerviosas, la irrigación química, traumática ó térmica produce cambios en el citoplasma de las fibras que a su vez excitan modificaciones en el citoplasma del odontoblasto. Estas reacciones sobre el citoplasma de la fibra nerviosa y los estímulos son transmitidos al centro nervioso y son percibidos como una sensación de dolor.

2.7 Células de Defensa:

Se ha demostrado que además de los fibroblastos y odontoblastos, existen en la pulpa otros elementos celulares generalmente asociados con pequeños vasos sanguíneos y capilares. Son importantes en la acción defensiva del tejido, especialmente en la reacción inflamatoria. Estas células se han clasificado en parte como elementos hemáticos y en parte como pertenecientes al sistema retículo endotelial. En la pulpa normal estas células se hallan en estado de reposo, se puede rec-

nocer tres tipos de células:

2.7.1 Histiocitos.- Además de los fibroblastos, existen otros elementos celulares en la pulpa dentaria, asociados ordinariamente a vasos sanguíneos pequeños y a capilares. Son muy importantes para la actividad defensiva de la pulpa, especialmente en la acción inflamatoria. En la pulpa normal se encuentran en estado de reposo.

Un grupo de estas células es el de los histiocitos. Se encuentran generalmente a lo largo de los capilares. Su citoplasma tiene aspecto escotado, irregular, ramificado, y en el núcleo es oscuro y oval. Pueden tener formas diversas en la pulpa humana pero por lo regular se reconocen fácilmente. Los métodos de tinción supravital han revelado que almacenan colorantes. Durante el proceso inflamatorio recogen sus prolongaciones citoplasmáticas, adquieren forma redondeada, emigran al sitio de inflamación y se transforman en macrófagos.

lulares necesarios para formar zonas inflamatorias de defensa requeridas para mantener o retardar los agentes nocivos que invaden los túbulos dentinales.

3.4 Función sensitiva:

La pulpa contiene también fibras nerviosas. Éstas son sensitivas y motoras. Las fibras sensitivas, que tienen a cargo la sensibilidad de la pulpa y la dentina, conducen la sensación de dolor. Sin embargo, su función principal parece ser la iniciación de reflejos para el control de la circulación en la pulpa. La parte motora "arco-reflejo" es proporcionada por las fibras viscerales motoras que terminan en los músculos de los vasos sanguíneos pulpares.

4. ANATOMIA PULPAR Y DE LOS CONDUCTOS RADICULARES.

El conocimiento de la anatomía pulpar y de los conductos radiculares es condición previa a cualquier tratamiento endodóntico. Este diagnóstico anatómico puede variar por diversos factores fisiológicos y patológicos, por lo tanto, se tendrán presentes las siguientes pautas:

4.1 Conocer características de la cámara pulpar y conductos radiculares:

La forma, el tamaño, la topografía y disposición de la pulpa y los conductos radiculares del diente por tratar, partiendo de la anatomía conocida.

4.2 Datos Cronológicos:

Adaptar los conceptos anteriores a la edad del paciente y del diente y a los procesos patológicos que hayan podido modificar la anatomía y estructura pulpares.

4.3 Inspección visual:

Deducir, mediante la inspección visual de la corona y especialmente del roentgenograma preoperatorio, las condiciones anatómicas pulpares más probables.

5. DEFINICIONES Y CONDICIONES GENERALES.

5.1 Cavidad pulpar:

Es el espacio interior del diente, ocupado por la pulpa dental, limitado en toda su extensión.

sión por la dentina, excepto a nivel forámen ó los forámenes apicales.

Topográficamente, esta cavidad está dividida en dos regiones: la porción coronaria, que comprende la cámara pulpar y la porción radicular que comprende el conducto radicular.

5.2 Cámara pulpar:

Es la porción que aloja la pulpa coronaria y presenta las siguientes partes:

Pared oclusal, pared incisal o techo. Es la porción de dentina que limita la cámara pulpar en dirección oclusal o incisal. Esta pared presenta salientes y depresiones que corresponden a los surcos y los lóbulos de desarrollo (cuernos pulpares).

Pared cervical o piso. En la pared opuesta y más o menos paralela a la pared oclusal. Un corte horizontal a nivel del cuello dentario nos muestra que esta porción se presenta como una superficie convexa, lisa y pulida en la parte media, ofreciendo a nivel de sus ángulos, depresiones que corresponden a la entrada de los conductos radiculares, de forma cónica.

En los dientes anteriores, generalmente no existe un límite preciso entre la cámara pulpar y el conducto radicular.

Pared mesial, distal, vestibular y lingual. Son las porciones de dentina de la cámara pulpar que corresponden a las paredes de la corona dentaria. Estas paredes generalmente son convexas, principalmente las mesiales de los molares.

5.3 Conducto radicular:

Es el espacio ocupado por la pulpa radicular que presenta aproximadamente la forma de la raíz. Se inicia a nivel del piso de la cámara pulpar y termina a nivel del forámen apical.

Biológicamente, el conducto radicular se presenta constituido por dos conformaciones que representan el conducto dentinario y el cementario.

El conducto dentinario, que aloja la pulpa radicular, es "el campo de acción del endodoncista", mientras que el conducto cementario deberá ser respetado, para crear con eso las condiciones fisiológicas para su reparación postratamiento.

El conducto radicular puede presentar diversas modificaciones. La terminología descrita por Pucci y Reig (1944) ha sido seguida con pequeñas modificaciones por la mayor parte de los autores iberoamericanos como Kuttler y De Deus. A continuación se describe una síntesis de esta nomenclatura:

5.3.1 Conducto principal.- Es el conducto más importante que pasa por el eje dentario y generalmente alcanza el ápice.

5.3.2 Conducto bifurcado o colateral.- Un conducto que recorre toda la raíz o parte, más o menos paralela al conducto principal y puede alcanzar el ápice.

5.3.3 Conducto lateral o adventicio.- Es el que comunica el conducto principal o bifurcado (colateral) con el periodonto a nivel de los tercios medio y cervical de la raíz. El recorrido puede ser perpendicular u oblicuo.

5.3.4 Conducto secundario.- Es el conducto que, similar al lateral, comunica -

directamente el conducto principal o colateral con el periodonto, pero en el tercio apical.

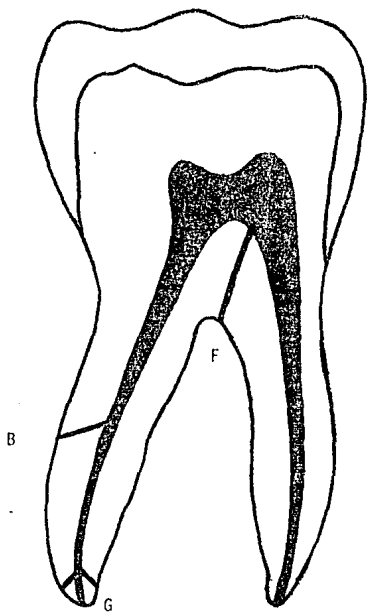
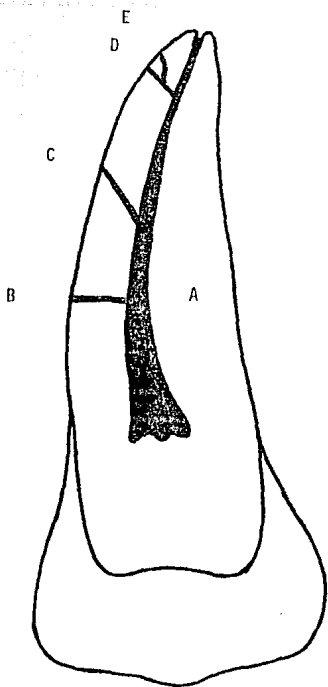
5.3.5 Conducto accesorio.- Es el que comunica un conducto secundario con el periodonto, por lo general en pleno forámen apical.

5.3.6 Conducto recurrente.- Es el que partiendo del conducto principal, recorre un trayecto variable desembocando de nuevo en el conducto principal, pero antes de llegar al ápice.

5.3.7 Conductos reticulares.- En el conducto de varios conductillos entrelazados en forma reticular, con múltiples interconductos o en forma de ramificaciones - que pueden recorrer la raíz hasta alcanzar el ápice.

5.3.8 Delta apical.- Lo constituyen - las múltiples terminaciones de los distintos conductos que alcanzan el forámen apical múltiple formando un delta de ramas

terminales. Este complejo anatómico signi
fica, quizás, el mayor problema histopato
lógico, terapéutico y pronóstico de la en
dodncia actual.



- A - Conducto Principal
- B - " Lateral o adventicio
- C - " Lateral oblicuo
- D - " Secundario
- E - " Accesorio
- F - " Cavointerradicular
- G - Delta apical

6. DISPOSICION.

Cuando en la cámara pulpar se origina un conducto, éste se continúa por lo general hasta el ápice uniformemente, pero puede presentar algunas veces los siguientes accidentes de disposición:

- a) Bifurcarse.
- b) Bifurcarse, para luego fusionarse y
- c) Bifurcarse, para después de fusionarse volverse a bifurcar.

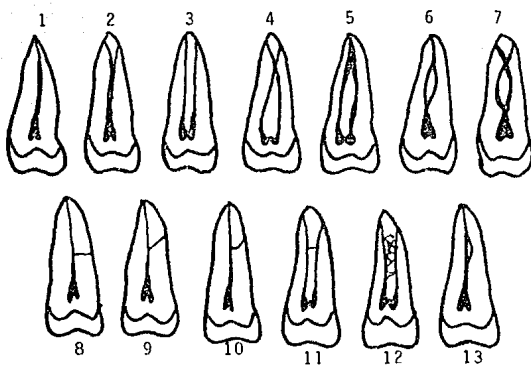
Si en la cámara pulpar se originan dos conductos, estos podrán ser:

- a) Independiente paralelos.
- b) Paralelos pero intercomunicados.
- c) Dos conductos fusionados.
- d) Fusionados pero luego bifurcados.

Para comprender y recordar mejor los accidentes de disposición, se ha propuesto una fórmula muy útil, descrita por el Dr. Alvarez, utilizando simplemente los signos 1 y 2.

Por ejemplo: si a partir de la cámara pulpar sale un conducto y luego se separa y vuelve a unirse se pondrá 1-2-1

DISPOSICION DE LOS CONDUCTOS RADICULARES



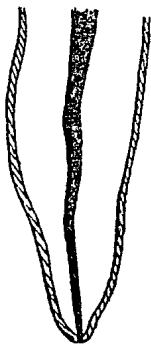- 1.- 1
- 2.- 1 - 2
- 3.- 2
- 4.- 2 - 12
- 5.- 2 - 1
- 6.- 1 - 2' - 1
- 7.- 1 - 2 - 1 - 2
- 8.- Conducto Lateral Transversal
- 9.- Conducto Lateral Oblicuo
- 10.- Conducto Lateral Acodado
- 11.- Interconducto
- 12.- Plexo interconducto ó reticular
- 13.- Conducto Recurrente

APICE.

Kuttler, Meyer, Seltzer y Cols, han demostrado que el forámen apical no está exactamente en el ápice, sino que generalmente se encuentra al lado, además el conducto radicular no es un cono uniforme, con el diámetro menor en su terminación, como se sostenía antes, sino que está formado por dos conos: Uno largo y poco acentuado, el dentinario y otro corto pero bien acentuado, el cementario, el cual aumenta con la edad.

Delta apical.- La mayor parte de los investigadores dan cifras tan variadas de los deltas apicales. Esto nos obliga a ser prudentes en el trabajo endodóntico y a que éstos no se vean radiográficamente, pudiéndonos ir por falsas vías transportando el forámen, interfiriendo en los procesos de reparación y/o acentuando el fracaso del tratamiento.

LOCALIZACION DEL FORAMEN APICAL



Conducto radicular en forma de cono uniforme como se sostenía antes.



En la unión cemento dentinaria se encuentra el diámetro más pequeño de la terminación apical en forma de cono invertido.

8.1 Incisivo central superior:

Su cámara pulpar se presenta como un espacio aplanado en sentido vestibulopalatino y ensanchado mesiodistalmente. Un corte longitudinal en este último sentido, nos muestra dos o tres concavidades en el sentido del borde incisal, correspondiendo a los lóbulos de desarrollo, siendo bastante pronunciados en los dientes jóvenes mientras que en los adultos podrán presentarse completamente calcificados. El límite entre la cámara y el conducto radicular no es nítido.

Presenta un conducto radicular largo, único y amplio. En el 75% de los casos se presenta recto, mientras que en el resto, existe una ligera desviación hacia distal, principalmente a nivel del tercio apical. Los cortes horizontales de la raíz a nivel del tercio cervical, nos muestran un conducto de forma aproximadamente triangular, a nivel del tercio medio, es casi circular, mientras que en el tercio apical es redondeado.

Las inclinaciones normales del incisivo central superior en el arco dentario son de 3° en

dirección mesdial y de 15° en dirección vestibulopalatina según los estudios de De Deus.

8.2 Incisivo lateral superior:

Su cámara pulpar presenta características semejantes al anterior, pero con dimensiones menores.

Su conducto radicular es único y cónico. - En las proximidades del cuello presenta un discreto aplanamiento que se ve disminuido a medida que se aproxima al ápice, razón por la cual, si examinamos un corte horizontal de la raíz a este nivel, comprobaremos que el conducto se presenta de forma circular.

Su raíz tiene una tendencia a curvarse hacia distal, siendo muchas veces tan pronunciada - esta curvatura que impide un mayor ensanchamiento del conducto.

La desviación acentuada hacia distal se - presenta en aproximadamente un 80% de los casos, - razón por la cual es el diente que ofrece el mayor porcentaje de fracaso después del tratamiento.

8.3 Canino superior:

Su cámara pulpar es amplia, con mayor diámetro en el sentido vestibulopalatino, principalmente a nivel de su unión con el conducto radicular, donde se verifica una constricción en el sentido mesiodistal, que ofrece, de este modo, un límite más o menos nítido entre las dos porciones de la cavidad pulpar.

El techo presenta una concavidad bastante acentuada y corresponde a la cúspide perforante. Durante la apertura coronaria es necesario eliminar esta concavidad, para evitar que puedan alojarse en ella restos pulpares, sangre, medicamentos u otras sustancias y determinar en consecuencia el oscurecimiento del diente después de realizar el tratamiento.

Su conducto radicular es amplio, casi siempre recto. Requiere en algunos casos la remoción de mayor cantidad de tejido dentario a través de la cara palatina, con el fin de posibilitar el tratamiento hasta las proximidades de la unión CDC.

Un corte horizontal a nivel del tercio apical nos muestra que el conducto se presenta de

forma ovalada, siendo el diámetro vestibulolingual mayor que el mesiodistal.

Del tercio medio hacia apical, generalmente el conducto se vuelve redondeado.

Recto en la mayoría de los casos, puede presentar un desvío, generalmente hacia distal.

En sentido mesiodistal presenta una inclinación de 6° y en sentido vestibulopalatino de 17° .

8.4 Primer premolar superior:

Su cámara pulpar tiene forma ovoide irregular, aplanada en sentido mediodistal. El techo presenta dos concavidades (vestibular y palatina) siendo más pronunciada la vestibular, principalmente en los individuos jóvenes.

La existencia del piso está condicionada a la presencia de más de un conducto, pudiendo estar localizado bien por encima del cuello del diente, cuando el origen de los mismos se localiza a ese nivel. El primer premolar superior, tenga o no dos raíces, presenta en la gran mayoría de los casos dos conductos (vestibular y palatino). Cuando existe una raíz única, la presencia

de un tabique dentinario, determina la aparición de dos conductos redondeados.

Della Serra, en su publicación de 1959, nos afirma que la duplicidad de los conductos, en cualquiera de las tres variantes, es decir, con raíces aisladas, parcial o totalmente fusionadas, es hallada en aproximadamente el 96% de los casos. De Deus, en 108 dientes permanentes de adultos jóvenes halló un 84.2% con dos conductos radiculares.

Cuando el conducto radicular es único, un corte horizontal de la raíz nos muestra que se presenta bastante aplanado en sentido mesiodistal, mientras que, cuando son dos conductos, pueden presentarse de forma circular.

De acuerdo con Green, los diámetros de estos conductos son casi iguales. Es pequeño el porcentaje de conductos rectos. Fucci y Reig, encontraron solo un 27.8% de conductos rectos vestibulares, y un 44.4% entre los conductos palatinos.

Las inclinaciones normales de los primeros premolares superiores en el arco dentario de acuerdo con sus valores medios son de 7° mesiodis-

talmente y de 7° vestibulopalatinamente.

8.5 Segundo premolar superior:

Su cámara pulpar se presenta en forma semejante a la del primer premolar superior, aunque con dimensiones mayores. Las dos prolongaciones - que alojan los cuernos pulpares, se presentan con dimensiones casi iguales.

Según Grossman, este diente presenta del 55 al 60% un solo conducto, aplanado en sentido mesiodistal. Algunas veces, un tabique de dentina divide este conducto en dos que pueden estar completamente separados, o pueden converger terminando en un forámen único. El examen radiográfico revela la presencia de dos conductos, motivo por el cual al explorar sus entradas debemos orientar la sonda en sentido vestibular y lingual.

Después del incisivo central inferior, es el diente que presenta un mayor porcentaje de curvatura hacia vestibular.

La raíz de este diente se presenta recta en aproximadamente un 40% de los casos.

Sus inclinaciones en el arco dentario, de acuerdo con sus valores medios, son de 7° en senti

do mesiodistalmente y vestibulopalatino.

8.6 Primer molar superior:

Presenta una cámara pulpar de forma cúbica, aplanada en sentido mesiodistal, con una tendencia a la conformación triangular a medida que nos aproximamos a su piso.

La pared oclusal o techo, ofrece tantas - concavidades como cúspides que son: la mesiovestibular, distovestibular, mesipalatina, la distopalatina. La existencia del tubérculo de Carabelli, puede determinar la presencia de una quinta cúspide.

Las paredes laterales son generalmente -- convexas, principalmente la mesial que presenta - una marcada convexidad, dificultando la localización y la instrumentación del conducto mesiovestibular.

Al realizar la apertura coronaria se debe eliminar. Un corte horizontal a nivel del cuello de este diente, nos muestra que el piso es de forma triangular. Su parte media se presenta lisa. - pulida y convexa, ofreciendo a nivel de sus ángulos, depresiones que corresponden a los orificios

de entrada de los conductos.

El primer molar superior presenta tres raíces separadas en el 100 por cien de los casos.

El orificio de entrada del conducto mesiovestibular está situado por debajo de la cúspide correspondiente, siendo generalmente de forma de hendidura, en dirección vestibulopalatina, pudiendo presentar también un orificio en cada extremidad correspondiendo a dos conductos con trayectos independientes, que corresponden a un 25% de los casos.

Al explorar la entrada de este conducto, debemos examinar si tiene o no la mencionada división. Grossman nos recomienda la siguiente técnica de penetración en estos dos conductos: una vez que se presenta la entrada de este conducto, generalmente bajo la forma de una hendidura, con el mayor diámetro en dirección vestibulopalatina y el menor en sentido mesiodistal, en lugar de introducir la sonda exploradora en este último sentido, se lleve en sentido vestibulopalatino.

En el 78% de los casos, a nivel del tercio apical, ofrece una curvatura hacia distal.

El conducto palatino se presenta único -

y con longitud y diámetro mayores que los vestibulares. Con un ligero aplanamiento en sentido vestibulopalatino, se presenta recto en el 40% de los casos y con la desviación hacia vestibular en el 55% de los casos.

Algunas veces puede terminar en forma de delta, lo que dificultará su completa instrumentación.

Su conducto distovestibular se presenta único, siendo el más corto y atrésico de los conductos. En la mayoría de los casos es de fácil acceso, por ser de forma redondeada y recto en un 54% de los casos.

Las inclinaciones del primer molar superior, de acuerdo con sus valores medios son de 0 (cero) en sentido mesiodistal y de 15 en sentido vestibulopalatino, en el arco dentario.

8.7 Segundo molar superior:

Su cámara pulpar, morfológicamente es semejante al anterior, siendo la única diferencia el mayor aplanamiento en sentido mesiodistal. El canal de entrada del conducto MD, corresponde a la cúspide del mismo nombre; la entrada del con-

ducto DV se inicia generalmente en la misma depresión del piso que da origen al conducto anterior.

Presenta sus raíces separadas en más del 50% de los casos, correspondiendo el resto a las más diversas formas de fusiónamiento de las raíces, sus conductos radiculares se presentan con conformaciones semejantes a las del primer molar.

Sus inclinaciones normales en el arco dentario son de 5 mesiodistalmente y de 11 en sentido vestibulopalatino.

8.8 Tercer molar superior:

Debido a las dificultades anatómicas que presenta, algunas veces presenta anatomía semejante o totalmente diferente a los molares anteriores. El estudio de la radiografía periapical para el diagnóstico, revela las posibilidades de realizar el tratamiento.

8.9 Incisivo central inferior:

Su cámara pulpar presenta características semejantes a su homólogo superior, aunque con dimensiones bastante reducidas.

La raíz de este diente presenta un gran

aplanamiento en sentido mesiodistal, y el conducto, también se presenta aplanado en este sentido.

Un corte longitudinal en sentido vestibulopalatino nos muestra un conducto bastante amplio en su porción media. La presencia de tabiques de dentina en esta ubicación, determina frecuentemente la bifurcación del conducto, en un 70% de los casos según Della Serra.

Rara vez, la separación de los conductos es completa.

Las inclinaciones normales dentro del arco dentario, son de 0 (cero) y de 15 en sentido vestibulopalatino.

8.10 Incisivo lateral inferior:

Tanto su cámara pulpar como el conducto radicular son semejantes al incisivo central inferior. Las diferencias son relacionadas con la dirección del conducto, generalmente más hacia distal, y en tanto a su duplicidad, que según Green, se encuentra en un 20% de los casos.

Sus inclinaciones normales, de acuerdo con los valores medios son de 0 mesiodistalmente y de 10 vestibulopalatinamente.

8.11 Canino inferior:

Presenta características semejantes, respecto a su cámara pulpar con el superior.

La bifurcación de su conducto se encuentra en un 43% de los casos, pudiendo ser completa, es decir, con dos raíces, o incompleta, con una raíz y dos conductos.

Las inclinaciones normales del canino inferior en el arco dentario de acuerdo con sus valores medios son de 3 mesiodistalmente y de 2 vestibulopalatinamente.

8.12 Premolares inferiores:

Sus cámaras pulpares son semejantes. El techo presenta dos concavidades que corresponden a las cúspides vestibular y lingual, siendo la vestibular bastante más pronunciada, principalmente en los jóvenes. Este pronunciamiento de la cúspide vestibular, hace que la cara oclusal de los premolares inferiores quede como "mirando hacia la lengua".

El primer premolar inferior presenta un conducto único, aplanado en sentido mesiodistal.

Rara vez ofrece una bifurcación a nivel del tercio apical.

El conducto radicular del segundo premolar, es de forma semejante al primero, siendo sin embargo, mayor y menos aplanado en sentido mesiodistal.

Sus inclinaciones normales dentro del arco dentario son de 5 mesiodistalmente y de 3 vestibulopalatinamente en el primer premolar y de 5 en sentido mesiodistal y de 9 en sentido vestibulopalatino en el segundo premolar.

8.13 Primer molar inferior:

La cámara pulpar de este diente es de forma cuboidal, aunque tiene tendencia a la forma triangular a medida que nos aproximamos a su piso. El techo presenta tantas concavidades como cúspides tiene, son tres vestibulares y dos linguales. La pared mesial dificulta a veces la localización de los conductos mesiales.

Un corte horizontal a nivel del cuello de este diente, nos muestra que el piso es de forma triangular con vértice hacia distal, donde se localiza la entrada del conducto distal.

Presenta dos raíces perfectamente diferenciadas y separadas en la gran mayoría de los casos. Excepcionalmente, puede ofrecer una tercera raíz dispuesta separadamente a nivel distolingual.

En un 78% de los casos, presenta tres conductos, siendo dos mesiales y uno distal. La variante más común es presentar un cuarto conducto en la raíz distal en un 14.3% de los casos.

El conducto distal, de apertura infundibuliforme, se presenta aplanado en sentido mesiodistal, amplio, largo, siendo recto en un 73.54% y con desviación hacia distal en un 10.5% de los casos. Esta desviación hacia distal, no ofrece dificultades técnicas de tratamiento.

Los conductos mesiales son únicos, atrésicos, largos y redondeados. Presentan una curvatura hacia distal en un 79% de los casos. Pueden presentar las siguientes formas:

- a) Trayectoria paralela e independiente, terminando en dos forámenes.
- b) Trayectoria convergente en sentido apical, terminando en un conducto único.
- b) Conducto único y amplio (en los jóvenes)

nes).

Sus inclinaciones normales, dentro del arco dentario son de 10 en sentido mesiodistal y de 13 en sentido vestibulopalatino.

8.14 Segundo molar inferior:

Su cámara pulpar es semejante al anterior, variando solo en el número de concavidades que corresponden a las cúspides, cambiando en consecuencia el aspecto anatómico del techo.

Las raíces del segundo molar inferior se presentan separadas, en solo un 39.2% de los casos, el resto están comunmente fusionadas, motivo por el cual sus conductos son más estrechos y más difíciles de tratar.

Las inclinaciones normales del segundo molar son de 15 mesiodistalmente y de 12 en sentido vestibulolingual.

9. NUMERO DE CONDUCTOS Y PORCENTAJES DE RAMIFICACIONES API-CALES Y LATERALES SEGUN HESS (1925).

Diente	Número de Conductos	Ramificaciones apicales.	Ramas lateral
<u>DIENTES SUPERIORES:</u>			
Incisivo central	1	25%	21%
Incisivo lateral	1	31%	22%
Canino	1	25.5%	18%
Primer premolar	1 (20%) 2 (80%) 3 Ocasional	41%	18%
Segundo premolar	1 (60%) 2 (40%) 3 Ocasional	50%	19%
Primer molar	3 (46%) 4 (54%)	67%	16%
Segundo molar	Igual que el primero	67%	16%
<u>DIENTES INFERIORES:</u>			
Incisivo central	1 (60%) 2 (40%)	21.6%	10%
Incisivo lateral	Igual que el central	21.6%	10%
Canino	1 (60%) 2 (40%)	39%	12%
Primer premolar	1 (97%)	44%	17%
Segundo premolar	1 (90%) 2 (10%)	49%	20%
Primer molar	2 (20%) 3 (76%) 4 (4%)	73%	13%
Segundo molar	Igual que el primero		

CAPITULO II

PATOLOGIA PULPAR

1 ALTERACIONES PULPARES REVERSIBLES.

1.1 Hiperemia:

Entidad patológica en la que los vasos sanguíneos se dilatan y llenan con eritrocitos.

Al principio de la hiperemia da estímulos dolorosos causados por la inflamación.

El dolor es provocado, aumenta con la ingesta de alimentos fríos y desaparece el dolor al re

tirar éstos, su duración es de un minuto.

El dolor es irradiado no localizado. Ante la inspección visual se puede detectar restauraciones desajustadas, resección gingival (cepillado traumático, erosión o tratamiento periodontal, fracturas, provisionales desajustados, presencia de caries, - dimensión vertical alterada). Radiográficamente se observa restauraciones desajustadas y/o caries sin comunicación pulpar franca.

Al existir trauma oclusal, dimensión vertical alterada o bruxismo, se observa el espacio del ligamento periodontal ensanchado, íntegro y continuo. La lámina dura alveolar está intacta y no -- existe lesión periapical.

Tratamiento:

Consiste en eliminar la causa y el recubrimiento de la dentina con medicamentos con óxido de zinc, y cuando hay menos de un milímetro se coloca hidróxido de calcio.

2. ALTERACIONES IRREVERSIBLES VITALES.

Se clasifican en:

- Aguda.
- Crónica.

2.1 Aguda:

La aguda se divide en inicial y secundaria. El dolor es de tipo espontáneo o provocado por estímulos; es de tipo irradiado sumamente intenso - no localizado, continuo y permanente. Aumenta en decúbito dorsal.

El paciente reporta ingesta de analgésicos elevada y el dolor puede ceder con el frío y aumentar ante los estímulos por calor.

Clinicamente se presenta no necesariamente caries o comunicación pulpar, existen dientes restaurados, etc.

Es conveniente el interrogatorio de antecedentes.

Radiográficamente se observa caries con comunicación pulpar ligamento periodontal íntegro, continuo y lámina dura alveolar intacta.

El edema en la cavidad pulpar comienza a manifestarse a través del ligamento periodontal. Existen datos positivos a palpación y percusión.

Tratamiento:

Biopulpectomía a excepción de ápices incom-

pletamente formados (pulpotomía).

2.2 Crónica:

Dentro de las lesiones crónicas (pulpitis - hiperplásica), es observada clínicamente, es frecuente en pacientes jóvenes.

La lesión es de lento avance y se observa una cavidad expuesta sumamente vascularizada. El dolor es provocado, localizado a la masticación.

Radiográficamente se observa una cavidad profunda y ligero ensanchamiento del ligamento periodontal (no siempre).

Tratamiento:

Biopulpotomía o pulpotomía.

3 ALTERACIONES PULPARES NO VITALES.

Existe necrosis por coagulación y licuefacción y el tratamiento de ambas es la necropulpectomía.

El diente necrótico no da respuesta y no hay manifestaciones clínicas. El dolor se presenta por invasión bacteriana o respuesta inmune a nivel periapical (absceso alveolar agudo AAA).

En el AAA existen varios estudios y las pruebas -

de vitalidad son negativas. El dolor es localizado. En una etapa inicial el dolor es intenso, localizado y no se controla con analgésicos. Se presenta extrusión y cambios de color en el diente, movilidad (a veces de tercer grado). Existen datos positivos a percusión y palpación.

Radiográficamente se observa engrosamiento del ligamento periodontal y pérdida de la lámina dura. No se observa lesión periapical ni destrucción de hueso, existe una presión que desencadena el dolor.

Algunas veces se observa malestar general aumento de la temperatura corporal, lagrimeo y astenia. Se observa cambio de coloración en la mucosa y se establece una vía de drenaje a través del diente.

La etapa de evolución se observa cuando se rompe la cortical, se observa lesión localizada y fluctuante a nivel de la mucosa y el vértice se observa izquémico.

Ante esta situación el dolor disminuye considerablemente.

Algunas veces puede continuar y formar un edema generalizado (celulitis).

Hay aumento de temperatura de la zona y corporal y el exudado se localiza en los espacios aponeuróticos.

En caso de emergencia se hace el acceso de una so

la intención y se fija al diente en una de las corticales y se establece el drenaje.

Si no se drenó se coloca una lima hasta que salga el exudado, no se debe de pasar la lima del vértice radiográfico. En este momento, algunas veces se puede presentar un incremento en el dolor por unos segundos. Se coloca una torrunda de algodón en la cavidad expuesta y se cita al paciente a las 48 horas. Se le prescriben analgésicos. Si el paciente tiene problemas sistémicos se le administran antibióticos.

A las 48 horas los síntomas disminuyen y se procede a lo siguiente:

- Aislamiento.
- Irrigación abundante.
- Instrumentación del conducto (limpieza invertida).
- Se toma longitud de trabajo sin pasarse a los tejidos periapicales.
- Obturar el caso o cerrar con mediación intracconducto dependiendo de la situación clínica de ese diente y la no presencia de exudado.

Si el absceso se presenta localizado se instrumen-

ta y obtura en una sola cita siempre y cuando no exista presencia de exudado. Si persiste el exudado se coloca un tapón de hidróxido de calcio y se obtura.

Un diente necrótico con trayecto fistuloso es una manifestación crónica y no existe dolor, evita la acumulación de exudado a nivel de la cortical ósea y siempre se localiza a nivel de la encía insertada.

La fístula de larga data se epiteliza y se invagina a partir de la mucosa, se debe curetear ya que si esto no se realiza nunca se cerrará la misma.

CAPITULO III

HISTORIA CLINICA Y DIAGNOSTICO

-El diagnóstico es indispensable para poder instituir una terapéutica racional adecuada. El paciente deberá ser "ordenado" en la exposición de los datos, con una capacidad de subjetividad que le permita describir lo que siente, y es necesario que el profesional le guíe. La sinceridad y el deseo de comunicación, así como la confianza y seguridad que le inspira el profesional, son razones inobjetables, de las que depende en gran porcentaje el éxito del diagnóstico.

Después de un rápido y objetivo examen de la histo-

ria clínica, para llegar a un diagnóstico habrá que evaluar, comparar y clasificar los datos obtenidos, especialmente los síntomas y signos de mayor valor interpretativo como son:

1. DATOS GENERALES:

Datos importantes del cuestionario de salud. Enfermedades hemorrágicas como son la hemofilia, púrpuras, leucemia, hiperreacción a los anestésicos locales, enfermedades cardiacas, diabetes mellitus, etc.

2. INSPECCION:

Datos obtenidos por la inspección, palpación y percusión. Examen de obturaciones con posibles reincidencias de caries, coloración, fistulas, etc.

3. SINTOMATOLOGIA:

Es quizás el signo central o principal en la mayor parte de las odontalgias.

Dolor provocado o espontáneo, duración, provocado por el frío o calor, dolor a la percusión, etc., vitalometría, pruebas eléctricas y térmicas.

4. ESTUDIO RADIOGRAFICO:

Son útiles para el diagnóstico anatómico y morfológico (número de conductos, lúmen, longitud, lesiones periapicales, distancia del seno maxilar, etc.

5. HISTORIA CLINICA

Nombre: _____ Fecha: _____

Dirección _____

Teléfono: _____ Edad: _____

Historia general: _____

Historia del diente: _____

Historia dolorosa: _____

Exploración general: _____

Vitalometría Calor: _____

Frío: _____

Eléctrica: _____

Interpretación radiográfica: _____

Diagnóstico: _____

Plan de tratamiento: _____

Morfología Pulpar y de los conductos: _____

Longitud de los conductos: _____

Instrumento de mayor calibre usado: _____

Obturación técnica y materiales empleados: _____

Fecha: _____

Observaciones: _____

EXAMEN CLINICO

SINTOMATOLOGIA SUBJETIVA Y OBJETIVA

- | | |
|--|---|
| <p><u>DOLOR</u></p> <p>[] Frío [] Persistente</p> <p>[] Calor [] Localizado</p> <p>[] Dulce [] Irrradiado</p> <p>[] Acido [] Provocado</p> <p>[] Fugaz [] Espontáneo</p> <p>[] Y/o nocturno</p> <p>[] A la exploración</p> <p>[] A la percusión horizontal</p> <p>[] A la percusión vertical</p> <p>[] A la percusión periapical</p> <p>[] A la masticación</p> | <p><u>CAMBIO DE DOLOR</u></p> <p>[] Localizado</p> <p>[] Difuso</p> <p><u>PISO DE CAVIDAD</u></p> <p>[] Duro [] Blando</p> <p><u>PULPA EXPUESTA</u></p> <p>[] Integra</p> <p>[] Parcialmente destruida</p> <p>[] Totalmente destruida</p> <p>[] Hipertrofiada</p> <p><u>ZONA PERIAPICAL</u></p> <p>[] Normal [] Fístula</p> <p>[] Tumefacción difusa</p> <p>[] Tumefacción localizada</p> <p>[] Absceso alveolar agudo</p> |
|--|---|
- Al estímulo eléctrico :
- [] Responde
- [] No responde

EXAMEN RADIOGRAFICO

- | | |
|--|--|
| <p><u>Cámara Pulpar</u></p> <p>[] Normal</p> <p>[] Amplia</p> <p>[] Estrecha</p> <p>[] Nódulos</p> | <p><u>Conducto Radicular</u></p> <p>[] Normal [] Calcificado</p> <p>[] Amplio [] Reabs. Int.</p> <p>[] Estrecho [] Reabs. Ext.</p> <p>[] Agujas calcicas [] Obturado</p> |
|--|--|
-
- | | |
|--|--|
| <p><u>No. de Conductos</u></p> <p>[] 1 [] 3</p> <p>[] 2 [] 4</p> | <p><u>Zona apical y periapical</u></p> <p>[] Periodonto normal</p> <p>[] Periodonto ensanchado</p> |
|--|--|

- | MORFOLOGIA | ZONA APICAL Y PERIAPICAL |
|------------------------------------|--|
| <input type="checkbox"/> Recto | <input type="checkbox"/> Reabsorción apical |
| <input type="checkbox"/> Curvo | <input type="checkbox"/> Cementosis |
| <input type="checkbox"/> Fusionado | <input type="checkbox"/> Osteosclerosis |
| <input type="checkbox"/> Bifurcado | <input type="checkbox"/> Rarefacción circun |
| | <input type="checkbox"/> Rarefacción difusa. |

.....
 Diagnóstico.....

Intervención Indicada.....

- | Conductometria | Obturación |
|-----------------------|--|
| Conducto único _____ | <input type="checkbox"/> Cono de gutapercha |
| Vestibular _____ | <input type="checkbox"/> Condensación vertical |
| Lingual _____ | <input type="checkbox"/> Condensador lateral |
| Mesiovestibular _____ | <input type="checkbox"/> Correcta |
| Distovestibular _____ | <input type="checkbox"/> Corta |
| Mesiolingual _____ | <input type="checkbox"/> Sobrecobturación |
| Distal _____ | <input type="checkbox"/> Pasta para recubrimiento o
protec. |

ACCIDENTES OPERATORIOS

- Fractura coronaria
- Escalón
- Fractura del instrumento
- Perforación de piso de cámara
- Perforación a periodonto

FECHA	TECNICA OPERATORIA Y MEDICACION
1.
2.
3.
4.

FECHA

CONTROL POSTOPERATORIO INMEDIATO Y
MEDIATO

1. _____
 2. _____
 3. _____
 4. _____
-

COSTO \$ _____

Firma del paciente _____

CAPITULO IV

APERTURA DE LA CAVIDAD Y ACCESO PULPAR

1. NORMAS PARA EL ACCESO Y APERTURA DE LA CAMARA PULPAR :

1.1 Eliminación de Esmalte y dentina:

Se eliminará el esmalte y la dentina estrictamente necesarios para llegar hasta la pulpa, pero suficiente para alcanzar todos los cuernos pul-

pares y poder maniobrar libremente en los conductos.

1.2. Factores determinantes en el acceso a cámara pulpar :

Debido a que la iluminación, la vista del -- profesionista y la entrada natural de la boca, son tres factores que están orientados en sentido anterioroposterior, es conveniente mesializar ligeramente las aperturas y accesos oclusales de los dientes posteriores para obtener mejor iluminación, óptimo campo visual de observación directa y facilitar el empleo bidigital de los instrumentos para conductos.

1.3. Acceso en piezas anteriores :

En dientes anteriores se hará la apertura y el acceso pulpar por lingual, lo que dará una obturación estética y mayor accesibilidad.

1.4. Eliminación de techo y cuernos pulpares :

Se eliminará la totalidad del techo pulpar, incluyendo todos los cuernos pulpares, para evitar la pigmentación del diente por los restos de san--

gre y oxidación de la hemoglobina. Se respetará todo piso pulpar para facilitar el deslizamiento de los instrumentos hacia los conductos y no ocasionar o predisponer a una falsa vfa.

Para la apertura se deberán utilizar fresas de carburo del número 7012 y bola 2, 4, y 6. Una vez alcanzada la unión amelodentinaria, se continuará el acceso pulpar con fresas redondas del número 4 al 10, según el tamaño del diente, y a baja velocidad.

2. SITIOS DE ACCESO

2.1. Dientes Anteriores :

Tanto en incisivos y caninos, superiores e inferiores, el acceso se hará partiendo del cíngulo y extendiéndose de 2 a 3 mm. hacia incisal para poder abarcar los cuernos pulpares. El diseño será ligeramente ovalado en sentido cervicoincisal, pero en dientes muy jóvenes se le puede dar forma triangular de base incisal.

2.2. Premolares Superiores :

La apertura será siempre ovalada o elíptica

en sentido vestibulo-lingual alcanzando casi las cúspides y extendido a la cúspide palatina para la localización del conducto.

2.3. Premolares Inferiores :

La apertura será en la cara oclusal, de forma circular o ligeramente ovalada desde la cúspide vestibular hasta el surco intercuspídeo debido al gran tamaño de la cúspide vestibular, se debe considerar la lingualización de la pieza.

2.4. Molares Superiores :

La apertura será triangular, con lados y ángulos ligeramente curvos, de base vestibular e inscrita en la mitad mesial de la cara oclusal. El triángulo quedará formado por las dos cúspides mesiales y el surco intercuspídeo vestibular, respetando la cresta transversa de esmalte distal.

2.5. Molares Inferiores :

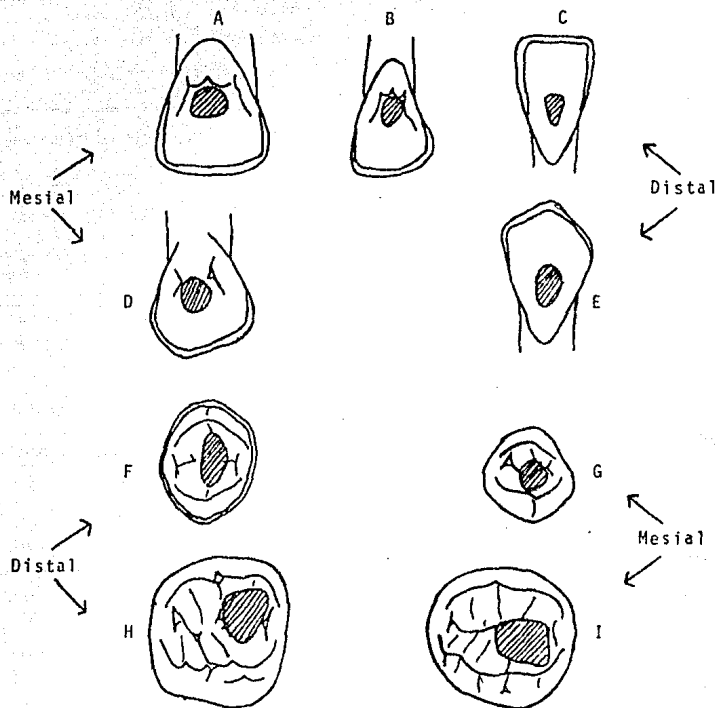
La apertura será inscrita en la mitad mesial de la cara oclusal. Tendrá la forma de un trapecio, cuya base se extenderá desde la cúspide mesio vestibular, siguiendo hacia lingual hasta el surco

intercuspídeo mesial o rebasándolo ligeramente - un milímetro. Se hará un acceso en el centro del surco central paralelo al antes descrito pero mucho más pequeño y se completará el trapecio dándole forma ligeramente curva.

3 TECNICA A SEGUIR.

- a) Aislamiento del campo operatorio.
- b) Se coloca una torunda estéril para absorber la sangre y cohibir la hemorragia.
- c) Con una jeringa hipodérmica estéril se lava sin presión excesiva con una solución de suero fisiológico para arrastrar los pequeños coágulos y restos dentinarios.
- d) Se seca con torundas estériles.
- e) Se coloca hidróxido de calcio en la herida sobreextendiéndose a las demás paredes de la cavidad.
- f) Se recubre el hidróxido de calcio con una base de óxido de zinc y eugenol.
- g) Se mantiene en observación clínica.

SITIOS DE ACCESO



- A) Incisivo Central Superior.
- B) Incisivo Lateral Superior.
- C) Incisivo Inferior.
- D) Canino Superior.
- E) Canino Inferior.
- F) Premolar Superior.
- G) Premolar Inferior.
- H) Primer Molar Superior.
- I) Primer Molar Inferior.

CAPITULO V

DESCRIPCION DE LAS TECNICAS DE TRATAMIENTOS PULPARES

1. CONDUCTOMETRIA :

El que se obtenga con exactitud la longitud del diente que está recibiendo tratamiento endodóntico, porque sólo así tendremos la certeza de que la instrumentación se realizará hasta las proximidades de la unión cemento-dentina-conducto, lo que además de permitirnos una preparación del conducto dentinario en toda su extensión, también nos -

permite realizar estos procedimientos dentro de una conducta de total respeto a los tejidos apicales y periapicales.

Es a través de la odontometría que vamos a establecer la longitud real del diente (L.R.D.) y a partir de ésta la longitud real de trabajo (L.R.T.) ó sea, de instrumentación, según el caso ya sea una biopulpectomía o una recropulpectomía con o sin lesión periapical.

En seguida se menciona la técnica de Ingle que es más simple, objetiva y paralelamente de gran eficacia, según un estudio comparativo realizado por Bramante.

Básicamente consta de los siguientes procedimientos:

1. Medir el diente en la radiografía de diagnóstico, la cual debe estar tomada dentro de una angulación que dé la menor distorsión posible.
2. Disminuir 2 ó 3 mm. de esta medida, previéndose posibles distorsiones de la imagen radiográfica, y también como medida de seguridad para no traumatizar a los tejidos apicales y periapicales.
3. Transferir esa longitud a un instrumento endodóntico (escariador ó lima tipo kerr), la cual estará determinada por un tope de goma.
4. Colocar el instrumento dentro del conducto de modo que -

el tope de goma quede en el borde incisal o cúspide del diente, siempre en un punto de referencia bien definido.

5. Hacer una toma radiográfica y el debido procesamiento de la película.
6. Medir en la radiografía la diferencia entre la punta del instrumento y el ápice radicular, aumentando ó disminuyendo este valor a la longitud del instrumento. De este modo obtendremos la longitud real del diente (L.R.D.).

Una vez obtenida la longitud real del diente (L.R.D.), debemos entonces establecer la longitud real de trabajo (L.R.T.), y por lo tanto, tenemos que considerar de que el caso sea una biopulpectomía ó una necropulpectomía, sin ó con lesión periapical.

En las biopulpectomías, la preservación de la vitalidad del muñón pulpar es un hecho de relevante importancia para el buen éxito del tratamiento, y de este modo, los procedimientos operatorios no deberán realizarse más allá de la unión cemento-dentina-conducto, de este modo deberemos establecer una longitud de trabajo que quede de 1 a 2 mm. más corta con respecto al ápice radiográfico.

En las necropulpectomías, sin reacciones periapicales evidenciables radiográficamente, aunque no exista más el

muñón pulpar, existe aún el conducto cementario y, de tal manera, el límite de la instrumentación deberá llevarse en consecuencia hasta las proximidades de la unión cemento-dentina conducto, a semejanza de las biopulpectomías. Debemos adoptar como longitud de trabajo una medida que quede a 2 mm más corta con respecto al ápice radiográfico.

En las necropulpectomías, con lesiones periapicales bien caracterizadas radiográficamente por áreas de reabsorción ósea, se sabe que los tejidos que componen el conducto cementario fueron reabsorbidos, quedando descubierta la dentina. En estos casos, nuestra longitud de trabajo debe aproximarse lo más posible a la porción apical, quedando a 0.5 mm. del ápice radiográfico.

Para los dientes unirradiculares, generalmente la toma radiográfica para la odontometría se realiza en angulaciones normales, sin mayores dificultades, y lo mismo sucede para los molares superiores.

Mientras tanto, en las situaciones en que existen 2 conductos en una misma raíz, o aun en raíces superadas pero paralelas, se produce una superposición de imagen que dificulta muchas veces la determinación precisa de los límites - deseados. Es en el caso de los primeros molares superiores, eventualmente los segundos, y de la raíz mesial de los molares inferiores, por ejemplo. En estos casos, se debe modi-

ficar la angulación horizontal, ligeramente hacia mesial, y de este modo se consigue una separación de los conductos. - La raíz o el conducto lingual, que se encuentran siempre - más distantes, acompañan a la variación de la angulación o sea se mesializan.

2. PROTECCION PULPAR INDIRECTA :

Es la intervención endodóntica que tiene por finalidad preservar la salud de la pulpa cubierta por una capa de dentina de espesor variable.

El recubrimiento pulpar indirecto es el tratamiento a seguir en piezas dentarias hiperémicas y sobre todo en -- aquellas que presentan caries profundas cuando existe aún una capa de dentina que la separa de la pulpa.

2.1. Indicaciones :

- a) Caries profundas que no involucren la pulpa.
- b) Protección a traumatismos.

2.2. Diagnóstico :

Para realizar un recubrimiento pulpar indirecto ante todo se debe tener, la convicción de un diag

nóstico preciso sobre el estado normal de la pulpa sin el cual irremisiblemente se obtendrá un fracaso.

La segunda condición necesaria para el éxito de la protección pulpar es el estado de la pulpa, ella debe estar perfectamente sana ó a lo sumo haber sufrido ligeras hiperemias.

2.3. Tejido Dentinario :

El tercer punto importante que habrá de tenerse en cuenta, es el estado del tejido dentinario de la cavidad, sus paredes deberán estar completamente libres de dentina cariada en el momento de la exposición.

2.4. Asepsia :

La cuarta condición es operar asépticamente, es decir, con el instrumental y demás elementos -- accesorios perfectamente esterilizados a fin de mantener la herida aséptica, debiendo tener fácil accesibilidad a ella, utilizando dique de hule (aislamiento).

2.5 Técnica a seguir :

- a) Eliminación de caries hasta llegar a una dentina sana.
- b) Aislamiento y desinfección del campo operatorio enseguida con cucharillas dentinarias estériles, se continúa removiendo la dentina blanda hasta eliminarla completamente, o llegar a la cercanía de la pulpa -- sin exponerla.
- c) Se lava la cavidad con agua bidestilada o suero fisiológico.
- d) Se seca bien con torundas de algodón estériles. Se deja la última comprimida en el fondo mientras se mezcla el hidróxido de calcio.
- e) Colocación del Hidróxido de Calcio CaOH_2 .
- f) Colocar base de óxido de zinc y fosfato dejándola fuera de oclusión.
- g) Tener en observación clínica la pieza tratada hasta observar la desaparición de los síntomas o en algunos casos, la agudización de los mismos.

3 PROTECCION PULPAR DIRECTA

La protección pulpar directa o recubrimiento pulpar, es la intervención endodóntica que tiene por finalidad mantener la función de una pulpa accidentada o intencionalmente

herida y lograr su cicatrización mediante el cierre de la brecha con tejido calcificado, (dentina terciaria), es útil como tratamiento inmediato ó de emergencia.

3.1. Indicaciones:

- a) En dientes jóvenes que aún no han terminado la calcificación apical.
- b) En pulpas sanas o con leve hiperemia.
- c) Traumatismos, iatrogenias.

3.2. Contraindicaciones :

- a) Procesos infecciosos.
- b) En pulpas necróticas.
- c) Hemorragia excesiva o intensa.
- d) Dientes adultos (Tejido pulpar fibroso).

3.3. Técnica a seguir :

- a) Aislamiento del campo operatorio.
- b) Se coloca una torunda estéril para absorber la sangre y cohibir la hemorragia.
- c) Con una jeringa hipodérmica estéril se lava - sin excesiva presión con una solución de suero

fisiológico para arrastrar los pequeños coágulos y restos dentinarios.

- d) Se seca con torundas estériles.
- e) Se coloca hidróxido de calcio en la herida sobre extendiéndose a las demás paredes de la cavidad.
- f) Se recubre con hidróxido de calcio y con una base de óxido de zinc y eugenol.
- g) Se mantiene en observación clínica.

4. PULPOTOMIA :

Pulpotomía es la remoción parcial de la porción cameral del diente bajo anestesia local, complementada con la aplicación de fármacos que, protegiendo y estimulando la pulpa residual, favorecen su cicatrización y la formación de -- una barrera calcificada de neodentina, permitiendo la conservación de la vitalidad pulpar.

La pulpa radicular debidamente protegida y tratada continúa de forma indefinida en sus funciones sensorial, defensiva y formadora de dentina, esta última de básica importancia cuando se trata de dientes jóvenes que no han terminado la formación radicular.

4.1. Técnica :

- a) Anestesia local (Xilocaína, Carbocafina u otro anestésico.)
- b) Aislamiento y esterilización del campo con alcohol o mertiolate incoloro.
- c) Apertura de la cavidad o remoción del cemento - eugenato si lo hubiere, acceso a la cámara pulpar con una fresa del número 6 u 8 según el diente y siguiendo las normas de las pulpectomías.
- d) Remoción de la pulpa coronaria empleando las cucharillas.
- e) Lavado la cavidad con suero fisiológico o agua de cal (solución de hidróxido de calcio en agua).
- f) Cohibida la hemorragia, cerciorarse de que la herida pulpar es nítida y no presenta zonas escleradas.
- g) Colocación de una pasta de hidróxido de calcio con agua estéril ó suero fisiológico y de consistencia cremosa sobre el muñón pulpar presionando ligeramente para que quede bien adoptada, también pueden emplearse productos patentados como el Dycal y Pulpdent.
- h) Lavado de las paredes, colocación de una capa --

de eugenato de zinc primero y luego otra de fosfato de zinc como obturación provisional, radiografía de control.

4.2 Indicaciones:

- a) Dientes jóvenes (hasta 5 ó 6 años después de la erupción), especialmente los que no han terminado su formación apical, con traumatismos que involucran la pulpa coronaria, como son las fracturas coronarias con herida o exposición pulpar o alcanzando la dentina profunda prepulpar.
- b) Caries profundas en dientes jóvenes y con procesos pulpares reversibles, como son las pulpitis incipientes parciales, siempre y cuando se tenga la seguridad de que la pulpa radicular remanente no está comprometida y pueda hacer frente al traumatismo quirúrgico.

4.3 Contraindicaciones:

- a) En dientes de adultos con conductos estrechos y ápices calcificados.
- b) En todos los procesos inflamatorios pulpares, - como pulpitis irreversibles, necrosis y gangre-

nas pulpares.

c) Dientes seniles.

4.4. Pronóstico :

La pulpotomía es una intervención de urgencia y crea de inmediato dos problemas.

- La infección y,
- La reparación atípica.

Por un lado, sea porque ya existía una infección pulpar ó porque se produce una contaminación, - puede producirse una pulpitis en los días que siguen a la intervención, con su lógica necrosis como etapa final. Generalmente, el dolor intenso ó continuado facilita el diagnóstico de esta complicación, que -- puede tratarse mediante la pulpectomía, con su correspondiente obturación.

Pero además, el hecho positivo de comprobar la existencia de un puente de dentina, síntoma de favorable pronóstico en la mayor parte de los casos, no siempre garantiza la no existencia de infección por debajo del él, pues incluso después del extenuante - esfuerzo de formar el puente de dentina puede la pulpa sucumbir y necrosarse.

También es frecuente una exagerada formación dentinoblástica que puede llegar a obliterar toda la cámara pulpar e incluso los conductos radiculares y, lo que es peor, puede iniciarse en cualquier momento un proceso dentinoblástico o de resorción interna. En el primero de los casos, ó sea, la dentinificación, la conducta será espectante; en el segundo caso, cuando se diagnostica una resorción dentinaria interna, se procederá a una biopulpectomía total.

Si se considera que el objetivo principal de la pulpotomía es lograr la formación apical y radicular, y que una vez lograda puede tratarse endodónticamente como cualquier otro diente, se puede considerar a la pulpotomía como un tratamiento provisional, de tal manera que, cuando surja una complicación infecciosa o reparativa después de cumplida su misión, se puede realizar la conductoterapia correspondiente. Por supuesto, si la evolución es normal, podrá quedar como terapéutica definitiva.

La resorción dentinaria interna es la complicación más grave. En dientes temporales, según Magnusson y Ringquisti, más de dos tercios la tuvieron y para Bennett y Polgway puede producirse desde los 15 días siguientes a la pulpotomía hasta los 9 y 12 meses.

5. PULPECTOMIA

Generalidades.- Es la eliminación de toda la pulpa tanto coronaria como radicular, complementada con la preparación o rectificación de los conductos radiculares y la medicación antiséptica, teniendo como fase final la obturación permanente de los conductos previamente tratados. La pulpectomía total puede hacerse de dos maneras distintas: Biopulpectomía total y Necropulpectomía total.

5.1. Indicaciones de la pulpectomía total :

Está indicada en todas las enfermedades pulpares que se consideren irreversibles o no tratables como :

- a) Lesiones traumáticas que involucran la pulpa del diente adulto.
- b) Pulpitis crónica parcial
- c) Pulpitis crónica total
- d) Pulpitis crónica agudizada
- e) Reabsorción dentinaria interna
- f) Ocasionalmente, en dientes anteriores con pulpa sana o reversible, pero que necesitan de manera imperiosa para su restauración la retención radicular.

5.2. Técnica Operatoria :

- a) Aplicación de la anestesia.
- b) Aislamiento adecuado del campo operatorio con dique de hule.
- c) Preparación de la pieza dental para recibir el -- tratamiento endodóntico.
 - Remoción completa de la caries.
 - Eliminación de obturaciones anteriores.
 - Eliminación de esmalte débil.
- d) Estudio de la radiografía preoperatoria, observando :
 - Forma, tamaño de la cámara pulpar y profundidad.
 - Dirección, forma y número de conductos.
 - Posibles conductos laterales.
 - Otras anomalías que puedan dificultar el tratamiento.
 - Se realiza la conductometría aparente.
- e) Se efectúa la apertura de la cavidad.
- f) Se localiza la entrada de los conductos.
- g) Procedemos a la pulpectomía utilizando un tiranervos.
- h) Se colocan limas en los conductos con 2 o 3 mm. - menos que en la conductometría aparente y se toma otra radiografía para obtener así la conductometría real.

- i) Ya obtenida la conductometría correcta iniciaremos la instrumentación del conducto utilizando -- instrumental standarizado y aumentando progresivamente su número; entre uno y otro instrumento. Se debe irrigar con hipoclorito de sodio, ó en su defecto una solución de peróxido de hidrógeno (agua oxigenada) y suero fisiológico en partes iguales.

Teniendo en cuenta que la instrumentación no solo cumple con el papel de barrido mecánico, sino que también debe de preparar el conducto de una manera circular para así facilitar la adaptación del cono standarizado igual a la última lima utilizada.

- j) Se irrigará nuevamente el conducto, procediendo - posteriormenete a su secado.
- k) Seleccionar el cono de gutapercha tomando en cuenta el último instrumento utilizado, observando -- que penetre la longitud determinada en la conductometría y que además ofresca resistencia al retirarlo. Se hace una pequeña muesca al cono, que - nos indicará hasta donde debe llegar.
- l) Se prepara la pasta cementante dándole consistencia delgada. Se desinfectan las puntas de gutapercha en una solución desinfectante (benzal).

- m) Se procede a la obturación definitiva, con la punta maestra se toma un poco de pasta cementante en sus 2 o 3 mm. finales y se coloca en el conducto, se cerciorará de que entra la longitud marcada -- con la pequeña muesca.
- n) Procedemos a la condensación lateral con las puntas más delgadas. Debemos controlar que el cono principal no se desplace ni hacia incisal, ni hacia apical durante los movimientos de los espaciadores.
- o) Se tomará una radiografía de control.
- p) Si está correcta procederemos a recortar con un instrumento caliente el exceso de gutapercha hasta el sitio donde se inicia el conducto. Se limpia toda la cavidad por medio de cucharillas. Cuando no se tiene cuidado con esta limpieza trae como consecuencia grandes cambios de coloración en la corona.
- q) Procedemos a colocar cemento de oxifosfato de zinc y obturar definitivamente.

Debemos tener en cuenta que la obturación debe hacerse a nivel de la unión cemento-dentinaria (CDC) localizada a 0.5, 1, 1.5, ó 2.0 mm. antes del vértice -- apical.

6. NECROPULPECTOMIA TOTAL

Consiste en la eliminación de la pulpa desvitalizada. Se lleva a cabo en dientes necróticos asintomáticos y en dientes con lesiones periapicales crónicas.

En la primera cita, se seguirá la misma secuencia que para la biopulpectomia, pero teniendo en cuenta :

- a) En la primera cita debe quedar completamente instrumentado el conducto o los conductos utilizando una lima mayor a las empleadas en biopulpectomía. Eliminando así la mayor cantidad de dentina contaminada.
- b) De preferencia se debe obturar en la misma cita el conducto, evitando así la agudización del mismo siempre y cuando no exista exudado seroso dentro del conducto.
- c) Se debe recordar la importancia de irrigar abundantemente durante la instrumentación.
- d) Colocar encima de la torunda de algodón una pequeña capa de cavit.

7. ENDODONCIA EN DIENTES DE INFLAMACION AGUDA PERIAPICAL.

- a) Se establece el drenaje cameral y por incisión si fuera

necesario. Se puede colocar en tejido blando un Pen Ross para facilitar el drenaje.

- b) Se removerán ligeramente pequeños obstáculos dentro del conducto.
- c) Y de acuerdo con la sintomatología y el grado de infección se administrarán antibióticos y analgésicos.
- d) Se alivia la oclusión.
- e) Se cita al paciente 3 días después y se continúa con el tratamiento de endodoncia descrito en la necropulpectomía.

7.1. Complicaciones que pueden presentarse durante un tratamiento de endodoncia :

A pesar de que en endodoncia se debe trabajar con cuidado y prudencia, pueden surgir accidentes y complicaciones inesperados, para evitarlos, es conveniente tener presentes los siguientes factores :

- a) Planear cuidadosamente el trabajo que se va a efectuar.
- b) Conocer la posible idiosincrasia del paciente y las enfermedades sistémicas que pueda tener.
- c) Disponer de instrumental en perfectas condiciones

- y conocer su correcto manejo.
- d) Usar el aislamiento con dique de hule y grapa.
 - e) Conocer la toxicología de las drogas utilizadas, su dosificación y empleo.
 - f) Conocer la anatomía pulpar.
 - g) Tener los conocimientos necesarios para poder - afrontar alguna complicación en la terapéutica endodóntica.

8. TECNICAS DE OBTURACION

Las técnicas más conocidas son :

- a) Técnica de condensación lateral
- b) Técnica de condensación vertical
- c) Técnica del cono único
- d) Técnica de termodifusión
- e) Técnica de soludifusión
- f) Técnica de conos de plata
- g) Técnica de conos de plata en tercio apical
- h) Tecnica con jeringa de presión
- i) Tecnica de amalgama de plata
- j) Técnica con limas
- k) Técnica ultrasonido

Se enfatizará en un método práctico de obturación - del conducto después de haberle dado forma y completado la limpieza.

8.1. Condensación Lateral con Gutapercha :

- a) Verificación de la preparación completa del conducto. Después de que ha sido colocado el dique de hule y la grapa, se retira la curación, el -- conducto es irrigado con hipoclorito de sodio.
- b) Secado del conducto.- La mayoría de los irrigadores usados son removidos aspirando con la jeringa irrigadora. Las próximas puntas absorbentes son insertadas de una a una dentro del conducto hasta que sean removidos sin signo de humedad.
- c) Ajuste del cono principal. Un cono de gutapercha un número más pequeño que la última lima usada durante la preparación o del mismo número es seleccionada y ubicada no más allá de la longitud de trabajo.

Considerando que el cono no ha salido a través - del foramen existen 4 posibilidades para considerar la longitud y el ajuste cuando fijamos el cono principal.

- El cono no está dentro del milímetro con respecto a la longitud del conducto preparado pero ajusta. Esto llega a suceder cuando se ha usado la punta de gutapercha del mismo número que la última lima utilizada, la solución es usar un número menor de la punta de gutapercha ó realizar un ensanchamiento adicional del conducto y usar el mismo cono -- hasta lograr un ajuste aceptable.

- El cono no está dentro del milímetro con respecto a la longitud de trabajo y no tiene ajuste. Solución : Preparar el conducto nuevamente para eliminar un escalón u otra irregularidad que no permite alcanzar la posición deseada. (limas heds troem).

- El cono está en la longitud deseada pero no ajusta. Solución : Seleccionar un cono de tamaño siguiente o bien cortar porciones de 0.5 mm. del cono insertado y colocarlo nuevamente hasta conseguir el ajuste.

- El cono está dentro del milímetro con respecto de la conductometría y tiene ajuste. Esta, es la -- adaptación correcta.

- d) Verificar la posición del cono con una radiografía. Una vez logrado el ajuste satisfactorio y la posición apical es tomada una radiografía para verificar la posición del cono. En un diente multiradicular cada cono es tomado y fijado en la longitud deseada, usando como guía - el extremo de una cúspide (u otro punto de referencia). Antes de tomar la radiografía para verificar la adaptación del cono principal.

Una vez que el cono ha sido adaptado satisfactoriamente no debe ser manipulado más de lo necesario, la continua inserción del cono dentro del conducto puede deformarlo y disminuir su rigidez así como afectar su adaptación.

- e) Introducer el sellador del conducto radicular y el cono principal. Espatulando un sellador hasta que se presente una consistencia espesa y -- cremosa e introducirlo en el conducto junto con el cono principal, esto se hace de una manera lenta para evitar una presión hidráulica, forzando aire y sellador causando alguna molestia y así el exceso de sellador será rechazado hacia la porción coronaria a lo largo del cono de gutapercha.

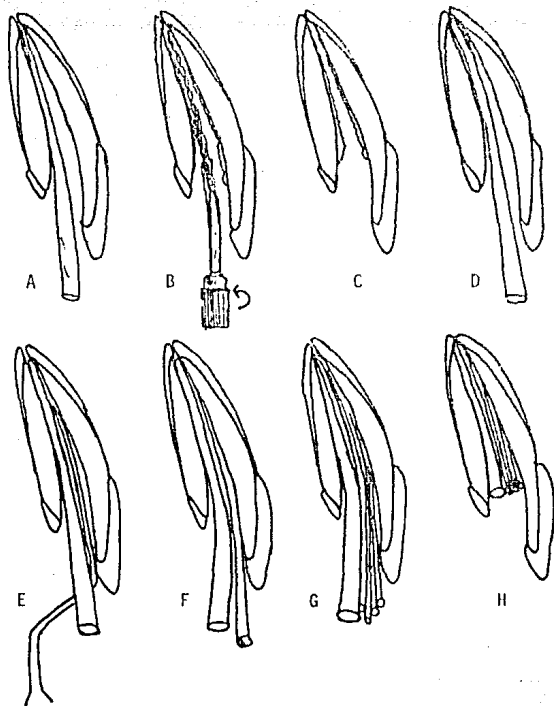
- f) Condensación de la gutapercha y agregado de los conos auxiliares.

Con el cono principal en su posición se coloca un espaciador a lo largo de él. El espaciador llegará a 2 mm. de la constricción apical, ya que ésta es la zona en la cual la gutapercha debe ser condensada para sellar el foramen apical, una vez que ha sido alcanzada la profundidad correcta, el espaciador es rotado sacándolo del conducto, dejando un espacio en el cual será colocado un cono de gutapercha auxiliar, y así sucesivamente.

El conducto se considera obturado cuando el espaciador no puede penetrar más allá de la línea cervical.

- g) Remoción del exceso de material de obturación.- Cuando el conducto está obturado y se verificó con una radiografía que se obliteró todo el conducto, se calienta un instrumento y se coloca dentro de la cámara pulpar para calentar y remover el exceso de gutapercha. A veces es necesario remover las terminaciones de gutapercha durante la obturación, para proporcionar una visión sin obturaciones del orificio del conducto.

OBTURACION DE UN CONDUCTO EN UN INCISIVO SUPERIOR



A) Conometría.

B) Se le pone cemento de conductos.

C) Al retirar el instrumento, el cemento de conductos queda en las paredes.

D) El cono seleccionado es insertado y ajustado.

E) Con un condensador se logra el espacio para otra punta.

F) Cono adicional de la condensación lateral.

G) Repetición de incisos E y F.

H) Se recorta la gutapercha con fondo plano a nivel cameral.

B.2. Condensación Vertical :

Esta técnica se basa en reblandecer la gutapercha mediante el calor y condensarla verticalmente, para que la fuerza resultante haga que la gutapercha penetre en los conductos accesorios y rellene todas las anfractuosidades existentes en un conducto radicular, empleando también pequeñas cantidades de cemento para conductos.

Para esta técnica se dispondrá de un condensador especial denominado portador de calor, que bien podría llamarse simplemente calentador, el cual posee en la parte inactiva una esfera voluminosa metálica susceptible de ser calentada y mantener el calor varios minutos transmitiéndolo a la parte activa del condensador, la técnica es la siguiente :

- a) Se selecciona y ajusta un cono principal de gutapercha.
- b) Se introduce una pequeña cantidad de cemento de conductos por medio de un léntulo girado -- con la mano hacia la derecha (en el sentido de las manecillas del reloj).
- c) Se humedece ligeramente con cemento la parte --

apical y se inserta en el conducto.

- d) Se corta a nivel cameral con un instrumento caliente.
- e) Se ataca el extremo cortado con un atacador ancho.
- f) Se calienta el instrumento al rojo cereza se penetra 3-4 mm., se retira y se ataca inmediatamente con un atacador, para repetir la manobra varias veces profundizando por un lado, -- condensando y retirando parte de la masa de gutapercha, hasta llegar a reblandecer la parte apical en cuyo momento la gutapercha penetrará en todas las complejidades existentes en el -- tercio apical, quedando en ese momento prácticamente vacío el resto del conducto. Después se van llevando segmentos de conos de gutapercha de 2, a 3 mm. previamente seleccionados -- por su diámetro, los cuales son calentados y -- condensados verticalmente sin emplear cemento alguno.

Será conveniente, en el uso de los atacadores --- emplear el polvo seco del cemento como medio aislador para -- que la gutapercha caliente no se adhiera a la punta del ins-

trumento, y también probar la penetración y, por tanto, la actividad potencial de los atacadores seleccionados.

Según Zohn, con esta técnica la gutapercha caliente logra obturar muchos conductos laterales, accesorios o del foramen apical. Si los conductos laterales son demasiado estrechos, serían obturados por el cemento de conductos bajo la presión hidrostática ejercida por la masa de la gutapercha caliente.

8.3. Técnicas de Difusión :

Se conocen 3 tipos de solventes de gutapercha y de acuerdo con el solvente empleado, recibirá el nombre :

- Xilopercha (Xilol)
- Cloropercha (Cloroformo)
- Eucapercha (Eucaliptol)

Estas técnicas son empleadas en los siguientes casos :

- a) Conductos amplios (más allá de la lima calibre 60).
- b) Transportaciones de foramen
- c) Apicogenesis

Procedimiento a seguir :

- a) Después de que el conducto es secado, se sumerge el extremo del cono principal dentro del solvente empleado y se introduce en el conducto hasta lograr una impresión del mismo, y obtener ajuste en el tercio apical.
- b) Insertar el cono ajustado dentro del conducto y comprimirlo por medio de la condensación lateral.
- c) Colocar algodón y cavit.

CAPITULO VI

PREPARACION BIOMECANICA DE LOS CONDUCTOS RADICULARES

Definición:

La preparación biomécanica consiste en tratar de - obtener un acceso directo y franco a la unión cemento-dentina conducto (límite C.D.C.) preparándose para seguir el conducto dentinario, para una completa desinfección o para recibir una fácil y perfecta obturación, o ambas cosas.

Importancia de la preparación biomecánica:

La preparación biomecánica es considerada por la ma

yoría de los autores, como la fase más importante del tratamiento endodóntico.

En verdad, un conducto bien manipulado mecánicamente, ya nos ofrece un 90% de probabilidades de éxito, dado que la instrumentación defectuosa del conducto radicular, es casi siempre responsable del fracaso del tratamiento.

La instrumentación complementada por la irrigación y la aspiración, constituyen recursos insuperables en la remoción del material orgánico, inorgánico y bacterias.

1 RECURSOS QUIMICOS PARA SU APLICACION.

Por medio de sustancias o soluciones irrigadoras.

Las sustancias más comunmente indicadas en endodoncia son las siguientes:

- Compuestos alogenados:

- a) Hipoclorito de sodio al 4-6% (soda clorada doblemente concentrada).
- b) Hipoclorito de sodio al 0.5% (Líquido de Dakin).
- c) Hipoclorito de sodio al 1% (Solución de Milton).

- Detergentes sintéticos:

- a) Tergenol.

- b) Duponol C.
- c) Zefirol.
- d) Texapon K-12.

- Quelantes:

- a) Soluciones del ácido etilendiaminotetraacético.
(E.D.T.A.).

- Asociaciones:

- a) Detergente aniónico/hipoclorito de sodio.
- b) Detergente aniónico/Furacín Oto, Solución.
- c) E.D.T.A. (vehículo cremoso).

- Otras soluciones irrigadoras:

- a) Agua de hidróxido de calcio.
- b) Solutio Oxigenargento.

1.1 Compuestos Halogenados:

En 1918, Carrel y De Helly, citados por Sollman, desarrollaron una técnica de irrigación de los campos operatorios con soluciones cloradas. Su empleo en endodoncia fue sugerido por Blass, empleado por Walker en 1936 y ampliamente difundido-

por Grossman.

En 1941, Grossman y Meiman, ensayaron varios agentes químicos utilizados durante la preparación biomecánica de los conductos radiculares y comprobaron que el hipoclorito de sodio al 5% (soda clorada doblemente concentrada) fue el disolvente más eficaz del tejido pulpar.

Grossman, sin embargo, en 1943, sugirió el empleo alternado de hipoclorito de sodio con agua oxigenada de 10 v.

Estudios realizados por Marshall y Col., en 1960, mostraron que los antisépticos acuosos penetraban más fácilmente en los conductillos dentinarios de lo que lo hacían las sustancias no acuosas, y que el hipoclorito de sodio al 5% en consecuencia de esta penetración, aumentaba la permeabilidad dentinaria.

De lo anteriormente descrito se considera al hipoclorito de sodio al 5% la sustancia de elección en el tratamiento de los dientes despulpados e infectados con reacción periapical crónica. Además de esto posee excelentes propiedades que a continuación se mencionan:

- a) Posee baja tensión superficial. Gracias a esa propiedad, la soda clorada doblemente concentrada - penetra en todas las concavidades del conducto - radicular, al tiempo que crea condiciones para mejorar la eficacia del medicamento aplicado tópicamente.
- b) Neutraliza los productos tóxicos. Esa propiedad del hipoclorito de sodio es de fundamental importancia, porque permite neutralizar y remover todo el contenido tóxico del conducto radicular en la sesión inicial del tratamiento, sin que corramos el riesgo de las tan desagradables agudizaciones de los procesos periapicales. Ella nos posibilita una penetración quirúrgica al medio ambiente antiséptico, en la misma sesión. El tricresolformalina, que también neutraliza los productos tóxicos, requiere 48 horas para desempeñar esa acción.
- c) Bactericida. Al entrar en contacto con los restos orgánicos pulpares, libera oxígeno y cloro, que son los mejores antispépticos conocidos. Ese desprendimiento vuelve al hipoclorito de sodio - un producto bastante inestable, motivo por el cual debe ser usado solamente como solución irrigadora, durante la instrumentación del conducto-

radicular y jamás como apósito tópico dentro del conducto.

- d) Favorece la instrumentación. Por medio del humedecimiento de las paredes del conducto radicular favorece la acción de los instrumentos.
- e) Su pH es alcalino. Gracias a su pH alcalino, el hipoclorito neutraliza la acidez del medio, volviéndolo por lo tanto inadecuado para el desarrollo bacteriano.
- f) Tiene acción disolvente. De acuerdo con las experiencias de Grossman y Meiman es el disolvente más eficaz del tejido pulpar. Una pulpa puede ser disuelta por este agente entre 20 minutos y 2 horas.
- g) Deshidrata y solubiliza las sustancias protéicas. Los restos pulpares y alimenticios, así como los microorganismos de la luz del conducto radicular, las fibrillas de Thomes, las bacterias alojadas en los conductillos dentinarios laterales, colaterales, accesorios, están constituidos en gran proporción por proteínas. Estas sustancias proteicas son deshidratadas y solubilizadas por la acción del hipoclorito de sodio, transformándolos en materias fácilmente eliminables del con-

ducto.

- h) Su acción es rápida. La interacción soda clorada/agua oxigenada o soda clorada/restos orgánicos se hace rápidamente, aunque es energícamente efervescente, forzando a los residuos y las bacterias fuera del conducto radicular.
- i) Tiene doble acción detergente. Las álcalis -- actúan sobre los ácidos grasos, saponificándolos, es decir, transformándolos en jabones solubles de fácil eliminación. Las álcalis, así como los jabones, reducen la tensión superficial de los líquidos y de ahí el doble poder humectante y detergente de la soda clorada.
- j) No es irritante. El hipoclorito de sodio al -- 4-6% no es irritante bajo condiciones de uso clínico, es decir, cuando se le emplea en el tratamiento del conducto radicular de los dientes despulpados (necropulpectomía).

Su preparación se hace por medio de la siguiente fórmula:

Carbonato de sodio monohidratado	140 g.
Hipoclorito de calcio	200 g.
Agua destilada	1000 cm ³

Se disuelve el carbonato de sodio en 500 cm³ de agua destilada, se tritura el hipoclorito de calcio en los restantes 500 cm³ de agua. Se mezclan a continuación las dos soluciones, se agita ocasionalmente y se deja en reposo durante 12 horas. Después de las 12 horas, se agita nuevamente y se filtra. Siendo una solución inestable, se aconseja conservarla en un lugar fresco al abrigo de la luz (frasco ámbar) y renovarla aproximadamente cada 3 meses.

Schilder y Amsterdam, comprobaron que la soda clorada y el agua oxigenada son menos irritantes que la mayoría de los medicamentos utilizados en endodoncia. Al utilizar estas dos soluciones, el hipoclorito de sodio deberá completar la irrigación para descomponer toda el agua oxigenada y evitar su desborde posterior, lo que resultaría en un acúmulo de oxígeno naciente y un posible po soperatorio doloroso, y en la posibilidad de dar origen a un enfisema.

1.2 Indicaciones de las Soluciones Cloradas en el Tratamiento de los Conductos Radiculares:

1.2.1 Hipoclorito de sodio al 4.6% (soda clorada doblemente concentrada):

- a) En la neutralización de los productos tóxicos,

para posibilitar una penetración quirúrgica inmediata de los conductos radiculares, en un medio ambiente antiséptico, en casos de dientes con reacción periapical crónica evidenciable radiográficamente.

- b) Como coadyuvante de la preparación biomecánica de los conductos radiculares de los dientes des pulpados e infectados, con reacción periapical crónica, en razón de su excelente acción bactericida.
- c) Durante la remoción de obturaciones parciales del conducto radicular.
- d) En la irrigación alternada con agua oxigenada de 10v (técnica de Grossman).
- e) En asociación con detergentes.
- f) En la irrigación alternada con agua oxigenada de 10v, sólo en la cámara pulpar, en los casos de biopulpectomías para combatir la posible infección superficial de la pulpa.

1.2.2 Hipoclorito de sodio al 0.5% (Líquido Dakin)
e hipoclorito de sodio al 1% (Solución de Milton):

- a) En la neutralización del contenido séptico pul-

par, en casos de tratamiento endodóntico de dientes despulpados, infectados o ambas cosas, sin reacción periapical evidenciable radiográficamente.

- b) Como coadyuvante en la preparación biomecánica, en las mismas indicaciones del ítem anterior.
- c) Durante la desobturación de conductos radiculares de dientes despulpados con procesos periapicales agudos.

Concluyendo.- Para dientes sin reacción periapical se recomienda:

- a) Líquido de Dakin (solución de hipoclorito de sodio al 0.5% de cloro activo).
- b) Solución de Milton (hipoclorito de sodio al 1% de cloro activo).

Para dientes con reacción periapical crónica:

- a) Soda clorada doblemente concentrada (hipoclorito de sodio al 4.6% de cloro liberado por 100 ml.).

1.3 Detergentes Sintéticos:

1.3.1 Características:

- a) Acción humectante: Mejorando el poder humectante del agua.
- b) Acción emulsionante y dispersante: Remoción del "residuo" de la superficie y mantenimiento en suspensión estable.
- c) Acción solubilizante: Se produce la solubilización del "residuo".
- d) Acción espumante: La formación de espuma ayuda a la separación del "residuo" del sustrato, -- creando entre ambos una capa de aire aislante, -- la agitación mecánica es fundamental, dado que ella aumenta la superficie de contacto entre la solución detergente y la impureza.

1.3.2 Indicaciones de los detergentes sintéticos:

- a) Detergente aniónico, solamente en los casos de tratamiento de conducto con vitalidad pulpar.
- b) En biopulpectomías, donde necesitamos de una sustancia inocua para los tejidos vivos apicales pero que ofrezca una acción de limpieza.

1.4 Quelantes:

No todos los quelantes fijan cualquier ion metálico, existiendo una cierta especificación para determinados iones, los cuales son secuestrados sin que el mismo quelante actúe sobre iones presentes en un determinado complejo molecular.

El "ácido etilendiaminotetraacético", o E.D.T.A. es un quelante específico para el ion calcio y, en consecuencia, para la dentina.

1.4.1 Indicaciones:

Las soluciones quelantes están indicadas para la preparación biomecánica de los conductos calcificados. Prácticamente inocuos para los tejidos apicales y periapicales, son recomendadas tanto para los casos de biopulpectomía como para las necropulpectomías.

1.5 Asociaciones:

Tratando de reunir las mejores propiedades ofrecidas por las soluciones irrigadoras, varias asociaciones han sido investigadas hasta la actualidad. Se justifica tal orientación porque aún no tenemos una sustancia que, por sí sola, por medio de la preparación biomecánica, pueda ofrecernos en una

sola sesión las mejores condiciones bacteriológicas del conducto radicular de un diente desulpado e infectado para su obturación.

Y así tenemos las asociaciones que en una sola sesión nos brindan las propiedades de cada una:

- a) Asociación detergente aniónico - hipoclorito de sodio.
- b) Asociación detergentes con quelantes.
- c) Asociación de E.D.T.A. en vehículo cremoso.
- d) Asociación detergente con furacín.

1.6 Otras Soluciones Irrigadoras:

1.6.1 Agua de hidróxido de calcio (agua de cal): En las biopulpectomías, la irrigación del conducto radicular puede realizarse por medio del agua de hidróxido de calcio. Esta solución presenta un elevado poder bactericida y gracias a su pH fuertemente alcalino, puede neutralizar la posible acidez del medio.

De gran poder hemostático, el agua de hidróxido de calcio inhibe la hemorragia tardía. Encuentra su gran indicación en las biopulpec

tomías en molares.

Preparación:

El hidróxido de calcio puro se mezcla con agua destilada, se deja en reposo y el líquido puede ser retirado con una jeringa. La proporción de hidróxido de calcio es de 0.14 g - por ciento.

1.6.2 P-Monoclorofenol Alcanforado.- De entre los antisépticos empleados en la fase de desinfección de los conductos radiculares, el p-monoclorofenol alcanforado (P.M.C.A.) - introducido por Walkhoff, en 1929, fue sometido durante más de 50 años a las más duras -- pruebas y experiencias. Comparando con los - electroterápicos, las sulfamidas, antibióti- - cos y con la asociación antibiótico-corticoes- - teroides, siempre ofrecía los mejores resulta- - dos, siendo actualmente el más indicado, acep- - tado y preferido por la mayoría de los auto- - res de todas partes del mundo.

Una sustancia para ser empleada como apósi- - to entre una sesión y otra en el tratamiento- - de los dientes despulpados e infectados, debe presentar propiedades bactericidas y ser rela-

tivamente inocua para los tejidos periapicales. El P.M.C.A., presenta muchas de las propiedades bactericidas y poco de las citotóxicas.

Los estudios realizados en la Universidad de Michigan, indicaron que este medicamento es altamente eficaz y practicamente no irritante bajo condiciones de uso clínico.

Siendo muy penetrante y con acción antiséptica mantenida, posiblemente por la liberación lenta del cloro naciente, este producto actúa a distancia, no podemos sin embargo, impedir una cierta difusión hacia la región-periapical.

Se cree que la propia acción absorbente de la punta de papel utilizada para llevar el antiséptico al conducto radicular, impediría en parte aquella difusión, no dejando, mientras tanto, de posibilitar el desprendimiento de vapores de cloro, que iría a desempeñar la acción bactericida del producto, pues el cloro naciente es el responsable de la acción antiséptica.

Stamps demostró que el p-monoclorofenol -

alcanforado penetra en el interior de la dentina.

De acuerdo con Marshall y Col, el uso alternado de soda clorada doblemente concentrada y el agua oxigenada, aumenta la permeabilidad dentinaria, favoreciendo, en consecuencia, la mejor acción del p-monoclorofenol alcanforado.

1.7. Técnica de Irrigación:

1.7.1 Técnica de neutralización del contenido necrótico pulpar:

Bajo aislación adecuada y después de la apertura coronaria, de acuerdo con los principios fundamentales que rigen ese acto operatorio, la neutralización del contenido séptico pulpar deberá obedecer a la siguiente secuencia:

- a) Inundar la cámara pulpar y la entrada del conducto radicular con la solución irrigadora indicada. Sabemos que la presión inyectora es regulada por la fuerza digital aplicada sobre el émbolo de la jeringa. - De este modo, ese acto operatorio deberá ser ejecutado de manera bastante suave, -

mientras el reflujo irrigador será recogido por la cánula aspiradora, se recomienda emplear agujas calibre 27 o 30.

b) Remoción del contenido necrótico pulpar - ya neutralizado.

1.7.2 Técnica de irrigación alternada de hipoclorito de sodio al 4.6% y agua oxigenada de 10 volúmenes:

La técnica de Grossman, bastante -- práctica y de fácil aplicación, se basa en el empleo de hipoclorito de sodio al 4-6%, -- también denominado por el autor "soda clorada" doblemente concentrada, que reacciona -- con el peróxido de hidrógeno a 10 v.

Por el contacto de las referidas soluciones, que debe producirse en el interior -- del conducto radicular, se produce una reacción química con liberación de oxígeno.

De este modo, el uso alternado de estas dos soluciones produce una rápida -- efervescencia que ayuda a forzar hacia la -- porción más amplia del conducto radicular, o -- hacia su apertura coronaria (zona menos -- resistente a la presión de las burbujas), los

restos pulpares, limadoras de dentina, etc.

Para el empleo de esta técnica se necesitan dos jeringas, una de ellas cargada con agua oxigenada y otra con hipoclorito de sodio.

Podemos emplear jeringas tipo "Carpule" - necesitando para ésto tubos de anestesia vacíos previamente esterilizados, en los que se almacenan las soluciones irrigadoras. En este caso es de fundamental importancia la identificación de los referidos tubos para evitar las tan desagradables confusiones de los mismos, con tubos que continen soluciones de anestesia.

1.7.3 Secuencia de la Técnica:

Después de la neutralización inmediata del contenido necrótico pulpar, por medio de la técnica anteriormente descrita, se inicia la instrumentación del conducto radicular.

Cada serie de instrumentos empleados, se irriga el conducto radicular, inicialmente con 0.5 cm³ de soda clorada doblemente concentrada, introduciéndose la aguja cuidadosamente, con el fin de mantener el espacio

de reflujo y recogiénola con una cánula aspiradora. Para que se produzca la reacción química entre las soluciones, el conducto radicular en ese momento deberá estar inundado con la referida sustancia. De este modo, la nueva irrigación con el peróxido de hidrógeno, 0.5 cm^3 provocará la deseada efervescencia, y del mismo modo, la introducción de la aguja deberá permitir el reflujo que será recogido por la cánula aspiradora o gasa esterilizada. Se repite la irrigación con soda clorada doblemente concentrada complementándose de este modo el ciclo descrito, momento en que debemos dejar el conducto radicular inundado con la referida solución, para continuar con la instrumentación.

Este ciclo de irrigación deberá ser repetido cuantas veces fuera necesario, y de acuerdo con la secuencia de la instrumentación. Después del último ciclo de irrigación recomendamos el empleo de un detergente aniónico entibiado, para eliminar los residuos de las soluciones anteriormente empleadas.

Los siguientes principios deben ser observados para la irrigación del conducto radicular

lar con las soluciones indicadas en la técnica de Grossman.

- a) La primera y la última irrigación de cada ciclo deben ser hechas con soda clorada - doblemente concentrada.
- b) La aguja no debe obstruir la luz del conducto radicular, a fin de permitir el reflujo de la solución irrigadora.
- c) La solución debe fluir suavemente, bajo - leve presión del émbolo.
- d) El reflujo de la soda clorada debe ser recogida con gasas estériles.
- e) La irrigación debe efectuarse después del uso de una serie de instrumentos por ejemplo, después del empleo del ensanchador - No. 30 y de la lima Hedströen No. 25, haremos la irrigación y así sucesivamente.
- f) En conductos demasiado estrechos, curvos y calcificados llevaremos las soluciones - por medio de limas o escariadores hasta - utilizar instrumentos de mayor calibre en - tonces se hará la irrigación con la aguja.
- g) El conducto radicular debe ser irrigado -

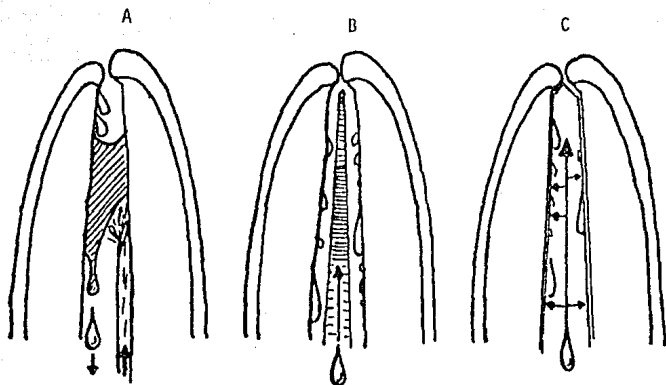
hasta que no observemos en la gasa restos orgánicos.

h) En los casos de necropulpectomías deberemos neutralizar lo más posible el contenido necrótico pulpar, por la acción del hipoclorito de sodio, antes de introducir cualquier instrumento en el conducto radicular, que podría funcionar como un émbolo e impulsar estos restos necróticos y bacterias hacia la región periapical, determinando las indeseables agudizaciones posoperatorias.

i) El uso alternado de soda clorada y agua oxigenada está indicado solamente para el tratamiento de dientes despulpados e infectados con reacción periapical crónica y jamás en dientes con vitalidad pulpar.

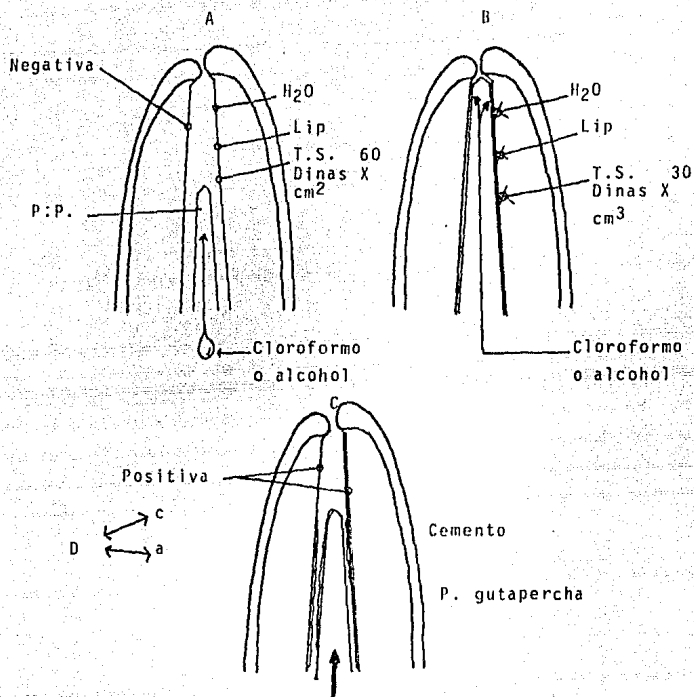
j) Después del uso de 0.5 cm^3 de una solución de hipoclorito de sodio, debemos continuar la irrigación con igual cantidad de agua oxigenada hasta terminar con todos los residuos producidos por la instrumentación.

TECNICA DE LA CAPILARIDAD



- A) Generalmente cuando se lava, irriga y aspira un conducto por los métodos habituales, es frecuente que no se alcance el tercio apical, el cual está ocupado por una burbuja de aire que impide realizar el correcto descombro y limpieza de los restos de sangre, exudados y barro dentinario.
- B) El segundo paso consiste en insertar hasta la unión cemento-dentina en un cono de papel absorbente estéril, sobre el cual se instilan varias gotas de líquido irrigador.
- C) El líquido penetra por capilaridad en toda la longitud del conducto, aumentando el tamaño del cono, el cual ayudado por un ligero movimiento de vaivén, englobará y limpiará todos los restos, incluyendo los del tercio apical.

PREPARACION FISICA DE LA PARED DENTINARIA



A) La pared dentinaria, aunque esté bien ensanchada y alisada, contiene en su superficie agua y lipoides, además de una tensión superficial superior a 60 dinas por centímetro cuadrado, lo que no la hace receptiva a recibir el material de obturación o contenido estando en este momento el con-

ducto con una interfase dentinaria negativa. La inserción de un cono de papel absorbente, al que se le instilara cloroformo o alcohol etílico, es el método más sencillo para resolver este problema.

B) El cloroformo o el alcohol etílico, penetrando por capilaridad a través del cono absorbente, actuará sobre la pared dentinaria eliminando el agua y los lipoides superficiales y disminuyendo la tensión superficial a menos de 30 dinas por centímetro cuadrado.

C) Evaporado el cloroformo o aspirado el alcohol etílico residual, la pared dentinaria ofrecerá una interfase óptima tanto dentina-cemento, dentina-gutapercha, muy receptiva para la adherencia y estabilidad dimensional del material de obturación o contenido.

k) En el uso alternado de las referidas soluciones irrigadoras, el agua oxigenada al 10v. deberá ser siempre neutralizada, - pues su permanencia en el interior del - conducto radicular podrá determinar dolores posoperatorios, dado que al combinar se con la peroxidasa de la sangre o del material orgánico, se producirá la liberación de oxígeno, el cual podrá determinar una presión en la región periapical.

2 RECURSOS MECANICOS PARA SU APLICACION.

La preparación biomecánica se realiza a través de la instrumentación del conducto radicular (escariadores y limas) complementada por la irrigación y la aspiración con soluciones antisépticas en los casos de necropulpectomía.

De este modo, estos recursos para la aplicación de la preparación biomecánica, se realiza a través de la acción de los instrumentos, con los cuales aplicamos los tiempos de instrumentación de los conductos radiculares.

Los medios mecánicos asumen, dentro de la preparación biomecánica de los conductos radiculares, una gran importancia, pues a través de la instrumentación coadyuva con

las soluciones irrigadoras que vamos a utilizar, para alcanzar las finalidades que se propone esta fase del tratamiento endodóntico, tanto en las biopulpectomías como en las necropulpectomías.

Los instrumentos se dividen en dos grupos que son:

- a) Limas y escariadores de uso manual.
- b) Instrumentos activados por motor (gattes glid--den).

En trabajos de investigación científica, donde se comparó la eficacia de la instrumentación manual frente a aquella activada a motor, cuyos resultados siempre mostraron una gran ventaja para el primero de los procedimientos. En seguida se mencionan los instrumentos de uso manual, pues nos ofrecen una preparación más rápida, más segura y principalmente más perfecta, de los conductos radiculares.

De este modo nuestra instrumentación será realizada con el auxilio de escariadores, limas tipo Kerr y limas tipo Hedströen. Si hicieramos una comparación entre los mismos, observaríamos que los escariadores abren espacio rápidamente cuando se les hace girar dentro de su movimiento específico, aunque no poseen corte por tracción y son poco flexibles y por lo tanto no se les aconseja para ser empleados en conductos curvos. Las limas tipo Kerr, no abren espacio tan rápidamente como los escariadores, y sin embargo poseen cor-

te por movimientos de tracción, son bastante flexibles y resistentes, siendo inclusive fabricadas en los números más pequeños, estando así indicadas para los conductos curvos y - las situaciones donde se necesite un mayor esfuerzo del instrumento para abrir el espacio.

Las limas tipo Hedströen poseen un excelente corte por tracción, de un modo general superior a las de tipo Kerr aunque no son resistentes y son menos flexibles, de este modo, no se aconseja su empleo para abrir espacio con movimientos de rotación, pues ésto podría producir su fractura.

Como vemos, cada uno de los instrumentos mencionados posee ventajas e inconvenientes, los cuales pueden ser mejor aprovechados o evitados utilizándolos siempre asociados. Michary y Col., demostraron que, aunque aisladamente, - las limas de Hedströen son los instrumentos de mayor eficacia de corte, siempre se obtienen mejores resultados en la instrumentación de conductos radiculares cuando se emplean los instrumentos en asociación.

En función de la utilidad de cada uno de ellos y principalmente de sus características, en seguida se dividen los conductos radiculares en grupos de acuerdo con su anatomía interna, para indicar de este modo los instrumentos más adecuados para cada caso.

así tenemos:

2.1 Conductos relativamente amplios y rectos:

Este grupo está representado por:

- a) Conductos radiculares de incisivos centrales.
- b) Conductos radiculares de caninos superiores.
- c) Conductos radiculares de segundos premolares superiores.
- d) Conductos radiculares de caninos inferiores.
- e) Conductos radiculares de premolares inferiores.

Estos conductos no pueden ser clasificados como amplios, pero tampoco encuadran entre los atrésicos, así que se les llaman accesibles y se les da la misma instrumentación que a los conductos radiculares atrésicos-curvos y atrésicos-rectos.

Este grupo está representado por:

- a) Conductos de primeros premolares superiores.
- b) Conducto palatino de los molares superiores.

- c) Conducto distal de los molares inferiores.
- d) Conducto de los incisivos inferiores.

2.2 Conductos atresiadados-curvos y atresiadados-rectos:

Este grupo está representado por:

- a) Conductos vestibulares de los molares superiores.
- b) Conductos mesiales de los molares inferiores.

El ensanchado se hará siempre con la lima de Kerr, por ser más flexible y resistente y, por lo tanto, de mayor confiabilidad. La lima tipo Hedström se utiliza para raspar las paredes -- (contra curva), siempre en un número anterior de la última lima de Kerr utilizada, pues de este modo ya tendremos el espacio abierto y este instrumento no será forzado, penetrando libremente en toda la extensión de la longitud de trabajo y por el movimiento de tracción ira rectificando y regularizando las paredes del conducto radicular.

2.3 Conductos radiculares amplios o relativamente amplios y rectos:

En estos casos se usan escariadores alternán-

dolos con limas tipo Hedströen.

Los escariadores, utilizados con sus movimientos característicos de introducción, rotación de un cuarto a media vuelta y tracción, rápidamente abren espacio en toda la luz del conducto radicular. Cada 3 instrumentos utilizados se usa una lima tipo Hedströen del número inmediatamente inferior al último escariador, se liman las paredes del conducto en toda su extensión y contorno. Proseguimos con esta secuencia hasta llegar a un punto en que el conducto esté lo suficientemente amplio y con sus paredes lisas y rectificadas. Al realizar el ensanchamiento y el limado de los conductos radiculares, los instrumentos deben ser manipulados con delicadeza y precisión, empuñándolos con el índice y el pulgar, los otros dedos siempre en apoyo.

Conviene destacar que, después de cada secuencia, el conducto debe ser abundantemente irrigado y aspirado para remover todas las limaduras de dentina y los residuos que son desprendidos por la acción de los instrumentos. En seguida, se debe inundar para proseguir con el acto operatorio del ensanchamiento y el limado.

Nunca debe instrumentarse un conducto radicular seco. Deberá estar siempre inundado con la so-

solución irrigadora para cada caso, pues de este modo la instrumentación será más efectiva.

El límite de la instrumentación, está directamente relacionada con las condiciones anatomopatológicas del caso. Esto quiere decir que, si el conducto que estamos tratando fuera una biopulpectomía, deberíamos instrumentarlo lo suficiente como para remover la pulpa y sus residuos, regularizar sus paredes y crear espacios que nos permitan la realización de una buena obturación.

Mientras tanto, si el caso fuera una necropulpectomía, el ensanchamiento y el limado tendría también la importante finalidad de la desinfección. De este modo, se hace necesario llegar hasta diámetros más amplios.

Técnica a seguir:

- a) Utilizar lima calibre 8 ó 10 para conductometría.
- b) Irrigar abundantemente.
- c) Realizar instrumentación mecánica en tercios, medios y cervical para facilitar la instrumentación.
- d) No emplear limas de calibres mayores a los números

ros 35.

e) No forzar las limas dentro del conducto y trabajarlos suavemente.

Terminando satisfactoriamente el ensanche y el limado de los conductos radiculares, habremos concluido una de las etapas de mayor importancia dentro del tratamiento endodóntico.

Después de la última irrigación, aspiración, el conducto se secará con puntos de papel absorbente, de diámetro equivalente al del último instrumento utilizado y los pasos siguientes dependerán de que sea una biopulpectomía o una necropulpectomía.

En las biopulpectomías, siempre que el profesional disponga de tiempo, el conducto o los conductos radiculares pueden ser obturados en la misma sesión.

CAPITULO VII

ACCIDENTES EN LAS TECNICAS DE OBTURACION

1. HEMORRAGIA

Durante la biopulpectomía total se puede presentar hemorragia a nivel cameral, radicular, en la unión cemento--dentinaria y en los casos de sobreinstrumentación. La hemorragia generalmente corresponde a factores locales como :

- a) Se puede deber al estado patológico de la pulpa intervenida, o sea congestión o hiperemia propia de la pulpitis aguda, transicional, crónica agudizada, hiperplástica, etc.

- b) Puede deberse a que la anestesia empleada no produjo la isquemia deseada.
- c) Puede deberse a diferentes tipos de lesión o desgarró, como la extracción incompleta de la pulpa radicular.

Afortunadamente la hemorragia cesa en poco tiempo, se puede controlar de la siguiente manera :

- a) Completando la eliminación de la pulpa residual que haya podido quedar.
- b) Evitando el trauma periapical, respetando la unión cemento dentinaria.
- c) Aplicando fármacos vasoconstrictores como la solución de adrenalina etc., y aun en los casos que parezca increíble, bastará sellar el conducto con el fármaco seleccionado para que en la siguiente sesión, después de irrigar y aspirar adecuadamente, retirando así los coágulos retenidos, no se produzca nueva hemorragia.

2. PERFORACION O VIA FALSA

Es la comunicación artificial de la cámara pulpar o de los conductos con el periodonto. Por lo general es producida por un fresado excesivo de la cámara pulpar. Las normas para evitar las perforaciones son :

- a) Conocer la anatomía pulpar del diente a tratar, el acce-

so correcto a la cámara pulpar y una correcta instrumentación.

- b) Se debe tener perfecta visibilidad.
- c) Hay que tener cuidado en conductos estrechos al pasar del instrumento número 25 al número 30 ya que podemos producir un escalón, una perforación o la fractura del instrumento.
- d) No debemos emplear instrumentos rotatorios sino en los casos indicados o conductos amplios.
- e) Debe tenerse gran prudencia al desobturar un conducto.

Las perforaciones se clasifican en camerales y radiculares en los tercios coronarios medios o apicales. Un síntoma inmediato y típico de la perforación es la hemorragia abundante que mana del lugar de la perforación y el dolor periodóntico que reporta el paciente cuando no está anestesiado.

Cuando la perforación es cameral, se cohibirá la hemorragia y se obturará la perforación con amalgama de plata - sin zinc, ó cemento de ZOE (IRM) continuado después el tratamiento normal. Cuando la perforación es radicular se cohibirá la hemorragia y se obturará inmediatamente los conductos, si son multirradiculares se podrá hacer una radicectomía en caso de fracaso o infección consecutiva. Si la perforación es en dientes monorradiculares y en tercio apical lo indicado será una apicectomía. Cuando se trate de una perforación radicular vestibular, lo indicado será un colgajo quirúrgico, -

osteotomía y obturación de amalgama, previa preparación de cavidad con fresa de cono invertido.

3. FRACTURA DE UN INSTRUMENTO DENTRO DEL CONDUCTO

La fractura de instrumentos en el interior del conducto es riesgo constante en endodoncia. Los instrumentos que más se fracturan son limas, ensanchadores, sondas barbadadas y léntulos, el emplearlos con demasiada fuerza o torción exagerada ó por haberse vuelto quebradizos, ser viejas y estar deformadas, los instrumentos rotatorios son muy peligrosos.

La conducta a seguir cuando se presenta fractura de instrumentos, varía de acuerdo a las circunstancias de cada caso y no se puede generalizar una técnica en común. Si la fractura se presenta en el tercio cervical o en el tercio medio del conducto, debe tratarse de retirarlo ó de sobrepasarlo, si esto es imposible, deberá considerarse una obturación, debiéndose advertir al paciente lo ocurrido. Debe hacerse un examen radiográfico a los seis meses para su revisión.

4. SOBREOBTURACION

La obturación siempre se planea para que llegue a la unión cementodentinaria, pero ya sea porque existe deslizamiento del cono de obturación y penetra más allá o porque el

cemento de conductos al ser presionado y condensado traspasa el ápice. Al tomar la radiografía de control, observamos -- que se ha producido una sobreobtención no deseada.

Cuando es el cono de plata o gutapercha el que ha sobrepasado el ápice, es factible retirarlo, cortarlo en su debido nivel y volver a obturar correctamente. En el caso de sobreobtención por cemento es casi imposible retirarlo por lo que hay que optar por dejarlo o retirarlo por via quirúrgica.

La mayoría de los cementos de conductos son bien tolerados por los tejidos periapicales y muchas veces son -- reabsorbidos después de un tiempo. Otras veces son encapsulados y raras veces ocasionan molestias.

5. ENFISEMA

Si se aplica aire directamente sobre un conducto abierto, éste puede pasar a través del ápice y provocar un enfisema en los tejidos periapicales y faciales del paciente. Es un desagradable accidente, que aunque no es grave, ni presenta mayores consecuencias, crea un cuadro espectacular tan intenso que puede asustar al paciente. Como por lo general el aire va desapareciendo y se elimina la deformidad facial producida en pocas horas y sin dejar rastro.

Este accidente puede ser evitado, ya que para secar un conducto no se requiere del aire a presión, sino que se debe usar en su lugar puntas de papel.

6. EXUDADO

Cuando persiste el exudado se puede deber a falta de buena instrumentación y pobre irrigación. Si después de que se está seguro de que estas se han realizado suficientemente y persiste el mismo, se debe pensar que probablemente existan conductos accesorios infectados, o lesiones periapicales de tipo quístico.

El CaOH_2 constituye en estos casos, un medicamento de gran utilidad debido a su acción germicida, ya que actúa por contacto. Su uso en los conductos radiculares, es suficiente para eliminar totalmente el exudado, y en caso de exudados rebeldes se debe colocar un tapon de CaOH y obturar el conducto en la misma cita.

7. ALGUNAS NORMAS PARA EVITAR ESTOS ACCIDENTES

- a) No utilizar instrumentos con elongaciones.
- b) No utilizar instrumentos oxidados.
- c) Hacer una instrumentación progresiva, sin omitir ningún instrumento para que así el esfuer-

zo que éste realice sea menor.

- d) Se deben mantener húmedas las paredes del conducto, que se va a instrumentar.
- e) Hay que recordar la flexibilidad que tienen los instrumentos de acuerdo a su calibre.
- f) Debemos evitar el uso de tiranervios en conductos estrechos y en molares.
- g) No se deben utilizar instrumentos que por viejos son propensos a rupturas, y que por los repetidos procesos de calor en seco, puedan tener debilitada su resistencia física.

El diagnóstico se hará por medio de una radiografía para saber el tamaño, localización y posición del fragmento.

CAPITULO VIII

MATERIALES OBTURADORES DE LOS CONDUCTOS RADICULARES

Es necesario que los productos empleados para este fin cumplan con una serie de propiedades mencionadas y resal-
tadas por innumerables autores. Estas propiedades se dividen
en biológicas y fisicoquímicas. De este modo tenemos :

- Propiedades biológicas :
 - a) Poseer buena tolerancia tisular.
 - b) Ser reabsorbido en el periápice, en caso de extravasamientos accidentales.
 - c) Estimular o permitir el depósito de tejido mi-

neralizado a nivel del ápice.

d) Tener acción antimicrobiana (algunos).

- Propiedades Físicoquímicas :

a) Poseer facilidad de inserción.

b) Ser plástico en el momento de la inserción volviéndose sólido posteriormente.

c) Poseer buen tiempo de trabajo.

d) Proporcionar un buen sellado en todos los sentidos.

e) No debe sufrir contracción.

f) Debe ser permeable

g) Poseer un buen escurrimiento

h) Tener buena viscosidad y adherencia.

i) No ser solubilizado dentro del conducto radicular.

j) Tener un pH próximo al neutro.

k) Ser radiopaco

l) No manchar las estructuras dentinarias

m) Ser estéril o ser esterilizable

n) Ser de fácil retiro.

Maisto y Lasala clasifican los materiales de obturación en dos grandes grupos, los materiales en estado sólido - (conos de gutapercha y plata), y materiales en estado plástico (cementos y pastas).

Materiales en estado sólido.- En este grupo están las puntas de gutapercha y puntas de plata, estas cada vez - mas en desuso por presentar mas desventajas que ventajas.

Materiales en estado plástico.- Están representadas por cemento y las pastas, dentro de las pastas están :

- a) A base de yodoformo y antisépticos fuertes.
- b) A base de hidróxido de calcio.

y cementos :

- a) A base de óxido de zinc y eugenol.
- b) A base de resinas plásticas

1. CONOS DE GUTAPERCHA

Se elaboran de diferentes tamaños, longitudes y en colores que van del rosa pálido al rojo fuego, tienen en su composición una fracción orgánica (gutapercha y ceras o resinas) y otra fracción inorgánica (óxido de cinc y sulfatos metálicos, generalmente bario).

Los conos de gutapercha expuestos a la luz y al -- aire pueden volverse frágiles y por lo tanto deberán ser -- guardados al abrigo de los agentes que puedan deteriorarlos. La gutapercha al igual que la pequeña cantidad de ceras, resinas y plastificantes son materiales totalmente radiolúci-- dos, mientras que el óxido de zinc y sobre todo el sulfato -

de bario, son los materiales que le dan la radiopacidad suficiente para lograr un buen contraste.

Características:

- a) Son relativamente bien tolerados por los tejidos.
- b) Fáciles de adaptar y condensar.
- c) Puede reblandecerse por medio de calor, xilot o eucalipto, esto permite usarlo en la técnica de condensación lateral, así como en la de termodifusión y soludifusión.
- d) Tienen poca rigidez, esto hace que en ocasiones el cono se detenga o se doble al tropezar con un impedimento.

El fabricante las presenta en medidas estandarizadas que van del 15-140 y actualmente se presenta la enrollada a mano F.M.L.

2

CEMENTOS PARA CONDUCTOS.

Clasificación:

- Cementos con base de eugenol de cinc.
- Cementos con base plástica.
- Cloropercha.

- Cementos momificadores.

- Pastas resorbibles.

2.1 Cementos con base de eugenol de cinc:

Estos cementos son quizá los más usados, especialmente en América y casi podría decirse que, en Estados Unidos más del 95% de los casos son obturados con cementos a base de eugenolato de zinc.

Todos los cementos de base de óxido de zinc-eugenol tienen propiedades similares como son:

- a) Endurecen lentamente permitiendo tomar una radiografía para en caso necesario hacer una condensación complementaria.
- b) Son radiopacos.

En la Clínica de Posgrado de Endodoncia en la U.A.H.L. de Monterrey, N.L., México, se emplea desde hace más de cuatro años en la mayor parte de las obturaciones de conductos, la simple mezcla de óxido de zinc y eugenol como cemento de obturación, lográndose un postoperatorio inmediato y mediano similar al de otros materiales.

Dentro de los cementos con base de eugenolato de zinc, están los siguientes:

- Cemento de Grossman.
- Cemento de Rickert.
- Tubli Seal.
- Endometasone.
- N₂.

2.1.1 Cemento de Grossman.

Polvo:

Oxido de zinc pro análisis	42 partes
Resina hidrogenada	27 partes
Subcarbonato de bismuto	15 partes
Sulfato de bario	15 partes
Borato de sodio anhidro	1 parte

Líquido:

Eugenol

El óxido de zinc representa el componente fundamental del polvo y su combinación con el eugenol asegura el endurecimiento del sellador.

El agregado de resinas aumenta la plasticidad y adhesividad del cemento.

El subcarbonato de bismuto le otorga -

suavidad, en tanto el borato de sodio retarda el tiempo de endurecimiento del sellador.

El eugenol, componente líquido de la fórmula, es antiséptico con capacidad quelante en presencia del óxido de zinc. Incoloro o amarillo claro, el oscurecimiento por acción de la luz y el aire representa su transformación en ácido cariofílico, momento en el cual debe ser desechado. Se comporta como irritante del tejido pulpar y periapical.

La preparación del cemento debe ser realizada espatulando polvo y líquido en una loseta de vidrio, tratando de incorporar lentamente la mayor proporción de polvo posible, hasta que la mezcla permita ser levantada en forma de hilos a una altura de 2 centímetros durante 15 segundos, sin romperse.

El correcto espatulado permite incorporar una mayor cantidad de polvo, disminuyendo con ello la proporción de eugenol libre, lo que reduce el poder irritante del cemento. Las mezclas excesivamente fluidas aumentan, en general, la contracción de los ce-

mentos.

Los cementos de óxido de zinc eugenol muestran, en general, contracciones mayores con el correr del tiempo (Curson y Kirk 1968, y Wiener y Schilder 1971).

La sobreobtención accidental con cemento de Grossman se reabsorbe muy lentamente, comportándose como un material altamente irritante para los tejidos periapicales.

Capurro (1964) evaluó radiográficamente en la zona periapical la velocidad de reabsorción de dicho cemento, observando que 1mm^2 de superficie radiográfica del mismo era reabsorbida en aproximadamente 12 meses.

2.2 Cemento con Base Plástica:

Están formados por complejos de sustancias inorgánicas y plásticas, la más conocida es el Diaket. Sus características son las siguientes:

- a) Es de color miel.
- b) Tiene muy buena radiopacidad.
- c) No es irritante.
- d) Es auto estéril.

- e) No sufre contracción.
- f) No colorea al diente.
- g) Se reabsorbe muy lentamente.

2.2.1 Diaket A.

Es una resina polivinilica en un vehi-
culo policetónico con el agregado de dihidro-
xi hexaclor-difenilmetano (hexaclorofeno) co-
mo antiséptico. Fue introducida por Schmitt -
aproximadamente en el año 1951.

Polvo:

Fosfato de bismuto	0.300 g.
Oxido de zinc	c.s.p. 1.000 g.

Jalea:

Hexaclorofeno	0.050 g.
Diclorodifeno	0.005 g.
Trietanolamina	0.002 g.
Acetofenona de propionilo	0.760 g.
Copolímeras de acetato de vinilo, cloruro de vinilo, vinilisobutiléter	c.s.p. 1.000 g

Ambos frascos vienen acompañados por un di-
solvente soluble en agua, poco volátil y con-
siderablemente bactericida.

El polvo es el que le otorga radiopacidad a la mezcla debido a la presencia de bismuto.

La proporción adecuada se logra combinando- dos pequeñas gotas de jalea con una media de polvo.

Es importante observar correctamente la reacción polvo-jalea. Una pasta muy consistente en endurece con rapidez, pierde poder adhesivo y - dificulta su introducción en el conducto radicular. Si es poco consistente disminuye su radiopacidad aumenta la acción irritante y por su fluidez, predispone a las sobreobturaciones.

Bjorndal (1960) recomienda no utilizar clorofenol alcanforado cuando se obture con Diaket, pues ablanda la resina.

El tiempo de endurecimiento referido en las distintas experiencias es de 2 a 3 hrs. aproximadamente.

Su manipulación se ve dificultada porque el material, tal como lo hacen notar Uhrich y Col (1978), adquiere rápidamente una consistencia viscosa, reduciendo el tiempo de trabajo a 6 minutos aproximadamente.

En este estado es imposible corregir o modi

ficar la obturación en forma inmediata.

En piezas dentarias con varios conductos, es aconsejable la preparación de una mezcla de sellador para cada conducto a obturar, a fin de disponer del tiempo suficiente para las maniobras.

Respetando correctamente las proporciones -- polvo-jalea, la radiopacidad del material es óptima. Posee adecuada estabilidad dimensional y muy poca solubilidad.

Waechter (1960) y Grossman (1976), destacan la capacidad adhesiva de esta resina, aún en presencia de humedad.

2.3 Kloroperka N/0:

Polvo:

Bálsamo del Canadá	19.6%
Resina colofonia	11.8%
Gutapercha	19.6%
Oxido de zinc	49.0%

Líquido:

Cloroformo

El cloroformo actúa como disolvente de la gutapercha y de la resina. Los bálsamos son levemente-

antisépticos y junto con la resina colofonia le otorgan adherencia a la pared del conducto radicular.

Preparación de la pasta: se vierte una pequeña cantidad de cloroformo en un vidrio de reloj o vaso dappen, sobre el que se coloca polvo hasta que absorba totalmente el líquido. Inmediatamente hay que agregar más cloroformo para lograr la completa saturación. Luego de algunos minutos la pasta estará lista para ser llevada al conducto.

Técnica de aplicación: La kloroperka N/O, se introduce en el conducto radicular con una espiral de léntulo accionada a torno en conductos estrechos o a mano en conductos amplios, cuidando de no sobreobturar. Se elige un cono de gutapercha que corresponda al calibre del último instrumento utilizado y se le secciona su porción terminal para lograr mayor ajuste apical y evitar la sobreobtención, posteriormente, se introduce el cono seleccionado mojado en cloroformo y se procede a la colocación y condensación de nuevos conos también embebidos en cloroformo, hasta la total obturación del conducto radicular.

En conductos curvos o estrechos donde resulta difícil el ajuste de un cono principal, se llena -

el conducto con cloroformo antes de llevar la pasta, incrementando de esta forma la difusión del material. Luego se coloca un cono de gutapercha - fino condensándolo con nuevos conos, la floropercha N/O actúa uniendo los conos de gutapercha entre sí y adhiriéndolos a las paredes del conducto radicular.

Nygaard Ostby (1971) recomienda dejar que el material endurezca durante 14 días antes de proceder a la preparación del conducto con finalidad protética.

Ventajas:

- La condensación manual de la gutapercha disuelta contra las paredes del conducto radicular, produce frecuentemente la obturación de conductos laterales por proyección del material.
- Tiene buena estabilidad dimensional.
- Su tolerancia tisular es buena.
- La toxicidad que posee es baja.
- Tiene buena tolerancia histológica.
- El material sobreobturado se reabsorbe.

Desventajas:

- Su radiopacidad es baja.
- Una vez obturado el conducto sufre contracción en su masa central debido a la adherencia de la resina a las paredes dentinarias y a la volatilización del solvente.
- Tiene débil capacidad antibacteriana.

2.4 Cloropercha:

La cloropercha es una pasta de obturación endodóntica basada en la utilización de la gutapercha disuelta por el cloroformo.

Gutapercha	9%
Cloroformo	91%

Su uso está especialmente indicado en la obturación de conductos muy curvos y estrechos o con escalones que impiden la introducción de conos de gutapercha.

Ventajas:

- Por medio de la condensación el material penetra en los conductos laterales y ramificaciones apicales.

- Tiene poca toxicidad.

Desventajas:

- Tiene baja radiopacidad.
- Su estabilidad dimensional es muy pobre.
- Sufre cambios de volumen.

2.5 Cementos y pastas momificadoras:

Su indicación más precisa es en aquellos casos en los que no se ha podido controlar un conducto debidamente, después de agotar todos los recursos disponibles, como sucede cuando no es posible encontrar un conducto estrecho o instrumentarlo en toda su longitud. En estos casos el empleo de un cemento momificador significará un control-terapéutico directo sobre un tejido o pulpa radicular que no se ha podido extirpar, confiando en que, una vez momificado y fijado será compatible con un buen pronóstico de la conductoterapia, al evolucionar muchas veces hacia una dentinificación de su tercio apical.

2.6 Pastas absorbibles:

Son pastas con la propiedad de que al sobreobturar un conducto, son reabsorbidas totalmente-

en un lapso más o menos largo están indicadas en
la obturación de dientes temporales.

CAPITULO IX

RECUPERACION DEL COLOR NATURAL DE LOS DIENTES

1 INDICACIONES.

- a) **Obscurecimientos recientes.** Cuando más reciente es el obscurecimiento, mayor será la probabilidad de conseguir un resultado satisfactorio, la experiencia ha demostrado que los obscurecimientos antiguos dificilmente llevan al éxito en la recuperación del color natural de los dientes.
- b) **Obscurecimientos después de necrosis (descomposición pulpar).** Las alteraciones del color en las coronas de los dientes traumatizados, donde hubo rotura del paquete vas-

culonervioso y en consecuencia necrosis pulpar, son los casos en que con mayor facilidad conseguimos recuperar su color natural. Muchas veces, ni siquiera es preciso recurrir al blanqueamiento. El tratamiento endodóntico es suficiente para devolver el color natural perdido.

- c) Obscurecimiento en dientes jóvenes. Existe mayor probabilidad de éxito en el blanqueamiento debido al mayor diámetro de los conductillos dentinarios.

Estos son los casos en los que más fácilmente se consigue recuperar el color natural.

2 CONTRAINDICACIONES.

- a) Pigmentación metálica (amalgama, selladores).
- b) Obscurecimiento antiguo. Difícilmente conseguimos éxito en dientes oscurecidos hace mucho tiempo. Sin embargo, se puede conseguir a veces alguna mejoría, aunque no el resultado deseado.
- c) Obscurecimiento por medicamentos. Principalmente las tetraciclinas, que producen alteración en la estructura del esmalte, cuando son administrados en la fase de su formación.
- d) Obscurecimiento por sales metálicas. Los pigmentos metálicos de ciertas sustancias, cuando penetran en la profundidad de los conductillos dentinarios, son imposibles

de ser removidos.

- e) Depósito de dentina secundaria. Los dientes anteriores - que fueron sometidos a tratamientos conservadores tales como recubrimientos y curetaje pulpar, pueden presentar alteración del color debido a la formación de dentina secundaria, que presenta una coloración castaña, diferente de la dentina primaria. El tratamiento sería su remoción lo que acarrearía el tratamiento endodóntico radical.

3 AGENTES BLANQUEADORES.

- a) Superoxol o Peridrol: Solución acuosa de agua oxigenada al 30% en peso y 100% en volumen. Es un líquido claro, - incoloro, que se guarda en frascos de vidrio de color ámbar a prueba de luz, se debe tener mucho cuidado cuando se le utiliza, pues es cáustico.
- b) Perborato de Sodio (NaBO_3). Es un polvo blanco, bastante utilizado actualmente. Debe ser llevado a la cámara pulpar con el auxilio de un portaamalgamas. No requiere mayores cuidados pues no es cáustico, facilitando bastante su manipulación.
- c) Combinación de ambos. Pueden utilizarse los dos agentes mencionados combinados.
- d) Endoperox. Es el nombre comercial de un producto de firma francesa (Septodont). Se presenta bajo la forma de --

comprimidos de peróxido de hidrógeno cristalizado. Alcanza los conductillos dentinarios por liberación de oxígeno. Se usa triturando ligeramente humedecido con agua, - llevándolo a la cámara pulpar con la ayuda de un porta-amalgamas.

4 TECNICA DE BLANQUEAMIENTO.

(Perborato de sodio o endoperox).

Primera Sesión:

- a) Radiografía del diente obscurecido, con el fin de evaluar la cantidad del tratamiento endodóntico.
- b) Remoción de todo material sellador, restaurador y obturador de la cámara pulpar, dejándola completamente vacía. Se debe tener cuidado de remover también cerca de 2mm -- del material obturador del conducto, a fin de crear espacio para hacer un "tapón" sellador, con cemento de sulfato de zinc.

Esta remoción debe ser hecha con fresa redonda de tallo largo, teniéndose cuidado de delimitar en ella cuanto se pretende introducir en el conducto.

- c) Radiografía para la comprobación de esta remoción.
- d) Preparación de una porción de cemento de fosfato de zinc, que selle aquella remoción parcial de la obturación --

- (2mm) limitando el cemento solo al conducto.
- e) Nueva radiografía para comprobación.
 - f) Lavado de la cámara pulpar con agua oxigenada 20 v. y soda clorada.
 - g) Secado de la cámara pulpar con torundas de algodón.
 - h) Preparación del agente blanqueador. En un vaso Dappen, preparar una pasta casi seca con el material blanqueador y agua oxigenada de 20 v.
 - i) Homogenizar la mezcla, triturándola con un condensador para amalgama.
 - j) Llevar con portaamalgamas la mezcla a la cámara pulpar, rellenándola.
 - k) Calentar la mezcla colocada en la cámara pulpar con un condensador de amalgamas colocado directamente sobre la misma.
 - l) Rellenar nuevamente la cámara pulpar con una nueva mezcla de pasta blanqueadora.
 - m) Colocación de un pequeño trozo de papel absorbente en contacto con la pasta, a fin de separarla del material sellador. Este sellado deberá ser hecho con resina compuesta.

Observación: No se debe sellar la abertura coronaria con materiales selladores provisionales, tales como Cavit, gutapercha, fosfato de zinc, pues el agente blanqueador debe permanecer herméticamente sellado en la cámara pulpar.

- n) Protección de la encía próxima al diente que está siendo aclarado con vaselina sólida.
- ñ) Aplicación de color sobre la corona dentaria, por medio de una espátula caliente, compuesto para modelar o gutapercha en barros plastificados.
- o) Despedir al paciente, aconsejándole hacer buches con soluciones calientes.

Repetir esta secuencia durante otras sesiones con un intervalo entre ellas de cerca de 5 días hasta conseguir el resultado deseado.

Última sesión:

- Remoción del sellado (resina compuesta).
- Lavado de la cámara pulpar con agua oxigenada de 20 v.
- Secado cuidadoso de la cámara pulpar con torundas de algodón.
- Aplicación de líquido de resina acrílica autopolimeriza-

ble, a fin de devolver al diente la translucidez perdida-
debido al tratamiento endodóntico. Aguardar algunos se-
gundos hasta que se haya producido la correspondiente -
evaporación del líquido.

- Sellado de los conductillos dentinarios de la cámara pul-
par con barniz a base de copal o por medio del Sistema -
Nova.
- Sellado de la abertura coronaria con resina compuesta.

CAPITULO X

EQUIPO E INSTRUMENTAL PARA LA PRACTICA DE ENDODONCIA

Omitiré deliberadamente la enumeración y descripción de equipo e instrumental general a fin de dirigir nuestra atención al equipo, instrumental y materiales especiales para la práctica de la endodoncia.

A continuación presento clasificación y breve descripción del equipo e instrumental.

1. EQUIPO ESPECIAL

- a) Autoclave, horno o estufa de aire caliente.
- b) Vitalómetro
- c) Aparato de Rayos X
- d) Esterilizador rápido de arena o sal, para la esterilización de los instrumentos y materiales contaminados durante las maniobras operativas e inmediatas.
- e) Mesa de Mayo, para utilizarla como campo operatorio.
- f) Esponja con solución antiséptica, (caja kuttler) para la colocación de los instrumentos tales como limas, ensanchadores, con el propósito de evitar la desorganización del campo operatorio.
- g) Aparato succionador, que se utiliza al efectuar la irrigación de los conductos.
- h) Recipiente de cristal (Bard Parker) con solución desinfectante para mantener los instrumentos estériles, tales como espejos, pinzas, exploradores, etc., una vez sacados del esterilizador.
- i) Lámpara de alcohol.
- j) Cepillo para lavar el instrumental.

- k) Frascos de cristal grandes y pequeños de boca - ancha para torundas de algodón, puntas absorbentes e instrumentos pequeños, etc.

2. INSTRUMENTAL Y MATERIAL PARA AISLAMIENTO DEL CAMPO OPERATORIO.

- a) Perforadora de Ainsworth
- b) Pinza porta grapas
- c) Arco de Young
- d) Dique de Hule
- e) Grapas de los siguientes números :
 - 210, 212, 211, para dientes anteriores tanto superiores como inferiores.
 - 206, 208 para premolares superiores e inferiores.
 - 206 y 205 para molares.
- f) Especiales (Ivory), utilizadas en dientes con coronas clínicas pequeñas, expulsivas, con fracturas y destrucciones coronarias, diámetros cervicales pequeños, etc., se utilizan los siguientes números :
 - 1, 1-A, y 2 para dientes anteriores superiores e inferiores.
 - 1, 1-A, y 2 para molares superiores e infe-

riores.

- 14, y 14-A, para molares superiores e inferiores.

g) Hilo dental

h) Pomada de Xilocaina para poner un poco en el sitio de la perforación y facilitar su inserción en el diente.

3. INSTRUMENTAL PARA LA APERTURA CORONARIA Y LOCALIZACIÓN DE LA ENTRADA DE LOS CONDUCTOS RADICULARES.

a) Fresas para alta velocidad esféricas de los números 2, 4, y 6.

b) Fresas para baja velocidad de los números 2, 4, y 6.

c) Fresas esféricas de tallo largo de los números 2, 4, y 6. de Bush (con 28 mm. de largo).

d) Fresas de Batt de 28 mm. de los números 4 y 6.

e) Fresas de Gates; su longitud total es de 32 mm. y su parte activa alcanza hasta 14 mm. de profundidad. Se presentan numeradas del 1 al 6.

f) Explorador de conductos (DG-16).

g) Gradilla Endodóntica

h) Regla milimétrica

i) Cucharilla endodóntica No. 33-L.

- j) Jeringa para irrigar (varias) y aguja calibre - 27 ó 30.
- k) Espaciador lateral
- l) Espaciador digital
- m) Condensador Vertical
- n) Espátula de cemento
- ñ) Loseta de vidrio
- o) Godetes.

4. INSTRUMENTOS PARA LA PREPARACION DE LOS CONDUCTOS - RADICULARES.

Prácticamente este grupo está constituido por 3 tipos principales de instrumentos : Tiranervios, escariadores y limas.

4.1. Tiranervios :

Son pequeñas varillas metálicas, cilíndricas, provistas de un mango plástico coloreado y que se caracterizan por presentar en su parte activa barbas o lengüetas levantadas desde la misma varilla y dispuestas circularmente, formando un cingulo agudo con el eje largo del instrumento en relación al mango.

Se recomienda el uso de los números 20 y 25 -

porque instrumentos de menor calibre presentan mucha fragilidad, dado que en los puntos en que las barbas están levantadas hay una disminución en el diámetro de la varilla metálica.

De este modo, deben ser utilizadas solo para la remoción de las pulpas en conductos relativamente amplios y rectos.

Por las características de su parte activa, fueron contruidos para ser utilizados con movimientos de introducción, de rotación de una o dos vueltas (siempre que no encuentren resistencia) y tracción Cohen y Burns, aconsejan que la penetración con el tiranervios se haga solamente hasta los dos tercios del conducto y condenan su empleo en los conductos curvos.

Los tiranervios más empleados son :

- a) No. 20
- b) No. 25
- c) No. 30 de las marcas Zipperer, Anteos y Kerr. Maillefer.

4.2. Escariadores :

Los escariadores se construyen a partir de pequeñas varillas metálicas, triangulares o cuadrangulares.

gulares, que cuando son retorcidas en torno a su propio eje nos dan espirales de paso largo. De éste modo, estos instrumentos, al corte transversal pueden mostrar secciones triangulares o cuadrangulares.

Por las características de su parte activa, - estos instrumentos se destinan, principalmente a - ensanchar los conductos radiculares de manera uniforme y progresiva. Estas espirales de paso largo presentan sus bordes y sus extremos agudos y cortantes, y son efectivas cuando se les utiliza con movimientos alternados de introducción, rotación de un cuarto a media vuelta y tracción. Los escariadores tienen acción sólo cuando encuentran resistencia.

Debido a la poca flexibilidad de los escariadores, no se aconseja el uso en conductos curvos .

4.3. Limas :

- Limas tipo "K" (Kerr) (A) :

Son instrumentos que se asemejan a los escariadores, porque presentan su parte activa como una - espiral de pasos cortos, donde el ángulo formado - por la lámina en relación al eje largo de instrumento es de 45° presentan más espirales por uni-

dad de longitud que los escariadores, ó sea, una lima Kerr No. 80 tiene 15 espirales, mientras que el escariador del mismo número tiene solo 8. Su extremidad generalmente termina en una punta aguda y cortante.

Las limas tipo Kerr se construyen a partir de varillas metálicas triangulares o cuadrangulares que, retorcidas sobre su eje largo, nos dan espirales de paso corto. Estudios de Holland y Col. mostraron que los de sección triangular son más eficientes para cortar dentina que las de sección cuadrangular.

Por las características de su parte activa, las limas tipo Kerr son eficientes cuando se les utiliza con los siguientes movimientos :

- a) Movimiento de introducción.
- b) Movimiento de rotación de un cuarto y de media vuelta.
- c) Movimientos de tracción con presión lateral -- contra las paredes del conducto.

Como podemos observar, las limas tipo Kerr son instrumentos de gran utilidad en la preparación de los conductos radiculares, dado que no sólo funcionan como ensanchadores, abriendo espacios cuando son impulsados en sentido api-

cal, con discreta rotación, sino que también liman las paredes al ser traccionadas bajo presión contra ellas. Son útiles también para realizar la exploración de los conductos, - con movimientos de cateterismo, ó sea penetración y oscilación.

Son instrumentos de gran resistencia y buena flexibilidad, siendo por ésto los más indicados para la preparación de los conductos atrésicos y curvos.

Se presentan en tamaños seriados del 06 al 140 y se cumplen con las normas de estandarización de instrumentos No. 18 y 58 de la ANSI/HDA.

- Limas tipo Hedströen :

Son instrumentos cuya parte activa se caracteriza por una espiral bajo la forma de pequeños conos superpuestos y ligeramente inclinados, de manera que la parte cortante de este tipo de lima queda en la base de los conos.

Por las características de su parte activa deben ser utilizados con movimientos de penetración y tracción, - con presión lateral contra las paredes del conducto.

Las limas Hedströen poseen una excelente capacidad de corte y son sumamente útiles para la regularización de las paredes de los conductos y la remoción de los residuos. Los

estudios realizados por Mishahi y Cols., mostraron que aisla-
damente, este tipo de limas es la que remueve mayor cantidad
de residuos de los conductos. Aunque los instrumentos más
finos presentan flexibilidad, deben ser utilizados en los --
conductos después de la apertura del espacio por otro instru-
mento, como las limas Kerr.

5. LAS PRINCIPALES CARACTERISTICAS QUE PRESENTAN LOS
INSTRUMENTOS ESTANDARIZADOS SON :

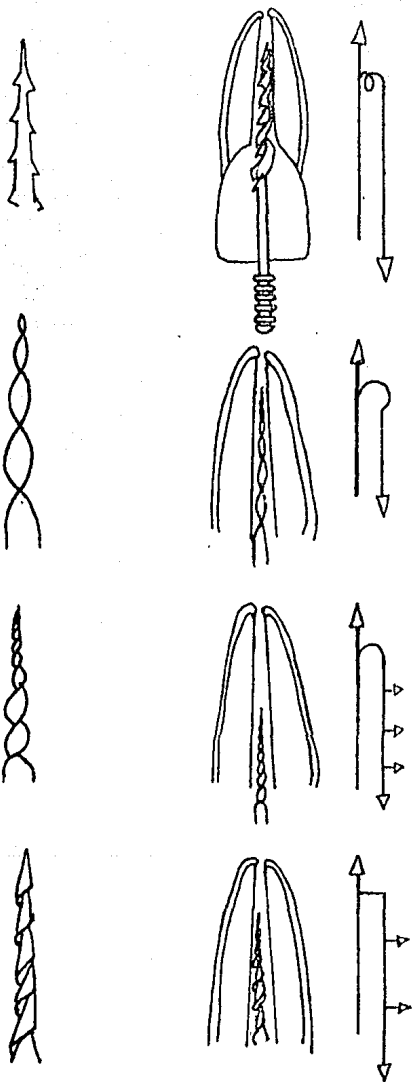
- a) Estan contruidos en acero inoxidable.
- b) Poseen mango de plástico coloreado.
- c) Su parte activa es siempre de 16 mm., sea cual
fuere el largo total del instrumento. (varia)
- d) Se les fabrica con la siguiente longitud :
21, 25, 28, y 31, mm.

La correlación entre el número de los instrumentos
y su diámetro, el color de su mango y la serie a que pertene-
cen, se encuentra en el siguiente cuadro :

Número	Diámetro (D1 en mm)	Color	Serie
06	0.06	Rosa	Especial
08	0.08	Gris	Especial
10	0.1	Violeta	Especial
15	0.15	Blanco	Primera
20	0.20	Amarillo	Primera
25	0.25	Rojo	Primera
30	0.30	Azul	Primera
35	0.35	Verde	Primera
40	0.40	Negro	Primera
45	0.45	Blanco	Segunda
50	0.50	Amarillo	Segunda
55	0.55	Rojo	Segunda
60	0.60	Azul	Segunda
70	0.70	Verde	Segunda
80	0.80	Negro	Segunda
90	0.90	Blanco	Tercera
100	1.00	Amarillo	Tercera
110	1.10	Rojo	Tercera
120	1.20	Azul	Tercera
130	1.30	Verde	Tercera
140	1.40	Negro	Tercera

- Obturador de conductos.
- Espaciadores recto y angulado.

CINEMATICA DEL EMPLEO DE LOS INSTRUMENTOS PARA LA PREPARACION DE LOS CONDUCTOS RADICULARES



CONCLUSIONES

La endodoncia aspira por todos los medios a la conservación de la vitalidad pulpar por lo tanto es un fundamento indispensable de la práctica general, pero se debe estar conciente como odontólogo, de como manejarlo siguiendo normas y principios, los cuales nos permiten efectuar un adecudo tratamiento, que va desde una simple medida preventiva - hasta la realización de una pulpectomía si el caso así lo - exigiera.

El odontólogo deberá concientizar el problema, la cual nos permite aplicar nuestra ética profesional basada en una instrucción eficaz de endodoncia preventiva que tiene como finalidad la conservación de los dientes, asegurando su - función normal y por lo tanto mejorar la alimentación y di- gestión cumpliendo también con otras de sus múltiples funciones, que es la estética.

Así pues al ser objetivos en nuestros conocimien-- tos actuando con responsabilidad, obtenemos logros tan valiosos como es la conservación de nuestros dientes.

BIBLIOGRAFIA

PATWAYS OF THE PULP.- Sthephen Cohen.- Second Edition.-
The C.V. Mosby Co. U.S.A.- 1980.

LA PULPA DENTAL.- Samuel Seltzer e I. B. Bender.- Ultima
Edición.- 1987.

ENDODONCIA.- Angel Lasala.- Salvat Editores.- 3ª Edición.-
Barcelona, España.- 1979.

ENDODONCIA.- Oscar A. Maistà.- Editorial Mundi.- Tercera
Edición,- Buenos Aires, Argentina.- 1975.

SIMPOSIO SOBRE ENDODONCIA.- Clínicas Odontológicas de Nor-
teamérica.- Serie 1, vol. 28, Editorial Mundi.- Buenos --
Aires, Argentina.- 1971.

SIMPOSIO SOBRE ENDODONCIA.- Clínicas Odontológicas de Nor-
teamérica.- Serie 1, vol. 4, México.- 1980.

ENDODONCIA TRATAMIENTO DE LOS CONDUCTOS RADICULARES.- Leo-
nardo/Leal.- Editorial Ciencia Médica Panamericana.

FISIOLOGIA.- Arthur C. Guyton.- Editorial Interamericana.- México.- 1979.

ORAL HISTOLOGY.- A. R. Ten Cate.- The C.V. Mosby, U.S.A.- 1980.

HISTOLOGIA Y EMBRIOLOGIA BUCALES.- Orban.- La Prensa Médica Mexicana.- Última Edición.- 1976.

ANATOMIA DENTAL Y DE CABEZA Y CUELLO.- Marin L. Dunn y Cindy Shapiro.- Editorial Interamericana.- México.- 1978.

FUNDAMENTOS DE ENDO-METAENDODONCIA.- Yuri Kuttler.- Segunda Edición.- México, 1980.

ENDODONCIA EN LA PRACTICA CLINICA.- F.J. Haity.- Manual Moderno, 1979.