870122

UNIVERSIDAD AUTONOMA DE GUADALAJARA

Incorporada a la Universidad Nacional Autónoma de México

ESCUELA DE ODONTOLOGIA

TESIS CON
FALLA DE ORIGEN

TECNICAS QUIRURGICAS INTRAORALES PARA LA CORRECCION DEL PROGNATISMO MANDIBULAR

TESIS PROFESIONAL

QUE PARA OBTENER EL TITULO DE:

CIRUJANO DENTISTA

PRESENTA:

ELIZABETH GOMEZ CAMACHO

ASESOR: DR. MARIO ALBERTO GOMEZ DEL RIO

GUADALAJARA, JALISCO, 1988.

Universidad Nacional Autónoma de México
UNAM
Biblioteca Central
Dirección General de Bibliotecas de la UNAM

UNAM – Dirección General de Bibliotecas
Tesis Digitales
Restricciones de uso

DERECHOS RESERVADOS ©
PROHIBIDA SU REPRODUCCIÓN TOTAL O PARCIAL

Todo el material contenido en esta tesis esta protegido por la Ley Federal del Derecho de Autor (LFDA) de los Estados Unidos Mexicanos (México).

El uso de imágenes, fragmentos de videos, y demás material que sea objeto de protección de los derechos de autor, será exclusivamente para fines educativos e informativos y deberá citar la fuente donde la obtuvo mencionando el autor o autores. Cualquier uso distinto como el lucro, reproducción, edición o modificación, será perseguido y sancionado por el respectivo titular de los Derechos de Autor.

" TECNICAS QUIRURGICAS INTRAORALES PARA LA CORRECCION - DEL PROGNATISMO MANDIBULAR. "

I N D I C E

		PAGS.
	INTRODUCCION.....	1
CAPITULO I	GENERALIDADES SOBRE EL DESARROLLO - MANDIBULAR, ANATOMIA Y SUS RELACIONES ANATOMICAS INTRAORALES.....	3
CAPITULO II	ETIOLOGIA Y DIAGNOSTICO DEL PROGNATISMO MANDIBULAR.....	28
CAPITULO III	TECNICAS QUIRURGICAS INTRAORALES...	45
	CONCLUSIONES.....	66
	BIBLIOGRAFIA.....	69

I N T R O D U C C I O N

INTRODUCCION.

El prognatimos es una deformidad de desarrollo de-los maxilares, donde existe una maloclusión, relación - inadecuada de las arcadas y desfiguración facial asociada. Suele considerarse hereditaria, pero puede depen-- der de otras causas durante la niñez.

La corrección quirúrgica de esta deformidad es uno de los aspectos más desfiantes e interesantes de la cirugía bucal. La satisfacción pura obtenida al ayudar - a las personas afectadas, es también uno de los servi-- cios más satisfactorios que pueden rendirse.

No se puede apreciar cabalmente la edad en que vivimos hasta que se toma uno el tiempo de leer las experiencias de los primeros cirujanos que trataron este -- tipo de deformidades. Los detalles de las historias -- clínicas informadas por los pioneros en este campo son-en verdad interesantísimas. En realidad es una fortuna que estos hombres tuvieran el conocimiento básico, la - imaginación y el valor para intentar la cirugía que describieron tan vívidamente.

Muchas contribuciones originales en este campo de-

la cirugía correctiva son las bases para las correcciones estándar de nuestros días. Los refinamientos en -- las técnicas quirúrgicas, la mejor comprensión de la -- fisiología, la anatomía y los métodos modernos de anestesia y terapéutica, han eliminado o disminuido los peligros, que eran enormes hace unos cuantos años.

CAPITULO I

" GENERALIDADES, SOBRE EL DESARROLLO MANDIBULAR ANATOMIA Y SUS RELACIONES ANATOMICAS INTRAORALES. "

CAPITULO I

" GENERALIDADES SOBRE DESARROLLO MANDIBULAR, ANATOMIA Y SUS RELACIONES ANATOMICAS INTRAORALES. "

Desarrollo del maxilar inferior: Este hueso hace su aparición como estructura bilateral en la sexta semana de la vida fetal en forma de una placa delgada de hueso, lateral y a cierta distancia y en relación al cartílago de Meckel, que es un bastón cilíndrico de cartílago.

Durante toda la vida fetal el maxilar inferior es un hueso par. Las partes del maxilar inferior derecho e izquierdo estan unidos en la línea media por fibrocartílagos a nivel de la sínfisis mandibular.

ANATOMIA DEL MAXILAR INFERIOR.-

Esta dividido en un cuerpo y dos ramas.

CUERPO.- Tiene forma de herradura, cuya concavidad se halla vuelta hacia atrás. Se distinguen en el dos caras y dos bordes.

CARA ANTERIOR.- Lleva en la línea media una cresta vertical, resultado de la soldadura de las dos mitades del hueso, y conocida con el nombre de sínfisis mentoniana. Su parte inferior, más saliente, se denomina eminencia mentoniana.

Hacia afuera y atrás de la cresta se encuentra un orificio, agujero mentoniano por donde salen el nervio y los vasos mentonianos. Más atrás aún, se observa una línea saliente, dirigida hacia abajo y hacia adelante, que partiendo del borde anterior de la rama vertical, va a terminar en el borde inferior del hueso; se llama línea oblicua externa del maxilar y sobre ella se insertan los siguientes músculos; el triangular de los labios, el cutáneo del cuello, y el cuadrado de la barba.

CARA POSTERIOR.- Presenta, cerca de la línea media cuatro tubérculos llamados apófisis geni, de los cuales los dos superiores sirven de inserción a los músculos genioglosos, mientras sobre los dos inferiores se insertan a los genihioideos. Partiendo del borde anterior de la rama vertical se encuentra una línea saliente, línea oblicua interna o milohioidea, que se dirige hacia abajo y hacia adelante, terminando en el borde inferior de esta cara; sirve de inserción al músculo milohioideo.

Inmediatamente por fuera de la apófisis geni y por encima de la línea oblicua, se observa una foseta sub-- lingual, que afloja la glándula del mismo nombre. Más- fuera aún, por debajo de dicha línea y en la proximi--- dad del borde inferior, hay otra foseta más grande llama da foseta submaxilar, que sirve de alojamiento a la - - glándula submaxilar.

BORDES.-

A) El borde inferior es romo y redondeado. Lleva - dos depresiones o fosetas digástricas, situadas a cada - lado de la línea media; en ellas se insertan el músculo digástrico.

B) El borde superior o borde alveolar, como el infe rior del maxilar superior, presenta una serie de cavida- des o alveolos dentarios. Mientras los anteriores son - simples, los posteriores están compuestos de varias cavi dades y todos ellos se hallan separados entre si por - - puentes óseos o apófisis interdentarias, donde se inser- tan los ligamentos coronarios de los dientes.

RAMAS.-

En número de dos, derecha e izquierda, son aplana--

das transversalmente y de forma cuadrangular; el plano definido por cada una de ellas es vertical y su eje - - mayor está dirigido oblicuamente hacia arriba, y hacia-atrás. Tienen por consiguiente, dos caras y cuatro bordes.

CARA EXTERNA.- Su parte inferior es más rugosa que la superior, ya que sobre aquella se inserta el músculo masetero.

CARA INTERNA.- En la parte media de esta cara ha-- cia la mitad de la línea diagonal que va del cóndilo -- hasta el comienzo del borde alveolar, se encuentra un - agujero amplio denominado orificio superior del conducto dentario; por el se introducen el nervio y los va-- sos dentarios inferiores.

Un saliente triangular o espina de Spix, sobre el-cual se inserta el ligamento esfenomaxilar, forma del - borde anteroinferior de aquel orificio. Tanto este --- borde como el posterior, se continúa hacia abajo y adelante, hasta el cuerpo del hueso, formando el canal - - milohioideo, donde se alojan el nervio y los vasos milohioideos.

En la parte inferior y posterior de la cara interna, una serie de rugosidades bien marcadas sirven de inserción al músculo pterigoideo interno.

BORDES.-

A) El borde anterior esta dirigido oblicuamente hacia abajo y adelante. Se halla excavado en forma de canal cuyos bordes divergentes se separan al nivel del borde alveolar, continuándose sobre las caras interna y externa con líneas oblicuas correspondientes; este borde forma el lado externo de la hendidura vestíbulo cigomática.

B) El borde posterior, liso y obtuso, recibe también el nombre de borde parotídeo, por sus relaciones, con la glándula parótida.

C) El borde superior posee una amplia escotadura, denominada escotadura sigmoidea, situada entre dos gruesos salientes; la apófisis coronoides por delante y el cóndilo del maxilar inferior por detrás. La primera es de forma triangular, con vértice superior, sobre el cual viene a insertarse el músculo temporal. La escotadura sigmoidea está vuelta hacia arriba y comunica la-

región masetérica con la fosa cigomática, dejando paso - a los nervios y vasos masetéricos.

El cóndilo es de forma elipsoidal, aplanado de de--- lante atrás, pero con eje mayor dirigido algo oblicua-- mente hacia adelante y afuera; convexo en las dos direc ciones de sus ejes, se articula con la cavidad glenoi-- dea del temporal. Se une al resto del hueso merced a - un estrechamiento llamado cuello del cóndilo en cuya -- cara interna se observa una depresión rugosa donde se - inserta el músculo pterigoideo externo.

D) El borde inferior de la rama ascendente se continúa insensiblemente con el borde inferior del cuerpo. Por detrás al unirse con el borde posterior, forma el - ángulo del maxilar inferior o gonión.

MUSCULOS MASTICADORES.-

Los músculos masticadores son en número de cuatro- y tienen como función primordial movilizar el maxilar - inferior en distintos planos o direcciones. Son los siguientes:

- El temporal
- El masetero
- El pterigoideo interno
- El petrigoideo externo

TEMPORAL.- Es el más potente de los músculos masticadores. Ocupa la fosa temporal y se extiende en forma de abanico, cuyo vértice se dirige hacia la apófisis coronoides del maxilar inferior.

INSERCIONES: El temporal se fija por arriba en la línea curva temporal inferior, en la fosa temporal, en- la cara profunda de la aponeurosis temporal y, mediante un haz accesorio en la cara interna del arco cigomático Desde estos lugares, sus fibras convergen sobre una lámina fibrosa, la cual se va estrechando poco a poco hacia abajo y termina por constituir un fuerte tendón nacarado que acaba en el vértice, bordes y cara interna - de la apófisis coronoides.

RELACIONES: Por su cara superficial, este músculo - se relaciona con la aponeurosis temporal, los vasos y -- nervios temporales superficiales, y el arco cigomático - y la parte superior del masetero. Su cara profunda, en- contacto directo con los huesos de la fosa temporal, se- halla también en relación con los nervios y arterias --- temporales profundas anterior, media y posterior y las - venas correspondientes; en su parte inferior, esta cara se relaciona por dentro con los pterigoideos, el buccina dor y la bola grasosa de Bichat.

INERVACION: De la inervación del temporal se hallan encargados los tres nervios temporales profundos, que -- son ramos del maxilar inferior.

ACCION: Consiste en elevar el maxilar inferior y - también es dirigirlo hacia atrás; en ésta última activi- dad del temporal intervienen sus haces posteriores.

MASETERO.-

Es un músculo de cierto grosor, de forma cua-- drilátera, que se extiende desde la apófisis cigomática- hasta la cara externa del ángulo del maxilar inferior. - Se halla constituido por un haz superficial (anteroex--

terno), más voluminoso dirigido oblicuamente hacia abajo y atrás, y otro haz profundo (posterointerno) oblicuo hacia abajo y adelante. Ambos haces se hallan separados por un espacio relleno por tejido adiposo, donde-algunos investigadores han señalado la existencia de -- una bolsa serosa.

INSERCIONES: El haz superficial, el más voluminoso e importante, se inserta superiormente sobre los dos -- tercios anteriores del borde inferior del arco cigomático e inferiormente en el ángulo del maxilar inferior y-sobre la cara externa de éste. Su inserción superior-- se realiza a expensas de una fuerte aponeurosis, la - - cual se origina mediante numerosas láminas aguzadas hacia el tercio medio de la masa muscular.

El haz profundo se inserta por arriba en el borde-inferior y también en la cara interna de la apófisis -- cigomática; sus fibras se dirigen luego hacia abajo y-adelante, llendo a terminar sobre la cara externa de la rama ascendente del maxilar inferior.

RELACIONES: La cara externa del masetero se halla-cubierta totalmente por la aponeurosis maseterina por - fuera de la cual se encuentra tejido conjuntivo con la-

arteria transversal de la cara, la prolongación maseterina de la parótida,el canal de Stenon, los ramos nerviosos del facial y los músculos cigomáticos mayor y menor, risorio y cutáneo del cuello.

La cara profunda del masetero está en relación con el hueso donde se inserta y, además, con la escotadura sigmoidea y con el nervio y la arteria maseterinos que la atraviesa; con la apófisis coronoides, con la inserción del temporal y por último, con la bola adiposa de Bichat, interpuesta entre este músculo y el buccinador.

La parte inferior del borde anterior se relaciona con la arteria y la vena faciales, en tanto que su borde posterior se halla en relación con la arteria y la vena faciales, dente del maxilar y la glándula parótida.

INERVACION: Por su cara profunda penetra el nervio maseterino, el cual es un ramo del maxilar inferior y que atravieza, como ya se ha dicho, por la escotadura sigmoidea.

ACCION: Como la del temporal, la misión del masetero consiste en elevar el maxilar inferior.

PTERIGOIDE INTERNO.-

Es un músculo cuadrangular, de cierto grosor, co- - mienza en la apófisis pterigoides y termina en la por--- ción interna del ángulo del maxilar inferior.

INSERCIONES: Superiormente se inserta sobre la ca- ra interna del ala externa de la apófisis pterigoides, - en el fondo de la fosa pterigoidea, en parte de la cara- externa del ala interna, y por medio de un fascículo -- bastante fuerte, denominado fascículo palatino de Juvara en la apófisis piramidal del palatino. Desde estos luga res, sus fibras se dirigen hacia abajo, atrás y afuera - para terminar merced a láminas tendinosas que se fijan - en la porción interna del ángulo del maxilar inferior y- sobre la cara interna de su rama ascendente.

Sus fibras se prolongan a veces tan afuera sobre -- el borde del maxilar, que producen la impresión de unir- se con las del masetero.

RELACIONES: Por su cara externa se halla en rela-- ción el pterigoideo interno con el externo y con la apo- neurosis interpterigoidea. Con la cara interna de la -- rama ascendente del maxilar constituye este músculo un -

ángulo diedro, por donde se deslizan el nervio lingual, el dentario inferior y los vasos dentarios. Entre la cara interna del pterigoideo interno y la faringe se encuentra el espacio maxilofaríngeo por donde atravieza muy importantes vasos y nervios; entre éstos el neumogástrico, glosofaríngeo, espinal e hipogloso; y entre aquellos, la carótida interna y la yugular interna.

INERVACION: Por su cara interna se introduce en el músculo el nervio del pterigoideo interno, el cual procede del maxilar inferior.

ACCION: Es principalmente un músculo elevador del maxilar inferior, pero debido a su posición también proporciona a este hueso pequeños movimientos laterales.

PTERIGOIDEO EXTERNO.-

Es un músculo corto de forma prismática, que se extiende casi horizontalmente desde la apófisis pterigoides al cuello del cóndilo del maxilar inferior. Se halla dividido en dos haces, uno superior y esfenoidal y otro inferior o pterigoideo.

INSERCIONES: El haz superior se inserta en la superficie cuadrilátera del ala mayor del esfenoides, la cual constituye la bóveda de la fosa cigomática, así como en la cresta esfenotemporal. El haz inferior se fija sobre la cara externa del ala externa de la apófisis pterigoides.

Las fibras de ambos haces convergen hacia afuera y terminan por fundirse al insertarse en la parte interna del cuello del cóndilo, en la cápsula articular y en la porción correspondiente del menisco interarticular.

RELACIONES: Por arriba el pterigoideo externo se halla en relación con la bóveda de la fosa cigomática, con el nervio temporal profundo medio y con el masterino. Entre sus dos fascículos pasa el nervio bucal.

Su cara anteroexterno está en relación con la escotadura sigmoidea, con la inserción coronoidea del temporal y con la bola grasosa de Bichat.

Su cara posterointerna se relaciona con el pterigoideo interno, con el cual se entrecruza por la cara anterior de éste, y también con los nervios y vasos linguales y dentarios inferiores.

Su extremidad externa se corresponde con la arte-- ria maxilar interna, la cual puede pasar por su borde - inferior o entre sus dos fascículos, bordeando el cuello del cóndilo.

INERVACION: Recibe dos ramas nerviosas procedentes del bucal.

ACCION: La contracción simultánea de ambos pteri-- goides externos producen movimientos de proyección hacia adelante del maxilar inferior. Si se contraen aislada-- mente, el maxilar ejecuta movimientos laterales hacia -- uno y otro lado; cuando estos movimientos son alternati vos y rápidos, se llaman de diducción y son los principa les en la masticación.

A continuación transcribiré el quinto par craneal- o nervio trigémino; que se encarga esencialmente de -- dar sensibilidad y de dar las incitaciones motoras de - la zona que nos interesa, para así ubicarnos y darnos - cuenta del peligro que se corre al realizar la reduc- - ción del prognatismo.

NERVIO TRIGEMINO.-

Es un nervio mixto que transmite la sensibilidad - de la cara, órbita y fosas nasales, y lleva las incita- ciones motoras a los músculos masticadores.

ORIGEN REAL: Las fibras sensitivas tienen su ori- gen en el ganglio de Gasser, de donde parten las que -- constituyen la raíz sensitiva, las cuales penetran en - el neuroeje por la cara anteroinferior de la protuberan cia anular.

El ganglio de Gasser, de forma semilunar y aplana- do de arriba abajo, está contenido en un desdoblamiento de la duramadre y situado en la fosa de Gasser. El des doblamiento de la duramadre forma el cavum de Meckel y- la pared superior de esta cavidad se adhiere fuertemen- te a la cara superior del ganglio.

La cara inferior del ganglio está en relación con la raíz motora del trigémino y con los nervios petrosos superficiales y profundos que caminan en el espesor de la duramadre que forman la pared inferior del cavum de Meckel.

Del borde posterointerno del ganglio se desprende la raíz sensitiva del trigémino, en tanto que del borde anteroexterno nacen las tres ramas del trigémino, las cuales de adentro afuera y de adelante atrás son: el oftálmico, el maxilar superior y el maxilar inferior.

El ganglio de Gasser está constituido por células cuyas prolongaciones en T originan una rama periférica, que va a constituir las fibras sensitivas del nervio y otras ramas central que forma la raíz sensitiva, y penetra en el neuroeje, para dividirse al llegar al casquete protuberancial en una rama ascendente y otra descendente.

Las ramas descendentes, inferiores o bulbares, bajan hasta la parte superior de la médula cervical, constituyen la raíz bulboespinal y terminan en el núcleo de la raíz descendente. Las ramas superiores forman la raíz del locus coeruleus, la cual se dirige hacia

arriba y atrás directamente, aunque algunas fibras que-- dan al lado opuesto, para terminar en el locus coeruleus.

Existe también una raíz media, de trayecto horizontal, cuyas fibras van a terminar al núcleo medio. Otras fibras van a terminar en el llamado núcleo mecenfálico - del trigémino.

Las fibras motoras tienen su origen en dos núcleos- masticadores, uno principal y otro accesorio. El núcleo principal, de cinco mílimetros de extensión, se inicia - a la altura del polo superior de la oliva protuberancial y rebasa por arriba de la extremidad superior del núcleo sensitivo. Este núcleo representa en la protuberancia - la cabeza del asta anterior de la médula espinal.

El núcleo accesorio es continuación del anterior y- se extiende hasta la parte interna del tubérculo cuadrigémino anterior. De cada núcleo emana una raíz. La - - raíz superior o descendente se halla colocada en la parte externa del núcleo, separada del acueducto de Silvio- y sigue un tratecto longitudinal hasta alcanzar el - - núcleo principal, donde cambia de dirección, se dirige - hacia adelante y afuera horizontalmente y se une a la -- raíz inferior.

La raíz inferior, constituida por fibras que nacen del núcleo masticador principal, se dirige un poco hacia arriba y hacia adelante, uniéndose a la raíz superior para alcanzar la cara interolateral de la protuberancia, por donde emergen del neuroeje.

Trayecto y relaciones. Como ya se ha indicado, de la cara inferolateral de la protuberancia, emanan las raíces sensitivas y motoras del trigémino. La raíz motora, menos voluminosa, camina por debajo de la sensitiva, cruzándose oblicuamente hacia afuera hasta rebasar el borde externo a nivel del ganglio de Gasser. Alcanza luego el tronco del nervio maxilar inferior con el que se fusiona.

La raíz sensitiva, más gruesa y cilíndrica en su origen se aplana de afuera adentro al abordar el ganglio de Gasser, donde se abren sus fibras en forma de abanico y constituyen el plexo triangular, el cual forma la parte interna del ganglio. Las fibras adoptan disposiciones variables, pues a veces se arrollan en espiral, mientras otras veces se anastomosan entre sí o se anastomosan con la raíz motora.

Las dos raíces del trigémino están envueltas por

la piamadre y atraviezan la aracnoides y el espacio subaracnoideo hasta llegar al cavum de Meckel.

El trigémino origina tres ramas terminales, a saber: el oftálmico, el maxilar superior y el maxilar inferior.

NERVIO MAXILAR INFERIOR:

De las tres ramas terminales del nervio trigémino, solo transcribiré el nervio maxilar inferior, ya que es el que nos interesa en este tema, para fines quirúrgicos intraorales.

El nervio maxilar inferior es un nervio que nace del borde anteroexterno del ganglio de Gasser y se forma por la reunión de la raíz motora y la raíz sentisitiva que proviene del ganglio.

Trayecto y relaciones. Al salir del ganglio de Gasser, camina en un desdoblamiento de la duramadre hasta llegar al agujero oval, donde se pone en relación con la arteria meníngea menor. Una vez fuera del agujero oval, queda colocado por fuera de la aponeurosis interpterigoidea y del ganglio ótico al cual se une íntimamen

te.

Se divide entonces en dos troncos, uno anterior y otro posterior, pero emite antes de su bifurcación un ramo recurrente, que se introduce en el cráneo por el agujero redondo menor, acompaña a la arteria meníngea media y se distribuye por las meningeas.

El tronco anterior proporciona tres ramas: el temporobucal, el temporal profundo medio y el temporomasetérino.

El nervio temporobucal parte del tronco y se dirige hacia afuera entre dos haces del pterigoideo externo alque suministra algunos ramos. En la cara externa de ésta músculo se divide en un ramo ascendente motor o nervio temporal profundo anterior que va a distribuirse por los haces anteriores del músculo temporal, y un ramo descendente sensitivo o nervio bucal que cruza por la cara interna del tendón del temporal para alcanzar la cara externa del buccinador, donde proporciona ramos para la piel y la mucosa del carrillo; su ramo cutáneo se anastomosa con el facial.

El nervio temporal profundo medio, se dirige hacia arriba y afuera para alcanzar la cresta esfenotemporal -

y distribuirse en los haces medios del músculo temporal.

El nervio temporomasterino corre hacia fuera, pasando por encima del músculo pterigoideo externo y al nivel de la cara esfenotemporal se divide en un ramo ascendente, el nervio temporal profundo posterior, que inerva los haces posteriores del músculo temporal, y otro descendente, nervio maseterino que pasa por la escotadura sigmoidea y se distribuye por la cara profunda del músculo maseterino.

El tronco posterior emite cuatro ramas, una de las cuales es común a los nervios del pterigoideo interno, peristafilino externo y músculo del martillo; los otros son el nervio auriculotemporal, el nervio dentario inferior y el nervio lingual.

El tronco de los nervios del pterigoideo interno, del peristafilino externo y del músculo del martillo se unen al ganglio ótico, del que se separan para dividirse en tres ramas. Una de éstas se dirige hacia abajo y afuera penetrando en la cara profunda del músculo pterigoideo interno; en el nervio del pterigoideo interno, del cual emana un ramo muy delgado que alcanza el borde posterior del músculo peristafilino externo o nervio del peristafilino externo. Cuando el tronco común se

desprende del ganglio, proporciona un delgado ramo que atravieza la aponeurosis interpterigoidea, va a distribuirse al músculo del martillo y se llama por eso nervio del músculo del martillo.

El nervio auriculotemporal nace cerca del origen del tronco posterior mediante dos raíces, que se unen más tarde dejando pasar por el ojal que forma a la arteria meníngea media. Este nervio se dirige hacia atrás y afuera, pasando sobre la arteria maxilar interna; bordea luego el cuello del cóndilo del maxilar inferior y penetra después en la cara profunda de la parótida, en cuyo espesor emite un ramito que se dirige hacia arriba, a la piel de la región temporal, acompañando a los vasos temporales superficiales. Antes de llegar a la parótida, el nervio atraviesa el ojal retrocondíleo de Juvara y ya en la parte superior de la glándula pasa por detrás de los vasos temporales superficiales y por delante del conducto auditivo externo, dividiéndose en varios ramos: los auriculares inferiores, para el conducto auditivo externo; los auriculares destinados a la articulación temporomaxilar; un ramo anastomótico para el nervio dentario inferior; otro ramo anastomósico que se une al nervio facial y ramos parotídeos que se distribuyen por la glándula parótida.

El nervio dentario inferior es el más voluminoso -- de los originados por el maxilar inferior. Continúa en- la misma dirección del tronco y desciende entre la cara- externa del pterigoideo externo, acompañado de la arte-- ria dentaria inferior con la cual penetra en el conducto dentario. Corre por éste hasta el agujero mentoniano, - donde se divide en sus ramas terminales.

El dentario inferior emite diversas ramas colatera- les. La rama anastomósica del lingual se desprende de-- la región interpterigoidea y se dirige hacia abajo para- alcanzar al lingual por debajo de la cuerda del tímpano. El nervio milohioideo emana del tronco cuando éste va a- penetrar al conducto dentario, se introduce en el canal- milohioideo y suministra ramos para el milohioideo y el- vientre anterior del digástrico.

Los ramos dentarios nacen en el conducto dentario y están destinados a inervar los gruesos molares, los pre- molares, y el canino, así como el maxilar inferior y la- encía que lo cubre.

Las ramas terminales son dos, El nervio incisivo - continúa la dirección del tronco, se mete en el conducto incisivo y proporciona ramos a los incisivos y al canino.

El nervio mentoniano sale por el agujero mentoniano y se esparce en múltiples ramas que se distribuyen por el mentón y el labio inferior, alcanzando su mucosa.

El nervio lingual, casi tan voluminoso como el dentario inferior, camina por delante de éste, del que se separa para dirigirse a la punta de la lengua. Corre al principio entre los dos pterigoideos, cruzando por detrás de la maxilar interna; sigue después entre la inserción externa del pterigoideo interno y la aponeurosis interpterigoidea hasta alcanzar el piso de la boca.

Se dirige entonces hacia adelante sobre el hipogloso y el geniogloso, colocándose entre este último y el músculo lingual inferior y cruza el conducto de Wharton por debajo y afuera. Se ramifica finalmente por la mucosa de la lengua situada por delante de la V lingual.

El lingual recibe diversos ramos anastomóticos. Uno de ellos del dentario inferior que ya fue descrito; otro proveniente del facial que constituye la cuerda del tímpano; un tercer ramo se anastomosa con el hipogloso mayor que desciende por la cara externa del músculo hiogloso y está constituido por uno o dos ramos: por último, siministra un ramo anastomóticos que se une con el nervio milohioideo.

En su trayecto origina numerosos ramos colaterales, como los destinados al pilar anterior del velo del paladar, a las amígdalas, a la mucosa de las encías y al --- piso de la boca.

El ramo de la glándula sublingual va al ganglio - - sublingual, constituyendo un ramo aferente pues los ra-- mos eferentes de este ganglio son los que directamente - va a la glándula sublingual. Igualmente suministra ra-- mos aferentes para el ganglio submaxilar, situado en la- parte posterior del surco gingivolabial, aunque, según - el parecer de algunos autores, los ramos aferentes de -- este ganglio procederían del facial por intermedio de la cuerda del tímpano.

Los ramos eferentes se distribuyen por la glándula- submaxilar, pero cabe hacer notar que antes el ganglio - ha recibido un ramo simpático procedente del plexo simpático de la arteria facial.

Ya se ha indicado que al alcanzar el borde anterior del músculo hioglosо, el nervio lingual se divide en numerosos ramos terminales destinados a la mucosa de la cara inferior y del dorso de la lengua, en la porción que- está por delante de la V. lingual.

CAPITULO II

" ETIOLOGIA Y DIAGNOSTICO DEL PROGNATISMO MANDIBULAR. "

CAPITULO II

" ETIOLOGIA Y DIAGNOSTICO DEL PROGNATISMO MANDIBULAR. "

En 1778 John Hunter, definió al prognatismo de la - siguiente manera:

" Proyección anormal hacia adelante de una o ambas- arcadas; de manera que los dientes anteriores inferiores sobre pasan a los superiores cuando la boca está cerrada provocando así un desfiguramiento de la cara. "

La mandíbula tiene un tamaño anormal (macrognatia) y está protuida. La relación dentoalveolar en el prognatismo es una característica de una maloclusión clase III. Sin embargo, la relación dentoalveolar no puede ser utilizada como un medio de diagnóstico para el prognatismo, porque es posible una maloclusión dentoalveolar clase -- III sin que exista progantismo. Se deberá usar entonces una referencia radiográfica, utilizando o haciendo tra-- zos cefalométricos y así darnos cuenta de que la mandíbula estará proyectada anteriormente en relación a la base del cráneo.

Un prognatismo incipiente puede ser detectado en la etapa de erupción anormal se aprecia hasta la segunda --

década de la vida.

El prognatismo tiende a incrementar su severidad - durante la adolescencia y entonces ocurre una deforma--- ción de la cara por el excesivo crecimiento de la mandíbula; es esto lo que provoca la maloclusión o sea el continuo crecimiento de la mandíbula.

Las regiones dentomaxilar y maxilofacial que en conjunto forman la cara tienen en su arquitectura una natural armonía que constituye la belleza.

Esta natural armonía puede estar alterada cuando -- los elementos blandos y duros no guardan relación, en -- otras palabras la desarmonía de las partes constituyen-- tes, origina las anomalías que en el caso de la región - que nos interesa se denomina prognacia, prognatismo o -- protrusión.

Este tipo de anomalías deben ser corregidas por métodos quirúrgicos, ortodónticos, protéticos o por medio- de una combinación de procedimientos que se emplean para este fin.

El prognatismo es una seria anomalía que origina --

transtornos estéticos, funcionales y psíquicos. El paciente por lo general sufre un importante complejo de inferioridad por el hecho de su prominente mandíbula que es objeto muchas veces de apodos y burlas y que puede y debe ser corregido quirúrgicamente cuando el caso lo requiere.

ETIOLOGIA: El prognatismo puede ser atribuido a causas hereditarias, traumatismos o enfermedades.

La prevalescencia del prognatismo en miembros de la misma familia en determinados grupos étnicos es referido en apoyo al factor hereditario en el caso de esta deformidad. Sin embargo hay muchos pacientes que no tienen algún antecedente familiar de esta deformidad.

El prognatismo provocado por traumatismos es muy poco común. El daño al cóndilo parece ser la causa de la hiperplasia mandibular y condilar que usualmente es unilateral.

Esta deformidad puede ser causada o provocada por golpes al nivel del cóndilo durante la niñez lo cual puede provocar un crecimiento en vez de evitarlo como en los casos de la macrognasia. Esto es de incidencia-

muy poco probable; un mal soldado o una mala unión después de una fractura en la mandíbula puede provocar una deformidad prognática, una maloclusión dental y una mordida abierta. También las quemaduras severas provocan la contracción de la piel del cuello, lo cual causa una protrusión anterior de la mandíbula.

La acromegalía es una enfermedad bien conocida, que causa macrognasia debido a un desbalance endócrino, sin embargo los pacientes acromegálicos rara vez son candidatos a una cirugía reconstructiva.

El crecimiento normal de la mandíbula se efectúa de dos modos: 1). por aposición en todos sus bordes excepto el borde anterior de la rama ascendente y 2).- por crecimiento en la epífisis de los cóndilos. No existen factores etiológicos definidos a los que se pueda atribuir el prognatismo como generalmente se presenta.

Se cree que sea un resultado de hiperactividad del centro del crecimiento del cóndilo de la mandíbula. Clínicamente se ha observado que prácticamente todos los desarrollos prognáticos excesivos de la mandíbula se han presentado en algún lugar de la rama ascendente. Esta observación está basada casi por completo en modelos

preoperatorios de estudios.

Invariablemente los arcos dentales se relacionan - en un grado satisfactorio, pero la oclusión puede no ser ideal.

En otra referencia bibliográfica la macrognatia se refiere a la anomalía en que los maxilares son anormalmente grandes. El aumento de tamaño de los maxilares - suele ser proporcionado a un aumento generalizado de tamaño de el esqueleto como por ejemplo el gigantismo hipofisiario. Es más común que solo estén afectados los- maxilares, pero la macrognatia puede estar asociada con alguna otra lesión como: a) en la enfermedad ósea de -- Paget, en la cual se produce el crecimiento excesivo del cráneo y del maxilar superior y a veces el del inferior. b) acromegalía en la cual hay agrandamiento progresivo- de la mandíbula debido al hiperpituitarismo en el adulto o c) leontiasis ósea, una forma de displasia fibrosa en el cual hay agrandamiento del maxilar superior.

Son casos clínicos bastante comunes los que presentan protrusión mandibular o prognatismo; sin que haya- complicación proveniente de una afección sistemática. - La estiología de esta protrusión es desconocida, aunque algunos casos siguen patrones hereditarios: en muchas- ocasiones el prognatismo se origina en una disparidad -

entre el tamaño del maxilar superior y del inferior.

En otros casos la mandíbula es exageradamente mayor de lo normal. El ángulo entre la rama ascendente y el cuerpo también influye sobre la relación de la mandíbula con el maxilar, como lo hace la altura real de la rama. Así, el paciente prognático tiende a tener ramas ascendentes largas que forman un ángulo menos pronunciado con el cuerpo de la mandíbula. La longitud de la rama, a su vez, puede guardar relación con el crecimiento del cóndilo. Es posible deducir pues, que el crecimiento condilar excesivo predispone al prognatismo mandibular.

Los factores generales que se concibe podría influir a favorecer el prognatismo mandibular son los siguientes: 1) aumento de la altura de la rama, 2) aumento de la longitud del cuerpo de la mandíbula, 3) aumento del ángulo gonial, 4) ubicación anterior de la fosa glenoidea 5) menor longitud del maxilar superior, 6) localización posterior de la mandíbula con relación al cráneo, 7) barbilla prominente y 8) variantes de los perfiles blandos.

DIAGNOSTICO.- No existe procedimiento operatorio específico alguno que sea aplicable para corregir deformidades de los maxilares. Para cada problema de deformación individual existe una solución apropiada, pero ésta

deberá lograrse usando todo tipo de auxiliarse de diagnóstico.

EXAMEN RADIOGRAFICO.- Será necesario realizar un -- exámen radiográfico dental completo como procedimiento de diagnóstico antes de la cirugía para:

1) Descartar estados patológicos periapicales o periodontales, cuyo tratamiento puede requerir movilización -- de la mandíbula después de la intervención.

2) Para ayudar a estimar la estabilidad de los dientes en los tejidos de sostén y su facultad de soportar el esfuerzo de los aparatos de fijación e inmovilización.

MODELOS DE ESTUDIO.- Los modelos de estudio de piedra artificial son necesarios para los estudios preoperatorios de la relación oclusal.

1.- Un juego que indique la oclusión preoperatoria exacta es necesario para archivar, en caso de que surja alguna duda después de la cirugía acerca del mejoramiento alcanzado.

2.- Se necesita un juego cuando están indicados los ajustes preoperatorios de oclusión. Cuando los dientes - inferiores se mueven en conjunto al tiempo de la in--

tervención, la nueva oclusión debe determinarse y establecerse adecuadamente antes de la intervención. - Aún cuando esta " equilibración " oclusal preoperatoria es arbitraria, es un procedimiento importantísimo, cuando los modelos de estudio se ocluyen en la - relación adecuada, se encontraron contactos prematuros, pero generalmente no son excesivos y un ajuste- oclusal mínimo proporcionará una función normal.

En algunos casos serán necesarios procedimientos de- ortodoncia después de la cicatrización, como medida- auxiliar para una buena oclusión funcional.

CEFALOMETRIA.- Las radiografías laterales de cráneo directas (cefalogramas) incluyendo el maxilar inferior, son esencia para lograr valoración preoperatoria en to-- dos los pacientes, independientemente del tipo de deformación.

La cefalometría usada principalmente en estudios -- de crecimiento craneofacial y análisis ortodóntico, es - extremadamente útil para precisar la localización exacta de las deformaciones maxilares y para seleccionar los lugares operatorios acertados donde realizar la corrección quirúrgica. La aplicación práctica y el valor de las -- técnicas cefalométricas están bien documentadas; sin -- embargo, estos estudios no son sino coadyuvantes y debe-

rán correlacionarse con las observaciones clínicas para llegar a una conclusión acertada.

La aplicación de la cefalometría a los problemas inherentes en cirugía ortodóntica proporciona información indispensable. Los cirujanos bucales reconocen que los esfuerzos iniciales para lograr la estandarización de las mediciones de estructuras óseas craneofaciales, proporcionaron un medio de valoración continua del tratamiento desde el período preoperatorio hasta el postoperatorio.

Las porciones de cada análisis recomendado por los investigadores tienen aplicación directa sobre la valoración del tratamiento quirúrgico en deformaciones del desarrollo.

Cuando se seleccionan las medidas cefalométricas en relación con su capacidad de valorar la configuración preoperatoria y la posición posoperatoria del complejo gnato dental, se reconoce que muchas mediciones útiles para el ortodoncista no lo son para el cirujano. Por tanto, cada cirujano ha seleccionado un método de análisis cefalométricos aplicable universalmente a la valoración del caso tratado escencialmente por cirugía.

Los puntos de referencia cefalométricos importantes para el diagnóstico del prognatismo mandibular son los siguientes:

S (Silla).- Punto medio de la concavidad de la silla turca.

N (Nasion).- Unión de los huesos nasal y frontal en el punto más anterior.

SN(Silla Nasión).- El plano SN se usa como referencia estándar para otras mediciones y ángulos.

GO (Gonion).- Punto más posterior e inferior en la convexidad del ángulo mandibular.

GN(Gnation).- Punto más inferior del contorno del mentón.

PM (Plano mandibular).- Línea trazada entre el gnation y el gonión .

El método del análisis más seguro y el más usado es el ángulo SNA formado en el nasión por la intersección de la línea dirigida desde el punto medio de la concavidad de la silla turca (S) al Nasión (N), o la línea de Silla a Nasión y la línea dirigida desde un punto por debajo de la espina nasal (A) que es el de mayor concavidad de la porción anterior del maxilar superior.

Un segundo ángulo similar, el SNB, se forma en el - Nasión por la intersección entre la línea de la silla a- Nasión (SN) y la línea que va desde un punto por arriba- del mentón (B), que es el de mayor depresión de la por-- ción anterior del maxilar inferior. El ángulo formado - por nasión por la línea que va desde el punto subespinal (A) al Nasión (N) y por la que va desde el punto supe--- rior mentoneano (B) al nasión (N) se denomina la diferencia ANB. SNA y SNB relacionan maxilar superior e infe-- rior con la base del cráneo.

La diferencia ANB relaciona la porción anterior del maxilar superior con la porción anterior del maxilar inferior. El promedio del SNA es 82 grados y de SNB 80 -- grados.

El ángulo gonial se forma en el ángulo del maxilar- inferior por la intersección del plano maxilar, (línea a través del gonión y gnation), y una línea tangente al -- borde posterior de la rama ascendente del maxilar infe-- rior que es tangente al punto más posterior cerca del -- ángulo y al punto más posterior del cóndilo del maxilar- inferior.

El promedio de este ángulo es de 125 grados. Los -

ángulos de inclinación de los dientes incisivos superior e inferior más anteriores establecen el grado de procumbencia o recumbencia de cada uno de ellos. La inclinación del incisivo inferior se relaciona con el plano - - inferior. La inclinación normal es de 93 grados. El -- incisivo no se relaciona con la línea entre silla turca- y nasión. El valor normal de esta medición es de 104 grados.

PROCEDIMIENTO RADIOGRAFICO EXTRABUCAL ADICIONAL.-

Si no existe cefalómetro disponible bastará una radiografía lateral del cráneo bien hecha. Para esta proyección se recomienda una distancia de meta a película - de 150 cm., usando una técnica de 300 miliamperios, 70 - kilovoltios y exposición de una décima de segundos. El- rayo central debe dirigirse en ángulo absolutamente recto al plano medio sagital de la mandíbula en el gonión.

Al hacer exposición se debe indicar al paciente que lleve sus dientes fuera de oclusión solamente lo necesario para que los planos oclusales mandibular y maxilar - no estén superpuestos. También debe hacerse una exposición con los dientes en oclusión, para medir el grado de protrusión.

Con el uso del papel transparente, se traza el per-

CAPITULO III

" TECNICAS QUIRURGICAS INTRAORALES. "

fil de la mandíbula y del maxilar. La superposición de un lado con el otro hace imposible una definición exacta de las superficies oclusales de los dientes.

Los planos de oclusión pueden seguirse cuando se ha hecho una radiografía con la mandíbula en posición de -- descanso. También deben marcarse en el dibujo los agujeros maxilar y mentoniano y el conducto dental inferior.

Este trazo de perfil se transfiere después con pa-- pel carbón a cartón delgado, el trazo resultante se re-- corta produciendo así patrones de cartón. En estos pa-- trones pueden hacerse cortes de prueba hasta que se haya encontrado el sitio adecuado para la ostectomía o la - - osteotomía.

Las secciones cortadas de los patrones de la mandíbula se colocan después en el trazado en la relación oclusal deseada. La sección que contiene el cóndilo se coloca en su posición preoperatoria precisa, en tanto que la -- otra sección se ocluye y se adapta para el estudio. Este es un procedimiento diagnóstico de gran valor.

MEDIDAS.- La protrusión medida en milímetros en -- las mandíbulas prognáticas no indican necesariamente la- medida de la corrección necesaria. Las medidas varían -

en ocasiones el grado de maloclusión de clase III medida en la región del primer molar será desigual bilateralmente.

Esta medida no puede relacionarse exactamente con la discrepancia del borde incisal. Por lo tanto, las medidas deben de estandarizarse en todas las clínicas. Entonces, el grado de protrusión se calcula desde el borde incisal de los incisivos centrales inferiores hasta el punto lingual de los incisivos superiores donde se considera que debe estar la relación incisal ideal.

El conjunto de circunstancias bajo las cuales se efectúan una intervención obrará como factor determinante en el éxito de ésta; por lo tanto, deberá presentarse particular atención a los cuidados encaminados a rodear al paciente de las mejores condiciones posibles para la feliz realización del acto quirúrgico y su evolución favorable.

Los preparativos para la realización de la reducción del prognatismo deberán tener las mismas precauciones que se toman en cualquier tipo de cirugía que se realice en cualquier otra parte del cuerpo. También deberemos de tener o hacer otro tipo de preparativos que ya se enfocan en sí a la operación del prognatismo como son la -

selección del procedimiento operatorio, modelos de estudio, radiografía especiales de cabeza, fotografías faciales y la elaboración previa a la operación de los arcos dentales para la posterior fijación intermaxilar.

Los cuidados preoperatorios comienzan en realidad en el momento mismo en que se tiene contacto con el paciente; el estudio y exploración de éste es el primer paso encaminado a proporcionar seguridad en el tratamiento será también de gran importancia llevar al paciente al acto quirúrgico en las mejores condiciones posibles de estado general, modificando todo desequilibrio que pudieran ser causa de contradicción.

Estos cuidados pueden ser de índole general, sistemáticos, destinados a facilitar y dar seguridad a la propia intervención.

El laboratorio es un gran auxiliar en este tan importante preoperatorio, pues las pruebas de laboratorio proporcionan datos valiosos para lograr la mejor disposición preoperatoria. Pero debemos tener en cuenta que no son de menor valor algunos datos de exploración que por requerir equipo y lugar adecuados, pueden considerarse como pruebas de laboratorio: en este caso se encuentran estudios radiográficos, electrocardiogramas, encefalogra

mas, tensión arterial, etc.

Entre las pruebas que rutinariamente deben hacerse-se encuentra: biometría hemática completa, y análisis-de orina.

La biometría hemática completa arroja datos muy - - importantes y es una consideración importante al tratar-de descartar ciertas enfermedades generales que pueden - causar lesiones bucales. La biometría hemática sistemáticas incluye el recuento del número total de eritroci-- tos y leucocitos por centímetro cúbicos de un frotis sanguíneo así como la evaluación de la hemoglobina.

Con relación a la hemostasis, es de vital importancia la determinación de los tiempos de protrombina o coagulación del plasma, de sangrado y de retracción del - - coágulo; para las personas que no tienen estados hemorrágicos son: tiempo de protrombina, entre 4 y 7 minutos,-con un promedio de 5.25 minutos; para el tiempo de sangrado se toma como cifra normal entre 1 y 3 minutos; en cuanto a la retracción del coágulo, es perceptible después de la primera hora notable a las 18 horas y total a las-24.

Como dato complementario, se puede practicar la prueba de la fragilidad capilar.

La alteración de estas constantes, es indicio de un estado hemorragíparo y es conveniente investigar la causa de éste y tratar de normalizar el desequilibrio.

El estudio de la orina tiene un interés diagnóstico relativo, pues salvo en algunos padecimientos renales -- que producen alteraciones en la composición química o -- física de la orina, tal estudio sólo se considera complemento clínico del estudio hemático.

En el análisis de orina se determinará la cantidad-excretada en 24 horas, el color, el aspecto, la densidad y gravedad específica, albúmina y azúcar mediante prue-- bas especiales. La presencia de éstas son datos significativos que sugieren la enfermedad renal o diabetes respectivamente.

CAPITULO III

" TECNICAS QUIRURGICAS INTRAORALES. "

La corrección del prognatismo deberá ser realizada- hasta que el crecimiento de la mandíbula en el adolescente ha llegado a su fin. En el paciente masculino dicho- crecimiento es completado alrededor de los 17 y los 18 = años, en cambio en la mujer esta etapa o fase es completada unos años antes. Un crecimiento adicional ocurre - durante los últimos años de la adolescencia, pero esta - cantidad de crecimiento no es lo suficiente como para -- posponer la cirugía hasta que esto ocurra.

En casos extremos en los que se tiene que realizar -- la operación antes de tiempo advirtiendo, que una segunda operación podría ser necesaria.

En algunos casos en los que el prognatismo no es muy severo se pueden corregir con tratamiento ortodóntico, pero la expresión facial no se va a alterar y ya la decisión que se debe tomar al escoger la técnica correctiva - será netamente estética.

Frecuentemente están indicadas las operaciones intrabucales para corregir una gran diversidad de deformidades

mandibulares y faciales.

Las incisiones intrabucales que abarcan la reflexión del mucoperiostio, para descubrir al hueso o los dientes son incisiones directas en línea recta o curvilínea que siguen la distancia más corta a través de los tejidos.

Las técnicas quirúrgicas intraorales, para reducción del prognatismo mandibular son los siguientes:

OSTEOTOMIA SAGITAL INTRABUCAL:

Obwegeser, describió un método de cortar sagitalmente la rama vertical del maxilar inferior. Modificó quirúrgicamente afecciones observadas en algunas fracturas traumáticas de la rama ascendente. Dal Pont, más tarde, añadió modificaciones que Obwegeser reconoció como claras mejoras al procedimiento original. Las modificaciones de Dal Pint aseguraron mayor superficie de contacto óseo y aumento del ángulo gonial.

TECNICA:

El procedimiento sugerido por Obwegeser y modificado por el Dal Pont es el siguiente:

1.- Se hace una incisión intrabucal sobre el borde anterior de la rama ascendente y la línea oblicua externa a través de mucosa y periostio desde un punto de 1 cm. por arriba de profundidad de la curva en el borde anterior hacia el área externa hasta el segundo premolar.

Se toma cuidado de evitar retracción lateral excesiva de tejidos bucales, que causarían dificultades para lograr el cierre final. En esta etapa los instrumentos que mejor retracción proporcionan son los retractores Obwegeser, pero con ramas de retracción más larga.

2.- El periostio externo del maxilar inferior se eleva con el elevador afiliado y de hoja ancha hasta el borde inferior y hacia atrás hasta el borde posterior de la rama ascendente. Se inserta un retractor Obwegeser de hoja larga hacia adentro en el espacio entre el periostio y el hueso para retraer el colgajo lateral.

3.- También se elevan los tejidos internos suprayacentes al agujero superior del conducto dentario inferior del lado interno de la rama ascendente, con un elevador de hoja ancha. Deberá tenerse cuidado de evitar dañar el nervio, la arteria y la vena denta--

les superiores. Por esta razón la disección hacia - atrás y algo hacia abajo, hasta el borde posterior - de la rama ascendente.

4.- Cuando se ha elevado suficiente periostio en la parte interna se inserta con cuidado un retractor de canal del tipo recomendado por Obwegeser para proteger el paquete vasculonervioso dental inferior. Un - - exceso de retracción interna en este punto puede dañar nervio y vasos, al estirarse éstos sobre los bordes afilados del agujero superior del conducto dentario inferior. La técnica para insertar el retractor del canal es muy parecida a la de elevación del pe-- riostio; se inserta hacia la escotadura sigmoidea - y después ligeramente hacia abajo, hacia el borde -- posterior de la rama ascendente.

5.- El periostio externo de la mandíbula se eleva entonces desde un área localizada entre la escotadura - - sigmoidea y el segundo premolar. Los tejidos restantes adheridos a los bordes posterior e inferior del- maxilar inferior se elevan con el elevador perióstico curvado y con borde cortante. Es esencial lograr la total elevación de éstos tejidos para realizar -- con éxito la operación.

6.- La incisión ósea interna se logra obteniendo primero

mejor visualización del área, haciendo un surco poco profundo en el extremo anterior del corte planeado - con fresa # 137707. Se hace un corte horizontal con Hall # 137315 a un nivel lo suficientemente alto --- para evitar el paquete vasculonervioso dental infe-- rior. Este corte se hace del borde posterior al an- terior, a una profundidad de la mitad del grosor de- dentro a afuera de la rama en esta área.

Usar una fuente de luz adicional como la proporciona da por el sistema Viconex, ayuda enormemente a la se guridad que pueda tener el operador de lograr una -- visualización adecuada en el campo operatorio.

7.- Se hace entonces la incisión ósea sobre la placa cor tical externa en el área recomendada por Dal Pont en su modificación de la operación original de Obwege-- ser. La configuración anatómica de la mandíbula por fuera de los molares, es la clave para la localiza-- ción del corte externo. En realidad, la anchura del área entre los molares y la línea oblicua externa -- es el indicador de si la osteotomía sagital es facti ble quirúrgicamente. La incisión ósea externa se -- hace perpendicular al borde inferior de la mandíbula hasta el hueso sangrante, desde la línea oblicua --- externa al verdadero borde inferior, cuanto más ante rior sea el corte, más fácil volerá el procedimiento

de división.

8.- Ahora se conectan los cortes interno y externo a lo-largo del borde anterior de la rama con una fresa -- # 700. El corte estrecho prepara el área para la división en fragmentos con osteotomos.

9.- La mandíbula se divide ahora usando osteótomos gruesos y anchos a los que se aplica un golpe seco con - el martillo quirúrgico. El osteótomo debe dirigirse paralelo a la corteza externa de la rama. Se logra-mejor la división torsiendo y haciendo palanca con - uno dos osteótomos Obwegeser al mismo tiempo. Los - cinceles ortopédicos comunes aunque suficientemente - grandes, no tienen mangos que faciliten la necesaria acción de torsión.

10.- En este momento generalmente podrá observarse el contenido del conducto dentario inferior. Deberá tener se cuidado de asegurarse que está adherido al frag-- mento proximal.

11.- Ahora se retira el apósito de la gargante y se fijan los dientes en la oclusión predispuesta con fijación intermaxilar. Después se coloca el fragmento maxi-- lar proximal y se establece su lingitud adecuada en-caso de operación de prognatismo o únicamente se co-

loca bien en caso de operación de retrognatismo. El llamado alambre de borde superior se colocan por detrás del área del segundo molar, bilateralmente, -- cuidando de que el cóndilo del maxilar inferior esté en la fosa glenoidea.

12.- Se coloca un catéter de aspiración por fuera del maxilar inferior a lo largo de todo el hueso expuesto y se saca de la herida por una incisión cortante en el surco bucal por delante del punto distal de la - incisión operatoria. Entonces se cierra la herida- con sutura de colchonero corredizo horizontal. No- se usan vendajes compresivos. Se recetan sistemáticamente antibióticos y esteroides como la dexametasona (decadrón).

OSTECTOMIA EN EL CUERPO DE LA MANDIBULA:

Cuando se realiza para tratar el progantismo, con-- siste en extirpar una sección medida de el cuerpo de la- mandíbula para restablecer la relación normal de los - - dientes anteriores y corregir la protrusión de la arcada inferior.

Puede realizarse por medio de una intervención quirúrgica intrabucal, extrabucal o combinada, en uno o en-

dos tiempos.

TECNICA:

Cuando se aconseja corrección del prognatismo por-ostectomía, puede llevarse a cabo sea en una operación-o en dos etapas. Varios autores opinan que la intervención en dos etapas está indicada rara vez. Es mucho -- más aconsejable realizar una ostectomía completa en una sola operación.

En operaciones de este tipo, que son abiertas y se comunica directamente con la cavidad bucal, se aconseja profilaxia con antibióticos iniciándose este el día - - anterior a la operación.

1.- Se prepara especialmente al paciente para la parte-inicial de la operación lavándole cuidadosamente la cara con jabón quirúrgico y secando escrupulosamente la cavidad bucal. La colocación de lienzos de - campo es la estándar para operaciones en la boca.

2.- Se hace incisiones en las papilas interdentales adyacentes al sitio de la ostectomía y también a través del mucoperiostio en la cresta del proceso edéntulo si se ha extirpado previamente un diente.

3.- Debe hacerse una incisión oblicua en dirección anterior y hacia abajo en el vestíbulo bucal uno o dos dientes por delante del sitio de la ostectomía.

4.- Ya que no debe hacerse esta incisión oblicua en la parte lingual de la mandíbula, suele ser necesario cortar las papilas hacia adelante incluso hasta el canino o el incisivo lateral, para poder despegar el periostio lingual sin desgarrarlo.

5.- El colgajo mucoperióstico del lado bucal se despega del hueso. Debe tenerse cuidado de proteger el nervio mentoniano. Para la retracción del colgajo intrabucalmente, preferimos un periostótomo de menor tamaño, y empleamos las cucharillas número 2 y 4 de Molt para desprendimiento y elevación del periostio.

6.- El colgajo lingual se desprende de una manera semejante hacia abajo hasta el músculo milohioideo; no es necesario desprenderlo en esta etapa.

7.- Para una incisión precisa en el hueso, se utiliza una placa de metal calibrada.

8.- Se hacen cortes verticales a través del borde alveolar con fresa de fisura # 703 en motor de 18 000 revoluciones p/m y con pieza de mano, a nivel de riesgo por encima del trayecto del nervio maxilar infe-

rior. Se extienden cuanto más abajo sea posible en las cortezas bucales lingual y se elimina la porción alveolar del hueso con pinzas de gubia, cincel o martillo. En esta etapa podrá verse o no el nervio dentario inferior.

(Si va a terminar la operación en una sola etapa, -- cubren las heridas intrabucales con compresas de gasas húmedas, pero no se cierran. Si se planea una - " segunda etapa " tardía se llevarán a cabo los pa-- sos 9, 10 y 11).

9.- Los colgajos de tejido blando se cierran a medida -- que se termina a cado lado y las heridas se dejan -- cicatrizar 3 a 5 semanas antes del segundo tiempo de la ostectomía.

10.- Durante este período entre los dos procedimientos -- quirúrgicos, los aparatos de fijación (férulas o -- aparatos de ortodoncia) se preparan y se colocan.

11.- Puede utilizarse anestesia local para todo el trabajo preoperatorio, incluyendo el primer tiempo quirúrgico. El paciente no necesita hospitalizarse, a menos que haya una razón específica para ello.

TECNICA DE LA OSTECTOMIA INTRABUCAL:

Esta operación debe hacerse con anestesia general, ya que la relajación completa es indispensable; su aplicación es en cierto modo limitada; los pacientes con bocas grandes y los tejidos fáciles de separar son los más indicados para esta operación. La escisión del hueso se hace de la manera ya descrita, empleando fresas de carburo # 703 en una pieza de mano a gran velocidad para obtener la remoción de la tabla externa, la exposición e identificación del nervio dentario inferior y después la escisión de la tabla externa. Varios autores encuentran más dificultad para controlar el progreso de la incisión en el hueso con el contrángulo y, además nunca sabemos la localización exacta del nervio hasta que lo descubrimos. También se ha encontrado dificultad para hacer los cortes en la dirección correcta, no obstante que los músculos faciales estén completamente relajados. Preferimos terminar la ostectomía por vía extrabucal. a menos que el paciente se oponga resueltamente a una cicatriz externa,

VENTAJAS DE LA OSTECTOMIA:

1.- Accesibilidad. La disección a través de los tejidos blandos hasta el borde inferior de la mandíbula

en la mitad de su cuerpo, es rápido y el acceso adecuado al área de la ostectomía se logra sin dificultad.

2.- La extirpación ósea puede hacerse sin lesionar el nervio dentario inferior, y de ocurrir esto el nervio tiende a regenerarse.

3.- Es posible inmovilizar el hueso seccionado cuando existen dientes estables en ambos fragmentos y las partes están fijas con férula intrabucal o aditamentos ortodónticos reforzados con ligaduras de alambre transóseo.

4.- Se logro buen resultado estético en casos de prognatismo ligero o moderado.

5.- La operación puede hacerse en dos etapas, realizándose la última etapa extrabucal sin comunicación del área quirúrgica.

DESVENTAJAS DE LA OSTECTOMIA:

Estas deben de tomarse muy en cuenta:

1.- Aunque puede lograrse siempre un buen perfil, no se obtiene un buen resultado estético en casos de protrusión moderada o intensa por la simple razón de que

el ángulo obtuso de la mandíbula no se corrige con-la intervención. La extirpación del cuerpo solo -- acorta el largo del hueso y la deformidad del ángulo suele acentuarse.

2.- Si es necesario quitar más de un diente, el sacrificio de las superficies funcionales es muy grande y-contraindica el procedimiento en prognatismo moderados o intensos. Cuando dos dientes se sacrificaron a cada lado, la diferencia y la distancia transversal entre los dos segundos molares y los dos bicúspides es excesiva y el grado de rotación hacia la - línea media de los fragmentos aproximales es dema-- siado grande. Hay que tener en cuenta también la - pérdida del área utilizada por el prostodoncista si el paciente se hace edéntulo.

3.- La falsa unión, aunque no es frecuente, es una complicación que debe tenerse en cuenta. La consolidación está en proporción directa al grado de la proximación de los extremos del hueso y a la inmovilización postoperatoria, dejando a un lado la posibilidad de contaminación de la cavidad bucal y de infección postoperatoria.

Si a causa de un cálculo incorrecto de la extirpa-- ción ósea los extremos del hueso no se ponen en con

tacto directo puede formarse una falsa unión. Si existe un espacio de 2 a 3 mm. La falta de unión es inevitable. La inmovilización absoluta de las partes es también esencial si se quiere asegurar la unión.

4.- La unión clínicamente firme no puede lograrse en menos de 8 semanas en los casos más favorables y puede requerir 3 meses o más.

5.- Los partidarios de la ostectomía han citado como ventaja el hecho de que los músculos de la masticación no son afectados; sin embargo, no se menciona la acción de los grupos depresores, ni su constante tendencia a producir una mordida abierta. Si esto no ocurre, hay la tendencia de los dientes anteriores a sufrir extrusión a causa de la acción muscular. Los hábitos linguales nocivos pueden favorecer estas complicaciones.

6.- La cicatrización externa es un motivo de objeción a menos que la ostectomía se realice intrabucalmente. No debe ser rechazada cuando la incisión se hace por debajo del borde inferior de la mandíbula y la sutura es cuidadosa; sin embargo, debido a un grosor excesivo de los tejidos blandos se forma una cicatriz irregular " plegada" .

OSTECTOMIA INTRAORAL DE LA RAMA SUBCONDILAR:

a).- Para la rutina del (corte o movimiento hacia otras) de cerca de 8 mm. intraoral de la rama subcondilar- una aproximación debería ser considerada. El procedimiento puede ser hecho rápidamente y este no deja cicatriz.

Cuando se hace propiamente este da unos resultados- estables. El caso ilustrado demuestra una clase -- III de maloclusión de 6 mm. y prognatismo mandibu-- lar.

b).- La mandíbula se habre al máximo insertando un blo-- que de mordida entre los dientes del lado opuesto - que va a ser seccionado primero. La incisión en el tejido blando es hecha con un bisturi diatérmico -- sobre la porción oblicua externa de la mitad hacia- el borde anterior de la rama ascendente de la mandíbula dentro del vestíbulo lateral del primer molar- mandibular.

La incisión es hecha a lo largo suficiente lateral- mente para permitir un cierre del tejido blando - - cuando se haya acompletado el procedimiento cuando - la mandíbula haya sido fijada con alabre con una -- fijación intermaxilar.

c).- Se realiza una reflección subperiostal de los bor-- des lateral posterior e inferior de la rama ascen-- dente de la mandíbula. Esto incluye la remoción -- de todo el músculo temporal de la coronoides para - una identificación visual del arco sigmoideo supe-- riormente y para prevenir recaídas. Sin embargo, -- si se eligió realizar una osteotomia intraoral de la rama invertida en L, el músculo temporal no necesi-- ta ser removido del proceso coronoides. Este proce- so es discutido en grandes detalles más tarde en es ta sección.

Un elevador de periostio es usada para levantar - - pterigoideo-meseterico y tanto como sea posible la- unión del músculo pterigoideo medio. Saliendo de - la unión del músculo pterigoideo medio al segmento- distal puede contribuir.

d).- Varias incisiones a través del periostio lateral -- ayuda en alcanzar una mejor relajación del tejido -- blando para la retracción y la exposición. Un re-- tractor especial de la rama es colocado para dar -- una retracción y protección del tejido blando adya- cente. Este retractor es curvo en la punta para -- agarrar el borde posterior de la mandíbula, por eso la rama puede ser jalada ligeramente hacia adelante

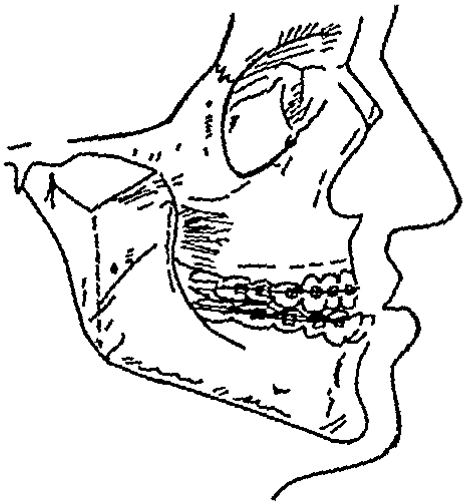

A

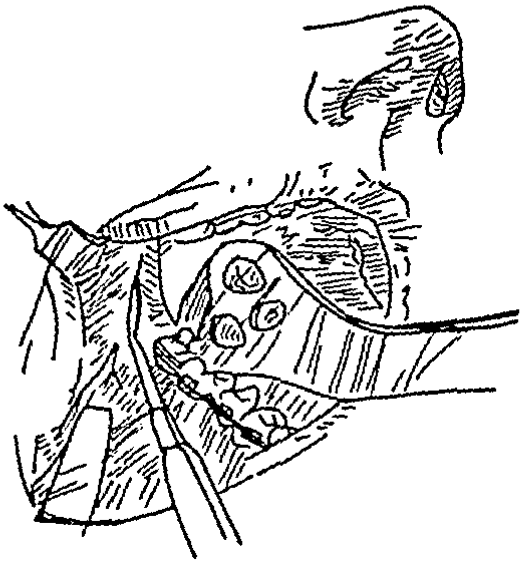

B

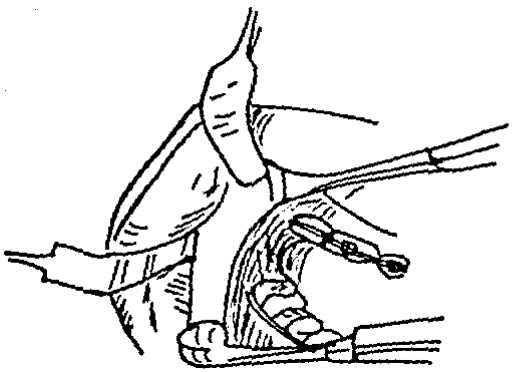

C

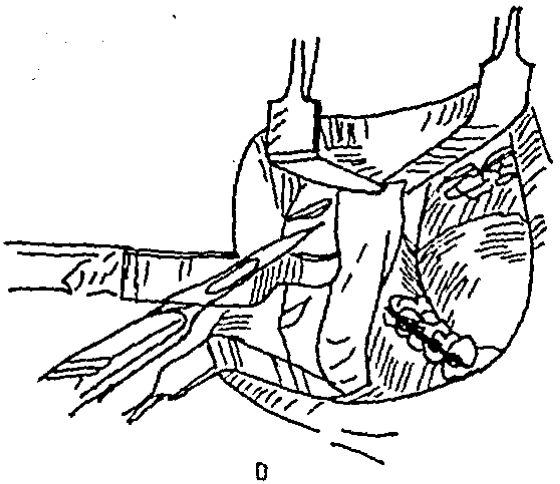

D

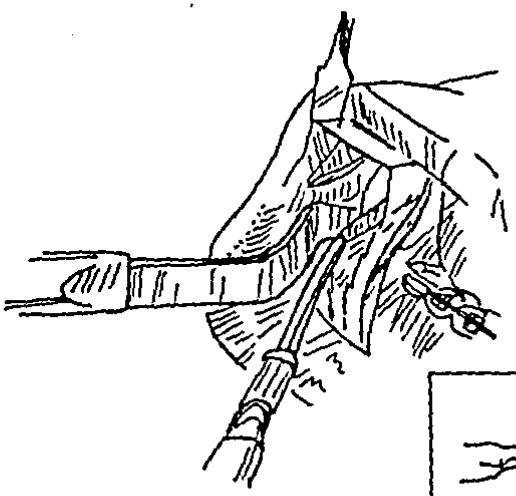

E

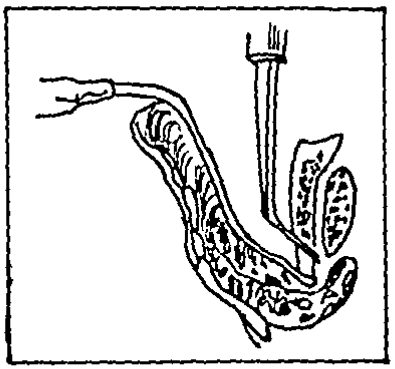

y esto mejora el acceso.

e).- El hueso cortado es del área del arco sigmoideo --- y se lleva inferiormente a la región del ángulo mandibular. Este corte es hecho con un bisturí biselado de 120° recíprocamente. Este bisel del bisturí- es especialmente importante porque el corte en ángulo del hueso ayuda a disminuir el desplazamiento medial del segmento proximal causado por el jalamiento del músculo pterigoideo medio. Si se usa un bisturí con ángulo de 90° el segmento proximal a menudo tiende a retractarse medialmente, haciendo una - posición lateral y esto es extremadamente difícil. Además el segmento proximal será desplazado más lateralmente con un bisturí de 90° de ángulo que con - el de 120° de ángulo. El bisturí y el corte están- ilustrados en una sección tangencial a través de la rama al nivel del plano oclusal.

f).- Cuando se realiza un corte subcondilar vertical, la retracción medial del segmento proximal no ocurre,- porque el músculo pterigoideo medio no esta unido - a el. Haciendo más fácil la posición del segmento- lateral proximal. Sin embargo, si el aspecto inferior del corte vertical es hecho lo más anterior en la rama, habrá menos músculo pterigoideo unido al - segmento distal de la mandíbula, y por lo tanto - -

ESTA TESIS NO DEBE
SALIR DE LA BIBLIOTECA

el músculo pterigoideo tendrá menores posibilidades de recaer. El resto de la unión del músculo al recaer segmento distal se convierte progresivamente más importante aumentando las magnitudes de la retracción mandibular.

g).- Cuando el corte del hueso es completo el segmento proximal es sostenido medialmente como un resultado del estiramiento del resto del músculo pterigoideo medial o del resto del periostio unido a el. Por lo tanto esto debería ser retractado lateralmente y el resto de la unión del músculo pterigoideo medio y remover el periostio.

h).- El elevador perióstico puede ser usado otra vez, esta vez para dar una unión adicional del músculo pterigoideo medio en el segmento distal. El segmento proximal debería de moverse libremente y permanecer en una posición pasiva lateral a la rama ascendente.

i).- Después de que se acompleta la osteotomía en ambos lados y se coloca la mandíbula en el plano oclusal, se realiza la fijación intermaxilar. La posición de los segmentos proximales es checada bilateralmente. Estos deberían descansar pasivamente lateral al segmento distal de la rama ascendente mandibular.

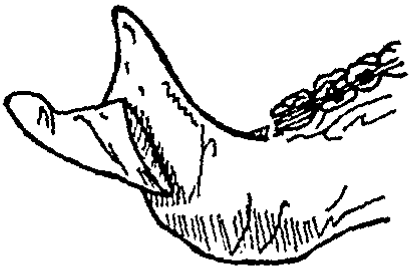

F

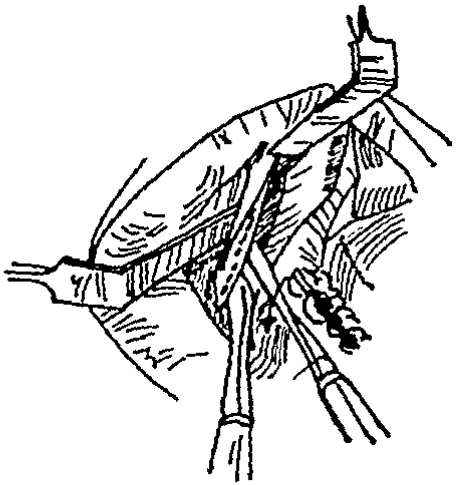

G

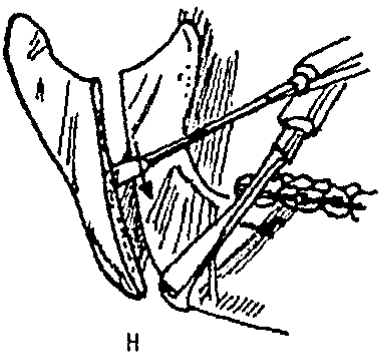

H

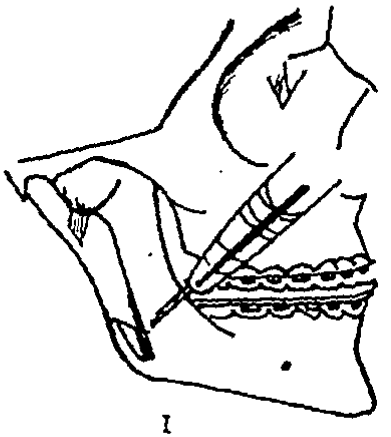

I

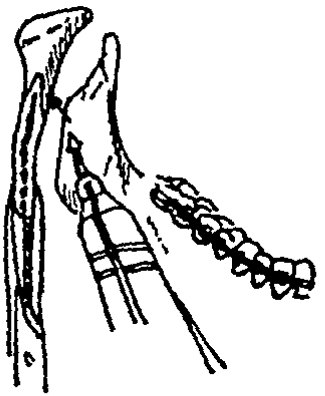

J

En el aspecto inferior del segmento proximal es - - protruyendo excesivamente lateralmente, el aspecto- inferior del segmento proximal puede ser remo- - - vido. En el aspecto superoposterior del segmento dital removido para permitir una aproximación más - pasiva de los segmentos.

Esto disminuirá el problema de distracción del cóndilo lateralmente e inferiormente fuera de la fosa- gleonoidea que de otra manera podría ocurrir cuando los segmentos sean alambrados.

j).- Con este procedimiento se ha sostenido que no se colocará alambre o que se colocará un alambre circundadando la rama para aproximar los segmentos proximal y distal. Cuando no se coloca alambre hay una- tendencia de la mandíbula a caer dentro de una clase II ligera o mordida abierta como un resultado de la cicatrización del condilo ligeramente anterior e inferior a su posición normal. Por lo tanto es preferible que se coloque alambre.

Rotando el segmento proximal ligeramente por un agujero interóseo que puede ser colocado tangencialmente a través de este dejando fuera el borde poste- - rior. En el segmento distal el anujero es colocado similarmente, aunque en un nivel ligeramente alto.

k).- El alambre se pasa como se ilustra, y cuando el -- alambre es ligeramente amarrado. Este colocará -- el condilo dentro de la fosa. Cuando se apriete - el alabre se usa un dedo para palpar por fuera - - para asegurarse que el condilo es colocado propiamente en la fosa glenoidea.

l).- Rencidir con esta operación ocurren por lo menos 3 razones relacionadas a la técnica:

1.- Estiramiento del músculo temporal.

2.- Estiramiento del músculo pterigoideo.

3.- Pobre posición condilar realizada.

En casos con mínimos movimientos posteriores estos factores son menos críticos que en casos con incremento en la cantidad de movimiento posterior. Cuando usando-este procedimiento para corregir mayormente el progna--tismo mandibular, consideración que debe ser dada para-modificar la osteotomía subcondilar intraoral, dentro - de una L invertida. Cuando esto es contemplado, en suma a la disección ya descrita se realiza una disección-en la rama medial por donde el periostio es reflejado - medialmente hasta la identificación de la língula, y entrando a la porción inferior alveolar se alcanza el paquete vasculonervioso.

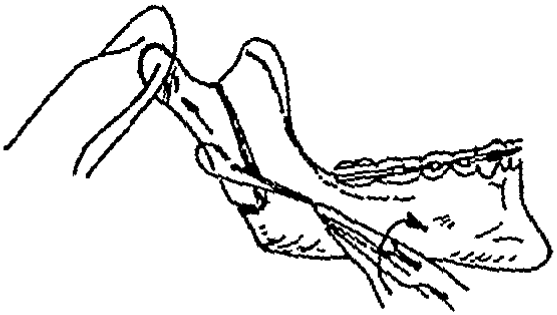

K

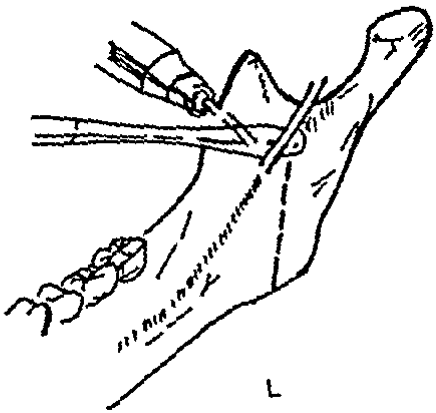

L

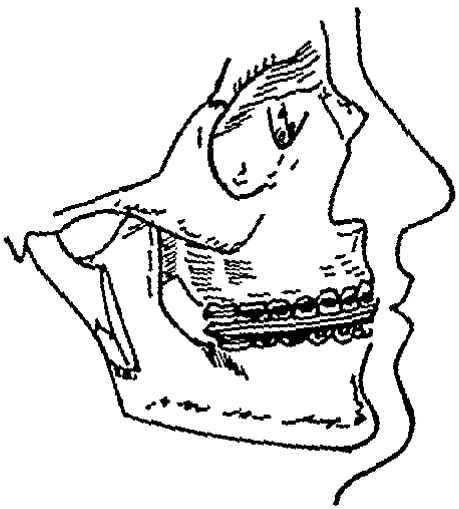

M

Después de su identificación se inserta un elevador perióstico medialmente que proteja el tejido suave y el paquete vasculonervioso así que el hueso horizontal cortado pueda ser hecho hacia ambos corticales lingual y bucal.

Este corte se extiende justo a la parte posterior de la lingula. De la extensión distal de este corte horizontal al corte vertical es hecho del aspecto lateral de L de la mandíbula como previamente se describió. Esto elimina los efectos indeseables del músculo temporal jalado y su función.

Nuestro alcance actual es realizar una osteotomía subcondilar intraoral de la rama, es casi de rutina utilizar el corte de hueso invertido en L con alambre directo como se ilustra en la Fig. 2-2 K.

C O N C L U S I O N E S.

CONCLUSIONES.

Antes de empezar la corrección quirúrgica de estas deformidades deberá valorarse cuidadosamente el problema con todos los medios coadyuvantes de diagnóstico disponible. Nunca será demasiado el hincapié que se haga en planear y seleccionar antes de operar una técnica adecuada para corregir cualquier caso dado de prognatismo.

Cuando existan diversas técnicas aceptables disponibles el cirujano deberá seleccionar el método más adecuado para el problema.

Uno de los factores más importantes es el conocimiento anatómico de las zonas que se intervienen en este tipo de operaciones. También influye enormemente en el éxito o el fracaso de la corrección del prognatismo el papel que juega el cirujano maxilofacial en la preparación psicológica y anímica del paciente puesto que al mismo se le hace saber los peligros que tiene que atravezar, los sufrimientos y sacrificios, por una operación que se hace principalmente, con fines estéticos más que por funcionales.

Otro de los factores que se debe tener muy en cuenta y no deberemos considerarlo menos importante es el estado físico del paciente, puesto que varios fracasos en estas operaciones se han debido a la desnutrición posterior a la operación por la fijación intermaxilar que dura aproximadamente de 10 a 12 semanas y la alimentación será a base de líquidos; en unos casos los pacientes han llegado a morir.

Otra lección importante es saber que no existe regla infalible con respecto a la edad acertada para operar en pacientes prógnatas. No deberá influir en los criterios para programación quirúrgica el hecho de que haga un posible crecimiento mandibular postquirúrgico. Sin embargo, todos los pacientes prógnatas deberán ser advertidos sobre esta posibilidad, y para la mayoría de los pacientes adolescentes, físicamente maduros se pospondrá la operación cuando menos durante un año durante el cual se le medirá cefalométricamente.

Se consideran generalmente que la deformidad prógnata logra su punto máximo al terminarse el crecimiento y el desarrollo corporal. En los hombres, generalmente de los 16 a 18 años y en las mujeres unos dos años antes.

Los problemas psicológicos y la desadaptación social frecuentemente justifican el pensar en realizar antes la cirugía.

B I B L I O G R A F I A.

B I B L I O G R A F I A.

1.- ALCARAZ DEL RIO, IGNACIO.
Anatomía Humana
Tomo I
México, D.F.
Editorial Librería de Medicina., 1968
P.P. 126, 128

2.- BATRES LEDON, EDMUNDO.
Procedimientos en Cirugía Bucal
Primera Edición
México, D.F.
Compañía Editorial Continental, S.A., 1980
P.P. 15, 17

3.- FIGUN MARIO, EDUARDO., GARINO RICARDO RODOLFO.
Anatomía odontológica funcional y aplicada.
Segunda Edición
Buenos Aires, Argentina
Editorial El Ateneo., 1980
P.P. 23, 26

4.- GRABER, T.M.
Ortodoncia teoría y práctica
Tercera Edición
México, D.F.
Nueva Editorial Interamericana., 1983
P.P. 57

5.- HINDS, EDWARD C., KENT W., JOHN
Tratamiento quirúrgico de las anomalías de los maxilares
Primera edición
Barcelona, España
Editorial Labor., 1974
P.P. 59, 61

6.- KRUGER O., GUSTAV.
Tratado de cirugía bucal
Cuarta edición
México, D.F.
Nueva Editorial Interamericana., 1984
P.P. 433, 444

7.- M. CASKIN, DANIEL.
Oral and Maxillofacial Surgery
Volume One
St. Louis Missouri
Edit. The C.V. Mosby Company., 1980
P.P. 58, 64

8.- QUIROZ GUTIERREZ, FERNANDO
Anatomía humana
Tomo I y II
Vigésima quinta edición
México, D.F.
Editorial Porrúa, S.A., 1984
P.P. 108, 111, 400, 404

9.- RAMFJORD SIGURD P., MAJOR, M. ASH JR.
OCLUSION
Segunda edición
México, D.F.
Editorial Interamericana., 1972
P.P. 3, 7

10.- TESTUT L., LATARJET.
Tratado de Anatomía humana
Tomo I
Novena Edición
Barcelona, España
Salvat Editores, S.A.
P.P. 247, 251

11.- WAITE, DANIEL E.
Tratado de Cirugía bucal práctica.
Segunda Edición
México, D.F.
Compañía Editorial Continental, S.A., 1984
P.P. 453, 462

12.- WILLIAM C. GRABB., M.D., JAMES W. SMITH. M.D.
Cirugía plástica.
Primera Edición
Barcelona, España
Salvat Editores, S.A., 1970
P.P. 212