

377  
Zey



UNIVERSIDAD NACIONAL AUTONOMA  
DE MEXICO

Facultad de Odontología

ENDODONCIA

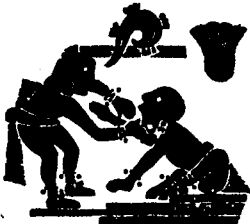
T E S I S

Que para obtener el título de  
CIRUJANO DENTISTA

presenta

JUAN RODRIGUEZ FLORES

*Mr. B...  
Director de Ingeniería Civil*



TESIS CON  
FALLA DE ORIGEN

México, D. F.

1988



## **UNAM – Dirección General de Bibliotecas Tesis Digitales Restricciones de uso**

### **DERECHOS RESERVADOS © PROHIBIDA SU REPRODUCCIÓN TOTAL O PARCIAL**

Todo el material contenido en esta tesis está protegido por la Ley Federal del Derecho de Autor (LFDA) de los Estados Unidos Mexicanos (México).

El uso de imágenes, fragmentos de videos, y demás material que sea objeto de protección de los derechos de autor, será exclusivamente para fines educativos e informativos y deberá citar la fuente donde la obtuvo mencionando el autor o autores. Cualquier uso distinto como el lucro, reproducción, edición o modificación, será perseguido y sancionado por el respectivo titular de los Derechos de Autor.

## INTRODUCCION.

### HISTORIA DE LA ENDODONCIA.

#### I.- ASPECTOS HISTOLOGICOS DEL DIENTE.

Lámina dentaria, papila dentaria, yema dentaria, etapa de casquete, etapa de campana, vaina radicular epitelial de Hertwig.

#### II.- ESMALTE, DENTINA, CEMENTO.

Esmalte; propiedades químicas, estructura, amelogénesis.

Dentina; propiedades físicas, propiedades químicas, estructura, - - dentinogénesis, importancia clínica.

Cemento; características físicas, composición química, estructura, - cementogénesis, función

#### III.- PULPA.

Anatomía, elementos estructurales, función, forma del conducto, - dirección de los conductos, disposición, longitud del diente, - - edad del diente, conductos radiculares.

#### IV.- ENFERMEDADES PULPARES.

Hiperemia pulpar, pulpitis aguda, pulpitis hiperplástica crónica, necrosis

Enfermedades periapicales; periodontitis apical aguda absceso apical agudo, periodontitis apical crónica.

#### V.- TEMAS CLINICOS AFINES.

Recubrimiento pulpar indirecto, recubrimiento pulpar directo, - - pulpotomía, pulpectomía parcial, apicectomía, obturación retrógrada.

VI.- PROCEDIMIENTOS DE DIAGNOSTICOS.

Historia médica, historia dental, exámen visual, palpación, percusión, movilidad, radiografías, pruebas eléctricas, pruebas térmicas, selec  
ción del caso.

VII.- PREPARACION DEL CONDUCTO.

Instrumental, esterilización, aplicación del dique, preparación bio-  
mecánica, irrigación, desinfección del conducto exámen bacteriológi-  
co.

VIII.- OBTURACION DEL CONDUCTO.

Obturación con gutapercha; metodo del cono unico, metodo de condensa  
ción lateral, metodo de condensación vertical, técnica seccional, --  
obturación con cono de plata, metodo del cono seccionado, técnica --  
escalonada, instrucciones al paciente después de una obturación.

IX.- FARMACOLOGIA.

ANALGESICOS, antibióticos, antiinflamatorios, sedantes, ansiolíticos,  
suplementos nutricionales, antisialagogos.

X.- COMPLICACIONES Y ACCIDENTES EN EL TRATAMIENTO.

Irregularidad en la preparación, hemorragia, fractura de la corona,-  
perforación (falsa vía), fractura de un instrumento, fractura de la-  
raíz, enfisema y edema, penetración de un instrumento en vías respi-  
ratorias o digestivas sobreobturación.

CONCLUSIONES.

BIBLIOGRAFICAS.

## INTRODUCCION.

La endodoncia es la parte de la odontología que se ocupa de la etiología, diagnóstico, prevención y tratamiento de las enfermedades de la pulpa -- dentaria y las del diente con pulpa necrotica, con o sin complicaciones-periapicales.

El problema fundamental en odontología, consiste en salvar el mayor número posible de piezas dentales mediante la prevención o curación de las enfermedades pulpaes y sus complicaciones.

Para contribuir a la efectividad de este resultado es necesario valerse de los recursos que permitan preservar total o parcialmente la vitalidad de la pulpa dental, si esto ya no fueras posible, dada la gravedad de -- la enfermedad pulpar, se debe contar con conocimientos y técnicas de -- aplicación sencilla que permitan concervar estética y funcionalmente un diente despulpado.

## HISTORIA DE LA ENDODONCIA:

En este siglo y parte del pasado, la endodoncia era conocida como - terapéutica de los conductos radiculares y también como patodoncia. Harry B. Johnston D. D. S., de Atlanta Georgia, fue conocido a comienzos de este siglo como renombrado conferencista y clínico en terapéutica de los conductos radiculares. Demostraba una versión modificada ( la propia ) de la técnica de Callahan de tratamiento y obturación - radicular, que fue conocida como técnica de Johnston-Callahan. En -- 1928 concluyo su asociación profesional con Thomas Hirman, D. D. S., y comenzó su ejercicio independiente; fue la primera práctica limitada a la endodoncia Johnston Acuño el término endodoncia del griego; endo, dentro; odous, diente; e in, sufijo que indica trabajo u ocupación; es decir trabajar dentro del diente.

En 1943, cuando un grupo de hombres se reunieron en Chicago para formar una asociación de profesionales dentales interesados en la terapéutica de los conductos radiculares, usaron el termino "ENDODONCIA" y llamaron a la Institución creada Asociación Norte Americana de endodonticistas. Desde ese día contemplaron la endodoncia como un área especial dentro de la odontología.

## CAPITULO I

### ASPECTOS HISTOLOGICOS

#### DEL DIENTE.

## HISTOLOGIA DEL DIENTE.

Cuando el embrión humano tiene tres semanas de edad, el estomodeo ya se ha formado en su extremidad cefálica. El ectodermo que lo cubre se pone en contacto con el endodermo del intestino anterior y la unión de -- estas dos capas forma la membrana bocofaríngea. Esta se rompe pronto - y entonces la cavidad bucal primitiva se comunica con el anterior. El - ectodermo bucal se apoya sobre el mesénquima subyacente separadas por - medio de una membrana basal.

Cada diente se desarrolla apartir de una yema dentaria que se forma - - profundamente, bajo la superficie en la zona de la boca primitiva que - se transformará en los maxilares. La yema dentaria consta de tres par- - tes.

- 1).- El órgano dentario, deriva del ectodermo bucal y produce esmalte.
- 2).- Una papila dentaria, proveniente del mesenquima, está origina a la pulpa y la dentina.
- 3).- Un saco dentario, que deriva también del mesenquima, forma cemento y también el ligamento periodontal.

## LAMINA DENTARIA.

Dos o tres semanas después de la rotura de la membrana bucofaríngea - cuando el embrión tiene 5 o 6 semanas de edad, se ve el primer signo - del desarrollo dentario.

El ectodermo bucal, que desde luego dará origen al epitelio bucal, -- presenta ciertas zonas de células basales que comienzan a proliferar - a ritmo más rápido que las células contiguas, originando un engrosa- - miento epitelial en la región del futuro arco dentario y se extiende - a lo largo de todo el borde libre de los maxilares.



Este es el esbozo, la porción ectodérmica del diente conocida como -  
lámina dentaria.

Yema dentaria (esbozos de los dientes).

En forma simultánea con la diferenciación de la lámina dentaria se -  
originan de ella, en cada maxilar, salientes redondas y ovoideas en -  
diez puntos diferentes que corresponden a la posición futura de los -  
dientes deciduos y que son los esbozos de los órganos dentarios, o -  
yemas dentarias.

Etapa de casquete.

Conforme la yema dentaria continúa proliferando, no se expande uni-  
formemente, hay un crecimiento desigual en sus diversas partes y da  
lugar a la formación de la etapa de casquete caracterizada por una  
invaginación poco marcada en la superficie profunda de la yema.

Epitelio dentario externo o interno.

Las células periféricas de la etapa del casquete forman el epitelio  
dentario externo en la convexidad, que consiste en una sola hilera -  
de células cuboideas y el epitelio dentario interno situado en la -  
concauidad, formado por una capa de células cilíndricas.

Reticulo estrellado (púta dental).

Las células del centro del órgano dentario epitelial, situadas entre  
los epitelios externo e interno, comienzan a separarse por aumento  
del líquido intercelular y se disponen en una malla llamada reticu-  
lo estrellado, que va a tener una consistencia acojinada que des-  
pués sostiene y protege a las delicadas células formadoras del es-  
malte.

### Papila dentaria.

El mesenquima encerrado parcialmente por la porción invaginada del epitelio dentario interno, comienza a multiplicarse bajo la influencia organizadora del epitelio proliferante del organo dentario, éste se condensa para formar la papila dentaria que es el organo formador de la dentina y del esbozo de la pulpa, la papila dentaria muestra gemación activa de capilares y mitosis y sus células periféricas contiguas al epitelio dentario interno, crecen y se diferencian despues hacia odontoblastos.

### Saco dental.

Simultaneamente al desarrollo del organo y la papila dentaria, sobreviene una condensación marginal en el mesenquima que los rodea, en ésta zona se desarrolla gradualmente una capa más densa y más fibrosa, que es el saco dentario primitivo.

### Etapa de campana.

Conforme la invaginación del epitelio profundiza y sus márgenes continuan creciendo y el organo del esmalte adquiere forma de campana.

### Epitelio dentario interno.

Está formado por una sola capa de células cilíndricas que se diferencian, antes de la amelogénesis en células cilíndricas, los ameloblastos. Aquellas células del epitelio dentario interno ejercer influencia organizadora sobre las células mesenquimatosas subyacentes, que se diferencian hacia odontoblastos.

### Estrado intermedio.

Entre el epitelio dentario interno y el reticulo estrellado aparecen algunas capas de células escamosas, llamadas estrato intermedio, que son esenciales para la formación del esmalte, pero no lo forma.

#### RETICULO ESTRELLADO.

Las células son estrelladas con prolongaciones largas que se anastomosan con las vecinas, antes de comenzar la formación del esmalte, el retículo estrellado se retrae como consecuencia de la pérdida de líquido intercelular.

#### EPITELIO DENTARIO EXTERNO.

Aquí, al final de la etapa de campana, antes de la formación del esmalte y durante su formación la superficie previamente lisa del epitelio dentario externo se disponen en pliegues. Entre los pliegues del mesénquima adyacente, el saco dentario forma papilas que contienen asas capilares y así proporcionan un aporte nutritivo rico para la actividad metabólica intensa del órgano avascular del esmalte.

#### LAMINA DENTARIA.

En esta etapa la lámina dentaria, en todos los dientes, excepto en los molares permanentes, la lámina dentaria prolifera en su extremidad profunda para originar el órgano dentario del diente permanente, mientras que se desintegra en la región comprendida entre el órgano y el epitelio bucal, aproximadamente en el momento en que se forma la primera dentina.

#### PAPILA DENTARIA.

Antes que el epitelio dentario interno comience a producir esmalte, las células periféricas de la papila dentaria mesenquimatosa se diferencian hacia odontoblastos bajo la influencia organizadora del epitelio. Adquir<sup>en</sup> ren, primero forma cuboidea y después cilíndricas y adquieren potencialidad para producir dentina.

### Saco dentario.

Antes de comenzar la formación de los tejidos dentales, el saco dentario muestra disposición circular de sus fibras y parece una estructura capsular con el desarrollo de la raíz, sus fibras se diferencian hacia fibras periodontales que quedan incluidas en el cemento y en el hueso alveolar.

### Vaina radicular epitelial de Hertwig y formación de la raíz.

El órgano dental epitelial desempeña una parte importante en el desarrollo de la raíz, pues forma la vaina radicular de Hertwig, que modela la forma de las raíces e inicia la formación de dentina, la vaina consiste únicamente de los epitelios dentarios externo e interno, sin estrato intermedio ni retículo estrellado.

Existe diferencia notable en el desarrollo de la vaina radicular epitelial de Hertwig en dientes con una raíz y en los que tienen dos o más raíces. Antes de comenzar la formación radicular, la vaina radicular forma el diafragma epitelial. Esto es que los epitelios dentarios externo e interno se doblan a nivel de la futura unión cemento-esmalte hacia un plano horizontal, estrechando la abertura cervical amplia del germen dentario. Durante el crecimiento general del órgano dentario epitelial coronal, la expansión de su abertura cervical se produce de tal modo que se desarrollan largas prolongaciones linguiformes del diafragma horizontal. De estas se van a encontrar dos extensiones en los molares inferiores y tres en los molares superiores. Estas crecen aproximándose para después fusionarse.

## CAPITULO II

### ESMALTE DENTINA

#### CEMENTO.

#### ESMALTE:

Forma una cubierta protectora, sobre toda la superficie de la corona, sobre las -  
cuspides de los molares y premolares humanos alcanza un espesor de 2 a 2.5 mm., -  
aproximadamente, adelgazando hacia abajo hasta casi como filo de navaja a nivel -  
del cuello del diente.

Debido a su elevado contenido en sales minerales y a su disposición cristalina el  
esmalte es el tejido calcificado más duro del cuerpo humano. El color de la coro  
na cubierta de esmalte varía desde el blanco amarillento hasta blanco grisáceo.

#### PROPIEDADES QUÍMICAS:

El esmalte consiste principalmente de material inorgánico ( 96 % ) y sólo una pe-  
queña cantidad de sustancia orgánica y agua.

#### ESTRUCTURA:

El esmalte está formado por bastones o prismas, vainas del esmalte y una sustancia  
interprismática de unión.

PRISMAS: Se encuentran a partir de la unión dentino esmaltica y siguen una direc-  
ción hacia afuera de la superficie del diente.

VAINAS DE LOS PRISMAS: Es una capa periférica delgada de cada prisma que está me-  
nos calcificada y contiene más sustancia orgánica que el prisma mismo.

SUSTANCIA INTERPRISMÁTICA: Los prismas del esmalte no están en contacto directo -  
entre sí, si no que están pegados por la sustancia interprismática.

LINEAS DE INCREMENTO DE RETZIUS: Estas ilustran el patrón de incremento del esmal  
te es decir, la apocición sucesiva de capas de la matriz del esmalte durante la --  
formación de la corona.

CUTÍCULA DEL ESMALTE: Esta cubre toda la superficie del esmalte en un diente re-  
cien salido, puede ser estropeada y pronto se cae de todas las superficies expues-  
tas.

PENACHOS DEL ESMALTE: Se originan en la unión dentino-esmaltica y llegan hasta al  
rededor de una tercera a una quinta parte de su espesor.

**UNION DENTINO-ESMALTICA:** La superficie de la dentina en la unión dentino-esmaltica está llena de fositas, en las depresiones poco profundas de la dentina se adaptan proyecciones redondeadas del esmalte y esta relación asegura el agarre firme del casquete del esmalte sobre la dentina.

**HUSOS DEL ESMALTE:** Son las prolongaciones odontoblasticas que pasan através de la unión dentino-esmaltica hasta el esmalte.

#### **AMELOGENESIS:**

Tomado como base la ultra estructura y la compresión, en el desarrollo del esmalte intervienen dos procesos; La formación de la matriz orgánica y la mineralización.

**FORMACION DE LA MATRIZ ORGANICA:** Los ameloblastos comienzan su actividad secretora, cuando se ha depositado una pequeña cantidad de dentina. La primera matriz de esmalte se deposita fuera de las células por los ameloblastos, en una capa delgada a lo largo de la dentina. Esta se ha denominado membrana dentino esmaltica y es continua con la sustancia interprismática, que se forma subsecuentemente.

Después de la formación de la membrana dentino esmaltica se deposita matriz entre las extremidades distales de los ameloblastos a los que rodea completamente y se les conoce como prolongaciones de tomes.

El siguiente paso en la formación de la matriz del esmalte es el llenado de las extremidades distales de las prolongaciones de tomes con material de la matriz, para formar segmentos de prismas del esmalte.

Estos dos pasos es decir, la formación de las prolongaciones de tomes y su transformación en matriz se repiten una y otra vez hasta que se forma el espesor total del esmalte. El producto final de los ameloblastos es la cutícula del esmalte.

#### **MINERALIZACION Y MADURACION DE LA MATRIZ DEL ESMALTE.**

La mineralización de la matriz del esmalte se efectúa en dos etapas, aunque el intervalo entre ellas parece ser muy corto.

En la primera, aparece mineralización parcial inmediatamente en los segmentos de matriz y la sustancia interprismática conforme se depositan. El primer mineral está en forma de apatita cristalina.

La segunda etapa o de maduración se caracteriza por la mineralización gradual hasta el final. Comienza a partir del borde de la corona y progresa hacia el cuello.

#### CONSIDERACIONES CLINICAS:

La dirección de los prismas del esmalte tiene importancia en la preparación de cavidades. Generalmente los prismas corren en ángulos rectos respecto a la dentina subyacente o con la superficie del diente. Al preparar cavidades, es importante no dejar prismas en los márgenes de la cavidad porque pronto se romperían y producirían una grieta, las bacterias se alojarían en estos espacios induciendo caries dentaria secundaria.

Las fisuras profundas situadas entre las cúspides, proporcionan zonas donde retienen los agentes productores de la caries.



## DENTINA.

La dentina constituye la mayor parte del diente. Como tejido vivo, está compuesta por células especializadas, los odontoblastos y una sustancia intercelular. Aunque los cuerpos de los odontoblastos están sobre la superficie pulpar de la dentina, toda la célula se puede considerar tanto biológica como morfológicamente, el elemento propio de la dentina.

### PROPIEDADES FISICAS.

La dentina en los dientes de personas jóvenes presenta ordinariamente color amarillento claro. Es algo más dura que el hueso pero considerablemente más blanda que el esmalte.

### PROPIEDADES QUÍMICAS:

La dentina está formada por 30 por ciento de materia orgánica (fibrillas colágenas, una sustancia fundamental de mucopolisacáridos), un 70 por ciento de material inorgánico (hidroxiapatita) y agua.

### ESTRUCTURA DE LA DENTINA:

Los cuerpos de los odontoblastos están colocados en una capa sobre la superficie pulpar de la dentina y únicamente sus prolongaciones citoplásmicas están incluidas en la matriz mineralizada, estas atraviesan el espesor total de la dentina en un canal estrecho llamado túbulo dentinal.

### TUBULOS DENTINALES:

Estos tienen forma de "S" por el curso que siguen, que es algo curvo, comienzan en ángulos rectos a partir de la superficie pulpar.

### PROLONGACIONES ODONTOBLASTICAS:

Son extensiones citoplásmicas de los odontoblastos que ocupan un espacio en la matriz de la dentina, conocido como túbulo dentinal, cerca de sus extremidades se dividen en varias ramas terminales.

### DENTINA PERITUBULAR:

Esta se compone de una zona anular transparente que rodea a la prolongación odontoblástica, del resto de la matriz más oscura, esta zona forma pared del túbulo dentinal.

**DENTINA INTERTUBULAR:** La masa principal de la dentina está constituida por la dentina intertubular, aunque está muy mineralizada, más de la mitad de su volumen está formado por matriz orgánica, Esta región se encuentra fuera de la dentina peritubular.

**COMPONENTE MINERAL.** Los cristales de apatita comprenden el componente mineral de la dentina, los cristales parecen estar orientados con sus ejes longitudinales paralelos a la dirección de las fibrillas.

**LINEAS DE INCREMENTO:** La imbricación de las líneas de incremento o de ebner - aparecen como líneas finas que corren en ángulo recto en relación a los tubulillos dentinales. El curso de las líneas indica el modo de crecimiento de la dentina.

**DENTINA INTERGLOBULAR:** Son regiones no mineralizadas o hipomineralizadas durante la mineralización de la dentina y se encuentra principalmente en la corona - cerca de la unión dentinoesmalítica.

**CAPA GRANULAR DE TONES:** Es una capa delgada de dentina, vecina al cemento, - aparece granulosa casi invariablemente, se encuentra en la raíz únicamente y no sigue el modelo de incremento del diente.

**DENTINA SECUNDARIA:** Es la dentina que frecuentemente se forma en la vida tarde y se separa de la elaborada previamente por una línea de color oscuro y se deposita sobre toda la superficie pulpar de la dentina.

**DENTINA REPARADORA:** Si las prolongaciones odontoblasticas son expuestas o cortadas, toda la célula es dañada y los odontoblastos son estimulados para efectuar una reacción de defensa, con la cual el tejido duro sella la zona lesionada, Este tejido duro es la dentina reparada.

**DENTINA TRANSPARENTE (ESCLERÓTICA):** Son zonas en las que se depositan sales de calcio alrededor de las prolongaciones odontoblasticas en degeneración, con lo que se obliteran los tubulos y se vuelven zonas transparentes, especialmente en las raíces.

**CORDONES MUERTOS:** Son zonas de dentina caracterizadas por prolongaciones odontoblasticas degeneradas, en dientes vitales como resultado de una lesión, la degeneración de odontoblastos se observa frecuentemente en los cuernos pulpares.

**DENTINOGENESIS:**

Esta aparece en una secuencia bifásica, la primera de las cuales es la elaboración de la matriz orgánica, no calcificada, llamada predentina, la segunda de mineralización, ésta no comienza si no hasta que se ha depositado una banda bastante amplia de predentina.

**PREDENTINA:**

El primer signo de desarrollo de la predentina es la aparición de haces de fibras entre los odontoblastos cercana de la membrana basal, donde las células ahora son infundibuliformes, aquí las fibras adquieren disposición divergente como abanico. Estos haces fibrales se conocen como fibras de Korff. Las fibras son el constituyente más importante de la matriz.

**MINERALIZACION:**

Después de que se han depositado varias micras de predentina, la mineralización de las capas más cercanas a la unión dentinoesmalítica, comienza en islotes pequeños, que se fusionan subsecuentemente y forman una capa continua, calcificada. Con la formación ulterior de predentina, la mineralización avanza ordinariamente hacia la pulpa como un frente más o menos paralelo a la capa odontoblastica. La secuencia básica de la mineralización en la dentina parece ser así, el depósito más temprano de cristal, se hace en placas muy finas de hidroxapatita sobre las superficies de las fibrillas colágenas y en la sustancia fundamental, subsecuentemente los cristales parecen depositarse dentro de las fibrillas mismas.

**IMPORTANCIA CLINICA:**

La rapidez y la penetración de la caries y su extensión en la dentina se debe al elevado contenido de sustancia orgánica que forma la matriz de la dentina y las vías de acceso naturales que constituyen los túbulos dentinales ya que son como especies de cañerías que permiten el paso de bacterias hasta llegar a la pulpa. Por otro lado los espacios interglobulares, la capa granular de tomes, las líneas de incremento, son estructuras hipocalcificadas que favorecen la penetración de proceso carioso.

• CEMENTO:

Es un tejido especializado, calcificado, mesodérmico. Un tipo de hueso modificado que cubre la raíz anatómica de los dientes; el cemento proporciona el medio para la unión de las fibras que unen al diente con las estructuras que lo rodean.

CARACTERÍSTICAS FÍSICAS:

La dureza del cemento adulto, o completamente formado, es menor que la de la dentina, es de color amarillo claro y se distingue fácilmente del esmalte por su falta de brillo y su tono más oscuro, es ligeramente más claro que la dentina.

COMPOSICIÓN QUÍMICA:

El cemento adulto consiste de alrededor de 45 a 50 por ciento de sustancias -- inorgánicas (fosfatos de calcio). Y del 50 al 55 por ciento de material orgánico (colágena y mucopolisacáridos) y agua.

CEMENTÓGENESIS:

Cuando la dentina de la raíz ha comenzado a formar bajo la influencia organizadora de la vaina radicular epitelial, se encuentra separada del tejido conjuntivo vecino por epitelio, sin embargo pronto se rompe la continuidad de la vaina ya sea por degeneración del epitelio o por proliferación activa del tejido conjuntivo y se establece el contacto desde la superficie de la dentina radicular con las células del tejido conjuntivo periodontal y forman cemento.

CEMENTOBLASTOS:

Son células del tejido conjuntivo laxo en contacto con la superficie radicular, se diferencian hacia células cuboideas que producen cemento en dos fases consecutivas.

En la primera fase se deposita tejido cementoide, aquí los cementoblastos emplean material colágeno de las fibras argirófilas del tejido conjuntivo, para incorporar el material colágeno en la sustancia cementoide en forma de fibrillas colágenas. Al mismo tiempo, los mucopolisacáridos del tejido conjuntivo son cambiados químicamente y polimerizados en la sustancia fundamental.

En la segunda fase, que se caracteriza por el cambio de la estructura molecular de la sustancia fundamental, lo más probable es una despolimerización y su combinación con fosfatos de calcio, que se depositan como cristales de apatita.

El crecimiento del cemento es un proceso rítmico, únicamente se ve una capa delgada de tejido cementoide sobre la superficie del cemento, mientras se deposita una nueva capa.

Las fibras del tejido conjuntivo del ligamento periodontal, pasan entre los cementoblastos hasta el cemento, están incluidos en el cemento y sirven como enlace entre el diente y el hueso que lo rodea, las porciones incluidas se conocen como fibras de "Sharpey"

#### ESTRUCTURA:

Desde el punto de vista morfológico se pueden diferenciar dos clases de cemento acelular y celular.

#### CEMENTO ACELULAR:

Este puede cubrir a la dentina radicular desde la unión cemento esmáltica - hasta el vértice, pero a menudo falta en el tercio apical de la raíz, aquí el cemento puede ser enteramente celular.

El cemento acelular parece consistir únicamente de la sustancia intercelular calcificada y contiene las fibras de Sharpey incluidas, porque sus células limitan su superficie.

#### CEMENTO CELULAR:

Este se forma ordinariamente sobre la superficie del cemento celular, pero puede comprender todo el espesor del cemento apical, siempre es más grueso alrededor del vértice y su crecimiento contribuye al alargamiento de la raíz. Las células incluidas en el cemento celular, los cementocitos se encuentran en espacios llamados lagunas, tienen un cuerpo celular con muchas prolongaciones que se anastomosan con las vecinas y la mayor parte de las prolongaciones se dirigen hacia la superficie periodontal del cemento.

#### UNIÓN CEMENTO ESMÁLTICA:

La relación entre el cemento y el esmalte en la región cervical de los dientes es variable. En algunas ocasiones el cemento se encuentra en el borde cervical del esmalte en una línea bien definida como borde de cuchillo; En otros dientes, el cemento cubre el borde cervical del esmalte por una distancia corta.

#### UNION CEMENTO DENTINAL.

La superficie de la dentina, sobre la cual se deposita el cemento normalmente es lisa en los dientes permanentes, sin embargo la unión cemento -- dentinal a veces es festoneada en los dientes desiguos, la adherencia del cemento a la dentina, en ambos casos es muy firme.

#### FUNCION:

Las funciones del cemento son las siguientes:

- 1).- Anclar al diente al alvéolo óseo por conexión de las fibras.
- 2).- Compensar, mediante su crecimiento la pérdida de sustancia dentaria consecutiva al desgaste oclusal.
- 3).- Contribuir mediante su crecimiento, la erupción oclusomesi al continua de los dientes.

C A P I T U L O   I I I

P U L P A .

## PULPA:

La pulpa dental es tejido conectivo proveniente del mesénquima de la papila dental y ocupa la cámara pulpar y los conductos radiculares. Es un tejido -- que conserva su aspecto mesénquimatoso durante toda la vida. La mayor parte de sus células tienen forma estrellada y están conectadas entre sí por largas prolongaciones citoplasmáticas.

### Anatomía.

#### Cámara Pulpar.

La pulpa dentaria ocupa la cavidad pulpar, formada por la cámara pulpar coronal y los canales radiculares. La pulpa, forma continuidad con los tejidos -- pariapicales a través del agujero o agujeros apicales. En los individuos jóvenes, la forma de la pulpa sigue aproximadamente, los límites de la superficie externa de la dentina y las prolongaciones hacia las cúspides del diente, se llaman cuernos pulpares. En el momento de la erupción la cámara pulpar es -- grande, pero se hace más pequeña conforme avanza la edad debido al depósito -- ininterrumpido de dentina, la dimensión de la pulpa se reduce principalmente -- en sentido oclusal si se hace necesario abrir la cámara pulpar para tratamien -- to, debe tenerse en cuenta su tamaño y su variación de forma.

#### Canal radicular.

Este sufre cambios con la edad también ya que durante la formación radicular -- la extremidad apical radicular es una abertura amplia limitada por el diafragma -- epitelial. Conforme prosigue el crecimiento se forma más dentina de tal -- manera que cuando la raíz del diente ha madurado, el canal radicular es más -- estrecho.

Los canales radiculares no son siempre rectos y únicos, si no varían por la -- presencia de canales accesorios.

El problema de los canales radiculares accesorios en los trabajos hechos so -- bre canales radiculares desempeña parte importante al juzgar el desenlace -- del tratamiento endodóntico, dudoso si no se obtiene la esterilización comple -- ta del canal. Las ramificaciones laterales de la pulpa rara vez se ven en -- las radiografías y son omitidas frecuentemente en el tratamiento y llenado -- del canal radicular.



Una explicación posible para el desarrollo de todas las ramificaciones laterales de los canales pulpaes puede ser un defecto en la vaina radicular epitelial de Hertwig, durante el desarrollo de la raíz, en el sitio de un vaso sanguíneo supernumerario más grande.

#### Agujero apical.

Siempre tiene variaciones en la forma el tamaño y la localización del agujero apical y es rara una abertura apical recta y regular. Los cambios que sufren -- pueden ser debidos a influencias funcionales sobre los dientes. Un diente puede ser ladeado por presión horizontal o puede emigrar en sentido mesial, lo -- que causa desviación del vértice en dirección opuesta.

#### Elementos estructurales.

La pulpa es un tejido conjuntivo laxo especializado. Está formado por células, fibroblastos y una sustancia intercelular. Esta a su vez consiste de fibras y de sustancias fundamental. Además de las células defensivas y los cuerpos de - las células de la dentina, los odontoblastos, constituyen parte de la pulpa dentaria.

#### Fibroblastos y fibras.

Los fibroblastos son elementos celulares del tejido conjuntivo laxo de la pulpa. Las fibras de la pulpa son en parte argirofilas y en parte colagenas maduras. Durante el desarrollo el número relativo de elementos celulares de la pulpa dental disminuye, mientras que la sustancia intercelular aumenta. Conforme aumenta la edad hay reducción progresiva en la cantidad de fibroblastos, acompañada por aumento en el número de fibras. En un diente plenamente desarrollado los - elementos celulares disminuyen en número hacia la región apical y los elementos fibrosos se aumentan más abundantemente.

#### Vasos sanguíneos.

La irrigación sanguínea de la pulpa es abundante. Los vasos sanguíneos de la - pulpa dentaria entran por el agujero apical y ordinariamente se encuentra una - arteria y una o dos venas en éste. La arteria, que lleva la sangre a la pulpa, se ramifica formando una red tan pronto entra al canal redicular, las venas reconocen la sangre de la red capilar y la regresan, a través del agujero apical, - hacia vasos mayores.

### Vasos linfáticos.

Existen vasos linfáticos en la pulpa dental, pero se necesitan métodos especiales para hacerlos visibles, pues la técnica histológica de rutina no los revela. Su presencia se ha demostrado mediante la aplicación de colorantes en el interior de la pulpa, que son transportados hacia los linfáticos regionales.

### Odontoblastos.

El cambio más importante en la pulpa dentaria, durante el desarrollo, es la diferenciación de las células del tejido conjuntivo cercanas al epitelio dentario hacia odontoblastos. Los odontoblastos están conectados entre sí y con las células vecinas de la pulpa mediante puentes intercelulares.

Los odontoblastos, forman la dentina y se encargan de su nutrición tanto histológicamente como biológicamente deben ser considerados como células de la dentina.

### Células defensivas.

Son elementos celulares, ordinariamente asociadas a vasos sanguíneos pequeños o a capilares, son muy importantes para la actividad defensiva de la pulpa, especialmente en la reacción inflamatoria. En la pulpa normal se encuentran en estado de reposo.

Un grupo de estas células es de los histiocitos o células adventiciales, generalmente se encuentran a lo largo de los capilares. Durante el proceso inflamatorio recoge sus prolongaciones citoplásmicas y adquieren forma redondeada luego emigran al sitio de la inflamación y se transforman en macrófagos. Otro tipo de células, es el de reserva del tejido conjuntivo la célula mesenquimatosa indiferenciada, estas son pluripotentes, es decir que bajo estímulos adecuados se transforman en cualquier tipo de elementos del tejido conjuntivo. En una reacción inflamatoria pueden formar macrófagos o células plasmáticas y después de la destrucción de odontoblastos emigran hacia la pared dentinal, a través de la zona de weil y se diferencian en células que producen dentina reparadora.

#### Nervios.

La inervación de la pulpa dentaria es abundante. Por el agujero epical entran gruesos haces nerviosos que pasan hasta la porción coronal de la pulpa, donde se dividen en numerosos grupos de fibras y finalmente dan sus fibras aisladas y sus ramificaciones, por lo regular, los haces siguen a los vasos sanguíneos pequeños y capilares.

La mayor parte de las fibras nerviosas que penetran a la pulpa son meduladas y conducen la sensación de dolor. Es un hecho peculiar que cualquier estímulo -- que llegue a la pulpa siempre provocará únicamente dolor. Para la pulpa no hay posibilidad de distinguir entre calor, frío, toque ligero, presión o sustancias químicas el resultado siempre es dolor.

#### Función de la pulpa.

##### Formadora.

La pulpa dentaria de origen mesodérmico y contiene la mayor parte de los elementos celulares y fibrosos encontrados en el tejido conjuntivo laxo. La función primaria de la pulpa es la producción de dentina.

##### Nutritiva.

La pulpa proporciona nutrición a la dentina, mediante los odontoblastos, utilizando sus prolongaciones. Los elementos nutritivos se encuentran en el líquido tisular.

##### Sensorial.

Los nervios de la pulpa contienen fibras sensitivas y motoras, las fibras sensitivas que tienen a su cargo la sensibilidad de la pulpa y la dentina conducen la sensación de dolor únicamente sin embargo la función principal parece ser la iniciación de reflejos para el control de la circulación en la pulpa. La parte motora del arco reflejo es proporcionada por las fibras viscerales motoras, que terminan en los músculos de los vasos sanguíneos pulpares.

##### Defensiva.

La pulpa está protegida contra lesiones externas, siempre y cuando se encuentre rodeada por la pared íntacta de dentina. Sin embargo si se expone a irritación -- ya que sea de tipo mecánico, térmico, químico o bacteriano, puede desencadenar una reacción eficaz de defensa.

#### FORMA DEL CONDUCTO RADICULAR.

Interesa especialmente conocer la forma que ofrece un conducto radicular. Debido a que durante la preparación biomecánica deberá ampliar y alisar las paredes procurando dejar el conducto lo más circular posible o, al menos, con curvas suaves y lisas.

Muchos conductos son de sección casi circular, como lo son los de incisivos centrales superiores, mesiales de molares inferiores palatinos y distovestibulares de molares superiores y frecuentemente los premolares superiores con dos conductos.

Pero en otros dientes, los conductos suelen ser aplanados en sentido mesiodistal en mayor o menor cuantía, como lo son incisivos y caninos inferiores, premolares inferiores, conducto distal único en molares inferiores, conducto único en premolares superiores conducto único mesiovestibular en molares superiores y ligeramente caninos e incisivos laterales superiores.

Por lo general, todos los conductos tienden a ser de sección circular en el tercio apical, pero los aplanados pueden tener sección oval o elíptica.

#### DIRECCION DE LOS CONDUCTOS RADICULARES.

Los conductos pueden ser rectos, pero se considera como normal cierta tendencia a curvarse débilmente hacia distal.

Pero en ocasiones la curva es más intensa y puede llegar a formar encorvaduras, acodamientos y dilaceraciones que pueden dificultar el tratamiento endodóntico. Si la curva es doble, la raíz y por tanto, el conducto, puede tomar forma de bayoneta.

#### DISPOSICION DEL CONDUCTO.

Cuando en la cámara pulpar se origina un conducto, éste se continúa por lo general hasta el ápice uniformemente, pero puede presentar algunas veces - los siguientes accidentes de disposición;

1.- Bifurcarse; 2) bifurcarse para luego fusionarse y 3) bifurcarse, para después de fusionarse volverse a bifurcar.

Si en la cámara se originan dos conductos, éstos podrán ser;

1.- Independientemente paralelos; 2) paralelos, pero intercomunicados; 3) dos conductos fusionados, y 4) fusionados, pero luego bifucados.

Cada conducto puede tener ramas laterales que vayan a terminar en el cemento y se dividen en transversas, oblicuas y acodadas según su dirección.

#### LONGITUD DEL DIENTE.

Antes de comenzar todo tratamiento endodóntico, se tendrá que presentar la longitud media de la corona y raíz, recordando que ésta cifra puede modificarse de 1 a 3 mm. en mayor o menor longitud.

Es la radiografía preoperatoria con un instrumento dentro de los conductos, el que indicará la verdadera longitud del diente, factor y dato estrictamente necesario para una correcta preparación quirúrgica y una obturación perfecta.

#### EDAD DEL DIENTE.

El ápice es formado y calcificado por lo menos tres años después de la - erupción. Respecto al lumen del conducto, se va estrechando gradualmente a medida que pasan los años. Estos conceptos tienen gran importancia en la endodoncia de dientes en niños y pacientes jóvenes.

### CONDUCTOS RADICULARES.

Los conductos de los incisivos centrales superiores en general son grandes, únicos, de forma cónica y sólo ocasionalmente presentan conductos accesorios. Su longitud total promedio es 22.5 mm.

El canino superior; tiene un conducto principal recto, más amplio en sentido bucolingual que en sentido mesiodistal. Su longitud total promedio es de 26 mm.

El primer premolar superior; ya presente una o dos raíces, por lo común - tiene dos conductos, uno vestibular y otro palatino siendo este el mayor. Su longitud es de 20.0 mm.

El segundo premolar superior; tiene un conducto, cuando existen dos, - pueden estar separados en toda su extensión, o converger a medida que se acercan al ápice, para formar un conducto unico su longitud es de 21.5 mm.

El primer molar superior; tiene tres raíces. La raíz palatina tiene un sólo conducto, amplio y de fácil ubicación, la raíz distovestibular tiene un conducto estrecho ( excepcionalmente puede tener dos ), pero la raíz mesiovestibular, al ser aplanada en sentido mesiodistal, puede tener un sólo conducto aplanado, o tener dos independientes o confluentes. Su longitud es de 20.8 mm.

El segundo molar superior; Normalmente presenta tres raíces, la raíz mesiovestibular tiene u sólo conducto ( puede tener dos), las raíces distovestibular y palatina tiene siempre un sólo conducto. Su longitud total promedio es de 20.0 mm.

Localización de los conductos en dientes posteriores.

Molares superiores, para localizar el conducto mesio bucal se le encontrará con facilidad deslizando el instrumento en dirección bucopalatina.

Para el conducto distobucal se inclina el instrumento ligeramente desde mesial hacia distal.

Los incisivos centrales e incisivos laterales inferiores; muestran conductos únicos y estrechos achatados en sentido mesiodistal los cuales, a diferencia de los superiores, algunas veces están divididos por un tabique dentinario para formar un conducto vestibular y otro lingual. Su longitud total para los incisivos centrales es 20.3 mm. y para los laterales 21.5 mm.

El canino inferior; Generalmente tiene un sólo conducto, pero algunas veces posee dos. Tiene una longitud total promedio de 25.6 mm.

El primer premolar inferior; Tiene un conducto único y cónico.

Algunas veces la raíz se bifurca en tercio apical. Mide 21 mm.

El segundo premolar; Presenta un conducto único y de forma cónica. Su longitud total es de 22.3 mm.

El primer molar inferior; tiene en su raíz mesial generalmente dos conductos, uno vestibular y otro lingual, bien delimitados y relativamente estrechos, pero la raíz puede presentar un sólo conducto amplio y aplanado en sentido mesiodistal o dos conductos uno vestibular y otro lingual. Su longitud total es 21 mm.

El segundo molar inferior; tiene dos raíces, pero por lo general tiene tres conductos, el conducto distal es grande, redondeado o ligeramente achatado, y dos conductos mesiales, el mesiolingual y mesiobucal. Su longitud total promedio es 19.8 mm.

## CAPITULO IV

### ENFERMEDADES PULPARES.



#### ENFERMEDADES PULPARES.

La pulpa como otros tejidos conectivos del organismo, reaccionan a la infección bacteriana o a otros estímulos mediante la inflamación. Sin embargo, -- ciertas características anatómicas de este tejido conectivo especializado -- tienden a alterar naturaleza y curso de esta reacción. El encierro del tejido pulpar dentro de las partes calcificadas de dentina impide el agrandamiento exagerado del tejido que hay en las fases hiperémicas y adematosa de la -- inflamación en otros tejidos.

#### PULPITIS REVERSIBLE FÓCAL (HIPEREMIA PULPAR).

Es una de las formas más incipientes conocidas. Esta pulpitis transitoria, temp rana, leve, localizada principalmente en los extremos pulpares de los -- túbulos dentinales irritados, es conocida como pulpitis reversible focal.

#### CARACTERISTICAS HISTOLOGICAS.

La pulpitis se caracteriza, microscópicamente, por la dilatación de los vasos pulpares. El líquido de edema se puede acumular debido a la lesión en las paredes capilares, que permite la extravasación de globulos rojos o -- cierta diapedesis de los leucocitos. Es posible que la menor velocidad del torrente sanguíneo y hemoconcentración ocasionada por la trasudación del líquido de los vasos cause trombosis.

#### CARACTERISTICAS CLINICAS.

Un diente con pulpitis focal es sensible a los cambios térmicos en particular al frío. La aplicación de hielo o líquidos fríos a los dientes genera dolor, que desaparece al retirar el irritante térmico o al restaurarse la -- temperatura normal. También estos dientes reaccionan a la estimulación -- con el probador pulpar eléctrico accionado a baja corriente, lo cual indica que el umbral doloroso es más bajo, o que la sensibilidad es mayor, que el de los dientes vecinos normales.

Los dientes así afectados suelen presentar caries profundas, restauraciones metálicas grandes sin aislación adecuada, o restauraciones con márgenes defectuosos.

Por lo general la pulpitis focal es considerada una lesión reversible siempre que el irritante sea eliminado antes que la pulpa sea intensamente dañada. Por lo tanto es preciso eliminar y restaurar la caries o reemplazar las obturaciones defectuosas lo antes posible, si no se corrige la causa primaria terminará por producirse una pulpitis generalizada.

Este problema pulpar puede ser tratado de la mejor manera, aplicando una sedación pulpar por unas semanas y colocando posteriormente una restauración con una buena base.

#### PULPITIS AGUDA.

La inflamación aguda generalizada de la pulpa dental es una secuela inmediata de la pulpitis reversible focal, aunque también puede ocurrir como una exacerbación aguda de un proceso inflamatorio crónico.

#### CARACTERISTICAS HISTOLOGICAS.

La pulpitis aguda se caracteriza por la continua dilatación vascular al igual que la pulpitis reversible focal, además acompañada por la acumulación de adema en el tejido conectivo que circundan los pequeños vasos sanguíneos, la pavimentación de leucocitos polimorfonucleares se hace evidente a través de las paredes de estos conductos vasculares, y emigran rápidamente a través de las estructuras tapizadas de epitelio en cantidades crecientes.

Pronto es posible encontrar grandes acumulaciones de leucocitos especialmente debajo de una penetración de caries. Cuando se llega a esta fase, los odontoblastos de esta zona están destruidos.

### CARACTERISTICAS CLINICAS.

La pulpitis aguda suele producirse en dientes con caries o restauraciones grandes, no pocas veces alrededor de una defectuosa, en torno de la cual -- habia caries recidivante. Aún en sus fases primitivas en que la reacción -- afecta sólo una porción de la pulpa, que por lo general es una zona que -- esté debajo de la caries, los cambios térmicos y en especial el hielo o bebidas frías generan un dolor relativamente intenso.

Después como una porción mayor de la pulpa es afectada por la formación de un absceso intrapulpar, el dolor puede tornarse más intenso, descrito como de tipo lascinante, puede ser continuo y su intensidad aumentar cuando el -- paciente está acostado.

Es más factible que haya dolor intenso cuando la entrada a la pulpa no sea amplia, ya que la presión aumenta debido a la falta de salida del exudado -- inflamatorio y hay una repida expansión de la inflamación a la pulpa con dolor y negrosis.

Cuando las cavidades son abiertas y grandes, no hay oportunidad para que se origine una gran presión, así el proceso inflamatorio no tiende a extenderse rápidamente por la pulpa. En este caso el dolor experimentado es sordo y pulsátil, pero el diente sigue sensible a los cambios térmicos.

### TRATAMIENTO.

Para la pulpitis aguda que abarca la mayor parte del tejido pulpar, no hay tratamiento que sea capaz de conservar la pulpa.

En los casos incipientes de pulpitis aguda que afecta sólo una zona limitada del tejido, se puede practicar una pulpotomía, o la colocación de hidroxido de calcio, que favorece la calcificación en la entrada de los conductos radiculares, puede dar como resultado la sobrevivencia del diente.

Los dientes con pulpitis aguda puede ser tratado mediante la obturación de los conductos radiculares, siempre que la cámara pulpar y conductos radiculares puedan ser esterilizados.

### PULPITIS HIPERPLASTICA CRÓNICA (POLIPO PULPAR).

Esta forma de pulpopatía crónica no es común y ocurre como lesión crónica desde el comienzo o como fase crónica de una pulpitis aguda crónica.

#### CARACTERÍSTICAS HISTOLÓGICAS.

El tejido hiperplástico es básicamente, tejido de granulación, compuesto de delicadas fibras conectivas intercaladas con cantidades variables de pequeños capilares. El infiltrado celular inflamatorio es común, principalmente linfocitos y plasmocitos a veces junto con leucocitos polimorfonucleares. A veces la proliferación de fibroblastos y células endoteliales es prominente.

#### CARACTERÍSTICAS CLÍNICAS.

La pulpitis hiperplástica crónica es, en esencia, una proliferación exagerada y exuberante del tejido pulpar inflamado crónicamente. Se da casi exclusivamente en niños y adultos jóvenes, en dientes con caries grandes y abiertas. La pulpa así afectada se presenta como un glóbo rojo o rosado de tejido que produce la cámara pulpar y suele ocupar la totalidad de la cavidad. Como el tejido hiperplástico contiene pocos nervios, es relativamente insensible a la manipulación. La lesión puede o no sangrar con facilidad, según el grado de irritación del tejido. Los dientes afectados con mayor frecuencia por este fenómeno son los primeros molares permanentes.

#### TRATAMIENTO.

La pulpitis hiperplástica crónica puede persistir como tal por muchos meses o hasta varios años. La lesión no es reversible y puede ser tratada por extracción del diente o por la extirpación de la pulpa.

## NECROSIS.

Puede generarse una necrosis por una pulpitis no tratada o puede ser la consecuencia inmediata de una lesión traumática que corte el aporte sanguíneo a la pulpa. Los restos necróticos de la pulpa pueden estar en licuefacción o coagulación, pero de todos modos la pulpa está muerta.

La necrosis pulpar total, antes que afecte clínicamente el ligamento periodontal, suele ser asintomática. No dará respuesta a las pruebas de vitalidad.

A veces con los dientes anteriores, la corona se oscurecerá.

La necrosis no tratada puede extenderse más allá del agujero apical, donde causará una inflamación del ligamento periodontal produciendo una periodontitis - apical aguda.

Clinicamente, podemos distinguir pulpitis reversible e irreversible de necrosis. Un diente necrótico puede tener vascularizado el tercio apical del conducto, pero esto sólo podrá ser confirmado durante la limpieza quimiomecánica - pues la necrosis parcial es una clara posibilidad.

Cualquiera que sea el tipo de necrosis, el tratamiento siempre será la terapéutica endodóntica.

## ENFERMEDADES PERIAPICALES.

### PERIODONTITIS APICAL AGUDA.

Esta significa inflamación dolorosa local alrededor del apice de un diente. La causa puede ser una extensión de la enfermedad pulpar al tejido periapical. También puede ser causada por procedimientos endodónticos que inadvertdidamente se extienden más allá del agujero apical. Hasta puede estar asociada con una pulpa viva normal que haya sufrido traumatismo oclusal -- por una restauración alta o por bruxismo.

El clínico debe reconocer que puede encontrar periodontitis apical aguda -- tanto en dientes vivos como en aquellos sin vitalidad.

Radiográficamente, el ligamento periodontal apical puede aparecer normal o quizá ligeramente ensanchado, pero el diente está perfectamente sensible a la percusión. Hasta puede haber cierta sensibilidad a la palpación. Si -- no se le trata, la periodontitis apical aguda localizada puede continuar -- su extensión, pueden aparecer síntomas adicionales y se puede desarrollar un absceso apical agudo.

Si el diente estuviera necrótico, se debe iniciar inmediatamente la terapéutica endodóntica. Sin embargo en un diente vivo, la eliminación de la causa.

### ABSESO APICAL AGUDO.

Es una de las enfermedades dentarias más graves que podemos encontrar. Radiográficamente, el diente puede aparecer perfectamente normal o quizá -- con un ligamento periodontal ligeramente ensanchado. La causa es una etapa avanzada de periodontitis apical aguda a partir de un diente necrótico, con el resultado de una inflamación supurante extensa. El absceso agudo -- es fácil de diagnosticar por sus signos y síntomas obvios; la instalación -- rápida de una tumefacción leve a grave, color leve a severo extrema sensibilidad a la palpación y la percusión y la movilidad dentaria.

La extensión y distribución de la tumefacción está determinada por la ubicación del apice, las inserciones musculares adyacentes y el grosor de la lámina cortical.

El tratamiento es el mismo que el de cualquier absceso, hay que establecer su drenaje. Esto se realiza mediante la apertura de la cámara pulpar o la extracción del diente. A veces, es posible conservar la pieza y realizar el tratamiento endodóntico.

#### PERIODONTITIS APICAL CRÓNICA.

En razón de su cronicidad, la periodontitis apical crónica tiende a ser -- asintomática, aunque puede haber una ocasional sensibilidad leve a la palpación y a la percusión. Sólo microscópicamente podrían ser diagnosticadas estas lesiones como granulomas, abscesos o quistes. El estado de equilibrio dinámico entre los mecanismos de defensa del huésped y la infección proveniente del conducto se manifiesta por una radiolucidez periapical.

El diagnóstico se confirma por la ausencia total de síntomas, la presencia de la radiolucidez y la ausencia de vitalidad pulpar. Radiográficamente - estas lesiones pueden aparecer grandes o pequeñas, difusas o bien circunscritas.

La presencia adicional de una fístula indica la franca producción de pus, - faltan los síntomas, porque el pus drena a través de la fístula.

Las alteraciones periapicales dinámicas son constantes. La producción de - pus puede cesar espontáneamente, por un tiempo, con cierre de la fístula. Cuando se eliminan los contenidos necróticos de un conducto durante el tratamiento endodóntico, la fístula suele cerrar permanente poco después.

## CAPITULO V

### TEMAS CLINICOS AFINES.



#### RECUBRIMIENTO PULPAR INDIRECTO.

La protección pulpar indirecta representa un esfuerzo por mantener y proteger la vitalidad de un diente con dentina cariada profunda. El propósito del tratamiento es intentar la remineralización de los tejidos por aplicación de una capa de hidróxido de calcio sobre la dentina infectada después de haber sido eliminada la capa de dentina infectada. En los dientes permanentes donde son evidentes las lesiones cariosas profundas, esa remineralización podría evitar la necesidad de exposición pulpar o terapéutica endodóncica.

#### INDICACIONES.

- 1.- El diente debe estar asintomático.
- 2.- La pulpa debe estar viva.
- 3.- No debe haber dolor.
- 4.- El paciente debe gozar de buena salud.

#### CONTRAINDICACIONES.

- 1.- Dolor al frío o calor.
- 2.- Dolor pulsátil.
- 3.- Acentuada sensibilidad a la percusión.
- 4.- Alteraciones radiográficas periapicales relacionadas con la pulpa.
- 5.- Excesiva constricción de la cámara pulpar o los conductos.
- 6.- Reabsorción de más de dos tercios de las raíces en dientes primarios.

PROCEDIMIENTO.

- 1.- Radiografías preoperatorias periapical y de aleta mordible del diente por tratar.
- 2.- Anestésiar el diente.
- 3.- Aislar el diente con dique de goma.
- 4.- Eliminar el tejido dentario sólo lo suficiente para tener - - acceso a la lesión.
- 5.- Eliminar sólo la dentina cariada superficial, blanda, esponjosa, para permitir la colocación de una capa de alrededor de 2 mm de hidróxido de calcio; Este mezclado con agua destilada, se aplica sobre la dentina desmineralizada más profunda.
- 6.- Colocar una obturación temporal de amalgama.
- 7.- El paciente debe ser citado a los 2 o 3 meses.
- 8.- Se elimina la obturación temporal de amalgama.
- 9.- Se retiran los materiales de recubrimiento indirecto, con cucha rilla.
- 10.- El diente en que la dentina fué remineralizada con éxito son -- restaurados con una preparación cavitaria apropiada.
- 11.- Se coloca una capa de óxido de zinc y eugenol.
- 12.- Después cubierta con cemento de fosfato de zinc.
- 13.- Finalmente se coloca una restauración de amalgama.

#### RECUBRIMIENTO PULPAR DIRECTO.

El recubrimiento de la pulpa viva es la protección de una pulpa apenas - - expuesta mediante un agente antiséptico y sedante para permitir que la pulpa se recupere y mantenga su vitalidad y función normal.

#### REQUISITOS.

- 1.- El diente debe estar asintomático.
- 2.- No debe haber dolor espontáneo.
- 3.- La pulpa debe estar viva.
- 4.- La exposición debe producirse en un campo seco con instrumentos estériles y dique de goma colocado; La pulpa no debe ser indebidamente lacerada ni se abusará de ella mientras se elimina la caries.
- 5.- La exposición debe ser pequeña.
- 6.- El paciente debe estar en buen estado de salud.

#### PROCEDIMIENTOS.

- 1.- Tener una radiografía preoperatoria para estudiar la profundidad de la caries.
- 2.- Anestesiarse el diente.
- 3.- Aplicar del dique de goma y desinfectar el campo.
- 4.- Preparar la cavidad. Hacer todas las extensiones necesarias antes de remover el mayor volumen de caries profunda.
- 5.- Excavar con cuidado la caries remanente sobre la pulpa, con una cucharilla grande, bien afilada.
- 6.- Limpieza la exposición con suero fisiológico y secar con algodón estéril.
- 7.- Aplicar hidróxido de calcio sobre la exposición y parte de la dentina circundante.

- 8.- Recubrir el hidróxido de calcio y el resto de la dentina profunda con un preparado de cemento de óxido de zinc y eugenol.
- 9.- Colocar dos o tres capas de un sellador de túbulos dentinarios, para proveer un sello protector contra la nueva capa de cemento por aplicar.
- 10.- Colocar una capa de fosfato de zinc sobre los materiales de recubrimiento.

Para evitar nuevas lesiones traumáticas de la pulpa expuesta y recubierta, se deben seguir las siguientes reglas para las restauraciones finales.

- a).- No colocar una orificación en ningún diente hasta por lo menos 6 semanas después del recubrimiento pulpar directo.
- b).- En un diente posterior, se colocará una restauración de amalgama como restauración permanente inmediatamente.
- c).- En un diente anterior, una resina debe ser la restauración final.
- d).- Se debe postergar el pulido; hay que evitar todo calentamiento excesivo del diente.

## PULPOTOMIA.

La técnica de la pulpotomía se ha convertido en el procedimiento más aceptado para tratar dientes temporales y permanentes, jóvenes con exposiciones pulpares por caries o traumatismos.

Pulpotomía es la extirpación quirúrgica (amputación) de la totalidad de la pulpa coronaria; El tejido vivo de los conductos queda intacto. Luego se coloca un medicamento o curación adecuada sobre el tejido remanente para tratar de favorecer la cicatrización y la conversación de este tejido vivo.

## INDICACIONES.

- 1.- En dientes temporales, dientes permanentes jóvenes con apices incompletos.
- 2.- Lesiones traumáticas que causan una fractura del ángulo mesioincisal o -- distoincisal de la corona clínica con exposición de la pulpa.
- 3.- Gran exposición pulpar durante la remoción de caries clínica en dientes - con pulpas asintomáticas.

## CONTRAINDICACIONES.

- 1.- En dientes temporales, cuando el sucesor permanente ha alcanzado la etapa de emergencia alveolar.
- 2.- Si las raíces de los dientes temporales están resorbidas en más de la mitad.
- 3.- En dientes con movilidad significativa.
- 4.- En dientes con lesiones pariapicales o de furcación.
- 5.- En dientes con dolor dentario persistente.

Actualmente, hay dos técnicas de pulpotomía. En una se utiliza hidróxido de calcio puesto sobre la pulpa amputada y en la otra se emplea formocresol.

#### PULPOTOMIA CON HIDROXIDO DE CALCIO.

La pulpotomía con hidróxido de calcio se fundamenta en la cicatrización de los muñones pulpares debajo de un puente de dentina.

#### INDICACIONES.

- 1.- En dientes con exposiciones pulpares grandes.
- 2.- En pulpas hiperémicas.
- 3.- En dientes que no tengan movilidad.
- 4.- En dientes que tengan más de 2/3 de la raíz.

#### TECNICA.

- 1.- Radiografía preoperatoria.
- 2.- Anestésiar el diente.
- 3.- Aislar el diente con dique de goma.
- 4.- Hacer el acceso a la cavidad, eliminando toda la caries sin exponer la pulpa.
- 5.- Se lava la cavidad con suero fisiológico y se seca torundas de algodón.
- 6.- Quitar el techo pulpar con una fresa 701 ó 702.
- 7.- Amputar la pulpa coronarla con una cucharilla afilada.
- 8.- La hemorragia se controla frotando con una torunda impregnada en peróxido de hidrógeno y secando con algodón.
- 9.- Se coloca el hidróxido de calcio introduciéndolo delicadamente - en las entradas de los conductos y secando con torundas de algodón.
- 10.- A continuación, se coloca cemento de óxido de zinc y eugenol sobre el hidróxido de calcio para rellenar la cámara.

- 11.- Se obtura con amalgama con condensación manual. En caso de que la corona esté muy debilitada se coloca una corona de metal.
- 12.- Reexaminar al paciente a los 6 meses, para verificar su vitalidad y ver que se formó el puente dentinario.

#### PULPOTOMIA CON FORMOCRESOL.

La pulpotomía con formocresol se basa sobre la esterilización de la pulpa remanente y la fijación del tejido subyacente.

#### COMPOSICION DEL FORMOCRESOL.

35 Por 100 de cresol.

19 Por 100 de formol de un vehiculo de glicerina y agua.

Con p.h deaproximadamente 5.1.

#### INDICACIONES.

- 1.- En caries muy extensas con contaminación pulpar.
- 2.- En dientes con pulpas hiperemicas.
- 3.- En dientes que tengan 2/3 de raíz.
- 4.- Cuando falla la pulpotomía vital con hidróxido de calcio.

#### PROCEDIMIENTO.

- 1.- Radiografía preoperatoria reciente.
- 2.- Anestesiarse el diente.
- 3.- Aislar con dique de goma el diente por tratar.
- 4.- Eliminar la caries sin entrar en la cámara pulpar.
- 5.- Quitar el techo de dentina con una fresa número 702 ó 701 accionada a alta velocidad.
- 6.- Eliminar la pulpa coronaria, hasta los orificios de entrada de los conductos, con una cucharilla o excavador afilado.
- 7.- Limpiar la cámara pulpar de sangre y residuos e irrigarla con suero fisiológico.
- 8.- Reprimir la hemorragia con bolitas estériles de algodón a presión.
- 9.- Aplicar formocresol sobre la pulpa con una torunda de algodón durante cinco minutos.
- 10.- Colocar una base de óxido de zinc y eugenol.
- 11.- Restaurar el diente con una corona, cementada con fosfato de zinc.

#### PULPECTOMIA PARCIAL.

Los dientes inmaduros, con el ápice radicular incompletamente desarrollado puede tratarse de manera tal, que sea estimulada la formación completa del mismo.

Esta intervención consiste en remover no sólo la pulpa coronaria sino también parte de la pulpa radicular, dejando intacta la porción del tercio-apical, la que no deberá lesionarse; Esto permitirá que continúe la - - odontogénesis.

#### INDICACIONES.

- 1.- En dientes cuya pulpa ha sido expuesta como consecuencia de un traumatismo o de la caries.



- 2.- *Pulpitis.*
- 3.- *Cuando ha fallado la pulpotomía.*
- 4.- *Cuando hay patología periapical.*

#### PROCEDIMIENTO.

- 1.- *Radiografía periapical.*
- 2.- *Anestesiarse el diente por tratar.*
- 3.- *Aislar con dique de hule.*
- 4.- *Eliminar la pulpa cameral y localizar los conductos.*
- 5.- *Para extirpar el tejido pulpar, no debe emplearse un tiranervios, porque puede remover la totalidad de la pulpa. En su reemplazo, se empleará una lima, preferentemente la de Hedstrom, introduciéndola sólo hasta la altura que se desea extirpar el tejido pulpar. Los filos de la lima tenderán a seccionarlo a ese nivel, si se presiona la lima lateralmente contra la pared del conducto, en lugar de engancharlo y arrancarlo.*
- 6.- *Se ensancha si es necesario.*
- 7.- *Se lava con suero fisiológico y se seca con puntas de papel.*
- 8.- *Se hace la obturación definitiva.*

*Esta técnica deja intacta la porción apical de la pulpa para que el muñón restante estimule el cierre completo del ápice.*

#### APICECTOMIA.

Es la remoción del tejido patológico periapical con resección del ápice radicular (2-3 mm.). De un diente cuyo conducto se ha obturado o se -  
piesa obturar a continuación.

#### INDICACIONES.

- 1.- Por una mala maniobra endodóntica, cuando se ha sobreobturado, cuando el tratamiento no salió como se esperaba.
- 2.- Cuando existe una fractura del tercio apical.
- 3.- Cuando se ha producido una falsa vía o perforación en el tercio apical.
- 4.- Cuando se fractura un instrumento en el tercio apical.
- 5.- Cuando hay un granuloma, quiste, cuando por cualquier causa se presenta una patología.

#### CONTRAINDICACIONES.

- 1.- Cuando haya movilidad por destrucción ósea.
- 2.- Cuando haya raíces enanas.
- 3.- Que el paciente presente padecimientos sistémicos (como la diabetes no controlada, hemofilia, etc.).
- 4.- Cuando existe enfermedad periodontal avanzada.

#### MÉTODOS PARA LLEGAR AL SITIO EXACTO DE LA LESIÓN.

- 1.- Radiografías.
- 2.- Cuando hay patología se forma una fístula y por lo tanto un trayecto que va a atravesar la lámina externa.
- 3.- Por medio del agujero nutricio que sobre el hueso se observa como un punto sangrante y es ahí donde abrirse la ventana ósea.

#### PROCEDIMIENTO.

- 1.- Radiografía.
- 2.- Anestesiarse.
- 3.- Se hace una incisión doble vertical o de Neumann. Ya que este tipo de incisión, reduce el trauma, es menos dolorosa y facilita una cicatrización más rápida.
- 4.- Se desinserta y se sube el colgajo.
- 5.- Se procede a realizar la osteotomía, primero con una fresa de bol a se marcan los puntos guías y después con una fresa de fisura se unen para tener la ventana ósea.
- 6.- Se quita esa parte de la lámina ósea, se elimina la patología con una cureta perfectamente hasta que quede hueso sano.
- 7.- Se lava y se procede a realizar el corte a 45° hacia vestibular con una fresa de fisura quirúrgica 701.
- 8.- Se retira el apex y con una espátula caliente se procede a cortar la gutapercha para sellarla.
- 9.- Se vuelve a curetear para provocar el sangrado.
- 10.- Se baja el colgajo.
- 11.- Se colocan dos puntos de sutura, un punto en cada incisión vertical.

Durante toda la técnica se debe estar irrigando con suero fisiológico.

#### OCTURACION RETROGRADA.

Consiste en una variante de la apicectomía, en la cual la sección apical residual es obturada con amalgama de planta, sin zinc con el objetivo de obtener un mejor sellado del conducto y así llegar a conseguir una rápida cicatrización y una total reparación.

#### INDICACIONES.

- 1.- Dientes con ápices inaccesibles por la vía pulpar, debido a calcificaciones, instrumentos rotos enclavados en la luz del conducto.
- 2.- Dientes con resorción cementaria, en los que la apicectomía no garantiza una buena evolución.
- 3.- Dientes en los que ha fracasado la apicectomía.
- 4.- En cualquier caso, en el que se pueda estimar que la obturación de amalgama retrógrada resolverá de un mejor modo el trastorno y provocará una correcta reparación.

#### TECNICA.

- 1.- Radiografía.
- 2.- Anestesia.
- 3.- Hacer incisión y levantar el colgajo.
- 4.- Se hace la osteotomía y se elimina la patología.
- 5.- La sección apical se hará oblicuamente, de tal manera que la superficie radicular quede en forma elíptica.
- 6.- Con una fresa de cono invertido se preparará una cavidad retentiva en el centro del conducto. Se lava con suero fisiológico, para eliminar los restos de virutas de gutapercha y dentina.
- 7.- Se colocará en el fondo de la cavidad un trozo de gasa, destinado a retener los fragmentos de amalgama que puedan caer en el momento de la obturación.
- 8.- Se obtura la cavidad preparada en el conducto con amalgama de plata sin zinc, dejándola plana o en forma de cúpula.
- 9.- Se retirará la gasa con los fragmentos de amalgama que haya retenido.
- 10.- Se lava se seca y se provocará ligera hemorragia para lograr buen coágulo y se sutura.

Durante todo el procedimiento se debe estar irrigando con suero fisiológico.

CAPITULO VI

PROCEDIMIENTOS DE

DIAGNOSTICO.

#### PROCEDIMIENTOS DE DIAGNOSTICO.

En definitiva el objeto del diagnóstico pulpar y periapical es determinar si un diente puede o no ser conservado en primera instancia. Luego de determinar que un diente puede ser conservado hay que determinar si el tratamiento indicado -- está basado en una buena operatoria previa protección pulpar directa o indirecta, o si bien es necesario instituir un tratamiento endodóntico o en fin, un -- tratamiento complementario como cirugía, etc. Luego de determinado esto y de -- realizado el tratamiento indicando, se debe proceder a efectuar una adecuada -- restauración y es en ese momento cuando termina realmente el tratamiento.

#### HISTORIA MEDICA.

Todo diagnóstico odontológico debe iniciarse con un historial médico del paciente que en general es breve.

Se deben hacer preguntas concernientes a la historia médica pasada; Recuérdese que las enfermedades generales pueden afectar el curso de una enfermedad bucal. Se debe preguntar si el paciente está en tratamiento médico por otra causa y si está ingiriendo algún medicamento que pueda tener interacción con aquellos que eventualmente se administran.

Debemos conocer si el paciente es alérgico a algún tipo de droga como por ejemplo la penicilina ya que en algunas ocasiones es la medicación que es necesario administrar.

También ha de tenerse en cuenta si el paciente se encuentra en estado de embarazo en el caso de las mujeres y muchas otras manifestaciones que pueden alarmarnos o darnos la pauta de alguna enfermedad general.

Es preciso investigar antecedentes de enfermedad cardíaca o de fiebre reumática ya que en endodoncia y en odontología en general son muy importante, porque el paciente puede sufrir a consecuencia de las intervenciones una bacteremia pasajera que puede provocar secuelas como una endocarditis bacteriana sub-aguda.

Los casos de diabetes combinados con estados de alergia son sumamente opuestos a los buenos resultados de un tratamiento endodóntico y generalmente anula nuestros esfuerzos, haciendo que se pierda la pieza, ese paciente que no puede ingerir medicamentos por que es alérgico y que al mismo tiempo no está debidamente-

compensado, crea un estado general que imposibilita la reparación o el debido estado de tolerancia del organismo para los procedimientos que se están llevando a cabo.

Si existiera alguna duda sobre las afecciones generales y cómo podrían relacionarse con un plan de tratamiento odontológico, se ha de consultar siempre con el médico del paciente.

#### HISTORIA DENTAL.

A menudo se puede establecer un diagnóstico presuntivo tras la obtención de -- una buena historia dental, la cual, de hecho es un interrogatorio consistente tanto en preguntas generales como en preguntas conducentes a puntos particulares, seguidas de preguntas específicas precisas.

Se debe preguntar el problema del paciente; Si hay dolor, tumefacción, diente flojo, diente oscuro.

Preguntar sobre la historia del problema principal; Es decir cuando comenzó -- todo.

Preguntar al paciente si puede identificar positivamente al diente culpable. La respuesta puede indicar el alcance del problema y dejar expedito el camino para los pasos que llevarán al diagnóstico final.

Preguntar al paciente si recuerda cuándo fue restaurado el diente por última vez, cuando tuvo el primer episodio de dolor.

Se debe preguntar si el dolor es intermitente, continuo ó que estímulos lo -- causan y que clase de dolor experimenta, agudizado, lancinante, tenebrante, -- royente, agudísimo y cuánto tiempo dura el dolor, segundos, minutos u horas.

Se tendrá en cuenta que cualquiera que sea el punto donde se origine el dolor del nervio trigémino (rama maxilar superior o inferior), se podría referir y manifestar a lo largo de cualquier rama del quinto par.

Los ejemplos más comunes de dolor reflejo en la cavidad bucal son:

- 1.- Dolor pulpar de los molares superiores referido a las regiones molares mandibulares.
- 2.- Dolor referido a los dientes inferiores por una insuficiencia coronaria (angina de pecho, infarto al miocardio). Y el dolor que se refiere a los dientes superiores posteriores por una inflamación sinusal. El dolor reflejo de origen sinusal aumenta al bajar la cabeza.
- 3.- Dolor referido de los molares inferiores, a la porción preauricular -- del oído.
- 4.- Dolor de origen psicossomático.
- 5.- Dolor reflejo por una disfunción de la articulación temporomandibular.
- 6.- Dolor reflejo por neuralgia trifacial.

Se debe de tener en cuenta que el dolor más severo aparece en los casos de negrosis parcial.

El dolor espontáneo, es decir cuando no existe un estímulo aparente, con frecuencia indica la formación de una pulpitis irreversible.

En general cuanto mayor sea la incidencia de dolor en los dientes vitales, mayor será la gravedad del estado histopatológico; La incidencia del dolor disminuye significativamente al iniciarse la negrosis total.



## EXAMEN VISUAL.

Se comienza el examen visual buscando una asimetría en la cara del paciente. Después, examine la porción anterior de la boca mientras se enfrenta al paciente. La boca debe estar cerrada primero y con los músculos relajados. Se debe poner énfasis para detectar cualquier cambio desusado de color o de forma en el tejido mucolabial o en su cercanía.

Después con la boca abierta se observará la cavidad bucal por cuadrantes, - se comenzará por las piezas dentarias.

Se debe observar el color y la translucidez del diente; Se buscará caries- o restauraciones extensas, si hay abrición, atrición, erosión y defectos en el desarrollo de la corona.

Buscar restauraciones fracturadas o aún fracturas del diente mismo.

Un diente que haya recibido un traumatismo reciente puede aparecer rosado, - ésta es una consecuencia de una hemorragia en los túbulos dentinarios y puede ser reversible.

Un diente sin vitalidad puede presentarse opaco, más oscuro, o ambas cosas. Después de examinar los tejidos blandos, se buscará tumefacción extrabucal, fistulas, o enrojecimiento por el lado vestibular y por lingual.

Examinar por rutina los tejidos palatinos y linguales buscando cambios inusuales en el color o la forma de los tejidos. Buscar fistulas tanto en lingual como por vestibular. La presencia de una fistula indica que la pulpa de un diente ha experimentado una necrosis total por lo menos en una raíz y que se ha producido supuración con una salida para drenaje en la zona periapical. Si fuera visible una fistula se seguirá con una punta fina de gutapercha tomando una radiografía con la punta en posición. La determinación del curso exacto de la fistula ayudará a diferenciar las lesiones de origen endodóntico y periodontal.

#### PALPACION.

El propósito de la palpación (ejecutada corrientemente junto con el examen visual), es determinar si hay una tumefacción incipiente sobre los ápices radiculares o linfadenopatía de los ganglios linfáticos submentonianos, submaxilares o cervicales.

Se puede emplear la palpación para explorar las proyecciones de las estructuras óseas, crepitación y cambios en la forma y consistencia de los tejidos. Tanto la mucosa lingual como vestibular, por sobre el ápice del diente, se deben palpar firmemente con un dedo (excepto cuando la tumefacción sea clínicamente evidente).

Se debe usar siempre el mismo dedo de la misma mano para desarrollar un fino sentido táctil. Se notará un punto sensible si el proceso inflamatorio ha atravesado la cortical ósea y se ha extendido a los tejidos blandos.

Es útil palpar el tejido blando contralateral para reconocer las diferencias entre normal y lo que es anormal.

#### PERCUSION.

La percusión es una prueba diagnóstica importante para el hallazgo de necrosis parcial o total del tejido pulpar. Se debe tener cuidado de no golpear demasiado fuerte un diente que ya está sensible, porque puede causar al paciente un dolor innecesario.

Si se sospecha una periodontitis apical aguda, se golpeará suavemente el diente en sentido apical con la punta del índice o con el cabo del espejo bucal (si no hay queja de dolor durante la masticación).

Se golpean varios dientes del mismo cuadrante en distintas direcciones para que el paciente pueda distinguir entre un diente sensible y un diente normal. El cambio del orden de la percusión es una buena manera de verificar la exactitud de la respuesta del paciente.

#### MOVILIDAD.

Para realizar el método de la palpación, se usan los dedos índices para aplicar una fuerza lateral en dirección labiolingual a fin de observar la movilidad del diente, debiera estabilizarse pero después de haber presionado el diente hacia adentro de su alvéolo y evaluando el movimiento vertical.

La presión ejercida por un absceso apical agudo puede causar movilidad del diente. En este caso, el diente debiera estabilizarse poco después de haber establecido el drenaje y de haber corregido la oclusión. Hay otras causas de movilidad dentaria, como son:

- 1.- Enfermedad periodontal evanzada.
- 2.- Fractura radicular del tercio medio o coronario.
- 3.- Bruxismo o apretamiento dentario crónico.
- 4.- Traumatismo; fractura de la cortical vestibular.

Hay tres grados de movilidad:

El primer grado es un movimiento leve, pero apreciable.

El segundo grado corresponde a 1 mm. y a menudo va acompañado por un movimiento de depresión.

El tercer grado, los dientes con movilidad de clase III son malos candidatos para el tratamiento endodóntico. Cuanto mayor es el grado de movilidad, mayor es la involucración del aparato de inserción en el proceso patológico.

#### RADIOGRAFIAS.

Se deben tomar dos radiografías periapicales preoperatorias. Para que ayuden a lograr una perspectiva tridimensional del área, la angulación vertical del cono del aparato no debe ser modificada, pero la angulación horizontal de cada exposición debe variar entre 5° y 10°. Si el rayo central es bien orientado, se puede efectuar una interpretación más exacta de los matices de diferencias en las sombras radiográficas.

No es posible determinar radiográficamente el estado de la pulpa dental, ni siquiera la necrosis, pero los hallazgos siguientes despertarán sospechas de alteraciones degenerativas; Lesiones profundas de caries, con posible exposición pulpar. Y restauraciones profundas, protecciones pulpares, pulpotomías, pulpolitos, calcificaciones radiculares patológicas, reabsorción interna o externa, lesiones radiolúcidas (circunscritas o difusas) en el ápice o cerca de él, fractura radicular y enfermedad periodontal grave con pérdida ósea concomitante.

Dos radiografías ayudan también a determinar si la formación radicular es normal o inusual. La incidencia de dos conductos en los anteriores inferiores, es mucho más común que lo supuesto previamente. Ha de sospecharse siempre la presencia por lo menos un conducto (o raíz) más que lo mostrado por la radiografía hasta que clínicamente se demuestre lo contrario.

Para aumentar la probabilidad de descubrir raíces y conductos extras hay que utilizar una lupa potente y buena iluminación al examinar las radiografías.

Un diente necrótico no mostrará necesariamente alteraciones radiográficas en el ápice. Hasta que la lesión haya destruido las trabéculas óseas, en su límite con la cortical, la lesión no será visible en la radiografía.

Las fracturas radiculares pueden causar degeneración pulpar, a veces es difícil describir las en una radiografía. Rara vez se puede identificar una fractura vertical mediante la radiografía, excepto en los estados avanzados de separación de las partes.

A las fracturas horizontales se les puede confundir con líneas relativamente derechas de trabéculas óseas. Pero es posible diferenciarlas; Las líneas de las trabéculas se extenderán más allá del borde de la raíz y la fractura radicular, a menudo provocará un engrosamiento del espacio periodontal.

## PRUEBAS ELECTRICAS PULPARES.

La prueba pulpar eléctrica sólo está destinada a determinar la sensibilidad pulpar. No mide realmente la vitalidad pulpar, determinada por la presencia (vitalidad) o ausencia (no vitalidad) de un aporte vascular. Esta prueba no da valores absolutos para determinar situaciones de determinados dientes. Los resultados de la prueba pulpar eléctrica de un diente cuestionado deben compararse con los resultados obtenidos con un diente adyacente normal y con un diente contralateral del mismo tipo. Los dos métodos para evaluar la respuesta pulpar a la electricidad son:

- 1.- Medición de la corriente, con alta y baja frecuencia.
- 2.- Medición del voltaje.

Todas las pruebas tienen limitaciones de confiabilidad, hay algunos factores muy humanos que influyen sobre los resultados de la prueba, como son.

- 1.- Mentalidad y estado emocional: Los pacientes sumamente aprensivos entre las pruebas clínicas de diagnósticos, pueden responder anormalmente con un umbral bajo de respuesta al dolor.
- 2.- Umbral de dolor; Cada persona tiene un umbral distinto para el dolor.
- 3.- Influencia medicamentosa: Analgésico, alcohol, sedantes, hipnóticos y - tranquilizantes pueden enmascarar la reacción real del paciente al estímulo, al elevar el umbral del dolor.
- 4.- Edad: Los dientes primarios no aportan una información de fiar con las pruebas eléctricas convencionales. Los dientes permanentes, con ápices - inmaduros, darán una respuesta engañosa.

### TECNICA:

- 1.- Aislar los dientes de esa arcada con rollos de algodón y secar con gasa.
- 2.- Aplicar una cantidad generosa de un conductor (pasta dentrífica) al - - electrodo del probador pulpar.
- 3.- Se coloca el electrodo en el tercio medio de la corona, sobre esmalte - o dentina sana.
- 4.- Se pone corriente que va desde cero y se aumenta lenta y continuamente, hasta que el paciente experimente una sensación calida o carquilleante - en el diente.

#### PRUEBAS TERMICAS:

Las pruebas térmicas constituyen el indicador más exacto de la salud y vitalidad pulpares. Son valiosas en especial para descubrir pulpitis y para ayudar a distinguir la inflamación pulpar reversible de la irreversible.

##### Prueba del frío:

Roce clouro de etilo en una bolita de algodón sostenida por pinzas y se aplica al diente seco durante 5 segundos. Se registra la respuesta como hipersensible, normal o sin respuesta. Si el paciente da una respuesta hipersensible, se elimina el estímulo inmediatamente para evitar un dolor innecesario. Con el frío, las lecturas más exactas se hacen en la primera prueba, ya que las pruebas repetidas nublan la distinción entre tejido pulpar normal e inflamado. Una respuesta hipersensible prolongada (el dolor persiste después de retirado el estímulo) es una respuesta anormal que indica un tejido pulpar inflamado irreversible.

En general el estímulo frío es más apto para producir una respuesta vital que el estímulo caliente.

Otras pruebas con frío incluyen lápices de hielo o nieve carbonica.

##### Prueba del calor:

Se calienta un trocito de gutapercha hasta que se ablande y aplíquese al diente seco ligeramente cubierto con manteca de cacao (para evitar que se pegue). Se mantiene la gutapercha caliente 5 segundos sobre el diente. Se registra la respuesta del paciente como hipersensible, normal o nula. Una respuesta hipersensible prolongada, suele indicar una pulpitis irreversible.

Generalmente una pulpa normal dará una respuesta moderada al calor y al frío; Al retirar el estímulo, el leve malestar desaparece casi inmediatamente.

La ausencia total de respuesta a las pruebas térmicas y eléctricas sugiere con fuerza una necrosis pulpar.

#### SELECCION DEL CASO.

El tratamiento endodóntico puede efectuarse en todos los casos en el que el estado de salud del paciente no lo contraindique, además siempre y cuando el conducto se puede instrumentar en toda su extensión, se pueda esterilizar y realizar una obturación en forma correcta.

Para decidir la conveniencia de realizar un tratamiento de conductos se deben considerar estos factores.

- 1.- Accesibilidad al foramen apical por vía del conducto radicular.
- 2.- Importancia de la lesión periapical.
- 3.- Resistencia general del paciente.

En los casos de enfermedades generales. Para decidir si un diente despulpado debe ser conservado o extraído, se debe recordar que:

- 1.- Los dientes des pulpados generalmente no son causas determinante o contribuyente de enfermedades generales.
- 2.- En pacientes con enfermedades generales graves, por ejemplo, diabetes activa, sífilis, tuberculosis, anemia grave, etc., los dientes des pulpados infectados, con zonas de rarefacción pueden no responder al tratamiento.
- 3.- Por otra parte, en ciertos casos la extracción está contraindicada, debido a la existencia de una enfermedad general por ejemplo; leucemia, necrosis por radiación.
- 4.- En casos de antecedente de fiebre reumática con lesiones en las válvulas cardíacas, los médicos prefieren el tratamiento endodóntico a la extracción.
- 5.- En casos de complicación periapical durante el embarazo se puede hacer el tratamiento endodóntico, excepto en el curso del primer y tercer trimestre.
- 6.- En casos de leucemia aguda o crónica, hemofilia, púrpura hemorrágica, cardiopatía reumática, u otras enfermedades graves es preferible realizar un tratamiento endodóntico y no una extracción.

## C A P I T U L O V I I

### P R E P A R A C I O N D E L

### C O N D U C T O .



## PREPARACION DEL CONDUCTO.

### INSTRUMENTAL.

Se da Este nombre al conjunto de equipo, instrumentos y materiales necesarios para el ejercicio endodóntico. Para la práctica endodóntica se debe tener al alcance inmediato, preparados y bien ordenados los elementos que integran, al menos en el mínimo indispensable, un instrumental completo.

Instrumentos que son los más comúnmente usados en el tratamiento endodóntico.

#### 1.- Tiranervios

De estos encontramos tiranervios lisos y barbados. Los lisos son ampliamente usados, pero si son muy útiles como localizadores de canales en conductos curvos muy finos y delgados.

Los tiranervios barbados son usados principalmente para la remoción del tejido pulpar vital de los conductos radiculares, también útiles en la remoción de -- grandes restos de tejido necrótico, hilos de algodón, puntas de papel y conos de gutapercha que no se encuentran bien empacados.

#### 2.- Ensanchedores.

Los ensanchadores son usados para ampliar los conductos y darle forma a los conductos irregulares, a una forma circular en sentido transversal. Ellos - cortan básicamente en la punta, y sólo pueden ampliar el conducto ligeramente más que su diámetro original.

#### 3.- Limas

Hay tres tipos de lima: (1) Tipo "K"; (2) Tipo Hedstroem; (3) Tipo cola de rata.

1.- Lima tipo "K": Cuando se usa con un fin de limado, ellas efectivamente remueven la dentina y demás residuos de las paredes del conducto radicular. Las astillas de dentina y demás restos deberán siempre removerse de las cana laduras del instrumento antes de reinsertarlo en los conductos.

2.- Lima tipo Hedstroem: Este instrumento es delicado y fácilmente se rompe si se acuña contra las paredes del conducto y después se gira. Por lo tanto deberá ser usado solamente para limado o aplanado de las paredes del conducto, también se utiliza para retirar instrumentos fracturados dentro del conducto.

3.- Lima cola de rata: Este tipo de instrumento se utiliza para trabajar dentro de conductos curvos con facilidad. Se usa con una acción de empuje y saque y corte efectivamente con el movimiento de saque.

4.- Ensanchadores de máquina; Estos instrumentos de corte dentro del conducto radicular es una operación muy peligrosa, debido a que se pierde el sentido del tacto y se puede perforar la raíz.

Se utilizan cuando una porción de un instrumento está fracturado en las profundidades del conducto radicular.

Los ensanchadores para estas ocasiones son el tipo Gates y el tipo Peeso.

Los ensanchadores Gates, actúan como un buscaconductos dentro de los conductos radiculares sin dañar las paredes ni crear falsos conductos.

Los ensanchadores de máquina tipo Peeso: Es útil sólo para ampliar un conducto, con el fin de preparar la raíz para recibir una restauración vaciada en metal y retenida con postes.

5.- Lentulos para conductos radiculares: Estos son usados para obtener un conducto radicular con pasta medicamentosa o con un sellador de conductos radiculares y lo hacen muy eficientemente. Sin embargo son peligrosos debido a que se atascan contra las paredes del conducto fracturándose.

6.- Topes de hule: Se utilizan para que colocados en los instrumentos se realice una instrumentación buena a la longitud conocida del conducto.

7.- Atriles: Son útiles para que los instrumentos sean colocados en orden y fácilmente accesibles.

8.- Condensadores o espaciadores laterales de gutapercha.

9.- Empacadores o condensadores verticales.

## ESTERILIZACION DE INSTRUMENTOS.

Esterilización; Es un procedimiento mediante el cual se destruyen o matan todos los germenos contenidos en un objeto o lugar.

Los metodos de eleccion para esterilizar instrumental son:

Esterilización con calor seco:

Este metodo es útil debido a su eficacia en todos los instrumentos de endodóncia. Tanto los instrumentos de mano como otros materiales que pueden ser torundas de algodón y puntas de papel, estas pueden ser colocadas en una caja, esterilizadas y selladas, permaneciendo estériles por un periodo indefinido. La temperatura recomendada para la esterilización es de  $160^{\circ} \text{C}$  durante 45 minutos.

Esterilización con sal, cuentas o metal fundido.

Este metodo es efectivo si el instrumento que se va a esterilizar se mantiene dentro del material conductor del calor por un mínimo de 10 segundos.

Esterilización por vapor y presión (autoclave).

Este es un sistema muy efectivo y tiene la ventaja de tener un ciclo relativamente corto que es de  $120^{\circ} \text{C}$  durante 10 a 30 minutos sin embargo, para que se lleve a cabo una esterilización efectiva todo el aire debe ser removido de la cámara de esterilización, e idealmente, se debe establecer un vacio.

## GRAPAS:

Son pequeños instrumentos, de distintas formas y tamaños, destinados a ajustar la goma para dique en el cuello de los dientes y mantenerla en posición. Constan de un arco metálico, con dos pequeñas ramas horizontales. Estas ramas, que pueden prolongarse lateralmente con aletas, pasan por las coronas de los dientes y se adaptan en el cuello de los mismos, gracias a la acción del arco elástico que los une. Las aletas se apoyan sobre la goma para lograr un campo operatorio más cómodo.

#### APLICACION DEL DIQUE.

Sin lugar a duda, el dique de hule da al paciente la mejor protección contra la inhalación o ingestión accidental de los instrumentos y farmacos usados en la terapéutica radicular.

El proposito del dique de hule es.

- 1.- Protege al paciente de la posible aspiración o deglución de residuos de residuos de dientes u obturaciones, bacterias, restos pulpares necroticos e instrumentos o materiales.
- 2.- Proporciona un campo seco, limpio y esterilizable para operar libre de la contaminación salival.
- 3.- Para impedir que la lengua y los carrillos obstruyan el campo operatorio.
- 4.- Para impedir que el paciente hable, se enjuage y en general que interfiere con la eficiencia del operador.

La elección del dique es cuestión de preferencia personal pero por lo general se utiliza uno grueso, debido que tiene la ventaja que ajusta apretadamente alrededor del cuello del diente, por lo que dan un sellado hermetico sin el uso de ligaduras individuales de seda dental, además no se desgarran fácilmente y protege adecuadamente a los tejidos blandos adyacentes. Una hoja de 15 X 15 cm., cumple los requisitos de las diversas aplicaciones y su tamaño es suficiente para adaptarse a cualquier marco.

De los marcos hay una gran variedad, los preferidos son los que mantienen al dique lejos de la cara del paciente, son más cómodos frescos, secos. También hay disponibles marcos de plásticos y estos tienen la ventaja de ser reutilizados.

Una perforadora para dique de hule y una pinza porta grapas, son también necesarias. Al igual que el eyector de saliva. Debe colocarse siempre debajo del dique para uso endodóntico.

## PREPARACION BIOMECANICA.

La preparación biomecánica del conducto radicular tiene como finalidad obtener el libre acceso al foramen apical a través del conducto por medios mecánicos, sin lesionar los tejidos periapicales.

En la preparación biomecánica de los conductos radiculares se deben considerar las siguientes reglas.

1.- Hay que obtener el acceso directo en línea recta.

La apertura que conducirá hacia la cámara pulpar, desde la superficie del diente debe tener amplitud suficiente no sólo para facilitar la manipulación de los instrumentos adecuados en el conducto, sino también para eliminar completamente el tejido pulpar coronario y para facilitar la colocación de los conos de gutapercha que se usaran para obturar el conducto.

En los dientes anteriores el acceso se hará preferentemente desde la superficie lingual.

En los dientes posteriores debe lograrse el acceso en línea recta aún cuando ello requiera el sacrificio de gran cantidad de tejido dentario.

2.- Los instrumentos lisos deben preceder a los barbados o rugosos.

Al penetrar en los conductos, se empleará un instrumento liso, éste abrirá el camino a través de los tejidos blandos y si hubiera material séptico, no lo proyectará más allá del foramen apical. El instrumento barbadado (tiranervios; lima) puede forzar restos infectados a la zona periapical o comprimir el tejido pulpar en la porción más estrecha del conducto.

Para enganchar y extraer la pulpa con seguridad hay que dar vuelta completa al tiranervios y después retirarlo. Por lo tanto el tiranervios debe ser ligeramente más estrecho que el conducto.

3.- Debe determinarse con precisión la longitud del diente. (Conductometría).  
Esta debe ser desde el borde incisal o desde la cúspide oclusal, a fin de que los instrumentos no sobrepasen el conducto y no lesionen el tejido periapical. Generalmente se hace esto, insertando en cada conducto un instrumento adecuado, que se coloca a 1 mm., antes de llegar al ápice del diente, según la imagen radiográfica se ajusta la longitud de ser necesario y se registra en la ficha -- del paciente la conductometría real.

4.- Los instrumentos deben ser empleados en orden progresivo de tamaño. Los instrumentos finos deben preceder a los gruesos. Para evitar la fractura de los instrumentos y obtener pequeños aumentos sin que se produzcan escalones en la preparación del conducto, es menester emplear los instrumentos en orden creciente de tamaño. Por que así es más eficaz para la limpieza y rectificación del conducto.

5.- Los escaradores o ensanchadores se harán girar sólo 1/4 a 1/2 vuelta por vez.

6.- Las limas serán usadas con un movimiento de tracción

7.- Los instrumentos deben estar provistos de tope.

La finalidad del tope es impedir que el instrumento atraviere el foramen apical y traumate o infecte el tejido periapical. En realidad dado que el foramen suele hallarse antes del ápice el tope debe ser colocado a 1 mm. menos que la longitud del diente.

8.- El conducto debe ser ensanchado hasta tres tamaños más que el diámetro original.

Los conductos deben ser ensanchados por estas razones.

- a).- Para eliminar mecánicamente los microorganismos de la superficie del conducto.
- b).- Para remover el tejido pulpar mortificado hay que tener presente que aún cuando se extirpa la pulpa viva, quedan en las paredes restos pulpares y odontoblastos, que se necrosan y favorecen el desarrollo de microorganismos.
- c).- Para aumentar la capacidad del conducto que podrá recibir una mayor cantidad de agente esterilizante.
- d).- El conducto es mecánicamente preparado para recibir un cono de gutapercha o de plata. Cuanto que sea más amplio el conducto será fácil la obturación.

9.- Un escariador o una lima, no se forzará cuando encuentre resistencia. Forzar un instrumento es provocar su fractura y un instrumento roto a veces significa la extracción de un diente. Cuando se manipula un instrumento debe ejercerse apenas una leve presión con los dedos, sin forzarlo. Los instrumentos deben examinarse de vez en cuando para asegurarse que los bordes cortantes están uniformemente distribuidos.

La identificación del espesor de limas y ensanchadores, se efectúa por el color del mango del instrumento.

El color rosa corresponde al No. 6, el gris al No. 8, el morado al No. 10, el blanco al No. 15, el amarillo al No. 20, el rojo al No. 25, el azul, al No. 30, el verde al No. 35 y el negro al No. 40.

La segunda serie de colores se repite desde el blanco al negro, con números que van del 45 al 80, pues a partir del 60 aumentan progresivamente de 10 en 10 hasta alcanzar en la serie estandarizada el número 180 y manteniendo la secuencia de colores.

#### IRRIGACION.

La finalidad esencial de la irrigación es arrastrar los restos orgánicos, - germen y virutas dentinarias que hayan quedado en el conducto como resultado de la instrumentación. Además sirve para facilitar la acción de corte de los ensanchadores y limas

Se sugiere que la solución usada para irrigar, sea inocua para los tejidos periapicales y los materiales de elección son; Suero fisiológico y agua -- bidestilada, tibia.

#### TECNICA.

Con una jeringa hipodérmica que lleva una aguja delgada y despuntada, todo-esteril.

Se carga la jeringa con la solución, se introduce la aguja dentro del conducto de manera tal que deje espacio suficiente para el reflujó de la solución. La solución que refluye, se recoge con un rollo de algodón o con una compresa de gasa.

#### DESINFECCION.

Desinfección es el proceso por medio del cual destruye, generalmente con -- sustancias químicas, un gran número de microorganismos.

Antisepsia: Es la acción, por medio de antisépticos, de hacer inofensivas a las bacterias temporal o definitivamente.

Los requisitos que debe tener un antiséptico para conductos radiculares son los siguientes.

- 1.- Debe ser eficaz germicida y fungicida.
- 2.- No ser irritante.
- 3.- Permanecer estable en solución.
- 4.- Ser activo en presencia de sangre, suero y derivados proteicos de los tejidos.



- 5.- Tener efecto antibacteriano prolongado.
- 6.- Penetrar profundamente en los tendios.
- 7.- No impedir la reparación de los tejidos periapicales.
- 8.- No manchar los tejidos dentarios.
- 9.- Ser llevado facilmente al conducto.
- 10.- Poder ser inactivado o neutralizado en el medio de cultivo.

Los desinfectantes de los conductos radiculares se pueden agrupar en:

**Aceites esenciales:** Son desinfectantes relativamente debiles a los que se podrian catalogar más apropiadamente como antiséptico que como germicida; El eugenol es el principal.

**Compuesto fenolicos:** En éste grupo se pueden incluir, el fenol, el paraclorofenol, el formocresol, la creosota, el cresol y la cresatina, además se -- incluye el formaldehido porque se emplea en combinación con el cresol para la desinfección de conductos radiculares. El fenol y sus congéneres, forman un grupo de desinfectantes poderosos.

**Acidos grasos:** Los acidos grasos como el caproico, el propionico y el caprílico, son agentes fungicidas muy eficaces. La sal sódica del ácido caprílico es probablemente la más eficaz, a la vez bacterizada y fungicida.

**Pasta antibiotica:** No hay ningún antibiótico con un espectro antimicrobiano tan amplio o que sea eficaz, como para destruir microorganismos presentes en un conducto radicular infectado. Por lo que es necesario emplear una combinación de antibióticos, compuesta por.

Penicilina para eliminar microorganismos gram +.

Bacitracina contra los microorganismos resistentes a la penicilina.

Estreptomocina para destruir los microorganismos gram -.

Caprilato de sodio contra levaduras.

**Desinfectante:** Es un agente químico capaz de destruir los microorganismos patógenos.

### EXAMEN BACTERIOLÓGICO.

El exámen bacteriológico del conducto radicular, debe hacerse como - - procedimiento de rutina para determinar la esterilidad de un diente - - después de ser obturado, antes de ser obturado el conducto.

Técnica para la toma de la muestra para hacer el cultivo.

- 1.- Remover la curación y aplicar el dique.
- 2.- Frotar la superficie del diente con alcohol y secar con una bolilla de algodón esteril.
- 3.- Con una pinza esterilizada, introducir con un movimiento de vaiven una punta absorbente esteril en el conducto, a fin de eliminar -- los restos del medicamento.
- 4.- Introducir lo más posible en el conducto una punta esteril y seca, sin traumatizar los tejidos periapicales. Dejarla por lo menos 1 minuto. Si al retirarla, su extremo estuviera humedecido con exudado, dejarla caer en un tubo con medio de cultivo esteril cerrar el tubo con el tapón de rosca.
- 5.- Rotular el tubo de cultivo y colocarlo en la estufa.
- 6.- Colocar medicación temporal.

Es aconsejable dejar el cultivo un lapso mayor de 48 horas.

Cuando se examina un tubo de cultivo, para observar si existe desarrollo bacteriano, debe colocarse contra un fondo blanco. De esta manera se observará mejor si existe turbiedad. Esta indica desarrollo microbiano, si el medio de cultivo permanece transparente, significa que es tá esteril y el conducto se puede obturar.

## CAPITULO VIII

### OBTURACION DEL CONDUCTO.

#### OBTURACION DEL CONDUCTO RADICULAR.

La finalidad de la obturación es reemplazar la pulpa destruida o extirpada por una sustancia inerte, capaz de lograr un cierre hermético, para evitar una infección posterior, a través de la corriente sanguínea o de la corona del diente.

Un material ideal de obturación para conductos debe satisfacer los siguientes requisitos.

- 1.- Ser fácil de introducir en el conducto.
- 2.- Obliterar el conducto tanto en diámetro como en longitud.
- 3.- No sufrir contracción después de colocado.
- 4.- Ser impermeable a la humedad.
- 5.- Ser bacteriostático o por lo menos, no favorecer el crecimiento bacteriano.
- 6.- Ser radiopaco.
- 7.- No colocar el diente.
- 8.- No irritar el tejido periapical.
- 9.- Ser estéril o de fácil y rápida esterilización inmediatamente antes de colocarlo.
- 10.- Ser fácil de remover del conducto en caso necesario.

Los materiales de obturación que cumplen más satisfactoriamente con estos requisitos son las puntas de gutapercha y los conos de plata.

Para la obturación radicular debe usarse un cemento adecuado para conductos. El más empleado es el óxido de zinc y eugenol, ya que da tiempo suficiente para hacer obturación del conducto.

#### TECNICA DEL CONO UNICO DE GUTAPERCHA.

La técnica para obturar un conducto con un cono único de gutapercha y cemento para conductos, es básicamente la siguiente.

- 1.- Colocar el dique y esterilizar el campo operatorio. Secar bien el conducto con puntas absorbentes.
- 2.- Se observa en la radiografía la longitud, el recorrido y el diámetro del conducto preparado mecánicamente.
- 3.- Se selecciona un cono de gutapercha estandarizado que corresponda al temaño del conducto después de ensanchado.
- 4.- Se coloca el cono en el conducto, la punta del cono debe llegar hasta la altura del ápice.
- 5.- Se toma una radiografía para verificar la adaptación lateral y apical del cono. Si sobrepasa el foramen apical, se corte el excedente.
- 6.- Una vez adaptado el cono, se mezcla el cemento de conductos hasta lograr una consistencia homogénea, espesa y filamentosa, usando una espátula y una loseta estéril. Con un atacador o una lima se aplica el cemento a las paredes del conducto. Se repite la operación hasta que el conducto quede bien revestido con cemento.
- 7.- Se pasa el cono sobre el cemento, hasta que su mitad apical quede cubierta.
- 8.- Se lleva el cono al conducto con una pinza hasta que el extremo o la marca que se le hizo al cono quede a la altura de la superficie incisal u oclusal del diente.
- 9.- Se toma una radiografía y si el cono ajusta satisfactoriamente se corta su extremo grueso con un instrumento caliente a la altura del piso de la cámara pulpar.
- 10.- Obturar la cámara pulpar y la cavidad con cemento de fosfato de zinc.

#### TECNICA DE CONDENSACIÓN LATERAL.

La técnica de condensación lateral o de conos múltiples, está indicada en aquellos casos de conductos cónicos donde existe marcada diferencia entre el diámetro transversal del tercio apical y coronario y en aquellos conductos de corte transversal ovoide, elíptico o achatado.

- 1.- Colocar el dique y esterilizar el campo operatorio.
- 2.- Seleccionar un cono de gutapercha estandarizado que haga un buen ajuste apical.
- 3.- Tomar una radiografía para verificar la adaptación del cono y hacer las correcciones necesarias respecto de la longitud. Es conveniente -- que la punta del cono llege sólo hasta 1 mm. antes del ápice, pues la presión de los conos secundarios podría empujar el cono principal a través del foramen apical.
- 4.- Colocar el cono en alcohol para mantenerlo estéril.
- 5.- Mezclar el cemento y cubrir las paredes del conducto con cemento.
- 6.- Retirar el cono del alcohol y secarlo con aire. Cubrirlo con cemento e introducirlo al conducto hasta la muesca que indica la longitud correcta.
- 7.- Con un espaciador se condensa el cono contra las paredes del conducto, se retira el espaciador.
- 8.- Se coloca un cono de tamaño fino, exactamente en la misma posición -- ocupada por el espaciador. Al usar el espaciador hay que cuidar de -- no desalojar el cono principal de su posición original.
- 9.- Repetir el proceso, hasta que no puedan agregarse más conos secundarios. Corta el extremo grueso de los conos con un instrumento caliente, previa radiografía.
- 10.- Obturar con cemento de fosfato de zinc.

#### METODO DE CONDENSACION VERTICAL.

Este metodo de obturación requiere una amplia entrada al conducto y una conicidad gradual del mismo, para que la presión pueda aplicarse sin correr el riesgo de forzar la gutapercha apicalmente.

- 1.- Colocar el dique y esterilizar el campo operatorio.
- 2.- Observar la radiografía para verificar la conicidad del conducto.
- 3.- Se selecciona y ajusta un cono principal de gutapercha. Se retira -- del conducto.
- 4.- Se introduce una pequeña cantidad de cemento de conductos por medio de un lentulo girado con la mano hacia la derecha (en sentido de las manecillas de un reloj).
- 5.- Se coloca ligeramente cemento en la parte apical del cono principal y se inserta en el conducto.
- 6.- Se corta a nivel cameral con un instrumento caliente.
- 7.- Se calienta un espaciador de extremo aguzado al rojo cereza y se lleva al conducto, se introduce primero 3 ó 4 mm. en la gutapercha. Se retira el espaciador.
- 8.- Luego con un atacador de extremo romo frío se condensa el material -- hacia el ápice.
- 9.- Se repite la maniobra varias veces, profundizando por un lado y condensado por otro, hasta llegar a reblandecer la parte apical en cuyo momento la gutapercha penetrará en todas las complejidades existentes en el tercio apical, quedando en este momento vacío el resto del conducto.
- 10.- Después se van llevando segmentos de gutapercha de 2 a 4 mm. previamente seleccionados por sus diámetro, los cuales son calentados y condensados verticalmente.

Sera conveniente en el uso de los atacadores, emplear el polvo seco del cemento como medio aislador para que la gutapercha caliente no se adhiera a la punta del instrumento.

### TECNICA SECCIONAL.

La técnica seccional se practica preferentemente en conductos cilindro-conicos y consiste esencialmente en su obturación por secciones longitudinales desde el foramen hasta la altura deseada.

Cuando se desea emplear el diente para un anclaje intrarradicular.

- 1.- Colocar el dique y esterilizar el campo operatorio. Secar el conducto.
- 2.- Observar en la radiografía, longitud, diametro y recorrido del conducto preparado.
- 3.- Se selecciona un atacador para conductos que pueda introducirse hasta -- 3 ó 4 mm. del ápice se coloca en él un tope de goma.
- 4.- Se selecciona el cono de gutapercha, hay que asegurarse que se adapte correctamente en el conducto. Después se corta en secciones de 3 a 5 mm.
- 5.- En el extremo del atacador, ligeramente calentado a la llama, se pega el trozo apical del cono de gutapercha y se lleva hasta la máxima profundidad establecida. Previa inmersión en eucaliptol o con cemento de obturación para lograr su mejor fijación.
- 6.- Se gira el atacador en arco con un movimiento de vaivén hasta desprender lo del cono.
- 7.- Si se desea continuar la obturación, se agregan los trozos de gutapercha correspondientes a las distintas secciones del conducto comprimiéndolos, a fin de obtener una masa uniforme.
- 8.- Si se va a colocar un anclaje intrarradicular, se empleará sólo la porción apical del cono de gutapercha.



METODO DE OBTURACION DEL CONO UNICO.

La técnica del cono único consiste, en obturar todo el conducto radicular - con un solo cono de plata, y que se cementa con un material blando y adhesivo. Que luego endurece y anula la continuidad entre el cono y las paredes dentinarias.

- 1.- Aislar con dique de hule y desinfectar el campo.
- 2.- Remoción de la cura temporal, lavado y secado con puntas de papel - - absorbente.
- 3.- Conometria con los seleccionados, los cuales deben ajustar en el tercio apical.
- 4.- Corrección de la posición y penetración de los conos. Hacer las muescas a nivel oclusal con una fresa a alta velocidad.
- 5.- Sacar los conos y conservarlos en medio esteril.
- 6.- Cortar el cono de tal manera que, una vez ajustado sobresalga de - - 2 a 3 mm. en la cámara pulpar a fin de poder retirarlo en el futuro, si fuera necesario.
- 7.- Preparar el cemento con consistencia cremosa y se lleva al interior del conducto por medio de un lentulo, procurando que el cemento se - adhiera a la pared dentinaria.
- 8.- Embadurnar bien el cono de plata e insertarlo en el conducto por medio de una pinza, de manera que tenga un ajusta exacto en profundidad.
- 9.- Control radiográfico, control cameral, obturando la cámara con guta percha.
- 10.- Obturación provisional con cemento.
- 11.- Retirar el aislamiento, aliviar la oclusión.

La mejor manera de esterilizar los conos de plata es flameándolos (con - pases rapidos para evitar la fusión) o en esterilizador de bolitas de vi drio o sal.

#### METODO DEL CONO DE PLATA SECCIONADO.

Esta técnica está indicada en los dientes en los que se desea hacer una restauración con retención radicular.

#### Técnica:

- 1.- Aislar con dique de hule y desinfectar el campo.
- 2.- Retirar la cura temporal, lavar y secar con puntas de papel.
- 3.- Se ajusta un cono de plata, adaptandolo fuertemente al ápice.
- 4.- Tomar una radiografía para verificar el buen ajuste del cono.
- 5.- Se retira el cono y se le hace una muesca profunda, que casi lo divida en dos, al nivel que se desee, generalmente en el límite del tercio -- apical con el tercio medio del conducto.
- 6.- Se prepara el cemento y se lleva al interior del conducto recubriendo sus paredes.
- 7.- Se coloca el cono hasta que quede bien ajustado y se deja que fragüe - y endurezca debidamente.
- 8.- Tomar una radiografía para verificar el buen ajuste del cono.
- 9.- Con una pinza se toma el extremo coronario del cono y se gira rápidamente para que el cono se cuiebre en el lugar donde se hizo la muesca.
- 10.- Tomar una nueva radiografía, para checar que no hubo desadaptación alguna del cono.
- 11.- El resto del conducto puede ser obturado con gutapercha o, en el caso - de que haya de colocarse una corona con perno, Esta se adaptará tan - pronto como el cemento haya endurecido.

#### TECNICA ESCALONADA.

Esta técnica tiene la finalidad de lograr una mejor condensación de la gutapercha y la colocación de un primer cono fino en conductos estrechos, sin que se curve en su extremo apical. Favorece además una buena limpieza e irrigación de las paredes del conducto.

La variante en la técnica operatoria se refiere esencialmente a la preparación biomecánica. Se inicia posteriormente a la extirpación pulpar, con la conductometría. Se empieza con una lima que llegue hasta el ápice o 2 mm. antes y se hace el trabajo biomecánico.

Se continúa con un ensanchador de igual número que la lima y se hace un ensanchamiento mínimo hasta el tope apical o 1 mm. antes, de manera tal que permita una correcta obturación a ese nivel.

Se aconseja retroceder luego, 1 mm. por lo menos, con un instrumento de número mayor y esanchar a ese nivel, retroceder después otro milímetro, aumentado el espesor del instrumento y proseguir el ensanche a esa altura. Así sucesivamente hasta alcanzar la amplitud necesaria y siempre aumentando el espesor del instrumento y acortando la distancia hacia el límite coronario del conducto.

Es indispensable llevar el instrumento que se utiliza primero hasta su tope inicial, cada vez que se cambie de numeración y por lo tanto de espesor y profundidad. De esta manera se evita la formación de escalones que dificultarían una correcta obturación.

#### INSTRUCCIONES AL PACIENTE DESPUES DE UNA OBTURACION.

Una vez realizado el tratamiento de conductos. Se le debe advertir al paciente que el diente puede estar ligeramente sensible por unos pocos días. El malestar puede deberse a la sensibilidad, al posible excedente de material de obturación empujado más allá del agujero apical. El excedente de sellador suele ser absorbido en pocos meses.

El dolor por la inflamación apical temporal puede ser aliviado con analgésicos y frecuentes lavados salinos calientes (una cucharita de té al ras, por cada vaso de agua caliente). Se indica al paciente que mantenga el agua caliente 5 segundos en la zona afectada, que la escupa y que mantenga el procedimiento hasta que haya consumido toda la cantidad.

Si se produjera una tumefacción, se habrán de aplicar compresas -- frías o una bolsa de hielo en la cara sobre la zona afectada; diez minutos puesta por veinte minutos de descanso, por varias horas. Este calor intrabucal y frío exterior suelen ser eficaz en el alivio de la tumefacción y el malestar postendodóntico.

Los medicamentos antiinflamatorios sumados a una antibiótico pueden constituir una receta apropiada en los caos severos.

Se le debe advertir también al paciente, que no haga esfuerzos masticatorios sobre ese diente hasta que no haya sido protegido con una restauración permanente.

## CAPITULO IX

### FARMACOLOGIA.

## ANALGESICOS.

Un grupo de fármacos sin relación química entre sí, clasificados como -- analgésicos, antipiréticos, antiinflamatorios no esteroides, producen -- efectos farmacológicos similares por inhibir la síntesis y liberación de prostaglandinas.

Entre tales efectos se incluyen disminución:

- 1.- De los síntomas de inflamación (antiinflamatorio).
- 2.- De la elevación de la temperatura corporal durante la fiebre (antipirético).
- 3.- Del dolor sin pérdida de la conciencia (analgésia).
- 4.- De la agregación plaquetaria.

En endodoncia los analgésicos pueden ser útiles antes, durante y después del tratamiento, de los analgésicos se usan sólo los no narcóticos.

A esta clase de fármacos pertenecen;

Ácidos acetil salicílico; (aspirina, disprina). La aspirina sigue siendo el analgésico de más amplio uso. Está contraindicado en: Pacientes que reciben corticoesteroides o anticoagulantes, los que tengan gota, -- úlcera gástrica o asma o quienes sean alérgicos a ella. Una dosis típica es de una a dos tabletas (300 a 600 mg.) cada 4 horas.

Clorhidrato de propoxifeno; (Darvon, simple y compuesto). Está particularmente indicado en pacientes con alergia a la aspirina el darvon -- simple. Los efectos secundarios son; mareos, euforia, trastornos gastrointestinales y una ocasional sedación y erupción cutánea. La dosis media es de una capsula de 500 mg., cada 6 a 8 horas para el darvon compuesto. Y el darvon simple cada 4 horas.

Acetaminógeno; (Winasorb, soridan), Suele ser útil en pacientes con alergia a la aspirina o que estén tomando medicamentos uricosúricos para el tratamiento de la gota. A diferencia de la aspirina, el acetaminógeno no afecta la acción de los anticoagulantes no produce hemorragia gastrointestinal. No está indicado para uso prolongado en pacientes con enfermedades renales o hepáticas. Esta contraindicación está relacionada con su ligera tendencia a inducir agranulocitosis y metehemoglobulemia. La dosis usual es de una o dos tabletas ( 325 mg.) cada 4 horas.

Acido mefenámico; (Postan). Es útil en pacientes con alergia a la aspirina. No debe ser usado en los siguientes pacientes; Los que tienen úlceras intestinales, asma, función renal anormal o inflamaciones gastrointestinales, niños menores de 14 años y mujeres en edad fértil ( o que estén embarazadas). La dosis usual es de dos tabletas ( 500 mg) iniciales, seguidas por una tableta ( 250 mg.) cada 6 horas. No se debe usar por más de una semana.

Pirazolonas; (Dipirona). Se trata de una droga poco tóxica y generalmente no da origen a reacciones adversas ya que no produce trastornos gastrointestinales o la hipersensibilidad alérgica.

La dosis usual es una tableta ( 300 a 500 mg.) cada 4-8 hrs.

## ANTIBIOTICOS.

Al disponerse de un número de agentes antimicrobianos eficaces, se han desarrollado muchos principios generales para guiar al médico en la selección del fármaco más apropiado para un paciente concreto. La selección y la dosificación dependen no sólo del diagnóstico bacteriológico, sino de factores del huésped, como la función renal, la edad y la coexistencia de otras enfermedades.

Se habrá de recurrir a los antibióticos cuando se realicen procedimientos de manipulación endodóntica en pacientes con: Enfermedades cardiovasculares, enfermedad de cushing [u otras afecciones relacionadas con corticoesteroides], diabetes, prótesis o injertos valvulares, uremia, leucemia, granulocitopenia, hipotiroidismo, mieloma múltiple y enfermedad de paget, en pacientes con verdadero murmullo cardíaco, en razón de que los microbios bucales podrían difundirse por el torrente sanguíneo y atacar las válvulas cardíacas dañadas. Puede producirse una endocarditis bacteriana subaguda, que es grave y difícil de tratar. En estos pacientes debe utilizarse penicilina durante el tratamiento. Si existe una alergia está indicada la eritromicina.

### Plan de tratamiento:

Penicilina G procainica 800 000 unidades administradas intramuscularmente 1 hora antes de cada procedimiento.

Penicilina V (Pen-Vee-k) penicilina bucal; la dosis es de 500 mg. 1 hora antes del procedimiento. Y por el resto del día se dará una dosis de 250 mg. Cada 6 horas, así como los dos días siguientes.



Para los pacientes con alergia penicilínica o que toman continuamente penicilina por vía bucal para impedir recidivas de fiebre reumática, -- indicada la eritromicina.

La dosis es de 500 mg., dos horas antes del tratamiento y después -- 250 mg., cada 6 horas por el resto del día y durante los 2 días siguientes.

Los antibióticos de espectro amplio, incluida la ampicilina (penicilina semisintética) y las tetraciclinas, son menos útiles. La razón es que las enfermedades infecciosas endodónticas suelen ser causadas por microorganismos gram positivos, que suelen ser sensibles a la penicilina.

La penicilina y la critromicina (en altas dosis) son bactericidas -- (Los microbios son destruidos), mientras que las tetráclinas son bacteriostáticas (los microbios son inhibidos y de ahí, pueden recuperarse). Otras desventajas del uso de las tetraciclinas son:

- 1.- Su uso puede conducir al desarrollo exagerado de microbios no susceptibles.
- 2.- Se puede producir alteración del color de los dientes si se suministran estas drogas durante el periodo desarrollado de los dientes.
- 3.- Tienen más efectos secundarios que la penicilina o la eritromicina.

Los antibióticos deben ser administrados durante 7 a 10 días para eliminar eficazmente los microbios. Una terapia superior a las dos semanas puede conducir a reacciones alérgicas, toxicidad medicamentosa y sobreinfección por los microbios resistentes.

## ANTIINFLAMATORIOS.

Llamamos medicamentos antiinflamatorios o antiflogísticos, a los que -- administrados por vía general: inhiben o detienen o aceleran la resolución, del proceso inflamatorio en una o en todas sus partes.

Las principales o posibles indicaciones en endodoncia son:

- 1.- Trastornos infecciosos periapicales, especialmente cuando existe -- celulitis.
- 2.- Pre y postoperatorio de intervenciones quirúrgicas.
- 3.- Traumatismos orales diversos.

Los antiinflamatorios que en la práctica resultan más efectivos en todo tipo de inflamaciones son los corticosteroides. Están indicados -- cuando se quiera actuar drásticamente, ejemplo; traumatismos y artritis de la articulación temporo-mandibular. Recetarlos implica también tomar riesgos tanto por la posibilidad de efectos adversos como por su efectividad para actuar sobre la inflamación. Los no esteroides que -- agregan la ventaja de ser analgésicos y antipiréticos. Estarán indicadas especialmente en las inflamaciones primarias o secundarias.

Las enzimas proteolíticas; se recomiendan en las inflamaciones de tipo traumático o quirúrgico, edematosa o con hematomas, especialmente como preventivas, es decir cuando pueden comenzar a administrarse antes de -- que actúe la causa de la inflamación o por lo menos en el mismo momento de su producción. De estos tenemos la vari dasa y el quimar.

De todos los antiinflamatorios los enzimáticos son los más recomendables por su nula toxicidad.

### SEDANTES Y ANSIOLITICOS.

Estos medicamentos son útiles para la premedicación y comedicación del paciente aprensivo. Pero no tienen un efecto analgésico.

Hay tres categorías; barbituricos, no barbituricos y ansiolíticos.

Los sedantes están dirigidos hacia la producción de una depresión leve del sistema nervioso central. Su objetivo es disminuir la excitación y calmar la ansiedad.

El pentobarbital y el secobarbital son muy empleados en la premedicación, ya que son depresores centrales necesarios para proporcionar la serenidad deseada. Los ansiolíticos producen sedación y cierta amnesia, sin efecto perjudicial significativo sobre la circulación ni la ventilación, por esa razón se emplean con bastante frecuencia.

Los pacientes que toman agentes ansiolíticos o sedantes deben ser prevenidos contra la conducción de vehículos, porque estos medicamentos pueden causar somnolencia o letargia. En dosis mayores los sedantes tornan hipnóticos -- (inducen el sueño). El profesional puede querer preparar a un paciente muy temeroso, con una dosis hipnótica la noche anterior a la sesión endodóntica. Estos medicamentos pueden ser utilizados como premedicaciones de la anestesia general. También se les debe evitar el alcohol, pues los efectos combinados pueden causar una seria depresión.

Secobarbital sedante 50 mg. la noche previa a la sesión.  
50 mg. 30 min. antes de la sesión.

Pentobarbital sedante 30 mg. la noche previa a la sesión.  
60 mg. 30 min. antes de la sesión.

Diazepam ansiolítico Una capsula ( 5 mg.) mañana y noche, comenzando 2 días antes; 2 capsulas 1 hora antes de la sesión.

Hidroxizina, ansiolítico 50 mg. la noche previa a la sesión.  
- clorhidrato 50 mg. 30 min. antes de la sesión.

#### SUPLEMENTOS NUTRICIONALES.

En pacientes con una deficiencia nutricional conocida o sospechada, es de buen juicio clínico indicarles suplementos nutricionales postquirúrgicamente si no hay contraindicación médica. Después de un traumatismo quirúrgico por el cual se prevean dificultades en la masticación, están indicados los suplementos nutricionales. Para ayudar en la reparación, se han de dar suficientes proteínas, minerales, vitaminas A, C y complejo B y líquidos (alrededor de 2.5 litros de agua diarios). Se ha demostrado recientemente que el stress reduce el nivel de vitamina C en sangre y la mayoría de los pacientes experimentan stress antes de la cirugía, por lo tanto, es una buena práctica administrar vitamina C a esas personas. Ha de ser administrada prequirúrgicamente y unos días postquirúrgicamente (500 mg. dos veces al día).

#### ANTISTALAGOGOS.

La salivación excesiva de un paciente puede ser un problema en el tratamiento endodóntico. Los antisialagogos útiles para reprimir la salivación son sulfato de atropina, metantelina y propantelina.

La atropina inhibe las secreciones de la boca, la nariz y la garganta. En pacientes con enfermedades cardiovasculares y pulmonares la usará sólo después de la aprobación médica; pues puede aumentar las pulsaciones y las respiraciones. Lo mismo en pacientes con glaucoma, aunque probablemente la pequeña dosis utilizada clínicamente no iniciaría un ataque. Los efectos secundarios son; visión nublada, garganta seca, rubor facial, náusea y aumento del ritmo cardíaco y respiratorio. La dosis usual es de 1/4 a 1 mg. 2 - horas antes de la sesión.

CAPITULO X

COMPLICACIONES Y ACCIDENTES

EN EL TRATAMIENTO.

#### COMPLICACIONES Y ACCIDENTES EN EL TRATAMIENTO DE CONDUCTOS.

Todos los pasos de un tratamiento de conductos, deben hacerse con prudencia y cuidado; pero no obstante pueden surgir accidente y complicaciones, algunas veces presentidas, pero la mayor parte inesperadas.

Para evitarlas es conveniente tener siempre presente los factores siguientes.

- 1.- Planear cuidadosamente el trabajo por realizar.
- 2.- Conocer la posible idiosincracia del paciente y las posibles enfermedades sistémicas que pueda tener.
- 3.- Disponer de instrumental nuevo o en muy buen estado, conociendo cabalmente su uso y manejo.
- 4.- Recurrir a los rayos X en cualquier caso de duda de posición.
- 5.- Emplear sistemáticamente el aislamiento de dique de hule y grapa.
- 6.- Conocer la toxicología de los fármacos usados, su dosificación y - - empleo.

#### IRREGULARIDAD EN LA PREPARACION DE CONDUCTOS.

Las dos complicaciones más frecuentes durante la preparación de conductos son. Los escalones y la obliteración accidental.

Los escalones se producen generalmente por el uso indebido de limas y ensanchadores o por al curvatura de algunos conductos. Es recomendable seguir el incremento progresivo de la numeración estandarizada de manera estricta, o sea, pasar de un calibre dado al inmediato superior y en los conductos muy curvos no emplear la rotación como movimiento activo sino - más bien los movimientos de impulsión y tracción curvado el propio instrumento.

**ESTA TESIS NO DEBE  
SALIR DE LA BIBLIOTECA**

-79-

En caso de producir el escalón, será necesario retroceder a los calibres más bajos, reiniciar el ensanchado y procurar eliminarlo suavemente. En cualquier caso se controlará radiográficamente y se evitará la falsa vía. En el momento de la obturación se procurará condensar bien para obturarlo.

La obliteración accidental de un conducto, que no debe confundirse con la inaccesibilidad o no hallazgo de un conducto que se cree presente, se produce en ocasiones por la entrada en él de partículas de cemento, cavitas e incluso por retención de conos de papel absorbente empacados al fondo del conducto. Las virutas de dentina procedentes del limado de las paredes pueden formar con el trasudado de origen apical una especie de cemento difícil de eliminar. En cualquier caso se tratará de vaciar totalmente el conducto con instrumentos de bajo calibre. Si se sospecha un cono de papel o torunda de algodón, con una sonda barbada muy fina girando - - hacia la izquierda.

## HEMORRAGIA.

Durante el tratamiento puede presentarse la hemorragia a nivel cameral, radicular, en la unión cementodentinaria y por supuesto, en los casos de sobreinstrumentación transapical.

Excepto en los casos de pacientes con diátesis hemorragicas, la hemorragia responde a factores locales como los siguientes.

- 1.- Por el estado patológico de la pulpa intervenida o sea, por la congestión o hiperemia propia de la pulpitis aguda, crónica agudizada, hiperplásica, etc.
- 2.- Porque el tipo de anestesia empleada o la fórmula anestésica no produjo la isquemia deseada, anestesia regional y anestésicos no contienen vasoconstrictores.
- 3.- Por el tipo de desgarre o lesión instrumental ocasionada, como ocurre en la extirpación incompleta de la pulpa radicular, con escalamiento de ésta, cuando se sobrepasa el ápice o cuando se remueven los coágulos de la unión cementodentinaria por un instrumento o un cono de papel de punta afilada.  
Por fortuna la hemorragia cesa al cabo de un tiempo mayor o menor lo que se logra también con lo siguiente.

- 1.- Completar la eliminación de la pulpa residual que haya podido quedar.
- 2.- Evitar el trauma periapical, al respetar la unión cementodentinaria.
- 3.- Aplicando fármacos vasoconstrictores, como la solución de adrenalina al milésimo o causticos como el peróxido de hidrógeno o compuestos formolados.

Aun en los casos que parezcan incoercibles, bastará dejar sellado el fármaco seleccionado para que en la siguiente sesión, después de irrigar y aspirar adecuadamente, retirando así los coágulos retenidos, no se produzca nueva hemorragia.



#### FRACTURA DE LA CORONA DEL DIENTE.

Durante nuestro trabajo o bien al masticar los alimentos, puede fracturarse la corona del diente en tratamiento.

Los problemas que esta complicación crea son:

- 1.- Quedar al descubierto la cura oclusiva. Es fenómeno frecuente y que puede solucionarse fácilmente cuando la fractura es sólo parcial, -- cambiando nuevamente la cura para seguir el tratamiento pero procurando colocar una banda de acero o de aluminio que sirva de retención.
- 2.- Cuando hay imposibilidad de colocar grapa y dique. Se colocarán las grapas en los dientes vecinos.
- 3.- La posibilidad de restauración final. En caso de dientes anteriores se podrán planificar coronas de retención radicular Richmond o incrus tación radicular con corona funda de porcelana.

En dientes posteriores, si la fractura es completa a nivel del cuello, el problema de restauración es más complejo, pero siempre se podrá -- recurrir a la retención radicular con pernos cementados permitiendo -- una corona de retención radicular o también con amalgama englobando los pernos corrugados.

Solamente se recurrirá a la exodoncia cuando sea prácticamente imposi ble la retención de la futura restauración.

#### PERFORACIÓN O FALSA VIA.

Es la comunicación artificial de la cámara o conductos con el periodonto. Se produce por lo común por un fresado excesivo e inoportuno de la cámara pulpar y por el empleo de instrumentos para conductos, en especial -- los rotatorios.

Las normas para evitar las perforaciones son las siguientes;

- 1.- Conocer la anatomía pulpar del diente por tratar, el correcto acceso a la cámara pulpar y las pautas que rigen el delicado empleo de los instrumentos de conductos.
- 2.- Tener criterio posicional y tridimensional en todo momento y perfecta visibilidad de nuestro trabajo.
- 3.- Tener cuidado en conductos estrechos en el paso instrumental del 25 al 30, momento propicio no sólo para la perforación sino para producir un escalón y para fracturarse el instrumento.
- 4.- No emplear instrumentos rotatorios sino en casos indicados y conductos anchos.
- 5.- Al desobturar un conducto, tener gran prudencia y controlar radiográficamente ante la menor duda.

La apertura o ampliación del foramen apical debe considerarse como una perforación más que conduce a mala obturación y reparación demorada o -- incierta.

Un síntoma inmediato y típico es la hemorragia abundante que mana del lugar de la perforación y un vivo dolor periodóntico que siente el paciente cuando no está anestesiado. Se tomaran del diente varias radiografías cambiando la angulación horizontal, pero insertando previamente un instrumento o punta de plata que permita un diagnóstico exacto. En ocasiones, conductos muy curvos o separados de molares o premolares superiores pueden crear confusión al aparecer como falsas vías y es necesario -- un acertado criterio una inspección visual minuciosa y observar la evolución para conocer si existe o no perforación.

La clasificación de las perforaciones es de; camerales y radiculares de los tercios coronarios, medios o apicales.

La terapéutica, cuando la perforación es cameral, consistirá en aplicar una torunda humedecida en solución al milésimo de adrenalina, detenida la hemorragia, se obturará la perforación con amalgama de plata sin zinc, o cemento de oxifosfato y se continuará después el tratamiento normal.

En perforaciones radiculares, después de cohibida la hemorragia, se podrán obcluir los conductos inmediatamente, intentando así evitar mayores complicaciones. En dientes de varias raíces, se podrá hacer la radicectomía en caso de fracaso e infección consecutiva.

Si la perforación es del tercio coronario, frecuentemente es factible -- hacer una obturación similar a la de falsa vía de cámara pulpar.

Si es en tercio apical y dientes monorradiculares, es recomendable practicar una apicectomía.

En cualquier perforación radicular, si es vestibular, lo mejor es hacer -- un colgajo quirúrgico, osteotomía y obturación de amalgama de plata sin -- zinc, previa preparación de una cavidad con fresa de cono invertido, -- -- (obturación retrograda).

#### FRACTURA DE UN INSTRUMENTO DENTRO DEL CONDUCTO.

Los instrumentos que más frecuentemente se fracturan son limas, ensanchadores, tiranervios y lentulos, al emplearlos con demasiada fuerza o torsión exagerada y otras veces por haberse vuelto quebradizos, ser viejos y estar deformados.

La prevención de este desagradable accidente, es necesario emplear instrumentos nuevos y bien conservados, evitando emplear más de dos veces -- los calibres bajos ( del 10 al 30 ) y no forzar nunca la dinámica de su trabajo, o sea trabajar con delicadeza y cautela. También se debe evitar el empleo de instrumentos rotatorios dentro de los conductos.

El diagnóstico se hará mediante una radiografía para saber el tamaño, la localización y la posición del fragmento roto. Será muy útil la comparación del instrumento residual con otro similar del mismo número y tamaño, para deducir la parte que ha quedado enclavada en el conducto.

La maniobra destinada a extraerlos puede ser:

Usar fresas de llama, sondas barbadas u otros instrumentos de conductos -- accionados a la inversa, intentando removerlos de sus enclavamiento.

Un factor muy importante en el pronóstico y tratamiento es la desinfección del conducto antes de producirse la fractura instrumental. Si estuviere esteril se puede obturar sin inconvenientes.

Cuando las maniobras para extraer los instrumentos rotos son infructuosas, se recurre a las siguientes técnicas para resolver este accidente.

- 1.- Agotados los esfuerzos por extraer el fragmento del instrumento enclavado en el conducto, cuya posición se conoce mediante la radiografía.

Se procurará pasar lateralmente con instrumentos nuevos de bajo calibre y preparar el conducto debidamente, dejando el fragmento roto, el cual quedará enclavado en la pared del conducto.

Posteriormente se obturará el conducto con una condensación en tres dimensiones, empleando para ello conos finos de gutapercha.

Esta técnica permite en la mayor parte de los casos de dientes posteriores resolver satisfactoriamente este accidente.

De fracasar la técnica anterior, se podrá recurrir a la cirugía mediante la apicectomía y obturación retrograda con amalgama sin zinc, en dientes anteriores.

Por otro lado en dientes posteriores se puede practicar la radicectomía (amputación radicular).

#### FRACTURA RADICULAR O CORONORRADICULAR.

Las fracturas completas o incompletas (fisuras) radiculares o coronorradiculares, que dividen en dos segmentos un diente se producen por lo general por estas causas.

- 1.- Por la presión ejercida durante la condensación lateral o vertical - al obturar los conductos, la exagerada ampliación de los conductos y la curvatura de la raíz.
- 2.- Por efectos de la dinámica oclusal al no poder soportar el diente la presión ejercida por la masticación.

Las fracturas son generalmente verticales u oblicuas y en ocasiones es muy difícil el diagnóstico.

Son síntomas característicos el dolor a la masticación, problemas periodontales y en ocasiones dolor espontáneo. Las radiografías, según la línea de fractura, pueden proporcionar o no datos decisivos.

El tratamiento depende del tipo de fractura. La radicectomía y la hemisección pueden resolver los casos más benignos. Otras veces bastará eliminar el fragmento de menor soporte, pero, frecuentemente, en especial en las fracturas completas mesiodistales en premolares superiores y en molares superiores y en molares es preferible la exodoncia.

#### ENFISEMA Y EDEMA.

El aire de presión de la jeringa de la unidad dental, si se aplica directamente sobre un conducto abierto, puede pasar através del ápical y provocar un violento enfisema en los tejidos, no sólo periapical sino faciales del paciente.

Es un desagradable accidente, que si bien no es grave por las consecuencias, crea un cuadro espectacular tan intenso que puede asustar al paciente. Como por lo general el aire va desapareciendo generalmente y la deformidad facial producida se elimina en pocas horas sin dejar rastro, será conveniente tranquilizar al enfermo darle una explicación razonable y no permitir que se mire en un espejo si se trata de un sujeto sensible.

Este accidente puede ser evitado, ya que para secar un conducto no es estrictamente necesario el empleo del aire de presión de la unidad y paralelamente pueden utilizarse puntas de papel absorbente.

El agua oxigenada puede producir enfisema. por el oxígeno nascente, si por error o accidente pasa a los tejidos perirradiculares lo que es posible, en perforaciones o falsas vías.

El hipoclorito de sodio, como cualquier fármaco cáustico usado en endodoncia, puede producir edema e inflamación con cuadros espectaculares y dolorosos si atraviesa el ápice.

El uso de estos medicamentos debe hacerse con extremada prudencia y cuidado.

#### PENETRACION DE UN INSTRUMENTO EN LAS VIAS RESPIRATORIAS O DIGESTIVAS.

Es un desafortunado accidente que nunca debe ocurrir. Se produce al no emplear aislamiento o dique.

Si un instrumento es deglutido o inhalado por el paciente, el médico especialista deberá hacerse cargo del caso para observarlo y si hiciese falta, hacer la intervención necesaria.

Si el instrumento fue deglutido, se aconseja que el paciente tome un poco de pan y deberá ser observado radiográficamente para controlar el lento - pero continuo avance a través del conducto digestivo y por lo general es expulsado a las pocas semanas.

Si fue inhalado se ha necesario muchas veces su extracción por broncoscopia, después de su ubicación radiográfica.

#### SOBREOBTURACION.

La mayor parte de las veces, la obturación de conductos se planea para que llegue hasta la unión cementodentinaria, pero bien porque la punta de gutapercha, el cono de plata se desliza y penetra más o porque el cemento de -- conductos al ser presionado y condensado traspasa el ápice. Hay ocasiones en que al tomar la radiografía de la obturación final, se observa que se ha producido una sobreobturación.

Si esta sobreobturación consiste en que el cono de gutapercha o de plata se ha sobrepasado o sobreextendido será necesario retirarlo contarlo a su debido ni vel y volver a obturar correctamente.

Aún reconociendo que una sobre obturación significa una demora en la cicatrización pariapical, en los casos de buena tolerancia clínica es recomendable una conducta expectante, observando la evolución clínica y radiográfica y es frecuente que al cabo de 6, 12 y 24 meses haya desaparecido la sobreobturación al ser resorbida o se haya encapsulado con tolerancia perfecta.

Si el material sobreobturado es muy voluminoso o si produce molestias -- dolorosas, se podra recurrir a la cirugia, practicando un legrado para -- eliminar toda la sobreobtuación.

Una técnica de desobturación en los casos en que se haya sobreobturado -- con gutapercha y que consiste en introducir un ensanchador del No. 15 y -- posteriormente una sonda barbada que se impulsa con movimiento de vaivén- iscilatorio para lograr la remoción de la obtuación.



#### CONCLUSIONES.

Cuando un diente ha recibido tratamiento endodóntico, bien sea con pulpa viva o con pulpa necrótica, siguiendo las normas y pautas correctas, así como llevar a cabo una buena preparación biomecánica y esterilización de sus conductos seguida por una obturación correcta que llegue hasta la -- unión cementodentinaria sin dejar espacios vacíos o muertos, es de esperar que tras un lapso mayor o menor, se produzca una reparación total de la pieza. Y lograr así el éxito en el tratamiento de conductos.

## BIBLIOGRAFIA.

1.- TRATADO DE HISTOLOGIA.

Haw Worth Artur.

Ed. Interamericana, México.

2.- HISTOLOGIA Y EMBRIOLOGIA BUCALES.

A. Balint J. Orban.

La prensa médica Mexicana, S.A.

3.- FARMACOLOGIA.

Litter Manual.

Ed. El ateneo.

4.- FARMACOLOGÍA.

Goth Andres.

Ed, Doyma, México.

5.- ENDODONCIA.

Ingle, Reveridage,

Ed. Internamericana, México.

6.- ENDODONCIA.

Lazala.

Ed. Salvat Editores.

7.- PRACTICA ENDODONTICA.

Grossman I. Louis

Ed, Mundi S.A.I.C.V.F.

8.- ENDODONCIA.

Selter Samuel.

Ed, Mundi S.A.I.C.V.F.

9.- ENDODONCIA.

Maisto A. Oscar.

Ed. Mundi, Buenos Aires.

10.- ENDODONCIA.

Cohen Stephen.

Ed. Interamericana, Buenos Aires.

11.- FUNDAMENTOS DE METAENDODONCIA PRACTICA.

Kutler Vury.

F. Mendez Oteo, México.

12.- ENDODONCIA EN LA PRACTICA CLINICA.

Harty F.J.

Manual Moderno, México.