

91
2ej



**Universidad Nacional Autónoma
de México**

FACULTAD DE ODONTOLOGIA

E X O D O N C I A

T E S I S

Que para obtener el título de
CIRUJANO DENTISTA
p r e s e n t a

RENE CEJA MEJIA



México, D. F.

1988



UNAM – Dirección General de Bibliotecas Tesis Digitales Restricciones de uso

DERECHOS RESERVADOS © PROHIBIDA SU REPRODUCCIÓN TOTAL O PARCIAL

Todo el material contenido en esta tesis está protegido por la Ley Federal del Derecho de Autor (LFDA) de los Estados Unidos Mexicanos (México).

El uso de imágenes, fragmentos de videos, y demás material que sea objeto de protección de los derechos de autor, será exclusivamente para fines educativos e informativos y deberá citar la fuente donde la obtuvo mencionando el autor o autores. Cualquier uso distinto como el lucro, reproducción, edición o modificación, será perseguido y sancionado por el respectivo titular de los Derechos de Autor.

EXODONCIA

I Introducción

II Indicaciones

- Infecciones odontógenas
- Erucción anormal del tercer molar
- Por razones de estética
- Por trastornos en la oclusión
- En tumores benignos
- En tumores malignos
- Restos radiculares

III Contraindicaciones

- Hemofilia
- Enfermedades tromboembólicas
- Leucemia
- Púrpura hemorrágica
- Agranulocitosis
- Sífilis, Tuberculosis y Cáncer
- Arcina de Vincent
- Difteria
- Neuralgia del trímino
- Dientes temporales
- Infecciones agudas dentarias
- Infecciones respiratorias altas agudas
- Hipertensión arterial
- Enfermedad de Addison
- Síndrome de Cushing
- Diabetes mellitus no controlada
- Enfermedades exantemáticas
- Cardiopatías
- Hipotensión arterial
- Hiperparatiroidismo
- En tratamientos a base de corticoesteroides

IV

Instrumentos
Fórceps dentales
Elevadores
Cizalla
Curetas
Otros

V

Extracción Dental
Posición del operador y del paciente
Empleo de fórceps para la extracción dental
Utilización de elevadores
Extracción de dientes superiores
Extracción de dientes inferiores
Extracción con método de toma alveolar
Extracción con método de odontosección
Extracción con método de colgajo
Extracción de raíces expuestas
Extracción de raíces retenidas

VI

Accidentes de la Extracción Dental
Accidentes relacionados con el diente y vecinos
Accidentes relacionados con los maxilares
Accidentes relacionados con los tejidos blandos
Accidentes consecutivos de la extracción

VII

Conclusiones

INTRODUCCION

Durante los últimos años se ha observado un gran adelanto en el campo de la endodoncia al grado de que la mayoría de los dientes en condiciones patológicas, pueden ser renovados anatómica, estética, antiséptica y funcionalmente; pero no todos los problemas que se presentan van a tener una solución igual, existen algunos cuya solución es la extracción. Ante esta certeza clara es necesario saber cuales son los que tienen solución por medio de la cirugía menor y que finalidades se pretenden, cuales son las contraindicaciones, que condiciones son requeridas para la realización de una extracción dental, cómo es realizada ésta y qué accidentes pueden presentarse. Por lo antes mencionado, me he propuesto y procurado investigar y presentar la técnica de la extracción dental en sus aspectos más detallados, ya que los temas de cirugía menor han sido mencionados pero muy superficialmente y por lo mismo no son suficientes las páginas destinadas a éste tema y el aprendizaje es muy poco que es lo que se practicará muy a menudo.

Este trabajo está enfocado principalmente a una técnica de la extracción dental, breve y precisa que no omita detalles al parecer insignificantes pero que a la vez constituyen la base para una espléndida extracción dental que beneficie al paciente, evitándole cansancio de los músculos masticadores, traumas innecesarios de los tejidos y dolores postoperatorios.

En esta tesis no se incluye estudios radiográficos, técnicas de anestesia, selección de anestesia, etc. porque pensé que era lo más adecuado ya que son temas que requieren de mayor dedicación y es necesario estudiarlos muy detenidamente y por separado (debido a la importancia que tienen), para poder entenderlos mejor. Hacer mención de ellos en pequeña escala es restarles importancia.

I N D I C A C I O N E S

Las extracciones dentales son señaladas en las siguientes condiciones:

A.- INFECCIONES ODONTÓGENAS.

a).- Abscesos Periapicales Recidivantes.- Los dientes con infecciones recidivantes, deben ser extraídos. Si aún después del tratamiento adecuado, continúa el proceso infeccioso, por que debe considerarse como una infección oculta que al paciente sufre, no le produce ningún beneficio y en periodos de menor resistencia orgánica, origina riesgos, al pasar de un estado latente a un proceso agudo.

b).- Los Abscesos Periapicales Crónicos, Granulomas y Quistes.- Deben de considerarse también infecciones, porque en cualquier momento pueden transformarse en procesos inflamatorios agudos. Está señalada la extracción del diente y la remoción del granuloma o el quiste por medio del curetaje (la infección crónica de un diente produce una fibrosis que envuelve el ápice con fuerte adherencia al hueso alveolar). - Aunque estos casos están en el campo de la acción de la Endodoncia, cuyo tratamiento requiere la esterilización, obturación del conducto y la anicestomía. No obstante, debe de valorarse el tratamiento adecuado, teniendo en consideración las condiciones del diente, con los posibles contraindicaciones médicas, que pueda tener la conservación del diente desvitalizado en determinados pacientes; por ejemplo en enfermos de cardiopatía congénita o adquirida, así también de fiebre reumática, reumatismo inflamatorio y corea. (Siderwam).

c).- Dientes Desvitalizados con Afección Apical.- Los dientes desvitalizados (tratados endodónticamente) que alteren la salud del paciente o de que se tenga la certeza de que existe una afección ósea periapical deben ser extraídos. Como medida preventiva se indica hacer la extracción de todo diente privado de su nutrición, que por la posición que ocupe la raíz, puede excluirse toda probabilidad de realizar una buena obturación del canal radicular. También se indica la extracción de todo diente privado de su filete nervioso que colinde con el seno maxilar.

d).- Fístulas Gingivales.- La infección perianical inactiva, puede mantener su estado crónico, enviando al exterior (epitelio gingival) continuas secreciones de líquido purulento o serosidad a través de trayectos denominados fístulas. Existe por lo regular, dolor pulsátil del área vecina. Cuando se dan estos casos, se indica la extracción del diente.

e).- Osteomielitis.- Cualquier infección odontógena, puede preceder a la infección masiva de huesos, las intervenciones quirúrgicas mal realizadas, contribuyen a determinar el proceso, las fracturas concurtas de la mandíbula, pueden ser seguidas de osteomielitis. Es indicada la extracción, si la causa fué de origen dentario. Pero deben de postergarse las extracciones de los dientes involucrados tanto como sea posible no importando el grado de movilidad, ya que la conservación de los dientes, mantiene la forma del maxilar durante un periodo en que su estructura está bastante debilitada por la necrosis.

f).- Sinusitis.- La infección aguda o crónica perianical de un diente, cuyas raíces colinden con el seno maxilar, puede originar una sinusitis. Cuando ésta se presenta, se debe de extraer el diente que la haya causado. El tratamiento del conducto radicular, queda excluido. La intervención en el enfermo puede hacerse conjuntamente con el otorrinolaringólogo (breve consulta).

g).- Traumatismos dentarios.- Es indicada la extracción de dientes que presenten fractura radicular ocasionada por un golpe, y que después del tratamiento para estos casos o la reimplantación, la respuesta sea desfavorable. También deben extraerse los dientes que, después de un traumatismo (y que por medio del tratamiento radicular hayan perdido su vitalidad) formen enucleación oústica con dolor a la percusión. Deben extraerse los dientes que resulten con múltiples fracturas después de un traumatismo.

h).- Infección Focal.- Foco de infección, es una área localizada de infección; mientras que infección focal, implica que los microorganismos desde el foco de infección han triunfado estableciéndose en órganos distantes del cuerpo. La evolución de la Endocarditis Bacteriana Sub-aguda, provocada por la extracción dentaria, es un ejemplo de infección focal. No obstante la infección focal no es el único factor, para determinar el establecimiento de bacterias en órganos distantes, por que existen condiciones predisponentes como son las deficien-

casas nutricionales, linfomas sanguíneos y enfermedades pre-existentes. Por lo tanto el foco de infección dental, como una inyección en cualquier parte del organismo, debe ser eliminada. Combatir los focos de infección en enfermedades de artritis reumatoide, lesiones cardíacas ocasionadas por bacterias y en otros enfermos, es urgente. En éste tipo de enfermos es más profiláctico la extracción que el tratamiento particular.

B.- ERUPCION ANORMAL DEL TERCER MOLAR.

Está señalada la extracción, cuando el tercer molar erupciona anormalmente dando como consecuencia serios trastornos. La erupción del tercer molar es tardía, por lo que la gran cantidad de veces no encuentra espacio suficiente, y por lo consiguiente ejercerá presión sobre los dientes contiguos, dando principio a cambios en la posición y trastornos en la oclusión. Puede darse la presencia de dolores debido a la oclusión que ejerce. La erupción del tercer molar, a pesar de ocasionar trastornos mecánicos, también puede causar trastornos infecciosos, como los abscesos gingivales o apicales y en ocasiones hasta sinusitis (tercer molar superior). La extracción liberatris, que consiste en extraer el segundo molar para facilitar la extracción del tercero, sólo se practicará para no hacer demasiada destrucción del hueso alveolar o del hueso maxilar que pueda comprometer la consistencia ósea.

La erupción del tercer molar puede ocasionar trastornos; mucosos, nerviosos, celulares, óseos, linfáticos y tumorales.

Mucosos.- Ulceración o traumatización de la mucosa contigua al tercer molar y la mucosa de la región geniana. Pericoronitis (inflamación de la mucosa que cubre total o parcialmente al tercer molar).

Nerviosos.- Dolores irradiados, trismus del músculo masetero - en caso extremo.

Celulares.- Empaquetamiento de alimentos en los restos del saco pericoronario y del folículo coadyuvados por la vía de - nado de la pericoronitis, provocando abscesos periferos y en ocasiones puede extenderse la infección, inflamándose ganglios que se pueden palpar o granulomas o ataquar al estado general como fiebre, neuralgia, halitosis exagerada y cialodrasia.

Oscor.- Una infección avanzada puede generar osteítis u osteomielitis.

Infáticos.- Idonotafins.

Tumurales.- Son ocasionados después de la extracción del tercer molar, con severos traumatismos en zonas adyacentes.

C.- POR RAZONES DE ESTÉTICA.

Es señalada la extracción de dientes, que estén bien alineados pero marcadamente inclinados hacia delante y consecuentemente protusivos para la extensión, con lo que, la estética facial se ve alterada. La extracción de los primeros molares, en estos casos protusivos mejora la estética facial y también la interacción cuspídea. Puede omitirse la extracción y corregirse por medio de la expansión de los arcos, pero dicha expansión afecta la estética facial. Se debe tomar en consideración el aspecto facial, como una parte de la entidad ortodóncica y así examinar:

- 1.- La medida del diente y la cantidad y disposición del hueso para acomodarlos.
- 2.- La relación indicada de la mandíbula con el maxilar superior para cada individuo particularmente.
- 3.- La proporción y relación de los dientes con el cráneo y las formas faciales, que darán la más arradable apariencia estética.

En lo que se refiere a la dentición permanente, en -- donde no haya una apropiada base ósea para contener todos los dientes en una relativa posición correcta, debeb ser extraí-- dos los primeros premolares (superiores e inferiores) u otros dientes para permitir la correcta ubicación de los dientes -- restantes; en ninguna instancia los dientes se extraerán si -- están en su lugar correcto y tienen un espacio apropiado o en casos donde es posible poner los dientes, distantes unos de o -- tros como en los casos de entrecruzamiento.

D.- POR TRANSFORMACION EN LA OCLUSION.

Es señalada la extracción de dientes heterotópicos - (que están alejados de su lugar de origen), de dientes ectópicos (irregularidad en su posición y cercano a su lugar de origen), de dientes fracturados y de dientes retenidos o impactados.

Los huesos que son alejados mucho del hueso basal - tienden a recaer del tratamiento en una forma rápida, además de que presentan consecutivamente resaca gingival sobre los - segmentos vestibulares, amenazando la salud de los tejidos - blandos o la longevidad de los mismos dientes, debido a ésta - es aprobada su extracción.

Es señalada la extracción de dientes supernumerarios que no han hecho erucción en niños, para permitir al diente - normal, su erucción correcta. Estas decisiones son tomadas -- con frecuencia por odontopediatras u ortodontistas expertos.

Es indicada la extracción de dientes supernumerarios ya erucionados, tanto para corregir la oclusión, por medio - de tratamientos ortodóncicos, como para colocar adecuadamente los dientes vecinos que hayan sido desplazados.

Los motivos para que se lleve a cabo la extracción de dientes retenidos son por la sintomatología dolorosa que se - observa algunas veces: por la presión que ejercen sobre los - dientes vecinos; por causar aglomeración de dientes anteriores; por abscesos paradontales que pueden ocasionar; porque - quedan dar origen a las ameloblastomas y quistes paradontales y por provocar absorción radicular de dientes adyacentes. La extracción por prevención puede hacerse en algunos casos, procediendo a operar cuando la intervención es sencilla, en - pacientes que no den real sintomatología. En éste tipo de extracciones se debe relacionar siempre los dientes vecinos.

No todo diente impactado causa todos los inconvenientes descritos, pero ocasionalmente éstos inconvenientes se presentan en forma inesperada y en momentos inoportunos. Los ancianos - no soportan la intervención igual que los jóvenes y la operación de dificultad un poco más con la edad avanzada, por lo - mismo se aconseja a todos los adultos, la extracción de dientes incluidos. Las únicas excepciones la constituyen algunos pacientes con serias enfermedades de orden general o en ocasiones en que el cirujano considera que el paciente no reúne los detalles ni la finalidad del tratamiento.

Si el paciente se presenta con sintomatología dolorosa o infección o cualquier otra complicación por causa de dientes retenidos, deberá tratarse primeramente la infección antes de la extracción.

La extracción de dientes incluidos están dentro del campo del cirujano bucal y por lo general es inadecuado hacer tales intervenciones en un consultorio odontológico común. Exento si el odontólogo posee la preparación y el equipo necesario de manera que pueda ofrecer el mismo nivel de servicios que el cirujano oral, podrá intervenir únicamente en aquellos casos en que se pueda realizar una extracción sencilla, ya que la extracción de un diente retenido es una operación que se da por elección y no hay ninguna razón que valga para que sea intentada por operadores inexpertos, que no han sido bien instruidos o con un equipo que no es apropiado, por que iguala en dificultad a una amandicentomía y es invariablemente desagradable para el paciente sometido a este tipo de extracciones aún en circunstancias favorables.

E.- EN TUMORES BENIGNOS.

Es indicada la extracción de piezas dentarias cuando éstas se encuentran muy próximas de tumores benignos como odontomas epulis, quistes periodontarios, quistes unilobulares etc. y nos impide la total extracción de los mismos.

F.- EN TUMORES MALIGNOS.

Cuando los dientes que están más próximos a un tumor maligno como epitelomas, calcinomas, etc. y son una causa irritante que ayude o favorezca el crecimiento, deberán ser extraídos, pero siempre con el consentimiento del especialista.

G.- RESTOS RADICULARES.

La extracción de restos radiculares es algo que no se discute debido a que son focos de infección que lesionan la salud bucal, pudiéndose transformar en circunstancias favorables, en una infección focal, afectando la salud general del paciente.

CONTRAINDICACIONES

El odontólogo debe extender sus conocimientos al campo de la medicina, sin embargo, debe haber una distinción de éste entre la práctica de la medicina y sus conocimientos. No debe de haber límites en cuanto a la cantidad de conocimientos que el dentista pueda adquirir para su propia seguridad y la de sus pacientes.

Siempre que se tenga dudas sobre el estado físico del paciente, se deberá solicitar la participación del médico, ya sea por medio de una consulta o enviándole persona suerte; algunos trastornos sistémicos constituyen una absoluta y otros una relativa contraindicación para la Exodoncia.

A.- HEMOFILIA.

Por fortuna es una enfermedad rara, que solo se presenta en hombres. La mejor advertencia es no hacer nunca ninguna extracción a un hemofílico, ya que puede perder la vida como consecuencia de la extracción; si ésta es necesaria, deberá ser hospitalizada y sometida a transfusiones estando bajo vigilancia médica.

B.- ENFERMEDADES TROMBOEMBÓLICAS.

Se clasifican como enfermedades tromboembólicas: La - Flebitis, Tromboflebitis, Trombosis, Embolismo, Infarto pulmonar, Infarto del miocardio y Arterioesclerosis. Los pacientes con este tipo de padecimiento, en su tratamiento es importante la terapia de anticoagulantes (Heparina). Es totalmente - contraindicado hacer extracciones por sencillas que sean. Podrá intervenir solamente si el Cardiólogo responsable autoriza la interrupción del anticoagulante.

C.- LEUCEMIA.

Es contraindicada la extracción en cualquier tipo de leucemia, tanto por la tendencia a infecciones generalizadas como por sus estados hemorrágicos.

D.- PURPURA HEMORRAGICA.

Púrpura trombositopénica esencial, es una enfermedad que se caracteriza por la deficiencia o disminución en el número de plaquetas, dando como resultado un tiempo de coagulación muy prolongado y consecuentemente una marcada tendencia hemorrágica. Abstenerse de hacer extracciones, cuando sean necesarias, la intervención se hará conjuntamente con el médico que lo assiste, ya que puede requerir transfusión sanguínea.

E.- AGRAVULOCITOSIS.

Esta enfermedad por lo regular es fatal, hay una gran disminución del número de neutrófilos de la sangre. Se producen úlceras en la mucosa oral y orofaringe; la resistencia a la infección es extremadamente disminuida. No deben hacerse extracciones dentales, si no es con la asesoría del médico.

F.- SIFILIS, TUBERCULOSIS Y CÁNCER.

Es contraindicada cualquier intervención odontológica en enfermos de sífilis, tuberculosis o cáncer. En estos casos (la presencia de cualquier lesión neoplásica en la cavidad oral deberá siempre investigarse), lo más importante es su tratamiento médico. El tratamiento odontológico pasa a segundo término.

G.- ANGINA DE VINCENT.

Los signos de la estomatitis aguda furiosiroquetal son: inflamación del margen gingival, pseudomembrana, hemorragias gingivales, necrosis del septo interdental, dolor, halitosis, adenopatías y fiebre. Las crietas que circundan los tejidos blandos parcialmente eruncionados, son los lugares predilectos para el alojamiento de la infección. No se debe realizar ninguna extracción dental sino que hasta que la infección haya sido controlada y mejorada la higiene bucal.

H.- DIFTERIA.

El odontólogo debe estar siempre al pendiente frente a la característica de la membrana grisácea de la preferencia, paladar y amigdalas. No debe haber ningún tratamiento odontológico. El enfermo debe ser enviado con el médico inmediatamente.

I.- NEURALGIA DEL TRÍCULO.

Es contraindicado la extracción de dientes, clínica y radiográficamente sana, en enfermos de neuralgia del trículo no, ya que aún siendo extraídos, el sufrimiento continúa. Es importante conocer los cuadros que distinguen esta entidad con un dolor de pulpitis, absceso alveolar, sinusitis maxilar, síndrome de la articulación temporomandibular, y neuralgias atípicas (que se les atribuye que tienen una base psicopatológica). La neuralgia del trículo se observa habitualmente en edades entre los 40 y 50 años. El dolor es repentino, intenso, punzante y ardiente. Está limitado al área de distribución de una o más ramas del quinto par craneal. Cada ataque es breve, dura sólo unos segundos. Al principio las crisis pueden estar separadas por intervalos de van acortando gradualmente. Pueden presentarse como desencadenantes en la cara o en la boca que al ser tocadas producen paroxismo. El enfermo dejará algunas veces sin afeitarse ese lado de la cara, protegiéndole con una bufanda durante el tiempo de frío. Preocupación, pérdida de peso, aprensión y la depresión consecutiva llevan al suicidio en casos desesperados.

J.- DIENTES TEMPORALES.

Es contraindicado hacer extracciones de dientes temporales y aún más aquellos que comprometen la posición de los dientes permanentes como lo es el segundo molar caduco, que al extraerse ocasionará que el primer molar permanente se mesialice y por lo tanto originará anomalías para la oclusión. Se puede decir que sólo deberán ser extraídos aquellos dientes temporales que no sean susceptibles de tratamiento y que comprometen la salud general del niño.

X.- INFECCIONES AGUDAS DENTARIAS.

Es contraindicada la extracción de dientes con infección aguda, pues el traumatismo ocasionado extenderá la infección a otras áreas. El establecimiento de los gérmenes, puede ser en áreas cercanas al foco de infección o distantes del mismo; dependiendo de la edad, del estado físico estructural, de lesiones orgánicas producidas por bacterias (áreas de predisposiciones sobre bases existentes de menor resistencia) y de enfermedades preexistentes. En pacientes con deficiencias nutricionales y/o antecedentes patológicos, la gravedad de la situación es mayor. Debe reducirse la infección al mínimo para poder intervenir.

L.- INFECCIONES RESPIRATORIAS ALTAS AGUDAS.

Es contraindicada la extracción en infecciones respiratorias altas agudas, tales como los resfriados comunes, faringitis, influenza y sus innumerables secuelas (Amigdalitis, sinusitis, otitis media y bronquitis), por su naturaleza altamente infecciosa. Es probable que el "resfriado" común, tenga un origen múltiple; en el cual la disminución de la resistencia, los virus y los fenómenos alérgicos, se conjuguen. Secundariamente la infección bacteriana se presenta hasta cierto grado después, y la patogenicidad puede ser seria. Ha sido observado, que las infecciones agudas en vías respiratorias altas, — van acompañadas algunas veces con pericoronitis, abscesos dentoalveolares agudos y otras infecciones orales.

Esto sugiere una disminución de resistencia al permitir que — una infección previa, se agudice. El reposo, líquidos y tratamientos de síntomas, evoluciona favorablemente en 10 o 14 días. El uso de antibióticos se reserva para las complicaciones con amigdalitis, otitis media y sinusitis supurativa. La intervención exodóntica debe aplazarse hasta la recuperación de la salud.

M.- HIPERTENSION.

La elevación de la tensión arterial constituye una — contraindicación para la extracción dental, puesto que puede ocasionar problemas hemorrágicos y más cuando la herida es — grande; debe posponerse la extracción hasta que se haya superado el problema.

N.- ENFERMEDAD DE ADDISON.

Padecimiento ocasionado por lesiones destructivas de las glándulas suprarrenales. Se observa pigmentación bronceada de la piel o mucosas, gran debilidad, trastornos gastrointestinales, hipotensión e hipoglucemia. Hay una gran eliminación de sodio y cloruros por la orina, con la correspondiente disminución de esos elementos en el plasma sanguíneo. En ocasiones las manchas de color café en los labios indican este padecimiento. Es contraindicado hacer extracciones sin la colaboración de un médico competente.

N.- SINDROME DE CUSHING.

El adenoma basófilo de la hipófisis puede causar este padecimiento. Los casos típicos presentan "cara de luna", - vientre voluminoso (adiposis de cara, cuello y tronco), extremidades inferiores delgadas, hipertensión, hiperglucemia y glucosuria. Hay balance nitrogenado negativo, que ocasiona daños en los huesos por la destrucción de su matriz orgánica. Es contraindicado intervenir si no se tiene la opinión médica del estado general del paciente.

O.- DIABETES MELLITUS.

El diabético es incapaz de usar en una forma apropiada el azúcar para la producción de energía, con el resultado de que la glucosa se acumula en el torrente sanguíneo, pasando a la orina, cuando su cantidad excede el umbral renal. Esto se debe, a la insuficiente secreción de insulina por los islotes de Langerhans del páncreas. El enfermo puede recuperar su capacidad para metabolizar la glucosa, mediante la administración de insulina, obtenida del páncreas de los animales; el metabolismo de la glucosa está relacionado con el de las grasas. De la combustión incompleta de éstas, resulta una acumulación en el organismo de cuerpos cetónicos. Un diabético grave no controlado, tendrá glucosa y acetona en la orina, una acumulación de éstos en el torrente sanguíneo y una reducción de la reserva alcalina, debido a la disminución de los toques de la sangre, causada por las sustancias resultantes del metabolismo incompleto de las grasas.

P.- ENFERMEDADES EXANTEMATICAS.

Es contraindicado hacer extracciones en niños que presenten fiebre sin causa aparente, malestar, pérdida del apetito, tos, fotofobia y/o exantema. La escarlatina, el sarampión, la varicela, y otras enfermedades infecciosas agudas y exanemáticas, son consecutivas a un periodo prodrómico en el cual el niño presenta esos síntomas. El curso del decaimiento general, puede ocasionar malestar en los dientes o maxilares, lo llevará a la consulta odontológica. El desarrollo del sarampión, varicela, etc. inmediatamente después de la extracción, hace pensar a los padres que la intervención fué la causante de la enfermedad.

Q.- CARDIOPATIAS.

La coloración azulada o palidez de los labios puede indicar cardiopatías, estenosis aórtica u otros trastornos cardiovasculares. Existen muchos tipos de cardiopatías, algunas relativamente sin importancia, pero debe establecerse que esos miocardios lesionados, constituyen un suelo fértil para el desarrollo de Endocarditis Bacteriana. Se ha establecido que puede haber bacteremias transitorias después de extracciones dentarias infectadas. El trauma y la hemorragia juegan un papel importante en la introducción de bacterias al torrente sanguíneo. Nunca se deben extirpar dientes que presenten infección, se pospondrá hasta que la infección sea reducida al mínimo.

Los enfermos de Angor Pectoris u Oclusión Coronaria, no deben ser intervenidos, hasta obtener una opinión médica competente. Generalmente es conveniente la premedicación con barbitúricos, usar solución anestésica que no contenga vasoconstrictores, evitar emociones, evitar dolores que provoquen y/o aumenten la tensión nerviosa. Los pacientes que padezcan de Angor Pectoris; los esfuerzos o emociones intensas producen dolor precordial intenso y disnea, es necesario de tabletas de nitroglicerina, para colocarlas debajo de la lengua en caso de presentarse el ataque.

R.- HIPOTENSION.

La baja tensión arterial, cuando es aguda, nos presenta un cuadro demasiado serio, ya que puede ocasionarle al paciente un shock hipovolémico; desencadenado generalmente por el estado anímico. No hacer la extracción cuando se perciba una baja tensión arterial, sino que hasta que se determine la causa, y si esta es neurogénica, se puede tranquilizar al paciente para poder intervenir o proseguir la intervención.

S.- HIPERPARATIROIDISMO.

Es de suma importancia para el odontólogo, debido a la presencia del adenoma paratiroideo. Está generalmente asociado con la Osteitis fibrosa osteoplástica (enfermedad ósea de Recklinghausen). Los síntomas clínicos son: debilidad, poliuria, alta calcemia y baja fosfatemia. El examen radiográfico de los maxilares, muestra descalcificación, pudiendo haber formaciones quísticas. La lamina cortical de los alveolos dentarios está frecuentemente destruida. Existe elevada posibilidad de ocurrir fracturas. Es contraindicado hacer extracciones, sino hasta después de que se hayan establecido medidas preventivas.

T.- EN TRATAMIENTOS A BASE DE CORTICOSTEROIDES.

No se deben efectuar extracciones dentales en pacientes que hayan estado recibiendo dosis altas de ACTH (Hormona Adrenocorticotrófica) o Cortisona, durante un largo periodo hasta que haya sido cuidadosamente determinado el estado de la corteza suprarrenal. Existe la posibilidad de que se produzca un shock repentino, grave e irreversible en individuos que hayan estado recibiendo en el momento de la intervención o durante todo un año, éste tratamiento. Los pacientes cuya corteza suprarrenal no funciona, son incapaces de soportar cualquier clase de stress. Solamente el reemplazo artificial de la hormona cortisona les permite reaccionar en forma más normal. El uso continuo del ACTH puede producir hipertrofia de la corteza suprarrenal o agotarla por sobreestimulación. La cortisona y el ACTH han sido ampliamente usados en el tratamiento de la artritis reumática, desórdenes alérgicos, fiebre reumática y otras enfermedades del colágeno.

Generalmente la diabetes es mucho más grave en sujetos jóvenes, que en los de edad avanzada. Su control por la dieta e insulina, demanda una disciplina rígida por parte del afectado y a muchos diabéticos, les resulta difícil seguir siempre el régimen necesario. Los diabéticos, deben evitar infecciones pues deben ser lo más cautelosos hasta donde les sea posible, ya que un resfrío, un absceso dentario o una apendicitis, puede alterar la fisiología del organismo en tal grado que, a su control resulte difícil de mantener. Aún bajo buen tratamiento, el diabético tiende a padecer arterioesclerosis y enfermedad coronaria. La diabetes será revelada a menudo por la historia clínica del paciente; siempre se deben incluir las preguntas ¿Está en tratamiento médico? ¿Toma alguna clase de medicamento?. Sabiendo que el paciente es diabético, el odontólogo debe averiguar si está bien informado en lo referente a su afección y controlado con análisis periódicos de orina, en caso de duda deberá obtenerse el informe médico.

En algunas ocasiones el enfermo afirma estar controlado, debe tenerse presente que la Diabetes Mellitus no controlada, tiene manifestaciones claras en la cavidad oral, como es el aliento cetónico, hipermovilidad dentaria, emigración gingival, absorción ósea y la coloración escarlata de los tejidos blandos parodontales.

Las crisis de ésta enfermedad, son, el shock insulínico y el coma diabético; el malestar general del paciente será una indicación para posponer la intervención hasta después de que se haya hecho un estudio médico.

El diabético puede llegar a la consulta con infección aguda dental, por lo general se puede realizar pequeñas intervenciones, tales como incisiones y drenajes necesarios para aliviar una infección aguda, en cuyo caso debe mantenerse informado del estado general del paciente, por si requiere cambios en su tratamiento.

Este tipo de enfermos nos presentan problemas hemorrágicos importantes y cicatrizaciones tardías, provocando campos favorables a infecciones, por lo que se deben administrar antibióticos antes y después de la extracción en los casos en que el paciente no esté controlado, o cuando se tenga alguna duda sobre las condiciones de su organismo, que puedan llegar a comprometer y agravar su estado general.

I N S T R U M E N T O S

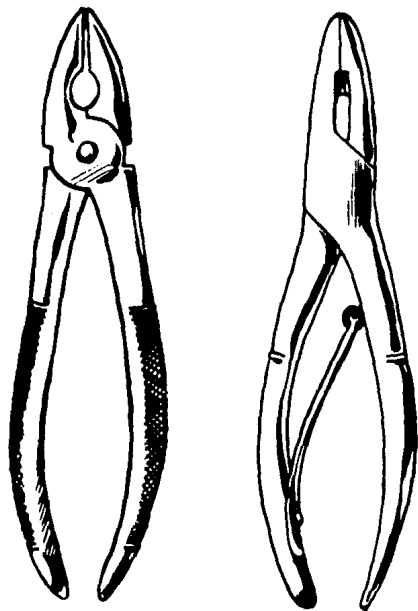
Es conveniente que el odontólogo, utilice siempre un juego uniforme de instrumentos, que llenen todos los requisitos y le sirva para practicar diversas clases de extracciones.

Los "fórceps" dentales superiores están diseñados, con las ramas en línea recta o con poca angulación en relación al eje del mismo. En los fórceps inferiores, sus ramas están con angulaciones entre 45' y 90' con respecto al eje.

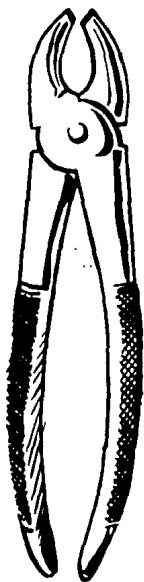En los depósitos dentales, se llegan a encontrar tipos similares de fórceps de distinta procedencia, la cual resulta diferentes números según su clasificación, en relación con su marca. A la fecha, se han fabricado cientos de instrumentos dentales, tanto tipos de fórceps que incluso hasta se han diseñado para cada diente en particular y para cada caso en especial, como tipos de elevadores, curetas, legbras, etc. Ante tanto instrumental, sería conveniente enumerarlos, y puesto que no es mi intención hacer un catálogo; por lo que a continuación solamente presentaré, algunos de los que más se utilizan y de los cuales es posible seleccionar los que sean apropiados para la finalidad propuesta.

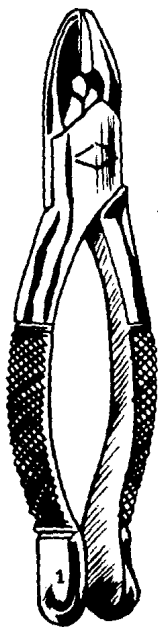
FORCEPS

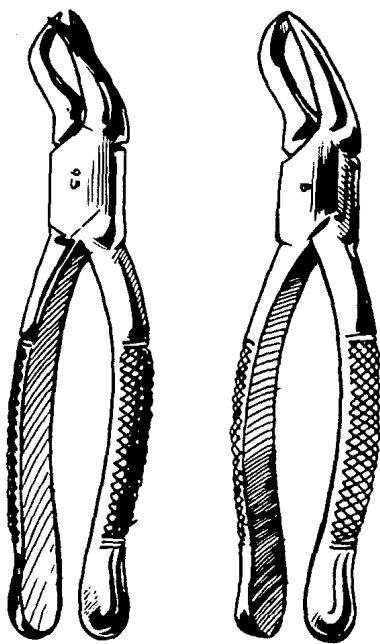
PARA EXTRACCIÓN DE INCISIVOS CENTRALES,
LATERALES, ASÍ COMO RESTOS RADICULARES
SUPERIORES, DEBE EMPLEARSE UN FORCEPS
QUE TENGA SUS RAMAS ANGOSTAS, QUE SE
ADAPTEN A LA FORMA ANATÓMICA PARA QUE
SE PUEDAN SUJETAR CON FIRMEZA. POR EJEMPLO:



PARA EXTRACCIÓN DE CANINOS Y PREMOLARES
SUPERIORES PUEDE UTILIZARSE UN FORCEPS
QUE TENGA SUS RAMAS LIGERAMENTE ANCHAS
COMO EL DE LA FIGURA.





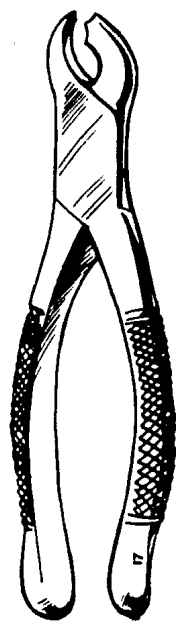
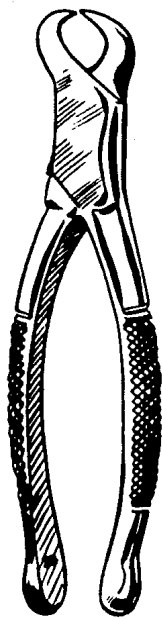


**PARA LA EXTRACCIÓN DE INCISIVOS,
CANINOS Y DIVERSAS RAÍCES INFERIORES.**



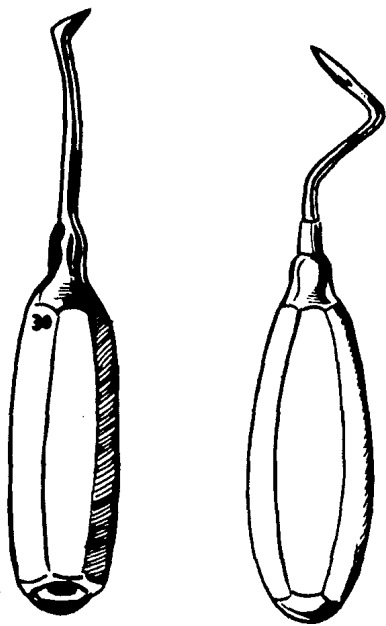
PARA LA EXTRACCIÓN DE PRIMEROS, SEGUNDOS
Y TERCEROS MOLARES INFERIORES.



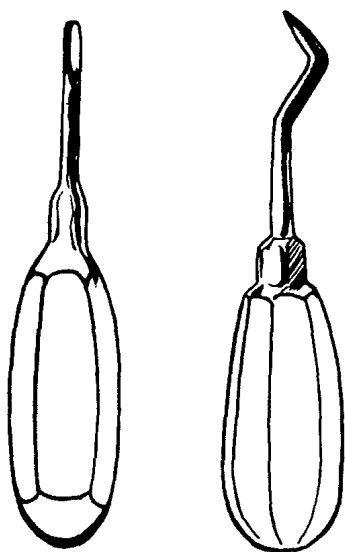


ELEVADOR DE PUNTA AGUDA.

**ES UN INSTRUMENTO CON EL EXTREMO ACTIVO
CON FILO. SE UTILIZA PARA ACUJAR ENTRE
LA RAIZ Y EL ALVEOLO.**

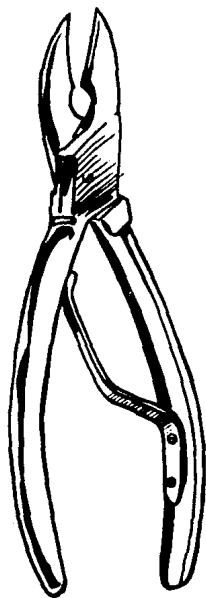


ELEVADOR DE PLANO INCLINADO.
ES UN INSTRUMENTO SIN FILO, DE HOJA SIMPLE CON
EXTREMO EN FORMA DE CUÑA. EL EXTREMO PUEDE
ESTAR EN LINEA RECTA CON EL MANGO O CON
UNA LIGERA ANGULACION O CASI EN ANGULO RECTO.

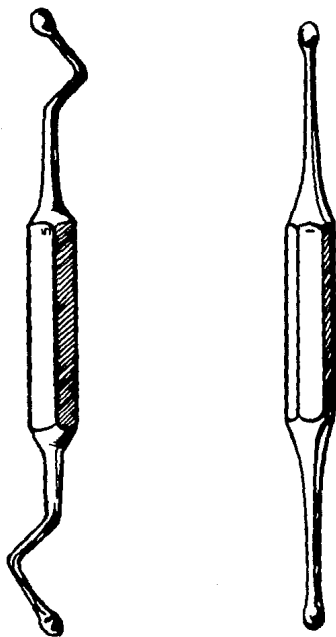


FORCEPS DE BORDES Ó CIZALLA.

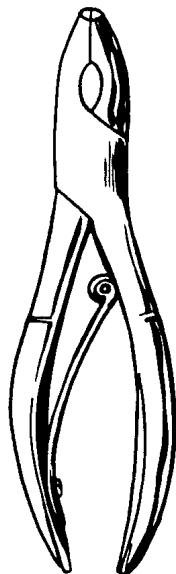
SE UTILIZA PARA REGULARIZAR BORDES ALVEOLARES, CUANDO SON MUY PROMINENTES. ES EXCELENTE PARA ESA FINALIDAD, DEBIDO A SU ACCION PLANA, QUE CON FACILIDAD CORTA TEJIDO ÓSEO.



CURSTA DOBLE.
SE USA PARA ENUCLEACION DE QUISTES, GRANULOMAS,
TUMORES BLANDOS BENIGNOS, QUE SE ASIENTEN
EN UN LECHO OSEO Y PARA REMOCION DE ESQUILLAS
DE HUESO DEL ALVEOLO.



*PINZAS GUBIAS.
PARA DIVERSOS USOS.*



EXTRACCION DENTAL

La extracción de dientes, debe efectuarse estrictamente bajo principios quirúrgicos, con instrumentos meticulosamente esterilizados, buena luz, campo operatorio seco y manipulación suave de tejidos blandos y duros. La intervención puede durar de 10 a 70 minutos, dependiendo de la dificultad. Para la realización de una extracción dental se deberá emplear el procedimiento más breve y simple, considerando los siguientes requisitos:

- 1.- Extirpación total del órgano dentario.
- 2.- Traumatizar lo menos posible al conjunto de tejidos blandos y duros que se encuentran en continuidad del diente por extraer.
- 3.- Evitar todo dolor inútil, durante la intervención como después de ésta.

Las extracciones simples, generalmente van seguidas de un postoperatorio sin inconveniente, exento de dolor, tumefacción y equimosis. Cuando se justifique un mayor traumatismo operatorio deberá advertirse al paciente de las posibles secuelas.

Antes de practicar una extracción, debe hacerse un axámen del diente para determinar; su situación, la posición que ocupa en el maxilar o mandíbula, el tamaño, la forma, el estado de la corona anatómica y el estado de la corona clínica: observar si existen fracturas; determinar la existencia de coronas de metal, coronas con espiga, incrustaciones, obturaciones etc.; se observará también la curvatura de la raíz, el estado del tejido óseo y de los dientes contiguos, así como la existencia de algún estado patológico. Antes de la operación es siempre conveniente establecer las probabilidades que el diente sufra alguna que otra fractura.

A.- POSICION DEL OPERADOR Y DEL PACIENTE.

Al practicar una extracción dental, cualquiera que sea la postura, el paciente debe de estar lo más cómodo posible, - permitiendo al odontólogo hacer libremente todos los movimientos. El cirujano se colocará de modo que pueda usar con toda libertad los brazos, las manos y los dedos, teniendo siempre una vista clara del campo operatorio. Por lo general el sillón debe estar bajo, en la extracción de piezas inferiores y alto para las superiores. Para hacer extracción de dientes superiores, el brazo izquierdo podrá limitar los movimientos de la cabeza del paciente, en tanto que los dedos de la mano izquierda le sirven para separar los labios, con el fin de obtener un campo operatorio visible. Para hacer la extracción de dientes inferiores, es muy importante que se recuerde siempre, que cualquiera que sea la posición que se ocupe respecto al paciente, ya sea de frente, a un lado o atrás, se debe sostener firmemente con la mano izquierda la mandíbula del paciente durante la extracción, ya que de lo contrario, al hacer una fuerza indebida o con los movimientos de avulsión, se puede producir una sub-luxación o una fractura de la mandíbula.

B.- EMPLEO DE PINZAS O FORCEPS PARA LA EXTRACCIÓN.

Para la extracción de los dientes por medio de fórceps se puede dividir el acto, en varios tiempos para su mejor comprensión, los cuales son:

- a).- Introducción del fórceps a la cavidad oral.
- b).- Colocación de las ramas del fórceps al diente.
- c).- Presión de las ramas para llegar al cuello o a la raíz dental.
- d).- Luxación.
- e).- Movimientos propios de la avulsión.

a).- Introducción del fórceps a la cavidad oral.

Con los dedos se aparta el carrillo o el labio y se descubre el campo operatorio. El fórceps se sostiene con la mano derecha, rodeándolo con todos los dedos a excepción del dedo índice que dirige los movimientos de apertura del instrumento para sujetar al diente. Las ramas o bocados de las pinzas, deben ser de tal modo que puedan adaptarse al cuello del diente, sin que se fracture la corona al hacer presión. El cuello de los dientes varía en su forma y en su tamaño, por lo tanto, debe seleccionarse el fórceps. Es mucho más fácil adaptar el pico de las ramas, gobernar los movimientos y la fuerza necesarios para la extracción, si se coloca la mano lo más cerca posible del extremo de las ramas y de la pieza por extraer.

b).- Colocación de las ramas del fórceps al diente.

El primer paso es la adaptación del pico de las ramas debajo del margen gingival, esta maniobra se hace con mucho cuidado, para que al pesar las ramas debajo del tejido blando, causen el menor traumatismo posible. Por regla general es mejor adaptar primero el extremo de la rama interna o lingual y después la externa o bucal. Cuando la corona del diente ha sido debilitada por caries, se aprovechará el tejido sano que queda, para ajustar las ramas de las pinzas, por ejemplo: si la caries está situada en la cara mesial del primer molar superior, los picos de las ramas se adaptan en la parte distal de la corona. En los dientes monorradiculares aún estando cariada la corona, las ramas o bocados se pueden ajustar casi siempre a la raíz, de modo que la extracción puede hacerse sin fracturar la corona, ha de tenerse atención, en colocar las ramas, ya que estas deben quedar paralelas al eje longitudinal del diente.

c).- Presión de las ramas para sujetar el cuello del diente.

Para adaptar la pinza o fórceps dental, se separan los tejidos blandos con las mismas ramas y se deslizan presionando para colocarlas lo más abajo posible del borde gingival, hasta llegar a un sitio de la raíz en donde se crea que el tejido es bastante resistente para soportar la presión sin fracturarse. Al colocarse las ramas sobre el cuello o más abajo de éste, se facilita la extracción porque disminuye la distancia de la palanca. En la adaptación de los picos de las ramas desplazando tejido hacia arriba (en maxilar superior) o hacia abajo (en maxilar inferior) según sea el caso, deberá hacerse en dirección

al ápice de la raíz, haciendo un ligero movimiento de rotación o de ondulación, que se continúa hasta que se ha sujetado firmemente. El fórceps se sostiene con todos los dedos, incluyendo el dedo índice que dirige la apertura del mismo.

d).- Luxación del diente.

Hay que cerciorarse que el eje longitudinal de la raíz y de las ramas estén en línea recta, ya que de lo contrario, - existe la posibilidad de que se fracture la raíz o de que se - traumatice los dientes contiguos. Ubicadas las ramas del in- - strumento en el sitio edecuado, cerrar firmemente los mangos pa - ra aplicar la fuerza de luxación. No se debe confiar en la co - rona para que sobrelleve la presión, para desalojar al diente, aún cuando presente hiper movilidad. La corona tiene muy poca - resistencia y se fractura con facilidad al sujetarla con las - pinzas, para hacer palanca.

Es un error el querer tirar del diente (después de suje - tarlo con las pinzas) para sacarlo de su alveolo, ya que el ac - to de la extracción dental, es una combinación de movimientos lo que desaloja el diente, por lo tanto, primero se debe luxar. Para luxar el diente, debe emplearse la cantidad de fuerza, - que se adapte mejor a cada caso. Los movimientos que se hagan, dependerán de la forma de la raíz o de las raíces y de la re - sistencia de los tejidos óseos en donde está implantado el - diente.

Las fuerzas necesarias para luxar el diente son:

1.- La presión y fuerza impelente.- Ambas ramas del fórceps de - ben aprisionar la raíz al mismo nivel. La presión de las ramas debe ser adecuada para mantener la adaptación de aquellas, du - rante la maniobra de la extracción. Si la presión no es sufi - ciente para mantener con firmeza la adaptación; la fuerza que se ejerce, no logrará luxar el diente y las ramas se desliza - rán hacia la corona. Si la presión es excesiva se puede fractu - rar la raíz o la corona. Para aprovechar toda la fuerza que se haga (al tratar de desalojar el diente) debe de transmitirse a toda la longitud del diente centralizándose en el ápice.

La fuerza impelente se inicia inmediatamente después - de ajustar las ramas de las pinzas. Antes de que cierren con - firmeza sobre el diente se hace esta fuerza con un ligero movi - miento lateral (cuando es necesario) insertándose gradualmente debajo del margen gingival, hasta que se pueda sujetar la raíz y se continúa manteniendo una presión general.

Haciendo una presión continua, las pinzas tienden a permanecer con firmeza sobre la raíz y ser gobernadas fácilmente. La fuerza impelente es muy importante para luxar el diente sin embargo debe combinarse con otras fuerzas, ya que aislada no puede efectuar la luxación completa en la mayoría de los dientes.

2.- La tracción o fuerza expelente.- Esta fuerza debe aplicarse en combinación con movimientos laterales o rotatorios, puede aplicarse aisladamente en dientes con movilidad o para terminar la extracción, después de haber hecho otros movimientos.

e).- Movimientos propios de la Avulsión.

Quando se ha conseguido una considerable movilidad, la extracción se termina aplicando una tracción necesaria, en relación al eje longitudinal del diente, para elevarlo del alveolo. Si el diente ofrece mucha resistencia, se debe suspender la maniobra para determinar la causa y tratar de vencerla o eliminarla. Al desalojar el diente del alveolo, se debe tener cuidado de que no salga con fuerza, porque los mangos del fórceps pueden chocar con uno o varios dientes de la parte antagónica y producir fractura u otro accidente desagradable. A medida que se van aplicando las diversas fuerzas, se debe prestar atención para observar en que dirección se mueve el diente más fácilmente; pues la extracción deberá hacerse hacia la dirección donde el diente ceda.

1.- Movimiento lateral Oscilatorio.- El movimiento oscilatorio consiste en inclinar el diente primero, hacia el lado lingual y luego hacia el bucal o viceversa. El movimiento puede repetirse hasta que se desgarran por completo los ligamentos, o para ampliar el alveolo y por correlación, aumentar la movilidad del diente y poder ser extraído. Durante los movimientos laterales, con frecuencia se pueden desplazar intencionalmente los picos de las ramas del fórceps, un poco más hacia la raíz.

2.- Movimiento de rotación o de torsión.- El movimiento de torsión, se emplea mejor en los dientes de una raíz. Cuando se principia la rotación, hay que hacer a la vez un ligero movimiento de tracción. La rotación está indicada especialmente en la extracción de incisivos centrales, laterales, caninos premaxilares inferiores y en los segundos premolares superiores. Sin embargo pueden emplear el movimiento de rotación en los dientes con más de una raíz, después de darle una ligera movilidad al diente, que se deberá hacer con mucho cuidado.

Terminada la extracción, se examina el alveólo y tejido vecino. Con una cureta acodada se explora el alveólo y se eliminan las esquirlas que hayan quedado. En caso de granulomas proceden a eliminarlos. Si queda prominencia ósea a nivel de los bordes alveolares, debe decidirse a dejarla o a eliminarla. En una extracción simple, la sutura no tiene razón de ser. La intervención concluye con la colocación de un rollo de algodón humedecido sobre el alveólo y la indicación al paciente de que mantenga su boca cerrada sosteniendo el apósito durante 20 minutos.

C.- UTILIZACION DE ELEVADORES.

Las pinzas dentales son el mejor instrumento para efectuar la extracción, siempre que puedan aplicarse. Los elevadores o botadores deben usarse cuando sea obstaculizado el empleo de pinzas. Algunas veces se pueden utilizar ambos instrumentos para facilitar la extracción. El botador se emplea principalmente para acuñar su extremo activo entre la apófisis y el diente, bien sea para desalojarlo o para darle movilidad al agrandar el alveólo o para sacar un fragmento de raíz, según sea el caso.

Para emplear el botador, el operador debe aprender a dirigirlo correctamente, usando la mano izquierda como guía, evitando que se proyecte el instrumento hacia los tejidos circundantes y así se puede gobernar mejor la dirección y la aplicación de la fuerza. Por otra parte se debe conocer los diferentes tipos de elevadores así como también su manejo, para saber cual es el indicado para un caso requerido.

Los elevadores de punta aguda generalmente se emplean para la remoción de restos radiculares adyacentes a un alveólo vacío. El elevador de plano inclinado es un instrumento sin filo, su acción se basa en el efecto de la elevación y en el efecto de esplazamiento. El propósito, es que la punta del instrumento ocupe el alveólo en lugar de la raíz del diente, y cuando la punta del botador se ha introducido bien en el alveólo se hará una ligera elevación que tendrá gran efecto expulsivo: levanta la raíz de su lecho.

D.- EXTRACCION DE DIENTES SUPERIORES.

Incisivos Superiores.

Los incisivos superiores presentan su raíz casi cónica. Después de colocar las ramas del fórceps, lo más que se pueda sobre la raíz, se hace un movimiento impelente y lateral, que dependerá de la estructura del diente, del tamaño de la raíz, de la ausencia de la corona o de la existencia de ella, de la existencia de caries, etc. Por lo general el primer movimiento es hacia el lado palatino y a este movimiento le sucede otro - hacia el lado labial; puede repetirse varias veces, con poca fuerza cuando existe resistencia, porque con los movimientos buco-linguales resulta más fácil la fractura radicular. Si ambas maniobras no logran desalojar la pieza de su implantación, entonces se procede a ejercer un movimiento firme de rotación, primero hacia la derecha y luego hacia la izquierda (con ello se consigue la rotura de las fibras periodontales y hacen ceder las paredes del alveólo). Si el diente tiene corona con espiga, deben forzarse las ramas del instrumento hacia arriba de la raíz, para que al hacer presión sobre los mangos del fórceps, las ramas continúen sobre la raíz, aunque se fracture la corona. Algunas veces es conveniente adaptar la hoja del botador entre la raíz y el alveólo, tanto en la cara lingual como en la cara bucal y hacer un ligero movimiento de acuñación, con el objeto de abrir paso para colocar las ramas de las pinzas.

Caninos Superiores.

Los caninos superiores, presentan la raíz más larga de todos los dientes, la forma de éste es cónica, algunas veces - el ápice presenta curvatura hacia distal.

Para la extracción de estos dientes, el primer movimiento es hacia el lado palatino, el segundo hacia el lado labial y el tercero, un movimiento de tracción, siguiendo la dirección del eje longitudinal; estos tres movimientos se repiten las veces que sean necesarios. No debe hacerse movimientos de rotación, a no ser después de que el diente esté completamente móvil.

Primeros Premolares Superiores.

Los primeros premolares superiores presentan dos raíces separadas o en ocasiones fusionadas; una palatina y una vestibular. La extracción de estos dientes se lleva a cabo de la siguiente forma: después de adaptar sobre la raíz, las ramas del instrumento se hace un ligero movimiento impelente y lateral hacia el paladar y luego otro hacia el lado vestibular. Pueden repetirse estos movimientos hasta que el diente tenga cierta movilidad. En ningún momento se debe intentar la rotación, porque puede fracturarse una de sus raíces. Si existe resistencia, es mejor colocar la hoja del botador entre una de sus raíces y el alveolo, acuñando, con el objeto de separar un poco la lámina, o en caso extremo; extirpar una porción de hueso con un escoplo, para facilitar la maniobra. La tracción lateral exagerada, puede producir fractura si las raíces son delgadas.

Segundos Premolares Superiores.

Los segundos premolares superiores, tienen una raíz que la mayoría de las veces puede ser cónica o aplanada. Se extrae este diente, empleando los mismos movimientos que se hacen para extraer el canino. Cuando la raíz es delgada, debe emplearse una fuerza de tracción recta, para evitar la fractura de la raíz. Cuando se prevé la fractura radicular, hay que considerar que la extracción del fragmento se facilitará, si antes se trata de luxar el diente con movimientos suaves.

Primeros y Segundos Molares Superiores.

El primer molar superior tiene tres raíces; dos vestibulares y una palatina. Por lo general, las raíces vestibulares son rectas y la palatina curva, que en la mayoría de las veces es de forma cónica; en otras ocasiones encontramos que las raíces son aplanadas, de distintas formas y tamaños que pueden ser largas y delgadas o cortas y anchas. El segundo molar también tiene tres raíces; dos vestibulares y una palatina. Estas raíces están cercanas unas de otras, comparandolas con las del primer molar y algunas veces están fusionadas.

Después de colocar las ramas de las pinzas, se hace el movimiento impelente hacia el paladar y enseguida hacia el lado vestibular del diente, repitiendo la operación hasta darle movilidad a éste. Posteriormente se hace una tracción hacia abajo y hacia afuera; la tracción excesiva producirá fractura de alguna de las raíces, la tracción excesiva hacia el vestibular, puede producir fractura de la lámina alveolar externa. Si el diente ofrece alguna resistencia a la fuerza que se le aplica, puede emplearse el botador de hoja ancha sobre el lado vestibular o sobre el lado palatino, entre el diente y el hueso alveolar, con el objeto de hacer la acunación en la apófisis o bien puede quitarse una pequeña porción de lámina alveolar. Algunas veces la corona de los molares superiores está tan cariada, que no puede adaptarse las ramas del fórceps, cuando se den éstos casos, podrán emplearse pinzas, cuyas ramas se adapten sobre la porción de la corona que esté en mejores condiciones, haciendo mayor tracción sobre la cara más resistente. En otras ocasiones, es mejor fracturar la corona cariada y extraer cada raíz por separado; después de fracturar la corona, pueden usarse pinzas gubias para separar las raíces o en todo caso un elevador. Si la caries está en la parte mesio bucal e intera gran parte de la corona, es recomendable utilizar un fórceps cuyas ramas sean medianamente anchas, como las que se utilizan para extraer dientes caninos. Para ajustarse en la parte disto-palatino-vestibular; primero se adapta la rama palatina, posteriormente la rama bucal sobre la parte firme de la corona. El primer movimiento se hace lateralmente hacia la cara vestibular y con esto se empuja la rama distal un poco hacia arriba y debajo de la encía, dado que la cara palatina del diente es la más fuerte, no tiene ninguna trascendencia que se baje ligeramente la rama palatina. El movimiento de la tracción hacia el lado bucal, debe hacerse con solidez, por que la cara palatina es la que, teniendo mayor resistencia, soporta mayor presión.

El empleo de fórceps tipo "tricornio" para extracción de molares superiores, en ocasiones es indispensable porque actúa como un instrumento pinza, que eleva, pero otras veces se dificulta cuando el diente está bien implantado. Si la corona está destruida por caries y las raíces están unidas por una porción de la corona, el fórceps tricornio, será de gran utilidad al hacer presión sobre los mangos, y hacer movimientos, puede suceder que se separen las raíces al fracturarse, facilitando su extracción con los elevadores.

Terceros Molares Superiores.

Generalmente presentan sus raíces fusionadas con una curvatura hacia mesial. Para llevar a cabo la extirpación del tercer molar superior, se aplica la fuerza en forma de movimientos hacia arriba, hacia atrás y hacia el vestibular. Con esto se aprovecha la deficiencia ósea de la parte distal del diente.

E.- EXTRACCION DE DIENTES INFERIORES.

Incisivos Inferiores.

Los cuatro incisivos inferiores presentan una sola raíz de forma aplanada. Para extraer estos dientes, después de ajustar las ramas de las pinzas, se hace un movimiento impetuoso lateral, ligeramente hacia lingual y luego hacia labial y por último un movimiento de tracción hacia arriba. La tracción lateral puede producir fractura si la raíz es delgada. Cuando se requiera extraer los cuatro incisivos inferiores, por conveniencia se extirparán primero los centrales por ser su raíz más corta y esto facilitará la extracción de los laterales.

Caninos Inferiores.

Los caninos inferiores presentan una raíz cónica o ligeramente aplanada y en ocasiones dos raíces. La extracción es parecida a la ejecutada en los incisivos inferiores. Estos dientes son resistentes, por lo que la tracción se hará con mayor fuerza. Observar en que sentido cede con más facilidad para asentar el movimiento.

Premolares Inferiores.

Los premolares inferiores, generalmente presentan una raíz cónica. Para la extracción se ejecutan movimientos suaves de rotación sobre el eje longitudinal del diente; primero en una dirección y después en la otra. Si no se logra luxar, se hará un movimiento suave hacia lingual seguido de otro hacia el vestibular y por último hacer una tracción hacia arriba y ligeramente hacia el vestibular.

Primeros y Segundos Molares Inferiores.

Los primeros molares inferiores, presentan dos raíces aplanadas y separadas; una mesial y otra distal, con una ligera curvatura dirigida hacia distal. Algunas veces presenta tres raíces, una vestibulo-mesial, una linguo-mesial y otra distal. Y en raras ocasiones cuatro raíces; dos mesiales y dos distales. Los segundos molares presentan sus raíces mesial y distal generalmente una cercana a otra, que en ocasiones se fusionan.

Después de ajustar las ramas al diente, se sujeta éste haciendo un movimiento lateral hacia la cara lingual, seguido de un movimiento enérgico hacia la cara bucal; se repiten si es necesario. Cuando el diente es muy resistente, por ser muy denso, el tejido óseo o por tener raíces muy largas, pueden completarse dichos movimientos con una rotación suave. Después de ejecutar los movimientos se hace una tracción (hacia arriba y hacia el vestibular sin que se exagere) bien gobernada, pues puede ceder el diente y golpear fuertemente con el fórceps los dientes superiores. A menudo las raíces presentan una curvatura hacia distal, en estos casos es conveniente que al sacar la pieza del alveólo, desviar las pinzas en línea curva hacia atrás.

Quando la corona anatómica está muy cariada deberá examinarse cuidadosamente, para hacer la adaptación correcta de las ramas y de ejecutar los movimientos necesarios para la extracción por ejemplo: si la caries afecta la cara lingual, al ajustarse el instrumento, los movimientos de tracción lateral se harán hacia el lado lingual, con la presión contra la cara vestibular; porque si se ejerciera lateralmente la presión hacia la cara lingual, habría la posibilidad de que se deslizara el bocado interno de las pinzas. Si la corona está debilitada por caries en caras proximales, podrán emplearse pinzas "cuerno de vaca".

El uso de fórceps tipo "cuerno de vaca" para extracción de molares inferiores con dos raíces bien separadas es apropiado, porque actúa como un instrumento que eleva, contactando en tres puntos para evitar el desplazamiento. En el caso de fórceps bicornio inferior de ramas anchas, la acción es distinta, y también positiva, porque cuando se aplica la fuerza bucolingual, pueden darse tres resultados favorables; extracción del diente, extracción de la corona con una de sus raíces o división y luxación de las raíces.

Tercer Molar Inferior.

Para la extracción del tercer molar inferior en alineamiento normal es preferible usar botador, aunque en determinadas ocasiones se adaptan mejor las pinzas. La técnica utilizada para estos molares, no difiere de la técnica para casos sencillos de molares parcialmente incluidos. La fuerza necesaria para extraer los terceros molares inferiores es por lo general hacia arriba y hacia atrás, en condiciones normales presenta la raíz fusionada.

En todas las extracciones de dientes inferiores, hay que considerar el caso que se puede ocasionar en la articulación temporomandibular, con los movimientos muy amplios; en estos casos conviene dar apoyo a la mandíbula por el lado opuesto al de la extirpación para evitar un trauma innecesario sobre la articulación.

F.- EXTRACCION CON METODO DE TOMA ALVEOLAR.

Este método es demasiado traumático, pero que justifica, en aquellos casos, en que el diente presenta una implantación muy firme y no cede con los métodos de aplicación de los fórceps comunes. Tiene la ventaja de hacerse la extracción con prontitud, requiere de un mínimo de instrumental y preserva la integridad del mucoperiosteo, que es la cobertura esencial del hueso. Tiene los inconvenientes de destruir la inserción epitelial de los dientes vecinos, y ocasionar la fractura de la lámina externa.

El método de toma alveolar puede practicarse cuando se juzgue conveniente, no olvidando los efectos indeseables que pudieran resultar.

Método.

a).- Con el extremo angosto de una espátula para cera (del número siete), se levantan las papilas interdientarias y con el extremo ancho se continúa la disección por la parte vestibular, levantando el periosteo hasta un tercio a la mitad de la raíz. Con esto se consigue la relajación de los tejidos blancos, esto evita que se desgarran durante los movimientos de lateralidad.

- b).- El bocado lingual del fórceps se aplica en la forma habitual, pero el bucal se introduce tan alto como sea posible apoyándose en el hueso, debajo del pequeño colgajo.
- c).- Con el fórceps en posición se aplica una fuerza moderada hacia el vestibular.
- d).- Una vez que se ha conseguido mover el diente, uno o dos milímetros, se ubica el fórceps según la técnica común y se extrae el diente.
- e).- El cuidado final del alveolo se realiza en la forma habitual. No es necesario suturar.

G.- EXTRACCION CON METODO DE ODONTOSECCION.

Este método consiste en seccionar la pieza dentaria. La práctica de este método es indicada para dientes multirradiculares, que a pesar de luxarse, no pueden extraerse debido a la curvatura de las raíces; por lo que se facilitará su extracción si se secciona la corona de una manera tal, que al fracturarse se separe en dos porciones de corona con su correspondiente raíz y así poder ser extraídas utilizando el elevador indicado.

Método.

- a).- Con una fresa de bola (usando la pieza de mano) atravesar el centro de la corona hasta sus cuatro quintas partes.
- b).- Luego se hace una ranura con la fresa hacia mesial y hacia distal en molares superiores. Hacia vestibular y hacia lingual en molares inferiores.
- c).- En la ranura se introduce un instrumento a la manera de un destornillador (elevador de hoja ancha) y al tratar de girarlo; provoque la fractura.
- d).- Proceder a extraer las partes con un botador o elevador.

H.- EXTRACCION CON EL METODO DEL COLGAJO.

Si el diente tiene una solidez de implantación tal, que impide su extracción mediante fórceps y elevadores, haciendo -- una fuerza moderada; pueden emplearse los métodos de toma alveolar o la odontosección y extracción por partes. Si no se consideran adecuados, debe hacerse la operación por colgajo, con o sin odontosección.

Cuando se fractura el diente por extraer, en la mayoría de las veces, se pueden lograr extirpaciones con el uso de elevadores, pero en los casos difíciles es preferible levantar un colgajo, extirpar una porción pequeña de la lámina bucal o labial en el alveolo cerca del borde gingival hasta llegar a la raíz y hacer la luxación de ésta. La lámina bucal o externa es delgada en la región molar superior y hay veces que existe el peligro de que se fracture, si se emplean los métodos usuales; por lo tanto es prudente hacer la operación por medio del colgajo. En las regiones premolares y molares inferiores, la lámina externa es extremadamente gruesa y en algunas ocasiones impide la extracción normal de los dientes, por lo que hay que recurrir al colgajo; intentando la técnica más simple.

Para la Exodoncia es de mucha importancia la extirpación total del diente (sus raíces y hasta los ápices que se hayan fracturado), así como también el tejido patológico que se encuentre alrededor de éste. La extracción por colgajo ofrece la ventaja de ampliar el campo operatorio, mejorando la visibilidad cuando se requiere extirpar, ya sea tejido patológico o algún fragmento de raíz. La separación de una parte de la lámina externa o interna, a menudo convierte una extracción extremadamente difícil, en un procedimiento relativamente sencillo.

La extracción a colgajo está dentro del campo de acción de un cirujano bucal, pero se puede practicar, teniendo los conocimientos necesarios y el instrumental requerido. El procedimiento consiste en: hacer la incisión de los tejidos gingivales en despegar y volver hacia atrás los tejidos blandos, en descubrir el hueso sobre el área en que se ha de intervenir y en extirpar la porción necesaria de tejido óseo para llegar al área patológica o para hacer más fácil la extirpación del diente o de la raíz. Este método se indica:

- 10.- Cuando no puede hacerse la extracción por los métodos usuales.
- 20.- Cuando la curvatura de la raíz, la hipertrofia del ápice o la forma de éste, hace imposible la extracción por los otros métodos.
- 30.- Cuando la raíz está cubierta por unso tejido óseo.
- 40.- Cuando los ápices están demasiado distantes de la superficie, para que pueda llegerse hasta ellos por los métodos usuales.
- 50.- Cuando sea necesario tener acceso directo y una vista clara del campo operatorio para extirpar el tejido patológico.

Se contraindica:

- 10.- Cuando se incomplete el instrumental.
- 20.- Cuando no se tenga la suficiente preparación para hacer un buen colgajo. Cuando falte capacidad en conocimientos para realizar una intervención limbia y se tema causar iatrogenia.

Los instrumentos adicionales para hacer una operación - de colgajo son: un bisturí, una legra, un cincel de mano, fresas quirúrgicas, tijeras, separadores, agujas, portaagujas, y - material para sutura.

Condiciones para un buen colgajo.

- a).- Debe ser lo suficientemente amplio para una buena exposición de toda la herida ósea.
- b).- No deben diseñarse incisiones verticales que formen angulos agudos.
- c).- Debe tener todo el espesor del mucoperiostio sin dividirse
- d).- La incisión vertical debe hacerse en un sitio que facilite la adherencia epitelial, por ejemplo un espacio interproximal y a nivel de un diente distante de la herida ósea, de manera que el borde del colgajo esté soportado por un hueso intacto.
- e).- Su base debe ser tan ancha como su margen libre (para asegurar una buena irrigación durante el periodo postoperatorio).

Cuando en la extracción sea necesario extirpar un hueso debe hacerse tan pronto como sea posible y antes de colocar el fórceps en posición. Debe evitarse la mutilación del reborde al veolar, ya que tiene gran importancia para la futura prótesis. En este sentido la extracción por colgajo es favorable a conducir mejores resultados desde el punto de vista protético.

Técnica.

- a).- Anestesia.
- b).- Separación del labio o mejilla.
- c).- Incisión.
- d).- Levantamiento del colgajo con legra, apoyándose sobre el hueso al separar el tejido blando.
- e).- Extracción del diente o raíz, curetaje de la cavidad quirúrgica.
- f).- Regularización de los bordes óseos con cizalla o lima para hueso.
- g).- Limpieza de la cavidad.
- h).- Ubicación del colgajo en su posición (sin dejar hueso descubierta).
- i).- Suturar.

Los convenientes de éste método son; que proporciona una adecuada exposición del campo operatorio y evita que los tejidos blandos se traumatizan mientras se actúa sobre el hueso o sobre el diente.

Los inconvenientes son; que el trauma quirúrgico adicional, provoca edema, equinosis y dolor postoperatorio. Antes de actuar se debe informar al paciente de estas consecuencias.

I.- EXTRACCION DE RAICES EXPUESTAS.

Para realizar toda extracción de raíces fracturadas, debe sacarse y examinarse con buena luz, la porción del diente extraída, observando la inclinación del ángulo de fractura, irrigar el campo operatorio y sacar para tener buena visibilidad; luego observar la raíz en el fondo del alveolo. La técnica que se usa para la extracción de raíces que han permanecido mucho tiempo en los tejidos, difiere de la técnica para la extracción de raíces recién fracturadas, las cuales pueden presentar fractura;

a).- En el borde gingival.- Si la fractura de la raíz está cerca del borde gingival con parte de la corona del diente, se hará la extracción con un botador de hoja acanalada y en forma de peldaño con extremo romo, que tiene la particularidad de introducir a lo largo de la raíz sin que contracte con la corona.

Para luxar se hace un movimiento suave de acusación que puede prolongarse hasta ser extraída o bien utilizarse pinzas gubias o alveolotomo, una vez hecha la luxación.

Si la fractura es en la corona del primer premolar superior, es conveniente separar las dos raíces y así extraerlas. Si es en el primer molar superior; la separación de las raíces se hará con un botador de hoja ancha, si no es posible de esa forma, se levantará un colgajo adecuado y se extirpará una pequeña porción de la lámina externa para llegar hasta la raíz y poder hacer palanca, aplicando después un botador de hoja acanalada para luxar las raíces. Si la fractura de la corona es en el primer molar inferior, también se separarán las raíces para extraerlas una por una; la separación se logra con un botador de hoja ancha y para la luxación y extracción con botador de hoja en forma de "banderín" que se utiliza para las raíces mesiales en el lado derecho y para distales en el izquierdo, haciendo la aplicación a través de el alveólo contiguo.

b).- Ligeramente abajo del borde gingival.- Cuando la fractura de la raíz es abajo del borde gingival, es más fácil extraerlo con botador de hoja delgada o débilmente acanalada, se introducirá a lo largo de uno de los lados de la raíz y girando al botador, se extraerá con movimiento de tracción; este movimiento es útil para las raíces que colinden con el seno maxilar, ya que en estos casos no debe presionarse hacia adentro la raíz porque puede introducirse al antro.

c).- En el tercio apical.- En casos en los cuales hay un alveólo vecino vacío, puede introducirse en él, un botador de punta aguda y empujarse la raíz a través del septum. La indicación clásica para esta técnica la constituyen los molares inferiores en los que ha sido traída una raíz. Si el ápice de la raíz está cerca al seno maxilar, se introducirá una sonda de Gilmore entre el periodonto y la raíz; de éste modo haciendo pequeños movimientos tratando de elevarlo se puede extraer el ápice. Nunca debe hacerse mucha fuerza con la sonda de Gilmore porque se rompe. Si no se obtuvo resultado con la sonda, se deberá levantarse un colgajo mucoperiosteo y eliminar sin dilación, una de las paredes del alveólo para descubrir la raíz; el peligro de su deslizamiento hacia el antro, justifica el procedimiento. Es evidente que para una raíz se desplace al seno maxilar es necesario que se ejerza sobre ella una fuerza hacia arriba.

En algunos casos, cuando se trata de extraer el resto de una raíz y es difícil llegar a él por el alveólo, puede hacerse una incisión a nivel del ápice como si se tratara de hacer una apicectomía, se disecca el tejido con una cucharilla y se elimina una parte de la lámina bucal con una fresa de bola, en caso necesario hacerlo con ayuda de un cincel quirúrgico, hasta que quede una ventana en donde se pueda introducir un instrumento que empuje hacia afuera el ápice.

Siempre que sea posible se sacarán todas las raíces en el momento de extraer el diente, porque un fragmento de raíz que se deje en el hueso, puede producir durante algunos años, una osteomielitis crónica. Hay ocasiones en que los terceros molares inferiores o en pacientes de boca muy pequeña; cuando existe la rotura de la raíz a nivel del tercio apical y éste se encuentra sobre la raíz del diente adyacente y es casi imposible llegar a él, se aconseja la extracción del diente adyacente (este procedimiento aunque radical, se ejercerá cuando sea absolutamente indispensable).

Lograda la extracción del resto radicular, debe verificarse si su eliminación ha sido completa, ya sea ubicando el resto radicular con la porción previamente extraída, tratando de reconstruir la pieza o inspeccionar el alveólo cuidadosamente y hacer un axúmen radiográfico postoperatorio.

Uso de Elevadores de Punta Aguda.

Se utilizan para la remoción de restos radiculares adyacentes en un alveólo vacío:

1o.- El mango del instrumento es firmemente tomado con la palma de la mano.

2o.- Se toma como punto de apoyo o eje de rotación, el reborde alveolar.

3o.- La punta del elevador se clava en el cemento, atravesando el septum óseo, cuando éste retiene el enclavamiento de la raíz. La punta debe presionar a la raíz como un gancho a una barra de hielo. La punta del elevador debe ser afilada.

4o.- La punta del elevador debe hundirse en la raíz, tan cerca del ápice como sea posible.

5o.- La trayectoria de la fuerza debe ser paralela al eje del diente. Si de primer intento no tiene éxito, debe intentarse con una trayectoria distinta.

Uso de elevadores de plano inclinado.

Su acción se basa en el efecto de elevación, tratando de ocupar el alveólo en lugar de la raíz del diente:

1o.- La punta del elevador se coloca contra el cuello del diente o la raíz, paralelamente a su eje.

2o.- Con firme presión se intenta deslizar la punta a lo largo de la raíz hacia el ápice, introduciendo con ligeros movimientos de palanca.

3o.- Si no hay sitio para la entrada del elevador, puede hacerse una, con fresa quirúrgica.

4o.- La punta del instrumento debe llevarse hacia el fondo del alveólo para que la raíz no pueda volver a introducirse en el hecho. La maniobra no debe ser interrumpida hasta la eliminación de la raíz.

En los casos en que la raíz haya permanecido mucho tiempo en los tejidos, puede presentarse con osteoanagenesis alrededor y será necesario recurrir a la técnica del colgajo.

J.- EXTRACCION DE RAICES RETENIDAS.

Para la extracción de raíces retenidas se debe de hacer un estudio cuidadoso, ya sea por los inconvenientes de la intervención como por los resultados de la misma. La remoción de un ápice radicular totalmente incluido, es una operación difícil. En la mayoría de los casos mediante el estudio radiográfico para la colocación de prótesis, se descubren restos radiculares. Para la extracción se debe tener un punto de referencia; por lo tanto las etapas del procedimiento varían cuando la raíz yace incluida en un área totalmente desdentada, que cuando existe algún diente vecino. Es necesario poseer una buena radiografía.

que pruebe la presencia del resto radicular y que indique su posición.

Técnica.

a).- Si la raíz se localiza en área desdentada, se atraviesa la mucosa de la parte lingual en una zona cercana a la raíz, con una aguja de sutura atada a una hebra cuyo extremo salga de la boca; tomar la placa radiográfica para evidenciar la relación entre la aguja y el ápice incluido.

b).- Observando la relación se retira la aguja, dejando la hebra en su lugar.

c).- Se levanta un amplio colgajo mucoperiosteos vestibular, permitiendo un cierto margen de error.

d).- Con fresa quirúrgica de bola, se hace un círculo de agujeros de un centímetro de diámetro y comunicados los agujeros, al localizar la raíz, puede levantarse de su lecho con el escoplo o con el botador, según el grado de retención. En este caso se requiere limpiar constantemente el campo operatorio.

e).- Si no se encuentra con prontitud en el sitio preestablecido tomar nuevas radiografías. La radiolucidez de la zona de hueso excavada, sirve como nuevo punto de referencia.

f).- Una vez concluida la extracción del fragmento, el colgajo y el hueso se tratan como en el caso de raíces recientemente fracturadas.

La incisión en los tejidos debe ser amplia, ya que de lo contrario hay mayor peligro al operar en áreas patológicas y practicar extracciones difíciles. Cuando se hace una operación a "ciegas", puede causar demasiado traumatismo, además que si no se extirpa el tejido patológico, sobreviene mayor número de exacerbaciones. Al levantar el colgajo es necesario saber que el tejido blando puede ser grueso y levantarse con facilidad o bien sumamente delgado y de consistencia apergamada; que se desgarrar con mucha facilidad. Cuando se utilice el cincel de mano, debe gobernarse la presión que se ejerza al instrumento, de modo que no resbale y lesione los demás tejidos. Al extirpar hueso, hay que tener cuidado para no lesionar, ni descubrir la raíz de los dientes contiguos (si es que los hay).

A C C I D E N T E S D E L A E X T R A C C I O N

Toda operación lleva consigo algún riesgo; éste es reducido por la valoración preoperatoria del estado físico del enfermo, por la cuidadosa preparación del instrumental y por la habilidad del odontólogo.

A.- ACCIDENTES RELACIONADOS CON EL DIENTE Y VECINOS.

Al llevar a cabo la extracción de un diente puede ocurrir algún accidente inesperado, por lo que se debe tener conocimiento de lo que pueda suceder, anticipándose al hecho estableciendo medidas preventivas.

a).- Fractura del Diente por Extraer.- Al intentar la avulsión de un diente, puede presentarse fractura ya sea de la corona o de la raíz, las causas son diversas; por la extensión de caries debilitando la corona o la raíz; porque las ramas del fórceps no estaban colocadas paralelamente al eje longitudinal; por ejercer una presión excesiva; por accionar la fuerza y presión directamente en la corona anatómica, no transmitiéndose a toda la longitud del diente; porque las ramas del fórceps no aprisionaban la raíz al mismo nivel; porque al aplicar la tracción no es en dirección al eje longitudinal del diente; por la curvatura de la raíz o de las raíces del diente; por la presencia de coronas con espiga, obturaciones e incrustaciones extensas; por intentar luxar con la rotación, un diente multiradicular.

Al fracturarse la corona o la raíz del diente por extraer, se procederá a extraer las partes fracturadas, usando el elevador indicado para el caso requerido. Previo conocimiento de los diferentes tipos de elevadores y su manejo. Para proceder, se debe tener una buena visibilidad del campo operatorio.

b).- Luxación del diente vecino.- La tracción de un diente, cuando se ejecuta sin precaución, puede causar la luxación de los que están en continuidad, o lesionar un cemento o un hueso de soporte. La abrasión del cemento de un diente contiguo, produce una sensibilidad desagradable, la luxación, la movilidad y aún la pérdida de dicho diente. Esto es ocasionado por el uso inadecuado de elevadores, fórceps o fresas; para prevenir este accidente, hay que tener en cuenta que se tomará como punto de apoyo para los elevadores, el reborde alveolar y no los dientes vecinos.

La caída de la obturación de un diente vecino, en ocasiones es inevitable, ya sea por tener la obturación una superficie defectuosa o por la presencia de una recidiva de caries, que haya provocado su desajuste. En estos casos después de la extracción, se procede a la reparación del diente afectado.

B.- ACCIDENTES RELACIONADOS CON LOS MAXILARES.

De los accidentes relacionados con los maxilares suceden: fractura del proceso alveolar, fractura completa o parcial del maxilar, luxación del maxilar inferior y lesión a los senos maxilares.

a).- Luxación de Mandíbula.- Ocurre cuando se intenta una extracción dental y el paciente abre desmesuradamente la boca. En la luxación de mandíbula, el espasmo del músculo pterigoideo externo es importante por la manutención de la cabeza del cóndilo por delante de la eminencia articular. Tan pronto como se produce la luxación todos los músculos masticadores entran en espasmo, esta es la razón por la cual no puede lograrse la reducción empujando simplemente el mentón hacia atrás.

Para la reducción de la luxación, se envolverán los dedos pulgares con los extremos de la toalla para protegerlos; luego colocarse detrás del paciente y tomando la mandíbula con los pulgares sobre los molares, tratar de bajarla (para relajar los músculos) y llevarla hacia atrás levantando el mentón. Al percibirse la luxación, debe procederse inmediatamente, sin pérdida de tiempo, evitando que se produzca el espasmo o que éste se prolongue.

b).- Fractura del Proceso Alveolar.- La fractura del proceso alveolar o su ablación durante el curso de una extracción, se produce como resultado de aquellos casos en que se realizó fuertes movimientos en sentido buco-lingual e indica que debió hacerse la remoción metódica del hueso o la odontosección. Seg-
mentos del reborde alveolar, pueden estar adheridos a cualquier diente cuando se extree, pero en la fractura del proceso alveolar, se debe evitar su pérdida y si la circunstancia indica que es inevitable, por lo menos se tratará que la pérdida del hueso no se extienda hasta los dientes vecinos, así como también la laceración de los tejidos blandos.

Al hacer movimientos exagerados en sentido lingual o al intentar la odontosección con escoplo y martillo en un tercer molar inferior, puede fracturarse la tabla interna alveolar. La pérdida del hueso en ésta situación, es difícil de reparar por ser la pared lingual del alveólo sumamente delgada a nivel del tercer molar inferior, provocando un postoperatorio doloroso a causa de los movimientos de la lengua sobre la zona. Si el segmento óseo es pequeño y queda suelto, debe ser extraído cuidadosamente; en caso contrario se debe dejar en su lugar.

c).- Fractura Completa o Parcial del Maxilar.- Enfermos con trastornos generalizados de los huesos, tales como fragilidad ósea o el hiperparatiroidismo, o alteraciones óseas locales como quistes, tumores u osteomielitis; tienen tendencia a las fracturas y más cuando se actúa ejerciendo alguna presión o una contracción muscular exagerada.

La fractura parcial del maxilar superior se observa, si existe un desplazamiento en masa de una parte del maxilar, cuando se trataba de luxar un molar superior. Al verificarse la fractura se debe de interrumpir la extracción, intentando conservar el trozo de maxilar fracturado; únicamente cuando esté totalmente libre habiendo comprometido su nutrición, entonces deberá eliminarse, haciendo una meticulosa reparación de la comunicación oroantral, para evitar que quede una amplia fístula.

La fractura de la tuberosidad del maxilar se produce como resultado del excesivo desplazamiento hacia atrás, de un tercer molar superior asociado a anquilosis radicular; el fragmento óseo debe ser dejado en su lugar siempre que haya una buena unión con los tejidos blandos, pero debe ser eliminado si está completamente suelto.

Cuando se presenta una fractura demasiado extensa, es necesario la colocación de grapas para mantener en una buena posición fija, las partes fracturadas, favoreciendo la reparación del tejido óseo.

La fractura accidental de la mandíbula o maxilar inferior, puede evitarse al controlar la aplicación de la fuerza. Cuando se produce (Al tratar de luxar un molar inferior empleando demasiada fuerza) se percibe primero por el sonido peculiar y después por un desplazamiento anormal de la mandíbula en relación a la articulación temporomandibular. Se debe interrumpir la intervención y efectuar el tratamiento de la fractura, para lo cual se tendrá que poseer la experiencia y conocimientos necesarios para ferulizar, en caso contrario solicitar la colaboración de un especialista. La extracción se pospondrá para después de que se logre la reparación de la fractura.

d).- Lesión de los Senos Maxilares.- La fractura del piso del seno maxilar, puede ocurrir al aplicar una fuerza exagerada para la extracción de un canino, un premolar o un molar superior sólidamente implantado y que esté en contacto con un piso sinusal muy delgado. Si la radiografía preoperatoria indica estas condiciones se debe actuar con toda precaución, manipulando con minuciosidad (si se considera conveniente se recurrirá a las técnicas de ostotomía o extracción por colgajo). Toda fractura de una de las paredes del seno maxilar es precursora de hemorragia al entrar con la supuración como secuela probable por lo tanto al enterarse de la fractura del piso de la mencionada cavidad, vigilará al paciente y se tratará con quimioterapia.

Si al extraer un diente superior, se advierte la fractura del piso del seno maxilar y en seguida fluye líquido mucopurulento puede sospecharse la presencia de un empiema del seno (la sinusitis puede ser de origen nasal o dentario). En este caso es necesario la intervención de un otorrinolaringólogo.

El desplazamiento de una raíz o de un diente íntegro al seno maxilar, por accidente o por malas maniobras empleando demasiada fuerza con el alveólo, es de mucha importancia porque todo cuerpo extraño en el interior del seno provoca infección y cuando a ésto se agrega la existencia de una comunicación con la cavidad oral, se puede instalar una fistula, dado que el drenaje del seno se hará por el punto de mayor declive.

El seno maxilar está tapizado con una mucosa con epitelio cilíndrico que puede eliminar líquidos exitosamente a través del ostium, debajo del cornete medio, pero la eliminación del más pequeño cuerpo extraño en esta cavidad no es posible evaluarlo. La contaminación del antro mediante irrigaciones no estériles y su manipulación con instrumentos contaminados en la cavidad oral, puede conducir a una sinusitis supurada; por esto la recuperación de una raíz o de un diente a través de una abertura accidental del seno, conduce a la sinusitis y a la fistula oroantral en un gran porcentaje. En esta situación debe considerarse la forma de canalizar al enfermo con el cirujano oral o al rinólogo.

Cuando es lesionado el seno en el intento de la extracción dentaria y que se haya perdido momentáneamente de vista un fragmento de raíz, no se debe uno apresurar a pensar que la raíz se haya introducido al antro, pues por la acción de la gravedad suele caer al piso de la boca. Si existe la certeza de que la raíz está en el interior del antro, entonces se procederá a tomar películas radiográficas periapicales u oclusales, y si estas indican que el fragmento radicular se localiza muy cerca del punto de entrada, se considerará la posibilidad de su extracción a través de la vía alveolar, ensanchando la apertura hecha por la raíz en su entrada al seno. Con la ayuda de un frontolux, extraer la raíz con una cureta acodada. La herida debe quedar completamente cerrada para impedir la introducción de líquidos o alimentos y evitar así la contaminación continua. Al extender la vía alveolar puede ocurrir que la membrana no haya sido perforada y el ápice yace entre la membrana y la pared perforada, siendo favorable para el periodo postoperatorio. Si se extrae el fragmento de raíz deben tomarse nuevas películas radiográficas para confirmar el hecho; en seguida se procede a cubrir el alveólo con una gasa u otro elemento que impida la penetración de alimentos y líquidos, pero permitiendo que el alveólo se llene con un coágulo (puede colocarse gasa, yodoformada doble suturada, alrededor del alveólo o simplemente suturando los tejidos sin tensión).

Si la película fotográfica señala que la raíz se ha introducido en el seno, y se localiza lejos del orificio de entrada, la extracción por la vía alveolar quedará excluida. Existe un método conocido para resolver este problema, y es la técnica de Caldwell Luc, Aunque ésta técnica no es recomendable para el odontólogo que no tenga una considerable experiencia en cirugía oral.

Técnica de Caldwell Luc.

ESTA TESIS NO DEBE
SALIR DE LA BIBLIOTECA

- a).- Incisión en fondo de saco gingivolabial, de canino a segundo premolar; secciona mucosa y periostio.
- b).- Pasar periostozador y levantar las partes blandas del antro, teniendo cuidado de no lesionar el nervio infraorbitario.
- c).- Palpar con decisión el nervio infraorbitario y seguir seccionando, se suspende 2 o 3 mm. antes de llegar a la yema del dedo.
- d).- Meter un separador Praveuf en el labio y levantar el fondo del saco.
- e).- Con un cincel de mano, hacer una ventana en el antro de - Higmore de 4mm. con una pinza de Kerson (para cortar hueso) - seccionar fragmentos de hueso hasta iluminar la cara anterior del antro.
- f).- Se disecciona la mucosa íntegra.
- g).- Con pinzas de Kelli, hacer un orificio a la ventana nasal correspondiente que comunique nariz y seno, la pinza permite - que se agrande el orificio.
- h).- Pasar por el orificio una gasa simple medicada; con la - pinza se pasa y se saca por la fosa nasal.
- i).- Llenar el seno de gasa.
- j).- Puntos de sutura con catgut crómico de 00; con 4 o 5 puntos. Por osteogénesis cerrará el orificio en dos o tres semanas.

Postoperatorio.

Masajes de hielo en la mejilla, sin que llegue a quemar (trozo de hielo envuelto en un lienzo). Antibióticos y analgésicos. Se cita al paciente para sacar una pequeña parte de - gasa y si ya existe drenaje, se vacía el seno.

C.- ACCIDENTES RELACIONADOS CON LOS TEJIDOS BLANDOS.

La técnica quirúrgica, amplia iluminación y la separación de los labios, mejillas y lengua, son importantes en la prevención de heridas a dichos tejidos. Los elevadores de extremo agudo, se utilizarán con una fuerza moderada y controlada. Cuando deba ser utilizado el disco de carbúndum, se protegerán los tejidos blandos por medio de un separador de labios o por medio de un espejo bucal.

Las lesiones accidentales de los tejidos blandos parodontales, como son desgarradura o desprendimiento de las mucosas, contusión o herida de labios, lengua, región geniana, bóveda palatina, piso de la boca y orofaringe; son dolorosas, por lo que se debe reparar el daño, ya sea mediante suturas o curaciones, dependiendo del grado de lesión. Enseguida informar al paciente de la situación, evitando alarmarlo y considerar la posibilidad de consultas posteriores.

D.- ACCIDENTES CONSECUTIVOS DE LA EXTRACCION.

En toda operación siempre existen riesgos, los cuales se van a presentar desde la anestecia hasta accidentes imprevistos, éstos se pueden reducir a un mínimo por las razones siguientes;

- 1o.- La anamnesia profunda que trae consigo la valoración física e integral del paciente.
- 2o.- Contar con equipo, medicamentos e instrumental necesarios
- 3o.- Por la experiencia y habilidad del operador.

La herida producida por la extirpación de un diente es diferente, en cuanto a tamaño y tiempo de curación, ya que entre más grande sea, mayor será el tiempo de regeneración en ese tejido. En algunos casos es necesario citar al paciente para observación y curación postoperatoria.

La extracción de terceros molares inferiores impactados a menudo están sobre el nervio maxilar inferior, y a pesar de todas las precauciones se puede llegar a lesionar el nervio maxilar, el resultado será una ligera parestecia, que afecta al mentón, mitad del labio inferior y dientes del mismo lado. La mayoría de los casos (Según algunos autores) este efecto no dura más que algunas semanas, mejorando a medida que el nervio se repara.

a).- Bacteremia.- actualmente está bien establecido que se puede encontrar frecuentemente bacteremias transitorias, después de efectuar extracciones dentarias infectadas. En personas que gozan de buena salud, esta bacteremia no produce danos, pero en enfermos de lesiones valvulares del miocardio, puede desencadenar una Endocarditis Bacteriana Sub-aguda. La opinión catagórica de las autoridades en la materia es, que se debe prevenir esta grave complicación, con quimioprofilaxis. Si bien es cierto que cuando se proporcione la protección de antibióticos aún con eso, puede haber bacteremia en menor grado, pero se reduce la posibilidad de que se produzca la Endocarditis Bacteriana.

b).- Hemorragia.- En la práctica odontológica, seguido pueden producirse hemorragias que pueden ser primarias o secundarias; primaria cuando se produce inmediatamente después de la intervención y secundaria cuando se presenta algunas horas o días después. En la hemorragia primaria es generalmente generada por el constante escupir del paciente, cuya succión rompe el coágulo. Otras, impide la formación del coágulo como la hipertensión. Enclovando la hemorragia primaria y secundaria, ambas están dadas por problemas de coagulación.

Las medidas inmediatas para este tipo de problemas son: Enjuague bucal con agua y se inhibe a base de presión con gasa o algodón estéril, si no cede, taponear el alveolo hasta que se forme el coágulo, en caso de seguir, se empaqueta el alveolo con esponja de gelatina saturada con trombina de bovino, para provocar la hemostasis. El empaquetamiento con esponja o gasa con adrenalina puede ser una medida efectiva, pero suele repetir cuando pasa el efecto de la droga. Si se ha fracasado en todos los intentos y la hemorragia continúa, se coloca sobre la herida una férula de acrílico en forma de silla de montar previamente confeccionada, esto ayuda a reducir en gran parte, una hemorragia severa. Y por último, si la hemorragia persiste deberá ser hospitalizado el paciente para hacer estudios hemáticos y transfusiones sanguíneas, (por fortuna esta medida, rara vez se presenta).

Cuando sea necesario realizar varias extracciones, es recomendable limitarse para verificar el mecanismo de coagulación, así como también la tolerancia del paciente al trauma ocasionado.

d).- Infección Residual.- Se le llama infección residual a la infección que sucede después de la extracción dental o de cualquier operación quirúrgica. Puede ser causada por tejido granulomatoso, por focos radiculares infectados, por cuerpos extraños, por partículas sueltas de la apofisis alveolar; por lo tanto cualquier tejido patológico que se haya dejado durante la operación. La infección residual puede originarse cuando se recontamina la herida, por medio del ambiente de la cavidad oral en el proceso de cicatrización, aún cuando se haya extirpado todo tejido patológico. Algunas veces, la reinfección se produce por haber dejado algún foco de infección contiguo, lo cual evita que los tejidos se regeneren debidamente.

Los vértices radiculares o raíces que se dejan en los tejidos, pueden infectarse o bien permanecer infectados produciendo un área de osteomielitis crónica primaria. Los síntomas son difusos, algunas veces se presenta dolor indefinido, el cual se extiende por la distribución de los nervios afectados, sin producir ningún síntoma local y en tales casos el paciente no puede explicar de un modo preciso la causa de su dolencia. Excepto en algunas ocasiones existen síntomas notables y cuando esto sucede, son causados por la infección residual crónica que se ha transformado en aguda, presentándose los síntomas característicos de las infecciones agudas.

Para el diagnóstico de la infección residual es necesario el examen bucal minucioso, teniendo en consideración los signos clínicos, los descubrimientos que se hagan durante la inspección bucal, los síntomas del paciente, los signos que aparezcan en la placa radiográfica, en la trasiluminación de los tejidos, etc. La situación no siempre puede ser determinada por los métodos de diagnóstico, por lo que el punto de referencia es un dolor reflejado indefinido. También puede descubrirse en la trasiluminación el área de infección sobre puesta al hueso afectado (las alteraciones de tejido óseo no pueden descubrirse con la trasiluminación, pero si las infecciones de tejido blando). Muchas zonas infecciosas son descubiertas en las películas radiográficas, pero solamente la buena interpretación radiográfica ayudará a determinar el diagnóstico.

Una medida preventiva para las infecciones residuales en hueso es, que el paciente al que se le practicó la extracción dental acuda regularmente a la consulta hasta que se haya regenerado por completo el tejido óseo.

El tratamiento de las infecciones residuales es quirúrgico. Cuando exista infección de este tipo en tejidos blandos se abrirá el área infectada lo suficiente para establecer una canalización adecuada y si existe una zona circunscrita de infección crónica, se hará la extracción de ésta; extrayendo los restos radiculares que se encuentren en el hueso, - excepto los que estén situados en proximidad inmediata al canal mandibular o al agujero mentoniano, porque al intentar la extracción puede causar una lesión permanente o algún trastorno serio del nervio, siendo las consecuencias más graves - que las que ocasionaría la infección misma. Para suprimir las áreas de infección residual se utilizará la técnica quirúrgica para la extracción de raíces retenidas.

e).- Alveolitis.- También se le denomina como osteitis post-extracción, osteomielitis localizada, alveolalgia post-extracción y "alveólo seco". Se considera esta complicación que es producida por la falta de coágulo debida a factores mecánicos por lisis bacteriana, por vasoconstricción de capilares, etc. Los síntomas son: primeramente dolor, que tiene su iniciación al segundo o tercer día después de la extracción, el dolor es estable, intenso e irradiado; los restos del coágulo son fétidos e irritantes para la paredes del alveólo; el periodo continúa de 10 a 14 días; al final de éste periodo, el alveólo - se llena con tejido de granulación. El tratamiento es dirigido a la reparación y a calmar el dolor. Algunos autores recomiendan usar el cemento de Ward (el polvo contiene óxido de zinc, resina, talco y amianto; el líquido contiene alcohol, - eugenol, aceite de maní, alcanfor y colorante) que se prepara con cantidades iguales de polvo y líquido con una pequeña cantidad de vaselina estéril y fibras de algodón. Lavándose suavemente el alveólo antes de colocar la medicación, que se va a renovar cada 2 o 3 días. Otros autores recomiendan el uso de ungentos con antibióticos. También puede emplearse; - óxido de zinc, una parte, resina, eugenol, y aceite mineral en cantidades pequeñas.

f).- Sinusitis Maxilar.- Se origina como resultado final de una perforación y hemorragia de una raíz infectada al antro maxilar. El tratamiento corresponde al área otorrinolaringológico.

g).- Osteitis.- Es una infección causada por microorganismos piógenos, la enfermedad la causa principalmente el estafilococo dorado, la mayoría de los casos, es determinada por el traumatismo de la extripación dental. La infección puede permanecer (alveolitis) o extenderse a través de los conductos de Havers del tejido óseo, involucrando la médula, corticales, tejido reticular y el periostio. Es de evolución lenta y termina a menudo en la necrosis ósea. La designación osteomielitis, habitualmente se aplica a las infecciones óseas que invaden íntegramente el cuerpo del maxilar. La naturaleza segmentaria en forma de block de la osteomielitis sugieren que la trombosis de los vasos sanguíneos, ya sea traumática o bacteriana, ayudan al desarrollo de la enfermedad; la trombosis de la arteria y de la vena dentarias inferiores pueden reducir el aporte sanguíneo del maxilar y favorecer el establecimiento de la infección ósea, distante del punto en que se produjo la oclusión.

El aporte vascular de la mandíbula no se hace por numerosas anastomosis, como en el maxilar superior; por lo que se explicaría el porque de las rarezas de osteomielitis en el maxilar superior.

Los signos y síntomas de la enfermedad son: formación de una gran cantidad de pus, que se acumula formando una tumefacción o que fluye continuamente por una o mas aberturas, hinchazón de piezas dentarias inmediatas a la afección, dolor intenso y rebelde al tratamiento, fiebre alta e intermitente y ataque al estado general, en el exámen radiológico, el hueso presenta manchas radiolúcidas y a los 14 o 20 días después, presenta imagen "apolillada". El tratamiento de cirugía y quimioterapia.

h).- Penetración de Dientes en Vía Digestiva o Respiratoria.- La penetración de dientes, ápices radiculares o porciones de restauraciones dentales en vías digestivas, adquieren consecuencias si se trata de fragmentos puntiagudos, filosos o metálicos y más cuando se alojan en vías respiratorias aunque no tengan éstas características; por lo que el paciente debe ser puesto inmediatamente bajo el cuidado de un médico hábil, en endoscopia y ser examinado, pues no siempre se determina si el objeto ha sido aspirado o deglutido.

CONCLUSIONES

Por lo general la cirugía oral llevada a cabo en el consultorio está referida a la extracción dental; cuyas indicaciones se pueden resumir en unas cuantas líneas en contraste con sus contraindicaciones, las cuales son múltiples.

Para examinar un diente que ha sido afectado por diversas causas, se deben considerar las diferentes variantes que pueden favorecer la conservación de dicho diente, antes de determinar que su tratamiento sólo se resuelve con su extracción; pero cuando ésta es eminente, entonces se hará un minucioso interrogatorio extrayendo toda la información que nos pueda ser útil, tanto en el estado actual del paciente como en los antecedentes patológicos.

Las preguntas se enfocarán tomando como base las mencionadas contraindicaciones, por ejemplo:

- ¿Está en tratamiento médico?
- ¿Sobre qué padecimiento?
- ¿Está tomando alguna clase de medicamento? +
- ¿Le aparecen moretones con facilidad?
- ¿Sangra durante mucho tiempo cuando se corta?
- ¿Tiene algún trastorno cardíaco o fiebre reumática?
- ¿Alguna vez ha tenido convulsiones perdiendo el sentido?
- ¿Ha tenido problemas con algún medicamento?
- ¿Padece de diabetes?
- ¿Está embarazada?

Organizando esta información se podrá prevenir resultados iatrogénicos que pongan en peligro la vida del paciente. Además se establecerán las condiciones óptimas que proporcionen una protección general para el paciente, es decir:

- Que no haya problemas de coagulación sanguínea.
- Que no presente infección aguda.
- Que la tensión arterial esté nivelada.
- Que el estado anímico no esté alterado.
- Que se prevenga la infección postoperatoria.

+ Los anticoagulantes son administrados a enfermos con padecimientos tromboembólicos. Pacientes que hayan estado recibiendo dosis altas de hormonas adrenocorticotrópica o cortisona, durante un largo periodo, puede tener la corteza suprarrenal hipertrofiada.

Que estén controlados los pacientes diabéticos.

Que no presenten padecimientos que compliquen la intervención y si los presenta, pedir información y colaboración del médico general (o especialista) para control de los mismos.

Cuando haya sido completada la historia clínica, el examen general, el examen bucal, el examen radiográfico y el examen del diente por extraer; entonces se seleccionará los instrumentos requeridos siguiendo las normas de asepsia y antisepsia. Esforzándose en aplicar todos los conocimientos adquiridos para hacer una intervención breve, indolora en lo menos traumática posible. Así como reducir al mínimo las molestias que ocurren consecutivamente; ya sea mediante la prescripción de fármacos, como del ordenamiento de indicaciones que debe seguir el afectado.

BOBLOGRAFIA

CIRUGIA BUCAL.

S.V. Mead.

Tomo I, Biblioteca Estomatológica UTEHA.

CONCEPTOS CLINICOS DE INFECTOLOGIA PEDIATRICA.

Calderón Jaimes, Ernesto.

IMAN, 1973.

ODONTOLOGIA CLINICA DE NORTEAMERICA.

Controversia en Odontología.

Serie IV, volumen 12.

Editorial Mundi.

PRACTICA DE LA CITUGIA ORAL.

Henry B., Clark.

Editorial Bibliográfica OMEBA.

TRATADO DE MEDICINA INTERNA.

Cecil-Loeb Beeson Mc Dermott.

Págs. 1064, 1089, 1098.

Editorial Interamericana.

TRATADO DE OTORRINOLARINDOLOGIA.

Deweese Saunders.

Págs. 182-193, 230-259.

Editorial Interamericana, cuarta edición.