

181
20



UNIVERSIDAD NACIONAL AUTONOMA DE MEXICO

FACULTAD DE ODONTOLOGIA

V. B. C.

APARATOLOGIA EN ODONTOLOGIA
INFANTIL

T E S I S
QUE PARA OBTENER EL TITULO DE
CIRUJANO DENTISTA
P R E S E N T A N :

CARMEN GONZALEZ GONZALEZ
JOSE JUAN GALICIA CLAVELLINA

MEXICO, D. F.

TESIS CON
FALLA DE ORIGEN

1988.



Universidad Nacional
Autónoma de México



UNAM – Dirección General de Bibliotecas Tesis Digitales Restricciones de uso

DERECHOS RESERVADOS © PROHIBIDA SU REPRODUCCIÓN TOTAL O PARCIAL

Todo el material contenido en esta tesis está protegido por la Ley Federal del Derecho de Autor (LFDA) de los Estados Unidos Mexicanos (México).

El uso de imágenes, fragmentos de videos, y demás material que sea objeto de protección de los derechos de autor, será exclusivamente para fines educativos e informativos y deberá citar la fuente donde la obtuvo mencionando el autor o autores. Cualquier uso distinto como el lucro, reproducción, edición o modificación, será perseguido y sancionado por el respectivo titular de los Derechos de Autor.

INDICE

| | Pag. |
|---|------|
| TEMARIO | i |
| INTRODUCCION | iv |
| CAPITULO I ERUPCION Y CRONOLOGIA DENTARIA. | 1 |
| CAPITULO II OCLUSION. | 10 |
| CAPITULO III HISTORIA CLINICA. | 18 |
| CAPITULO IV HABITOS BUCALES EN LA INFANCIA. | 36 |
| CAPITULO V MANEJO DE LOS PROBLEMAS DE MANTENIMIENTO DE ESPACIO. | 48 |
| CAPITULO VI CAUSAS POR LA CUAL HAY PERDIDA DEL ESPACIO. | 51 |
| CAPITULO VII MANTENEDORES DE ESPACIO. | 57 |
| CAPITULO VIII RECUPERADORES DE ESPACIO. | 66 |
| CAPITULO IX APARATOLOGIA INTERCEPTIVA. | 71 |
| CAPITULO X DISEÑO Y CONSTRUCCION DE DIFERENTES MANTENEDORES DE ESPACIO. | 81 |
| CONCLUSIONES | 120 |
| BIBLIOGRAFIA | 122 |

APARATOLOGIA EN ODONTOLOGIA INFANTIL

INTRODUCCION

CAPITULO I

ERUPCION Y CRONOLOGIA DENTARIA.

- A) ERUPCION DE LA DENTICION PRIMARIA.
- B) DENTICION MIXTA.
- C) ERUPCION DE LA SEGUNDA DENTICION.

CAPITULO II

OCLUSION.

- A) OCLUSION EN DENTICION PRIMARIA.
- B) OCLUSION EN DENTICION MIXTA.

CAPITULO III

HISTORIA CLINICA.

CAPITULO IV

HABITOS BUCALES EN LA INFANCIA.

- A) DEFINICIONES
- B) HABITO DE SUCCION.
- C) HABITO DE SUCCION DEL LABIO.
- D) HABITO DE PROYECCION DE LA LENGUA HACIA ADELANTE.
- E) RESPIRACION BUCAL.
- F) HABITO DE MORDEDURA DE UÑAS (ONICOFAGIA).
- G) BRUXISMO.

CAPITULO V

MANEJO DE LOS PROBLEMAS DE MANTENIMIENTO DE ESPACIO.

- A) TIEMPO TRANSCURRIDO DESDE LA PERDIDA DE LA PIEZA.
- B) EDAD DENTAL DEL PACIENTE.
- C) CANTIDAD DE HUESO QUE RECUBRE AL DIENTE.

CAPITULO VI

CAUSAS POR LA CUAL HAY PERDIDA DEL ESPACIO.

- A) CARIES INTERPROXIMAL.
- B) RETARDO EN EL CAMBIO DENTARIO.
- C) ERUPCION ECTOPICA.
- D) ANQUILOSIS.
- E) PERDIDA PREMATURA DE DIENTES PRIMARIOS.
- F) PERDIDA PREMATURA DE DIENTES PERMANENTES.

CAPITULO VII

MANTENEDORES DE ESPACIO.

- A) DEFINICION.
- B) TIPOS DE MANTENEDORES DE ESPACIO.
- C) REQUISITOS PARA LA COLOCACION DE UN MANTENEDOR DE ESPACIO.
- D) INDICACIONES PARA MANTENEDORES DE ESPACIO.
- E) CONTRAINDICACIONES PARA LOS MANTENEDORES DE ESPACIO.
- F) ELECCION DEL MANTENEDOR DE ESPACIO.
- G) VENTAJAS DE LOS MANTENEDORES DE ESPACIO.
- H) DESVENTAJAS DE LOS MANTENEDORES DE ESPACIO.

CAPITULO VIII

RECUPERADORES DE ESPACIO.

A) DEFINICION.

B) DISEÑO Y CONSTRUCCION DE ALGUNOS TIPOS DE RECUPERADORES DE ESPACIO.

CAPITULO IX

APARATOLOGIA INTERCEPTIVA.

A) APARATO UTILIZADO PARA ELIMINAR EL HABITO DE SUCCION DEL PULGAR.

B) TRAMPA LINGUAL.

C) APARATO PARA ELIMINAR EL HABITO DE SUCCION DEL LABIO.

D) APARATO PARA ELIMINAR LA RESPIRACION BUCAL.

E) APARATO PARA ELIMINAR EL BRUXISMO.

CAPITULO X

DISEÑO Y CONSTRUCCION DE DIFERENTES MANTENEDORES DE ESPACIO.

A) MANTENEDOR DE BANDA Y ANSA.

B) MANTENEDOR DE CORONA Y ANSA (ACERO-CROMO).

C) MANTENEDOR DE TIPO PUENTE FIJO.

D) MANTENEDORES CON EXTENSION DISTAL.

E) MANTENEDOR DE BANDA Y BARRA.

F) ARCO LINGUAL.

G) PROTESIS PARCIAL REMOVIBLE.

H) PROTESIS COMPLETAS.

I) PLACAS HAWLEY.

CONCLUSIONES.

BIBLIOGRAFIA.

INTRODUCCION

El orden cronológico de la dentición y la edad evolutiva, son dos factores para la evaluación de la misma, ya que estas son las bases para iniciar el estudio de pérdida de espacio.

El mantenimiento de los espacios es una gran responsabilidad del Odontólogo, para poder guiar la erupción dentaria de modo que todas las agresiones del medio ambiente, se vean reducidas y así poder llegar a una oclusión óptima. El descuido de los dientes primarios es una de las principales causas de la maloclusión en la dentición permanente, ya que una de las funciones de la dentición primaria es la de ayudar a promover el desarrollo de una oclusión normal.

Cuando nos encontramos ante una pérdida prematura de uno o más dientes temporales ya sea por caries o por algún trauma, uno de los principales problemas que se presenta es el de mantener el espacio, mediante aparatos que conserven la integridad de la arcada y la elección del aparato indicado dependerá de la evaluación del desarrollo oclusal del paciente.

Existe una gran variedad de mantenedores de espacio, indicados para cada caso específico; así podemos contar con aparatos fijos y removibles

y a su vez funcionales y no funcionales.

La colocación de un mantenedor de espacio va a depender del segmento a tratar, así como la cooperación del paciente.

Es necesario conocer los límites a los cuales el Odontólogo debe atenerse, para que en caso de presentarse un problema que no podamos resolver, remitirlo al especialista.

CAPITULO I

ERUPCION Y CRONOLOGIA DENTARIA

A) ERUPCION DE LA DENTACION PRIMARIA.

Esta empieza a formarse a partir del órgano del esmalte en la octava semana de vida intrauterina y comienza su calcificación a partir de la vigésimoquinta semana.

A los seis meses aproximadamente da inicio la erupción de los dientes primarios y termina a los treinta y seis meses, y los primeros en erupcionar son los centrales inferiores.

Las piezas primarias comienzan su erupción una vez que las coronas están completamente desarrolladas y las raíces empiezan a formarse, antes de hacer erupción estas, los arcos aumentan tanto en longitud como en anchura, para permitir la erupción de estos dientes en alineación adecuada y darles el espacio suficiente para su oclusión con los antagonistas.

CRONOLOGIA DE LA ERUPCION DE LA DENTICION PRIMARIA

| DIENTE | ERUPCION | RAIZ COMPLETA |
|------------------|-------------|---------------|
| MAXILAR | | |
| INCISIVO CENTRAL | 7 1/2 MESES | 1 1/2 AÑOS |
| INCISIVO LATERAL | 9 MESES | 2 AÑOS |
| CANINO | 18 MESES | 3 1/4 AÑOS |
| PRIMER MOLAR | 14 MESES | 3 1/2 AÑOS |
| SEGUNDO MOLAR | 24 MESES | 3 AÑOS |
| MANDIBULA | | |
| INCISIVO CENTRAL | 6 MESES | 1 1/2 AÑOS |
| INCISIVO LATERAL | 7 MESES | 1 1/2 AÑOS |
| CANINO | 16 MESES | 3 1/4 AÑOS |
| PRIMER MOLAR | 12 MESES | 2 1/4 AÑOS |
| SEGUNDO MOLAR | 20 MESES | 3 AÑOS |

FUNCION DE LOS DIENTES DE LA PRIMERA DENTICION

- 1.- Preparación mecánica de los alimentos para digerir y asimilar.
- 2.- Mantener el espacio de los arcos dentarios, para las piezas permanentes.
- 3.- Estimular el crecimiento de los maxilares por medio de la masticación, principalmente en el desarrollo de la altura de los arcos dentales.
- 4.- Intervenir en el desarrollo de la fonación.
- 5.- Tiene función estética, ya que mejora es aspecto del niño.

B) DENTICION MIXTA.

Entre los seis y siete años pueden existir los 20 temporales, los cuatro primeros molares permanentes y todas las yemas y gérmenes de los permanentes, es decir 52 piezas en total, en distintas fases de formación en los maxilares.

Alrededor de los seis años y medio, cuando brotan los incisivos centrales permanentes, presentan por lo general una separación en la línea media de la cara; pero con la erupción de los laterales, los centrales acostumbran aproximarse mutuamente, cuando ésto no sucede es que existe problema de frenillo labial.

A los siete años las coronas de los caninos permanentes se han completado, su migración es lenta en sentido vestibular, oclusal y mesial.

El primer molar permanente desempeña un papel importante en la disposición vertical de los dientes en las mitades laterales de la mandíbula, puesto que sostiene la altura del espacio dentario intermaxilar durante el período de transición de la dentición decidua a la permanente.

A los ocho años han brotado los incisivos y primeros molares permanentes y la arcada inferior realiza una ligera migración en sentido anterior con respecto a la arcada antagónica.

Entre los nueve años y medio y los once, brota la corona del segundo molar permanente, el brote de los caninos superiores es entre los once y los doce años; en la arcada inferior los caninos permanentes aparecen entre los nueve y diez años, y los primeros y segundos premolares entre los diez y doce años.

En la dentición mixta lo más importante que debemos de tomar en cuenta es la conservación de la zona de apoyo, esta zona la localizaremos de la cara distal del incisivo lateral a la cara mesial del primer molar permanente, es decir la zona ocupada por el C, D y E que será posteriormente ocupada por el 3, 4 y 5 permanentes.

En este período de transición, cualquier acortamiento de la longitud del arco por extracciones prematuras, así como malas restauraciones - (interproximales), conlleva al acortamiento del arco, dando origen a una mala oclusión.

C) ERUPCION DE LA SEGUNDA DENTICION.

Los dientes permanentes presentan un largo período de formación y calcificación.

Los molares terminan su calcificación entre nueve y diez años de edad.

Los incisivos terminan su calcificación a los ocho y medio años de edad.

El canino termina su calcificación a los catorce y medio años.

La calcificación de las piezas permanentes se realiza entre el nacimiento y los tres años de edad (omitiendo los terceros molares), aunque se han observado calcificaciones posteriores en los segundos premolares inferiores.

La erupción ocurre entre los seis y doce años, y el esmalte se forma completamente tres años antes de la erupción aproximadamente. Las raíces están completamente formadas tres años después de la erupción.

CRONOLOGIA DE LA ERUPCION DE LA SEGUNDA DENTICION

| DIENTE | ERUPCION | RAIZ COMPLETA |
|------------------|--------------|---------------|
| MAXILAR | | |
| INCISIVO CENTRAL | 7 - 8 AÑOS | 10 AÑOS |
| INCISIVO LATERAL | 8 - 9 AÑOS | 11 AÑOS |
| CANINO | 11 - 12 AÑOS | 13 - 15 AÑOS |
| PRIMER PREMOLAR | 10 - 11 AÑOS | 12 - 13 AÑOS |
| SEGUNDO PREMOLAR | 10 - 12 AÑOS | 12 - 14 AÑOS |
| PRIMER MOLAR | 6 - 7 AÑOS | 9 - 10 AÑOS |
| SEGUNDO MOLAR | 12 - 13 AÑOS | 14 - 16 AÑOS |
| MANDIBULA | | |
| INCISIVO CENTRAL | 6 - 7 AÑOS | 9 AÑOS |
| INCISIVO LATERAL | 7 - 8 AÑOS | 10 AÑOS |
| CANINO | 9 - 10 AÑOS | 12 - 14 AÑOS |
| PRIMER PREMOLAR | 10 - 12 AÑOS | 12 - 13 AÑOS |
| SEGUNDO PREMOLAR | 11 - 12 AÑOS | 13 - 14 AÑOS |
| PRIMER MOLAR | 6 - 7 AÑOS | 9 - 10 AÑOS |
| SEGUNDO MOLAR | 11 - 13 AÑOS | 14 - 15 AÑOS |

La cronología de erupción de los dientes permanentes puede verse alterada por factores tales como:

- a) Nutricionales.
- b) Hereditarios.
- c) Raciales.
- d) Tóxicos, etc.

DIFERENCIAS MORFOLOGICAS ENTRE LA PRIMERA DENTICION Y SEGUNDA DENTICION

Existen diferencias morfológicas entre la primera dentición y segunda - dentición en tamaño de las piezas y en su diseño general externo e interno.

- 1.- En todas dimensiones las piezas son más pequeñas que las permanentes correspondientes, no siendo así únicamente con el primer molar y segundo molar primario que son más grandes que los premolares.
- 2.- Las coronas de los dientes primarios son más anchas en su diámetro mesio-distal en relación con su altura cérvico oclusal.
- 3.- Los surcos cervicales son más pronunciados, especialmente en la cara bucal de los primeros molares primarios.
- 4.- Las superficies bucales y linguales de los molares, especialmente de los primeros, convergen hacia la superficie oclusal, por lo que el diámetro bucolingual de la superficie oclusal es mucho menor que el diámetro cervical.

- 5.- Las superficies bucales y linguales de los molares primarios son más planas hacia cervical que la de los molares permanentes.
- 6.- Los dientes primarios tienen un cuello mucho más extenso que los permanentes.
- 7.- En los primeros molares la capa de esmalte termina en un borde definido, en lugar de ser de filo de pluma como ocurre en los molares permanentes.
- 8.- En los primarios la capa de esmalte es más delgada y tiene una profundidad más uniforme, teniendo en toda la corona aproximadamente un milímetro de espesor.
- 9.- Los prismas del esmalte del cérvix se inclinan oclusalmente en lugar de orientarse gingivalmente como en los dientes permanentes.
- 10.- En los dientes primarios tienen en comparación menos estructura dental para proteger el tejido pulpar.
- 11.- Los cuernos pulpares están más altos en los molares primarios, especialmente los mesiales y las cámaras pulpares son proporcionalmente mayores, siguiendo fielmente la unión amelodentinaria.
- 12.- Existe un espesor de dentina comparablemente mayor sobre la pared pulpar en las fosetas oclusales de los molares primarios.
- 13.- Las raíces de los dientes anteriores primarios son mesio-distalmente más estrechas que las de los anteriores permanentes. Esto junto -

con el cérvix notablemente más estrecho y los bordes del esmalte prominentes, da la imágen característica de la corona que se ajusta sobre la raíz como la copa de una bellota.

- 14.- Las raíces de los primarios son más largas y más delgadas en relación con el tamaño de la corona que la de los permanentes.
- 15.- Las raíces de los molares primarios se expanden más cerca del cérvix que la de los permanentes.
- 16.- Las raíces de los molares primarios se abren más a medida que se acerca a los ápices, esto permite el lugar necesario para el desarrollo del gérmen de los dientes permanentes dentro de los con fines de las raíces.

CAPITULO 11

OCLUSION

Describir la oclusión normal, tanto de la dentición temporal como en la permanente, se refiere a la relación céntrica, que es la posición en que se colocan los dientes del arco dentario inferior con respecto a los dientes del arco dentario superior, ejerciendo la mayor presión sobre los molares y quedando en posición normal la articulación temporomandibular.

A) OCLUSION EN DENTACION PRIMARIA.

En la dentición primaria cada diente del arco dentario superior debe ocluir, en sentido mesiodistal, con el respectivo diente del arco inferior y el que le sigue. Las excepciones a esta regla son los incisivos centrales inferiores que solamente ocluyen con los centrales superiores (por el mayor diámetro mesiodistal de la corona de estos últimos), y los segundos molares que lo hacen con los segundos molares inferiores.

Generalmente, el arco temporal termina en un mismo plano formado por las superficies distales de los segundos molares primarios, pero puede haber un escalón por estar más avanzado el molar inferior o, inclusive, un escalón superior por mesiogresión de todos los dientes superiores debido a

succión del pulgar o a otras causas. En sentido vertical los dientes superiores sobrepasan la mitad de la corona de los inferiores o pueden cubrirla casi completamente, siendo ésto normal en la oclusión primaria. La posición normal de los incisivos primarios es casi perpendicular al plano oclusal. En sentido vestibulolingual los dientes superiores deben sobrepasar a los inferiores quedando las cúspides linguales de los molares superiores ocluyendo en el surco anteroposterior que se para las cúspides vestibulares de las linguales de los inferiores.

1.- OCLUSION POSTERIOR (PLANOS TERMINALES)

Al completar la dentición primaria los molares inferiores ocluyen por delante de su correspondiente molar superior, las cúspides vestibulares de los superiores.

La superficie distal de los segundos molares tanto inferiores como superiores forman generalmente un plano al cual se denomina: plano terminal, que nos dará una idea aproximada de como será el tipo de oclusión permanente, tomando en cuenta la posición del segundo molar superior primario como base, en el cual se distinguen varios tipos:

Plano terminal recto.- Este plano se forma cuando las superficies distales de los segundos molares primarios tanto inferiores como superiores coinciden formando una línea recta.

Al erupcionar los primeros molares permanentes, éstos se guiarán por el plano terminal en una relación cúspide a cúspide, que en sí es un paso

a la oclusión Clase I, que al llenar ciertos requisitos es posible que se efectúe el movimiento a Clase I.

Plano terminal mesial.- Este plano se forma cuando el segundo molar inferior se ubica en una posición un poco mesial con respecto a la superficie distal del segundo molar superior.

Este tipo de plano permite guiar el primer molar permanente directamente a una oclusión Clase I.

Plano terminal sobremesial o mesial exagerado.- Este plano se forma cuando el segundo molar inferior se ubica en una posición muy mesial con respecto a la superficie distal del segundo molar superior.

Este tipo de plano nos indicará que el molar permanente entrará en una Clase III o prógnata.

Plano terminal distal.- Este plano se forma cuando el segundo molar inferior se coloca en una posición distal con respecto a la superficie distal del segundo molar superior.

Este tipo de plano nos indicará que el paciente tiene a una oclusión Clase II o retrógnata.

El plano de oclusión en la dentición primaria es plano en comparación con la permanente que forma una curva de compensación o curva de Spee.

2.- RELACION VERTICAL.

La altura de la dentición primaria se conservará igual desde la erupción de los segundos molares primarios hasta que erupcionen los primeros molares permanentes.

Se puede modificar cuando se pierde prematuramente cualquiera de los molares primarios especialmente los segundos molares primarios.

3.- OCLUSION CANINA.

La relación de los caninos primarios tanto superiores como inferiores frecuentemente nos da indicaciones de la relación esquelética con la relación molar y nos ayuda a verificar la relación molar.

. Cuando se presenta el plano terminal recto, la relación canina se presentará de la siguiente forma, tomando como base el canino primario superior. La cúspide del canino inferior se encontrará mesial a la cúspide del canino superior haciendo contacto con el borde mesial del mismo.

. Cuando se presenta el plano terminal mesial, la cúspide del canino inferior se encuentra alejada del borde mesial del canino superior y muchas veces se distingue la separación del brazo mesial del superior - con el brazo distal del inferior.

. Cuando se presenta el plano sobremesial, las cúspides de los caninos primarios no hacen contacto con cualquiera de las superficies de los caninos.

- . Cuando se presenta el plano terminal distal, la cúspide del canino inferior se ubicará por distal de la cúspide del canino superior.

4.- OCLUSION ANTERIOR.

Los incisivos primarios presentan una inclinación casi vertical, con poca sobremordida o borde a borde, o sea que los dientes se encuentran perpendiculares al plano oclusal.

En la dentición primaria es muy raro observar anomalías, pero se presentan algunas como: dientes supernumerarios, fusionados o geminados, pero particularmente pigmentados por medicamentos y a veces hipoplasias.

B) OCLUSION EN DENTICION MIXTA.

La dentición mixta se extiende desde los seis a los doce años, y es un período de particular importancia en la etiología de anomalías de la oclusión, puesto que durante estos años debe realizarse una serie de complicados procesos que conduzcan al cambio de los dientes primarios por los permanentes y se establezca la oclusión normal definitiva. Cuando los molares primarios terminan en un mismo plano, los primeros molares permanentes hacen su erupción, deslizándose sobre las caras distales de los segundos molares primarios y llegan a colocarse en una oclusión cúspide con cúspide, que es normal en esta época. Con la exfoliación de los molares primarios, los molares de los seis años (per-

manentes) migran hacia mesial, siendo mayor el movimiento del inferior y obtienen la relación de oclusión normal definitiva. La cúspide mesiovestibular del primer molar superior debe ocluir en el surco que se para las dos cúspides del primer molar inferior. Baume explica el cambio de oclusión atribuyéndolo al cierre del espacio primate de la mandíbula por presión hacia mesial del primer molar inferior cuando éste hace erupción, quedando directamente los primeros molares permanentes en oclusión normal definitiva. Cuando existe escalón inferior en las caras distales de los segundos molares primarios, los primeros molares permanentes encuentran su posición oclusal desde el momento mismo de su erupción, sin cambios posteriores.

Los incisivos inferiores permanentes se desarrollan en posición lingual con respecto a los primarios y llegarán a una posición normal de oclusión cuando caigan los primarios. Cuando la resorción de las raíces de los incisivos primarios se retrasa, los permanentes erupcionan por lingual, lo cual se corrige espontáneamente con la extracción del primario. La oclusión de los incisivos permanentes tiene una vestibuloversión más marcada que en los primarios y los superiores, sólo deben cubrir el tercio incisal de la corona de los inferiores; esto se debe al levantamiento de la oclusión ocasionado por la erupción de los primeros molares permanentes. Es más frecuente encontrar dificultades en la erupción de los incisivos laterales superiores que en los centrales; mientras que

éstos suelen encontrar espacio sin problemas, los laterales pueden colocarse en rotación por falta de espacio suficiente entre los centrales y los caninos primarios; también pueden estar en vestibuloversión por la presión ejercida en su raíz por la erupción del canino permanente. - En este caso, no es recomendable tratar de corregir la anomalía hasta que se adelante la erupción del canino.

En la mandíbula es más frecuente que haga erupción primero el canino, después el primer premolar y por último, el segundo premolar. Este es el que encuentra más dificultades en su colocación por salir en último término (a excepción del segundo y tercer molares), puede quedar incluído por falta de espacio ocasionado por mesiogresión del primer molar - permanente como consecuencia de la pérdida prematura de molares primarios o porque el segundo molar adelanta su erupción y empuja al primer molar hacia mesial. En otras ocasiones hace erupción en linguogresión y entonces es preferible esperar y hacer una simple extracción sin tener que intervenir en el hueso. Es importante destacar la frecuencia con que este premolar está ausente congénitamente. En el maxilar el primer premolar suele colocarse sin inconvenientes; lo mismo el segundo cuando no hay mesiogresión del primer molar permanente. El canino superior es el que generalmente presenta problemas de colocación por ser el último en hacer erupción en este sector y porque además tiene

que recorrer un largo camino desde la parte superior del maxilar, donde empieza a formarse el germen, hasta llegar al plano de oclusión. En muchas ocasiones queda incluido en el espesor del maxilar (su tratamiento sería la extracción quirúrgica o con ortodoncia), cuando no queda incluido puede quedar en malposición (vestibuloingresión y mesioversión). Junto con el segundo premolar inferior son los dientes con mayores dificultades en su colocación en los arcos dentarios.

CAPITULO III

HISTORIA CLINICA

Esta nos permitirá obtener datos sobre el estado de salud general y estado bucal del paciente.

La historia clínica es una relación ordenada y detallada de todos los datos y conocimientos tanto anteriores, personales y familiares como actuales, relativos a un enfermo y que sirven de base para el juicio de la enfermedad actual. La historia clínica nos permitirá elaborar un diagnóstico y un plan de tratamiento.

Durante la primera visita del niño al consultorio dental, se examinará a conciencia, se formulará el diagnóstico y se trazará un plan de tratamiento adecuado. La manera con que se lleve a cabo dará la pauta en la relación del niño con el odontólogo, lo mismo que los padres.

La totalidad de exámenes rutinarios deberá llevarse a cabo con movimientos lentos y continuos utilizando un mínimo de instrumentos, para no alterar al niño.

Una vez que el odontólogo esté seguro de la cooperación del niño, podrá desarrollar el examen por etapas adecuado.

A) HISTORIA DEL PACIENTE.

La historia del paciente de odontopediatría puede dividirse en:

- a.- Estadísticas
- b.- Historia de los padres.
- c.- Historia prenatal y natal.
- d.- Historia postnatal y de lactancia.

ESTADÍSTICAS

Esta nos proporciona el nivel social de la familia, así como el nombre del médico familiar y el motivo de la visita.

HISTORIA DE LOS PADRES.

Nos va a proporcionar el desarrollo hereditario del paciente. También nos informa la actitud de los padres hacia la odontología, ya que ésta se refleja en la actitud del niño.

HISTORIA PRENATAL Y NATAL.

Nos ayuda a determinar el origen del color, forma y estructura anormal de piezas primarias o permanentes.

HISTORIA POSTNATAL Y DE LACTANCIA.

Revisa los sistemas vitales del paciente, así como información de tratamientos preventivos previos de caries dental, trastornos del desarrollo con importancia dental, alergias, costumbres nerviosas y el comportamiento del niño y actitud con el medio que lo rodea.

B) EXAMEN CLINICO.

Se debe de hacer con una secuencia lógica y ordenada de observaciones y de procedimientos de exámen y de manera agradable.

Los procedimientos clínicos del paciente para el exámen de mantenimiento de salud incluyen radiografías.

DISERIO DE UN EXAMEN ODONTOPEDIATRICO

- 1.- Perspectiva general del paciente, incluyendo estatura, porte, lenguaje, manos y temperatura.
- 2.- Exámen de cabeza y cuello:
 - Tamaño y forma de la cabeza. Piel y pelo.
 - Inflamación facial y asimetría.
 - Articulación temporomandibular.
 - Ojos, oídos, nariz y cuello.
- 3.- Exámen de la cavidad bucal:
 - Labios, mucosa labial y bucal.
 - Saliva.
 - Tejidos gingivales y espacio sublingual.
 - Paladar.
 - Faringe y amígdalas.
 - Dientes.
- 4.- Fonación, deglución y musculatura:
 - Posición de la lengua durante la fonación.
 - Balbucesos o ceceos anteriores o laterales.
 - Forma de la lengua en posición de descanso.
 - Posición de los labios al caminar.

PERSPECTIVA GENERAL.

A) ESTATURA.

Se debe de observar si el paciente es muy alto o muy bajo para su edad. Dependiendo de ésto lo vamos a poder clasificar en tres categorías:

- a.- Estatura normal.
- b.- Demasiado bajo, o
- c.- Demasiado Alto.

B) ANDAR.

Desde que el niño entra al consultorio debemos de observar su manera de andar, para saber si es normal o afectado. Un niño enfermo camina con inseguridad debido a su debilidad. Otros tipos de andar son los de tipo inseguro hemipléjico, tambaleante y de balanceo.

C) LENGUAJE.

El desarrollo del lenguaje depende de la capacidad que tiene uno de producir sonidos que ha escuchado.

Existen cuatro tipos de trastornos del lenguaje:

- 1.- Afasia motriz.- Es la pérdida del lenguaje provocado por algún daño al sistema nervioso central.
- 2.- Retraso en el lenguaje.- Puede ser ocasionado por pérdida de la audición, retraso intelectual, retraso en el desarrollo general, en enfermedades graves prolongadas, efectos sensoriales, falta de motivación y estimulación inadecuada del medio.
- 3.- Tartamudeo.- Ocurre casi en todos los niños en un período.
- 4.- Trastornos articulatorios del lenguaje.- Estos pueden ser:
 - a) Omisión
 - b) Inserción.
 - c) Distorsión.

Estos problemas podemos encontrarlos en pacientes con parálisis cerebral.

D) MANOS.

Al tomar sus manos podremos tener la sensación de humedad o de sequedad, también podemos observar lesiones primarias y secundarias de la piel, como máculas, pápulas, vesículas, etc.

También debemos de observar las uñas, ya que éstas pueden estar mordisqueadas y ésto nos puede indicar que el niño presenta síntomas de ansiedad.

E) TEMPERATURA.

Los abscesos dentales o las enfermedades gingivales agudas y también algunas infecciones respiratorias y bucales dan como resultado estados febriles en los niños.

EXAMEN DE LA CABEZA Y CUELLO.

A) TAMAÑO Y FORMA DE LA CABEZA.

Esta puede ser normal, demasiado grande o demasiado pequeña.

La macrocefalia es causada por trastornos del desarrollo. La microcefalia puede deberse a trastornos de crecimiento, enfermedades o traumas que afectan al sistema nervioso.

Otros factores que pueden dar origen a un crecimiento anormal de la cabeza son interferencias del crecimiento de los huesos craneales o presiones anormales dentro del cráneo.

B) ARTICULACION TEMPOROMANDIBULAR.

Para poder llevar a cabo el exámen a la articulación temporomandibular, debemos realizar lo siguiente:

- a) El odontólogo permanece de pie frente al niño.
- b) Colocar las manos ligeramente sobre las mejillas del niño o en el área de la articulación temporomandibular.
- c) Se le pedirá al niño que abra y cierre la boca lentamente.
- d) Se le pide al niño que cierre la boca (céntrica) y realice movimientos excursivos laterales.

El método anterior es valioso para discernir limitación de movimiento, - subluxación, dislocación o desviaciones mandibulares.

C) OIDOS.

El odontólogo deberá estar consciente de cualquier deficiencia de audición del paciente infantil. Generalmente la queja principal será de un dolor - en la cavidad bucal que irradia al oído; el odontólogo deberá ser capaz de determinar si el dolor referido originado en la dentadura es la posible - causa del dolor del oído.

D) OJOS.

El odontólogo observará si el niño tiene dificultad para ver y si usa lentes o no. La observación del niño deberá incluir la observación de los - párpados, presencia o ausencia de inflamación, irritación alrededor de los

ojos, lesiones de párpado, presencia o ausencia de conjuntivitis, defectos del iris, lagrimeo anormal.

E) NARIZ.

Debido a su localización prominente, cualquier anomalía de tamaño, forma o color de la nariz atrae automáticamente la atención hacia dicho órgano.

F) CUELLO.

El examen del cuello se hace por observación y palpación. A medida que el odontólogo observa asimetría facial del niño también ve cualquier configuración anormal del cuello. La piel del cuello está sujeta a todas las lesiones epidérmicas primarias y secundarias y también de cicatrices de reparación quirúrgica. En el curso del examen el odontólogo deberá mantenerse de pie detrás del niño y pasar de manera natural la parte plana de sus dedos sobre la región parótida bajo el cuerpo de la mandíbula, hacia las regiones submaxilares y sublinguales y desde ahí - palpar los triángulos del cuello.

3.- EXAMEN DE LA CAVIDAD BUCAL.

A) ALIENTO.

El aliento de un niño sano es generalmente agradable e incluso dulce. La halitosis puede ser causada por factores locales y generales.

Factores locales:

- a) Higiene bucal inadecuada.
- b) Presencia de sangre en la boca.
- c) Presencia de alimentos volátiles.

Factores generales:

- a) Deshidratación.
- b) Sinusitis.
- c) Hipertrofia e infección del tejido adenoideas.
- d) crecimientos malignos.
- e) Tracto digestivo superior.
- f) Fiebre tifoidea y otras infecciones entéricas.
- g) Trastornos gastrointestinales.

B) LABIOS, MUCOSA LABIAL Y BUCAL.

Después de observar forma, tamaño, color y textura de las superficies de los labios, éstos deberán ser palpados, usando el pulgar e índice. Frecuentemente se ve en los labios úlceras, vesículas, fisuras y costras. - Los labios protegen a los dientes de traumas y por lo tanto es un lugar frecuente de contusión en los niños.

Cualquier inflamación o masa de los labios deberán ser palpados entre el pulgar y el índice para observar el tamaño y consistencia.

La mucosa labial es de color rosado, pero la melanina puede causar una pigmentación fisiológica normal de color pardo.

En esta podemos observar las primeras manifestaciones del sarampión, que son pequeños puntos azulados o blanquecinos rodeados de rojo, estos puntos los localizamos alrededor del orificio de Stencen.

C) SALIVA.

La consistencia de la saliva puede ser serosa o viscosa, pero durante los procedimientos de exámen bucal generalmente estimulan la salivación profusa.

D) TEJIDO GINGIVAL.

El color, tamaño, forma, consistencia y la fragilidad de la encía, deberá tomarse en consideración.

El color rojo, cuando existe inflamación, puede deberse a una higiene bucal inadecuada.

Puede presentarse inflamación gingival en el proceso de erupción dentaria.

E) LENGUA Y ESPACIO SUBLINGUAL.

Se debe de observar forma, color, tamaño y movimiento.

La superficie de la lengua es suave y deslizante, las papilas filiformes - son cortas y no se vuelven alargadas hasta el período de edad escolar.

La sequedad de la lengua puede deberse a deshidratación o puede ocurrir en niños que respiren por la boca.

La lengua puede tener un color blanco, grisáceo o pardusco en estado febril o etapas tempranas de enfermedades exantomatosas, la capa consta de células escamosas, desechos de comida y bacterias.

Si el frenillo lingual es corto puede evitar que la punta de la lengua se incline hacia adelante y ser la causa de ciertos defectos de fonación.

F) PALADAR.

Para observar la forma, color y presencia de cualquier tipo de lesión - del paladar blando y duro, la cabeza del niño deberá ser ligeramente inclinada hacia atrás; por medio de la palpación se determinará la consistencia de las deformaciones o inflamaciones del paladar. Los cambios de color pueden ser causados por neoplasias, enfermedades infecciosas y sistémicas, traumas o agentes químicos.

G) FARINGE Y AMIGDALAS.

Para examinar estas áreas, el odontólogo deberá de oprimir la lengua con un espejo de mano o con una espátula para observar cualquier cambio de color, úlceras o inflamación.

H) DIENTES.

Pueden hacerse ciertas observaciones básicas de la dentadura en general, antes de formular diagnóstico sobre las piezas individuales; esto incluye número de piezas y su tamaño, color, oclusión y malformaciones.

Número de piezas.- Se pueden encontrar anodoncias totales, parciales, así como dientes supernumerarios.

Tamaño de las piezas.- Podemos encontrar macrodoncias y microdoncias, que pueden ser totales o parciales, verdaderas o relativas.

Color de las piezas.- La tinción anormal de las piezas de los niños puede dividirse en dos tipos:

- a) Extrínseca.- Causada por bacterias cromogénicas que invaden depósitos de materia alba, así como cálculos.
- b) Intrínseca.- Tales como discrasias sanguíneas, amelogénesis imperfecta, dentinogénesis imperfecta, etc., así como drogas como la tetraciclina.

Oclusión de las piezas.- En esta etapa del exámen, se le pide al paciente cierre la boca y el odontólogo guía la mandíbula suave pero firmemente a la posición más retraída, pero cómoda a los cóndilos. La interdigitación del segundo molar y canino deberá ser cuidadosamente comprobada de manera bilateral.

4.- FORMULACION DEL DIAGNOSTICO.

El historial, el exámen clínico y las pruebas de laboratorio proporcionará los hechos necesarios esenciales para llegar a un diagnóstico.

Debe de haber evaluación crítica de los hechos recogidos en relación al cuadro general y a la queja principal. Frecuentemente los padres proporcionan deficientemente el historial, en ese caso los signos y síntomas de casos clínicos que el odontólogo observa tiene mayor importancia que los hechos declarados. En algunos casos puede ser necesario un período de observación antes del diagnóstico final.

Como ayuda para el odontólogo, la radiografía es uno de los medios de diagnóstico más importantes para detectar enfermedades e interceptar maloclusiones.

5.- PLANEACION DEL TRATAMIENTO.

El tratamiento odontológico acertado se basa en diagnóstico exacto y cuidadosa planeación; deben de evaluarse tres consideraciones antes de llevar a cabo cualquier tratamiento.

- a) Urgencia.
- b) Secuencia.
- c) Resultados probables.

Una secuencia bien organizada de tratamiento evita muchos falsos comienzos, repetición del tratamiento y pérdida de tiempo.

PLAN DE TRATAMIENTO ODONTOPEDIATRICO

- 1) Tratamiento médico.
 - a.- Envío a un médico general.
- 2) Tratamiento general.
 - a.- Premedicación.
 - b.- Terapéutica por infección bucal.
- 3) Tratamiento pre-operatorio.
 - a.- Profilaxis bucal.
 - b.- Control de caries.
 - c.- Consulta con el ortodoncista.
 - d.- Cirugía bucal.
 - e.- Terapéutica de endodoncia.

4) TRATAMIENTO CORRECTIVO.

- a.- Operatoria dental.
- b.- Prótesis dental.
- c.- Terapéutica de ortodoncia.

5) EXAMENES RECORDATORIO PERIODICO Y DE MANTENIMIENTO.

HISTORIA CLINICA

I.- INFORMACION GENERAL.

a) Nombre del paciente y apellidos completos, como identificación de éste.

b) Edad, determinando la edad real o cronológica del paciente.

c) Fecha de nacimiento.

d) Lugar de nacimiento. Ya que dependiendo del lugar se presenta determinada enfermedad.

e) Dirección completa.

f) Número de teléfono.

g) Diminutivo. Nos permite identificarnos con el niño.

h) Grado escolar.

i) Nombre del padre o acompañante.

ANTECEDENTES PERSONALES.

Nos permite observar concretamente situaciones particulares del individuo y son:

| | SI | NO |
|---|---------------------------|-------|
| a) Presenta algún problema de salud su hijo? Qual? _____ | _____ | _____ |
| b) Está bajo tratamiento médico? Qué tipo de tratamiento? _____ | _____ | _____ |
| c) Ha presentado una reacción desfavorable a un medicamento o alimento? _____ | _____ | _____ |
| d) Ha sido anestesiado en cavidad oral? _____ | _____ | _____ |
| e) Ha estado hospitalizado alguna vez? En que fecha? _____ | _____ | _____ |
| f) Ha tenido el niño algunas de estas afecciones y a que edad? | | |
| ___ Afección del corazón | Lesión del riñón o hígado | _____ |
| ___ Asma | Epilepsia | _____ |
| ___ Anemia | Nerviosismo | _____ |
| ___ Alergias | Diabétes | _____ |

| | | |
|------------------------------|---------------|-----|
| ___ Tuberculosis | Difteria | ___ |
| ___ Fiebre reumática | Tetanos | ___ |
| ___ Problemas de coagulación | Poliomielitis | ___ |
| ___ Sarampión | Escarlatina | ___ |
| ___ Varicela | Paperas | ___ |

g) Antecedentes familiares.

- a.- Diabétes _____
- b.- Hipertensión _____
- c.- Obesidad _____
- d.- Cáncer _____
- e.- Problemas renales, etc. _____

h) Fecha del último exámen médico.

i) Datos generales del médico.

- a.- Nombre: _____
- b.- Dirección: _____
- c.- Teléfono: _____

j) Presenta algún problema escolar su niño?

- a.- Si lo presenta de qué tipo?
- _____

k) Ha visitado al dentista anteriormente?

- _____
- a.- Su actitud ha sido _____ Favorable _____ Desfavorable

1) Motivo de la consulta?

II.- EXAMEN EN CAVIDAD ORAL.

1.- Tejidos blandos.

- a) El odontólogo deberá de observar las características de los labios, ya que en ocasiones llegan a estar relacionados con la mala oclusión. La tonicidad y desarrollo musculares que se verifican con la palpación podrán estar alterados por la práctica de hábitos orales, en los cuales el labio sufre - traumatismos constantes, enrojeciéndose y siendo menos activos en la zona afectada o tener otras manifestaciones como agrietamientos o cambios de consistencia.
- b) Se traccionará el labio y se inspeccionará la parte interna del mismo, observando las inserciones.
- c) Carrillos y zona retromolar. _____
Señalando cualquier alteración presente en estos.
- d) Maxilar. _____
Se observará encía (color, forma y volumen) y el paladar - duro y blando.
- e) Lengua. _____
Su tracción para inspeccionar zona dorsal y ventral de la - misma.

f) Piso de boca. _____

Se observará el estado e inserción del frenillo lingual.

III.- EXAMEN DENTAL.

1.- Higiene bucal.

a) Buena _____ Regular _____ Mala _____

b) Método y frecuencia. _____

c) Dientes.

Se observará si existen anomalías de forma y tamaño, dientes ausentes, la textura que presentan, así como el color, si existen fracturas.

2.- Oclusión.

a) Neutroclusión _____

b) Mesioclusión _____

c) Distocclusión _____

IV.- HABITOS ORALES.

a) Succión del pulgar. _____

b) Succión del labio. _____

c) Protusión de la lengua _____

d) Respiración bucal. _____

e) Otros. _____

CAPITULO IV

HABITOS BUCALES EN LA INFANCIA

A) DEFINICIONES.

- 1.- Los hábitos son maneras adquiridas de ser o actuar, que se originan en la repetición de situaciones semejantes.
- 2.- Se define como un sistema complejo de reflejos que funcionan en un orden determinado cuando el niño recibe un estímulo apropiado.
- 3.- El hábito es la forma metódica en que actúan la mente y el cuerpo como resultado de la repetición frecuente de ciertos impulsos nerviosos definidos.

Los odontólogos consideran estos hábitos como posibles causas de presiones desequilibradas y dañinas que pueden ser ejercidas sobre los bordes alveolares inmaduros y sumamente maleables, y también de cambios potenciales en el deslizamiento de los dientes y en oclusiones, que pueden volverse francamente anormales si continúan estos hábitos largo tiempo.

El odontólogo no puede por sí solo eliminar los hábitos, porque el tratamiento dental exclusivo no será suficiente; se requerirá la ayuda del psicólogo, cuando la formación del hábito es producida por un desajuste

mental; otras veces se necesitará también la ayuda del médico o del foniatra cuando el desajuste es de tipo funcional u orgánico.

Se debe de hablar con los padres y hacerles entender que el problema del niño no será solucionado por medio de regaños, golpes o de una manera brusca, pues el resultado obtenido no sería positivo, y el niño no sabría por qué es castigado, ya que la ejecución de dicho hábito le proporciona una satisfacción, debiendo hablar con el niño y hacerle comprender que eso le hará daño y buscar el motivo por el cual el niño lo inició.

Para poder eliminar los hábitos, primero debe de proporcionarse un medio adecuado, eliminando las tensiones emocionales que pudieran haber sido las productoras del hábito. Cuando hayan sido eliminadas estas causas, el odontólogo deberá de entrar en acción, corrigiendo las deformaciones bucodentales que se hayan ocasionado, al mismo tiempo que el psicólogo se encargará de estabilizar la tensión emocional que ha sido alterada en el niño, y si es necesario el foniatra intervendrá también; necesitamos entonces la colaboración de padres o familiares que convivan con el niño.

Los hábitos se clasifican en dos grupos fundamentalmente.

1.- Hábitos bucales no compulsivos.

Los hábitos que se abandonan fácilmente en el patrón de conducta del niño, al madurar éste, se denominan no compulsivos. De estas situaciones no resultan generalmente reacciones anormales.

tiende a continuar hasta que todos los objetos hayan sido llevados a su boca para ser lamidos, gustados y examinados por medio de sensaciones bucales; estas pruebas bucales no sólo sirven para aliviar la tensión de hambre experimentada por el niño, sino también son un medio de probar, con los sentidos disponibles lo que es bueno y malo; los objetos introducidos en la boca, si son calientes y blandos traen sensaciones de alimento y bienestar pasados. Utilizando estas experiencias satisfactorias, se da asimismo cierta satisfacción secundaria para aliviar las frustraciones de hambre u otro malestar, al introducirse su dedo a la boca, el cual se convierte en el sustituto de la madre, satisface la necesidad de tener algo en la boca y también la necesidad de agarrarse de algo.

2.- SUCCION DEL PULGAR.

Los estudios clínicos han demostrado que el hábito de la succión del pulgar es la insuficiencia en el succionar el pezón o el biberón.

El hábito de succionar el pulgar u otros dedos en el niño, es motivo de visita al dentista por la preocupación que causa a los padres. El asunto requiere conocimientos acerca del significado de este hábito en diferentes edades; se necesita saber que daños puede provocar si es que existe, qué factores conducen su desarrollo y qué medidas tomar para manejar la situación en forma adecuada.

Apartè del efecto de succionar continuamente el pulgar, existe otro aspecto que exige consideraci3n. El pulgar es un cuerpo duro, y si se coloca con frecuencia en la boca tiende a desplazar hacia adelante la premaxila junto con los dientes incisivos, de tal manera que los incisivos superiores se proyectan hacia adelante m1s all1 del labio superior, siendo la consecuencia un prognatismo alveolar superior e hipoclusi3n de incisivos (mordida abierta anterior), por ingresi3n de los dientes anteriores que no llegan al plano de oclusi3n por el obst1culo del dedo introducido entre los dos arcos dentarios.

La intensidad de desplazamiento de los dientes depender1 generalmente de la fuerza, frecuencia y duraci3n de cada per1odo de succi3n.

El desplazamiento de dientes o la inhibici3n de su erupci3n normal puede deberse a dos factores principalmente:

- a) La posici3n del dedo en la boca.
- b) La acci3n de palanca que ejerza el ni1o contra los otros dientes y el alveolo con la fuerza que genera, si adem1s de succionarlos los est1 presionando.

El mal alineamiento de los dientes, generalmente produce una abertura labial pronunciada de estos dientes anteriores superiores.

La mordida abierta puede crear problemas de empuje linguales y dificultades de lenguaje.

La succión del pulgar o de otros dedos es muy común en los niños y puede considerarse como normal hasta los dos años y medio. Después de esa edad debe procurarse su eliminación o la persuasión y convencimiento racional por parte del niño, de los males que le puede acarrear la persistencia en el hábito. Puede también recomendarse los aparatos fijos o removibles destinados a recordar al niño que no debe de succionar el dedo y evitar que encuentre placer haciéndolo.

Existen además de métodos psicológicos para educar al niño, métodos de adiestramiento extrabucales, que sean utilizados con éxito por los odontólogos, y que no consiste en la aplicación de instrumentos en la boca del niño, éstos son: recubrir su pulgar o su dedo con sustancias comercialmente disponibles a este efecto, de sabor desagradable, rodear con tela adhesiva el dedo afectado, pero sin duda estos métodos tienen en común que se basan en la aceptación del niño para romper dicho hábito.

Otro método para la eliminación de este hábito puede ser el uso de instrumentos intrabucales. Estos son fabricados por el odontólogo para colocarlos en la boca del niño, con o sin su permiso, de este modo el niño los toma como instrumentos de castigo, que le pueden llegar a producir trastornos emocionales más difíciles de curar y más costosos, que cualquier desplazamiento dental producidos por el hábito.

Tenemos además las trampas de rastrillo, que al igual que la de punzón pueden ser aparatos fijos o removibles. Este aparato en realidad más que recordar al niño de la eliminación de su hábito lo castiga. Presenta púas romas o espolones que se proyectan en las barras transversales o el retenedor acrílico, hacia la bóveda palatina. Las púas dificultan no sólo la succión del pulgar, sino también los hábitos de empuje lingual y deglución defectuosa.

C) HABITO DE SUCCION DEL LABIO.

En los niños a los que se les ha quitado el hábito de succión del pulgar, encuentran que succionando el labio o muchas veces morderlo obtienen la misma satisfacción antes experimentada y tienden a sustituir un hábito por otro. Lo más frecuente es que el labio inferior sea el succionado.

La succión o mordedura del labio generalmente se presenta en la edad preescolar. El odontólogo puede ayudar sugiriendo ejercicios labiales, tales como la extensión del labio superior sobre los incisivos superiores y aplicar el labio inferior con fuerza sobre el superior. Tocar instrumentos musicales bucales ayuda a enderezar los músculos bucales y ejercer presión sobre las piezas anteriores.

Al introducir el labio inferior detrás de los incisivos superiores, se está ejerciendo ya una presión sobre las superficies linguales -

de los mismos y todo ésto es debido a la actividad normal del músculo lo borla de la barba al querer cerrar la boca.

En algunos casos, el hábito de succión del labio es una actividad - compensadora causada por la sobremordida horizontal excesiva y la - dificultad que se presenta para cerrar los labios correctamente durante la deglución.

Cuando el hábito se hace pernicioso, se presenta un aplanamiento - marcado, así como apiñamiento de los incisivos inferiores. Los inci sivos superiores son desplazados hacia arriba y adelante en una relación protusiva.

El labio también muestra los efectos del hábito, el borde bermellón se hipertrofia y aumenta de volumen durante el descanso; se acentúa el surco mentolabial y la hendidura suprasinficial.

D) HABITO DE PROYECCION DE LA LENGUA HACIA ADELANTE.

Se considera el hábito de proyectar la lengua hacia adelante como la retención del mecanismo infantil de mamar.

Este hábito se observa en niños que presentan mordida abierta en in cisivos superiores en protusión, sólo afecta a los músculos linguales y produce protusión e inclinación labial de los incisivos superiores, la causa principal que ocasiona el hábito de proyectar la - lengua hacia adelante es un residuo de la succión de dedo o puede - ser un hábito por sí mismo ya que esta acción lingual produce en el

una nueva sensación de placer.

Este hábito también puede ser por causa fisiológica cuando las amígdalas son hipersensitivas o hipertróficas; si estas se encuentran inflamadas producen dolor, y por un movimiento reflejo la mandíbula desciende, los dientes quedan separados y la lengua se coloca entre ellos durante los últimos momentos de la deglución, por lo tanto el dolor de garganta origina un nuevo reflejo de deglución y los dientes se acomodan a la nueva presión adicional que es aplicada.

El hábito de proyectar la lengua hacia adelante es una causa eficaz de maloclusión. En algunos casos, al proyectar la lengua continuamente, aumentando la sobremordida horizontal y la mordida abierta, las porciones periféricas ya no descansan sobre las cúspides linguales de los segmentos vestibulares.

Cuando el labio superior deja de funcionar como una fuerza restrictiva eficaz y con el labio inferior ayudando a la lengua a ejercer una poderosa fuerza hacia adelante y hacia arriba contra el segmento premaxilar, aumenta la severidad de la maloclusión. Con el aumento de la protusión los incisivos superiores y la creación de la mordida abierta anterior, las exigencias para la actividad muscular de compensación son mayores.

Para corregir el empuje lingual se necesita adiestrar al niño para que mantenga la lengua en posición adecuada durante el acto de de-

glución, esto será difícil de conseguir hasta que el niño de edad más avanzada, preocupado por su aspecto y ceceo, se le pueda enseñar a colocar la punta de la lengua en la papila incisiva del techo de la boca y a tragar con la lengua en esta posición.

E) RESPIRACION BUCAL.

La cavidad oral está cerrada en su parte anterior por los labios y por contacto con el dorso de la lengua en el paladar blando sobre la parte posterior, la falta de cierre en ambos extremos de la cavidad es lo que caracteriza a la respiración bucal.

La protusión de los incisivos y el estrechamiento del arco superior son otras características de la respiración bucal. Esto se debe a la falta de tonicidad del labio, cuya acción es la fuerza equilibrante de las presiones creadas por los contactos funcionales de los dientes inferiores contra los planos inclinados de los superiores que tienden a desplazar a los dientes hacia la parte labial.

La respiración bucal se presenta a causa de obstrucción nasal debido a la presencia de hipertrofia del tejido linfóide y faríngeo. Cuando existe obstrucción completa del flujo normal de aire a través del conducto nasal, el niño por necesidad se ve forzado a respirar por la boca.

En algunos niños este hábito se presenta sin que tenga algún defecto

intranasal.

Este hábito perturba la fisiología usual de la boca y puede causar gingivitis y aumento de volumen de las encías, el paciente presenta una lengua con revestimiento anormal.

Cuando se ha diagnosticado respiración bucal, deberá eliminarse la causa de este hábito con la ayuda de un otorrinolaringólogo. El odontólogo podrá hacer que el niño respire normalmente con la colocación de una pantalla oral a base de acrílico de autopolimerización.

El niño deberá usar la pantalla durante toda la noche hasta evitar el hábito. Se recomienda colocar tiras de cinta adhesiva en forma de cruz sobre los labios para evitar que la pantalla se desaloje.

F) HABITO DE MORDEDURA DE UÑAS (ONICOFAGIA)

Se puede decir que después de la eliminación de un hábito como el de succión y de empuje lingual, se puede desencadenar otro hábito.

Con frecuencia, el niño pasará directamente de la etapa de succión del pulgar a la de morderse las uñas.

Este hábito no existe, sino hasta la edad de tres años, aumentando rápidamente hasta los seis años. En las mujeres persiste hasta los diez años y en los hombres hasta los doce años. Sigue incrementándose acentuadamente durante dos años en la pubertad, que en las mujeres corresponde a los once y doce años y en los hombres a los doce y trece años, después viene una declinación rápida pasados los catorce años.

Esto no es un hábito pernicioso, y no ayuda a producir maloclusiones, puesto que las fuerzas o tensiones aplicadas al morder las uñas son similares a las del proceso de masticación, pero en ciertos casos de individuos que presentaban este hábito, cuando permanecían impurezas debajo de las uñas, se observó un marcado desgaste de los dientes anteriores inferiores.

Morderse las uñas alivian normalmente la tensión aunque la mayoría de los casos los padres no lo aceptan socialmente.

Este hábito no perjudica realmente, ya sea en forma física o moral al niño mismo o a quienes lo rodean. Cuando el niño crece y se convierte en adulto, otros objetos sustituyen a los dedos, como son goma de mascar, lápices, gomas, etc., así como las mejillas o la lengua.

G) BRUXISMO.

El bruxismo se define comúnmente como el rechinamiento y movimiento de trituración de los dientes sin propósitos funcionales. Este es generalmente un hábito nocturno, producido durante el sueño, aunque puede observarse también cuando el niño está despierto.

Bruxomanía.- Es el rechinamiento de los dientes durante el día.

El frotamiento puede ser tan fuerte como para oír los sonidos de las rozaduras a distancia.

El niño puede producir desgaste considerable de los dientes, e

inclusivo puede quejarse de molestias matutinas en la articulación temporomandibular.

Se dice que su etiología tal vez tenga una base emocional, ya que ocurre generalmente en niños muy nerviosos e irritables y que pueden presentar otros hábitos como succión del pulgar o morderse las uñas.

Estos niños por lo general, tienen sueño intranquilo y sufren ansiedad.

El bruxismo también se ha observado en enfermedades orgánicas como Corea, Epilepsia y Meningitis, así como en trastornos gastrointestinales.

Generalmente existe una sobremordida más profunda de lo normal; - restauraciones altas, e interferencias oclusales en general, por lo tanto, dicho problema se convierte en un círculo vicioso al agravarse algunas de las características oclusales bajo los ataques - traumáticos del bruxismo y del rechinar.

Este hábito puede presentarse en personas de todas las edades de nuestra sociedad compleja y nerviosa.

El tratamiento se lleva a cabo a través del médico familiar, el - psiquiatra y el odontólogo.

El odontólogo puede ayudar a romper este hábito construyendo una - férula, para ser llevada sobre los dientes durante la noche.

CAPITULO V

MANEJO DE LOS PROBLEMAS DE MANTENIMIENTO DE ESPACIO

A) TIEMPO TRANSCURRIDO DESDE LA PERDIDA DE LAS PIEZAS DENTALES.

Este factor es importante y merece cuidadosa consideración, ya que si se ha de producir un cierre del espacio, habitualmente tendrá lugar durante el período de seis meses consecutivos a la extracción. Una vez que se ha eliminado un diente primario debemos de considerar la necesidad del mantenimiento del espacio tan pronto como sea posible después de la extracción.

En algunos casos es posible confeccionar un aparato antes de la extracción y colocarlo en la misma sesión en que se le efectúe dicha extracción. Este suele ser el enfoque preferible.

Nunca está indicada la espera vigilante del cierre del espacio después de una extracción sin planificación de mantenimiento del espacio.

En ocasiones cuando un paciente se presenta al consultorio largo tiempo después de alguna extracción, cuando el espacio se ha cerrado notablemente, existe la posibilidad de colocar un mantenedor de espacio para restablecer la función normal en esa zona. También podría convenir el hacer un aparato activo, recuperador del espacio que se ha perdido, para después mantenerlo hasta la erupción de los dientes permanentes.

En caso de que ya esté próxima la erupción del diente permanente y el espacio existente sea el suficiente para la adecuada posición, entonces no será necesario la utilización del aparato.

B) EDAD DENTAL DEL PACIENTE.

El orden cronológico de la erupción dental del paciente no es tan importante como la edad evolutiva de la dentición, ésta es un proceso fisiológico acompañado a menudo por desórdenes infantiles locales y generales.

Las fechas promedio de erupción no deben de influir sobre las decisiones concernientes a la construcción de un mantenedor de espacio, ya que son grandes las variaciones, en época de erupción de los dientes. No es raro observar premolares que erupcionen a los ocho años. La situación extrema es cuando un paciente de quince años aún conserva los molares - primarios y tiene los de reemplazo en las etapas finales del desarrollo y erupción; pero hay que tener en cuenta que la edad a la que se perdió el diente primario puede influir sobre la época de aparición del diente reemplazante. Varios estudios indican que la pérdida de un molar primario antes de los siete años, sufrirá una erupción retrasada del molar - reemplazante, mientras que la pérdida posterior a los siete años, conduce a una erupción temprana. La magnitud de este efecto disminuye con la edad.

C) CANTIDAD DE HUESO QUE RECUBRE AL DIENTE.

Las predicciones de la aparición de los dientes, basadas sobre el desarrollo radicular y la edad en que se perdió el diente primario no son de fiar en pacientes que se encuentran bajo tratamiento de control de espacio, ya que el hueso que recubre al diente permanente pudo haberse afectado por una infección y como consecuencia de ésto, la aparición del diente permanente puede estar acelerada y en algunas ocasiones el diente puede emerger con un mínimo de deformación radicular.

Quando se produce una pérdida de hueso antes que las tres cuartas partes de la raíz del diente permanente se hayan formado, es mejor no fiar se en que la erupción esté muy acelerada; en estos casos se puede emplear un mantenedor de espacio por poco tiempo.

Si hay hueso recubriendo las coronas, es fácil predecir que no se producirá la erupción por muchos meses; en este caso también estará indicado un mantenedor de espacio.

Una guía para la predicción de la emergencia, es que los premolares en erupción suelen requerir de cuatro a cinco meses para desplazarse un milímetro en el hueso, medido en una radiografía de aleta mordible. Este método es menos de fiar que el basado en el de desarrollo radicular.

El tiempo transcurrido desde la pérdida de la pieza, edad dental del paciente y la cantidad de hueso que recubre al diente son variables dinámicas que pueden modificar el desarrollo dental y deben de evaluarse para cada paciente en particular.

CAPITULO VI

CAUSAS POR LAS CUALES HAY PERDIDA DEL ESPACIO

A) CARIES INTERPROXIMAL.

La caries interproximal prevalece en el sexto año de vida, siendo la más difícilmente tratable. En el aumento de edad ésta es mucho más frecuente que la caries en los surcos oclusales.

La caries interproximal empieza debajo del punto de contacto, penetra en profundidad en forma de embudo y se extiende socavando el límite amelodentario. Las otras formas de caries interproximales con extensión en superficies en gingival se observan menos en los dientes primarios, porque se les encuentra principalmente cuando la papila interdental lesionada ya no llena el espacio interdental y esto raramente se encuentra en niños, porque la forma muy combada de la corona constituye una protección.

La caries interproximal produce una reducción del perímetro del arco que puede ser muy perjudicial a la oclusión. En muchos casos se debe de hacer la extracción de la pieza. En ambos casos siempre hay pérdida del espacio y por consiguiente una menor o mayor maloclusión.

B) RETARDO EN EL CAMBIO DENTARIO.

Algunas veces se observa una evolución lenta de los dientes permanentes,

la que generalmente está asociada con un retardo de la caída de los dientes primarios, debido a una lenta reabsorción de sus raíces. Si el proceso aunque lento sigue su curso normal, no hay razón para suponer que se producirá una maloclusión.

Las pequeñas resistencias desviarán un diente en erupción y esto puede ocurrir si un diente primario ha sufrido necrosis pulpar. En este caso se producirá la reabsorción o se hará muy lentamente viéndose obligado el diente permanente a desviarse de su curso normal de erupción y asumir una posición que no es la correcta.

Los primeros molares permanentes se mueven ligeramente hacia adelante, como consecuencia de la pérdida del segundo molar primario, esto permite una correcta oclusión de los primeros molares permanentes y no debe ser confundido con la inclinación que sigue a la pérdida prematura de los molares primarios. Una retención prolongada de los segundos molares primarios puede inhibir el pequeño ajuste necesario en las relaciones de los molares permanentes y de esta manera conducir a una maloclusión.

En la zona incisal se encuentra más a menudo una reabsorción retardada de las raíces de los dientes primarios, causando erupción labial o lingual de los permanentes. Los incisivos inferiores invariablemente asumen una posición lingual en el arco dentario; en esta circunstancia, los superiores pueden desplazarse hacia lingual o labial indistintamente. No es necesario que se produzca la retención total del diente para que -

su sucesor se desvíe, la simple presencia de un resto radicular puede ser la causa. Esta desviación de su trayecto normal da como resultado un contacto erróneo de las superficies dantarias al ocluir con sus antagonistas y de ahí se inicia una maloclusión.

Cuando un diente primario es retenido más allá de su caída normal debe de extraerse siempre que se haya comprobado la presencia del permanente. En ausencia del permanente el diente primario deberá dejarse, pues será útil por muchos años.

C) ERUPCION ECTOPICA.

Su etiología es desconocida debido a que no se ha observado ninguna situación patológica que lo amerite; en algunos casos es la presencia de dientes supernumerarios, quistes, traumatismos, presencia de dientes anquilosados.

La erupción ectópica es una situación que se observa frecuentemente en molares permanentes inferiores que erupcionan a través del hueso alveolar en una posición anormal que en muchos casos provoca resorción de la raíz del molar primario. En caso de que se presente, el paciente es un candidato inmediato a tratamiento ortodóntico.

D) ANQUILOSIS.

Los dientes anquilosados, no llegan al plano de oclusión porque en algún punto o puntos de su superficie radicales, el cemento se ha fusionado al

hueso alveolar. Los estudios clínicos y radiográficos serfados de estos dientes dan la ilusión de que se hubieran sumergido, pues tienen todo el aspecto de hundirse cada vez más en sus respectivos alveolos. En realidad, los dientes anquilosados permanecen estáticos en tanto que el crecimiento vertical progresa normalmente en las zonas que le son adyacentes.

Cuando existe la pérdida de espacio ocasionada por el segundo molar primario profundamente anquilosado, la fuerza oclusal provoca un extremado vuelco del primer molar permanente; el primer molar se ha inclinado hacia distal, el segundo premolar no puede erupcionar porque se lo impide el primario anquilosado. El tratamiento de un caso de este tipo exige la cuidadosa eliminación quirúrgica del molar primario, anquilosado seguida por la recuperación y conservación del espacio para el segundo - premolar. Los dientes con menor grado de anquilosis deben de ser atentamente supervisados clínica y radiográficamente. Cuando se estime que serán conservados demasiado tiempo y que interfieran en la secuencia ordenada de erupción de dientes permanentes se les deberá extraer y se - mantendrá el espacio para los permanentes de reemplazo.

E) PERDIDA PREMATURA DE DIENTES PRIMARIOS.

Cuando existe falta general de espacio en ambas arcadas, los caninos - primarios frecuentemente son exfoliados antes de tiempo, para tratar de dar más espacio y poder acomodar a los incisivos permanentes que ya han

erupcionado.

La pérdida prematura de piezas posteriores primarias pueden llegar a causar maloclusiones, salvo que se utilicen mantenedores de espacio.

La pérdida prematura de una o más piezas primarias, pueden desequilibrar a establecer una oclusión normal y sana.

En las zonas anteriores, superiores e inferiores, pocas veces se require de un mantenedor de espacio, si existe una oclusión óptima, debido a que los procesos de crecimiento y desarrollo evitan el desplazamiento mesial de los dientes adyacentes.

La extracción prematura del segundo molar primario causará, el desplazamiento mesial del primer molar permanente y como consecuencia atrapará los segundos premolares en erupción.

Cuando el segundo premolar pudiera hacer erupción éste se encontraría vestibularizado o lingualizado. Al desplazarse mesialmente el molar superior, éste gira, desplazándose la cúspide mesiovestibular en sentido lingual, lo que hace que el diente se incline.

El primer molar permanente se inclina sobre el segundo premolar aún incluido, debido a la pérdida prematura del segundo molar primario.

F) PERDIDA PREMATURA DE LOS DIENTES PERMANENTES.

Esta pérdida es un factor etiológico para provocar maloclusiones. La pieza

dental que con mayor frecuencia pierden los niños tempranamente por caries o negligencia es el primer molar permanente.

Los trastornos o alteraciones que provocará serán:

- a) Acortamiento de la arcada.
- b) Inclinación de los dientes contiguos.
- c) Sobreerupción de dientes antagonistas.
- d) Implicaciones periodontales subsecuentes.

CAPITULO VII

MANTENEDORES DE ESPACIO

Siempre que se pierda un diente temporal antes que esto debiera ocurrir - en condiciones normales y que predisponga al paciente a una mala oclusión, deberá colocarse un mantenedor de espacio. En ocasiones, la pérdida de - un diente anterior puede exigir un mantenedor de espacio por motivos estéticos, fonéticos y psicológicos.

A) DEFINICION.

Los mantenedores de espacio, sirven para conservar el espacio de uno o - más dientes que se han perdido fuera del tiempo de exfoliación normal. No se debe de olvidar que el mantenedor de espacio se colocará cuando el - diente esté en proceso de erupción y no cuando esté por erupcionar. Además contribuye a un adecuado desarrollo de los huesos, arcadas y componentes que intervienen para lograr una oclusión dental correcta. Muchas malocl_usiones pueden prevenirse con estos aparatos.

B) TIPOS DE MANTENEDORES DE ESPACIO.

Los mantenedores de espacio se pueden clasificar de diversas formas, que - son las siguientes:

1.- Por su soporte.

a) Mucosoportado.

- b) Dentosoportado.
 - c) Dentomucosoportado.
- 2.- Por su función.
- a) Funcionales
 - b) No funcionales.
- 3.- Por su acción.
- a) Activos.
 - b) Pasivos.
- 4.- Por el material de construcción.
- a) Metálicos.
 - b) Acrílicos.
 - c) Combinados.
- 5.- Por la retención.
- a) Fijos.
 - b) Removibles.
 - c) Semifijos.

Los mantenedores de espacio fijos, removibles y semifijos, pueden ser a su vez funcionales, no funcionales, activos o pasivos.

FUNCIONALES.

Este aparato además de guardar el espacio en sentido mesio-distal, restau

ra la función masticatoria normal, por medio de piezas dentales de acrílico, también impide que los dientes antagonistas sufran sobre-erupción.

NO FUNCIONAL.

Este tipo de aparato exclusivamente guarda la relación mesio-distal del espacio sin devolver la función masticatoria.

ACTIVOS.

Por medio de aditamentos, trata de recuperar un espacio ya perdido o que se empieza a perder, generalmente el espacio que resulta de la migración mesial del primer molar permanente.

PASIVOS.

Conservan el espacio existente.

FIJOS.

Son los más usuales y están completamente cementados a los dientes adyacentes por medio de coronas o bandas dependiendo del caso.

REMOVIBLE.

Son de acrílico con dos o más ganchos para la retención, y los dientes superiores no requieren de ninguna preparación.

SEMIFIJO.

Es una combinación del tipo removible con el fijo (banda de ortodoncia en los

molares) y removible el puente del mantenedor y no puede ser desalojado de la boca a voluntad del paciente, es fácil de colocar, pero además su parte removible puede ser modificada para efectuar movimientos pequeños en los dientes.

C) REQUISITOS PARA LA COLOCACION DE UN MANTENEDOR DE ESPACIO (FIJOS O REMOVIBLES).

- 1.- Deberá mantener la dimensión mesiodistal del diente perdido.
- 2.- De ser posible, deberán ser funcionales, al menos al grado de evitar la sobre-erupción de los dientes antagonistas.
- 3.- Debe mejorar el aspecto estético en el caso de pérdida prematura de dientes anteriores, para que los acepte el niño.
- 4.- Deberán ser sencillos y lo más resistentes posible.
- 5.- No deberán poner en peligro los dientes restantes mediante la aplicación de tensión excesiva sobre los mismos.
- 6.- Deberán poder ser limpiados fácilmente y no fungir como trampas para restos de alimento que pudieran agravar la caries dental y las enfermedades de los tejidos blandos.
- 7.- Su construcción deberá ser tal que no impida el crecimiento normal ni los procesos de desarrollo, ni interfiera en funciones tales como la masticación, habla o deglución.

D) INDICACIONES DE MANTENEDORES DE ESPACIO.

- 1.- Siempre que se pierda un diente deciduo antes de exfoliación normal, se debe colocar un mantenedor de espacio.
- 2.- Cuando la pérdida dentaria predisponga al paciente a una maloclusión se debe de colocar este tipo de aparato.
- 3.- Cuando se pierdan tempranamente piezas primarias, no sólo pueden cerrarse los espacios con la consiguiente pérdida de continuidad del arco dental, sino que puede provocar otros factores, la lengua empezará a buscar espacios y con esto se pueden favorecer los hábitos perjudiciales.
- 4.- La pérdida de dientes anteriores puede exigir un mantenedor de espacio por motivos estéticos y psicológicos. Un niño con estas pérdidas si es vulnerable, emocionalmente se sentirá diferente y mutilado psicológicamente.
- 5.- Cuando se pierde un molar primario antes que el premolar esté preparado para ocupar su lugar.
- 6.- Se debe colocar un mantenedor de espacio cuando se ha extraído una pieza primaria y el diente que ocupará su lugar aún se encuentra en erupción.
- 7.- Se deben de colocar estos aparatos para devolver la función masticatoria, para conservar el tono muscular y para evitar problemas fonéticos.

E) CONTRAINDICACIONES DE LOS MANTENEDORES DE ESPACIO.

- 1.- Cuando el espacio dejado por la pérdida prematura del dientes es excesivamente variable en su dimensión mesio-distal para el diente permanente, por lo cual se considere benéfico que se cierre un poco este espacio.
- 2.- Cuando hay una gran discrepancia que requiere futuras extracciones y -tratamientos ortodónticos.
- 3.- Cuando hay ausencia congénita por lo que se considera adecuado el cierre de este espacio.
- 4.- Cuando ya se haya perdido espacio, colocaremos un recuperador de espacio ya que el mantenedor no sería útil en este caso.
- 5.- En algunos casos de malposiciones severas en donde están indicadas las extracciones por falta de espacio.
- 6.- Estado general del paciente, enfermedades como la leucemia, cuyo pronóstico para la vida es desfavorable.
- 7.- En pacientes cuyos dientes y tejidos de sostén se encuentran seriamente comprometidos por su enfermedad general, (epidemiolisis y síndrome de Papi-llón Lefevre).

F) ELECCION DEL MANTENEDOR DE ESPACIO.

Generalmente se utilizan mantenedores de espacio pasivos y removibles, hechos con alambres ortodónticos y resinas acrílicas, éstos se fabrican por medio de una técnica sencilla y rápida; algunas veces se usarán bandas, estas bandas es preferible fabricarlas en la boca del paciente y no sobre un modelo de estudio o hecho en un laboratorio comercial, las bandas preformadas disponibles en diferentes tamaños se pueden usar con grán éxito, ahorrándose tiempo.

Para hacer la elección de los mantenedores de espacio es necesario conocer las ventajas y desventajas de ellos.

G) VENTAJAS DE LOS MANTENEDORES DE ESPACIO.

1.- REMOVIBLES.

- a) Son fáciles de limpiar.
- b) Permite la limpieza de los dientes.
- c) Mantienen o restauran las dimensiones verticales.
- d) Pueden usarse en combinación con otro procedimiento preventivo.
- e) Pueden ser llevado por poco tiempo.
- f) Permiten la circulación de la sangre en los tejidos blandos.
- g) Pueden construirse en forma estética.
- h) Facilitan la masticación y el habla.
- i) Ayudan a mantener la lengua en sus límites.
- j) No se necesitan bandas.
- k) Estimulan la erupción de las piezas permanentes.
- l) Facilitan la revisión dental en busca de caries.
- m) Puede hacerse lugar para la erupción de piezas sin necesidad de construir otro aparato.

2.- FIJOS.

- a) Los niños no se los pueden quitar y por consiguiente poderlos romper.

- b) En casi todos los tipos, la colocación y el diseño no son difíciles, aunque si laboriosos.
- c) No restringen el crecimiento lateral de la mandíbula.

3.- SEMIFIJOS.

- a) El paciente no se lo puede quitar.
- b) Elimina el problema de la cooperación del paciente.
- c) Se reduce el peligro del aumento de caries.
- d) No tiene problemas de fractura.

H) DESVENTAJAS DE LOS MANTENEDORES DE ESPACIO.

1.- REMOVIBLES.

- a) Pueden perderse.
- b) Pueden romperse.
- c) Se necesita un mayor grado de cooperación del paciente.
- d) Puede restringir el crecimiento lateral de la mandíbula.
- e) El paciente tarda más en acostumbrarse a ellos.
- f) Puede irritar los tejidos blandos.
- g) Los niños desarrollan con frecuencia hábitos de traqueteo con los aparatos removibles. Tales hábitos desvirtúan el uso del mantenedor removible, pues los ganchos pierden retención.

2.- FIJOS.

- a) Bajo las bandas, el cemento puede ser desalojado, debido al

golpeo de las fuerzas oclusales, que permite se alojen restos de alimento, lo que produce descalcificación o caries bajo la banda.

- b) Los instrumentos y aparatos utilizados para la correcta elaboración y colocación son muy costosos.
- c) Dificultad en la limpieza y control de placa, así como la retención de alimentos.

3.- SEMIFIJOS.

- a) No restablecen la función.
- b) Son de difícil elaboración.

CAPITULO VIII

RECUPERADORES DE ESPACIO

A) DEFINICION.

El recuperador de espacio es un mantenedor de espacio activo y éste puede ser fijo o removible.

El recuperador de espacio es un aparato ortodóntico protésico destinado a recuperar un espacio que se ha perdido anteriormente y no de tratar de crear un espacio que nunca ha existido.

Para poder llevar a cabo la recuperación, deberán existir algunas de las condiciones siguientes:

- 1.- Cuando se ha perdido uno o más dientes primarios.
- 2.- Cuando se ha perdido algún espacio en el arco por el corrimiento mesial del primer molar permanente.
- 3.- Cuando el análisis de la dentición mixta muestra que si se puede recuperar lo que había de espacio.

Es importante saber determinar la causa por la cual existe pérdida del espacio, por caries o por la pérdida prematura de pieza primarias y entre los casos en que la relación tamaño dentario-base ósea es tan pobre que no hay espacio suficiente para los dientes permanentes.

La pérdida de espacio ocurre por la inclinación mesial de los primeros molares permanentes o por la inclinación lingual de los incisivos.

La corrección debe de hacerse donde ha ocurrido la pérdida. Debemos de ubicar donde se ha acortado el arco y ésto lo determinaremos mediante el análisis de la dentición mixta.

El propósito del análisis de la dentición mixta, es evaluar la cantidad de espacio disponible en el arco para los dientes permanentes de reemplazo y los ajustes oclusales necesarios que se deben de realizar para la mejor posición de las piezas permanentes.

Para poder llevar a cabo dicho análisis se deben de tomar en cuenta los siguientes aspectos:

- 1.- El tamaño de todos los dientes permanentes por delante del primer molar permanente, (se realiza por medio de radiografías y modelos de estudio).
- 2.- El perímetro del arco.
- 3.- Los cambios esperados en el perímetro del arco que pueden ocurrir durante el crecimiento y desarrollo.

Existen varios métodos de análisis de la dentición mixta, pero todos caen en dos categorías estratégicas.

- a) Aquellos en que el tamaño de los caninos y premolares no erupcionados son calculados de mediciones de la imagen radiográfica.
- b) Aquellos en el que el tamaño de los caninos y premolares se derivan del conocimiento del tamaño de los dientes permanentes ya erupcionados.

B) DISEÑO Y CONSTRUCCION DE ALGUNOS TIPOS DE RECUPERADORES DE ESPACIO.**1.- RECUPERADOR DE ESPACIO PARA EL SEGUNDO PREMOLAR NO ERUCCIONADO.**

Cuando no hay espacio suficiente para un segundo premolar inferior, pero existe espacio entre el primer premolar en inclinación distal y el canino y el molar están inclinándose mesialmente.

- a) Se construye una banda en el primer molar permanente.
- b) Se fijan tubos bucales y linguales a las bandas; estos deben de ser - de 0.25 pulgadas (6mm), de ancho. Los tubos deberán ser paralelos - entre sí, y sus luces se deberán dirigir a la unión de la corona y la encía en el primer premolar.
- c) Se toma una impresión de la banda y tubos, con la banda asentada en la pieza y después se retira la banda. Se obturan los orificios de los tubos con cera, para evitar que el yeso penetre en ellos. Se asientan las bandas en la impresión y se vierte un modelo.
- d) Se dobla un alambre metálico en forma de "U" y se ajusta pasivamente - en los tubos bucal y lingual. La parte curvada anterior de la "U" deberá mostrar un doblez retrógado, donde haga contacto con el contorno distal del primer premolar, el alambre metálico deberá hacer contacto con la superficie distal del primer premolar debajo de su mayor convexi-
vidad. El tamaño del alambre deberá ser un número menor que el tamaño del tubo.

e) En la unión de la parte recta y la parte curva del alambre, en bucal y en lingual, habrá que hacer fluir suficiente fundición para formar un punto de detención. Se corta entonces la suficiente cantidad de resorte de rizo para extender desde el punto de detención hasta un punto situado a 3/32 de pulgada distal al límite anterior del tubo sobre el molar. Puede utilizarse alambre de 0.25 mm. enrollado en una varilla de 0.86 mm.

f) Se retiran las bandas del modelo y se desliza sobre el alambre el resorte de rizo. Se emplaza el alambre en los tubos y la banda con el hilo y los resortes comprimidos se cementan en los molares. Los resortes comprimidos tienden a volverse pasivos y a ejercer presión recíproca en mesial sobre el premolar y en distal sobre el molar.

g) Antes de cementar las bandas, las piezas pilares deberán estar limpias y secas, se les colocará una capa de barníz de copal como protector antes de cementarlas con oxifosfato, éste se prepara de manera similar como si se fuera a cementar una incrustación; se recubre uniformemente la parte interna de la banda y se aplica el pulgar sobre la sección oclusal de la banda al empujar ésta en su lugar.

2.- USO DE ALAMBRE DE SEPARACION PARA GANAR LA LIGERA CANTIDAD DE ESPACIO NECESARIO PARA LA ERUPCION DENTARIA.

Cuando un molar parcialmente erupcionado, emplazado correctamente en -

bucolingual, en el cual sólo se requiere un mínimo espacio. para que éste brote totalmente.

Se podrá resolver utilizando alambre separador de bronce en mesial y distal de la pieza en erupción.

- a) Se enrolla cuidadosamente una pieza curva de alambre de 0.5 mm. entre el segundo premolar y el primer molar, en gingival al punto de contacto.
- b) Se doblan con exactitud las dos extremidades libres en el ángulo bucooclusal.
- c) Se recortan las extremidades a 3 mm. y se presiona el muñón hacia abajo, entre cada pieza y el margen gingival libre.
- d) Se realiza la misma operación entre el segundo molar y primer premolar.

A la semana se pueden retirar los alambres, pero si se llegara a requerir de un espacio mayor se colocarán de nuevo los alambres de la misma manera, pero éstos deberán ser nuevos ya que al tratar de ajustarlos se pueden romper.

CAPITULO IX

APARATOLOGIA INTERCEPTIVA

A) APARATO UTILIZADO PARA ELIMINAR EL HABITO DE SUCCION DEL PULGAR.

El momento óptimo para la colocación del aparato es entre las edades de tres y medio años a cuatro años y medio, de preferencia cuando el niño se encuentra en aceptables condiciones de salud, se recomienda colocar el aparato durante la primavera o el verano ya que es cuando el hábito puede ser sustituido por el juego fuera de la casa y las actividades - sociales.

1.- FUNCIONES DEL APARATO.

- a) Hace que el hábito del chupete carezca de sentido, pero puede - continuar con el hábito sin sentir satisfacción al hacerlo.
- b) Debido a su construcción, el aparato evita que la presión del - dedo continúe desplazando labialmente a los incisivos superiores, evitando un daño mayor y una función de los labios y la - lengua anormales.
- c) El aparato obliga que la lengua vaya hacia atrás. Cuando se - coloca el aparato el lenguaje se vuelve silabante pero desaparece cuando se retira el aparato.

2.- CONSTRUCCION DEL APARATO.

- a) Se toma una impresión con alginato y se corre la impresión con

yeso piedra en la primera visita.

- b) Ya obtenidos los modelos de trabajo, se procede a diseñar el aparato. Los segundos molares deciduos constituyen un buen soporte.
- c) La porción mesial del primer molar permanente si existe y la porción distal del primer molar deciduo, se rebaja de uno a dos milímetros.
- d) Se seleccionan las bandas metálicas adecuadas para los dientes soportes (segundo molar deciduo).
- e) La parte palatina se elabora con alambre de ortodoncia del número .040. Al alambre se le da forma de "U" y se adapta pasándolo mesialmente a nivel del margen gingival del segundo molar deciduo hasta el espacio entre primer molar y canino deciduos. En este punto se hace un dobléz agudo para llevar el alambre en dirección recta hasta el espacio entre canino y primer molar deciduo del lado opuesto, manteniendo el mismo nivel gingival. A partir de este punto el alambre se dobla hacia atrás a lo largo del margen hasta la banda del segundo molar deciduo.
- f) La parte central consta de espolones y una asa de alambre del mismo calibre. El asa se extiende hacia atrás y hacia arriba en un ángulo de 45° aproximadamente, con respecto al plano oclusal. El asa no deberá proyectarse hacia atrás más allá de la

línea trazada que une las superficies distales de los segundos molares deciduos. Las dos patas de esta asa central se continúan más allá de la misma barra y se doblan hacia el paladar de tal forma que hagan contacto con él ligeramente.

- g) El asa se suelda a la barra principal.
- h) Una tercera proyección anterior en la misma curvatura hacia el paladar se suelda entre las dos proyecciones anteriores del asa central.
- i) La barra principal y el asa se sueldan para posteriormente soldar la barra principal a las bandas de los segundos molares deciduos.
- j) El aparato se limpia y se pule.

3.- INSTRUCCIONES A LOS PADRES Y AL PACIENTE.

- a) Deberá informarse, tanto al niño como a los padres que el aparato no es una medida restrictiva, sino para mejorar su apariencia, y en ningún momento mencionar que trata de hacer desaparecer su hábito.
- b) Una vez cementado el aparato, se le dice al niño que pasarán varios días en acostumbrarse a él y que experimentará alguna dificultad para limpiar los alimentos que se alojen abajo de éste y que deberá hablar lentamente y con cuidado debido a la barra que se encuentra colocada dentro de su boca.

- c) Al padre se le informa que habrá poca molestia, pero que el impedimento del habla residual durará al menos una semana afectando especialmente los sonidos silbantes.

El aparato deberá usarse de seis a veinte semanas, aunque el hábito desaparezca generalmente en la primera semana de uso. Después de tres meses de uso se cortan los brazos de la barra, si no hay reincidencia al hábito tres semanas, se procede a cortar el alambre posterior y tres semanas más tarde se retirará todo el aparato.

B) TRAMPA LINGUAL.

Este aparato tiende a desplazar la lengua hacia abajo y atrás durante el acto de deglutir.

1.- FUNCIONES DEL APARATO.

- a) Eliminar la proyección anterior enérgica y efecto a manera de émbolo durante la deglución.
- b) Modificar la postura lingual de tal forma que el dorso de la misma se aproxime a la bóveda palatina y la punta haga contacto con las arrugas palatinas durante la deglución y no se introduzca a través del espacio incisal.

2.- CONSTRUCCION DEL APARATO.

- a) Tomar impresiones con alginato de ambas arcadas, se corren con yeso para obtener los modelos de trabajo y se montan en un artículo

lador de tipo bisagra.

- b) Sobre los modelos de trabajo se recortan la porción mesial del primer molar permanente y la porción distal del segundo molar decíduo superiores.
- c) La barra lingual es de forma de "U", y se elabora con alambre de ortodoncia del número .040. Se adapta comenzando en un extremo del modelo y llevando el alambre hacia adelante hasta el área del canino a nivel del margen gingival. La barra deberá hacer contacto con las superficies linguales prominentes del segundo y primer molar deciduos.
- d) Se colocan en oclusión los modelos y se traza una línea con lápiz sobre el modelo superior hasta el canino opuesto, ésta línea se aproxima a la relación anteroposterior de los márgenes incisales inferiores respecto a la dentición superior.
- e) El alambre de base se adapta para ajustarse al contorno del paladar, justamente por el espacio lingual de la línea trazada y se lleva hasta el canino opuesto. A continuación se dobla la barra y se lleva hasta atrás a lo largo del margen gingival, haciendo contacto con las superficies linguales del primer y segundo molar deciduos y de la banda colocada en el segundo molar decíduo.
- f) Una vez que se haya construido la barra base y ésta haya asumido la posición pasiva deseada sobre el modelo superior, puede formarse la criba, utilizando el mismo tipo de alambre que para la barra.

Para hacer la criba, un extremo del alambre será soldado a la barra base en la zona del canino. Se hacen tres o cuatro proyecciones en forma de "V" de tal manera que se extiendan hacia abajo - hasta un punto justamente atrás de los cíngulos de los incisivos inferiores cuando los modelos se coloquen en oclusión.

- g) Una vez que cada proyección en forma de "V" haya sido formada, de tal manera que los brazos de las proyecciones se encuentren aproximadamente a nivel del alambre base, se les coloca pasta para soldar y se procede a soldar el alambre base.
- h) Una vez hecho lo anterior, el alambre base se coloca en el modelo y se suelda a las bandas metálicas.

El aparato es limpiado y se pule para poder ser ya colocado.

C) APARATO PARA ELIMINAR EL HABITO DE SUCCION DEL LABIO.

- 1.- Se toman impresiones de alginato, tanto superior como inferior y se corren los modelos.
- 2.- La porción mesial de los primeros molares permanentes y la porción distal de los primeros molares deciduos, se recortan sobre el modelo de trabajo inferior.
- 3.- El corte será de uno o dos milímetros y se seleccionan las bandas metálicas para las piezas soporte.
- 4.- Se adapta el alambre de ortodoncia del número .040, que corre en sentido anterior desde el diente soporte pasando los molares deciduos -

hasta el espacio entre el canino y el primer molar deciduo, o entre el canino y el lateral.

Cualquier área interproximal puede ser seleccionada para cruzar el alambre de base hasta la parte labial, dependiendo del espacio existente.

- 5.- Después de haber cruzado el espacio interproximal, el alambre base se dobla hasta el espacio correspondiente del lado opuesto. El alambre, entonces es llevado a través del espacio y hacia atrás hasta la banda del diente soporte, haciendo contacto con las superficies linguales de los dientes.
- 6.- Debe verificarse que la porción anterior o labial del alambre no haga contacto con las superficies linguales de los incisivos superiores al colocar los modelos en oclusión. El alambre deberá estar alejado de las superficies labiales de los incisivos inferiores dos o tres milímetros para permitir que éstos se desplacen hacia adelante.
- 7.- Se agrega un alambre del número .036 o .040 soldado a un extremo en el punto en el que el alambre cruza el espacio interproximal, y llevándolo gingivalmente seis u ocho milímetros. Después este alambre se dobla y se lleva, cruzando la encía de los incisivos inferiores paralelo al alambre de base, se vuelve a doblar en el punto del espacio opuesto y se suelda al alambre base. Se coloca acrílico entre las barras paralelas.

La porción paralela del alambre deberá estar tres milímetros aproximadamente de los tejidos gingivales.

8.- Se suelda el alambre base a las bandas metálicas. Después se procede a limpiarlo y pulirlo, para proceder a cementarlo.

D) APARATOS PARA ELIMINAR LA RESPIRACION BUCAL.

La construcción de un protector bucal, tiene como objetivo:

- a) El bloqueo del paso del aire por la boca.
- b) Obliga para que la inhalación y exhalación del aire se realice por los orificios nasales.

Este aparato es un escudo insertado en la boca, el cual descansa en los pliegues labiales y se utiliza para evitar la respiración bucal y favorecer la respiración nasal.

Se va a utilizar generalmente durante la noche y se deja puesto durante toda la noche para que el niño durante el sueño se vea forzado a respirar por la nariz.

El protector bucal, si se lleva durante toda la noche, evita que los que se muerden los labios, usen el labio inferior en lingual a los incisivos centrales superiores, así como a los que proyectan la lengua hacia las piezas anteriores, tanto superiores como inferiores no lo efectúen. También evita que se realice la respiración bucal como la succión del dedo pulgar.

CONSTRUCCION DEL APARATO.

**ESTA TESIS NO DEBE
SALIR DE LA BIBLIOTECA**

- 1.- Se realiza de Plexíglas de 1/6 a 3/32" (1.56 mm. y 2.34 mm.) de espesor.
- 2.- Se ajusta al vestibulo de la boca y transfiere presión muscular de los labios a través del protector a las piezas.
- 3.- Se elabora sobre modelos de trabajo, articulados manteniendo en contacto al verter yeso desde el aspecto lingual en la parte posterior de los modelos, mientras estos están en oclusión.

Al asentarse el yeso, se dibuja una línea en la encía hacia el pliegue mucobucal, evitando las inserciones musculares. Con esto se hace un patrón translúcido de papel, y se aplica el papel sobre el plexíglas; al calentarse este material se puede cortar fácilmente con tijeras la forma deseada. Se calienta aún más para adaptar el plexíglas a los modelos.

Para poder adaptar con exactitud el plexíglas a las piezas anteriores se enrolla una toalla mojada a los modelos y se tuercen a manera de un torniquete.

- 4.- El aparato ya terminado deberá tocar solo las piezas anteriores superiores y deberá estar alejado de la encía bucal, en inferior y superior 1.56 mm.

El paciente deberá ser examinado cada tres semanas o cada mes. En visitas posteriores se ajustan los modelos rebajando algo de yeso -

de las superficies vestibulares de las piezas anteriores superiores para poder adaptar de nuevo el protector bucal con calor y una toalla.

E) APARATO PARA ELIMINAR EL BRUXISMO.

El tratamiento para estos problemas será con la intervención del médico familiar, psiquiatra y el odontólogo.

El aparato a utilizar será una férula, que será llevada sobre los dientes y durante la noche.

El odontólogo debe de encontrar la causa que provoca el bruxismo. Un factor desencadenante son las interferencias oclusales, por lo tanto el primer paso a seguir es el ajuste oclusal.

La utilización de una férula acrílica que recubra las superficies oclusales de todos los dientes más 2mm. de las caras vestibulares y linguales.

La superficie oclusal del protector de la mordida debe de ser plana para no crear interferencia alguna.

Las personas que presentan este hábito por cierto grado de nerviosismo que padecen, se les puede administrar Clorhidrato de hidroxizina 25 mg. una hora antes de dormir, para interrumpir este hábito.

CAPITULO X

DISERIO Y CONSTRUCCION DE DIFERENTES TIPOS DE MANTENEDORES DE ESPACIO.

Los mantenedores de espacio, pueden ser confeccionados con coronas prefabricadas, bandas de ortodoncia, etc., o se pueden utilizar los que vienen preparados por los laboratorios dentales. Cuando la pérdida de dientes primarios es múltiple, pueden hacerse removibles, usando partes de acrílico y de dientes artificiales en los espacios que se encontraban los dientes primarios y utilizando ganchos para su retención.

Los mantenedores de espacio deben controlarse frecuentemente para observar el estado de erupción del permanente, posible aparición de caries en los dientes de soporte y desperfectos que pudieran encontrarse como consecuencia de la masticación. Cuando empieza la erupción del permanente, cuyo espacio está conservado, se retirará para no entorpecer su colocación en el arco dentario.

MANTENIMIENTO DEL ESPACIO EN LA DENTICIÓN PRIMARIA

| Diente primario ausente | Tratamiento sugerido | |
|-------------------------|--------------------------------------|--|
| Incisivo superior | No se requiere mantenimiento. | Sin consecuencias. Excepción: si se pierden los dientes antes de la erupción del canino primario, se debe observar cierre del espacio. |
| Canino superior | Mantenedor de banda y ansa. | Reduce posibilidad de desplazamiento de la línea media. |
| Primer molar superior | Mantenedor de banda o corona y ansa. | Evita la pérdida de dimensión de la arcada. |
| Segundo molar superior | Mantenedor de contera distal. | 1. Guía al primer molar permanente a la posición apropiada. 2. Evita la pérdida de dimensión de la arcada. |
| Incisivo inferior | No se requiere mantenimiento. | Sin consecuencias. Excepciones: 1) Si se pierden incisivos antes de la erupción canina primaria se puede observar cierre del espacio. 2) Apinamiento incisivo preexistente (tendencia de los incisivos al vuelco hacia lingual). |
| Canino inferior | Mantenedor de banda y ansa. | Reduce posibilidad de desplazamiento de la línea media. |
| Primer molar inferior | Mantenedor de banda o corona y ansa. | Evita la pérdida de dimensión de la arcada. |
| Segundo molar inferior | Mantenedor de contera distal. | 1. Guía al primer molar permanente a la posición apropiada. 2. Previene la pérdida de dimensión de la arcada. |

MANTENIMIENTO DEL ESPACIO EN LA DENTICION MIXTA

| Diente primario ausente. | Tratamiento sugerido | Razón |
|----------------------------|---|---|
| Incisivo lateral superior | Extraer antímero | Reduce posibilidad de desplazamiento de la línea media. |
| Canino superior | Antes de la erupción del incisivo lateral permanente, mantenedor de espacio removible. Después de la erupción del incisivo lateral permanente: extraer antímero. | 1. Guía al incisivo lateral permanente a la posición apropiada. 2. Reduce la posibilidad de desplazamiento de la línea media. Reduce la posibilidad de desplazamiento de la línea media. |
| Primer molar superior. | Antes de la erupción del incisivo lateral permanente, aparato de Nance. Después de la erupción del incisivo lateral permanente, mantenedor de banda o corona y ansa. | 1. Previene pérdida de dimensión de la arcada. 2. No interfiere en la erupción de los laterales permanentes. Evita la pérdida de dimensión de la arcada. |
| Segundo molar superior | Aparato de Nance. | Evita la pérdida de dimensión de la arcada. |
| Incisivo lateral inferior. | Extraer antímero. | Reduce posibilidad de desplazamiento de la línea media. |
| Canino inferior | Antes de la erupción del incisivo lateral permanente, mantenedor de espacio removible. Después de la erupción de incisivo lateral permanente, arco lingual con topes. | 1. Exige sólo un ajuste mínimo para lograr la ubicación normal de los incisivos permanentes. 2. Reduce posibilidad de desplazamiento de la línea media. 1. Reduce posibilidad de desplazamiento de la línea media. 2. Previene el vuelco lingual de los incisivos permanentes. |
| Primer molar inferior | Antes de la erupción del incisivo lateral permanente, mantenedor de banda o corona y ansa. Después de la erupción del incisivo lateral permanente, arco lingual mantenedor de espacio. | 1. Previene la pérdida de dimensión de la arcada. 2. No interfiere en la erupción de los incisivos permanentes. 1. Previene la pérdida de dimensión de la arcada. 2. Permite la reubicación distolabial del canino primario. |
| Segundo molar inferior. | Antes de la erupción del incisivo lateral permanente, mantenedor de banda o corona y ansa. Después de la erupción del incisivo lateral permanente, arco lingual mantenedor de espacio. | 1. Previene la pérdida de dimensión de la arcada. 2. No interfiere en la erupción de los incisivos permanentes. 1. Previene el vuelco mesial del primer molar permanente. 2. Previene la pérdida de dimensión de la arcada. |

A) MANTENEDOR DE BANDA Y ANSA.

VENTAJAS.

- a) De fácil construcción.
- b) Facilidad de adaptación de la Ansa.
- c) No impide la erupción continuada de los dientes antagonistas.

DESVENTAJAS.

- a) No restaura la función masticatoria en la zona.

Cualquier aparato que incluya bandas debe de ser quitado todos los años. Se pulirá y se inspeccionará el diente, se aplicará fluoruro y se recomendará la banda para prevenir la posibilidad de que falle el sellado y que el diente padezca caries.

PASOS A SEGUIR PARA LA ADAPTACION DE UNA BANDA.

- 1.- Se usará una banda de acero inoxidable preformada.
- 2.- Con la porción de los dedos, se empuja la banda sobre el diente. Si la banda queda totalmente asentada con la presión digital, es demasiado grande y se debe de elegir otra.
- 3.- Se mantiene un empujador de bandas contra el borde oclusal y se asienta la banda interproximalmente. La ubicación final es alcanzable por medio de un asentador de banda sobre el cual muerde el paciente intermitentemente, mientras se le va deslizando por todo el

borde oclusal de la banda, hasta completar el procedimiento en lingual de un diente superior, o vestibular de un inferior.

- 4.- Los márgenes oclusales de una banda totalmente asentada, deben quedar ligeramente por debajo de las crestas proximales. Los bordes gingivales se extenderán 0.5 - 1 mm. dentro de la hendidura gingival.
- 5.- Se usará el asentador de banda o un condensador o bruñidor de amalgama para bruñir la banda en los surcos vestibulares y linguales y en las vías de escape proximales. Hay que asegurarse que el contorno oclusal de las bandas esté bien adaptado al diente.
- 6.- El contorno gingival se puede adaptar con pinzas de abombar.

Una banda bien ajustada deberá ser auto-retentiva y no deberá ser desalojada a una presión ligera.

FABRICACION.

- 1.- Tomar impresión de la zona donde se colocará el mantenedor, con las bandas adaptadas.
- 2.- Se retiran las bandas del diente pilar y se ubica la banda dentro de la impresión en la posición que ocupaba sobre el diente fijándola con cera en la parte mesial y distal de la banda para evitar su desplazamiento al correr la impresión.
- 3.- Se corre la impresión con yeso piedra, para obtener el modelo de tra-

bajo con la banda ya adaptada sobre el diente pilar.

- 4.- Con un trozo de alambre de acero inoxidable de un diámetro de 0.9 mm. se determina la longitud inicial para el primer dobléz, se realiza - una marca en el alambre a nivel de la cara distal de la banda del mo lar.
- 5.- Se marca el alambre donde corresponda a la superficie distal del pilar anterior. Para el primer dobléz se utiliza la punta cuadrada de las pinzas pico de pájaro sobre la marca y se realiza el dobléz.
- 6.- Con las pinzas se sostiene firmemente el alambre y con los dedos pul gar e índice se le da la forma redondeada para adaptarse a la cara - distal del diente pilar anterior.
- 7.- Una vez adaptado el alambre a la cara distal se realiza el segundo - dobléz de la misma manera que el primero.
- 8.- Con las pinzas para doblar alambre de tres picos, se modela la parte anterior de la porción del ansa, según la superficie distal del pilar anterior, y hasta el reborde alveolar en sentido vestibulo-lingual; con las mismas pinzas realizamos la adaptación del alambre a los tejidos, quedando separados 1 mm. aproximadamente, para evitar que el alambre se incruste en el tejido durante la masticación.
- 9.- El alambre debe contactar con la banda 3 - 4 mm. en las superficies - vestibular y lingual y terminar en el centro.

10.- Una vez colocada en posición, la banda y el ansa, se coloca revesti
mento para ser fijado en el modelo y ser soldado con flux y soldadu
ra de plata.

11.- Terminado y pulido del mantenedor.

12.- Prueba y cementado de la banda y ansa. En ocasiones es necesario -
separar los dientes, dos o tres días antes de la inserción del apa-
rato, ya que los puntos de contacto podrían interferir en la coloca
ción de éste.

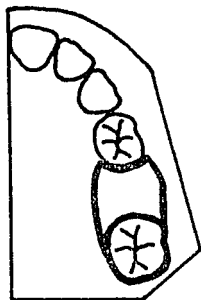
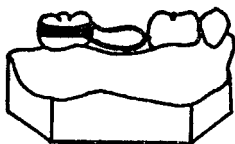
Si los puntos de contacto no interfieren sólo se verificará el ajus
te de las bandas.

El aparato no debe de presionar el tejido blando, ni interferir en -
la oclusión y debe ser lo suficientemente amplio el ansa para permi
tir la erupción del diente permanente, en caso de que el niño no lle
gue a tiempo para retirar el aparato.

Para poder cementar el aparato, la pieza donde se cementará la banda
deberá estar limpia y aislada con rollos de algodón y se le seca con
aire. Se mezcla el oxifosfato en una consistencia fluida y se colo-
ca por la parte interna de la banda. Se ubica el aparato en la boca
y se asienta la banda con la presión de los dedos y con la ayuda de
un asentador de bandas y se procede a retirar excedentes.

INDICACIONES.

Para conservar el espacio del primer molar primario.



Mantenedor de
Banda y Ansa

B) MANTENEDOR DE CORONA Y ANSA.

Las ventajas y desventajas son las mismas que la banda y ansa.

INDICACIONES DE UTILIZACION DE CORONA.

Cuando el diente posterior tiene caries extensa y requiere de una restauración coronaria.

Cuando el diente presenta tratamientos pulpareos.

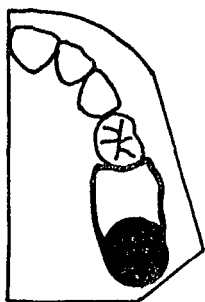
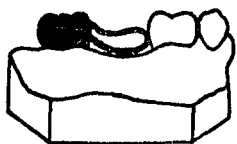
FABRICACION.

- 1.- Se toma impresión de la zona donde se colocará el aparato y se corre el modelo en yeso piedra.
- 2.- Sobre el modelo de trabajo se adapta la corona en el diente pilar.
- 3.- Fabricación del ansa (señalada su fabricación en banda y ansa).
- 4.- El ansa se suelda a la corona de la misma manera que la banda y ansa.
- 5.- Terminado y pulido.
- 6.- Preparación del diente pilar para recibir la corona.
- 7.- Cementado del aparato.

Una de sus principales ventajas de este aparato, es que puede recortarse el ansa una vez que el diente permanente ha erupcionado y dejar a la corona siga funcionando como restauración individual del diente pilar.

INDICACIONES.

Para conservar el espacio del primer molar primario.



Mantenedor de
Corona y Ansa

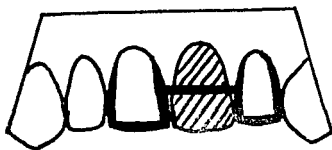
C) MANTENEDOR DE TIPO PUENTE FIJO.

PUENTE FIJO PARA ANTERIORES.

En los dientes pilares se tallan preparaciones modificadas para coronas tres cuartos.

Una barra unida a las coronas tres cuartos servirá de sostén para el pónico de acrílico.

El pónico puede ser confeccionado en cera y reproducido en acrílico o se puede elaborar directamente de acrílico de autopolimerización.



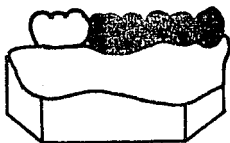
Puente Fijo para
Anteriores

PUENTE FIJO MODIFICADO PARA POSTERIORES.

Se puede utilizar para mantener las relaciones de los dientes en el arco después de la pérdida prematura del primer molar primario.

Se tallan el canino y el segundo molar primario para coronas completas - coladas, en una sola pieza.

Se debe de tener en cuenta que el canino permanente puede erupcionar antes que el primer premolar. Y suele ser necesario quitar el puente fijo para fabricar un mantenedor de corona y ansa.



Puente Fijo para Posteriores
(Coronas completas coladas)

D) MANTENEDORES CON EXTENSION DISTAL.

CORONA CON ZAPATILLA DISTAL.

Consiste de una corona unida a una barra, con un brazo vertical distal aplanado y de punta redondeada; este tipo de punta se va a emplear cuando el aparato se realiza antes de efectuar la extracción del segundo molar primario. Cuando no se inserta el dispositivo en el momento en el que se extrae el segundo molar primario, es necesario anestesiar la zona para colocar por medio de punción o quirúrgicamente realizar un canal óseo para la colocación de éste.

INDICACIONES.

Cuando se pierde prematuramente el segundo molar primario o cuando se va a perder, antes de que erupcione el primer molar permanente.

VENTAJAS.

Se fabrica antes de la extracción del segundo molar primario y se coloca inmediatamente después de la extracción.

Guía la erupción del primer molar.

FABRICACION.

1.- Tomar impresión antes de efectuar la extracción del segundo molar primario.

- 2.- Tomar radiografía dentoalveolar de la zona afectada.
- 3.- En el modelo de trabajo se adapta la corona en el primer molar primario, recortando 2 mm. aproximadamente del contorno gingival, y se elimina el segundo molar primario del modelo.
- 4.- Para poder determinar la profundidad a que deberá ir el brazo vertical de la extensión distal se verificará con la radiografía.
- 5.- Una vez determinada la profundidad a la que irá la extensión vertical se transfiere al modelo procediendo a realizar la perforación - en éste, en lo que correspondería a la raíz distal del segundo molar primario (aproximadamente a 1 mm. por debajo del margen de la corona del primer molar permanente).
- 6.- El largo de la barra deberá ser igual al ancho mesiodistal del segundo molar primario; una vez obtenido el largo de la barra se realiza un dobléz en forma de "L" que nos va a dar como resultado la extensión distal en dirección gingival.
- 7.- Una vez adaptada la corona al primer molar primario y haber obtenido la barra con la extensión distal se fijan estas al modelo de trabajo para poder ser soldada la barra a la cara distal de la corona del primer molar primario.
- 8.- Pulido y terminado.
- 9.- En boca se realiza la preparación del primer molar primario para recibir la corona.

- 10.- Se realiza la extracción del segundo molar primario.
- 11.- Se adapta el mantenedor (corona) en boca, procurando que el brazo vertical penetre en el alveolo, entrando en contacto con la superficie mesial del primer molar permanente, verificándolo por medio de una radiografía antes de cementar el aparato.
- 12.- Cementado del aparato.

El alambre empleado para la barra y la extensión vertical deberá ser de un diámetro de 1.25 mm.

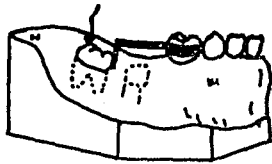
En ocasiones no es necesario utilizar corona en este aparato y puede ser sustituida por una banda, ésto va a estar determinado por el estado de salud del primer molar primario.

BANDA CON ZAPATILLA DISTAL.

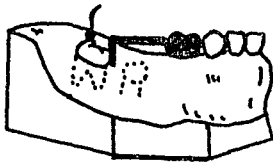
Las variantes de su fabricación con respecto a la corona y zapatilla distal son:

- 1.- Se adapta la banda en el primer molar primario en boca.
- 2.- Ya adaptada la banda se toma impresión de la zona afectada con la banda colocada en el primer molar primario.
- 3.- Se fija la banda en la impresión, para evitar ser desplazada cuando se corra la impresión y se procede a obtener el modelo de trabajo, con la banda adaptada.

4.- Los pasos siguientes son los mismos a seguir en la fabricación de la corona y zapatilla distal.



Banda con Zapatilla Distal



Corona con Zapatilla Distal

E) MANTENEDOR DE BANDA Y BARRA.

Este aparato se realiza con la unión simple de dos dientes adyacentes en un espacio desdentado con la ayuda de dos bandas unidas con una barra.

MANTENEDOR DE BANDA Y BARRA PARA SEGMENTOS POSTERIORES.

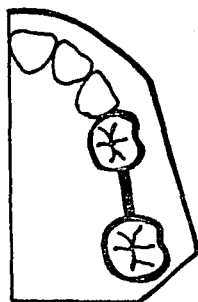
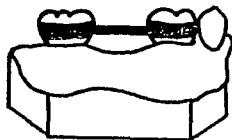
INDICACIONES.

Pérdida unilateral del primer molar primario o segundo molar primario, - cuando ya haya erupcionado el primer molar permanente.

FABRICACION.

- 1.- Se adaptan las bandas en los molares adyacentes al espacio edéntulo.
- 2.- Se toma impresión de la zona afectada con las bandas adaptadas, e impresión de la arcada antagonista. Se fijan las bandas en la impresión y se procede a obtener los modelos de trabajo con las bandas ya adaptadas.
- 3.- Ya obtenido el modelo de trabajo con las bandas adaptadas se realiza el sueldeo de la barra. La barra debe de ser de un diámetro de 0.9 mm. La barra no debe de interferir en los movimientos excursivos, ya que puede provocar la fractura de éste, así como el desplazamiento de los dientes de soporte.
- 4.- Terminado y pulido del aparato.
- 5.- Prueba en boca y cementado.

Mantenedor de Banda y Barra

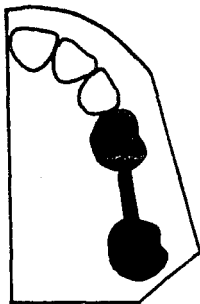
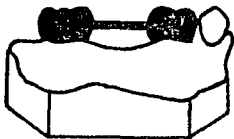


MANTENEDOR DE CORONA Y BARRA PARA SEGMENTOS POSTERIORES.

La fabricación de este es similar al de banda y barra. Su variante es - que las coronas se adaptan en el modelo de trabajo.

- 1.- Se suelda la barra a las coronas.
- 2.- Se realizan las preparaciones de las piezas pilares para recibir las coronas.
- 4.- Adaptación del aparato y cementado de éste.

Mantenedor de Corona y Barra



F) ARCO LINGUAL.

ARCO LINGUAL FIJO.

INDICACIONES.

Cuando existe pérdida bilateral de los molares primarios o de dientes anteriores.

FABRICACION.

1.- Toma de impresión de la arcada afectada con las bandas o coronas ya adaptadas en boca del paciente.

Se retira la impresión con las bandas incluidas y se corre el modelo para obtener el modelo de trabajo.

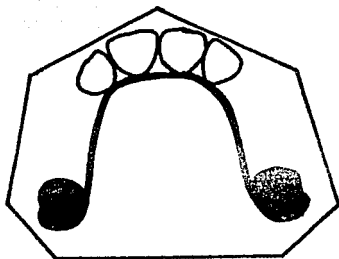
2.- En el modelo de trabajo se ajusta un arco de alambre de acero inoxidable o de níquel y cromo de 0.036 a 0.040 pulgadas, en forma de "U" que deberá descansar sobre el cingulo de cada incisivo inferior.

En la arcada superior el alambre en su parte anterior, se dobla ligeramente en forma de "V", en el cual se coloca un botón de acrílico que descansa sobre las arrugas palatinas.

3.- Una vez adaptado el arco lingual, los extremos libres se sueldan a las superficies linguales de las coronas o bandas, utilizando una pasta para soldar con fluor y soldadura de plata.

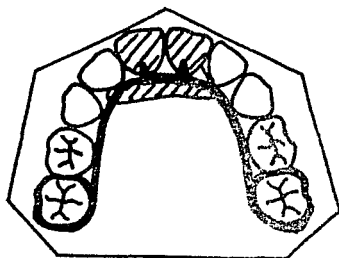
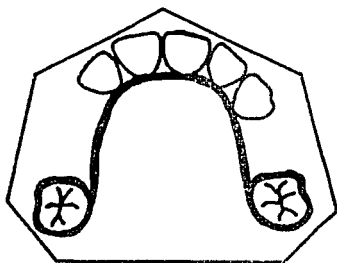
4.- Se pule y se limpia el aparato para ser cementado.

Cuando existe pérdida de dientes anteriores, al alambre lingual se suelen poner pequeños ganchos que darán soporte a las piezas artificiales. Se utilizará un gancho para cada pieza. Los dientes artificiales proporcionarán un aspecto estético y devolverán la función masticatoria.



Arco Lingual Fijo con Coronas

Arco Lingual Fijo con Bandas



G) PROTESIS PARCIAL REMOVIBLE.

Es importante considerar cuanto tiempo se utilizará la prótesis parcial y la naturaleza cambiante de los arcos dentarios. Un principio de diseño importante que se debe de observar en toda prótesis parcial es la inclusión de medios para que las piezas y tejidos sostengan la prótesis.- Ya que si no se toma en cuenta lo anterior se pueden llegar a producir patologías de los tejidos blandos con el uso prolongado.

Lo ideal para realizar una prótesis es manejar conjuntamente los modelos de estudio, así como los estudios radiográficos y la presencia del paciente.

TIPOS DE PROTESIS PARCIAL REMOVIBLE.

Según la naturaleza de sus partes:

PROTESIS MAXILARES.

- 1.- Acrílica.
- 2.- Acrílica con ganchos de alambre forjado.
- 3.- Acrílica con ganchos de metal fundido.
- 4.- Sillas acrílicas con estructura de metal fundido.

PROTESIS MANDIBULARES.

- 1.- Acrílica.
- 2.- Acrílica con ganchos de alambre forjado.

- 3.- Acrílica con barra lingual y ganchos de alambre forjado.
- 4.- Acrílica con ganchos de metal fundidos conteniendo descansos oclusales.
- 5.- Ganchos de metal fundido soldados a barra lingual con sillas acrílicas.
- 6.- Estructura de metal fundido y ganchos con sillas acrílicas.

PARTES QUE FORMAN UNA PROTESIS PARCIAL REMOVIBLE.

- 1.- Base de prótesis.
- 2.- Ganchos de retención.
- 3.- Piezas artificiales.

BASE DE PROTESIS.

Se realiza con resina acrílica; deberá ser ligera y poseer suficiente fuerza para cumplir con los requisitos funcionales.

El espesor de la base deberá ser de dos a tres milímetros, para que estén bien engastadas las porciones de los ganchos que van en la base.

GANCHOS DE RETENCION.

Se utilizan para proporcionar fijación adecuada o retención de la base de la prótesis; dan sostén a la pieza con la base y complementan el soporte que recibe de los tejidos blandos.

Los ganchos serán elaborados con alambre cilíndrico de 0.028 pulgadas (0.7 mm), de acero inoxidable y generalmente interviene en dos o más superficies externas de las piezas de sostén.

Se pueden utilizar diferentes tipos de ganchos para distintos casos, algunos de los ganchos forjados más frecuentemente utilizados en niños son:

- a) Ganchos Adams.
- b) Ganchos esféricos.
- c) Ganchos circulares.

GANCHOS ADAMS.

Tienen diversas aplicaciones y se emplean principalmente en piezas posteriores, rodeando las áreas mesiobucal y distobucal de los molares; también pueden utilizarse para obtener retención de los molares jóvenes permanentes que no han hecho erupción totalmente.

PIEZAS ARTIFICIALES.

Para obtener las piezas artificiales, se pueden comprar ya fabricadas o el odontólogo las puede elaborar.

METODO PARA ELABORAR PIEZAS ARTIFICIALES.

- 1.- Tomar impresión de un modelo de estudio prefabricado (infantil).
- 2.- En la impresión se vierte una mezcla de acrílico autopolimerizable blanco.
- 3.- Una vez polimerizado el acrílico se retiran las piezas de la impresión y se procede a cortar excedentes y se seleccionan las piezas a utilizar.

En ocasiones se podrán sustituir las piezas acrílicas posteriores por coronas de acero - cromo.

FABRICACION.

- 1.- Selección del porta impresiones. Una vez seleccionado el porta impresiones, se recubre todo el borde del porta impresiones, lo que dará comodidad al paciente y ayudará a obtener una buena impresión. El material de elección para la toma de impresión es el alginato, de preferencia el de rápido endurecimiento.
- 2.- Toma de impresión del maxilar y mandíbula y se corren los modelos con yeso piedra.
- 3.- Se toma el registro de mordida, en relación céntrica para establecer la relación exacta entre los modelos superior e inferior antes de montarlos en el articulador.
- 4.- Ya obtenidos los modelos de trabajo se realiza el diseño de la prótesis parcial removible.
- 5.- Ya realizado el diseño de la prótesis parcial, se fabrican los ganchos tipo Adams en los segundos molares primarios o en los primeros molares

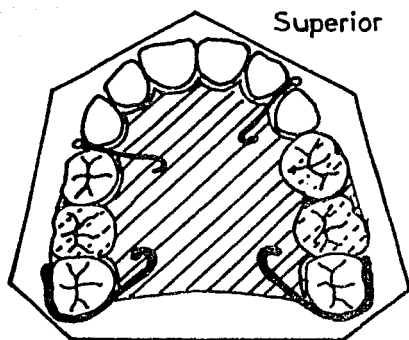
permanentes, que servirán de retención para la prótesis, también se construyen ganchos de retención simple en el lugar donde se colocarán piezas artificiales, un gancho para cada pieza, esto puede ser opcional, ya que a las piezas artificiales se les puede dar retención para que queden unidas al acrílico de la base.

6.- Una vez elaborados todos los ganchos, estos serán colocados en su lugar definitivo en el modelo y serán fijados con cera. Antes de realizar lo anterior, al modelo se le colocará separador de acrílico, cubriendo toda la superficie que está diseñada para la base de la prótesis.

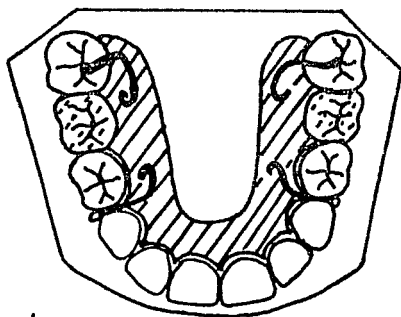
7.- El acrílico de autopolimerización será colocado con la técnica de espolvoreo y goteo, hasta formar una capa de 2 a 3 mm. de espesor aproximadamente.

En las zonas donde serán colocadas las piezas artificiales, será de menor espesor y se incorporarán a esta las piezas artificiales antes que polimerice el acrílico de la base.

8.- Una vez polimerizada la prótesis parcial removible, se le eliminan los excedentes. Se limpia y se pule.



Prótesis Parcial Removible



Inferior

CONSIDERACIONES PARA PROTESIS PARCIAL SUPERIOR E INFERIOR.

- 1.- En prótesis parcial superior, la base acrílica deberá proporcionar - recubrimiento palatino completo.
- 2.- Si se utilizan rebordes labiales o bucales, deberán ser relativamente cortos y de color de los tejidos blandos circundantes.
- 3.- Si se utilizan ganchos en los caninos primarios, éstos se retirarán en el momento adecuado para que los caninos emigren lateral y distalmente para acomodar los incisivos permanentes en erupción.
- 4.- En prótesis parcial removible infantil, en la mayoría de los casos serán adecuadas las bases acrílicas, aunque si se estima un uso - prolongado, es aconsejable utilizar estructura metálica o barra - lingual cortada; esta barra lingual deberá adaptarse a unos 2 mm. del tejido blando para adaptarse a los cambios del arco dentario - por el desarrollo cuando las piezas siguientes hagan erupción.
- 5.- Cuando sea necesario deberán fabricarse las prótesis antes de extraer las piezas y deberá de utilizarse como prótesis parcial y - como mantenedor de espacio.

COLOCACION DE LA PROTESIS PARCIAL REMOVIBLE.

La colocación de la prótesis parcial debe ser un procedimiento fácil, - es importante asegurarse de la colocación de los ganchos que darán -

retención a la prótesis. Una vez que el odontólogo haya colocado y ajustado la prótesis parcial con la ayuda de instrumentos adecuados, deberá mostrar al paciente la manera correcta de colocarsela y extraerla. Para asegurarse de que el paciente es capaz de hacerlo solo, se le pedirá - que se la coloque y la retire en presencia de sus padres. Cuando el niño es incapaz de realizar lo anterior, se les indicará a sus padres la manera de realizarlo.

INSTRUCCIONES A LOS PADRES Y AL PACIENTE.

- 1.- Se instruye al paciente sobre como retirar su prótesis parcial en actividades atléticas. Se pide a los padres que faciliten al niño una pequeña caja de plástico para conservar el aparato en momentos como éste.
- 2.- Deberá retirarse la prótesis parcial cada noche y conservarse en un medio húmedo. Deberá cepillarse y limpiarse la prótesis con pasta para este uso.
- 3.- Se muestran a los padres las piezas soportes y se les pide que las revisen frecuentemente con tabletas colorantes reveladoras, para ayudar a eliminar e identificar cualquier aposición de placa dentobacteriana.
- 4.- Se informa al paciente y a los padres de manera apropiada que, abusos en la utilización de la prótesis parcial que lleven a su pérdida o fractura, darán como resultado la prolongación del tratamiento y costo adicional.

5.- El odontólogo deberá proporcionar a los padres y al niño una copia - escrita de las instrucciones anteriores.

H) PROTESIS COMPLETAS.

Cuando los niños llegan a perder todas sus piezas dentales, originadas - por la extensión de procesos infecciosos y estas piezas no pueden ser - rehabilitadas.

En estos niños, se pueden utilizar con mucho éxito prótesis completas, - hasta antes que erupcionen los dientes permanentes.

VENTAJAS.

Mejora la estética.

Restaura la función masticatoria.

Mejora la fonación.

En cierta forma sirve para guiar a los primeros molares perma nentes a su posición.

Puede ser modificada cuando erupcionen los incisivos permanen- tes.

FABRICACION.

Esta es similar a la técnica empleada en la fabricación de prótesis total para adulto.

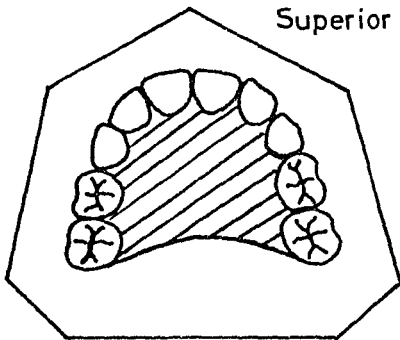
- 1.- Selección del portaimpresiones adecuado.
- 2.- Toma de impresiones superior e inferior con alginato y utilizando la técnica de mínima presión. Se corre la impresión con yeso piedra.
- 3.- Se fabrican las placas base por medio de espolvoreo y goteo. A las - placas base se les colocan los rodillos de cera.
- 4.- Se obtiene la dimensión vertical y la relación céntrica.
- 5.- Se montan los modelos al articulador semiajustable, después de haber obtenido la relación céntrica.
- 6.- Se utilizan dientes artificiales infantiles.
- 7.- Se realiza prueba en cera en boca y se realizan las últimas modificaciones.
- 8.- Se enflan y se les da el terminado.

El borde posterior de la prótesis total debe ser llevado a un punto próximo a la superficie mesial del primer molar permanente aún no erupcionado.- La prótesis será adaptada y se recortará una parte cuando erupcionen los - incisivos permanentes.

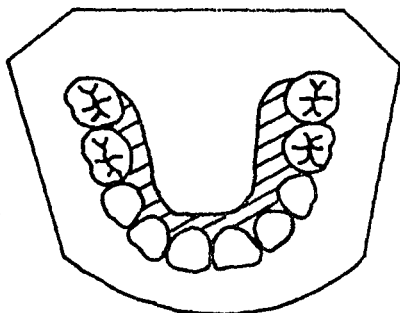
El borde posterior será recortado para guiar a los primeros molares permanentes a su posición.

Cuando el primer molar permanente haya erupcionado al igual que los incisivos, se procederá a diseñar un mantenedor removible o uno fijo (arco lingual), éste se utilizará hasta que erupcionen las piezas que faltan.

Superior



Prótesis Completas



Inferior

1) PLACA DE HAWLEY.

Es un aparato de acrílico y alambre que puede ser utilizado para mover - dientes activamente o para retenerlos en forma pasiva después de un tratamiento ortodóntico.

Los tejidos facilitan la retención de este aparato, con la utilización - de ganchos circulares se obtiene una mayor estabilidad.

CONSTRUCCION DE GANCHOS CIRCULARES.

- 1.- El calibre del alambre debe ser de 0.025 de pulgada. Se sostiene el alambre con las pinzas y se dobla con los dedos.
- 2.- Primero se dobla la porción palatina del alambre que se encuentra in cluído en el acrílico. El extremo se dobla alrededor del tercio medio de la punta cónica de las pinzas, pico de pájaro.
- 3.- Al extremo palatino del alambre se le hace un doblez circular que se encuentra paralelo al paladar, para hacer más resistente la interfa - se acrílico-alambre.
- 4.- Después de colocar el alambre contra el paladar, se dobla la muesca interdental entre el segundo premolar y el primer molar permanente. El segundo doblez se hace oclusobucalmente y contra el área de con - tacto.
- 5.- El siguiente doblez se hace hacia la superficie bucal a través de - la superficie oclusal y aproximándose al área de contacto. Si este

doblez no se hace lo más cercano posible al área de contacto, existirán interferencias oclusales entre el alambre y los dientes opuestos cuando el aparato se encuentre en funcionamiento.

- 6.- Se dobla el alambre gingivalmente hacia la muesca interdental bucal, empleando la punta piramidal de las pinzas pico de pájaro. Se hace un doblez poco a poco hacia la porción distal para comenzar a hacer la curvatura bucal del gancho.
- 7.- Para terminar el gancho se adapta el alambre gradualmente alrededor de la superficie bucolingual del primer molar permanente.

CONSTRUCCION DEL ALAMBRE DE HAWLEY.

El alambre labial anterior es la porción activa del aparato de Hawley, por lo que es importante construir el alambre, cuidando todos los detalles.

- 1.- El extremo de la porción palatina del alambre se dobla circularmente y se coloca paralelo al paladar. El tamaño más común del alambre de Hawley es el de 0.032 pulgadas de diámetro.
- 2.- Para poder colocar la posición labial del alambre en la posición incisogingival correcta, se traza una línea en el tercio medio de la superficie labial de los dientes anteriores.
- 3.- Los siguientes dos dobleces se hacen para contornear el alambre alrededor del área de contacto entre el canino y el primer premolar. Si -

existe espacio entre estos dos dientes, se debe doblar el alambre para ajustarlo al punto de contacto del premolar para no evitar el movimiento distal del canino.

Se empieza a construir el asa vertical doblando el alambre desde el punto apenas oclusal al punto de contacto del primer premolar. Se dobla el alambre gingival y perpendicularmente al plano oclusal.

- 5.- El asa de cierre del canino se dobla empleando la punta en forma de cono. La extensión vertical del asa depende de la extensión de la corona del canino y de la profundidad del surco gingival. Debe de ser bastante larga como para producir la fuerza necesaria para mover el diente cuando sea activada, pero no puede ser demasiado larga, para que no se encaje en el frenillo o el labio.
- 6.- Se dobla la porción labial del alambre de Hawley para contornear la superficie labial de los incisivos. La porción incisogingival correcta, depende del tipo de movimiento deseado. Se hace una marca en el alambre del canino opuesto para saber donde debe comenzar el doblado siguiente.
- 7.- Se comienza el pie mesial del doblado vertical en el centro de la superficie labial del canino. Se hace un doblado gingival agudo en este punto hacia un área apenas por arriba del canino, que determine la extensión del doblado vertical.
- 8.- Si el alambre de Hawley va a formar parte de un dispositivo para -

movimiento dental activo, no debe contornear la superficie labial - de los incisivos. Sólo debe hacer contacto con el incisivo que esté colocado más labialmente y por último toca a los demás, al mover se los dientes palatinamente.

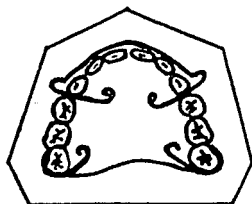
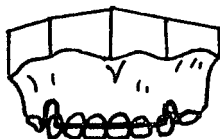
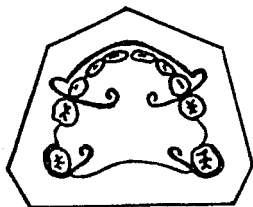
- 9.- El asa del canino se dobla gradualmente con la punta cónica de las pinzas y se extiende el alambre oclusalmente entre el canino y el primer premolar, formando el pie distal del dobléz.
- 10.- Posteriormente, se dobla el pie distal a través de la porción oclusal del punto de contacto entre el canino y el primer premolar. Debe de hacer contacto lo más cerca posible para evitar interferencias oclusales con los dientes opuestos.
- 11.- Entonces se corta el alambre, dejando una cantidad suficiente para completar el segmento palatino. Siempre se debe tener cuidado de asir el extremo libre del alambre durante el corte para evitar que haya lesiones.
- 12.- La porción palatina izquierda del alambre de Hawley se dobla de igual manera que la derecha. Debe de hacerse paralela a la superficie palatina del modelo.
- 13.- Se hace el dobléz final para facilitar la retención del alambre en acrílico.

FABRICACION DEL APARATO DE HAWLEY.

- 1.- Se le coloca separador de acrílico al modelo de trabajo.
- 2.- Se colocan los ganchos y el alambre de Hawley en su posición en el modelo y se fijan con gotas de cera.
- 3.- Se realiza la base de acrílico del aparato, por medio de goteo y espolvoreo, con acrílico autopolimerizable.
- 4.- Cuando ya polimerizó el acrílico, se procede a recortar excedentes de la placa Hawley.
- 5.- Se pule y se le da el terminado.

Cuando la placa de Hawley se va a utilizar como mantenedor de espacio, el acrílico de la base se extiende sobre la cresta hasta la superficie alveolar vestibular.

Placa de Hawley



CONCLUSIONES

Es de gran importancia el tener el conocimiento del control del espacio, así como su manejo; no sólo para el Ortodoncista o el Odontopediatra, - sino para el Odontólogo de práctica general, ya que ambos incluyen en su consulta a niños.

Las alteraciones o deformaciones del arco dental son provocadas principalmente por la pérdida prematura de piezas dentales de la primera dentición o por hábito bucales perniciosos. Por lo cual es importante que el Odontólogo conozca exactamente el origen de la pérdida de espacio, así como - la formación de hábitos bucales, para poder aplicar las medidas preventivas necesarias en cada caso en particular, sin que sea necesario en ocasiones la ayuda de un especialista.

En la pérdida prematura de piezas dentales primarias el tratamiento preventivo a seguir es la colocación de un mantenedor de espacio de tipo activo o pasivo, dependiendo de las exigencias de cada caso en particular. La utilización de estos aparatos nos permitirá llevar a la segunda dentición a una oclusión óptima y poder así evitar problemas de maloclusiones.

Es de vital importancia tener un control frecuente de estos aparatos, para poder observar el estado de erupción de las piezas de la segunda dentición o la posible aparición de caries en las piezas soporte del mantenedor.

En los pacientes que tengamos que eliminar algún tipo de hábito bucal, es necesario conocer la causa que lo está originando, ya que se presentarán casos que no requieran la utilización de aparatología y sólo necesitarán encontrarse bajo tratamiento médico (Psicólogo, Otorrinolaringólogo).

En ocasiones será necesario que, el paciente requiera de la utilización de algún tipo de aparato y conjuntamente encontrarse bajo tratamiento médico, para poder eliminar el hábito bucal (bruxismo).

Para poder aminorar la problemática del control del espacio, es de suma importancia aplicar una Odontología Preventiva, desde el momento que erupcione la dentición primaria, realizando aplicaciones tópicas de fluor, así como la detección precoz de los hábitos bucales perniciosos, prevención de caries en el paciente, o la aplicación de una terapéutica restaurativa en caso de que la caries esté presente, y establecer una educación de salud bucal (técnica de cepillado, profilaxis, dieta balanceada, etc.) al paciente como a los padres de éste. Si este control se lleva a cabo será de gran beneficio en el futuro.

BIBLIOGRAFIA

- 1.- ODONTOLOGIA PEDIATRICA.
Finn, Sidney Bernard.
Editorial Médica Panamericana.
Buenos Aires. 1984.
- 2.- ORTODONCIA.
Graber, Touro M.
Editorial Interamericana.
3a. Edición 1981.
- 3.- ORTODONCIA.
Chacona, Spiro J.
Editorial El Manual moderno.
México, D. F. 1981.
- 4.- PEQUEÑOS MOVIMIENTOS DENTARIOS EN ODONTOLOGIA.
Hirschfeld, Leonard.
Editorial Mundi.
Buenos Aires. 1969.
- 5.- ORTODONCIA PRINCIPIOS FUNDAMENTALES Y PRACTICA.
Mayoral, José.
Editorial Labor, S. A.
Barcelona. 3a. Edición. 1977.
- 6.- ODONTOLOGIA PARA EL NIÑO Y EL ADOLESCENTE.
Mc Donald, Ralph E.
Editorial Mundi.
Buenos Aires, 1971.

- 7.- ODONTOLOGIA PEDIATRICA.
Braham, Morris.
Editorial Médica Panamericana
Buenos Aires. 1984.

- 8.- ODONTOLOGIA PREVENTIVA EN ACCION.
Mc Donald
Editorial Médica Panamericana.
1a. Edición. 1973.

- 9.- MANUAL DE ORTODONCIA.
Moyers, Robert E.
Editorial Mundi.
Argentina. 3a. Edición.