

79  
203



# Universidad Nacional Autónoma de México

Facultad de Odontología

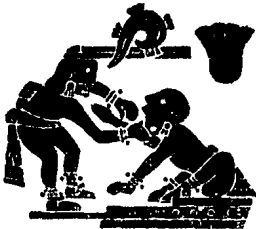## FUNDAMENTOS PARA EL TRATAMIENTO ORTODONCICO

### Tesis Profesional

Que para obtener el Título de  
CIRUJANO DENTISTA

presentan

**CASTILLO AGUILAR ERIKA ALICIA  
REYES HERNANDEZ PATRICIA**



México, D. F.

1988



Universidad Nacional  
Autónoma de México



## **UNAM – Dirección General de Bibliotecas Tesis Digitales Restricciones de uso**

### **DERECHOS RESERVADOS © PROHIBIDA SU REPRODUCCIÓN TOTAL O PARCIAL**

Todo el material contenido en esta tesis está protegido por la Ley Federal del Derecho de Autor (LFDA) de los Estados Unidos Mexicanos (México).

El uso de imágenes, fragmentos de videos, y demás material que sea objeto de protección de los derechos de autor, será exclusivamente para fines educativos e informativos y deberá citar la fuente donde la obtuvo mencionando el autor o autores. Cualquier uso distinto como el lucro, reproducción, edición o modificación, será perseguido y sancionado por el respectivo titular de los Derechos de Autor.

## INDICE

Pág.

### **AGRADECIMIENTOS**

<b>INTRODUCCION</b>	<b>1</b>
<b>CAPITULO I HISTOLOGIA Y EMBRIOLOGIA DE CARA Y CRÁNEO</b>	<b>2</b>
<i>Crecimiento del paladar</i>	11
<i>Crecimiento de la lengua</i>	13
<i>Crecimiento de la mandíbula</i>	14
<i>Crecimiento del cráneo</i>	14
<b>ETAPA POSNATAL</b>	<b>16</b>
<i>Crecimiento posnatal del cráneo y de la cara</i>	16
<i>Crecimiento óseo</i>	20
<i>Desarrollo de los huesos</i>	23
<b>CAPITULO II FISIOLOGIA Y CRONOLOGIA ERUPTIVA</b>	<b>25</b>
<i>Calcificación y erupción dentarias</i>	25
<i>Erupción de los dientes temporales</i>	26
<i>Erupción de los dientes permanentes</i>	27
<i>Desarrollo de los arcos dentarios y de la oclusión</i>	33
<i>Oclusión en dentición temporal</i>	34
<i>Oclusión en dentición mixta</i>	35
<i>Oclusión en dentición permanente</i>	38
<i>Evolución del aparato masticatorio humano</i>	42
<i>Desarrollo filogenético de la dentición</i>	42

**CAPITULO III ANALISIS DE DENTACION MIXTA 45**

1. *Considere la salud general aspecto y actitud.* 46
2. *Examine los rasgos faciales externos* 46
3. *Analice la forma facial* 49
4. *Describa los rasgos intra-bucal* 50
5. *Clasifique la oclusión* 55
6. *Modelos dentales de registro* 55
7. *Registros radiográficos* 58
8. *Relaciones del tamaño dentario y espacio disponible durante la dentición mixta (análisis de la dentición mixta).* 60

**CAPITULO IV. ETIOLOGIA DE LAS MALOCLUSIONES 69**

- Etiología de la maloclusión* 69
- Clasificación de los factores etiológicos* 72
- Defectos congénitos* 76
- Medio ambiente* 77
- Deficiencias nutricionales* 78
- Hábitos de presión anormales* 79
- Hábitos de chuparse los dedos* 80
- Labio y lengua* 82
- Aberraciones funcionales psicogenéticas o ideopáticas.* 83
- Dientes supernumerarios* 84
- Caries dental* 88
- SECUELAS DESFAVORABLES DE LA MALOCLUSION 89**

<i>La maloclusión y el mal comportamiento psicológico y social.</i>	92
<i>Hábitos musculares asociados</i>	95
<i>Transtornos de la articulación temporomandibular.</i>	98

**CAPITULO V. EXTRACCION SERIADA** **102**

<i>Indicaciones</i>	102
<i>Diagnóstico</i>	102
<i>Secuencia para la extracción seriada (caso ideal).</i>	104
<i>Alternativas</i>	104
<i>Tratamiento</i>	106
<i>Precauciones</i>	108

**CAPITULO VI. APARATOLOGIA USADA EN ORTODONCIA (CLASIFICACION DE ORTODONCIA)** **110**

<i>Técnica labiolingual</i>	113
<i>Arco liso vestibular</i>	116
<i>Empleo del arco vestibular</i>	117
<i>Arco vestibular alto o aparato gingival de Lourie</i>	118
<i>Arco lingual de Mershon</i>	119
<i>Utilización del arco lingual</i>	120
<i>Aparato de Johnson</i>	121
<i>Indicaciones y modo de acción</i>	122
<i>Ventajas de los aparatos removibles</i>	124
<i>Desventajas de los aparatos removibles</i>	125
<i>Placa de Schwarz</i>	126
<i>Aparatos de anclaje extraoral o aparatos craneomaxilares.</i>	127
<i>Aparatos craneomaxilares</i>	127

<i>Aparatos craneomaxilares para el prognatismo inferior.</i>	129
<i>Aparatos con control del arco dental coronario y apical.</i>	129
<i>Técnica de Tweed</i>	130
<i>Técnica de Bull</i>	133
<i>Técnica de Northwest</i>	134
<i>Técnica de Begg</i>	134
<i>Técnica de Flowers</i>	139
<i>Técnica de Jarabak</i>	140
<i>Técnica multibandas con fuerzas ligeras</i>	142
<i>Aparatos activos de acción indirecta</i>	142
<i>Pantalla oral</i>	143
<i>Planos inclinados</i>	143
<i>Activador de Andresen</i>	144
<i>Aparato de Hayley</i>	146

## **CAPITULO VII ANALISIS RADIOGRAFICO** 147

<i>Examen radiográfico</i>	147
<i>Radiografías extra-bucales</i>	148
<i>Radiografías cefalométricas</i>	149
<i>Puntos situados en la línea media</i>	152
<i>Puntos laterales</i>	154
<i>Planos de orientación y referencia</i>	155
<i>Angulos</i>	160
<i>Trazado de las estructuras maxilares</i>	161
<i>Trazados de las estructuras mandibulares</i>	162
<i>Trazado de las estructuras craneales</i>	163
<i>Cefalogramas</i>	163
<i>Resumen</i>	164
<i>Cefalograma de Sassouni</i>	164
<i>Telerradiografía de perfil</i>	165
<i>Construcción del diagrama</i>	165

<i>Telerradiografía de frente</i>	168
<i>Relación de la telerradiografía de perfil con la de frente.</i>	169

<b>CONCLUSIONES</b>	171
---------------------	-----

<b>BIBLIOGRAFIA</b>	173
---------------------	-----

## INTRODUCCION

*El presente trabajo tiene como objetivo principal hacer un análisis más a fondo de la Ortodoncia, que es una de las ramas de la Odontología, la cual se encarga de corregir las maloclusiones por medio de aparatos fijos y removibles produciendo movimientos dentales; así como el que sirva de consulta para el Cirujano Dentista de práctica general y para el estudiante de Odontología, ya que en algún momento pudieran tener la necesidad de aplicar la ortodoncia correctiva, o si el padecimiento no es tan avanzado, la ortodoncia preventiva o interceptiva, antes de que el problema avance; sólo esperamos tener la capacidad suficiente de análisis y síntesis para hacer entendible la presente comunicación.*

*Sin dejar de mencionar que también se presente la superación académica de quienes formulan este trabajo.*

*Procedemos a continuación a desarrollar nuestro trabajo bajo el título de Fundamentos para el tratamiento ortodóncico, que abarca desde el inicio de la vida intrauterina hasta los diferentes tipos de tratamiento ortodóncico que se pueden realizar y los elementos de que nos podemos valer para diagnosticar el padecimiento que aqueja al paciente.*



**CAPITULO I**  
**HISTOLOGIA Y EMBRIOLOGIA DE CARA Y CRANEO**

Generalmente se acepta una división en tres etapas en el desarrollo embrionario desde la fecundación hasta el nacimiento, y son las siguientes:

1. **Período del huevo**
2. **Período embrionario**
3. **Período fetal**

1. **El período del huevo.**- se comprende entre el día de la fecundación hasta el fin del día 14. Consistente básicamente en la división o segmentación del huevo y su inserción en la pared del útero. Al terminar este período, el huevo mide 1.5mm y ha principiado la diferenciación cefálica.

En esta etapa se observa que el huevo fertilizado atraviesa las formas de mórula y blástula y viene a implantarse en el endometrio uterino; allí seguirá su desarrollo hasta el nacimiento. La cavidad amniótica se forma al lado de la blástula y entre las dos surge una doble hilera de células: el disco embrionario. Las células del disco embrionario que forman el piso de la cavidad amniótica constituyen el ectodermo primitivo, y las que ocupan el techo de la blástula originan el endodermo primitivo. En poco tiempo habrá una nueva proliferación de células que formarán a la tercera capa, que será el mesodermo.

El disco embrionario se divide después a lo largo de la línea media, separándose así el ectodermo y el endodermo y creándose el notocordio, el cual consiste en una estructura longitudinal en la cual se puede apreciar un eje

anteroposterior y una línea media. (Fig. 2-1).

2. **El período embrionario.**—principia el día 14 y termina el día 56. Aproximadamente 21 días después de la concepción, la cabeza comienza a formarse; en este momento, justo antes de iniciarse la comunicación entre la cavidad bucal y el intestino primitivo, la cabeza está compuesta principalmente por el prosencéfalo. La porción inferior del prosencéfalo se transformará en la eminencia o giva frontal, la cual se encuentra encima de la hendidura bucal en desarrollo. Rodeando la hendidura bucal lateralmente se encuentran los procesos maxilares rudimentarios (Fig. 2-2). Debajo de la hendidura bucal se localiza un amplio surco mandibular. La cavidad bucal primitiva, rodeada por el proceso frontal, los dos procesos mandibulares y el arco mandibular en conjunto se denominan estomodeo.

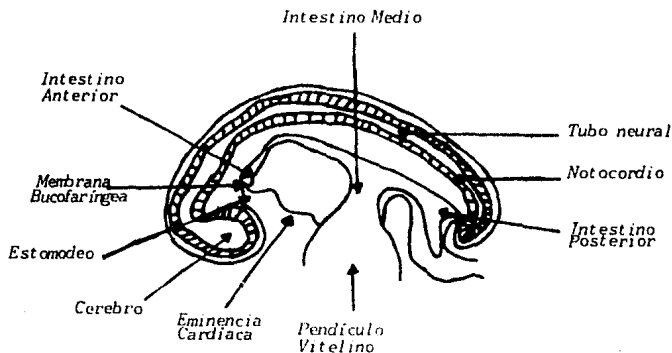


Fig. 2-1. Plano sagital de un embrión humano hacia el fin del primer mes.

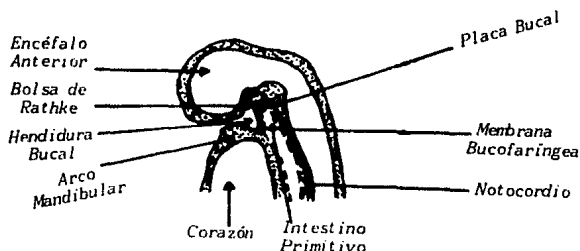


Fig. 2-2. Corte sagital medio de un embrión de 3mm. El surco bucal y el intestino primitivo anterior aun están separados.

Entre la tercera y octava semanas se desarrolla la mayor parte de la cara. Las prominencias maxilares crecen hacia adelante y se unen con la prominencia frontonasal para formar el maxilar superior. Como los procesos nasales medios crecen hacia abajo más rápidamente que los procesos nasales laterales, los segundos no contribuyen a las estructuras que posteriormente forman el labio superior. La depresión que se forma en la línea media del labio superior se llama *philtrum* e indica la línea de unión de los procesos nasales medios y maxilares.

El tejido primordal que formará la cara se observa fácilmente en la quinta semana de vida. Debajo del estomodeo y los procesos maxilares, que crecen hacia la línea media para formar las partes laterales del maxilar superior, se encuentran los cuatro sacos faríngeos (y posiblemente un saco faríngeo transitorio), que forman los arcos y surcos

branquiales.

En este momento el embrión muestra ya los arcos branquiales en su mayor desarrollo externo, y este punto puede tomarse como referencia de partida para la comprensión del desarrollo de las diferentes partes y órganos de la cabeza y el cuello. Examinando al embrión desde la parte cefálica hacia abajo pueden distinguirse cuatro áreas bien diferenciadas: 1) proceso frontonasal; 2) proceso maxilar; 3) arco mandibular o primer arco branquial y 4) arco hioideo o segundo arco branquial (fig. 2-3)

El proceso frontonasal ocupa una superficie muy extensa en las partes anterior y anterolateral del cerebro. Los dos procesos maxilares se originan en el arco mandibular y van a colocarse entre las partes más laterales del proceso frontonasal y el arco mandibular, el cual presenta un borde cefálico libre y nítido que se separa del proceso frontonasal por la hendidura oral. La hendidura oral está constituida por la porción ectodérmica del tracto alimenticio que formará la boca y parte de la cavidad nasal, que en este tiempo ya se comunica con el intestino cefálico por desaparición de la membrana bucofaríngea. El segundo arco branquial está situado debajo del arco mandibular y separado de éste por el primer surco branquial.

El tercero y cuarto arcos branquiales son mucho más pequeños que los anteriores y están separados del arco hioideo por el segundo surco branquial y entre sí, por el tercer surco branquial.

El quinto arco branquial se encuentra incorporado en la pared del cuello. El arco mandibular contribuye a la formación del exterior de la cara; el arco hioideo participa en la formación del pabellón de la oreja y, junto

con el tercero, originan parte de la piel del cuello en sus zonas anterior y laterales. El cuarto arco branquial (en combinación con el tercero) formará el seno cervical.

Durante la séptima semana de vida embrionaria los procesos maxilares y el proceso nasal medio crecen hasta casi ponerse en contacto. La fusión de los procesos maxilares sucede durante esta semana. El tejido mesenquimatoso condensado en la zona de la base del cráneo así como en los arcos bronquiales, se convierte en cartílago. Así, se desarrolla el primordio cartilaginoso del cráneo o condrocráneo. El condrocráneo se une, al frente, con la cápsula nasal. Aparecen los primeros centros de osificación endrocondral, siendo reemplazado el cartílago por tejido óseo dejando sólo las sincondrosis (centros de crecimiento de cartílago).

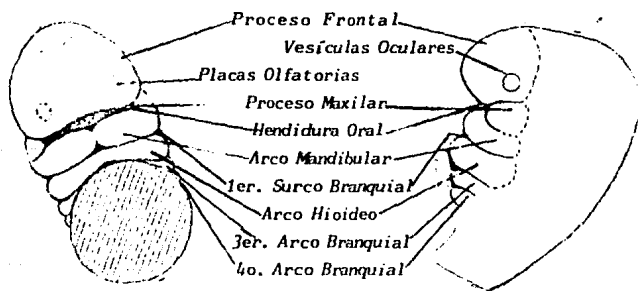


Fig. 2-3 Embrión en el principio de la quinta semana.  
Vista anterior y lateral.

Conjuntamente, aparecen las condensaciones de tejido mesenquimatoso del cráneo y de la cara, y comienza la formación intramembranosa de hueso. Durante el transcurso de la octava semana el tabique nasal se reduce, la nariz es más prominente y comienza a formarse el pabellón del oído (fig. 2-4).

Al final de la octava semana, el embrión ha aumentado su longitud cuatro veces. Las fosetas nasales aparecen en la porción superior de la cavidad bucal y pueden llamarse ahora narinas. Al mismo tiempo, se forma el tabique cartilaginoso, a partir de células mesenquimatosas de la prominencia frontal y del proceso nasal medio. El paladar primario se ha formado y existe comunicación entre las cavidades nasal y bucal, a través de las coanas primitivas. El paladar primario se desarrolla y forma la premaxila, el reborde alveolar subyacente y la parte anterior del labio superior.

Los ojos, sin párpados, comienzan a desplazarse hacia el plano sagital medio. Aunque las mitades laterales de la mandíbula se han unido, cuando el embrión tiene 18mm de longitud, la mandíbula es aun relativamente corta. Es reconocible por su forma al final de la octava semana. En este momento, la cabeza comienza a tomar proporciones humanas.

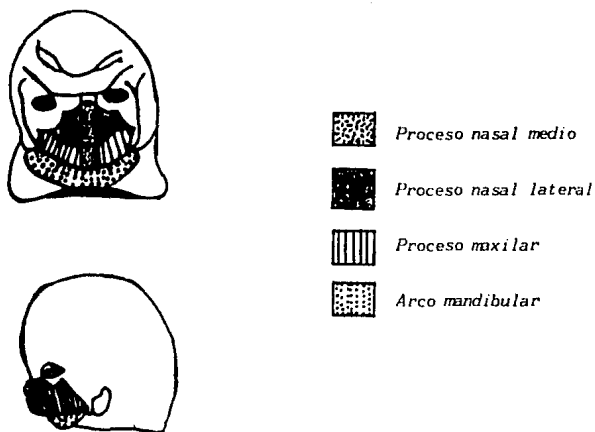


Fig. 2-4. Embrión en la octava semana. El tabique nasal se ha estrechado, la nariz es más prominente; puede observarse la formación del oído externo.

3. **El período fetal.**— comprende desde el día 56 hasta el día 270, en el cual ocurren cambios en la estructura de la ca ra, sobre todo aumentos de tamaño y cambios de proporción. Aumenta de tamaño la mandíbula, y la relación anteroposterior maxilomandibular se asemeja a la del recién nacido, se forman y cierran los párpados y narinas. Han sucedido grandes cambios en las estructuras de la cara (fig. 2-5). En este período nos interesa básicamente, en la zona de la evolución dentaria, el maxilar y la mandíbula. Con excepción de los procesos paranasales de la cápsula nasal y de las zonas cartilaginosas del borde alveolar de la apófisis cigomática, el maxilar es un hueso en esencia

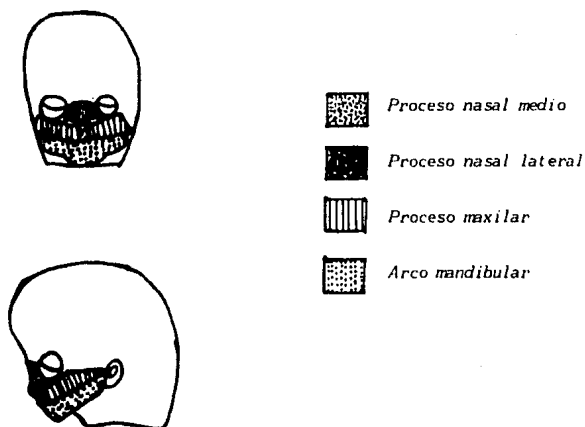


Fig. 2-5. *Embrión en la decimosegunda semana. La relación intermaxilar es casi normal, las narinas están cerradas, los párpados están cerrados y formados. La cara se asemeja en sus proporciones a las del ser humano.*

membranoso. Casi al término del período fetal el maxilar aumenta su altura mediante el crecimiento óseo entre las regiones orbitaria y alveolar.

En cuanto al patrón de crecimiento del paladar se ha demostrado que la forma de éste es estrecha en el primer trimestre de vida intrauterina, de amplitud moderada en el segundo trimestre y ancha en el último trimestre fetal la anchura del paladar aumenta con mayor rapidez que su longitud, lo que explica su cambio morfológico.



Para la mandíbula los cambios son resumidos por Ingham de la siguiente manera:

- a) La placa alveolar (borde) se alarga más rápidamente que la rama.
- b) La relación entre la longitud de la placa alveolar y la longitud mandibular total es casi constante.
- c) La anchura del borde alveolar aumenta más que la anchura total.
- d) La relación de la anchura entre el ángulo de la mandíbula y la amplitud total es casi constante durante la vida fetal.

Los principales cambios que ocurren en la cara son los siguientes: la cara sufre un crecimiento cráneo-caudal - que permite su alargamiento vertical, dando oportunidad a que las relaciones de los ojos y nariz cambien de la posición paralela en que se encontraban a su colocación definitiva; los ojos se mueven hacia la línea media y la nariz se alarga, quedando visible el puente, formación de los párpados y de los labios, reducción paulatina del tamaño de la abertura bucal, se termina la formación del pabellón de la oreja y éste, junto con el resto del oído interno, se dirige hacia atrás y arriba.

Hasta la formación del paladar, la mandíbula se encontraba en una posición retrognática, pero después crece en mayor proporción que el maxilar para dar cabida a la lengua. Más adelante vuelve a disminuir el crecimiento de la mandíbula y, en el nacimiento, la relación más frecuente es la de retrognatismo inferior en relación con el maxilar.

La osificación y el crecimiento de los huesos continúa en la vida fetal y, en el nacimiento, la bóveda cranea se encuentra formada, a excepción de las fontanelas, o zonas de osificación incompletas, situadas en los ángulos de los huesos parietales: 1) fontanela anterior, en las suturas coronal y sagital; se osifica a los 18 meses de vida extrauterina; 2) fontanela posterior, en la unión de las suturas sagital y lambdoidea; se osifica un mes después del nacimiento; 3) fontanelas anterolaterales (en número de dos), situadas en la unión del hueso frontal, parietal, temporal y esfenoides; se osifica a los tres meses; 4) las dos fontanelas posterolaterales, en la unión del parietal con el occipital y el temporal; y que osifican a los dos años de edad.

### CRECIMIENTO DEL PALADAR

La porción principal del paladar surge de la parte del maxilar superior que se origina en los procesos maxilares. El proceso nasal medio también contribuye a la formación del paladar, ya que sus aspectos más profundos dan origen a una porción triangular media pequeña del paladar, indentificada como el segmento premaxilar. Los segmentos laterales surgen como proyecciones de los procesos maxilares, que crecen hacia la línea media por proliferación diferencial (Fig. 2-6). Al proliferar hacia abajo y atrás el tabique nasal, las proyecciones palatinas se aprovechan del crecimiento rápido del maxilar inferior, lo que permite que la lengua caiga en sentido caudal. Debido a que la masa de la lengua no se encuentra ya interpuesta, la comunicación buconasal se reduce. Los procesos palatinos continúan creciendo hasta unirse en la porción anterior con el tabique nasal que prolifera hacia abajo, formando el paladar duro. Esta fusión progresa de

adelante hacia atrás y alcanza el paladar blando. La falta de unión entre los procesos palatinos y el tabique nasal da origen a uno de los defectos congénitos más frecuentes: paladar hendido.

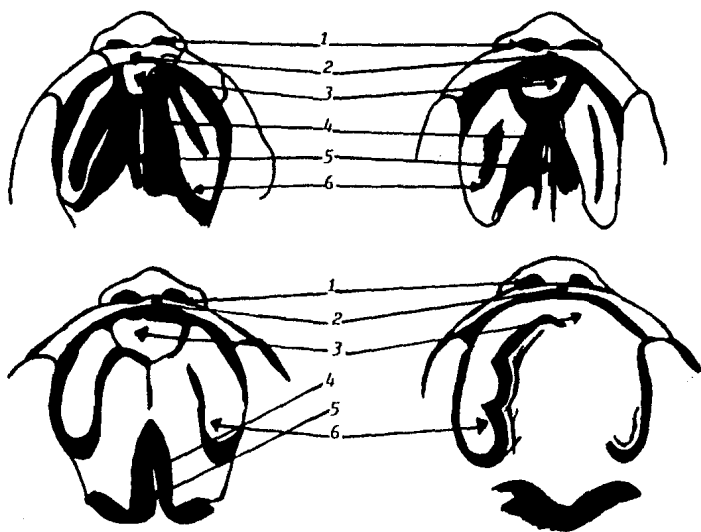


Fig. 2-6. Cuatro etapas sucesivas del desarrollo palatino: 1) Narinas externas; 2) Prominencia nasal media; 3) Proceso palatino - medio; 4) Cavity nasal; 5) Tabique nasal; 6) Procesos palatinos laterales.

### CRECIMIENTO DE LA LENGUA

El desarrollo de la lengua es de suma importancia por el papel que posiblemente juega en la maloclusión dental. La superficie de la lengua y los músculos linguales provienen de estructuras embrionarias diferentes.

Durante la quinta semana de la vida embrionaria, aparecen en la porción interna del arco mandibular protuberancias mesenquimatosas cubiertas con una capa de epitelio. Estas se llaman protuberancias linguales laterales. Una pequeña proyección media se alza entre ellas, el tubérculo impar. En dirección caudal a este tubérculo se encuentra la cópula, que une el segundo y tercer arcos branquiales para formar una elevación media y central que se extiende hacia atrás hasta la epiglottis. Tejido del mesodermo del segundo, tercero y cuarto arcos branquiales crece a cada lado de la cópula y contribuye a la estructura de la lengua. El punto en que se unen el primero y segundo arcos está marcado por el agujero ciego, justamente atrás del surco terminal. Este sirve de línea divisora entre la base de la lengua y su porción activa. Como el saco de mucosa o cubierta del cuerpo de la lengua se origina a partir de las primeras prominencias linguales laterales del arco mandibular, parte de su inervación proviene de la rama mandibular del quinto par craneal. La porción mayor de la lengua está cubierta por tejido que se origina a partir del ectodermo del estomodeo. Las papilas de la lengua aparecen desde la onceava semana de la vida del feto. A las 14 semanas aparecen las papilas gustativas en las papilas fungiformes, y a las 12 semanas aparecen en las papilas circunvaladas. Bajo la cubierta ectodérmica se encuentra una masa cinética de fibras musculares especializadas, admirablemente preparadas, antes del nacimiento, para llevar a cabo las múltiples funciones que exige la deglución y la lactancia. En ninguna otra parte del cuerpo se encuentra tan

avanzada la actividad muscular.

Se resume el origen de los distintos componentes de la lengua de la siguiente manera: los dos tercios anteriores de la lengua (área anterior al surco terminal) provienen del tubérculo impar y tejidos contiguos; el tercio posterior se deriva, sobre todo, del mesénquima del tercer arco y algo del segundo (cópula). Las papilas caliciformes y foliadas aparecen en el epitelio de la lengua alrededor de los 55 días, y luego se forman las fungiformes y filiformes alrededor de los 60 ó 65 días.

#### CRECIMIENTO DE LA MANDIBULA

Existe una gran aceleración en el crecimiento de la mandíbula entre la octava y decimosegunda semana de la vida fetal. Como resultado del aumento en la longitud de la mandíbula, el meato auditivo externo parece moverse en sentido posterior. El cartílago de Meckel, que aparece durante el segundo mes, es precursor del mesénquima que se forma a su alrededor, y es causante del crecimiento de la mandíbula. En el aspecto proximal, cercano al condrocraáneo, se puede observar el martillo yunque y estribo del oído. El hueso comienza a aparecer a los lados del cartílago de Meckel durante la séptima semana, y continúa hasta que el aspecto posterior se encuentra cubierto de hueso. La osificación cesa en el punto que será la espina de Spix. La parte restante del cartílago de Meckel formará el ligamento esfeno-maxilar y la apófisis espinosa del esfenoides. La osificación del cartílago que prolifera hacia abajo no comienza hasta el cuarto o quinto mes de la vida. Existen pruebas de que la osificación final de este centro no ocurre hasta el vigésimo año de edad.

### CRECIMIENTO DEL CRANEO

El crecimiento inicial de la base del cráneo se debe a la proliferación de cartílago que es reemplazado por hueso. En la bóveda del cráneo el crecimiento se realiza por proliferación de tejido conectivo entre las suturas y su reemplazo por hueso. El periostio también crece, pero como es una membrana limitante, determina el tamaño y los cambios de forma. A pesar de la rápida osificación de la bóveda del cráneo en las etapas finales de la vida fetal, los huesos de ésta se encuentran separados uno de otro por las fontanelas, al nacer el niño (Fig. 2-7).

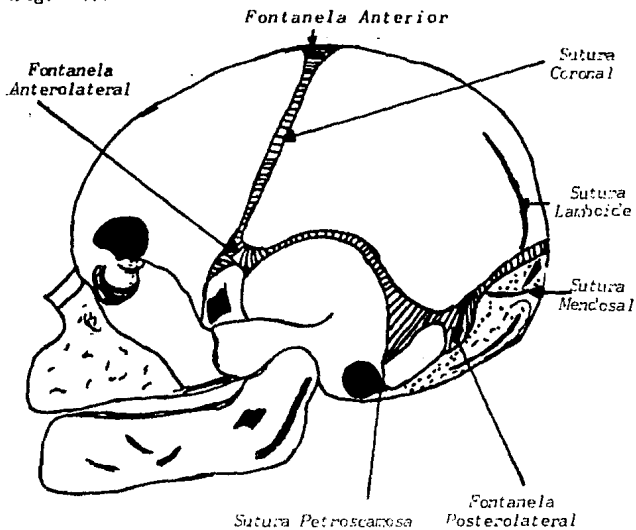


Fig. 2-7. Fontanelas, fisuras y suturas en el cráneo del recién nacido

## ETAPA POSNATAL

*Después del nacimiento, el crecimiento bucodentofacial prosigue hasta el vigésimo año de vida. El crecimiento de los huesos de la cara tiene un ritmo diferente al de los huesos de la bóveda del cráneo, y la porción inferior de la cara se aproxima más al crecimiento del cuerpo en general. Por crecimiento diferencial la cara emerge lateralmente debajo del cráneo. El análisis del crecimiento es principalmente identificado por el cráneo, el maxilar y la mandíbula.*

### CRECIMIENTO POSNATAL DEL CRANEO Y DE LA CARA

**1. Crecimiento del Cráneo.** - *El crecimiento del cráneo se encuentra dividido en dos partes principalmente:*

- a) Crecimiento de la base del cráneo*
- b) Crecimiento de la bóveda del cráneo*
- a) Crecimiento de la base.*

*Está dado por crecimiento cartilaginoso en las sincondrosis esfenoidal; interesfenoidal (desaparece en el momento de nacer); intraoccipital (cierra entre el tercer y quinto año de vida); esfenoccipital, que es uno de los centros principales. aquí la osificación endocondral no cesa hasta el vigésimo año de vida. Las sincondrosis de la base del cráneo parecen representar una forma intermedia de crecimiento cartilaginosos entre la epífisis cartilaginosa y los cartílagos condilares, ya que poseen el potencial para -*

promover mayor crecimiento óseo que el del cartílago condilar. Se desconoce exactamente el momento en que se cierra la sincondrosis esfenoidal; se dice que entre los 5 y 25 años, y que su mayor contribución al crecimiento es cuando hace erupción el primer molar permanente.

b) Crecimiento de la bóveda.

Este crecimiento se acelera durante la infancia, y al finalizar el quinto año de vida más del 90% del crecimiento se ha logrado bajo la influencia de un cerebro en expansión, que se lleva a cabo principalmente por la proliferación y osificación de tejido conectivo su tural y por el crecimiento de aposición de los huesos individuales que forman la bóveda del cráneo. Al principio de la vida posnatal hay resorción selectiva en las superficies internas de los huesos del cráneo para ayudarlos a aplanarse, observándose tanto en la tabla interna como en la externa, aunque el crecimiento en grosor no sea uniforme. en el recién nacido las superficies externa e interna son paralelas y se encuentran muy próximas, pero con el crecimiento y engrosamiento de la bóveda del cráneo aumenta la distancia entre estas superficies.

La bóveda del cráneo aumenta en anchura debido a la osificación del tejido conectivo en proliferación en las suturas frontoparietal, lambdaidea, interparietal, parietoesfenoidal y parietotemporal. Aunque haya logrado la forma y el tamaño adulto, la sutura sagital entre los huesos parietales no se cierra hasta mediados de la tercera década de la vida. El aumento y la longitud de la bóveda cerebral se debe al crecimiento de la base del cráneo con actividad en la



sutura coronaria. El crecimiento en altura se debe a la actividad de las suturas parietales junto con las estructuras óseas contiguas occipitales, temporales y esfenoidales.

2. **Maxilar Superior.**- Al estudiar el crecimiento del complejo maxilar, debemos recordar que no existe una línea divisora entre los gradientes de crecimiento del cráneo y de los maxilares.

El crecimiento óseo del maxilar es intramembranoso, siendo los mecanismos: a) proliferación de tejido conectivo sutural; b) osificación; c) aposición superficial; d) resorción y translación. El maxilar se encuentra unido parcialmente al cráneo por las suturas frontomaxilar, cigomático-maxilar, cigomático-temporal y pterigopalatina; por lo tanto, el crecimiento en esta zona sirve para desplazar al maxilar hacia abajo y adelante, y también a la totalidad de los elementos esqueléticos asociados y de los tejidos blandos.

Al hacer erupción los dientes sobre el margen libre del reborde provocan un aumento de altura al complejo maxilar, Moss cita tres tipos de crecimiento óseo del maxilar:

- I. Cambios producidos por la compensación de los movimientos pasivos del hueso, causados por la expansión primaria de la cápsula bucofacial.
- II. Cambio en la morfología ósea provocado por las alteraciones en el volumen absoluto, tamaño, forma y posición espacial de las matrices funcionales independientes del maxilar, tal como la masa de la órbita.

### III. Cambios óseos asociados con la conservación de la forma del hueso mismo.

Se ha afirmado que estos tres procesos no ocurren simultáneamente. Las investigaciones más recientes indican la existencia de una expresión diferencial o en serie. El maxilar alcanza su máxima amplitud a temprana edad por su íntima relación con la base del cráneo; algunos autores creen que el crecimiento en anchura del maxilar se ajusta a la curva de crecimiento neural, ésto contrasta con el crecimiento del maxilar hacia abajo y hacia adelante, siguiendo la curva de crecimiento general y se asemeja a los cambios ocasionados por la pubertad.

3. **Mandíbula.**— En el crecimiento las ramas son muy cortas y es mínima la existencia articular en las fosas articulares pero durante el primer año de vida, el crecimiento por aposición es activo en la parte distal superior de las ramas ascendentes en el reborde alveolar, en el cóndilo y a lo largo del borde inferior. El crecimiento condilar se presenta al alcanzar el patrón morfológico de la mandíbula, que es la diferenciación y proliferación del cartílago hialino y su reemplazo por hueso. Este cartílago aumenta por crecimiento intersticial y el aumento de grosor es debido a la aposición del tejido conectivo.

Algunos observadores dividen a la mandíbula en tres tipos básicos de hueso:

- I. **Basal.** Cimiento central que corre del cóndilo a la sínfisis.
- II. **Muscular.** El ángulo gonal y apófisis coronoides están bajo la influencia del masetero, pterigoideo interno y temporal, determinando la forma final de

la mandíbula.

III. Alveolar. Su existencia es para la posición de los dientes, y a falta de éstos se reabsorbe poco a poco.

Según se cree, hay cambios en la mandíbula por medio de dos tipos básicos de matrices funcionales: la capsular y la perióstica. La función de la matriz perióstica, según se ha comprobado, es la de alterar el tamaño, la forma o ambos; así como la traslación espacial de los huesos por medio de procesos interrelacionados de reposición y absorción ósea. En esta matriz se encuentran, por ejemplo, los músculos, los vasos sanguíneos, nervios y glándulas que provocan cambios morfológicos en sus unidades esqueléticas adyacentes de manera completamente homóloga.

La matriz capsular (matrices de periostio funcional) rodea a los huesos y todas las unidades esqueléticas. El aumento de esta matriz causa el crecimiento de la cápsula entera. De manera que combinando los efectos morfológicos de las matrices capsular y perióstica se obtiene el crecimiento de la mandíbula.

### CRECIMIENTO OSEO

La formación de tejido óseo (osteogénesis) siempre se hace en la misma forma: proviene del tejido conjuntivo laxo. Los huesos pueden ser de origen endocondral o cartilaginoso y de origen membranoso.

El tejido óseo se compone de dos elementos: células óseas, u osteocitos, y sustancia intercelular. Los osteocitos a su

vez son de dos clases, osteoblastos (células formadoras de hueso) y osteoclastos (células destructoras de hueso). El hueso crece por aposición o adición; sólo puede originarse en superficies en contacto con tejido conjuntivo laxo o reticular.

Según Winmann y Sicher la osteogénesis puede resumirse en tres fases principales:

1. Formación de una sustancia orgánica intercelular homogénea por acción de los osteoblastos.
2. Reorganización de la sustancia intercelular.
3. Calcificación o mineralización. Las dos últimas fases se hacen simultáneamente.

#### **Primera Fase.**

La sustancia intercelular se forma alrededor de las células del mesénquima embrionario. Las fibrillas que se encontraban antes de la formación de hueso tienden a desaparecer, mientras la sustancia interfibrilar adquiere una mayor consistencia, formándose una unión de aquellas con ésta en una sustancia conocida como tejido osteoide primitivo.

#### **Segunda Fase.**

En esta etapa se forma el tejido osteoide secundario, el cual se reorganiza como una sustancia intercelular que será calcificada enseguida.

#### **Tercera Fase.**

Calcificación del tejido osteoide. La estructura química de las sales minerales del tejido óseo no se conocen aun con

## DESARROLLO DE LOS HUESOS

Según su origen, los huesos pueden ser clasificados de la siguiente manera:

1. Los que se forman primero en cartílago por osificación de éste (tipo endocondral o huesos de sustitución).
2. Los que no tienen predecesor cartilaginoso, sino que derivan de osificaciones conjuntivas (tipo membranoso o huesos conjuntivos).
3. Los que no se forman en cartílago, pero en los cuales el cartílago interviene después en su crecimiento por diferenciación del tejido conjuntivo.

### 1. Tipo Endocondral

Constituyen este grupo todos los huesos largos del esqueleto, y en el cráneo el etmoides, el cornete inferior y los que forman la base del cráneo: el esfenoides (cuerpo, alas menores y base de las alas mayores), ala externa de la apófisis pterigoides, peñasco del temporal y apófisis basilar y parte inferior de la concha occipital.

### 2. Tipo Membranoso

A este grupo pertenecen los huesos de la bóveda del cráneo: parietal, frontal, concha del temporal y parte superior de la concha occipital; los huesos de la parte superior de la cara, el hueso del tímpano y el ala media de la apófisis pterigoides del esfenoides.

3. Los huesos en que el cartílago interviene en un estadio posterior en su osificación son la mandíbula y la

*clavícula.*

*El hueso membranoso proviene directamente de una condensación del mesénquima embrionario, siendo por tanto, más simple que el tipo endocondral, porque no tiene que preformarse en cartílago. Los huesos del cráneo se forman en un centro de osificación del tejido conjuntivo que produce las primeras trabéculas óseas, las cuales se irradian llegando a formar una pequeña placa que irá creciendo después por aposición en sus bordes. El hueso esponjoso primario se irá cambiando por hueso compacto en las superficies externa e interna, cuando los huesos se van aproximando unos a otros, queda entre ellos una región de tejido conjuntivo que ira disminuyendo cada vez más hasta formar una sutura.*

*Se debe tomar en cuenta que los órganos crecen a diferente velocidad, esto es Crecimiento Diferencial. El cráneo crece rápidamente y alcanza el tamaño adulto mucho antes que la cara; pero no todas las dimensiones del cráneo muestran el mismo porcentaje de crecimiento al mismo tiempo. En cuanto a profundidad, el crecimiento es más rápido que en altura y anchura; por lo tanto, el crecimiento se lleva a cabo primero en la cabeza, después en la anchura de la cara y al final en la longitud o profundidad. Para el estudio de esta etapa, son importantes las dimensiones de altura, anchura, profundidad y tiempo, que para el Ortodoncista es de suma importancia, pues se debe planear el tratamiento en tal forma que coincida con el período de crecimiento más favorable.*

**CAPITULO II**  
**FISIOLOGIA Y CRONOLOGIA ERUPTIVA**

*El desarrollo de la dentición es un proceso íntimamente coordinado con el crecimiento de los maxilares. La calcificación de los dientes, desde la vida intrauterina, la erupción de los dientes temporales y, posteriormente, las de los permanentes, y el proceso de reabsorción de las raíces de los temporales constituyen una serie de fenómenos muy complejos que explican el por qué de la frecuencia de anomalías en la formación de la dentición definitiva y en la correspondiente oclusión dentaria.*

*El conocimiento del proceso de calcificación y erupción de los dientes caducos y de los permanentes es indispensable en Ortodoncia para poder determinar las alteraciones que conducirán a la formación de anomalías y tomar, cuando sea posible, las medidas que impidan la agravación de esas anomalías.*

**CALCIFICACION Y ERUPCION DENTARIAS.**

*La calcificación de los dientes temporales empieza entre los cuatro y los seis meses de vida intrauterina. En el nacimiento los huesos maxilares tienen la apariencia de unas conchas que rodean los folículos de los dientes en desarrollo. Ya se encuentran calcificadas las coronas de los incisivos centrales en su mitad incisal, un poco menos las de los incisivos laterales; se observan las cúspides de los caninos y molares aunque todavía con poca calcificación, y ya ha comenzado la calcificación de la corona del primer molar permanente, y se aprecian las criptas de los gérmenes de los premolares, caninos e incisivos centrales superiores permanentes. La erupción de los dientes comienza cuando ya se ha terminado la -*

calcificación de la corona e inmediatamente después de que em pieza a calcificarse la raíz.

El proceso de la erupción no está aun debidamente explicado; se cree que está regido por un control endócrino y que es el resultado de la acción simultánea de distintos fenómenos como la reabsorción de las raíces de los temporales, calcificación de las raíces de los permanentes, proliferación celular y aposición ósea alveolar; en la dentición temporal intervienen - los fenómenos enumerados, a excepción del primero, y lo mismo ocurre con los dientes permanentes que no reemplazan a ningún temporal.

### ERUPCION DE LOS DIENTES TEMPORALES.

No es posible dar fechas precisas puesto que es normal una - gran variabilidad de acuerdo con las razas, climas, etc., pero se puede aceptar un promedio, considerado como aproximado, y que es útil tener siempre presente para determinar si hay adelantos o atrasos notorios en la dentición. Como regla general, en la dentición temporal los primeros en hacer erup - ción son los incisivos centrales inferiores a los 6 ó 7 meses, luego los centrales superiores a los 8 meses, seguidos por - los laterales superiores a los 9 meses, y por los laterales inferiores a los 10 meses. Cabe señalar que en el grupo de los incisivos temporales la erupción se hace con intervalos de un mes entre uno y otro diente. Este ritmo pasa a ser más lento en la erupción de caninos y molares, los cuales erupcio - nan con intervalos de cuatro meses aproximadamente. Después que se ha terminado la erupción de los ocho incisivos salen los primeros molares a los 14 meses, siguen los caninos a los 18 meses y, por último, los segundos molares a los 22 ó 24 meses de edad. En este grupo es normal también primero la erupción de los inferiores. A los 2 años puede estar completa la



dentición temporal, pero si ésto ocurre a los 2 1/2 y aun a los 3 años, puede considerarse dentro de límites normales. - (Fig. 2-1).

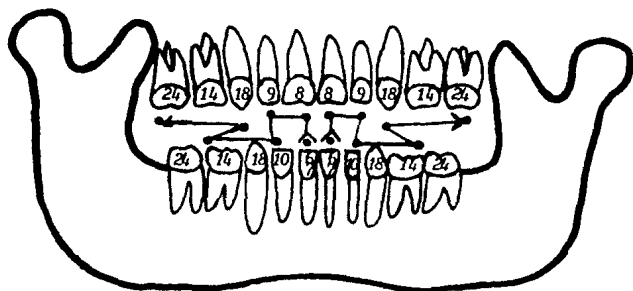


Fig. 2-1 Fechas de erupción en meses de los dientes temporales.

#### ERUPCION DE LOS DIENTES PERMANENTES.

Los dientes permanentes pueden ser de sustitución, aquellos que reemplazan un predecesor temporal (incisivos, caninos y premolares), o complementarios, los que hacen erupción por detrás del arco temporal (primero y segundo molares y, más tarde, con erupción muy elástica en cuanto a fecha, el tercer molar).

Los dientes de sustitución hacen su erupción simultáneamente con el proceso de resorción de las raíces de sus predecesores temporales. Este proceso de resorción tampoco está bien explicado y se atribuye a la acción de los osteoclastos y cementoclastos que aparecen como consecuencia del aumento en la presión sanguínea y tisular que impide la proliferación celular en la raíz y en el hueso alveolar, y facilita la acción osteoclástica. El aumento en la presión sanguínea y en los tejidos que rodean la raíz está favorecido por la presión del diente permanente en erupción. La resorción de las raíces de los temporales y la concomitante erupción de los permanentes no se hace dentro de un ritmo homogéneo sino por etapas, con períodos de evidente actividad seguidos por períodos de aparente reposo, con un año de intervalo entre cada grupo.

El primero que hace su erupción en el arco dentario es el primer molar a los 6 años de edad. Le siguen los incisivos centrales a los 7 años, y los laterales a los 8 años. El orden de erupción de los caninos y premolares es diferente en el arco superior y en el inferior. En el maxilar el orden más frecuente es: primer premolar a los 9 años; caninos a los 10 años y segundo premolar a los 11 años. En la mandíbula, por el contrario, el orden es: canino a los 9 años de edad; primer premolar a los 10 años, y segundo premolar a los 11 años (Fig. 2-2). Los segundos molares permanentes hacen su erupción a los 12 años, completándose en esta edad la dentición permanente y quedando por salir los terceros molares, que no tienen presión en su erupción, considerándose como normal entre los 18 y 30 años, aunque cabe mencionar que en muchos casos quedan incluidos en los maxilares por falta de espacio. El orden más común en la dentición permanente es el siguiente: Maxilar: 6-1-2-4-3-5-7; Mandíbula: 6-1-2-3-4-5-7.

Lo mismo que en la dentición temporal, sólo podemos señalar como anomalías de tiempo de los dientes permanentes los retrasos

o adelantos en la erupción que se aparten considerablemente de las fechas que se han indicado. Cuando el niño nace la calcificación de todos los dientes caducos está adelantado y ha principado la formación de las cúspides de los primeros molares permanentes.

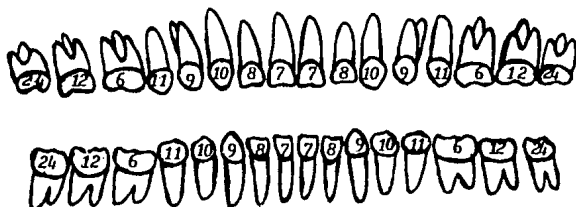


Fig. 2-2 Fechas de erupción en años de los dientes permanentes.

Cuando hacen erupción los primeros dientes temporales se ha terminado la calcificación de las coronas de los incisivos de leche y ha empezado la de las raíces; se adelanta la calcificación de los caninos y molares y la del primer molar permanente y aparecen los primeros puntos de calcificación de los incisivos centrales y de los caninos permanentes (Fig. 2-3).

Al año de edad se han formado las raíces de los incisivos deciduos, los cuales han terminado ya su erupción; comienza la erupción los primeros molares temporales y se termina la calcificación de las coronas de los caninos y molares temporales. La corona del primer molar permanente ha alcanzado la mitad de su desarrollo; progresa la calcificación de las coronas de los incisivos centrales permanentes y se aprecian ya los bordes incisales de los laterales y las cúspides de los caninos

permanentes (Fig. 2-4). A los 2 años está casi terminada la erupción de todos los temporales, se adelanta la calcificación de los temporales posteriores y se termina la formación de las raíces de los incisivos; avanza la calcificación de las coronas de incisivos, caninos y primeros molares permanentes y aparecen las cúspides de los primeros premolares (Fig. 2-5)

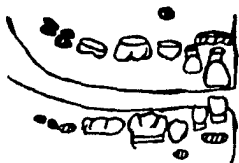


Fig. 2-3 Calcificación dentaria a los 6 meses.

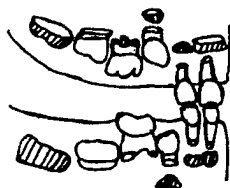


Fig. 2-4 Calcificación dentaria a los 12 meses.

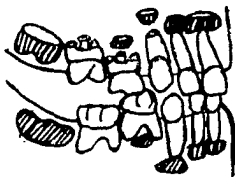


Fig. 2-5 Calcificación dentaria a los 2 años.

Cuando se completa la dentición temporal (2 a 3 años), se ha terminado ya la formación de las raíces de los dientes caducos, avanza la calcificación de las coronas de los incisivos, caninos, premolares y primeros molares permanentes (Fig. 2-6). La reabsorción de las raíces de los incisivos temporales está ya avanzada a los 5 años, cuando comienza la calcificación de las raíces de los incisivos y primeros molares permanentes y progresa la formación de las coronas de todos los dientes definitivos, a excepción del último molar (Fig. 2-7). Entre los 6 y 12 años se extiende el período de dentición mixta, a los 7 años empieza el reemplazo de los incisivos temporales por los permanentes y ya debe haber hecho erupción el primer molar permanente; en esta edad avanza la reabsorción de las raíces de los caninos y molares temporales simultáneamente con la calcificación de las coronas y raíces de todos los permanentes (Fig. 2-8). A los 9 años se observará que ya están en el arco dentario los incisivos y primeros molares y empieza la erupción de los primeros premolares superiores y de los caninos inferiores; han caído los incisivos temporales y se están perdiendo los caninos inferiores y los primeros molares temporales superiores; generalmente en esta edad empieza la calcificación de las cúspides de los terceros molares (Fig. 2-9).

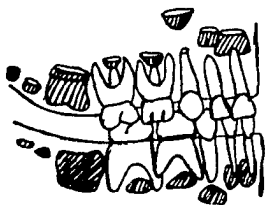


Fig. 2-6 Calcificación dentaria a los 3 años.

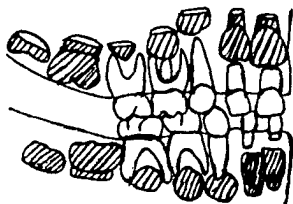


Fig. 2-7 Calcificación dentaria a los 5 años.

Al final de la dentición mixta (11 años) se ha terminado la calcificación de las coronas de los permanentes, se adelanta la formación del tercer molar y están terminando la calcificación las raíces de los caninos y de los premolares (Fig. 2-10). A los 12 ó 13 años debe estar terminada la erupción y calcificación de la dentición permanente (la excepción de los ápices de las raíces del segundo molar y las raíces del tercero), y los dientes habrán llegado a su posición de oclusión (Fig. - 2-11).

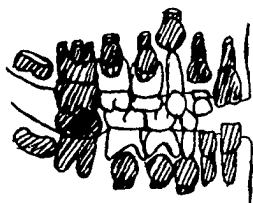


Fig. 2-8 Calcificación dentaria a los 7 años.

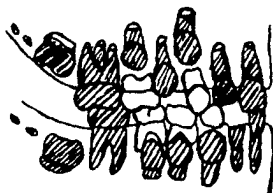


Fig. 2-9 Calcificación dentaria a los 9 años

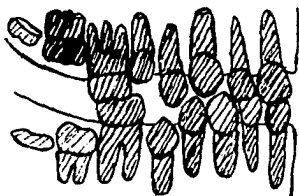


Fig. 2-10 Calcificación dentaria a los 11 años.

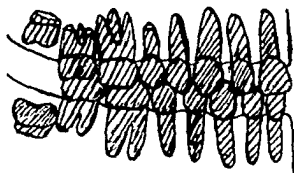


Fig. 2-11 Calcificación dentaria a los 13 años.

### DESARROLLO DE LOS ARCOS DENTARIOS Y DE LA OCLUSION

En el recién nacido el rodete alveolar tiene forma semicircular, la cual se mantiene también cuando hacen erupción los dientes temporales. en la dentición temporal es normal la presencia de espacios entre los incisivos, conocidos como espacios de crecimiento y dispuestos para que los permanentes que los van a sustituir encuentren un área suficiente para su correcta colocación; estos espacios tienen especial importancia en el cambio de dentición porque permiten el movimiento mesial de los dientes posteriores cuando hacen erupción los primeros molares permanentes, facilitando la colocación de éstos en posición normal de oclusión. No todos los niños presentan dichos espacios y esta modalidad puede considerarse como una variación normal. La falta de distemas puede ser debida a micrognatismo transversal del maxilar o a dientes de volumen mayor de lo normal (macrodoncia), aunque esta última anomalía es poco frecuente en la dentición temporal.

Durante la época de la primera dentición el ancho del arco dentario aumenta ligeramente entre los 4 y los 8 años, pero este aumento es muy pequeño, siendo nulo en algunos niños; el principal aumento del arco se hace de la misma manera en la dentición permanente. El aumento en sentido transversal es mayor en el maxilar que en la mandíbula y se observa, principalmente, cuando hacen erupción los incisivos y caninos permanentes, pero esto es debido a que los dientes permanentes adoptan una posición más inclinada hacia adelante que los temporales, los cuales tienen una posición casi vertical en relación con sus huesos basales.

La llamada longitud del arco, o sea el perímetro existente entre las caras distales de los segundos molares temporales a lo largo de la circunferencia del arco dentario, disminuye desde los  $2 \frac{1}{2}$  años (cuando hacen erupción los segundos temporales)

hasta los 6 años cuando hacen erupción los primeros molares permanentes; esta disminución parece ser más notoria en el arco inferior que en el superior porque los molares inferiores de los 6 años migran más acentuadamente hacia la parte mesial para poder quedar en posición adelantada en relación con los superiores y ocluir en posición normal. El arco puede acortarse también por causas locales como las caries proximales en los molares temporales y por la altura del paladar que aumenta durante el período de crecimiento.

### OCLUSION EN DENTICION TEMPORAL

Al describir la oclusión normal, tanto en la dentición temporal como en la permanente, nos referimos a la relación céntrica, que es la posición en que se colocan los dientes del arco inferior con respecto a los dientes del arco superior, ejerciendo la mayor presión sobre los molares y quedando en posición normal la articulación temporomandibular. En la dentición temporal cada diente del arco superior debe ocluir, en sentido mesiodistal, con el respectivo diente del arco inferior y el que le sigue (Fig. 2-12). Las excepciones a esta regla son los incisivos centrales inferiores que solamente ocluyen con los centrales superiores (por el mayor diámetro mesiodistal de la corona de éstos últimos), y los segundos molares inferiores. Generalmente, el arco temporal termina en un mismo plano formado por las superficies distales de los segundos molares temporales, pero puede haber un escalón por estar más avanzado el molar inferior o, inclusive, un escalón superior (relación de clase I) por mesogresión de todos los dientes superiores debido a succión del pulgar o a otras causas. En sentido vertical los dientes superiores sobrepasan la mitad de la corona de los inferiores o pueden cubrirla casi completamente, siendo éste último normal en la oclusión temporal. La posición normal de los incisivos temporales es casi -



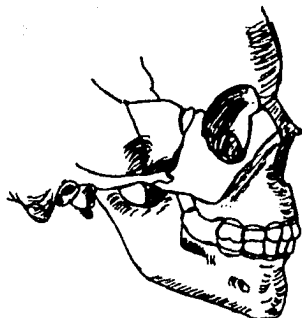

fig. 2-12 Oclusión normal mesiodistal en la dentición temporal.

perpendicular al plano oclusal; en sentido vestibulolingual los dientes superiores deben sobrepasar a los inferiores quedando las cúspides linguales de los molares superiores ocluyendo en el surco anteroposterior que separa las cúspides vestibulares de las linguales de los inferiores.

#### OCCLUSION EN DENTICION MIXTA

La dentición mixta se extiende desde los 6 hasta los 12 años, y es un período de particular importancia en la etiología de anomalías de la oclusión, puesto que durante estos años deben realizarse una serie de complicados procesos que conduzcan al cambio de los dientes temporales por los permanentes y se establezca la oclusión normal definitiva. Cuando los molares

temporales terminan en un mismo plano los primeros molares hacen erupción, deslizando sobre las caras distales de los segundos molares temporales, y llegan a colocarse en una oclusión cúspide con cúspide, que es normal en esta época, y que debe tenerse en cuenta para no confundirla con anomalías de la oclusión (Fig. 2-13). Con la exfoliación de los molares temporales los molares de los 6 años migran hacia mesial siendo mayor el movimiento del inferior y obtienen la relación de la oclusión normal definitiva; la cúspide mesiovestibular del primer molar superior debe caer en el surco que separa las dos cúspides vestibulares del primer molar inferior. Cabe señalar que si ha habido una mesogresión de los dientes superiores posteriores por succión del pulgar, interposición de la lengua, respiración bucal, retrognatismo inferior, prognatismo superior o cualquier otro factor etiológico, los molares de los 6 años se colocarán también en la misma relación y se establecerá una maloclusión de la clase II de Angle.

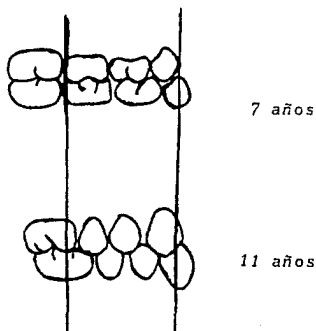


Fig. 2-13 Cambio de la oclusión de los primeros molares permanentes en dentición mixta y en dentición permanente.

Los incisivos inferiores permanentes se desarrollan en posición lingual con respecto a los temporales y llegarán a una posición normal de oclusión cuando caigan los temporales. Si la resorción de las raíces de los incisivos caducos se retrasa los permanentes hacen erupción en linguogresión, anomalía que se corrige espontáneamente con la extracción del temporal. La oclusión de los incisivos permanentes tiene una vestibuloversión más marcada que los temporales, y los superiores sólo deben cubrir el tercio incisal de la corona de los inferiores; ésto es debido al levantamiento de la oclusión ocasionado por la erupción de los primeros molares permanentes. Es más frecuente encontrar dificultades en la erupción de los incisivos laterales superiores que en los centrales; mientras que éstos suelen encontrar espacio sin problemas, los laterales pueden colocarse en rotación por falta de espacio suficiente entre los centrales y los caninos deciduos; también pueden estar en vestibuloversión por la presión ejercida en su raíz por la erupción del canino permanente; en este caso no es recomendable tratar de corregir esta vestibuloversión hasta que se adelante la erupción del canino.

En la mandíbula el que encuentra mayores dificultades por salir en último término es el segundo premolar (a excepción del segundo y tercer molares); puede quedar incluido por falta de espacio ocasionado por mesogresión del primer molar permanente como consecuencia de la pérdida prematura de molares temporales o porque el segundo molar se adelanta en su erupción y empuja hacia adelante la parte mesial del primer molar; en otras ocasiones, hace erupción en linguogresión y entonces es preferible esperar y hacer una simple extracción sin tener que intervenir en el hueso; la radiografía indicará la colocación exacta del bicúspide, por último, es importante también destacar la frecuencia con que este premolar está ausente congénitamente. En el maxilar el primer premolar suele colocarse sin inconvenientes, lo mismo el segundo cuando no

hay mesogresión del molar de los 6 años por pérdida de molas temporales o por presión del segundo molar, o en casos de macrodoncia, micrognatismo anteroposterior y, cuando estas dos anomalías de volumen están reunidas. El canino superior es el que más frecuentemente encuentra problemas de colocación por ser el último en hacer erupción en este sector y porque, además, tiene que recorrer un largo camino desde la parte superior del maxilar, donde empieza a formarse el germen, hasta llegar al plano de oclusión. En muchos casos queda incluido en el espesor del maxilar, teniéndose que recurrir a la extracción quirúrgica o al tratamiento ortodóntico que, por su larga duración y muchas posibilidades de fracaso, es uno de los que peor pronóstico tienen en Ortodoncia. Cuando el canino superior no queda incluido puede quedar en malposición, casi siempre en vestibuloingresión y mesoversión. Junto con el segundo bicúspide inferior son los dientes con mayores dificultades en su colocación en los arcos dentarios del hombre moderno.

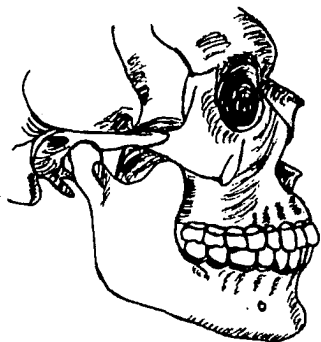#### OCCLUSION EN DENTICION PERMANENTE

Con la caída del último molar temporal termina la dentición mixta y se completa la permanente con la erupción del segundo molar definitivo. La posición de los molares antes de su erupción es distinta en la mandíbula y en el maxilar; las coronas de los molares permanentes superiores están dirigidas en distoversión dentro de la tuberosidad del maxilar e irán descendiendo a medida que avanza la erupción hasta adquirir una posición vertical; en la mandíbula las coronas están en mesoversión y se enderezan cuando hacen erupción los molares inferiores y quedan en oclusión con los superiores. Los segundos molares no encuentran problemas en su colocación en la mayoría de los casos, y los terceros molares no tienen edad fija para hacer erupción y casi siempre lo hacen después de

la época en que se realizan los tratamientos de ortodoncia. Se ha observado que la erupción de los terceros molares puede causar anomalías de posición y dirección de los dientes anteriores, en el adulto, porque se rompe la línea de puntos de contacto entre los dientes, generalmente a nivel de los caninos. Sin embargo, su importancia etiológica está muy discutida y es recomendable hacer un estudio muy cuidadoso antes de proceder a la extracción de los terceros molares.

La forma de los arcos dentarios pasa de semicircular, en la dentición temporal, a elíptica, en la dentición permanente, por la erupción de los molares definitivos. La parte anterior del arco permanente que corresponde al arco temporal predecesor no tiene mayor variación y su aumento en sentido transversal es muy pequeño, debido a variaciones en la posición de los dientes y no a verdadero crecimiento óseo. En sentido mesiodistal cada diente del arco superior debe ocluir con el respectivo del arco inferior, y el que le sigue, con la excepción del incisivo central inferior que sólo ocluye con su antagonista, y del tercer molar superior que sólo ocluye con el tercer molar inferior (Fig. 2-14). Los últimos molares deben ocluir con sus caras distales en un mismo plano; en sentido vertical, los dientes superiores deben cubrir, más o menos, el tercio incisal de los inferiores. Los arcos dentarios permanentes no son planos, sino que describen una curva abierta hacia arriba (curva de Spee); en dirección vestibulolingual los dientes del arco superior sobrepasan por vestibular a los inferiores y, por consiguiente, las cúspides palatinas de los superiores deben ocluir en los surcos anteroposteriores que separan las cúspides vestibulares de las linguales de los inferiores (Fig. 2-15). Esta oclusión normal del hombre moderno es distinta, como lo ha observado Begg, a la del hombre de la Edad de Piedra, en la cual, por la continua abrasión de las superficies oclusales y proximales provocada por las mayores necesidades masticatorias, se producía una oclusión borde a

*borde de los incisivos, y las cúspides de premolares y molares eran sólo transitorias transformándose en una superficie masticatoria plana, esta abrasión era también normal en la dentición temporal.*



*Fig. 2-14 Oclusión normal mesiodistal en la dentición permanente.*

borde de los incisivos, y las cúspides de premolares y molares eran sólo transitorias transformándose en una superficie masticatoria plana, esta abrasión era también normal en la dentición temporal.

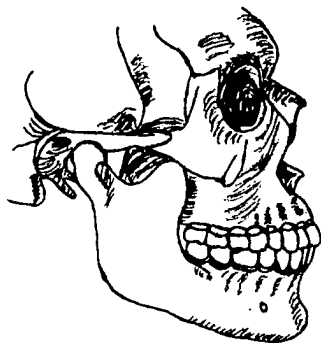

Fig. 2-14 Oclusión normal mesiodistal en la dentición permanente.

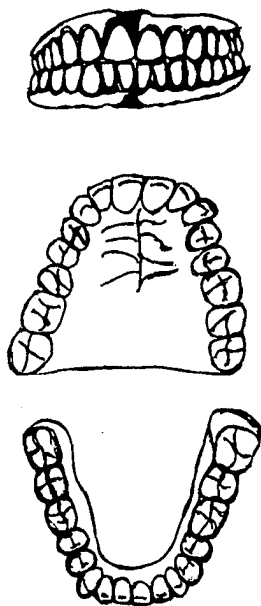


Fig. 2-15 Oclusión y Arcos Dentarios en dentición permanente.



### EVOLUCION DEL APARATO MASTICATORIO HUMANO

Es fundamental tener presentes los principales hechos del desarrollo filogenético del hombre para poder comprender mejor los problemas que ha dejado en la dentición humana la evolución durante miles de años. Una de las entidades clínicas con que se enfrenta más comúnmente el ortodoncista, hoy en día, es la desproporción entre el número y el tamaño de los dientes con el volumen disponible para su colocación en los huesos basales de los maxilares en que están implantados. Estas desproporciones pueden fluctuar entre aquellas anomalías caracterizadas por pequeñas irregularidades dentarias, como ligeras rotaciones, ingresiones de caninos superiores, etc., hasta las grandes anomalías de posición y dirección de los dientes, prognatismos alveolares, apiñamientos de la región incisiva, etc. Pero tanto en los casos leves, como en los casos graves, lo que estamos afrontando es el resultado de la evolución del aparato masticatorio que, a lo largo del tiempo, ha ido cambiando en la forma y función de sus componentes, reduciéndose su potencial y permaneciendo, al mismo tiempo - otros elementos sin cambios tan aparentes. La consecuencia directa es que sean tan frecuentes las anomalía dentarias y, por consiguiente, las maloclusiones en el hombre actual por falta de relación entre el número de dientes con el tamaño de los maxilares en que deben alojarse.

### DESARROLLO FILOGENETICO DE LA DENTICION

Los dientes conoides de los reptiles sufrieron cambios de importancia en su forma y en la disposición en que estaban colocados en los maxilares, destacando la importancia de la aparición paulatina del alveolo que debe alojar al diente respectivo y que ya se observa en los primeros reptiles, para alcanzar su mayor desarrollo en las especies intermedias entre

los reptiles y los mamíferos. Varias teorías tratan de explicar el origen de la dentición de los mamíferos, siendo las más importantes las siguientes:

- 1) Teoría de la Concrecencia. La forma de la dentición de los mamíferos proviene de la unión de uno o más dientes conoides (reptiles), siendo cada cúspide con su respectiva raíz el resultado de la transformación de un diente conoide individual.
- 2) Teoría divulgada por Gregory (la más aceptada hoy día). Cada componente de la dentición de los mamíferos proviene de un sólo diente conoide de los reptiles por progresiva diferenciación y aumento de las raíces y de las cúspides de las coronas.
- 3) Teoría que explica la dentición de los mamíferos como proveniente de dientes primitivos polituberculados que se han reducido en número y condensado en su forma.

También ha cambiado el número de dientes desde los mamíferos primitivos debido a las menores necesidades masticatorias consecutivas a dietas más blandas. Sin embargo, la reducción en el número de dientes se encuentra ya en los primates alcanzando un número muy similar al del hombre actual y llegando a ser el mismo en los prehomínidos que vivieron hace cerca de dos millones de años.

Los mamíferos primitivos presentaban la siguiente fórmula dentaria:

$$I: \frac{3}{3}; C: \frac{1}{1}; Pm: \frac{4}{4}; M: \frac{3}{3}; = \frac{11}{11} \times 2 = 44$$

En los antropomorfos, en el hombre primitivo y en el hombre moderno la fórmula se ha reducido en la siguiente manera:

$$I: \frac{2}{2}; C: \frac{1}{1}; Pm: \frac{2}{2}; M: \frac{3}{3}; = \frac{8}{8} \times 2 = 32$$

Con la evidencia de la reducción sufrida hasta hoy y con los problemas de erupción de los terceros molares y la relativa frecuencia con que se observa la falta de formación de los la terales y segundos premolares, no es aventurado suponer que la fórmula dentaria del hombre del futuro llegará a ser la si guiente:

$$I: \frac{1}{1}; C: \frac{1}{1}; Pm: \frac{1}{1}; M: \frac{2}{2}; = \frac{5}{5} \times 2 = 20$$

**CAPITULO III.**  
**ANALISIS DE DENTACION MIXTA**

**EXAMEN ORTODONCICO**

1. *Considere la salud general, aspecto y actitud*
2. *Examine los rasgos faciales externos*
  - a) *Posición y postura de los labios*
  - b) *Color y textura de los labios*
  - c) *Método de respiración*
  - d) *Perfil del tejido blando*
  - e) *Deglución*
3. *Analice la forma facial*
4. *Describa los rasgos intra-bucal*
  - a) *Encías*
  - b) *Pilar de las fauces y garganta*
  - c) *Lengua*
  - d) *Número de dientes*
  - e) *Tamaño de los dientes*
  - f) *Secuencia y posición de los dientes en erupción*
  - g) *Dientes individuales en malposición*
  - h) *Relaciones oclusales de los dientes*
5. *Clasifique la oclusión*
6. *Modelos dentales de registro*
7. *Registros radiográficos*

8. Relaciones del tamaño dentario y espacio disponible durante la dentición mixta (análisis de dentición mixta).

1. CONSIDERE LA SALUD GENERAL,  
ASPECTO Y ACTITUD

*El primer paso en cualquier examen ortodóncico es formarse una idea general del estado de salud del paciente, aspecto físico y actitud hacia la ortodoncia. En realidad, el examen debe comenzar en el momento en que se ve al paciente por primera vez. con frecuencia, es posible aprender mucho respecto a su aspecto general, estatura, actitud, y la relación padre-hijo, cuando entra al consultorio y se sienta. El niño con una historia clínica extensa, a una experiencia odontológica previa desafortunada, puede estar indebidamente aprensivo. La primeras preguntas sirven no solamente para informar al examinador, sino para tranquilizar al niño. Pueden hacerse preguntas generales respecto a la salud y enfermedades pasadas y relacionarlas.*

*Es de especial interés para el odontólogo los datos sobre alergias y trastornos nasorespiratorios crónicos.*

2. EXAMINE LOS RASGOS FACIALES  
EXTERNOS

*El paciente debe ser sentado en el sillón de manera que su columna esté erecta y la cabeza colocada bien sobre la columna vertebral. El plano de Frankfurt debe ser paralelo al piso.*

**a) Posición y postura de los labios:**

*La postura y los labios se estudia mejor durante la - postura normal de la cabeza y la mandíbula. Normal - mente, los labios se encuentran uno con otro en una relación no forzada a nivel del plano oclusal. Palpe los labios para asegurarse si tienen igual tono y desarrollo muscular.*

*Estudie el papel de cada labio durante la deglución inconsciente.*

**b) Color y textura de los labios:**

*Cuando un labio es de color, o textura diferente del otro, hay una razón. Si por ejemplo, el labio inferior descansa de los incisivos superiores durante una deglución, suele ser más rojo, más grueso y probablemente más húmedo y liso.*

*Cuanto menos activo el labio superior, más frecuentemente está cuarteado y tiene color más claro.*

**c) Método de respiración:**

*Es más fácil estudiar el método de respiración mientras el paciente no se da cuenta que está siendo observado. Los labios del respirador bucal está separados en descanso para permitirle respirar, mientras que los labios del respirador nasal se mantiene ligeramente juntos. Después de una impresión general del método de respiración, pídale al paciente que haga una inspiración profunda y luego expire.*

*La mayoría de los niños, al recibir esa orden inspirarán por la boca, aunque un ocasional respirador nasal inspirará por la nariz con los labios levemente*

cerrados. Luego dígame al paciente que junte los labios e inspire profundamente por la nariz. Un niño que es respirador nasal normal tiene buen control reflejo de los músculos alares, que controlan el tamaño y forma de las narinas externas durante la respiración. Por lo tanto, el respirador nasal dilata las narinas externas reflejamente durante la inspiración.

**d) Perfil del tejido blando:**

La observación de los rasgos faciales superficiales en descanso y en acción, complementan mucho nuestro conocimiento de las relaciones oclusales y las posiciones de los dientes. Las malposiciones dentarias extremas, raramente se ven sin desequilibrios musculares que las acompañan.

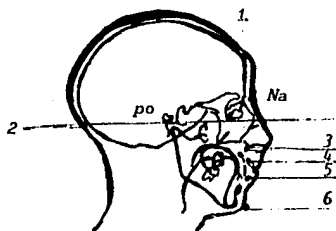
**e) Deglución:**

Es importante saber cómo traga el paciente. Observe al paciente tragar inconscientemente, notando si los labios se contraen. Luego; coloque suavemente un espejo bucal o un bajalenguas sobre el labio inferior, y pídale que trague. Las degluciones normales se completan (dientes juntos), mientras las degluciones con dientes separados son inhibidas, ya que en estas las contracciones de los labios inferiores y el mentoniano son necesarias. Palpan el músculo temporal durante las degluciones indicadas de saliva o una pequeña cantidad de agua, quienes degluten con los dientes juntos, deben contraer este músculo para elevar la mandíbula y mantener los dientes en oclusión; quienes tragan con los dientes separados no tienen que contraer el músculo de la mandíbula.

### 3. ANALICE LA FORMA FACIAL

Una apreciación de la forma facial es de absoluta necesidad aun para el análisis más corto.

El análisis de forma facial relaciona las partes de la cara a dos planos, el de Frankfurt y el Nasión. Este, análisis no da respuestas; simplemente, hace más fácil para el clínico identificar cualquier malrelación marcada de las partes, y formular las preguntas más críticas antes de comenzar el tratamiento.



1. Plano Nasión
2. Plano Frankfurt
3. Punto Mediofacial
4. Punto Alveolar superior
5. Punto alveolar inferior
6. Mentoniano

Puntos de referencia del análisis de la forma facial, el punto mediofacial es análogo al punto A cefalométricos y puede ser calculado usando el ala de la nariz. El punto alveolar superior es análogo al prosthion superior y se encuentra en la punta gingival, entre los incisivos centrales superiores. El punto alveolar inferior, análogo al prosthion inferior cefalométrico, se encuentra en la punta gingival entre los incisivos inferiores. La punta del mentón es el punto más protrusivo de la piel que cubre el mentón.



4. **DESCRIBA LOS RASGOS  
INTRA-BUCALES**

---

a) **Encías:**

*Las lesiones gingivales localizadas pueden ser sintomáticas de oclusión traumatógena, higiene bucal pobre, erupción demorada de dientes permanentes, hiperactividad del músculo mentoniano, respiración bucal, etc. El aspecto y salud de los tejidos gingivales es un índice de salud periodontal.*

b) **Pilar de las fauces y garganta:**

*La salud bucal está estrechamente relacionada con las condiciones faríngeas amígdalas inflamadas, hipertróficas o infectadas, pueden dar origen a alteraciones en la postura de la lengua. Postura de la mandíbula, o reflejos de deglución.*

c) **Lengua:**

*El estudio de la actividad lingual es difícil, porque la Lengua no suele ser claramente visible. como la mayoría de las funciones linguales están bien sincronizadas con los músculos peribucales y los de la masticación, la función anormal en uno resultará en la función anormal asociativa o acomodaticia en los otros. cuando los labios son separados por un espejo bucal o los carrillos se retiran con retractores, para ver mejor la boca, la actividad lingual normal es inhibida y no puede ser observada. Desde un punto de vista ortodóncico, son quizá más importantes otras consideraciones, aparte del color y la textura, por ejemplo, su tamaño relativo, su posición postural y su papel y posiciones en varias funciones reflejas.*

- (1) Estudie la postura de la lengua mientras la mandíbula está en su posición normal. A veces, ésto puede hacerse si los labios están separados.
- (2) Observe la lengua durante diversos procedimientos de deglución inconsciente.

**d) Número de dientes:**

Por extraño que puede parecer, el no contar los dientes es un error común. El conteo debe incluir no sólo los dientes que se ven, sino de lo que se están desarrollando -o no- dentro de los maxilares, hay que mencionar especialmente la determinación de la ausencia congénita de dientes. La referencia a los datos nos ayuda a determinar la ausencia congénita de dientes. Por ejemplo si un chico de 8 años no ha comenzado a calcificar su tercer molar inferior, la región debe ser estudiada regularmente con radiografías, porque el valor promedio inicia la calcificación del tercer molar inferior a los 7 años.

**e) Tamaño de los dientes:**

Como todas las otras formas biológicas, los dientes vienen en tamaños diferentes. Desde un punto de vista ortodóncico, la medición más importante es la del ancho mesiodistal. El calibre para medir dientes o un calibre Boley que ha sido reducido de tamaño, brinda un método sencillo y exacto para hacerlo.

El problema del tamaño dentario y la maloclusión es siempre relativo, ya que dientes que se acomodan bien en una boca están apiñados en otra.

**f) Secuencia y posición de los dientes en erupción:**

*Siempre se debe comprobar las aplicaciones a la terapia de la secuencia de erupción que muestra el paciente. Ciertas secuencias tienden a acortar el perímetro del arco. No hay que suponer que ninguna secuencia dada de desarrollo será la secuencia exacta de emergencia en la boca.*

**g) Dientes individuales en malposición:**

*Las malposiciones de los dientes deben ser determinados de acuerdo a un estado de desarrollo, no por su posición final en la línea del arco. Por ejemplo los caninos superiores suelen erupcionar alto en el proceso alveolar, apuntar hacia mesial y labial, y parecer un poco desagradables al paciente y al padre. Esa posición es normal, solamente si hay espacio adecuado en el arco para el diente, y si el examinado puede visualizar esta posición como parte de la erupción normal. Más tarde, la misma posición es una malposición.*

## SECUENCIA ERUPTIVA.-

## TEMPORALES:

8.7	7.1	6.8	5.2	6.5	(promedio de
5	4	3	2	1	metro M-D).

Frecuencia eruptiva

4	3	5	2	1
9.9	7.9	5.9	4.6	3.9

## PERMANENTES:

8.5	6.6	7.8	6.9	6.6	7	(promedio
2	3	6	4	5	1	de diáme-
						metro M-D)

Frecuencia eruptiva

2	3	4	5	6	1
53	5.9	5.7	7	7	7

#### **h) Relaciones oclusales de los dientes:**

Con la mandíbula en la posición retraída de contacto, o la posición oclusal ideal, las relaciones oclusales de los dientes deben considerarse en detalle, comenzando en un lado en la región molar y avanzando alrededor del arco hacia el lado opuesto. (1) Note el engranaje cuspídeo preciso de cada uno de los dientes posteriores, y si ese engranaje es simétrico. (2) Determine en forma precisa la relación anteroposterior de los molares y caninos, determine cualesquiera razones para la diferencia entre sus engranajes cuspídeos. (3) Estudie los efectos de los dientes permanentes inclinados y rotados. (4) Mida las relaciones incisales, verticales y horizontales. (5) Observe cualquier falta de topes oclusales, como una mordida abierta, y encuentre una explicación para su existencia. Hay dos definiciones de mordida abierta de uso ortodóncico corriente. La primera define mordida abierta como la ausencia de superposición incisal; la segunda, define mordida abierta como la ausencia de un tope oclusal. Es muy importante usar la última definición. Algunos casos. Por ejemplo, la Clase II división 1, puede mostrar superposición incisal y lo que aparece una falta de contacto incisal intermaxilar sin importancia.

Sin embargo, a medida que prosigue el tratamiento, los incisivos son retraídos el plano oclusal es nivelado, y la mordida abierta se hace más evidente. En esos casos, la retracción incisal se inmiscuye en el espacio funcional de la lengua, acentuando con el tratamiento una malposición que existía, y no fue diagnosticada al comienzo.

## 5. CLASIFIQUE LA OCLUSION

No basta clasificar la oclusión sólo sobre la base de la relación del primer molar permanente, el perfil debe ser clasificado, observada la relación canina, estudiada la relación incisiva, lo mismo que la posición de la dentadura con sus bases. etc.

## 6. MODELOS DENTALES DE REGISTRO

Los modelos dentales de registro son una de las fuentes más importantes de información para el odontólogo que hace tratamiento ortodóncico. Los detalles técnicos de la toma de impresión, vaciado y recorte.

**Impresiones ortodóncicas:** Hay que tener a mano una amplia selección de cubetas, para poder elegir la adecuada que, con un mínimo de dobleces, permita espacio correcto para los dientes y los tejidos blandos. El alginato es un material satisfactorio de impresión para modelos de registro ortodóncicos.

Cuando los dientes están en malposición extrema, o el arco tiene forma anormal, es útil agregar cera blanda a la cubeta. Por ejemplo, a menudo es necesario aumentar la porción palatina de la cubeta cuando la bóveda es angosta y alta, o puede agregarse cera al flanco labial de la cubeta para llevar el material de impresión bien alto al vestíbulo.

Los puntos siguientes pueden ayudar en la toma de impresiones ortodóncicas correctas en niños:

**A)** Siempre usar el tamaño exacto de cubeta requerido

- B)** Agregar cera donde se necesite para asegurar una impresión completa de las estructuras de soporte.
- C)** Mezclar el material de impresión en las proporciones sugeridas por el fabricante. No batir aire en el material de impresión, como cuando se mezcla masa para torta. Alisar el material contra el costado de la taza con el lado plano de la espátula.
- D)** Hacer que el paciente se enjuague bien la boca antes de tomar la impresión.
- E)** Sentar al paciente derecho, con el plano ojo-oreja paralelo al piso.
- F)** Cuando se toma la impresión superior, cerrar con la cupeta la parte posterior del paladar para que el exceso de material sea destruido en el vestíbulo labial y no hacia la garganta. Para la impresión superior, colocarse detrás del paciente y mantener el nivel de la cupeta con el plano oclusal.
- G)** Cuando se toma la impresión inferior, rotar la cubeta en la boca, manteniéndola paralela con el plano oclusal. Hacer que el paciente saque la lengua para empujar cualquier exceso de material hacia adelante. Mantener la cubeta en posición colocando cada dedo índice sobre la parte oclusal de la cubeta y cada pulgar debajo de mandíbula.

Algunos prefieren correr la porción anatómica de los modelos en yeso piedra blanco y la porción artística, o base, en yeso blanco-nieve. Aunque esto hace más durables los dientes en los modelos habrá una diferencia de color entre los materiales. Modelos realizados con una mezcla espesa de yeso blanco-nieve serán lo suficientemente fuertes para

*el manipuleo habitual.*

*Una base es una necesidad para modelos ortodóncicos correctos. Ayuda a la correcta articulación de los dientes y - los protege de roturas.*

*Si se va a usar el recortador de modelos, el método si - guiente es satisfactorio.*

- a) Después que han sido corridas las porciones anatóni - cas y el yeso ha alcanzado por lo menos su fraguado inicial, se centra el modelo en formadores de base - grandes llenos con yeso que ha comenzado a fraguar.*
- b) Después que la base ha endurecido, retirar los mode - los de los moldes y desgastar la base del modelo de manera que sea paralela al plano oclusal.*
- c) Se desgasta ahora la parte de atrás del modelo supe - rior en ángulo recto al rafe medio y a la parte supe - rior de la base preparada como en el paso b.*
- d) Luego se desgastan los costados simétricamente en - ángulos rectos a la parte superior de la base y más o menos paralelos a la línea de las cúspides bucales.*
- e) Es convencional desgastar la porción anterior en for - ma de "V" con el vértice coincidente con la línea media y los costados reflejando la forma del arco.*
- f) Articular ahora los dos modelos por medio de una mor - dida de cera e invertirlos de manera que la base del modelo superior esté hacia abajo en la platina del recortador. Mover los modelos articulados contra la rueda del recortador, de manera que la parte de atrás del modelo inferior se desgasta en un plano con la*



parte de atrás del modelo superior previamente preparado.

- g) Colocar el modelo inferior dar vuelta sobre la porción posterior recién preparada y desgastar la base, haciéndola paralela a la del superior y al plano oclusal.
- h) Preparar los costados del modelo inferior paralelos a los segmentos bucales (como en d) y perpendiculares a la parte de abajo de la base.
- i) Es convencional redondear la porción frontal del modelo inferior, de manera que la curva se aproxime al arco dentario.
- j) Articular los modelos otra vez, desgastando las esquinas posteriores para formar segmentos cortos, uniendo los costados y la parte de atrás por dos ángulos obtusos.

## 7. REGISTROS RADIOGRAFICOS

### A) Estudio periapical intra-bucal:

El estudio periapical es una necesidad para cualquier diagnóstico ortodóncico, de él puede conocerse la secuencia de erupción, ausencia congénita de dientes, anomalías de dientes supernumerarios, progreso en el desarrollo dentario.

### B) Proyecciones maxilares laterales:

Las proyecciones maxilares laterales son especialmente útiles durante la dentición mixta, ya que muestran la relación de los dientes entre sí y con su hueso de

soporte, mejor que cualesquiera otras proyecciones ra  
diográficas.

También son útiles para observar el estado de desarro  
llo y las posiciones relativas de erupción de los -  
dientes individuales.

**C) Radiografías panorámicas:**

En las recientemente populares radiografías panorámi-  
cas, se puede 1) visualizar, en una película, las re-  
laciones de ambas denticiones, ambos maxilares y am-  
bas articulaciones temporomandibulares, 2) estudiar  
el estado de desarrollo relativo de los dientes y la  
reabsorción progresiva de los dientes primarios y 3)  
descubrir lesiones patológicas. Tal como se toma co-  
rrientemente. La radiografía panorámica muestra agran  
damiento diferencial y, por lo tanto, no puede usarse-  
para la mayoría de las "Mediciones cefalométricas".

**D) Cefalograma oblicuo:**

La toma cefalométrica oblicua es de uso especial en  
el análisis de dentición en desarrollo, ya que combi-  
na la mayoría de las ventajas de la toma maxilar late  
ral, el estudio periapical intra-bucal y la radiogra-  
fía panorámica, más un registro cefalométrico estanda  
rizado que posibilita mediciones de tamaño óseo, movi -  
mientos eruptivos.

**E) Fotografías:**

Las fotografías intra y extra-bucales estandarizadas  
son suplementarias de los otros datos diagnósticos,  
los padres y los pacientes pueden interpretar habitual  
mente las condiciones y cambios durante el tratamiento  
mejor en fotografías que en modelos. Las fotografías sir  
ven también para registrar cambios en la aparatología du -  
rante el tratamiento.

**8. RELACIONES DEL TAMAÑO DENTARIO  
Y ESPACIO DISPONIBLE DURANTE  
LA DENTICION MIXTA (ANALISIS  
DE LA DENTICION MIXTA)**

---

*El propósito del análisis de la dentición mixta es evaluar la cantidad de espacio disponible en el arco para los dientes permanentes de remplazo y los ajustes oclusales necesarios.*

*Para completar un análisis de la dentición mixta, deben tomarse en consideración tres factores: (1) los tamaños de todos los dientes permanentes por delante del primer molar permanente (2) el perímetro del arco y (3) los cambios esperados en el perímetro del arco que pueden ocurrir durante el crecimiento y desarrollo.*

*Se han sugerido muchos métodos de análisis de dentición mixta; sin embargo, todos caen en dos categorías estratégicas: (1) aquellos en que los tamaños de los caninos y premolares no erupcionados son calculados de mediciones de la imagen radiográfica y (2) aquellos en los que los tamaños de los caninos y premolares se derivan del conocimiento de los tamaños de los dientes permanentes ya erupcionados en la boca.*

*A continuación se presentan tres métodos para el análisis de la dentición mixta.*

**1er. Método: RADIOGRAFICO**

**2do. Método: DE LA FORMULA:**

$11 + \frac{x}{2}$  Para superior

$10 + \frac{x}{2}$  Para inferior

(El valor de  $x$  es la suma de la distancia mesio-distal de los 4 dientes anteriores inferiores permanentes; y el resultado de las fórmulas nos dará la distancia, mesiodistal de 345 superiores y 345 inferiores).

**3er. Método: DE LA TABLA:**

**Primer Método: RADIOGRAFICO**

**Pasos:**

**1er. paso:** Se realiza historia clínica del paciente.

**2do. paso:** Se toman modelos de estudio superior e inferior, porque en ellos se tomarán las medidas de Espacio Oseo; que nos da la distancia tomada de mesial del 1er. molar permanente a mesial del 1er. molar permanente del lado opuesto pasando por el centro del proceso.

Y de igual manera se medirán, el central y lateral permanente del lado derecho, y el central y lateral permanente del lado izquierdo.

**3er paso:** Debemos de conocer la medida, mesio-distal de los dientes permanentes por erupcionar en el espacio comprendido en mesial de 1er. molar a mesial del 1er. molar del lado opuesto

Pero nos encontramos con el obstáculo de que

el canino, 1er., premolar, y el 2o. premolar no han erupcionado. Para salvar este - obstáculo nos vamos a valer del método radiográfico. El cual nos va a proporcionar la me di da mesiodistal de dichos dientes.

**Procedimiento:**

Medir el primer molar permanente como pieza control, en - el modelo de yeso y después medirlo en la radiografía, al igual que los gérmenes de premolares y caninos, si en el modelo nos da una medida mayor (del primer molar permanente) que en la radiografía entonces sumamos la diferencia a la medida de los gérmenes de premolares y canino, si la medida es menos entonces se resta la diferencia.

Cuando no halla germen dentario de un lado, se tomará la medida del lado opuesto.

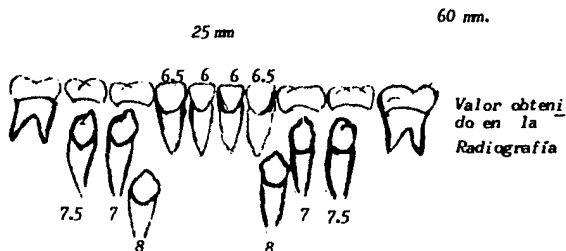
Se miden en el modelo de yeso cada uno de los 4 dientes - anteriores permanentes, y después se sumarán con el total del 1er. premolar, 2o. premolar y canino.

A esta medida se le resta la medida dental y así sabremos el espacio disponible para que erupcionen los dientes permanentes.

**Ejemplo:**

**Datos:**

Medida ósea; del mesial del 1er. molar permanente a me - sial del primer molar permanente del lado opuesto:



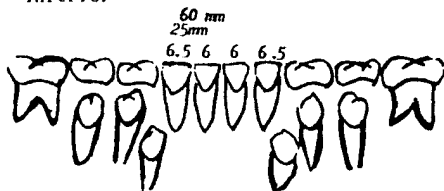
**Se suman las cantidades:**

- 22.5 es la suma de los gérmenes del 1er. premolar 2o. premolar  
22.5 y canino
- + 22.5 es la suma de los gérmenes del 1er. premolar 2o. premolar  
y canino del lado opuesto.
- 25.0 es la suma de las medidas de los 4 dientes anteriores infe-  
riores permanentes.
- 70.0 mm es la suma mesio distal de los dientes permanentes

**Concluyendo:**

60. mm de hueso
- 70. mm es la medida dental
- 10. mm
- 44. mm de migración mesial
- R= -14. mm significa que nos falta hueso.

**Ejemplo: Inferior**



El procedimiento es el mismo que el del superior, la medida ósea es de 60 mm.

$$10 + \frac{x}{2} = 10 + \frac{25}{2} = 12.5 = 10 + 12.5 = 24.5 \text{ mm.}$$

- 24.5 = es la medida de canino 1er. premolar y 2o. premolar permanentes. Mesio distal de una lado.
- + 25.0 = es la suma MD de central y lateral de un lado y central y lateral del otro lado.
- 24.5 = es la suma MD de canino 1er. premolar y 2o. premolar permanentes del lado opuesto.
- 74.0 = es la medida dental
- 60.0 = es la medida ósea
- 14.0 mm
- 4.0 mm de migración mesial
- 10.0 mm (nos dá como resultado)

**Segundo Método: DE LA FORMULA****Procedimiento:**

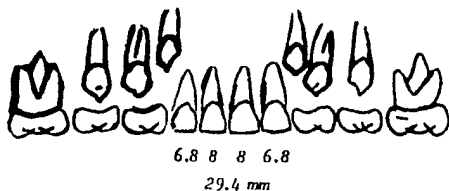
Para obtener el resultado de la suma mesiodental de el canino el 1er. premolar y 2o. premolar, superior se emplea la siguiente fórmula para superior.

$$11 + \frac{x}{2}$$

Para obtener el resultado de la suma mesio-distal del ca-nino, el 1er. premolar y 2o. premolar, inferiores se em-plea la siguiente fórmula.

$$10 + \frac{x}{2}$$

Recordando que la fórmula nos proporciona la suma mesio-distal de canino y premolares de cada lado.

**Ejemplo:**

El valor de x nos la dá la suma de los cuatro dientes an-teriores permanentes.

$$11 + \frac{x}{2} = 11 + \frac{29.2}{2} = 11 + 14.6 = 25.6 \text{ mm}$$

25.6 es la medida mesio distal de canino, 1er. premolar y



2o. premolar, de cada lado, y a ésto se le sumará - la medida mesio distal de los 4 dientes anteriores permanentes, y al resultado se le restará la medida ósea que es de 70 mm.

$$\begin{array}{r}
 25.6 \\
 + 29.4 \\
 \hline
 25.6 \\
 80.4 \\
 - 70.0 \\
 \hline
 10.4 \text{ mm} \\
 - 3.0 \text{ mm de migración mesial} \\
 \hline
 7.4 \text{ mm (nos dá como resultado)}
 \end{array}$$

Tercer Método: DE LA TABLA.

Valor MD

3451 21 21.3 21.5 21.8 22.1 22.4 22.6 22.9 23.2 23.5 23.7 24

Valor MD

2 1112 19.5 20 20.5 21 21.5 22 22.5 23 23.5 24 24.5 25

Valor MD

3451 20.5 20.8 21 21.4 21.7 22 22.3 22.6 22.9 23.9 23.5 23.8

Ejemplo:

El valor mesio-distal del lateral y central del lado derecho y central y lateral del lado izquierdo es igual a - 25mm, se compara con la tabla y el valor más cercano es 25 exáctamente, entonces para obtener la medida mesio-distal del canino, 1er. premolar y el 2o. premolar, superiores

nos basamos en el número que está inmediatamente por arriba de 25 y en este caso es de 24mm.

Para el valor mesio-distal de canino y el 1er premolar y el 2o. premolar inferiores, nos basaremos en el número que está abajo de 25 mm y este será 23.8. Después de esto se procede a hacer la operación necesaria.

**Valores para superior:**

- 24.0 mm = a la suma de canino, 1er. premolar, 2o. premolar superior de un lado  
 + 25.0 mm = a la suma de los 4 dientes anteriores superiores permanentes.  
24.0 mm = a la suma de canino y 1er premolar, 2o. premolar superior de el lado contrario.  
 75.0 mm = a la medida dental

La medida ósea es = 70mm. A esto se le restará la medida dental.

$$\begin{array}{r}
 73.0 \text{ mm} \\
 - \underline{70.0 \text{ mm}} \\
 3.0 \text{ mm} \\
 - \underline{3.0 \text{ mm}} \text{ de migración mesial} \\
 0.0 \text{ mm (Nos dá como resultado)}
 \end{array}$$

**Valores para inferior:**

Es el mismo procedimiento que en el superior.

23.8 mm = a la suma de canino, 1er. premolar y 2o. premolar inferiores.

+ 25.0 mm = a la suma de los cuatro dientes inferiores permanentes

23.8 mm = a la suma de canino y 1er. premolar y 2o. premolar inferior de lado contrario.

72.6 mm = a la medida dental

La medida ósea es de 60 mm.

$$\begin{array}{r} 72.6 \text{ mm} \\ - 60.0 \text{ mm} \\ \hline 12.6 \text{ mm} \\ - \end{array}$$

4.0 mm migración mesial

8.6 mm (Nos dá como resultado).

#### CAPITULO IV

### ETIOLOGIA DE LAS MALOCLUSIONES

*Para conocer o poder entender en realidad lo que es la etiología de las maloclusiones, debemos tener conocimiento de cual es la oclusión normal. Por lo pronto debemos comenzar por saber que, la posición de los dientes dentro de los maxilares y la forma de la oclusión son determinados por procesos del desarrollo que actúan sobre los dientes y sus estructuras asociadas durante los periodos de formación, crecimiento y modificación posnatal.*

*La oclusión dentaria varía entre los individuos, según el tamaño y forma de los dientes, posición de los mismos, tiempo y orden de la erupción, tamaño y forma de las arcadas dentarias y patrón de crecimiento craneofacial. El conocimiento de la oclusión no sólo se debe de referir a la descripción morfológica; penetra en la naturaleza de las variaciones de los componentes del aparato masticatorio y considera los campos por edad, modificaciones funcionales y patológicas.*

*La variación en la dentición es el resultado de la interacción, de factores genéticos y ambientales que afectan tanto al desarrollo prenatal como a la modificación posnatal.*

#### ETIOLOGIA DE LA MALOCLUSION

*La maloclusión ocupa el tercer lugar después de las caries y la enfermedad, periodontal con respecto al número de personas afectadas. En cuanto a porcentajes que tienen maloclusiones, ya que sean severas o que por lo menos tengan la magnitud suficiente para requerir tratamiento, es muy difícil de precisar, puesto que cada investigación ha dado sus cifras y -*

difieren mucho entre sí pero cifras más conservadoras indican que del 20 al 30% de los niños tienen maloclusiones que necesitan tratamiento.

Desde un principio se debe saber y reconocer que cualquier división arbitraria de las causas de la maloclusión, es única - mente para facilitar el análisis, por lo que se ha intentado acomodar por categorías los distintos factores etiológicos - utilizando para ello diversos métodos.

**Primer Grupo:** Heredadas y congénitas como un grupo y enumera tales factores como características heredadas de los padres, problemas relativos al número y tamaño de los dientes, anomalías congénitas, condiciones que afectan a la madre durante el embarazo y ambiente fetal.

**Segundo Grupo:** Adquiridas, incluye factores como pérdida prematura o retención prolongada de dientes deciduos, hábitos, función anormal, dieta, trauma, trastornos metabólicos y endocrinos.

**Tercer Grupo:** Indirectos ó (predisponentes), Directos o (determinantes), bajo tal clasificación, las causas predisponentes serían herencia, defectos congénitos, anomalías prenatales, infecciones agudas o crónicas y enfermedades carenciales, trastornos metabólicos, desequilibrio endocrino y causas desconocidas.

Mc Coy enumera las siguientes causas determinantes: dientes faltantes, dientes supernumerarios, dientes en posición incorrecta, dientes mal formados, frenillo labial anormal, presión intrauterina, hábitos de dormir, postura y presión, hábitos musculares anormales, músculos que funcionan mal, erupción tardía de los dientes permanentes, retención prolongada de los dientes deciduos, pérdida prematura de los dientes -

deciduos, pérdida de dientes permanentes y restauraciones dentarias inadecuadas.

Moyers enumera siete "Causas y entidades clínicas"

1. Herencia

- a) Sistema Neuromuscular
- b) Hueso
- c) Dientes
- d) Partes blandas (aparte de nervio y músculo)

2. Trastornos del desarrollo de origen desconocido

3. Trauma

- a) Trauma prenatal y lesiones del nacimiento
- b) Trauma posnatal

4. Agentes físicos

- a) Prenatales
- b) Posnatales

5. Hábitos (chupar dedo y pulgar, chupar lengua, morder labio, etc).

6. Enfermedades

- a) Enfermedades genélicas
- b) Trastornos endógenos
- c) Enfermedades locales

7. Desnutrición

*Sexto Grupo: que se divide en dos subgrupos*

*Local: Es donde se encuentran los factores relacionados inmediatamente con la dentición. (Este método es el más fácil de emplear).*

*General: Se encuentran los factores que obran sólo en la dentición desde afuera.*

### **CLASIFICACION DE LOS FACTORES ETIOLOGICOS**

---

#### **FACTORES GENERALES:**

1. *Herencia (patrón hereditario)*
2. *Defectos congénitos (paladar hendido, tortícolis, disostosis craneofacial, parálisis cerebral, sífilis, etc).*
3. *Ambiente*
  - a) *Prenatal (trauma, dieta materna, metabolismo materno, varicela, etc.)*
  - b) *Posnatal (lesión en el nacimiento, parálisis cerebral, lesión de la articulación temporomandibular, etc).*
4. *Ambiente metabólico predisponente y enfermedades.*
  - a) *Desequilibrio endocrino*
  - b) *Trastornos metabólicos*
  - c) *Enfermedades infecciosas (poliomielitis, etc.)*
5. *Problemas nutricionales (desnutrición).*

6. Hábitos de presión anormales y aberraciones funcionales.

- a) lactancia anormal (postura anterior del maxilar inferior, lactancia no fisiológica, presión bucal excesiva).
- b) Chuparse los dedos
- c) Hábitos anormales de deglución (deglución incorrecta)
- d) Hábitos con la lengua y chuparse la lengua.
- e) Morderse labios y uñas
- f) Defectos fonéticos
- g) Anomalías respiratorias (respiración bucal, etc.)
- h) Amígdalas y adenoides (posición compensadora de la lengua).
- i) Tics psicogénicos y bruxismo

7. Postura

8. Trauma y accidentes.

**Herencia:** En los últimos tiempos, debido más concentrado y más científico sobre la etiología de la moloclusión, a partir de datos que son resultados de investigaciones antropológicas y genéticas, ha habido un gran interés por el patrón hereditario. Es razonable suponer que los hijos heredan algunos caracteres de sus padres, estos factores pueden ser modificados por el ambiente prenatal y posnatal, entidades físicas, presiones, hábitos anormales, trastornos nutricionales y fenómenos idiopáticos. En este capítulo se desglosaran algunos de los factores más importantes que incurren en el patrón hereditario.

**Influencia Racial Hereditaria.**— Las características dentales, como las faciales, muestran influencia racial, en los grupos



raciales homogéneos como los de las filipinas, la frecuencia de las maloclusiones es baja, pero en donde ha habido mezclas de razas, la frecuencia de las discrepancias en el tamaño de los maxilares y los trastornos oclusales son significativamente mayores. Los estudios de población referentes al tamaño revelan que puede existir dominio de la deficiencia sobre el exceso como resultado de estas mezclas raciales, Hay más maloclusión de clase II con poco desarrollo del maxilar inferior que maloclusiones de clase III, donde, puede existir un exceso de crecimiento del maxilar inferior. Según investigaciones realizadas por los antropólogos indican que los maxilares se están acortando, que existe mayor frecuencia de terceros molares incluidos, mayor frecuencia de falta congénita de ciertos dientes, así como tendencia retrognática del hombre al ascender en la escala de la evolución.

**Características de tipos faciales hereditarios.**- El tipo facial es tridimensional, los diferentes grupos étnicos poseen cabezas de forma diferentes. Existen tres grupos generales:

- **BRAQUIOCEFALICO** (o cabeza amplia y redondas) con caras anchas generalmente vemos huesos anchos y arcadas dentarias anchadas .
- **DOLICOCEFALICO** o (cabezas largas y angostas), donde generalmente se encuentran estructuras armoniosas que contienen caras largas y angostas.
- **MESOCEFALICO** una forma entre Braquicefálico y Dolicefálico. Lundstron analizó estas características en gemelos y concluyó que la herencia puede ser significativa en la determinación de las siguientes características:

1. Tamaño de los dientes
2. Anchura y longitud de la arcada

3. *Altura del paladar*
4. *Apiñamiento y espacios entre los dientes*
5. *Grado de sobremordida sagital (overjet, sobremordida horizontal).*

A esta lista se le puede incluir la posible influencia hereditaria siguiente:

- a) *Posición y conformación de la musculatura peribucal al tamaño y forma de la lengua.*
- b) *Características de los tejidos blandos (carácter y textura de las mucosas, tamaño de los frenillos, forma y posición, etc.).*

Si existe la influencia hereditaria y puede ser demostrada en las áreas enumeradas, es lógico presumir que la herencia desempeña un papel importante en las siguientes condiciones.

1. *Anomalías congénitas*
2. *Asimetrías faciales*
3. *Micrognatia y macrognatia*
4. *Macrodoncia y microdoncia*
5. *Oligodoncia y anodoncia*
6. *Variaciones en la forma de los dientes, incisivos laterales en forma de cono, tuberculo de Carabelli, mamelones*
7. *paladar fisurado y labio hendido*
8. *Diastemas provocados por frenillos*
9. *Sobremordida profunda*
10. *Apiñamiento y giroversión de los dientes*
11. *Retrusión del maxilar superior*
12. *Prognatismo del maxilar inferior*

### DEFECTOS CONGENITOS

**Labio Hendido y Paladar Fisurado.**- Se dicen que los defectos congénitos o de desarrollo generalmente poseen una fuerte relación genética. Estudios han revelado que el 17% de los niños con paladar fisurado poseen antecedentes familiares de esta anomalía. Los defectos congénitos como paladar fisurado y labio hendido, se encuentran entre las anomalías congénitas más frecuentes en el hombre.

Otros defectos congénitos capaces de producir maloclusión:

- a) Tumores
- b) Parálisis Cerebral: (falta de coordinación muscular es atribuida a una lesión intracraneal. Se piensa generalmente, que es el resultado de una lesión del nacimiento. Los efectos de este trastorno neuromuscular pueden observarse en la integridad de la oclusión, debido a su falta de control motor, no sabe emplearlos correctamente, pueden existir grados diversos, de fusión muscular anormal, al masticar, deglutir, respirar y hablar.
- c) Tortícolis: Los efectos de las fuerzas musculares anormales visibles también en tortícolis o "cuello torcido". El acortamiento del músculo esternocleidomastoideo, puede causar cambios profundos en la morfología ósea del cráneo y la cara. Si este problema no es tratado oportunamente puede provocar asimetrías faciales con maloclusiones.
- d) Disostosis Cleidocraneal: Defecto congénito frecuentemente hereditario que puede provocar maloclusión dentaria. Puede haber falta completa o parcial unilateral o bilateral de la clavícula, junto con cierre tardío de las suturas del cráneo retrusión del maxilar inferior, y protusión del maxilar superior. Existe erupción tardía de los dientes permanentes, y los dientes deciduos permanecen muchas

veces hasta la edad madura son frecuentes los dientes super numerarios.

- e) *Sífilis Congénita*: Se considera que los dientes anormales y deformación y en mal posición son característicos de esta enfermedad.

### MEDIO AMBIENTE

*Influencia Prenatal.* - El papel de la maloclusión en esta enfermedad es pequeño pero las posibles causas son: la posición uterina, fibromas de la madre, la dieta materna y el metabolismo, anomalías inducidas por drogas como la talidomida, posible daño o trauma y varicela. Los fibromas maternos y la postura fetal anormal han causado asimetría marcadas del cráneo o de la cara, que casi siempre después del primer año desaparecen. La rubéola y los medicamentos tomados durante el embarazo, pueden causar anomalías congénitas importantes, incluyendo maloclusiones.

*Influencia Posnatal.* - El nacimiento es un gran choque para el recién nacido donde las zonas dentarias y faciales se amoldan menos que los huesos del cráneo, y debido a la plasticidad de la estructura cualquier lesión es temporal excepto en algunos casos, como la posibilidad de la deformación del maxilar superior causada durante el parto, en donde los tocólogos frecuentemente insertan el índice y el dedo medio en la boca del niño para facilitar su paso por el conducto del nacimiento pu diendo causar una deformación temporal y un daño permanente. Menos frecuentes, pero más capaces de causar maloclusiones - son los accidentes que producen presiones indebidas sobre la dentición en desarrollo.

Caidas que provocan fractura condilar pueden provocar asimetría facial marcada. El uso de aparatos ortopédicos como los

aparatos de yeso que se usan el cuello, con el aparato de Wil-  
walee que produce deformación y maloclusión.

**Estado Metabólico y Enfermedades Predisponente** .- Las fie -  
bres exantemáticas pueden alterar el itinerario del desarro -  
llo, y con frecuencia dejan marcas permanentes en las superfi -  
cies dentarias. Existen pruebas que indican que las enferme -  
dades febriles pueden retrasar temporalmente el ritmo del cre -  
cimiento y desarrollo. Algunas enfermedades endócrinas pue -  
den causar maloclusiones. Las enfermedades con efectos para -  
lizantes como la poliomielitis pueden causar también las malo -  
oclusiones extrañas. Las enfermedades con disfunción muscular  
y parálisis cerebral, también pueden causar efectos deforman -  
tes en las arcadas dentarias. En el Hipotiroidismo se encuen -  
tra resorción anormal, erupción tardía y trastornos gingiva -  
les, son pacientes en donde se encuentran dientes deciduos re -  
tenidos y dientes en mal posición que han sido desviados de  
su erupción normal. Aun se desconoce el mecanismo, pero tra -  
tando de hacer un reconocimiento oportuno de estos problemas  
beneficia al paciente encontrar un tratamiento adecuado.

#### DEFICIENCIAS NUTRICIONALES

Trastornos como el escorbuto, el beriberi y el raquitismo pue -  
den provocar maloclusiones graves. El problema más frecuente  
es el trastorno del itinerario de erupción dentaria. Tam -  
bién significa maloclusión la pérdida prematura de los dien -  
tes, retenidos, estado de salud inadecuada de los tejidos y  
vías de erupción anormales. El alcoholismo crónico en el -  
adulto puede producir un tipo de desnutrición similar.

### HABITOS DE PRESION ANORMALES

Se han desarrollado una serie de ejercicios para ayudar a eliminar las perversiones musculares asociadas con la maloclusión.

La electromiografía proporciona un método más objetivo y definitivo para apreciar la actividad muscular antes, durante y después del tratamiento ortodóntico. Si existe una relación entre los maxilares, dificultando la función muscular normal puede presentarse una adaptación de los músculos para satisfacer las exigencias de masticación, respiración, deglución y habla. Normalmente, en la postura de descanso todos los músculos de la cara se encuentran íntimamente relacionados. Por lo tanto la maloclusión original puede ser resultado de un patrón hereditario que ha sido agravado por la mal posición y el mal funcionamiento de la musculatura asociada.

Con un prognatismo severo del maxilar inferior o deficiencia del maxilar superior, se establece un patrón interesante de actividad muscular en la deglución, aquí la lengua descansa en la parte inferior de la boca pero la punta se levanta haciendo contacto con el borde verbellon del labio superior hacia arriba y hacia afuera lo encontraremos hipotónico, flácido y con poca función.

Cuando hay presencia de un prognatismo el labio inferior es importante mientras que el labio superior es muy activo al alargarse y al presionar los incisivos superiores y sobre el proceso alveolar por la contracción del mecanismo del buccinador. Esto no significa que la musculatura a creado al prognatismo del maxilar inferior y la protusión del maxilar superior en las maloclusiones; pero puede haber acentuado esta deformación en virtud de su actividad funcional de adaptación.

**ESTA TESIS NO DEBE  
SALIR DE LA BIBLIOTECA**

### HABITOS DE CHUPARSE LOS DEDOS

*Desde el Nacimiento hasta los 4 años de Edad.- El recién nacido posee un mecanismo bien desarrollado para chupar, ésto - constituye su intercambio más con el mundo exterior.*

*Se ha reconocido la importancia de esta vía de comunicación ya que los labios del lactante son órganos sensoriales y es la vía del cerebro que se encuentra más desarrollada durante esta etapa. Se han hecho estudios con niños que se alimentan en forma natural, artificial y combinada, y se ha demostrado que los que se alimentan en forma natural están mejor ajustados y poseen menos hábitos musculares peribucales anormales y conservan menos mecanismo infantiles, asimismo se ha llegado a la conclusión de que las tetillas de goma artificiales mal diseñadas y las técnicas dañinas de la lactancia artificial causan muchos problemas ortodónticos y pediátricos.*

*Se ha creado, tratando de proporcionar una copia fiel del seno humano, una tetilla que provoca la misma actividad funcional que la natural, esperando que junto con el ejercitador - usada correctamente, reduzca considerablemente la necesidad y el deseo del niño de buscar ejercicio suplementario, volviendo al pulgar, entre las comidas y a la hora de dormir. Durante los tres primeros años de vida se ha demostrado que el daño o la oclusión se limita principalmente al segmento anterior. Por lo que si se presenta al maxilar inferior retrognático, sobremordida profunda, labio superior flácido, bóveda palatina alta y arcadas dentarias estrechas puede ser el resultado de chuparse los dedos. Si el niño posee oclusión normal y deja el hábito al final del tercer año de vida sólo reduce la sobremordida vertical, aumenta la sobremordida horizontal y crea espacio entre los incisivos superiores. - También puede haber mal posición o leve apiñamiento de los*

*dientes anteriores inferiores.*

*Después de los 4 años de edad.- La mayor parte de los pacientes con hábitos prolongados de chuparse los dedos son de hogares en donde se mal intentó eliminar ese hábito, prolongándolo más tiempo de lo que sólo se hubiera quitado. La permanencia de la deformación de la oclusión puede aumentar con la persistencia más allá de los tres años de chuparse los dedos influyendo también la musculatura peribucal dificultando la deglución normal además de obtener una sobremordida horizontal más abierta. Por lo tanto la maduración de la deglución es retardada en chupadedos confirmados.*

*La función anormal de la borla de la barba y la actividad del labio inferior aplanan el segmento anterior inferior. Entonces si se cambia la oclusión la suficiente para permitir la actuación de las fuerzas musculares potentes y crear una mala oclusión franca, se van a crear mordidas cruzadas laterales y bilaterales asociadas con los dedos. La frecuencia también es un factor importante, pues el niño que chupa durante todo el día va a resultar más afectado que el que chupa sólo en la noche.*

*La intensidad también es importante, pues el que lo hace con más fuerza se va a dañar considerablemente, tomando en cuenta también la posición del dedo.*

*El daño físico no es el único problema, sino también es psicológico, tanto que se puede poner al niño a la defensiva por el fracaso de querer dejar ese hábito sin conseguirlo y a tomar una actitud defensiva o de frustración.*



## **LABIO Y LENGUA**

Este hábito generalmente está asociado con el de chuparse el dedo, pues se desarrolla actividad muscular de compensación acentuándose la deformidad de los labios, y debido al intento para crear un sello labial anterior, existe una fuerte contracción del orbicular y del complejo del mentón. cuando el labio superior deja de funcionar como una fuerza restrictiva eficaz y con el labio inferior, ayudando a la lengua a ejercer una poderosa fuerza hacia arriba y hacia adelante contra el segmento premaxilar, aumenta la severidad de la maloclusión, muchos niños que chupan el labio inferior o lo muerden reciben la misma satisfacción sensorial previamente obtenida del dedo, sólo que es má dañina esta constumbre. Con la erupción de los incisivos a los cinco o seis meses de edad, la lengua no se retrae como debería hacerlo y continúa proyectándose hacia adelante, es por lo que la fuerza deformación de la lengua proyectándose hacia adelante es obvio que aumenta la sobremordida horizontal y mordida abierta. Los dientes posteriores hacen erupción y lentamente eliminan el espacio libre interoclusal. La dimensión vertical de descanso iguala con la dimensión vertical oclusal, con los dientes posteriores en contacto durante todo momento. Esto puede causar un efecto colateral que puede ser el bruxismo, otro el estrechamiento bilateral del maxilar superior al descender la lengua en la boca, proporcionando menos soporte para la arcada superior. Es de importancia tomar en cuenta el tamaño de la lengua como en el caso de aglosia congénita y macroglosia; amígdalas grandes y adenoides. Sea cual sea la causa, el estado final frecuentemente es la maloclusión o patología de los tejidos de soporte.

**ABERRACIONES FUNCIONALES PSICOGENETICAS  
O IDEOPATICAS**

---

**Bruxismo y Brucomanía:** Específicamente, es la contracción de los músculos masticadores y el rechinar rítmico de los dientes de lado a lado durante el sueño y durante el día. Se sabe que existe un componente psicogenético, cinestésico y neuromuscular o ambiental. La tensión nerviosa encuentra un mecanismo de gratificación en el rechinar y bruxismo. Generalmente existe una sobremordida más profunda que la normal, restauración alta, unidad dental mal ajustada, etc., causando por supuesto maloclusión.

**Postura:** La mala postura y la malaoclusión dentaria pueden ser resultado de una causa común. La mala postura puede acentuar la malaoclusión existente, pero aun no ha sido probado que constituya el factor etiológico primario.

**Accidentes y Traumas:** Son muy significativos en la maloclusión generalmente son desconocidos pero pueden explicar muchas anomalías ideopáticas. Los dientes deciduos desvitalizados poseen patrones de resorción anormales, y como resultado de un accidente inicial, pueden desviar los sucesores permanentes, estos dientes pueden ser examinados radiográficamente a intervalos frecuentes para comparar la resorción radicular y posible infección apical.

**Factores Locales:**

1. Anomalías de número
  - a) Dientes supernumerarios
  - b) dientes faltantes (ausencia congénita o pérdida por accidentes y caries).
2. Anomalías en el tamaño de los dientes
3. Anomalías en la forma de los dientes

4. Frenillo labial anormal; barrera mucosas
5. Pérdida prematura
6. Retención prolongada
7. Erupción tardía de los dientes permanentes
8. Vía de erupción anormal
9. Anquilosis
10. Caries dental
11. Restauraciones dentarias inadecuadas

### DIENTES SUPERNUMERARIOS

Pueden formarse antes del nacimiento o hasta los 10 ó 12 años de edad, se presentan con mayor frecuencia en maxilar superior, aun que pueden aparecer en cualquier parte de la boca. El más frecuente es el Mesiodens que se encuentra cerca de la línea media en dirección palatina a los incisivos superiores. De forma cónica y se presenta sólo o en partes, a veces está unido al incisivo superior derecho o izquierdo y puede apuntar en cualquier dirección como todos los supernumerarios. Con frecuencia un diente supernumerario puede aparecer cerca del piso de las fosas nasales y no en el paladar.

A veces provocan la falta de erupción o desviación de los incisivos superiores. La herencia tiene un papel muy importante en los casos, de los dientes faltantes y supernumerarios. La falta de dientes es más común en la dentición permanente recomendándose tratar de conservar los dientes deciduos.

#### **Tamaño:**

Está determinado principalmente por la herencia. El incremento de anchura es mayor en varones que en mujeres con la diferencia sexual más acentuada en la dentición permanente, como el canino que muestra una mayor diferencia que los demás,

parece no existir correlación entre el tamaño de los dientes y el tamaño de la arcada. Está anomalía es más frecuente en la zona de premolares inferiores. El aumento significativo en la longitud de la arcada no puede ser tolerado y se presenta maloclusión

#### **Forma:**

Esta anomalía se encuentra íntimamente unida al tamaño de los dientes, la más frecuente es el lateral en forma de clavo, y debido a su tamaño se presentan espacios demasiado grandes en el segmento superior anterior. Los incisivos superiores varían mucho en su forma así como los segundos premolares inferiores. Otras anomalías de forma se presentan por defectos del desarrollo como Amelogénesis Imperfecta, Hipoplasia, Geminación, *Dens in Dente*, Odontomas, Fusiones y Aberraciones sililíticas congénitas, como los incisivos superiores e inferiores de Hutchinson y de los primeros molares superiores e inferiores en forma de frambuesa.

#### **Frenillo Labial:**

Cuando en realidad existe un frenillo patológico, se observa un blanqueamiento de los tejidos en dirección lingual a los incisivos superiores. Esto casi siempre significa que la inserción fibrosa aun permanece en esta zona; esta inserción muy bien puede interferir en el desarrollo normal y el cierre del espacio. El problema estriba en saber cuando es un factor primario o secundario de problemas de sobremordida, hábitos locales, discrepancia en el tamaño de dientes o si es un componente hereditario.

#### **Pérdida Prematura de Dientes Deciduos:**

Los dientes deciduos. No sólo sirven de órganos de la masticación, sino también de mantenedores de espacio para los dientes

permanentes cuando existe falta general de espacio en ambas arcadas los caninos deciduos frecuentemente no exfoliados antes de tiempo, lo cual si proporciona espacio para los incisivos permanentes que ya hicieron erupción, este tipo de pérdida prematura es frecuentemente una clave para realizar extracciones adicionales de dientes deciduos y quizá la extracción de los primeros premolares y posteriormente, cuando existe oclusión normal en un principio y se realiza la extracción prematura de los dientes deciduos posteriores ocasiona una maloclusión salvo que se utilicen mantenedores de espacio. Debido a que pueden existir 48 dientes en los alveolos al mismo tiempo, lo cual, la pérdida prematura de una o más unidades dentarias puede de desequilibrar el itinerario delicado e impedir que logre una oclusión normal y sana. En realidad la arcada inferior el ancho del canino, primer molar y segundo molar deciduos es mayor que el ancho de la arcada superior; esta diferencia es necesaria para permitir el ajuste oclusal y la alineación final de los incisivos. cuando se hace la extracción prematura por cualquier causa del segundo molar deciduo causará seguramente el desplazamiento hacia mesial del primer molar permanente causando choques con premolares en erupción, el desplazamiento mesial al inclinación de los primeros molares permanentes no siempre suceden. El acortamiento de la arcada resultante del lado de la pérdida, la inclinación periodontales subsecuentes disminuirán la longitud del mecanismo dental.

#### **Retención Prolongada y Resorción Anormal de los Dientes Deciduos:**

Esta retención constituye un transtorno en el desarrollo de la dentición. Si las raíces de los dientes deciduos no son resorbidos adecuadamente, uniformemente y a tiempo, los sucesores permanentes pueden ser afectados siendo desplazados a una posición inadecuada o no harán erupción en el tiempo adecuado. Si la edad del desarrollo dental es muy avanzada o muy retardada,

deberá realizarse el sistema endocrino, el hipotiroidismo se presenta con frecuencia y la tendencia va a ser heredado; el patrón de desarrollo es tardío, la retención prolongada de los dientes deciduos es un signo característico. También pueden influir ciertos fármacos usados actualmente como la cortisona y otros corticoesteroides afectando el sistema metabólico y el equilibrio endocrino y como consecuencia afecta el patrón del desarrollo dental. Con frecuencia son retenidos fragmentos de raíces deciduas, que si no son resorbidas pueden desviar el diente permanente y evitar el cierre de los contactos entre los mencionados. Otro factor posible es la anquilosis, esto es rotura de la membrana periodontal y establecimiento de un puente óseo entre el diente y la lámina dura.

#### **Erupción Tardía de los Dientes Permanentes:**

Existe la posibilidad de un trastorno endocrino, la falta congénita del diente permanente y la presencia de un diente supernumerario o raíz deciduo, y una barrera de tejido. Con frecuencia la pérdida precoz del diente deciduo significa la erupción del diente permanente, pero en ocasiones se forma una cripta ósea, en la línea de erupción.

#### **Vía Eruptiva Anormal:**

Esta generalmente es una manifestación secundaria de un trastorno primario, además pueden existir barreras físicas que afectan la dirección de la erupción y establecen una vía de erupción anormal, como dientes supernumerarios, raíces deciduos, fragmentos de raíz y barreras óseas. Existen casos en los que no hay problemas de erupción ni barreras físicas, pero los dientes hacen erupción en dirección anormal lo cual se puede deber a un golpe, interferencia mecánica, quistes que suceden con frecuencia; también hay vías de erupción de origen ideopático. Otra forma se denomina erupción estópica, en

su forma más frecuente el diente permanente en erupción a través del hueso alveolar provoca resorción de un diente deciduo o permanente contiguo y no siendo el diente que reemplazará.

#### **Anquilosis:**

La falta de conocimiento a este fenómeno, en el cual el diente se encuentra unido al hueso circundante, mientras que los dientes contiguos continúan sus movimientos de acuerdo con el crecimiento y desarrollo normales producen resultados aparatosos de acuerdo con el crecimiento y desarrollo.

Provoca una perforación del ligamento periodontal y formación de un puente óseo, uniendo el cemento y la lámina dura. Los accidentes o traumatismos, así como las enfermedades congénitas y endocrinas como Disostosis Cleidocraneal, puede ser un predisposición, sin embargo y con frecuencia la anquilosis se presenta sin causa visible.

#### **CARIES DENTAL**

Se puede considerar como uno de los muchos factores de maloclusión porque conduce a la pérdida prematura de los dientes deciduos y permanentes, desplazamiento subsecuente de dientes contiguos, inclinación axial anormal, sobre erupción y resorción ósea. Es indispensable que las lesiones cariosas sean reparables no sólo para evitar la infección y la pérdida de los dientes sino para conservar la integridad de las arcadas dentarias. Las restauraciones anatómicas de los dientes, constituyen un procedimiento de ortodoncia preventiva.

#### **Restauraciones Dentales Inadecuadas:**

En el tratamiento de restaurar dientes cariados, con frecuencia

hemos sido culpables de crear maloclusiones, y podemos asegurar que las restauraciones proximales desajustadas son capaces de crear el mismo efecto. Un contacto proximal que exige una fuerza en la incrustación para llevarla a su sitio desplazará al diente contiguo, así como un contacto proximal demasiado abierto. Si se coloca una restauración o más con un punto de contacto demasiado ajustado, la longitud de la arcada es aumentada hasta el punto en que se crea una interposición en la continuidad de la misma.

Una restauración temporal mal colocada en ocasiones ha sido capaz de mover los dientes hasta una posición de mordida cruzada. La necesidad de hacer restauraciones anatómicas no está limitada a la dimensión mesio-distal favorecen el desplazamiento de los dientes así como los contactos diferenciales e impactación de alimentos.

La falta de detalles anatómicos en la restauración puede permitir el alargamiento de los dientes opuestos o al menos crear puntos prematuros de contacto.

### SECUELAS DESFAVORABLES DE LA MALOCLUSION

Para la mayoría de la gente, la ortodoncia es sólo para mejorar la apariencia. Pero la estética facial es sólo una de las 14 secuelas posibles. Sin embargo, como escribieron Morres y Gron, "La estética ocupa un lugar importante entre las indicaciones para el tratamiento, ya que, es el principal motivo de los pacientes o de sus padres al buscar tratamiento ortodóntico.

Todos los puntos que se dan, se refieren a la salud dentaria, función del sistema estomagnático, longevidad de los dientes y tejidos de revestimiento y secuelas psicosociales, ya -



mencionados:

1. *Secuelas sociales y psicológicas desfavorables.*
  - a) *Introversión,*
  - b) *Reacción a motes poco favorables.*
  
2. *Mala apariencia*
  
3. *Interferencia con el crecimiento y desarrollo normales, - así como el logro del patrón definitivo.*
  - a) *Mordidas cruzadas que causan asimetrías facial, efectos sobre el crecimiento condilar del maxilar inferior.*
  - b) *Sobre mordida horizontal y vertical y su influencia sobre los segmentos anteriores superiores e inferiores, posible retardo en el establecimiento del patrón normal.*
  
4. *Función muscular incorrecta o anormal*
  - a) *Actividad muscular compensadora, como hiperactividad del músculo borla de la barba, labio superior hiperactivo, aumento de la presión del buccinador y proyección de lengua que se presentan como resultado de las relaciones especiales entre los dientes y los maxilares. Estas actividades son poco favorables y sirven para aumentar la desviación de lo normal.*
  - b) *Hábitos musculares asociados:*
    - *Morderse los labios*
    - *Morderse las uñas*
    - *Chuparse los dedos*
    - *Chuparse la lengua*
    - *Transtornos en la articulación temporomandibular*
    - *Buxismo*

### 5. Deglución incorrecta

- a) Cambio en función causada por las exigencias adoptivas de los tejidos duros sobre la musculatura asociada con la deglución y el reclutamiento de músculos que normalmente no participan en el acto de la deglución (viceral, y somática).

*Deglución viceral o infantil: Es un sistema incondicionado, que está regido por el nervio facial, peribucales, linguales, se observa también en pacientes con pérdida total de dientes.*

*Deglución somática o adulta: Se realiza con los dientes en contacto y está regido por el nervio trigémino.*

### 6. Respiración bucal

- a) Afecciones del aparato respiratorio (trastornos del oído, nariz y garganta).  
 b) Adenoides y amígdalas crecidas  
 c) Cornetes crecidos

### 7. Masticación incorrecta

- a) La función anormal puede aumentar la maloclusión, al igual que la deglución anormal.  
 b) Posible deficiencia nutricional  
 c) Más trabajo para el aparato digestivo.

### 8. Defectos del habla (sonidos silbantes)

9. Aumento de la frecuencia de la caries (causada por disminución de las zonas de autoclisis, malposición de las superficies de contacto, acumulación de alimentos e higiene bucal difícil, etc.)

**10. Predisposición a las enfermedades periodontales.**

- a) Secuelas de mala higiene
- b) Contactos deficientes, espacios y dientes inclinados permiten el atrapamiento de alimento en la hendidura gingival.
- c) Falta de ejercicio normal.
- d) Inclinación axial anormal, fuerzas anormales, movimientos de los dientes debido a puntos funcionales prematuros.
- e) Pérdida prematura de los dientes

**11. Transtornos en la articulación temporomandibular; problemas funcionales.**

- a) Función muscular anormal sobre cierre o bruxismo, puede causar chasquidos, crepitaciones, dolor, movimiento limitado y trismus.

**12. Predisposición a los accidentes**

- a) Dientes fracturados, incisivos perdidos o desvitalizados.

**13. Dientes incluidos que no hacen erupción, posibles quistes foliculares, daños a otros dientes.**

**14. Complicaciones de la rehabilitación protésica**

- a) Problemas de espacio, malos contactos, dientes inclinados que reciben fuerzas anormales.

**LA MALOCCLUSION Y EL MAL COMPORTAMIENTO PSICOLOGICOS Y SOCIAL**

Se presentan en jóvenes tímidos, que están conscientes de sí

mismos, de sus demostrativos incisivos superiores, en protusión y la típica "Facies adenoides". Para muchos de estos niños que desesperadamente desean parecerse a los demás, una mirada en el espejo los convence de que no es así. Y además de las burlas constantes.

Los jóvenes que se chupan los dedos más allá del tiempo en que ésto se considera normal, con frecuencia se enfrenta a un problema psicológico, con frecuencia, nota que se está provocando una anomalía facial y una apariencia desagradable muchos de estos niños y sus padres ignoran que un simple tratamiento ortodóntico puede ayudarles a eliminar el hábito, y restaurar la apariencia normal. Los efectos psicológicos desfavorables tienden a acompañar a los defectos del habla atribuidos a la maloclusión.

#### **Mala apariencia:**

Aunada a los efectos psicológicos de la maloclusión se encuentran la apariencia. En nuestra sociedad tan consciente de la cara parece que cualquier desviación de lo habitual o lo "normal" llama la atención.

#### **Interferencia en el crecimiento y desarrollo normales:**

Un patrón de desarrollo normal puede ser desviado por obstáculos en el camino hacia la madurez del aparato estomagnático. Los hábitos anormales de chuparse los dedos, función muscular peribucal, por pérdida prematura de los dientes y factores similares pueden afectar al desarrollo normal de los hechos y causar cambios morfológicos y funcionales en diámetro de la dentición. El resultado de chuparse el dedo nos dará una mordida cruzada posterior.

La sobremordida excesiva y el hábito anormal del labio inferior pueden ejercer fuerte presión lingual sobre el segmento anterior inferior. Esto muy bien puede provocar una interrupción de los segmentos anterior inferior. Si la maloclusión es interceptada, la integridad de la arcada inferior con frecuencia se conserva sin reacción alveolar o dentaria desfavorable.

**Función muscular anormal o inadecuada adaptación:**

Aunque la función muscular anormal puede ser un factor causal, o al menos secundario, en la formación de la maloclusión dentaria, también puede ser el resultado de la misma. En la mayor parte de los casos, la corrección de la maloclusión elimina la actividad normal de los labios, lengua y musculatura bucal. Algunos individuos no sincronizados pueden presentar un patrón de contracción no sincronizado, de los músculos masticadores. Según Moyers, los impulsos motores inician los movimientos oclusales; pero son modificados por reacciones propioceptoras desorganizadas en la articulación temporomandibular o inicial. La actividad de adaptación puede inducir patrones de actividad oclusal aberrantes, agravando la maloclusión original.

Además, estas reacciones de adaptación pueden alterar el grado de concentración tonal, sujeto a estímulos del sistema nervioso central y periférico, generalmente, la alteración es a manera de reacción hipertónica. Así las cosas, reaccionan, se debe a una combinación de falta de armonía oclusal y aumento de la estabilidad del sistema nervioso. El daño a los tejidos de soporte, la fatiga y el malestar pueden provocar dolor franco y trismus mientras que el ciclo se desarrolló bajo la gafa del mecanismo "retroalimentador".

Los trastornos de la articulación temporomandibular son el resultado lógico de la situación en deterioro, y pueden convertirse en la entidad clínica predominante, que se origina por una falta de armonía oclusal o maloclusión.

### HABITOS MUSCULARES ASOCIADOS

El hábito de empujar la lengua y el hábito de chuparse los dedos suceden con mayor frecuencia en los niños que padecen maloclusiones. En estos casos, ¿es el hábito etiológico, simbiótico o resultante?, y las combinaciones de los factores pueden variar. Es posible que en una gran número de los niños el hábito de lengua sea parte del resultado del patrón morfológico inherente de maloclusiones los hábitos de morderse el labio y las uñas se encuentran dentro de la misma categoría.

Es notable el período transicional prolongado de la deglución infantil al patrón de la deglución madura. Aquí nuevamente, aunque el hábito de dedo y lengua sean en parte causales, pueden a la vez ser el resultado de la incapacidad de la musculatura peribucal anormal para satisfacer las exigencias cinestésicas neuromusculares y sensoriales del niño en crecimiento. Esta importante vía para establecer un sentimiento de bienestar.

### **Bruxismo**

La falta de armonía oclusal o la sobremordida excesiva con frecuencia están asociados con estas aberraciones funcionales. Aunque la causa precisa del Bruxismo y la briconomía es desconocida, se sabe que influyen determinados impulsos sensoriales y propioceptivos, al igual que con los trastornos de la articulación temporomandibular. La maloclusión con puntos de contacto prematuros o la sobremordida profunda es capaz "de -

*disparar" este hábito.*

*Quien haya oído los ruidos producidos por el bruxismo puede apreciar la fuerza necesaria para producirlos y la necesidad de eliminar este hábito si es posible.*

*Otros factores son la tensión nerviosa y la superestructura del individuo, que es la más importantes.*

#### ***Deglución inadecuada:***

*La deglución anormal generalmente se ve asociada con la función muscular anormal, un hábito de deglución anormal conduce al aumento del movimiento del hueso hioides en algunos individuos. En niños con paladar hendido, el bolo alimenticio se maneja en forma diferente que en otros niños.*

*Por razonamiento, inductivo y el conocimiento del efecto de las presiones musculares sobre el hueso, no es difícil construir una imagen de ciertos tipos de maloclusión que pueden ser atribuidos, al menos en parte, a la deglución anormal.*

#### ***Respiración bucal:***

*El hábito de respirar por la boca también se encuentra íntimamente ligado con la función muscular normal. Este hábito se considera un factor asociado o simbiótico y, en menor grado, el resultado de la maloclusión. Existe peligro para la salud del niño y si la "facies adenoides" va en detrimento de la apariencia del niño es conveniente que el ortodontista ayude en la medida posible. En muchos casos, la eliminación de la sobremordida horizontal excesiva y el establecimiento de la función muscular peribucal normal reactiva el labio superior, haciendo posible el cierre de los labios y estimular la respiración nasal normal.*

### **Masticación inadecuada:**

*La imposibilidad de masticar correctamente, por lo general, un factor asociado o el resultado de la malocusión. Los dientes faltantes o irregulares con frecuencia inician un patrón particular de masticación. La mayoría de la gente favorece un lado más que otro y no suele distribuir el bolo alimenticio en forma pareja. El segmento bucal que no recibe ejercicio adecuado y masaje puede presentar anomalías periodontales más fácilmente. Junto con la deglución inadecuada, la función anormal combinada puede agravar la maloclusión.*

*No es necesario destacar la importancia de la nutrición para el niño en desarrollo. Como no mastica sus alimentos correctamente, el bolo alimenticio no es mezclado adecuadamente, el bolo alimenticio no es mezclado con saliva en preparación para el proceso digestivo subsecuente; la trituración es solo parcial. Esto sobrecarga el sistema digestivo.*

### **Defectos del habla:**

*Las porciones de los dientes y la relación de los tejidos de soporte son fundamentales en la fisiología del habla. Por los cambios de posición estos tejidos duros y blandos la corriente de aire es afectada para producir el tono bucal y los sonidos normales o anormales. Muchos expertos en el campo reconocen que las maloclusiones dentarias son factores importantes en la patología del habla. Blomer afirma que los efectos sobre el habla pueden ser directos o indirectos.*

*Directos, por las dificultades mecánicas que tiene la persona al tratar de lograr la posición correcta y el movimiento de los tejidos del habla.*



*Indirectos, debido a la influencia que las deformaciones pueden ejercer en la salud física y mental del individuo.*

**Efectos del paladar fisurado:**

*Los problemas del habla están asociados con las deformaciones del paladar fisurado. La fonación, resonación y articulación pueden ser profundamente afectadas.*

*La incompetencia velofaríngea, comunicación nasobucal morfología palatina anormal, maloclusión dentaria severa, postura - lingual anormal y el labio patológico impiden la producción de sonidos normales.*

**Caries dental y maloclusión:**

*La caries dental que conduce a la pérdida de longitud en la - arcada y finalmente a la pérdida de los dientes mismos, fun- ciona como factor causal de la maloclusión dentaria.*

*Las irregularidades dentarias impiden la autoclisis por el - bolo alimenticio, lengua, y carrillos. La higiene bucal se - dificulta, especialmente a los niños en bocas susceptibles, el alimento que se aloja entre los dientes en mala posición es capaz de descalcificar el esmalte; es posible que una lesión cariosa sea el resultado final.*

*Debe presentarse mucha atención a la higiene bucal si se pien sa reducir la frecuencia de la caries.*

**TRASTORNOS DE LA ARTICULACION**

**TEMPOROMANDIBULAR**

*Manhold, afirma que los trastornos de la articulación temporo mandibular son tratados con mayor frecuencia por los médicos.*

*La cubierta fibrosa del cóndilo es única, y la división en dos cavidades separadas por el disco articular, permite a la articulación temporomandibular recibir todo tipo de fuerzas. Pero la maloclusión y la guía dentaria resultante pueden provocar trastornos en este sitio.*

*La sincronización de los movimientos normales del cóndilo y disco articular pueden ser distribuidas, la mayor parte del daño ocurre en el área funcional entre la posición postural de descanso y la oclusión habitual. En la mayor parte de los casos, la discrepancia vertical sobremordida vertical más profunda que lo normal es un factor asociado. (cuadro No. 1).*

#### **Efectos frecuentes de los trastornos:**

*La experiencia traumática constante del cóndilo que comprime el delicado tejido conectivo que se encuentra detrás de la articulación y la cápsula tarde o temprano provoca una reacción sensorial. El dolor puede ser muy intenso, generalmente de tipo referido, el paciente puede quejarse de un dolor agudo en la región articular. Con frecuencia despierta en la mañana y descubre que sus músculos están cansados y adoloridos, debido al bruxismo maxilar inferior, moviendo de lado a lado en las mañanas puede haber trismus y limitación del movimiento.*

*Nos todos los trastornos de la articulación temporomandibular son de origen dentario. En esta zona puede presentarse problemas como en cualquier otra articulación del cuerpo. La distrofia muscular afecta también a los músculos masticadores; la parálisis cerebral y la poliomielitis pueden provocar anomalías funcionales similares al síndrome de dolor y disfunción tan frecuentemente asociados con la maloclusión, hasta la mala postura puede ser un factor predisponente.*

*Las restauraciones no fisiológicas dañan los dientes y los tejidos periodontales: causan y acentúan trastornos de la articulación temporomandibular.*

***Dientes incluidos y dientes retenidos:***

*La pérdida prematura y la retención prolongada de los dientes deciduos puede interferir la erupción de sus sucesores permanentes o sus vecinos. Si la malaoclusión puede ser corregida, permitiendo la erupción del diente incluido, se elimina un posible foco quístico. Aún cuando estos dientes incluidos no forman quistes, constituyen un peligro para el servicio odontológico (rehabilitación parcial y total). Cuando los dientes incluidos en forma parcial logran hacer erupción hacia la cavidad bucal, pueden dañar en forma permanente los dientes contiguos, reabsorbiendo todo o parte de su raíz.*

CUADRO No. 1

<b>Síntomas de la Articulación</b>	<i>Dolor a la palpación</i>		
	<i>Dolor durante el movimiento</i>		
	<i>Chasquido en la articulación en movimiento.</i>		
	<i>Movimiento excesivo.</i>		
	<i>Movimiento limitado incluyendo maxilar.</i>		
<b>Síntomas en el Oído</b>	<i>Tinnitus</i>		
	<i>Desaparición de sensación del oído.</i>		
	<i>Vertigo</i>		
	<i>Sordera catarral</i>		
	<i>Dolor cerca del oído</i>		
<b>Síntomas en la Cabeza</b>	<i>Cefaleas</i>		
	<i>Dolor en la zona vertex o área auricular.</i>		
	<i>Neuralgia de maxilares Sup. e Inf., y cuello.</i>		
<b>Síntomas Nasofaríngeas</b>	<i>Sensaciones de ardor en la lengua.</i>		
	<i>Sensación similar en la garganta.</i>		
		5 x100	15 x100 25 x100

## CAPITULO V

### EXTRACCION SERIADA

*La extracción seriada es un procedimiento terapéutico encaminado a armonizar el volumen de los dientes con el de los maxilares mediante, la eliminación paulatina de distintos dientes temporales y permanentes. Y lograr un alineamiento casi perfecto.*

*La ventaja del método de extracción seriada, es que se aplica a una edad temprana, al principio de la dentición mixta, para evitar que las anomalías lleguen a un grado extremo de desarrollo y se tengan que aplicar tratamientos mecánicos prolongados y movimientos dentarios exagerados.*

#### INDICACIONES

1. cuando el paciente se encuentra en una relación Clase I de molares. (Sus estructuras óseas están en equilibrio).
2. Que el análisis de dentición mixta nos de un resultado de - 8mm, como mínimo.
3. Que el paciente, cuente cuando erupcionen sus dientes permanentes, de una función oclusal correcta y como resulta de ésto vamos a tener una función y una estética correcta.

#### DIAGNOSTICO

*En la extracción seriada es indispensable la radiografía periapical, sin la cual no es posible tener la suficiente información*

para prescribir este tipo de tratamiento. Puede haber ausencia congénita de dientes, especialmente de premolares, o éstos pueden presentar anomalías de forma; en estos casos el plan tendrá que modificarse. El estado de calcificación de las raíces de los temporales también debe investigarse radiográficamente para determinar el momento de las extracciones.

El diagnóstico de las anomalías, que indican la extracción seriada, puede hacerse desde una edad temprana, a los 4 ó 5 años de vida del niño. Si en esta edad están ausentes los diastemas fisiológicos de crecimiento, característico de la dentición temporal, se puede tener casi la seguridad de que los dientes permanentes no encontrarán espacio para su colocación adecuada por el mayor volumen de éstos.

Otra clave de diagnóstico nos la proporciona la erupción de los incisivos centrales permanentes. Es muy frecuente observar que, al hacer exfoliación el incisivo central inferior temporal, el permanente correspondiente, por falta de espacio, se coloca en linguogresión y también que, tanto en el maxilar superior como en el inferior, al hacer erupción los centrales no sólo reabsorben las raíces de los centrales temporales sino también las de los laterales, con lo cual restan espacio para la ubicación posterior de los laterales permanentes y al producirse la erupción de éstos pueden suceder varios fenómenos:

1. Reabsorción y exfoliación prematura de los caninos temporales sin anomalías de posición de los laterales.
2. Erupción de los incisivos laterales en rotación, sin ocasionar la exfoliación de los caninos.
3. Erupción lingual de los laterales, lo que causa la oclusión de los superiores por lingual de los laterales, lo que causa la oclusión de los superiores por lingual de los inferiores (linguoclusión).

4. *Reabsorción y caída prematura del canino temporal de un sólo lado, produciéndose deslineación que no ocurre cuando la pérdida es bilateral.*

#### **SECUENCIA PARA LA EXTRACCION SERIADA (CASO IDEAL)**

---

1. *Ajuste incisal: (extracción de los caninos temporales).*
2. *Extracción de primeros premolares (ya que éstos proporcionan un espacio de 14 mm.)*
3. *Esperar la alineación de caninos en las arcadas*
4. *El que el paciente no utilice ningún aparato.*

#### **ALTERNATIVAS**

- *Que erupcione primero el primer premolar que el canino. (Esto se observa en superior).*
- *Que el primer premolar y el canino erupcionen iguales (extraer, el primer molar temporal para que erupcione primero el primer premolar que el canino).*
- *Que el canino erupcione primero que el premolar (esto puede suceder básicamente en inferior aquí se extraerá el primer molar temporal).*
- *Si erupciona primero al primer premolar se extraerá éste y el canino temporal. (Y esto nos dará espacio para el canino permanente).*

**Maxila:**

Si los caninos temporales se han exfoliado, sin que se produzcan anomalías de posición o dirección de los incisivos, el primer premolar no tendrá dificultad en colocarse en el arco dentario ya que su diámetro mesiodistal no varía mucho del correspondiente al primer molar temporal que va a reemplazar; el segundo premolar tampoco encontrará dificultades, puesto que su tamaño es menor al del segundo molar temporal que irá a sustituir. En condiciones normales este espacio sobrante lo necesita el canino permanente, que es sensiblemente más grande que el respectivo temporal, para colocarse en el arco dentario, pero si ha habido pérdida prematura del canino temporal y el espacio del arco está disminuido, el canino permanente buscará espacio, para su erupción en posición vestibular, lingual, en rotación quedará incluido. Si en lugar de producirse la exfoliación de los caninos temporales, los incisivos laterales quedan en linguoclusión o con rotaciones, la colocación del canino permanente y del primer premolar no ofrecerá problemas, pero subsistirá la linguoclusión o la rotación de los laterales que tendrá que ser corregida posteriormente y, debido a la falta de espacio, habrá que hacer la exodoncia del primer premolar y el movimiento distal del canino para poder corregir la malposición del lateral.

**Mandíbula:**

Si se ha producido con anticipación la caída prematura del canino temporal inferior, el canino permanente tendrá dos disyuntivas; o reabsorbe las raíces del primer molar temporal y ocasiona la exfoliación de éste, o hace su erupción hacia la parte vestibular, quedando frecuentemente en vestibulooclusión en relación con los dientes superiores; esto puede suceder también en el caso de que la secuencia de erupción esté alterada y haga primero su erupción el primer premolar y



después del canino.

Si el primer molar temporal ha tenido su exfoliación anticipadamente, el primer premolar al hacer erupción puede, a su turno, causar la caída del segundo molar temporal, con lo cual la última consecuencia será la inclusión del segundo premolar por falta de espacio, o lo que también es muy frecuente, su erupción en linguogresión.

### TRATAMIENTO

La mejor época para iniciar la extracción seriada es cuando han hecho erupción los incisivos centrales y laterales inferiores incisivos centrales superiores, y antes o inmediatamente después de la erupción de los incisivos laterales superiores. El objeto es alterar deliberadamente la erupción dentaria. El primer paso (a la edad de 8 a 8½ años) consiste en la extracción de los cuatro caninos temporales, (Fig. 1) con ello se consigue la corrección de los músculos de la lengua y de los labios, posible al no existir ya problemas de falta de espacio. Con este paso se ha obtenido sólo un resultado provicional, puesto que se ha trasladado, por así decir, la anomalía del sector anterior a los sectores posteriores, a expensas de los espacios necesarios para la ubicación de premolares y molares.

La siguiente etapa del procedimiento consiste en la remoción de los cuatro primeros molares temporales con el fin de acelerar y facilitar la erupción de los cuatro premolares.

Moorrees sostiene que los molares temporales no deben ser extraídos antes de que los primeros premolares hayan completado, por lo menos, la calcificación de la cuarta parte de sus raíces, lo cual se puede comprobar por medio de las radiografías

periapicales y siempre que este cercana o próxima su emergencia alveolar; y esto no ha ocurrido, deberán tener la mitad de su raíz calcificada. Ello nos pone de manifiesto que no puede fijarse una edad determinada en la cual deba llevarse a efecto el tratamiento, si no, que éste quedará, en todos los casos, - suspendido al grado de formación radicular y desarrollo individual, con las grandes variaciones cronológicas que esto supone. El intervalo entre la formación de la cuarta parte a la mitad de la raíz oscila entre 1.1 y 1.6 años, la cuarta parte de la raíz restante, exceptuando el cierre del ápice, se forma en un período comprendido entre seis y ocho meses.

Esta segunda fase de la extracción seriada, aproximadamente - entre los (9 y 9½ años), no presentan mayor dificultad en el - maxilar superior, donde el orden de erupción más frecuente es el primer premolar, canino, segundo premolar. Sin embargo, en la mandíbula, hay que procurar que la erupción del primer premolar se haga antes que la del canino, es decir, cambiar el orden de erupción más frecuente de canino, primer premolar y segundo premolar por el primer premolar, canino y segundo - premolar ya que existe el peligro de que al salir primero el - canino quede en mala posición, casi siempre en rotación y vestibuloversión.

Para evitar que esto ocurra pueden seguirse dos caminos: el - primero, consiste en hacer un diagnóstico precoz que permita - predecir que sea imposible obtener este cambio de erupción, y entonces habrá que proceder a la extracción del molar temporal; el segundo método, consiste en alterar el plan de la extrac- - ción seriada y retirar antes el primer molar temporal que el canino, y una vez que haga erupción el premolar proceder a la extracción del canino temporal.

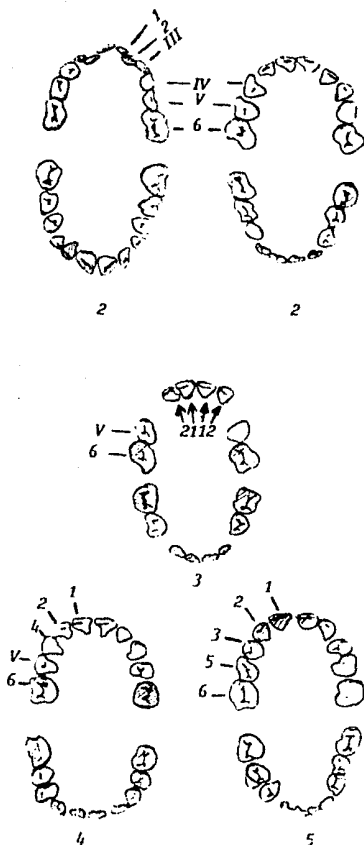
El tercer paso, consiste en la extracción de los cuatro prime- - ros premolares generalmente entre los 9½ y 10 años, con lo -

*cual se logrará el espacio necesario para la colocación correcta de caninos y segundos bicúspides. Nuevamente se plantea aquí el interrogatorio de cuándo extraer estos dientes; la respuesta nos la da el grado de calcificación de los caninos (los superiores deben tener, por lo menos, la mitad de la raíz formada).*

### PRECAUCIONES

*La principal responsabilidad del odontólogo, en los tratamientos con exodoncias seriadas, es la de observar una secuencia correcta en las extracciones, determinada, como ya vimos, por factores individuales en cada caso, y el cuidado de los espacios dejados por la eliminación de dientes. La mesogresión de los dientes posteriores constituye un peligro latente y al hacer caso omiso de ella, pueden plantearse la desagradable contingencia de haber extraído cuatro premolares y aun carecer de espacio.*

FIG. 1



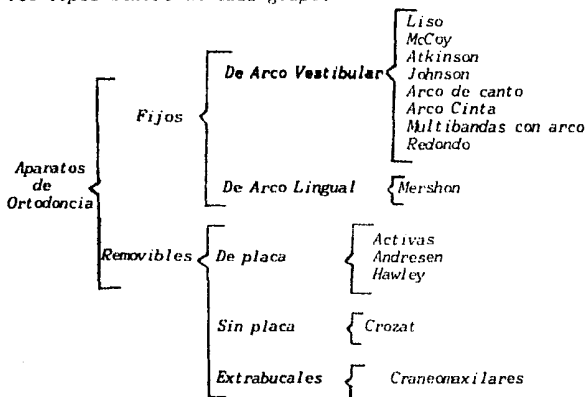
**Etapas Sucesivas de la Extracción Seriado:**

1. *Apiñamiento anterior - después de la erupción.*
2. *Corrección espontánea - de la posición de los - anteriores después de la extracción de caninos temporales.*
3. *Extracción precoz de - los primeros molares - temporales para acelerar la erupción de los primeros premolares y extracción de éstos.*
4. *Erupción, sin trastornos, de caninos y segundos premolares en posición espaciada. El cierre de los espacios se produce más tarde - con la erupción de los segundos molares permanentes.*

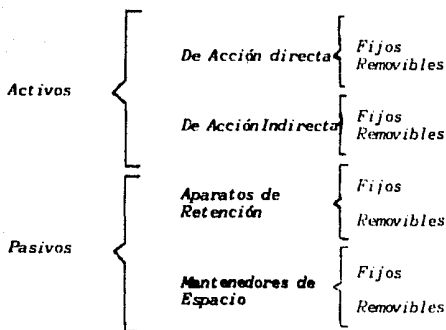
**CAPITULO VI.**  
**APARATOLOGIA USADA EN ORTODONCIA**  
**(CLASIFICACION DE ORTODONCIA)**

---

Los aparatos de Ortodoncia se dividen, generalmente, según sus características, en fijos y removibles, con subdivisiones según la colocación de los arcos, etc., encontrándose distintos tipos dentro de cada grupo:



Otra división según Lundström y Helgren es la siguiente:



Para ellos, los aparatos pasivos son solamente aquellos que sostienen los dientes en la posición en que se encuentran: es decir, aparatos de contención de Hawley, aparatos fijos de contención o aparatos que sostienen los dientes en su posición mientras hacen erupción los demás, como son los mantenedores de espacio.

Los activos los dividen en activos de acción directa e indirecta. Los de acción directa son los que actúan por medio de resortes, gomas, tornillos, etc., a diferencia de los que actúan indirectamente, en los que el movimiento se efectúa por acción de las fuerzas musculares transmitidas por medio de los aparatos a los dientes. Lundström y Helgren subdividen los aparatos activos de acción directa en fijos y removibles, pero Mayoral encuentra más interesante dividirlos, según su modo de acción, en aparatos con control del arco dental coronario y aparatos con control del arco dental coronario y apical.

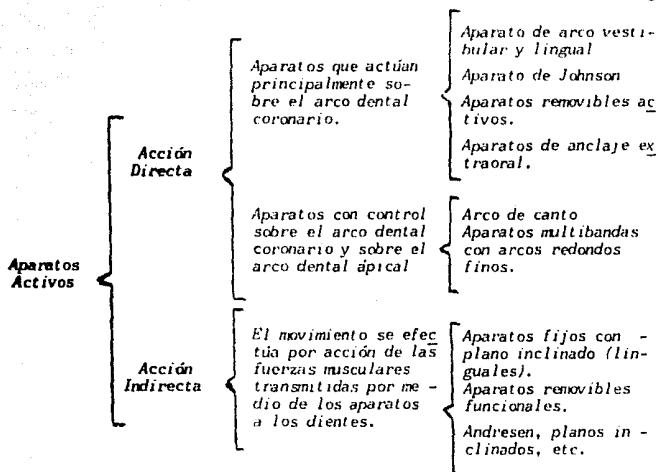
En el primer grupo tenemos: el arco vestibular, arco lingual, aparato de Johnson, aparatos removibles activos y aparatos de

*anclaje extraoral. Se dice que actúan principalmente sobre el arco dental coronario porque pueden, en determinadas ocasiones, tener alguna acción sobre el arco dental apical. Se pueden mover los dientes, generalmente, inclinándolos y cambiar la posición de las coronas dentarias y también de los ápices, pero sin llevar los ápices al sitio que conviene.*

*Los aparatos que tienen control sobre el arco dental coronario y apical son el arco de canto, y los aparatos multibandas con arcos redondos, con distintos aditamentos como los arcos de Begg, Jarabak y Flowers. Con ellos sí se puede controlar el movimiento de las coronas y de los ápices de los dientes en la forma que más convenga.*

*Los activos de acción indirecta, que son los aparatos fijos con plano inclinado lingual, y los aparatos removibles, funcionales, como el activador de Andresen, que según Helgren, es también activo, porque ejerce una fuerza sobre los dientes. Si se coloca un aparato activador, al forzar la mandíbula a una posición anterior a la que ocupa, los músculos tienden a llevar a la mandíbula nuevamente a la posición primitiva y realizan, por medio del aparato, una presión activa. El alambre que lleva por delante de los incisivos superiores hace tracción sobre dichos dientes y los empuja hacia atrás, mientras que el monoblock ejerce presión hacia adelante sobre los dientes del arco inferior. La posición alta en que se colocan los dientes, por el plano de mordida, hace que se alarguen los molares y premolares. Es, por tanto, una acción indirecta, pero activa. Estos aparatos actúan también sobre el arco dental coronario y sobre el proceso alveolar.*

*Mayoral divide por tanto, los aparatos de Ortodoncia activos según el siguiente cuadro:*



Con los aparatos divididos en estos tres grupos, se puede revisar la forma en que actúan cada uno de ellos y, entonces, ya es más fácil según las anomalías de cada paciente, seleccionar el aparato que se debe emplear. Para esto, se necesita hacer primeramente un diagnóstico detallado, poniendo de relieve, sobre todo, las anomalías primitivas de volumen de maxilares y dientes, posición de los dientes con respecto a sus maxilares, etc., y no solamente de la oclusión. Después ya se puede seleccionar dentro de estos tres grupos qué aparatos se van a emplear.

#### TECNICA LABIOLINGUAL

En esta técnica se hallan combinados los arcos redondos



ventibular, y lingual de Mershon para su acción en forma coordinada. Tanto el arco liso vestibular, como el arco lingual de Mershon, son aparatos típicos con control preferentemente del arco dental coronario.

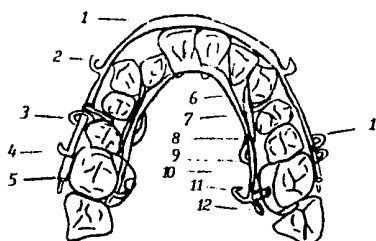
En la técnica labiolingual los aparatos se terminan de construir completamente antes de colocarlos en la boca; desde su elaboración se planean todos los requerimientos del caso y se agregan a los aparatos los aditamentos que sean necesarios.

El alambre empleado para los dos arcos es redondo de .036 pulgadas en acero inoxidable. El alambre redondo es el que tiene menor superficie de contacto con los dientes y, por tanto, es más fácil la limpieza de los aparatos. El arco vestibular ejerce su acción sobre los dientes por medio de ligaduras, resortes auxiliares o con el agregado de bandas. Se construye en forma de arco ideal, al cual han de llegar los dientes al finalizar el tratamiento en cada caso particular; en conjunto con el arco lingual constituye el patrón hasta el cual deben de llegar los dientes movidos por la acción que ejerce desde la parte interna el arco lingual.

La técnica labiolingual está especialmente indicada en la dentición temporal puesto que no necesitan bandas en los incisivos, sino solamente en los segundos molares. Se pueden corregir linguo-oclusiones de molares (mordida cruzada posterior), y tratar, tempranamente, cuando éste indicado, casos de prognatismo inferior (clase III) o casos extremos de retrognatismo inferior, con prognatismo alveolar superior (clase II, división I). Para la dentición mixta se recomienda en los mismos casos enumerados para tratamiento en dentición temporal.

En la dentición permanente podrá emplearse con éxito esta técnica para el tratamiento de todas aquellas anomalías que no requieran movimientos corporales, o sea, movimiento del

diente en su totalidad (corona y raíz), pues estos aparatos - sólo tienen control del arco dental coronario. Por tanto no estará indicado su empleo en casos de extracción terapéutica de los primeros premolares, a no ser que el ápice del canino - se encuentre en su sitio y no se requiera más que el movimiento de inclinación distal de la corona (Fig. 6-1)



**Fig. 6-1** Técnica Labiolingual:

1. Arco vestibular
2. Gancho para fuerza de elásticos intermaxilares
3. Resorte auxiliar en forma de U para movimientos en sentido mesiodistal
4. Distintos tipos de cierre del arco vestibular.
5. Tubo horizontal de luz interna
6. Arco lingual de Mershon
7. Resorte auxiliar en forma de espolón
8. Resorte auxiliar de tipo lineal
9. Bandas de anclaje
10. Tubo lingual soldado en forma vertical
11. Perno soldado al arco lingual
12. Cierre del arco.

### ARCO LISO VESTIBULAR

Su medio de anclaje consiste en bandas de molares, que se sitúan sobre los segundos molares temporales, hasta los nueve años, y sobre los primeros molares permanentes, después de esa edad. A las bandas de anclaje se soldan los tubos vestibulares horizontales. el arco vestibular debe seguir la misma curvatura del arco dentario, la adaptación se hace sobre el modelo de trabajo y se utiliza alambre redondo de .036 pulgadas. Una de las extremidades del alambre se sitúa en el tubo vestibular de un lado y se construye un acomodamiento en forma de U que sirve de tope indispensable para evitar el deslizamiento del arco a lo largo de los tubos de anclaje (Fig. 6-2).

En el arco vestibular liso se utilizan las ligaduras para unir el arco directamente a los dientes. El alambre de la ligadura debe pasar por el intersticio dentario, por encima del arco vestibular, y contornear la cara lingual para salir hacia el vestibulo por debajo del arco.

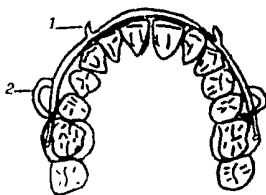


Fig. 6-2. Aparato Vestibular Liso: 1. Ganchos para fuerza de gomas intermaxilares  
2. Cierre del arco en forma de U.

### EMPLEO DEL ARCO VESTIBULAR

El arco vestibular puede obrar como patrón confeccionándolo en forma de arco ideal y sirve de control para las fuerzas ejercidas desde la parte interna de las arcadas por el arco lingual.

Como fuente de anclaje, tocando todos los dientes que sea posible, proporcionan un anclaje estable y permite el empleo de anillos de caucho intermaxilares (fig. 6-3).

El arco vestibular puede actuar por deformación horizontal del arco en su conjunto; como el arco tiene una curva determinada es fácil aumentar o disminuir esta curvatura, para llevar los dientes hacia la parte vestibular o, al contrario, hacia la parte lingual del arco dentario.

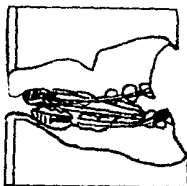


Fig. 6-3 . Aparatos de arco vestibular superior e inferior con cauchos intermaxilares de Clase III.

Cuando hay que corregir egresiones de los incisivos se sueldan resortes perpendiculares al arco principal cuyo extremo abraza el borde incisal; el arco se activa, doblándolo hacia la parte gingival, y la fuerza transmitida por medio de los resortes auxiliares a los bordes incisales de los dientes anteriores produce un movimiento de ingresión de dichos dientes y, también, un movimiento recíproco de egresión de los

*molares de anclaje, lo cual ayuda a nivelar el plano de oclusión.*

*cuando se requiere movimiento de egresión de los dientes anteriores se contornea el arco vestibular, de tal forma, que pase por el borde incisal de éstos; al ligarlo a los dientes el arco es forzado hacia la parte gingival y, por la elasticidad del alambre, el arco trata de recuperar su posición inicial produciendo la egresión de los incisivos. Para el mantenimiento, en sentido vestibular de los incisivos, se colocan resortes en espiral entre el cierre del arco y la parte mesial del tubo del molar de anclaje; se ligan los incisivos al arco vestibular, y la acción del resorte en espiral, comprimido entre el cierre del arco y el tubo de la banda, al tratar de recuperar su longitud, llevará a los incisivos hacia vestibular.*

*El movimiento, en sentido lingual, de los incisivos se logra por medio del arco vestibular por contacto directo sobre dichos dientes, o con el agregado de resortes auxiliares, dejando libre el extremo del arco a nivel de los molares de anclaje para poder deslizarse hacia distal; el arco se activa por medio de gomas intermaxilares.*

*El movimiento distal de los molares se efectúa mediante el empleo de elásticos intermaxilares o por medio de anclajes extraorales. Para este movimiento se colocan resortes en espiral entre el cierre del arco y el tubo soldado a la banda del molar de anclaje.*

#### **ARCO VESTIBULAR ALTO O APARATO GINGIVAL DE LOURIE**

*Es una modificación del aparato liso vestibular, consistente en que el arco se incurva hacia la parte gingival desde la*

región de los premolares y, por tanto, no contornea el arco dentario a nivel de las coronas de los dientes (Fig. 6-4).

El alambre del arco, al igual que el cierre, son iguales a los del aparato vestibular. Tiene la ventaja de ser muy poco visible, pero su utilización es restringida, puesto que su posición no permite usar la acción del arco mismo; éste sólo sirve de punto de apoyo a los espolones verticales que actúan sobre la parte vestibular de los incisivos; por tanto, su acción preferencial se limita a la corrección de vestibuloverciones de los dientes anteriores y en colaboración con el arco lingual. Soldando al arco, a nivel de los caninos, espolones verticales terminado en forma de gancho, permite el empleo de fuerza de cauchos intermaxilares.

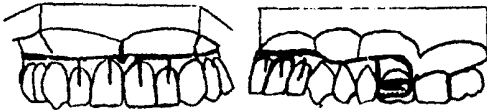

Fig. 6-4. Arco Vestibular alto o Aparato de Lourie.

#### ARCO LINGUAL DE MERSHON

El arco lingual puede acompañar al arco vestibular liso formando la técnica labiolingual; puede ser empleado como único aparato y, por último, también como complemento de cualquiera de las otras técnicas de arcos vestibulares.

La primera ventaja que ofrece la técnica de arcos linguales es que su elaboración es sencilla y rápida porque no se requiere hacer ninguna soldadura para el perno de anclaje y

para el cierre del arco, y la facilidad con que pueden ser soldados eléctricamente a la banda de anclaje los tubos linguales prefabricados que complementan esta técnica.

### UTILIZACION DEL ARCO LINGUAL

El arco lingual puede emplearse conjuntamente con cualquiera de los aparatos de arco vestibular. Construido en forma pasiva constituye un buen medio de anclaje para estabilizar los molares, bien sea para evitar la mesogresión en los casos de extracción o cuando se requiere el empleo de gomas intermaxilares. La expansión de los dientes posteriores puede realizarse fácilmente con este aparato: por acción directa del arco principal, al ampliarlo, produce la inclinación vestibular de las coronas de los molares de anclaje; con el agregado de resortes auxiliares puede obrar en la misma dirección sobre los premolares.

El movimiento vestibular, por inclinación de las coronas de los incisivos, se obtiene abriendo los acodamientos en forma de U del arco lingual situados por mesial del cierre del arco. De esta forma se va alargando la longitud del arco que, por estar en contacto con las caras linguales de los incisivos, las inclina hacia la parte vestibular.

Por medio de resortes auxiliares soldados al arco, especialmente los que tienen forma de U se pueden realizar movimientos en sentido mesial o distal en la región de premolares y en los dientes anteriores (Fig. 6-5). Para producir ingresión de los incisivos se construye el arco en tal forma que presione a dichos dientes a nivel del cingulo, bien sea directamente con el arco principal, o por medio de resortes auxiliares. Esta clase de movimiento se logra más fácilmente, y

sin el peligro de inclinar simultáneamente los incisivos hacia vestibular, con aparatos multibandas que tengan control del arco dental apical. La corrección de rotaciones, en los molares de anclaje, es posible mediante el aparato lingual, doblando el perno del arco que se introduce en el tubo soldado a la banda, en sentido inverso a la rotación del molar.

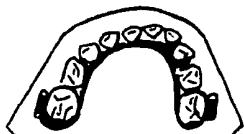

fig. 6-5. Aparato lingual de Mershon con resortes auxiliares colocado sobre modelo.

La técnica vestibulolingual está especialmente indicada, en líneas generales, para la dentición temporal, en aquellos casos en que los pacientes no puedan usar los aparatos removibles o existan contra indicaciones para el uso de estos últimos.

#### APARATO DE JOHNSON

El aparato de Johnson es de los que mejor responden al requerimiento de fuerzas suaves. Johnson señala las ventajas de su aparato (cuyo arco está formado por dos alambres delgados) sobre los aparatos de alambres gruesos: "El alambre fino tiene mayor elasticidad que los gruesos. Un alambre fino, con suficiente elasticidad para recobrar su forma normal, no -



ejercería la cantidad de fuerza requerida para mover los dientes. Se supera esta dificultad duplicando al alambre fino: los alambres tenues geminados tiene suficiente elasticidad para recobrar su forma inicial y mover así, automáticamente, los dientes a su posición normal en el arco".

Desgraciadamente, no todos los casos pueden tratarse con este aparato, pues su acción se aplica preferencialmente sobre la región de los incisivos, pero cuando está indicada su utilización, las fuerzas que ejerce son de las más suaves y convenientes que se pueden emplear.

La acción del aparato de Johnson sobre los dientes posteriores es más precaria; para estos se necesita construir los tubos de los extremos del arco muy cortos, que apenas sobresalgan el tubo del molar, y colocar bandas además de los incisivos, en los bicúspides y caninos; naturalmente, cuanto más larga es la distancia desde el extremo del tubo hasta la parte donde van a actuar los finos alambres (10 milésimas de pulgada de diámetro), menor es la fuerza que puede transmitir; por ello no se cree muy conveniente ni afectiva su acción sobre los dientes posteriores.

El aparato se usa conjuntamente con el arco lingual de Merston cuando se requieren movimientos en sentido vestibular de las coronas de los bicúspides y molares o para estabilizar los molares de anclaje durante el empleo de fuerzas intermaxilares.

#### INDICACIONES Y MODO DE ACCION


El aparato de Johnson actúa, especialmente, sobre el arco dental coronario, y aún cuando también puede producir desplazamientos apicales, especialmente en sentido vertical (corrección

de ingresiones y egresiones de los incisivos), no es un aparato con control del arco dental apical.

Sobre los dientes anteriores ejerce su acción en forma excelente cuando el tubo de los extremos puede llegar hasta la parte distal o media de la corona del canino; esto naturalmente limita su aplicación a los casos de anomalías de los dientes anteriores, o a los casos que no necesiten extracción dentaria.

La acción del aparato de Johnson es casi automática, porque al colocar el arco en los tubos de las bandas de los molares de anclaje la parte anterior del arco queda formando un arco dentario normal, y al colocar los alambres dentro de los brackets, mueven los dientes a la posición deseada (Fig. 6-6). Cuando los dientes están muy separados del arco no se puede colocar éste, desde el principio, dentro de los brackets y se ligará a distancia, para ir tensionando las ligaduras periódicamente hasta que el diente está lo suficientemente próximo al arco para introducirlo en el bracket. Naturalmente que un arco formado por alambres tan finos se deforma con cierta facilidad y ésta es otra de las ventajas para impedir fuerzas exageradas; al deformarse se hace necesario cambiarlo y, así, durante el tratamiento, hay que construir generalmente varios arcos hasta que los dientes lleguen a la posición deseada.

El tratamiento por medio del aparato de Johnson, si se realizara en todos los casos, produciría muy frecuentemente prognatismo alveolar superior e inferior, por la tendencia a desviar a los incisivos hacia adelante; por ello, hay que controlarlo y limitarlo a los casos en que, por no necesitar extracción, se pueden corregir las anomalías dentarias sin peligro de producir vestibuloversiones de los incisivos.



**Fig. 6-6** La parte anterior del arco queda formando un arco dentario normal, y al colocar los alambres dentro de los brackets, mueven los dientes a la posición deseada.

#### VENTAJAS DE LOS APARATOS REMOVIBLES

- a) La acción de los aparatos removibles se efectúa sobre el diente y tejidos vecinos por medio de las fuerzas intermitentes, o sea, aquellas que actúan con intervalos más o menos considerables de periodos de reposo.
- b) El factor de ser removibles da una posibilidad de higiene mayor para la boca al permitir una limpieza más completa.
- c) Poder ser retirados por el paciente, sin necesidad de esperar hasta la intervención del operador.
- d) El factor estético, puesto que se deben llevar principalmente en las horas de la noche.

- e) *En casos en los cuales se hayan perdido los molares de - anclaje de los 6 años, hecho que retarda obligatoriamente la aplicación de aparatos fijos, puede emplearse la aparatología removible, pues dichos molares no son indispensables.*
- f) *En los casos de hipoplasias del esmalte y problemas de - malformaciones dentarias, puede emplearse la aparatología removible.*
- g) *Los controles que se realizan con aparatología removible pueden ser mucho más distanciados, con cuatro o cinco semanas de intervalo.*
- h) *Otra ventaja es la facilidad para la reparación en caso de ruptura, puesto que está confeccionada en su totalidad con acríles y alambre, que son de fácil reparación.*

#### **DESVENTAJAS DE LOS APARATOS REMOVIBLES**

- a) *Como son retirados por el mismo paciente, es éste, en realidad, quien viene a determinar la intensidad horaria al tratamiento.*
- b) *Su acción no es continua como en los aparatos fijos, por lo tanto, el tratamiento se prolonga hasta cinco años.*
- c) *Los movimientos por ellos realizados son limitados; las rotaciones de molares y premolares son materialmente im-  
posibles.*
- d) *Los movimientos dentales íntegros (corona y raíz) no se pueden conseguir, pues los puntos de apoyo de los -*

auxiliares móviles se ejercen en las coronas y en los -  
cuellos de los dientes.

- e) Las expansiones que se realizan con la aparatología removible son expansiones de tipo coronal y no radicular, lo que causa en todos los casos una recidiva.
- f) La fonación se ve impedida parcial o totalmente, lo que limita su tiempo de aplicación.

### PLACA DE SCHWARZ

Las placas correctivas de Schwarz constan de un cuerpo acrílico que se extiende en toda la zona palatina, haciendo contacto con los cuellos de los diversos dientes, y hacia la parte posterior está recortada en forma cóncava para no provocar el reflejo de náuseas. Los ganchos de anclaje tendrán la forma adecuada al tipo de placa, ya sea activa o pasiva.

#### **Acción principal de la placa de Schwarz:**

- a) Movimiento en sentido vestibular. Se realiza por medio de los resortes de protusión en la zona anterior, o los resortes en paleta para los dientes posteriores.
- b) Movimientos en sentido lingual. Para los dientes anteriores se pueden realizar mediante el arco vestibular de Hayley, y para los posteriores, con resortes para corregir vestibuloversiones de estos dientes.
- c) Los movimientos, en sentido mesial o distal, de caninos y premolares se pueden hacer por medio de resortes intermedios, los que tendrán colocada la U hacia mesial para los movimientos mesiales y viceversa para los movimientos distales.

- d) Los movimientos de rotación se limitan a los incisivos y, en ocasiones, a los caninos, pues por la convexidad de las caras linguales de premolares y molares no se pueden aplicar fuerzas efectivas.
- e) Los movimientos de ingresión y egresión son muy limitados.

#### **APARATOS DE ANCLAJE EXTRAORAL O APARATOS CRANEOMAXILARES**

---

Se denominan así por tener su apoyo fuera de la boca, en el cráneo o en la nuca, por medio de un gorro o de una cinta y su acción en los dientes. Básicamente están compuestos por - un elemento de anclaje (gorro o cinta), medios de unión (bandas, generalmente en los primeros molares permanentes superiores) y arco activo, dividido este último en una sección intrabucal y otra extrabucal. Por medio de estos aparatos se busca obtener una acción sobre los molares de anclaje, o sobre los incisivos, para llevarlos hacia lingual. Otro aparato de anclaje extraoral es el conjunto gorro-mentonera, indicado en el tratamiento del prognatismo inferior, pero que no tiene acción directa sobre los dientes, sino que ejerce su fuerza sobre la mandíbula para desplazarla hacia atrás.

#### **APARATOS CRANEOMAXILARES**

---

El arco facial consta de dos secciones, una intrabucal y otra extrabucal; el anclaje para el arco facial puede ser de dos tipos: craneal, por medio de un gorro, y cervical, por medio de una cinta. La elección de uno u otro anclaje depende de la dirección en que se desee ejercer la fuerza. El anclaje cervical aunque es más sencillo y práctico, tiene el -

*inconveniente de que por dirigir la fuerza hacia abajo puede producir elongación (egresión) de los molares de anclaje. El gorro dirige mejor la fuerza en sentido de adelante hacia atrás y de abajo hacia arriba.*

*La acción del arco craneomaxilar es la siguiente: se usa, en conjunto con otras aparatologías para ayudar en la corrección de pequeñas vestibuloversiones de incisivos superiores cuando este movimiento es posible (cuando hay diatemas y no hay macrodoncia). Pero su acción se ejerce principalmente sobre los molares.*

*Algunas técnicas utilizan los aparatos de anclaje extraoral para producir el movimiento distal de los primeros molares, extrayendo previamente los segundos molares. También es posible el movimiento distal de los segundos molares permanentes, por medio de estos aparatos, si se extraen previamente los folicúlos de los terceros molares.*

*La mejor indicación de los aparatos craneomaxilares es la de ejercer una fuerza hacia distal que se oponga a la mesogresión de los molares en casos de extracción terapéutica, mientras se mueven hacia distal los caninos. el mismo principio puede aplicarse en los casos de mesogresión de los molares superiores en dentición mixta: la fuerza del aparato extraoral sirve para contener los molares superiores en su sitio, mientras que el crecimiento de la mandíbula hace avanzar los dientes inferiores y éstos pueden moverse hacia mesial a lo largo del arco dentario, como consecuencia del movimiento mesial normal.*

### **APARATOS CRANEOMAXILARES PARA EL PROGNATISMO INFERIOR**

---

*El conjunto terapéutico denominado gorro-mentonera se utiliza en la corrección de: a) prognatismo total inferior, y b) auxilia liar en casos de mordida abierta.*

*Consta de dos partes: 1) el gorro que puede ser completo, o hecho con tiras de tela unidas, formando un casquete cefálico y 2) la mentonera puede confeccionarse en acríl, tela o alum inio.*

*El objeto del conjunto gorro-mentonera es oponer una fuerza de dirección gnation-silla turca al crecimiento condilar, en cuanto esto sea posible (dependiendo del patrón morfogenético individual), en los prognatismos totales inferiores.*

### **APARATOS CON CONTROL DEL ARCO DENTAL CORONARIO Y APICAL**

---

#### **Arco de Canto de Angle.**

*El arco de canto recibe su nombre de empleo de un alambre rectangular que, a diferencia del arco cinta, cuya parte más ancha iba colocada en el mismo plano que el eje mayor del diente, se coloca "de canto" contra la corona del diente. Angle buscaba con su mecanismo lograr un balance, que puede considerarse como los principios fundamentales de la técnica del arco de canto:*

- 1. Establecimiento de contacto proximal normal de los dientes en sus arcos dentarios, de acuerdo con sus formas y tamaños individuales.*



2. *Establecimiento de un engranaje normal de las cúspides y planos inclinados de los dientes de los arcos dentarios.*
3. *Establecimiento de una posición axial normal de los dientes, lo cual es esencial para que los dientes queden en balance con los músculos y puedan sostener normalmente la gran fuerza de la oclusión.*

*La técnica de arco de canto ha variado en los últimos años, ya que la mayor parte y en ocasiones la totalidad del tratamiento se realiza con alambres redondos ligeros; hay una gama casi infinita en la forma de aplicación de dichos arcos de alambres ligeros, resultando que lo único que tienen en común los ortodontistas que la utilizan es el empleo del bracket de arco de canto.*

#### TECNICA DE TWEED

*La idea fundamental de Tweed es que prácticamente todos los casos de anomalías dentofaciales están caracterizadas por una posición demasiado adelante de los dientes y de los procesos alveolares en relación con las porciones basales óseas de los maxilares superior e inferior. Esta posición, especialmente en la región de los premolares y molares, es la causante de las malas relaciones de los arcos dentarios, de las anomalías dentarias y de la maloclusión, en último término.*

*Tweed también observó que la armonía facial depende de que, después del tratamiento, los incisivos inferiores se encuentren en buena relación con su hueso basal, es decir sobre el cuerpo de la mandíbula; el tratamiento ortodóncico, por tanto, debe ser dirigido primeramente a la corrección de la posición anterior de los dientes y, después a la eliminación de las de más anomalías. El anclaje estable es de fundamental importancia para prevenir el movimiento mesial de todos los dientes.*

De acuerdo con estos principios, Tweed desarrolló toda una serie de técnicas especiales para los distintos casos de maloclusiones, dividiéndolas en técnicas para dentición mixta y permanente, para el tratamiento de las clases I, II, y III de Angel, y con variaciones para los casos en que es necesaria la extracción dentaria. Fundamentalmente todo el tratamiento tiene como base el lograr un anclaje fuerte, y para ello recomienda movimientos de inclinación distal de los dientes posteriores porque, en esa posición, tienen menos facilidad para el desplazamiento hacia la parte mesial y refuerza con anclaje occipital, por medio de aparatos craneomaxilares, la posición distal de dichos dientes (Fig. 6-7).

Las observaciones de Tweed sobre la estética facial consisten en que la mayoría de los casos tratados por el procedimiento clásico, en Ortodoncia, resultan después con un empeoramiento del perfil facial, por la desviación hacia adelante de los dientes y, por consiguiente, de los labios. Por éso ha recomendado la extracción en un porcentaje elevado de casos, con objeto de dar suficiente espacio a los dientes restantes sobre los huesos basales, o sea la parte correspondiente al arco dentario apical, moviendo hacia distal los caninos y hacia lingual los incisivos, corrigiéndose así la vestibuloversión, que es la que altera al perfil. La relación normal de los incisivos inferiores con la mandíbula debe de ser, según Tweed, de  $90^\circ$ , con una variación normal de más de  $5^\circ$  ó menos de  $5^\circ$  (ángulo incisivomandibular); al prolongar la línea que sigue el eje mayor del incisivo inferior, hasta que corte el plano de Francfort, forma con éste otro ángulo cuyo valor normal es mandibular forman un tercer ángulo de valor de  $25^\circ$ , completándose así el triángulo de Tweed, usado por el autor para el diagnóstico de sus casos basado en la teoría de que cada grado que pasara de  $25^\circ$  el ángulo Francfort-mandibular debería disminuir también en un grado el valor del ángulo incisivomandibular para obtener un resultado estable en el tratamiento; así

por ejemplo, si el ángulo Francfort-mandibular tiene un valor de  $28^\circ$ , habrá que mover los incisivos inferiores hasta que lleguen a un ángulo de  $87^\circ$  (Fig. 6-8)

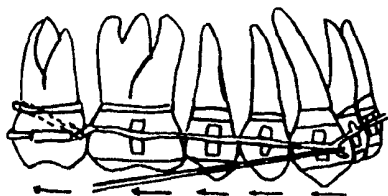


Fig. 6-7. Técnica de Tweed. Dobleces de inclinación distal, incorporados al alambre rectangular, para producir distoversión de las coronas, en conjunto con elásticos intermaxilares de clase II.

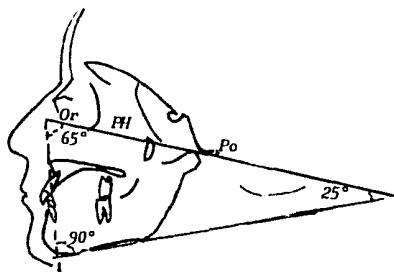


Fig. 6-8. Cefalogram de Tweed.

Los inconvenientes de este sistema de tratamiento son que requiere movimientos completos de todos los dientes, lo que lo convierte en un procedimiento a base de fuerzas bruscas y, además, es una técnica extremadamente difícil y delicada que sólo puede utilizarse después de un entrenamiento y un estudio cuidadoso de sus principios mecánicos. También puede agregarse que, con los postulados de Tweed, los casos quedan al final del tratamiento con perfiles exageradamente rectos.

#### TECNICA DE BULL.

El doctor Harry Bull, basó su técnica en algunos conceptos fundamentales, que pueden sintetizarse en los siguientes: el ancho del arco dentario no puede ser modificado por medio de la expansión; tampoco puede aumentarse la longitud del arco cuando hay apiñamiento de dientes anteriores y debe aceptarse el tamaño previo del arco o, si es posible, disminuirlo; la colocación hacia adelante de la mandíbula no puede efectuarse y, si se intenta, siempre volverá a su posición primitiva (en casos de retrognatismo inferior).

El tratamiento ortodóncico debe basarse, por tanto, en el movimiento de los dientes y no en la suposición de un cambio en la posición de la mandíbula o en la esperanza de un crecimiento posterior favorable.

Como consecuencia de los postulados anteriores, la técnica de Bull incluye la extracción de unidades dentarias, generalmente los primeros premolares, como parte fundamental del tratamiento.

### TECNICA DE NORTHWEST

Se conoce con este nombre otra modificación del arco de canto introducida por un grupo de ortodoncista del Estado de - - Washington que se basaron también en los principios de Tweed, de desproporción entre material dentario y hueso basal.

#### **Conceptos Básicos de la Técnica de Northwest.**

1. Los primeros premolares superiores se extraen antes de - que se complete la erupción de los caninos.
2. Se emplea una placa de Hayley superior para eliminar in - terferencias oclusales, reforzar el anclaje de los dien - tes posteriores y ayudar, en el movimiento distal de los caninos superiores, por medio de resortes incorporados en la placa.
3. El movimiento distal de los caninos inferiores se hace - por medio de un resorte en espiral anterior de canino a canino.
4. Se emplea un aparato craneomaxilar aplicado al arco infe - rior para mantener la estabilidad de los dientes inferio - res mientras se usan los elásticos intermaxilares.

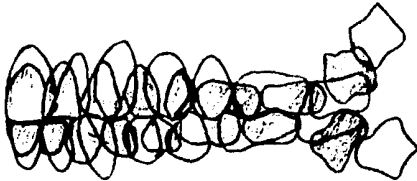
### TECNICA DE BEGG

La filosofía básica de la técnica de Begg reconoce el hecho de que los dientes tienen una tendencia fisiológica al movi - miento. Para el tratamiento es fundamental la idea de la ex - tracción como la mejor solución que actualmente se puede en - contrar en los casos en que no hay suficiente hueso basal pa - ra la colocación de todos los dientes.

El concepto clásico de las relaciones de los dientes superiores e inferiores en la forma que conocemos como oclusión normal es denominado por Begg como oclusión normal de libro de texto, y ha adaptado la oclusión atricional del hombre de la Edad de Piedra como la base de la Ortodoncia, porque considera que ésta es una oclusión anatómica y funcionalmente correcta.

#### **Migración dentaria y cambios anatómicos de los dientes:**

Los dientes tienden, en forma natural, a migrar simultáneamente en dos direcciones: horizontal (migración mesial) y vertical (erupción continua). Otro factor importante en el desarrollo y mantenimiento de la oclusión correcta es el cambio en la anatomía dental producido por la atrición durante la masticación; el resultado es una constante reducción del tamaño de los dientes y, por tanto, de la longitud del arco dental (Fig. 6-9).



**Fig. 6-9** Diagramas superpuestos de una oclusión con atrición sobre una sin atrición, para ilustrar la cantidad de espacio dejado por la atrición y la migración mesial de todos los dientes que facilita la erupción temprana del tercer molar.

*Hoy en día, por las características de la alimentación del hombre civilizado, esta reducción del tamaño de los dientes no se realiza y de ahí la necesidad, tan frecuente en los tratamientos de Ortodoncia, de recurrir a las extracciones terapéuticas como el medio más adecuado de reducir la cantidad de material dentario.*

### **Fuerzas diferenciales.**

*La técnica de Begg está basada en el principio de que la resistencia al movimiento de un diente dado depende directamente de la cantidad de superficie radicular de dicho diente. Para seguir los principios de la fuerza diferencial es esencial que los brackets empleados en esta técnica no produzcan fricción de los alambres de los arcos y que sólo tengan un simple punto de contacto con el alambre. Por esta razón se utilizan los brackets de arco cinta u otros modificados del mismo tipo, los cuales permiten realizar los movimientos por simple inclinación de los dientes durante las dos primeras etapas del tratamiento.*

### **Descripción de la Técnica de Begg:**

*El tratamiento se divide en tres etapas, los movimientos deben iniciarse y terminarse, en ambos arcos dentarios, simultáneamente y no seguirá con la etapa siguiente en uno sólo de los arcos.*

#### **Primera etapa**

- 1. Corregir todas las irregularidades de los dientes debidas a falta de espacio y conseguir su alineación mediante movimiento de inclinación de las coronas.*

2. Cerrar los espacios que existen entre los dientes anteriores.
3. Corrección de las rotaciones de los dientes y sobretratamiento de las mismas hasta hacer las rotaciones inversas a las que presenta el caso originalmente.
4. Eliminar la hiperoclusión de los incisivos hasta convertirla en hipoclusión.
5. La hipoclusión de los incisivos se corrige hasta la relación normal de oclusión en sentido vertical.
6. La relación anteroposterior de las coronas de todos los dientes se sobretratan en las clases I y II hasta lograr casi una relación de clase III. En la clase III esta relación, cuando es necesario, se sobretrata hasta lograr casi una relación de clase II.
7. Las coronas de los dientes, tanto superiores como inferiores, se inclinan simplemente en cualquier dirección que tiendan a tomar como respuesta a la fuerza ejercida por los arcos de alambre y por los elásticos de caucho.
8. Los contornos de los arcos dentarios se regularizan; se hace que coordinen los arcos superiores e inferiores en cuanto a la forma y oclusión del uno con el otro.
9. Los espacios de las extracciones superiores e inferiores se cierran en parte.
10. Se corrigen las linguoclusiones del sector posterior o cualquier anormalidad en sentido vestibulolingual de premolares y molares.
11. Las relaciones axiales de los molares de anclaje se corrigen en esta primera etapa; no se permite la inclinación mesial de esas piezas.



### **Segunda etapa**

1. *Los espacios de las extracciones se cierran completamente en forma simultánea.*
2. *Las coronas de los dientes anteriores se inclinan hacia atrás de la posición en que habían quedado al final de la primera etapa.*
3. *La relación anteroposterior de los arcos que se obtuvo en la primera etapa se mantiene durante el transcurso de la segunda*
4. *El sobretratamiento de las rotaciones logrado en la primera etapa se mantiene también durante la segunda.*

### **Tercera etapa**

1. *Las relaciones axiales (vestibulolinguales y mesiodistales) de todos los dientes, superiores e inferiores, se sobretratan simultáneamente en esta etapa final.*
2. *El sobretratamiento de las rotaciones también es mantenido en esta etapa.*
3. *Las relaciones axiales de los molares de anclaje no tienen que ser corregidas en esta etapa, puesto que ya quedó realizado en la primera, y los molares son mantenidos en su posición correcta durante las tres etapas del tratamiento.*

*Es de vital importancia para obtener éxito con esta técnica - que las tres etapas del tratamiento se realicen separadamente. Los movimientos que deben completarse en cada una de ellas no debe aparecer en otra que no corresponda.*

### TECNICA DE FLOWERS

Es, en realidad, una modificación de la técnica de Begg. Difiere de ésta principalmente en la utilización de brackets anchos de arco de canto y en el agregado de ansas verticales - adicionales en los segmentos posteriores del arco, una por - distal del canino y otra por distal del segundo premolar. Las dos ansas adicionales tienen por objeto evitar las deformaciones del arco que, con frecuencia, ocurren en ese sector durante la masticación y obtener un mayor control sobre los segundos premolares.

Al emplear el bracket de arco de canto, además de la fricción del arco con el bracket, el movimiento distal de los caninos ya no será de inclinación, sino total de corona y raíz; es - tos dos factores producen una mayor resistencia requiriéndose, por tanto, la aplicación de mayor fuerza, la cual sería - causa de falla en la estabilidad de los molares de anclaje. Por lo cual, será necesario estabilizar los molares de los 6 años por medio de fuerzas extraorales, o cualquier otro de - los dispositivos que se utilizan con este objeto, a fin de - evitar el movimiento mesial de dichos dientes.

Por las razones anteriores expuestas, y por considerar que - el anclaje occipital siempre es necesario para evitar la meso - gresión de los molares de anclaje en los casos de extracción, la técnica de Flowers presenta ventajas que deben aprovecharse en el tratamiento de los casos que requieren extracción te - rapéutica.

## TECNICA DE JARABAK

Este autor utiliza brackets de arco de canto y acodamientos o ansas helicoidales, tanto verticales como horizontales, para realizar los movimientos individuales de los dientes.

### **Descripción de la Técnica de Jarabak:**

#### **1. Elementos positivos.**

- a) Tubos rectangulares en los molares de anclaje.
- b) Brackets dobles de arco de canto para los premolares
- c) Para los caninos e incisivos superiores e inferiores brackets posteriores de arco de canto.
- d) botones linguales soldados a las bandas de los molares.

#### **2. Elementos activos**

- a) Arcos. La primera parte del tratamiento se hace con arcos redondos, con dobleces o ansas helicoidales de tres tipos principales:
  - Verticales, de dos clases: de expansión y de contracción.
  - Horizontales
  - Transversales
  - El gancho para los elásticos, situado inmediatamente por mesial del bracket del canino, es simplemente un pequeño acodamiento vertical cerrado.

b) Gomas elásticas (Fig. 6-10)

- De clase II para el tratamiento del prognatismo superior.
- Intermaxilares, de distal del tubo del molar de anclaje al gancho del canino inferior.
- Vertical, de distal del tubo del molar de anclaje y del bracket del segundo premolar superior al bracket del segundo premolar inferior.
- Cuando hay prognatismo inferior las gomas intermaxilares se colocan desde el gancho del canino inferior al extremo distal del tubo del molar de anclaje, y otra desde el mismo gancho hasta el botón soldado a la parte lingual del molar de anclaje superior.

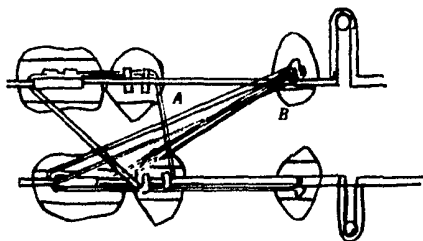


fig. 6-10. disposición de las gomas en la Técnica de Jarabak. A. Intermaxilares vestibulares., B. Intermaxilares linguales; C. Intermaxilares; D. Verticales.

### TECNICA MULTIBANDAS CON FUERZAS LIGERAS

Se puede simplificar en tres arcos principales, aunque hay otros indispensables en algunos casos.

**Arco primero.**- Para distalamiento de caninos, corrección de sobre-mordida y rotaciones de los incisivos. Este primer arco tiene acción sobre el arco dental coronario y actúa por inclinación dentaria, sobre todo de los caninos. cuando hay vestibuloversión muy marcada de los incisivos, sin rotaciones, puede emplearse en lugar del arco un resorte en espiral anterior con presión sobre los caninos y sin colocación de bandas en los incisivos.

**Arco segundo.**- Para desplazamiento radicular de caninos y segundos premolares. El arco principal tiene solamente dos ganchos mesiales a los brackets de los caninos y el resto es liso; los resortes son independientes y se ligan debajo del arco principal a los dientes que los necesiten, es decir los que deban hacer desplazamiento radicular para verticalizar y poner paralelos los ejes de los dientes próximos al espacio de extracción.

**Arco tercero.**- para cerrar espacios. con ansas de contracción y de doblez del arco por detrás de los molares de anclaje para cerrarlas. Indicado principalmente para cerrar los espacios entre los dientes anteriores.

### APARATOS ACTIVOS DE ACCION INDIRECTA

Estos aparatos no obran por medio de fuerzas mecánicas aplicadas al mismo aparato, como los resortes, las ligaduras, -

los tornillos, los elásticos, sino por intermedio de la acción muscular. El tratamiento con los aparatos de acción indirecta se conoce generalmente como Ortodoncia funcional u ortopedia funcional de los maxilares..

### PANTALLA ORAL

La pantalla oral puede efectuar pequeñas presiones sobre la parte vestibular de los dientes como consecuencia de la acción que ejercen sobre ella los músculos faciales. Su uso: como aparato profiláctico en la respiración bucal por hábito y en la succión del pulgar u otros dedos. Como aparato correctivo, está indicada en pequeñas vestibuloverciones de incisivos en el comienzo de la dentición mixta.

### PLANOS INCLINADOS

Los planos inclinados pueden usarse solos, o en unión con el arco lingual de Mershon.

- A. Arco lingual con plano inclinado. Es una modificación en la acción del arco lingual. Consiste en soldar una rejilla a la parte anterior del arco superior, en forma tal que se prolongue hacia abajo hasta un nivel que esté situado aproximadamente en la unión de los dos tercios incisales con el tercio gingival de los incisivos inferiores. Al mismo tiempo, debe tener una inclinación hacia atrás y hacia abajo para permitir que los incisivos inferiores, al ocluir, queden colocados entre el plano inclinado por lingual y las caras linguales de los incisivos superiores por vestibular. Su indicación principal es en los casos de retrognatismo inferior, cuando se

quiere hacer avanzar la mandíbula hacia adelante; como plano de mordida para los incisivos inferiores en los casos de mordidas anteriores profundas.

- B. *Placas con plano inclinado.* Las indicaciones son las mismas que las del plano inclinado en el arco lingual. El plano inclinado en las placas se hace aumentando acrílico en la parte palatina, entre las caras distales de los caninos. Verticalmente se extiende también, hasta que haga contacto con las superficies linguales de los incisivos inferiores. Pueden utilizarse como aparatos de corrección y de contención,
- C. *Planos inclinados simples.* son los que se emplean para la corrección de linguoclusiones de incisivos superiores. Esta es la principal indicación del plano inclinado. La forma más simple de corregir una linguoclusión de incisivos superiores es el uso de bajalenguas, en tal forma que actúe como palanca, aplicando un extremo en la cara lingual del incisivo superior que está en linguoclusión, y haciendo que el paciente muerda, se efectuará una presión hacia la parte vestibular en el incisivo superior.

#### ACTIVADOR DE ANDRESEN

Es el aparato tipo de la aparatología removible. Se basa, esencialmente, en un bloque de resina acrílica, construido tomando como fin una relación ósea de los maxilares. El activador obra como un estimulador muscular. Los músculos responden variando su tonacidad y adquiriendo nueva filosofía.

La función del activador o monobloc será la de proyectar la mandíbula hacia adelante para que llegue a estabilizarse en

una posición normal, con un ángulo también normal. El estímulo muscular que produce este aparato en la boca es suficiente para provocar cambios tisulares (parodonto, hueso alveolar y tonacidad muscular) en aquellos pacientes donde el período de crecimiento está activo.

El activador está compuesto de la siguiente manera:

- a) Resina acrílica que ocupa el campo de dos campos móviles (una superior y otra inferior), de contorno y tamaño normales unidas por oclusal.
- b) Arco vestibular superior, para hacer la linguoversión de superiores anteriores.
- c) Elementos auxiliares de alambre (resortes para molares y premolares).
- d) tornillos de expansión, que se puede utilizar en los llamados activadores abiertos.

El activador debe ser un aparato flojo, suelto en la boca, y no lleva ganchos de anclaje; obra entonces cada vez que el paciente abre y cierra la boca o ejerce movimientos de lateralidad (por estímulo neuromuscular), elevación de la lengua y deglución.

**Aparatos pasivos.**- Son aquellos que sostienen los dientes en la posición en que se encuentran, sin producir ningún movimiento directo o indirecto sobre los dientes o los maxilares.



**APARATO DE HAWLEY**

*La placa de Hawley se ha utilizado como aparato de contención; puede emplearse también para efectuar pequeños movimientos dentarios como aparato activo.*

*Hawley fue el primero que aplicó la placa que lleva su nombre como aparato de contención, y desde entonces su uso se popularizó como el mejor medio de mantener los resultados obtenidos durante el período activo de reducción de las anomalías dentarias.*

CAPITULO VII  
ANALISIS RADIOGRAFICO

EXAMEN RADIOGRAFICO

*Las radiografías son una ayuda al diagnóstico en ortodoncia:*

1. *Para confirmar la ausencia o, si están presentes, la posición exacta de dientes no erupcionados. Esto es de especial importancia cuando se contemplan extracciones: por ejemplo, si todavía están los segundos molares primarios debe establecerse la presencia de los segundos premolares no erupcionados.*
2. *Para establecer la presencia o ausencia de dientes supernumerarios, especialmente en los casos en los que hay un espacio entre los incisivos centrales superiores, o donde hay un central superior mal ubicado.*
3. *Para confirmar la inclinación axial de las raíces, especialmente donde la extracción puede formar parte del tratamiento.*
4. *Para determinar la extensión de la calcificación o reabsorción de la raíz de un diente.*
5. *Para confirmar la identidad de un diente, p. ej., en un paciente de doce años, con solamente un molar permanente erupcionado, una radiografía revelaría el estado de su formación radicular y si están los otros molares.*
6. *Para confirmar la presencia y extensión de estados patológicos y traumáticos; p. ej., un absceso ápical, o la frac-*

tura de una raíz.

7. Cuando se considera necesario, para confirmar diagnósticos con la ayuda de trazados en radiografías cefalométricas.

Aunque las películas intra-bucles brindan la mejor imagen de los incisivos, las extra-bucles son preferibles para las regiones caninas, premolares y molares. sin embargo, las primeras pueden mostrar en detalles más claros la estructura del hueso alveolar y la membrana periodontal. Por lo tanto, son las más adecuadas cuando se sospecha que un diente está afectado por algún estado patológico. También pueden usarse las intra-bucles en partes con el método paralax para asegurarse de qué lado del arco está un diente no erupcionado; donde se requiere mayor exactitud y se dispone de facilidades, una sola película intrabucal puede ser suplementada por una toma oclusal. De donde se sospecha la presencia de dientes no erupcionados en la región incisal, es valiosa una toma oclusal anterior.

#### RADIOGRAFIAS EXTRA-BUCALES

Las radiografías Extra-bucles, pueden tomarse con un aparato de rayos x dental estandar y son muy útiles para niños pequeños porque:

1. Requieren menos cooperación, ya que evitan la incomodidad de sostener una película intra-bucal en el surco lingual inferior.
2. Requieren menos exposición, esto es, dos tomas laterales oblicuas y dos oclusales anteriores dan un cuadro completo de la dentición del niño: el equivalente en doce

películas intra-bucales más pequeñas implicaría tres veces la exposición.

3. Es visible un campo más amplio desde el piso del seno y la nariz hasta el borde inferior de la mandíbula, mostrando cualesquiera dientes de más no erupcionados y otra anomalía fuera del campo de la película intra-bucal más pequeña. Alternativamente, se puede usar un tablero posicionador para obtener una imagen panorámica de toda la dentición, desde el piso nasal al borde inferior de la mandíbula, por medio de un aparato de rayos x rotatorio panorámico como un Ortopantomógrafo o un Panorex.

Cuando un diente no ha erupcionado está situado más allá de los ápices de los dientes erupcionados, su posición exacta puede localizarse también usando una película lateral de cráneo y una antero-posterior.

### RADIOGRAFIAS CEFALOMETRICAS

Para estudiar los cambios de crecimiento en el cráneo humano, Broadbent en 1931, introdujo una técnica radiográfica para la cual la cabeza era ubicada en posición en un sostenedor especialmente diseñado (cefalostato), por medio de postes auriculares, de modo que, a intervalos regulares, se obtenían radiografías seriadas frontales y laterales del mismo individuo, con el mínimo de inexactitud. La información obtenida de esos estudios del crecimiento ha estimulado su empleo obtenida como una ayuda diagnóstica. (Fig. 1.)

Para comparar las radiografías cefalométricas una con otra, se ha encontrado necesario trazar el contorno de las estructuras relevantes en una hoja de acetato los trazos pueden entonces ser superpuestos. Esto adquiere significado ubicando

cada trazo por medio de un punto fijo, o punto de registro, - que debe poderse identificar en forma precisa, y ser tan libre de la influencia del crecimiento como sea posible. Aunque en el pasado se han utilizado una cantidad de puntos de registro, es ahora práctica común usar el centro de la silla turca. Se requiere más puntos de referencia para orientar el trazado alrededor del punto de registro, y la línea S-N (Silla Turca al punto "más frontal" de la sutura fronto-nasal) se usa ahora frecuentemente con este propósito.

De Coster ha demostrado que la pequeña cantidad de cambio de crecimiento que puede esperarse aquí después de los siete años de edad, hace a esta zona de la base cráneana un sitio establemente estable para el registro de radiografías laterales de cráneo. cuando hay que hacer análisis y comparaciones cuantitativas es necesario tomar medidas, para superar las dificultades que surgen del agrandamiento y la proyección de una estructura tridimensional sobre una imagen bidimensional, las medidas no son lineales sino solamente angulares. Se ha encontrado que la medición de un ángulo que subtiende una dimensión en la radiografía, es menos engañosa que una medida lineal. con este propósito se usan varios planos, algunos de los cuales han sido derivados de la antropología. (Fig. 2.)

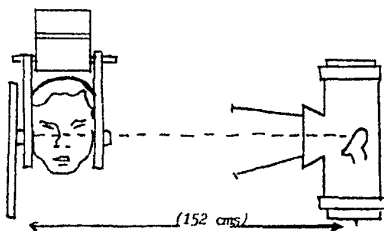
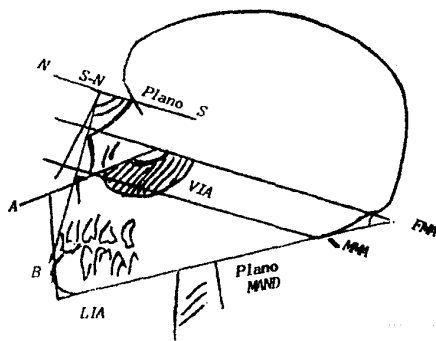
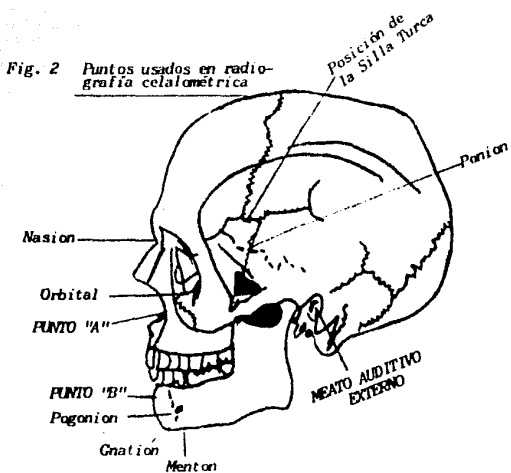


Fig. 1 Dibujo de paciente en el cefalostato.



**Fig. 2** Planos usados en radiología cefalométrica.

PUNTOS SITUADOS EN LA LINEA MEDIA

- Gregma** Situado en la parte más alta del cráneo, en la unión de las suturas óseas coronal y sagital
- Glabela** Punto situado en la línea media a la altura de los arcos supra-orbitarios; generalmente es una eminencia ósea pero, excepcionalmente, puede encontrarse una depresión
- Nasion** Punto de unión de la sutura del frontal y los huesos propios de la nariz en el plano medio sagital.
- Espina o Subnasal** Situado en la base la espina nasal anterior en el plano medio sagital.
- Espina nasal posterior o estafilion** El estafilion está situado en la línea media del cráneo, en el punto en que corta una línea que une las dos escotaduras del borde posterior del paladar duro.
- Punto A** Está situado en la línea media, en la parte más profunda del contorno anterior del maxilar superior, entre el espinal y el prosthion.

**Alveolar inferior o infradental**

En la parte más anterior y superior del reborde alveolar inferior, entre los dos incisivos inferiores.

**Punto B**

Está situado en la línea media, en la parte más profunda del contorno anterior del maxilar inferior, entre el punto infradental y el pogonion.

**Pogonion**

Punto situado en la parte más anterior del maxilar inferior; es el punto más prominente del mentón óseo.

**Mentoniano**

Punto más inferior en la mitad del hueso mentoniano, Radiológicamente es el punto más inferior de la silueta de la sinfisis.

**Gnathion**

Es la intersección del plano mandibular y el plano facial.

**Punto S**

silla turca, el centro de la cavidad ósea ocupada por la hipófisis.

**Punto R**

Punto medio de la perpendicular trazada desde el centro de la silla turca al plano de Bolton.



**Basion**

Punto más anterior e inferior del borde anterior del agujero occipital en el plano medio sa gital.

**PUNTOS LATERALES****Infraorbitario**

(punto orbital), Punto más inferior de la órbita.

**Zigion**

Está situado en la parte más externa del arco cigomático.

**Porion**

Punto medio y más alto del borde superior del conducto auditi vo externo.

**Gonion**

Punto más saliente e inferior del ángulo del maxilar infe - rior.

**Punto Bolton**

Es el punto más profundo de la escotadura posterior de los - cóndilos del occipital, donde éstos se unen al hueso occipi - tal.

**Articular**

Punto de intersección de los contornos dorsales del cóndilo de la mandíbula y de la cavi - dad glenoidea.

**Fisura Pterigomaxilar**

Punto más inferior de la fisura pterigomaxilar, área radiolúcida limitada anteriormente por el borde posterior del maxilar superior y posteriormente por el borde anterior de la apófisis pterigoides del esfenoides.

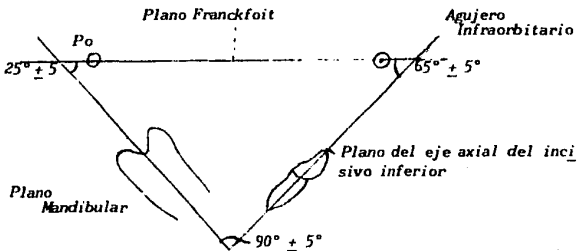
**PLANOS DE ORIENTACION Y REFERENCIA**

Los puntos que acabamos de describir permiten el trazado de planos que sirven para la orientación de la cabeza en la toma de las radiografías y en el calco cefalométrico. Con los distintos planos se pueden formar ángulos cuyas mediciones determinarán la normalidad o anormalidad de las partes estudiadas, para poder así establecer un diagnóstico.

**Plano de Francfort.**

Une el punto infraorbitario con el punto porion que utiliza en la orientación de la cabeza del paciente, en el cefalostato, al tomar las radiografías de perfil y de frente. Los puntos infraorbitarios y porion son fácilmente localizables en el cráneo seco, pero no lo son tanto en el vivo; el infraorbitario se determina por inspección en el borde inferior de la órbita por debajo de la pupila y el porion se reemplaza por el tragion, situado como ya dijimos, en el borde superior de tragus. El plano horizontal de Francfort coloca la cabeza en posición normal y es paralelo al plano de visión. Para el diagnóstico y estudio de los cambios efectuados durante el tratamiento tiene el inconveniente de estar situado dentro de la zona que más cambia durante el crecimiento y, además, por tener puntos de trazado bilaterales no proporciona mucha presión. Por eso es recomendable usarlo, como

referencia, en la toma de las radiografías y como orientación de la misma y usar otros planos para el diagnóstico que estén trazados sobre puntos situados en el plano medio sagital y alejándose de la zona modificable de la cara (plano Nasion-Centro de la silla turca, plano de Bolton).



#### Triángulo de Tweed.

Formada por el plano mandibular, el plano Franckfort horizontal y el plano del eje axial (incisivo inferior).

#### Plano Nasion-Centro de la silla turca. (N.S.)

Va del Nasion al centro de la silla turca, puntos situados en el plano medio sagital y en la base del cráneo: por tanto, tiene la ventaja de ser fácilmente encontrado en la radiografía y de estar en una zona que sufra pocos cambios durante el desarrollo.

**Plano Maxilar Superior.****(plano palatino)**

Se traza desde el punto estafilion, o desde la espina nasal posterior, hasta el punto espinal o subnasal. Representa - la parte media de la cara en sentido vertical; por encima está la zona nasoorbital y por debajo la zona bucal.

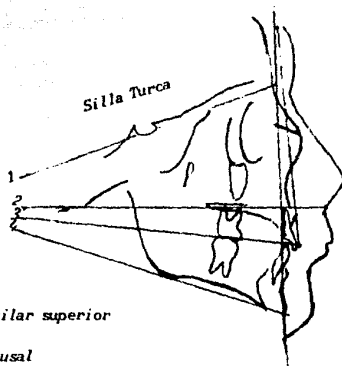
**Plano Oclusal**

En realidad no es un plano sino una curva, que se traza entre un punto situado entre las superficies oclusales de los primeros molares permanentes y un punto anterior equidistante a los bordes incisales de los centrales inferiores. cuando hay una hipoclusión de los incisivos (mordida abierta) el punto anterior estará localizado en la mitad de la distancia entre los bordes incisales de los incisivos centrales superiores e inferiores. Cuando hay excesiva hiperoclusión de los incisivos se trazan los segmentos posteriores de los dientes, desde el canino al primer molar.

**Plano Mandibular.**

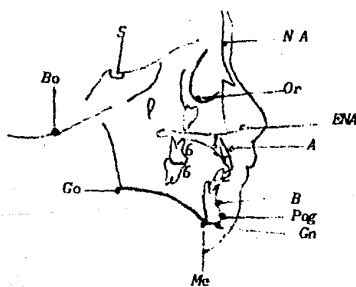
Es el plano que sigue el borde inferior del cuerpo de la mandíbula y constituye el límite inferior de la cara. Hay tres formas diferentes para determinarse este plano:

1. Una línea tangente al borde inferior de la mandíbula a través del punto más inferior de la sínfisis mentoniana y el punto más inferior del borde inferior del cuerpo de la mandíbula por delante del ángulo goníaco.
2. Una línea que una los puntos gnation y gonion. y
3. Una línea que una los puntos mentoniano y gonion.



1. Plano maxilar superior
2. Plano oclusal
3. Plano mandibular
4. Plano Nasion-Centro

*Localización de los principales puntos de referencia cefalométricos en la telerradiografía.*



No todos estos puntos de referencia son utilizados en el análisis cefalométricos sistemáticos; un gran número de ellos son difíciles de localizar de un paciente a otro. Los puntos más usuales con el porión, orbital, gnación, bolton, basión en anterior y posterior y punto A, puede haber diferencias significativas en la interpretación cefalométrica del observador a otro.

Usando combinaciones de datos dimensionales y angulares basándose en los diferentes puntos de referencia, la cefalometría representa y proporciona al dentista datos válidos en las siguientes categorías:

1. Crecimiento y desarrollo
2. Anomalías craneofaciales
3. Tipo facial
4. Análisis del caso y diagnóstico
5. Informes de progreso
6. Análisis funcional.

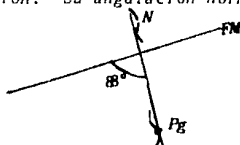
Para hacer un análisis cefalométrico representativo existen 3 componentes básicos que son:

- Análisis esquelético
- Análisis de perfil
- Análisis dentario

La radiografía de 45' da una imagen más exacta de la posición actual de los dientes en los segmentos derechos e izquierdos. Estas proyecciones son valiosas para seguir el progreso de los casos de extracciones en serie y la erupción de los terceros molares.

**ANGULOS**

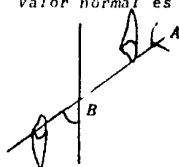
**Angulo del Plano Facial.**- Lo forman la unión del punto nasión con el punto pogonión. Su angulación normal es de  $88^\circ$



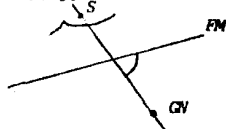**Angulo de la Convezidad.**- Lo forman la unión del punto nasión con el punto A y pogonión, valor normal  $2^\circ$ . Se relaciona con el plano facial.




**Angulo del Plano A-B.**- Valor normal es de  $-5^\circ$ . Se relaciona con el facial.




**Angulo del Eje Y.** Valor normal  $59^\circ$



**Angulo Interincisal.** Valor de  $137^{\circ}$



**Angulo del Plano Oclusal.** El valor normal es de  $9^{\circ}$ . Se relaciona con Franckfort horizontal.



**Línea H (tejidos blandos).** Va de la punta de la nariz a la punta del mentón.

### TRAZADO DE LAS ESTRUCTURAS MAXILARES

1. Debe emplearse un lápiz de punta fina si se desea obtener un buen calco.
2. Trazar el perfil facial desde un punto situado por encima de los senos frontales y continuándolo hasta por debajo del mentón.
3. Trazar los contornos del hueso frontal y de los huesos propios de la nariz dibujando el nasión cuando se puede observar la sutura frontonasal (ésto es posible la mayoría de los casos). Cuando no se puede ubicar el nasión puede ser ubicado arbitrariamente en la parte más cóncava y posterior del perfil del frontal y de los huesos nasales.



4. Trazar el reborde orbitario.
5. Trazar la espina nasal anterior siguiendo hacia abajo el proceso alveolar hasta encontrarse con el incisivo superior en el punto prostión.
6. Trazar la silueta del incisivo central superior que se encuentra situado más hacia adelante y la del primer molar. Estos dos dientes son indispensables para medidas posteriores, pero pueden dibujarse también otros dientes que pueden ser fácilmente localizables.
7. Se sigue el trazado que se había hecho en el No. 5 por detrás del incisivo superior siguiendo el contorno del paladar duro hasta la espina nasal posterior, si es posible.
8. Dibujar la fosa pterigomaxilar que constituye el límite posterior del maxilar superior.

#### **TRAZADOS DE LAS ESTRUCTURAS MANDIBULARES**

---

1. Trazar la línea externa del borde posterior de la rama ascendente y el ángulo goniaco partiendo desde la parte más alta del cuello del cóndilo, que pueda observarse con claridad. Seguir la misma línea por el borde inferior del cuerpo de la mandíbula y contorneando el mentón hasta que se encuentre el incisivo inferior en punto infradental.
2. Trazar la lámina interna de la sínfisis mentoniana hasta que se una con los incisivos inferiores por su cara lingual.
3. Dibujar aquellos dientes que puedan ser vistos claramente, los principales, como en el maxilar superior, son los

*incisivos centrales y los primeros molares.*

4. *Trazar, cuando sea posible, la cabeza del cóndilo.*

#### TRAZADO DE LAS ESTRUCTURAS CRANEALES

1. *Trazar la lámina interna del hueso frontal con el seno frontal. (La lámina externa ya quedó descrita en el punto dos del trazado de las estructuras maxilares).*
2. *Trazar el contorno de la silla turca, que es siempre fácilmente visible, con las apófisis clinoides anterior y posterior. (A veces se encuentran juntos sus extremos formando un puente).*
3. *Seguir el trazo de la parte posterior de la base del cráneo trazando el clivus desde la apófisis clinoides posterior hasta el punto basión.*
4. *Seguir el trazo de la parte anterior de la base del cráneo y la inferior, que sigue la lámina cribiforme.*

#### CEFALOGRAMAS

*Nos sirven para estudiar los cambios de crecimiento que se presentan en el cráneo humano. De estos cefalogramas existen varios:*

- *Cefalograma de Stainer*
- *Cefalograma de Wylie.*
- *Cefalograma de Downs.*
- *Cefalograma de Sassouni.*

## RESUMEN

*El análisis de Sassouni permite efectuar un diagnóstico individual.*

*Este método es de gran utilidad en el diagnóstico de las anomalías de posición de los maxilares y de las anomalías de volumen del maxilar inferior. La relación de las bases ápicas pueden ser estudiadas por medio del arco basal.*

*Permite relacionar las proporciones verticales entre la parte superior e inferior de la cara.*

*En el cefalograma de frente se puede estudiar: la posición del maxilar inferior en sentido transversal (laterognatismo), la anchura del maxilar inferior (Go-Go = Lo-Lo), y la posición de los primeros molares superiores en sentido transversal.*

*Por medio del análisis de Sassouni se puede realizar un estudio tridimensional relacionado en un mismo calco las telerradiografías de frente y de perfil; cualquier punto de referencia puede ser proyectado de una a otra quedando siempre en el mismo plano; ésto nos ofrece una visión más completa del caso estudiado.*

## CEFALOGRAMA DE SASSOUNI

*En el análisis de Sassouni no se dan cifras, índice, etc., tomado de muchos individuos normales para ser relacionados con el caso anómalo, sino que se estudian las desviaciones de las proporciones normales de acuerdo con las características*

individuales. Sassouni emplea en su análisis cuatro planos; al utilizar estos cuatro planos disminuye la posibilidad de error que puede existir al basar el diagnóstico en un sólo plano, por la variación de posición que pueden tener los puntos craneométricos de referencia.

### TELERRADIOGRAFIA DE PERFIL

#### **Puntos:**

**Si:** El punto más bajo del contorno de la silla turca.

**Sp:** El punto más posterior del contorno de la silla turca.

**O:** Es el centro del área focal en donde convergen los cuatro planos horizontales (base craneal, maxilar superior, oclusal y mandibular).

**Re:** Temporal, es la intersección de la lámina cribosa y la línea NZT (Máxilo-Zigoma-Temporal).

### CONSTRUCCION DEL DIAGRAMA

#### **Planos:**

Planos supraorbital, tangente a la apófisis clinoides anterior y al punto más superior de la bóveda orbitaria (CL-Ro). Se emplea únicamente como referencia para trazar el plano de la base craneal.

Trazar el plano de la base craneal, que es paralelo al plano supraorbital y tangente al punto Si. Trazar los planos maxilar superior (espina nasal anterior espina nasal posterior, ENA-ENP), oclusal y mandibular. Estos cuatro planos convergen hacia un área focal llamada centro O.

### Localización del Centro O:

La tendencia más frecuente de los cuatro planos es la de converger posteriormente hacia un centro común. Debido a que ningún plano cefalométrico puede ser trazado con tal precisión que se eliminen todos los errores posibles, se debe buscar un área de convergencia en lugar de un punto geométrico. El centro O debe ser localizado como el centro de un área de 15 mm de diámetro dentro de la cual pasan los cuatro planos. Si alguno de los planos está fuera del área de convergencia de 15 mm indica que dicho plano se aparta del balance facial individual y, por tanto, no es tomado en consideración para localización del punto O.

### Arcos:

Desde el punto O se trazan cuatro arcos, con radio en los puntos Na, A, Te y Sp.:

- a) Arco anterior: con radio en el punto Nasión, debe pasar tangente al punto espinal anterior (ENA), borde incisal 1 y Pogonión (Pog.). cuando estos tres puntos queden situados, por delante o por detrás del arco, se debe trazar un segundo arco desde el punto ENA para poder evaluar la posición de los incisivos superiores con su maxilar y del maxilar inferior con respecto al superior.
- b) Arco basal: desde el punto A; debe pasar por el punto B. Esto permite evaluar la posición de la base apical mandibular.
- c) Arco facial medio: desde el punto Te; indica la posición de los primeros molares permanentes; debe ser tangente a la cara mesial del 6.

d) Arco posterior: desde Sp; debe pasar a través del Gonicion - (Go). Indica la posición posterior de la mandíbula.

**Balance anteroposterior:**

En sentido antero posterior el cuerpo de la mandíbula se extiende entre los arcos anterior y posterior. El cuerpo de la mandíbula (GoPog) es igual en tamaño a la distancia existente entre los puntos en que los arcos anterior y posterior cortan el plano de la base craneal.

**Balance vertical:**

Las proporciones de la altura de la parte superior e inferior de la cara se juzgarán teniendo en cuenta que el plano maxilar debe ser equidistante al craneal y al mandibular.

Esto es medido desde ENA a lo largo del arco anterior, y desde ENP a lo largo del arco posterior. en otras palabras:

De ENA a la base craneal = ENA al plano mandibular

y de ENP a la base craneal = ENP al plano mandibular

El borde incisal del  $\bar{1}$  debe estar en el punto medio entre ENA y Pog. El borde incisal del  $\bar{i}$  debe estar situado en el punto medio entre A y B.

Ejes de dientes : dibujar ejes  $\bar{1}$ ,  $\bar{i}$ ,  $\bar{6}$  y  $\bar{6}$

Desde  $\bar{1}$  a los planos oclusal, maxilar superior y base craneal.

$\bar{6}$  al plano oclusal, maxilar superior y base craneal.

$\bar{i}$  al plano oclusal, maxilar superior y mandibular.

$\bar{6}$  al plano mandibular

Relaciones:  $\bar{6}$  con el plano mandibular =  $\bar{1}$  respecto al mismo plano +  $5^\circ$ .

Angulo  $\bar{1}$  plano oclusal = ángulo  $\bar{1}$  plano maxilar superior

Angulo  $\bar{1}$  plano oclusal = ángulo  $\bar{6}$  plano base craneal.

Angulo  $\bar{6}$  plano oclusal = ángulo  $\bar{1}$  plano base craneal.

Angulo  $\bar{6}$  plano maxilar superior = ángulo  $\bar{1}$  plano maxilar superior +  $10^\circ$

### TELERRADIOGRAFIA DE FRENTE

#### **Puntos:**

**Lo:** Lateroorbital: punto de intersección de la línea oblicua orbital con el contorno externo de la órbita. (Línea - oblicua orbital = proyección del ala mayor del esfenoides).

**Mx:** Maxilar; máxima concavidad del contorno lateral del maxilar entre el proceso coronoides y el primer molar superior.

**Ne:** Cuello de la lámina perpendicular del etmoides.

#### **Trazos:**

Unir los puntos Lo-Lo y trazar una perpendicular a este plano desde el punto.

**Nc:** Así pueden verse las asimetrías bilaterales a ambos lados de la perpendicular y las asimetrías verticales por comparación con el plano Lo-Lo.

Unir los puntos Lo-Mx en ambos lados. El contorno bucal de los primeros molares permanentes es tangente a la línea Lo-Mx con una variación de  $\pm 2\text{mm}$ .

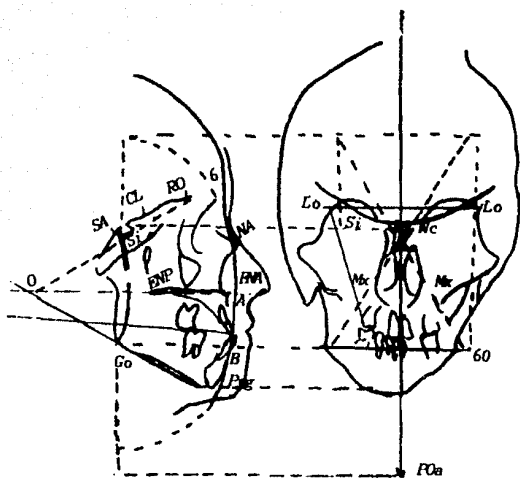
Trazar una perpendicular desde el punto Lo al plano Lo-Lo en ambos lados.

Esta perpendicular debe pasar por Go. La distancia Go-Go debe ser igual a Lo-Lo.

#### **RELACION DE LA TELERRADIOGRAFIA DE PERFIL CON LA DE FRENTE**

Para relacionar en un mismo calco las dos radiografías se dibuja, primero, la de frente por el lado derecho poniendo el plano Lo-Lo horizontal y su perpendicular desde Nc vertical. La de perfil por el lado izquierdo. Dibujar los incisivos centrales en el mismo nivel horizontal que en la de frente (poner en el mismo nivel también el mentón, basion y odontoidal). En esta forma, cualquier punto de la radiografía de perfil puede ser proyectado en la de frente.





## CONCLUSIONES

Por último desarrollaremos las Conclusiones del presente trabajo.

Este estudio se inicia con el desarrollo de la Histología y Embriología de cara y cráneo, por ser estos órganos el principal radio de acción del Ortodontista.

Enseguida la Fisiología y Cronología Eruptiva, las cuales tienen importancia desde la vida intrauterina, ya que desde allí comienza la calcificación de los gérmenes dentarios y la aparición de ciertas anomalías, que con el desarrollo del individuo pueden agravarse y entonces el Ortodontista tomará, cuando sea posible, las medidas que impidan dicho problema.

Posteriormente se expone el Análisis de Dentición Mixta, el cual se obtiene mediante fórmulas ya establecidas y ayudados por otros factores como son: historia clínica detallada del paciente en cuestión, modelos de estudio y registros radiográficos.

A continuación se manifiesta la etiología de la maloclusión - que depende de factores diversos, siendo uno de los más importantes la herencia.

Enseguida se procede a la descripción de la extracción seriada, la cual se debe de tener en gran consideración, ya que de esto depende el éxito o fracaso del tratamiento ortodóncico.

Inmediatamente se detalla la Aparatología usada en Ortodoncia, la cual será utilizada de acuerdo a las condiciones y gravedad del padecimiento que presente el paciente.

*Enseguida se da a conocer el Análisis Radiográfico, el cual es de suma importancia para valorar las condiciones óseas de cara y cráneo del paciente, y poder establecer el tipo de tratamiento que se llevará a cabo.*

B I B L I O G R A F I A

- BEGG P.R. *Ortodoncia de Begg. Teoría y Técnica. Editorial Revista de Occidente. U.S.A., 2a. Edición, 1973.*
- BERESFORD, J.S. *Ortodoncia Actualizada. Editorial Mundi, - Argentina, 2a. Edición, 1972.*
- CHACONAS, Spiro. *Ortodoncia. Editorial El Manual Moderno, - Argentina, 8a. Edición, 1980.*
- GRABER, T.M. *Ortodoncia, Teoría y Práctica. Editorial Intereamericana. U.S.A., 3a. Edición, 1985.*
- GUARDO, J. Antonio. *Ortodoncia. Editorial Mundi, Argentina, 1a. Edición, 1981.*
- LUNDSTRON, Anders. *Introducción a la Ortodoncia. Editorial Mundi, Argentina, 2a. Edición, 1960.*
- MAYORAL, José. *Ortodoncia, Principios Fundamentales y Práctica. Editorial Labor, España, 4a. Edición, 1981.*
- MOYERS, E. Robert. *Manuel de Ortodoncia. Editorial Mundi, Argentina, 1a. Edición, 1980.*
- MOYERS, E. Robert. *Tratado de Ortodoncia. Editorial Interamericana, U.S.A., 1a. Edición, 1985.*
- QUIROZ, Fernando. *Tratado de Anatomía Humana, Tomo I. Editorial Porrúa, México, 24a. Edición, 1983.*
- WHITE, T.C. *Introducción a la Ortodoncia. Editorial Mundi, Argentina, 1a. Edición, 1970.*