

UNIVERSIDAD AUTONOMA DE GUADALAJARA
INCORPORADA A LA
UNIVERSIDAD NACIONAL AUTONOMA DE MEXICO
ESCUELA DE ODONTOLOGIA



TESIS CON
FALLA DE ORIGEN

ANALISIS COMPARATIVO RADIOGRAFICO DEL EXTREMO
ANATOMICO APICAL EN LA CONDUCTOMETRIA
ENDODONTICA

TESIS
QUE PARA OBTENER EL TITULO DE
CIRUJANO DENTISTA
PRESENTAN:

MARIO ALBERTO MARROQUIN REYES
MIGUEL ANGEL MENDIVIL BARAZZINI

GUADALAJARA, JALISCO. 1983



Universidad Nacional
Autónoma de México



UNAM – Dirección General de Bibliotecas Tesis Digitales Restricciones de uso

DERECHOS RESERVADOS © PROHIBIDA SU REPRODUCCIÓN TOTAL O PARCIAL

Todo el material contenido en esta tesis está protegido por la Ley Federal del Derecho de Autor (LFDA) de los Estados Unidos Mexicanos (México).

El uso de imágenes, fragmentos de videos, y demás material que sea objeto de protección de los derechos de autor, será exclusivamente para fines educativos e informativos y deberá citar la fuente donde la obtuvo mencionando el autor o autores. Cualquier uso distinto como el lucro, reproducción, edición o modificación, será perseguido y sancionado por el respectivo titular de los Derechos de Autor.

I N D I C E

INTRODUCCION.....	8
OBJETIVOS.....	9
CAPITULO I APLICACION RADIOGRAFICA EN ENDODONCIA	10
a) Limitaciones de la radiografia y consideraciones.	
b) Aparatos de Rayos X de cono largo y cono corto.	
c) Tipos de radiografias.	
CAPITULO II ANGULACIONES Y VARIACIONES PARA LA CONDUCTOMETRIA ENDODONTICA	16
CAPITULO III INTERPRETACION RADIOGRAFICA	21
CAPITULO IV ANATOMIA RADICULAR	27
CAPITULO V DIFERENTES TIPOS DE CONDUCTOMETRIA	32
CASUISTICA.....	38
CONCLUSIONES.....	41
BIBLIOGRAFIA.	

INTRODUCCION

Los aparatos radiográficos con los que cuenta el odontólogo moderno, con los perfeccionamientos modernos, la facilidad con que se trabaja y la reducción de los riesgos, un sector de nuestra profesión sigue defraudando al público al no utilizar la radiografía con toda su magnitud de su potencial.

En esta tesis trataremos de entrar en detalle, en cuanto a la forma de tomar una conductometría, observar y realizar una comparación radiográfica en diferentes angulaciones (ortoradial, mesioradial y distoradial), con la lima en el interior del conducto. La separación que hay entre lima (D1) y el extremo anatómico, con las angulaciones anteriormente mencionadas y los problemas al cual nos encontramos al tomar una conductometría.

No es posible realizar este estudio, sin antes conocer algunos aspectos en cuanto a los aparatos de Rayos X, a sus limitaciones y consideraciones de las películas radiográficas, las diferentes posiciones en cuanto al rayo central (RC) y a la correcta angulación que se le debe dar.

De igual manera no podemos olvidar la importancia de la interpretación radiográfica de las estructuras del diente, pues con ella nos auxiliamos para obtener un diagnóstico y de esta manera podemos realizar un tratamiento correcto de conductos, que se verifica en los estudios radiográficos post-operatorios.

OBJETIVOS

- a) Demostrar que al tomar nuestra conductometría definitiva en ortoradial, existen cambios en la longitud, en cuanto al DI de la lima y el límite cemento-dentinario (CDC), en un mismo conducto radicular en dos angulaciones radiográficas diferentes, (mesiorradial y distorradial).
- b) Así como también, dar a conocer los obstáculos que se presentan al tomar la conductometría, durante el tratamiento de conductos radiculares.

CAPITULO I

APLICACION RADIOGRAFICA EN ENDODONCIA

- a) LIMITACIONES DE LA RADIOGRAFIA Y CONSIDERACIONES
- b) APARATOS DE RAYOS X DE CONO LARGO Y CONO CORTO
- c) TIPOS DE RADIOGRAFIAS

LA RADIOGRAFIA EN ENDODONCIA

La radiografía es el registro radiográfico de una imagen producida por los Rayos X, que pasan a través de un objetivo y llegan a una película. El dentista utiliza este registro fotográfico para estudiar las estructuras de la boca y ayudarse así en el diagnóstico.

El instrumento más comúnmente utilizado para ayudar a hacer un diagnóstico, es sin duda los Rayos X. Esto ha sido una bendición invaluable para la humanidad de dar un sexto sentido para penetrar en lo desconocido.

Sin la radiografía es difícil practicar la odontología de una manera adecuada y rendirle al paciente un servicio satisfactorio de salud bucal. Es indispensable durante el tratamiento de conductos radiculares.

La interpretación nos da una ciencia exacta, el propósito primario, es la obtención de una imagen tan exacta como sea posible y la máxima información posible de los aspectos internos de la parte que se está examinando.

Antes de comenzar las maniobras correspondientes al tratamiento de conductos, se necesitan radiografías pre-operatorias como auxiliar y luego periódicamente durante el tratamiento.

Basta decir que la radiografía es absolutamente necesaria para el tratamiento endodóntico, las imágenes tendrán mayor o menor distorsión, (cuanto mayor periféricas del rayo central será mayor), teniendo por lo tanto, un relativo valor, que puedan estar supuestas varias imágenes y que el tamaño en milímetros medidos sobre la placa, podrá ser aproximado al real, pero rara vez exacto.

Convendrá que el objetivo radiográfico principal en endodoncia sea:

- a) El tercio apical, para la obtención de conductometría, conometría y obturación.
- b) La zona periapical, para cirugía endodóntica.

Para que ocupe exactamente el centro geométrico de la placa, área en la que por lo general la distorsión es menor y por lo tanto la interpretación más fiel.

Debido a la angulación a la distancia focal y a las características anatómicas propias del ápice radicular, la imagen apical no es precisamente el ápice real ni mucho menos el foramen, por lo tanto, habrá que disminuir 0.5 mm a la imagen apical, para deducir dónde se encuentra el foramen, factor muy importante en la conductometría y la obturación.

Hay que tomar tres radiografías periapicales pre-operatorias para que ayuden a lograr una perspectiva tridimensional del área, la angulación vertical del cono del aparato no debe ser modificada, pero la angulación horizontal sí deberá variar, si el rayo central (RC) es bien orientado, se puede efectuar una interpretación más exacta de los matices de diferencias en las sombras radiográficas.

Los Rayos X se usan en Endodoncia para:

- a) Un mejor diagnóstico de las alteraciones de los tejidos duros del diente y estructuras perirradiculares.

- b) Establecer el número, localización, forma, tamaño y dirección de las raíces y conductos radiculares.
- c) Estimar y confiar la longitud de los conductos radiculares antes de la instrumentación.
- d) Localizar conductos difíciles al encontrar o descubrir conductos pulpares insospechados mediante el examen de la posición de un instrumento en el interior del conducto.
- e) Ayudar a localizar una pulpa muy calcificada o muy retraída o ambas cosas.
- f) Establecer la posición relativa de las estructuras en la dimensión vestíbulo-lingual o palatina.
- g) Confirmar la posición y adaptación del cono principal de obturación.
- h) Localizar un ápice difícil de encontrar durante la cirugía periapical usando como referencia un objeto radiopaco colocado al lado del ápice.
- i) Confirmar antes de suturar, que se han quitado los fragmentos dentarios y exceso de material de obturación de la zona periapical y del colgajo al concluir una intervención quirúrgica.
- j) Evaluar con radiografías el control a distancia el éxito o fracaso del tratamiento endodóntico.

A) LIMITACIONES DE LA RADIOGRAFIA Y CONSIDERACIONES

Las radiografías tienen algunas limitaciones en cuanto al tratamiento de conductos se refiere, ya que simplemente sugieren y no han de ser consideradas como la prueba final al juzgar un problema clínico.

Debe haber una correlación con hallazgos subjetivos y objetivos, el mayor defecto de las radiografías, se relaciona con sus características físicas.

- a) El registro de imágenes proyectadas, sólo aparece en dos dimensiones en la placa.
- b) Estas dimensiones se deforman fácilmente, razón del uso de técnicas mal empleadas.
- c) Limitaciones anatómicas.
 - 1) En algunos pacientes, debido a la constitución anatómica tan estrecha de la zona maxilar anterior, no se puede colocar el paquétillo standar No. 2, sin doblarlo excesivamente, en tal caso se puede usar el paquétillo No. 1 de Kodak.
 - 2) El examen radiográfico dental de los niños, requiere paquétillos para obtener la superficie plana de la película y para comodidad del paciente, se utilizan paquétillos No. 0 de Kodak.
- d) En la película no aparece la dimensión vestíbulo-lingual o palatina.
- e) La mayoría de los estados de la patología pulpar son indistinguibles en la placa, tampoco dan una imagen de las pulpas necróticas o sanas.
- d) La infección o desinfección de los tejidos blandos o duros no se detectan y las lesiones perirradiculares de los tejidos blandos no pueden diagnosticarse con precisión.

LIMITACIONES POR OTROS MOTIVOS

- 1) GRAPA Y DIQUE DE HULE: A veces tenemos dificultades para colocar el paque-

te radiográfico en su correcta posición, además que interfieren en la visualización de ciertas estructuras.

- 2) **PACIENTES CON REFLEJOS NAUCEOSOS:** Algunos pacientes sienten náuseas al colocar el paquétillo en la boca, para disminuir las náuseas se aconseja al paciente que respire profundo por la boca, sobre todo cuando se está radiografiando la zona de los molares.
- 3) **INCOMODIDAD:** La inmovilización es esencial, porque el diagnóstico diferencial depende de la claridad de las imágenes. Durante la exposición, es preciso evitar el movimiento del paquétillo o de la cabeza del enfermo para evitar borrosidades de las imágenes o el doblaje excesivo que produce graves deformaciones de las estructuras.

La radiografía no podrá mostrar las cavidades, pulpas u obstrucciones que quedan superpuestas a otras imágenes fuertemente radiopacas, las distintas inflamaciones y necrosis pulpar, las diferencias histopatológicas y la diferencia entre la infección o tejido de reparación radioúcido en algunos casos especiales.

Las raíces multirradiculares no son siempre visualizadas a menos de que dos o tres películas sean tomadas en diferentes angulaciones. No siempre es seguro interpretar la existencia de lo normal o condiciones patológicas del diente, la radiografía es más bien un auxiliar, que guía exacta, además son medios de diagnóstico pero se les ha de emplear con precaución. Sin embargo, es el único medio que permite al endodoncista observar lo que no ve durante el tratamiento.

El odontólogo descubrirá que al mejorar sus técnicas radiográficas y su interpretación, también los tratamientos endodónticos serán más fáciles y exitosos.

B) APARATOS DE RAYOS X DE CONO CORTO Y CONO LARGO

Los equipos de Rayos X dentales modernos se fabrican para proporcionar kilovoltajes y cronómetros exactos para obtener exposiciones cortas.

En los consultorios dentales se suelen usar dos tipos de aparatos de rayos X.

- 1) De kilovoltajes y miliamperajes variables con sus correspondientes selectores, con el cual se usa el cono largo (40 cm.)
- 2) De kilovoltajes y miliamperajes fijos y cono corto (20 cm).

CONO LARGO

Con el foco más alejado, (40 cm) o técnica denominada de CONO LARGO o DE ANGULO RECTO y la incidencia perpendicular al eje del diente y a la placa, se disminuye la distorsión y la imagen obtenida es más nítida y fiel. No obstante encontraron con esta técnica obtenida la longitud del diente se magnificaba un 5.4% aproximadamente, con una variación de 1.2 mm promedio a la longitud del diente.

En razón de la claridad de los detalles y la deformación mínima propias de la técnica de cono largo, se le prefiere para tomar radiografías pre-operatorias, de diagnóstico, post-operatorios y de control a distancia.

CONO CORTO

Este aparato tiene su foco alejado a 20 cm. la técnica denominada del cono cor-

to o perpendicular a la bisetriz del ángulo formado por el eje del diente y la placa, técnica muy extendida y usada por la mayor parte de los endodoncistas.

La distorsión será mayor y quizá en la periferia menos fiel, pero el hecho de tener el foco más cerca y de ser más manejable, permite variar la angulación vertical y horizontal con facilidad, factores que se verán más adelante, ayudan a obtener las longitudes más convenientes y sobre todo a disociar imágenes superpuestas.

Por otra parte, la técnica de cono corto disocia muy bien los ápices del primer premolar superior y de los molares superiores.

Debido a la cantidad de radiografías que se toman durante el tratamiento de conductos, el odontólogo que hace este tratamiento con cierta frecuencia, hallará que el aparato de cono corto, con cabeza pequeña y manuable, le ahorrará mucho tiempo, energía y frustraciones.

Aunque la nitidez de la imagen no es tan decisiva para las películas de trabajo, como las utilizadas en el diagnóstico, cabe señalar de que los dos aparatos brindan radiografías adecuadas, siempre y cuando se observen los demás principios de éstas.

Conviene recordar que con la técnica de cono largo se mantiene más proporcionalidad.

C) TIPOS DE RADIOGRAFIAS

Se presentan en el mercado varios tipos de radiografías, que varían en tamaño, número, exposición, etc.

Los adelantos de la tecnología industrial ha permitido que el tiempo de exposición de la película se reduzca a fracciones de segundos.

La radiografía intraoral comprende tres distintos tipos de exámenes: la radiografía de la película se reduce a fracciones de segundos.

1) EXAMEN PERIAPICAL o CORONORADICULARES

Comprenden el diente entero y de sus estructuras adyacentes, debemos procurar que el diente en tratamiento ocupe el centro geométrico de la placa.

2) EXAMEN INTERPROXIMAL o BITE WING

Nos sirven para descubrir caries en las superficies proximales o cervicales del diente, como el grado de reabsorción del hueso.

3) EXAMEN OCLUSAL

Para las zonas de los maxilares superior o inferior, por fracturas, enfermedades, fragmentos de raíces y dientes que no han hecho su erupción, cuando las lesiones periapicales son tan extensas que no pueden ser registradas en su totalidad en una sola película periapical.

En el examen periapical hay tres tipos de tamaños de paquetillos Kodak.

- 1) Los paquetillos No. 0, usados en odontopediatría y se usan para cada región incisiva, canina, premolar y molar.
- 2) Paquetillos No. 1, se utilizan en las zonas incisiva central, incisiva lateral y canina contienen una película).

3) Paquetillos No. 2, o standard, se usan en las zonas premolares y molares, (contienen dos películas). Los paquetillos de dos películas tienen algunas ventajas sobre las que contienen sólo una.

a) El dentista puede quedarse con una película para su archivo, mientras que la otra se envía con el paciente cuando éste la necesita en una consulta.

El juego que queda en el archivo es desde luego muy importante cuando se precisa alguna aclaración con el paciente o acción legal.

b) Una película puede revelarse durante dos minutos y medio para obtener detalles de los tejidos blandos, mientras que la otra se puede revelar durante cuatro minutos y medio, para las estructuras óseas.

Es recomendable fechar y archivar en orden cronológico las secuencias de cada tratamiento.

1) Radiografías pre-operatorias para diagnóstico.

En ellas podemos apreciar las características anatómicas del diente, se observarán las lesiones patológicas y finalmente se pueden estudiar intervenciones endodónticas anteriores; éstas deben ser las mejores radiografías posibles. Para lograrlas, es necesario recurrir a la ventaja del paralelismo, entre película y rayo central cuando las técnicas standard no nos dan resultados, por algún cambio anatómico, etc. Esto nos va a permitir una visualización más exacta de las estructuras. Esta última facilita la comparación con las radiografías de control a distancia.

Hay dos tipos de dispositivos que simplifican la obtención del paralelismo.

a) El RINN X-C-P, garantiza películas sin deformación y asegura la alineación correcta del cono, en relación con la película. Está diseñado para ser usado en cualquier zona.

b) EL SNAP A-RAY, es un portapelícula más simple y sirve para todas las regiones, sin embargo, no asegura la correcta colocación del cono como sucede con el X-C-P.

2) Radiografías para conductometría.

Se utiliza para medir la longitud del diente y por lo tanto del conducto. Son de gran importancia y deben ser exactas aunque incómodas para su toma. En dientes posteriores o de varios conductos, se harán varias radiografías, cambiando la angulación horizontal (orto, mesio y distoradial).

3) Conometría.

Es la radiografía obtenida para comprobar la posición del cono principal de gutapercha o plata seleccionado.

4) Condensación.

Mediante esta toma se comprueba si la obturación ha quedado correcta, especialmente en su tercio apical.

5) Post-operatorio inmediato.

Llamado también de control de obturación, posee un carácter definitivo a partir del cual se comprobará la reparación. Ofrecerá una visión de los tejidos periodontales o de soporte y de la obturación cameral, datos que en la placa de condensación no son visibles debido a la superposición de la grapa metálica.

6) Post-operatorio mediano.

Se archivarán en un futuro placas de seis, doce y veinticuatro meses, que indicarán los procesos de cicatrización o reparación.

CAPITULO II
ANGULACIONES Y VARIACIONES PARA LA CONDUCTOMETRIA
ENDODONTICA

El viejo problema de querer representar bidimensionalmente las formas y las imágenes que deseáramos ver en relieve, o sea, tridimensionalmente; ha significado para el hombre desde la época primitiva hasta nuestros días, una frustración difícil de superar.

Es indispensable conocer y aplicar las técnicas comprobadas y las correctas angulaciones verticales y horizontales estandarizados a al primera placa, ortoradial que se tomó en el diente, puesto que variando las angulaciones también cambiarán las imágenes.

Las radiografías ya procesadas se ordenan de manera correcta en las monturas de muchas ventanas, más grandes que las comunes, a fin de que los marcos no topen con partes importantes.

LASALA definió como ORTORADIAL, MESORADIAL Y DISTORADIAL, a las tres posiciones o incidencias de la angulación horizontal, aplicables en endodoncia al conocimiento anatómico y control de trabajo a cualquiera de los pasos de la conductometría.

La placa ortoradial, se hará con una incidencia o angulación perpendicular a la placa.

La placa mesioradial, modificando de 15 a 30° la angulación horizontal hacia mesial.

La placa distoradial, modificando de 15 a 30° la angulación horizontal hacia distal. Esto es con el sílon en posición normal (no inclinado).

En los tres casos se mantendrá la misma angulación vertical y el cono se dirigirá al diente, y a la placa paralelamente, para tener una radiografía lo más exacta posible, con el fin de que la distorsión sea menor y por lo tanto la interpretación más fiel.

ANGULACION VERTICAL

El alargamiento o estiramiento se corrige aumentando la angulación vertical y por el contrario, el acortamiento se corrige disminuyendo la angulación vertical.

Con el cono largo o técnica paralela, los dientes anteriores superiores y todos los inferiores, se magnificaba la imagen de un 5.1% mientras que los dientes inferiores posteriores lo hacían en un 4.1%.

Un ligero aumento en la angulación vertical permite muchas veces y especialmente en los dientes superiores, obtener longitudes radiográficas casi reales, objetivo básico en endodoncia, sobre todo para la placa de conductometría y conometría, además lleva más hacia el centro de la placa, la zona apical.

Para evitar las imágenes superpuestas asociadas que comúnmente se obtienen en los conductos de los premolares superiores y de los mesiales inferiores y cuando se desee apreciar mejor la luz o anchura de un conducto en sentido vestibulo-lingual o la interrelación de varios instrumentos, conos o conductos de dientes multirradiculares, se modificará la angulación horizontal.

Este método de la triple posición radiográfica, facilita la interpretación en tres dimensiones, para describir la técnica, los métodos y la interpretación de la dispo-

sición de los conductos radiculares, en la posición normal encontrada, al realizar nuestra acceso de los conductos radiculares. De tal manera advertimos que al interpretación radiográfica de la disposición de los conductos es limitada, por las inmensas variantes en la anatomía radicular, además los conductos no siempre terminan en el vértice apical (sólo el 3%), por lo que las curvaturas pueden ser hacia mesial, distal, vestibular o lingual o palatino. Por lo tanto, la proyección radiográfica variará de acuerdo a su valor, en cuanto a la posición de las raíces de una pieza dentaria.

Las tomas con angulación ortoradial, mesioradial y distoradial, mejorarán materialmente, la interpretación de las películas endodónticas, la anatomía de las estructuras superpuestas, la visibilidad de las raíces y los conductos pulpares.

La técnica, consiste básicamente en variar la ANGULACION HORIZONTAL del rayo central, del haz, hacia mesial o distal de 15 a 30°, quedando paralelo el RC, el diente y la placa. Gracias a este recurso, los conductos superpuestos aparecerán separados.

MODIFICACION DE LA ANGULACION HORIZONTAL PARA LA OBTENCION DE ROENGENOGRAMAS DE DIENTES INFERIORES

ANTERIORES INFERIORES

Las anomalías de la anatomía radicular de los dientes anteriores son muy traicioneras. Las variaciones de las proyecciones horizontales en esta región revelará estas diferencias, hay que tomar en cuenta el cambio de densidad en los dientes unirradiculares, sospechando una bifurcación de los conductos.

PREMOLARES

Ortorradial: En los premolares los conductos aparecen estrechos.

Mesiorradial: El conducto del segundo premolar, aparece más ancho y el conducto del primer premolar, aparece estrecho.

Distorradial: Los dos conductos de los premolares aparecen más anchos.

MOLARES

Ortorradial: Se ubica la película paralelamente en el arco inferior, se observa que los conductos mesiales, aparecen superpuestos.

Mesiorradial: Los dos conductos mesiales de los molares, están disociados o separados, el conducto lingual, aparece en mesial y el vestibular en distal.

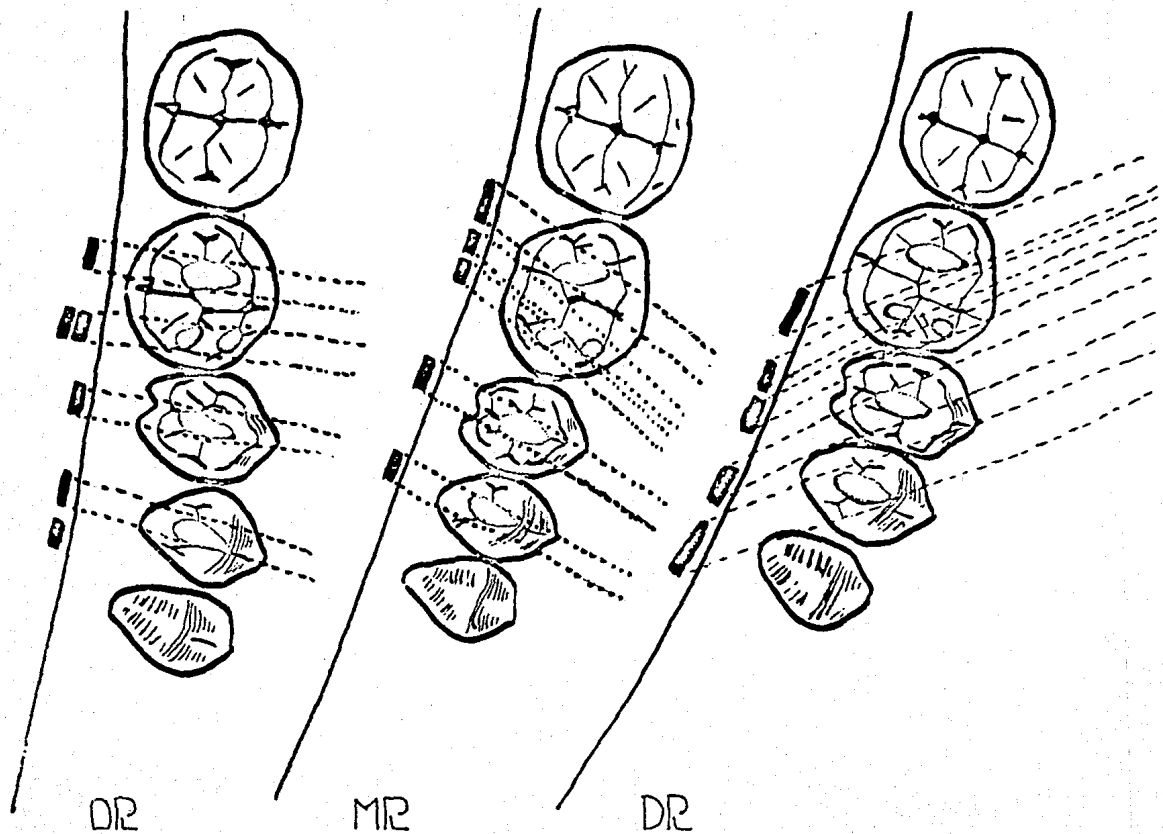
Distorradial: Los tres conductos aparecen bien separados, el conducto distal aparece más separado, en mesial aparece el vestibular y en distal el lingual.

MODIFICACION DE LA ANGULACION HORIZONTAL PARA LA OBTENCION DE ROENTGENOGRAMAS EN DIENTES SUPERIORES

ANTERIORES SUPERIORES

Aunque algunas veces haya anomalías radiculares o de conductos en dientes superiores, la curva de la raíz, de los incisivos laterales superiores, es un problema particular molesto.

Modificación de la angulación horizontal para obtención de roentgenogramas en dientes inferiores posteriores.



Hay que tomar en cuenta la regla de CLARK, que dice "la imagen del objeto más distante del cono se desplaza hacia el cono". Debemos sospechar que la curvatura distal tiene un componente lingual, información valiosa para hacer un debridamiento y rectificación más correcta del conducto.

PREMOLARES SUPERIORES

Ortorradial: La proyección en ángulo recto revela que los dos premolares superiores tienen un conducto en cada diente.

Mesiorradial: Los conductos del primer premolar están dissociados o separados, el conducto palatino aparece en mesial y el vestibular hacia distal.

Distorradial: Los dos conductos del primer premolar los muestra separados, hacia mesial el vestibular y hacia distal el palatino, el conducto del segundo premolar aparecerá más ancho.

MOLARES SUPERIORES

La reproducción de imagen de los molares superiores son los más difíciles por las siguientes razones:

- a) Su anatomía radicular y pulpar son más complicadas.
- b) La frecuente superposición de partes de las raíces, entre sí.
- c) La superposición de estructuras óseas (seno maxilar, apófisis malar), sobre las estructuras radiculares.
- d) La forma y profundidad del paladar, que constituye la dificultad mayor, como sucede en el maxilar superior, es posible despejar la compleja anatomía radicular y las superposiciones variando las angulaciones horizontales. Aquí también la película debe estar paralela al arco posterior superior y no al paladar.

ORTORRADIAL: El conducto mesio-vestibular aparece hacia mesial, el distal hacia distal y el conducto palatino está situado entre los dos vestibulares.

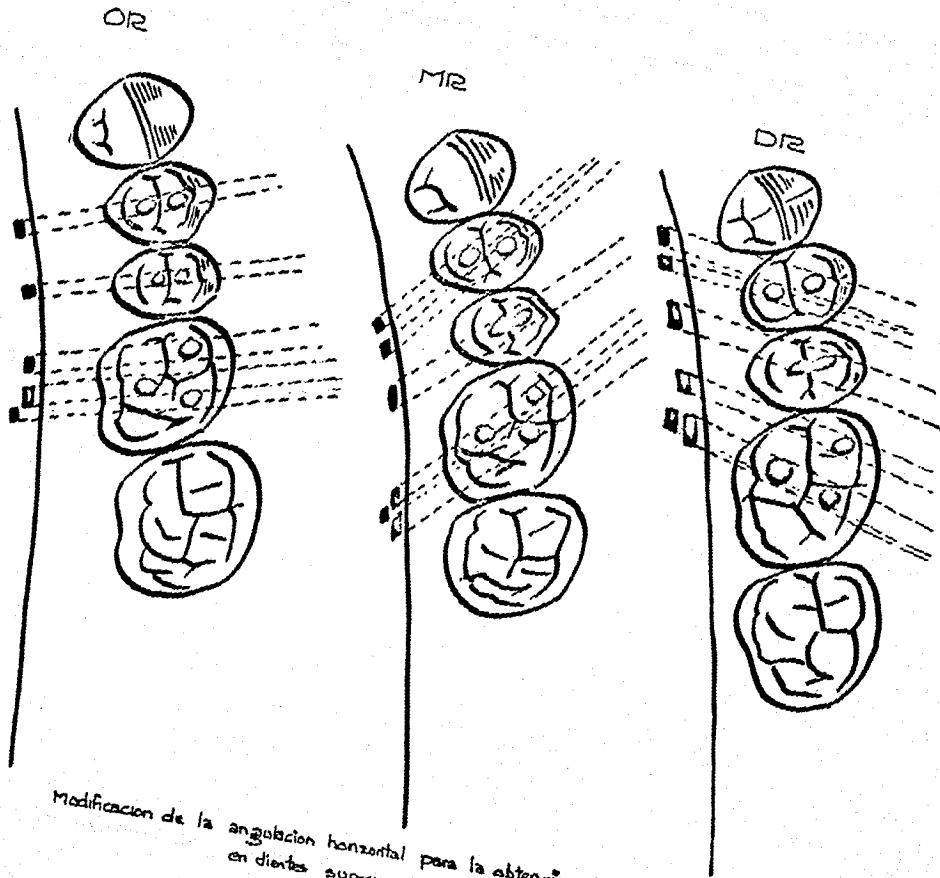
MESIORRADIAL: El conducto palatino y mesio-vestibular están superpuestos o mesializados, el conducto palatino aparece en mesial y el distal hacia distal.

DISTORRADIAL: Los conductos palatino y distal, aparecen superpuestos o con una distalización del conducto palatino y el mesiovestibular aparece mesializado.

Si el rayo central, del haz de los Rayos X, está dirigido en ángulo recto al eje longitudinal del diente, la imagen estará alargada. Si el rayo central del haz de los Rayos X está dirigido en ángulo recto al eje longitudinal de la película, la imagen estará acortada.

Se obtiene un equilibrio si se dirige el haz central en ángulo recto, a un plano imaginario, que es la bisectriz del ángulo formado por la película y el diente.

Hay que examinar la boca del paciente buscando cualquier desviación fuera de lo normal. Esto podría requerir de algún ajuste de las técnicas radiográficas estándar. La colocación de la película en la boca deberá constituir casi el acto último de la toma de la radiografía, esto permitirá al operador el ganar tiempo y la máxima cooperación del paciente en particular si la película provoca alguna molestia.



Modificación de la angulación horizontal para la obtención de roentgenogramas en dientes superiores posteriores

Para disminuir la distorsión que pueda producirse, se recomienda que el dedo del paciente sostenga la placa, cerca del borde distal para la placa mesiorradial y del borde mesial para la placa distorradial o en su defecto, adaptarse medio rollo de algodón a la placa, del borde oclusal, para recibir el rayo con menos inclinación y así disminuir la distorsión.

Las radiografías tomadas con grapa en endodoncia darán una imagen más semejante a la técnica de LE MASTER, (interposición del rollo de algodón), por habérsele imprimido menos angulación al no llegar a la coronas, esto explica que con la grapa metálica, la placa estará paralela al eje longitudinal del diente.

Las rejillas metálicas con divisiones milimétricas que se pegan con cinta scotch a las plaquitas comunes, son útiles en la determinación de la longitud de los dientes y de la cavidad pulpar.

BRYNOLF, usando diferentes angulaciones en sus investigaciones llega entre otras a las siguientes conclusiones:

- a) En los casos de lesión periapical, sólo en el 65% lo pudo observar en una sola radiografía.
- b) Con tres angulaciones diferentes, el porcentaje alcanzó la cifra de 84%.

KUTTLER emplea cinco radiografías preoperatorias, logrando distinguir alteraciones en un porcentaje mayor. Nosotros creemos que para la obtención de conductometrías, son suficientes, la toma mesio y distorradial.

CAPITULO III
INTERPRETACION RADIOGRAFICA

INTERPRETACION RADIOGRAFICA

En la interpretación de la radiografía se debe tener un conocimiento cabal de lo que es normal, considerando que hay muchas variaciones estructurales que están dentro de los límites de la normalidad; esto se explica en particular al patrón trabecular del hueso que presenta una imagen variable que depende del tamaño del hueso, de los espacios medulares y del espesor de su cortical. También varía con el uso y edad del paciente.

En la edad avanzada las trabéculas tienden a hacerse más separadas y menos fuertes en su estructura. No se puede demostrar en una sola radiografía todas las estructuras anatómicas.

La diferencia entre lo normal y lo anormal sólo es posible entre la base del conocimiento de las imágenes radioanatómicas normales, la capacidad del dentista para interpretar las radiografías está limitada por la calidad de éstas, que él o su ayudante hayan realizado.

No puede haber interpretación de hallazgos que están parcial o totalmente borrados por la aplicación de técnicas insuficientes o que faltan por no estar incluidos en la imagen de la película.

Para que el clínico interprete apropiadamente las películas, es necesario que conozca el aspecto radiográfico de los elementos anatómicos y esté familiarizado con los cambios que pueda tener lugar como resultado de diversos tipos de trastornos patológicos.

Para reconocer lo normal y lo anormal, el dentista también debe estar familiarizado con los factores y procedimientos relacionados específicamente con el examen de la película. Sin estos conocimientos, la información radiográfica podrá inducir a errores, la película radiográfica es la representación en un solo plano de un objeto tridimensional, y así pues, hay una superposición. También puede haber magnificación y deformación porque los Rayos X son divergentes. Además siempre hay ilusiones ópticas.

El valor del diagnóstico de una película está relacionado con 4 cualidades:

- 1.—La película debe poseer la densidad apropiada.
- 2.—Un grado de contraste satisfactorio.
- 3.—Una buena definición.
- 4.—Mostrar un mínimo de deformación del objeto.

El equipo para examinar las radiografías tiene una gran importancia, para aumentar la capacidad del operador al evaluar correctamente los resultados radiográficos y extraer toda la información posible.

El consultorio odontológico normal está equipado con algún tipo de negatoscopio, para las películas dentales intraorales, pero los dentistas y los fabricantes han dedicado poca atención a este asunto. La calidad del equipo de examen puede variar considerablemente los resultados de la interpretación radiográfica.

El radiólogo debe conocer las limitaciones de su propia capacidad visual. El mejor método para montar las películas bucales completas, es usando monturas.

El negatoscopio o iluminador odontológico debe dar una luz difusa de intensidad uniforme, y se dispondrá de algún mecanismo para modificar el tamaño de la abertura e intensidad de la luz. El uso de una lupa es útil para observar detalles como una raíz o un conducto invisible a simple vista, así como un ápice difícil de encontrar.

Un elemento sumamente útil para observar las placas es el visor de BRYNOLF, este aparato facilita la observación de películas individuales de dos maneras:

- 1.—Aumentando la imagen varias veces.
- 2.—Impidiendo la entrada de luz periférica.

Así pues, un conocimiento completo de la anatomía radiográfica es imprescindible antes de que se pueda internar la interpretación. No se debe olvidar que la superposición, magnificación y deformación, crean problemas importantes al leer las radiografías, que algunos objetos como el hueso delgado, hendiduras y tabiques solamente son observados desde ciertos ángulos o proyecciones.

En una placa de densidad normal, las imágenes radiográficas de los elementos dentales o de parte de estos elementos pueden ser divididos en dos grupos:

- I Imágenes Radiopacas.
- II Imágenes Radiolúcidas.

Para interpretar con exactitud, el odontólogo ha de tener presentes algunas de las características normales de las radiografías.

1.—ESTRUCTURAS ASOCIADAS CON LOS DIENTES:

- a) Esmalte.
- b) Dentina.
- c) Cemento
- d) Hueso
- e) Pulpa.
- f) —Ligamento periodontal.
- g) Lámina dura (cortical alveolar).
- h) Caries.

2.—OTRAS ESTRUCTURAS:

- a) Conductos nutricios.
- b) Conductos palatino anterior.
- c) Agujero mentoniano.
- d) Agujero lingual.
- e) Agujeros superiores del conducto incisivo.
- f) Reborde mentoniano.
- g) Sutura intermaxilar (sutura media).
- h) Seno maxilar.
- i) Apófisis cigomática y hueso malar.

1.—ESTRUCTURAS ASOCIADAS CON LOS DIENTES

a) ESMALTE

Es la más radiopaca y densa de las estructuras del diente, se ve como una banda que cubre la porción coronaria y se afina hasta terminar en una punta delgada en el margen cervical.

El registro de coronas de todos los dientes muestran lateralmente (proximal) áreas o bandas de mayor radiopacidad provocadas por el mayor espesor que ofrece el "casquete del esmalte".

Estas bandas laterales tienen la característica de forma de "hoja de cuchillo" (particularmente en dientes anteriores), y sus puntas indican el límite cervical de las coronas (unión cemento esmalte). En molares y premolares aparece además el registro de bandas oclusales en las cuales se muestra el perfil de las cúspides.

b) DENTINA

Es menos radiopaca que el esmalte y su radiopacidad es la misma que la de los tejidos duros del diente.

c) CEMENTO

Cubre la superficie de la raíz y su radiopacidad es de la misma densidad que el de la dentina y el hueso. Se le puede identificar cuando el cemento aumenta excesivamente (hipercementosis).

d) HUESO

Su radiopacidad es de la misma densidad que la dentina y el cemento, en el maxilar superior, las trabéculas óseas son delicadas y entrelazadas, mientras que en la mandíbula son, por lo general, más gruesas y sigue una orientación horizontal.

e) PULPA

Se observa como una sombra radiolúcida, la cámara pulpar y el conducto radicular, se visualizan como un espacio continuo y en el centro del diente que se extiende desde la porción coronaria hasta el ápice de la raíz y contiene tejidos suaves los cuales absorben pocos Rayos X y están rodeados de dentina.

En general, la cámara tiene la forma "comprimida" de la corona reduciendo su tamaño y su radiolucidez con el progreso de la edad. La estrechez de la cavidad pulpar, es debido al depósito de dentina en las paredes de la cavidad pulpar por los odontoblastos.

Siguiendo el eje radicular, se continúa la radiolucidez de la cámara a través de los conductos, lo cual suele permitir (en casos favorables), conocer el recorrido, bifurcaciones de éstos (delta, etc.).

f) LIGAMENTO PERIODONTAL

Es un delicado y pequeño tejido vascular de densidad insuficiente para poder absorber una apreciable cantidad de Rayos X. El espacio de la membrana periodontal se observa como una línea radiolúcida delgada entre la cortical alveolar y la raíz, confundándose a la altura del cuello con la radiolucidez de los otros tejidos blandos.

Es conocido que el periodonto (espacio) se muestra totalmente más ancho en el niño que en el adulto y más en éste, que en anciano y también que su espesor es proporcional a la actividad erupcional.

Debe tener presente que el espacio periodontico normal no tiene espesor uniforme, sino presenta variaciones parciales y totales (individuales). Por otra parte, es importante estar advertido de que por razones técnicas (dirección de

los rayos, posición y forma de los dientes) no se obtiene comúnmente el registro técnicamente correcto del espacio periodóntico.

g) LAMINA DURA. (Cortical alveolar)

Este nombre es aplicado a una delgada capa de hueso cortical denso que forma a un alvéolo normal y se ve como una línea radiopaca que sigue un curso paralelo al de la raíz, rodeando el ligamento periodontal. El espesor de la lámina dura varía en los diferentes dientes del mismo paciente, en las diferentes zonas de un mismo diente y en las diferentes etapas de la vida. Puede estar totalmente ausente en una cara del diente o en algunos sectores del mismo lado. Aunque se dice que la ausencia localizada o generalizada de la lámina dura aparece en el hipertiroidismo, enfermedad de Paget, leucemia, osteomalasia y osteoporosis, su ausencia en zonas aisladas suele tener relación con la migración fisiológica de los dientes y no está seriamente vinculada a la patología.

h) CARIES

Según su ubicación o extensión de la caries, el examen radiográfico tiene un diferente valor. Es diferente el examen clínico, cuando la caries es proximal incipiente en molares y premolares. Y en caries cervicales también.

La caries incipiente no puede observarse radiográficamente hasta que exista una descalcificación notable del esmalte para permitir que se forme una diferencia entre la densidad radiográfica visible a la zona de destrucción y el esmalte.

La caries oclusal, bucal y linguales o palatinas incipiente no suelen ser visibles radiográficamente porque están superpuestas sobre una gran cantidad de tejido dentario; la caries de segundo grado sobre cualquier superficie dental, se observa mediante una película intraoral angulada.

2.—OTRAS ESTRUCTURAS

a) CONDUCTOS NUTRICIOS

Contienen vasos sanguíneos y nervios que se dirigen a los dientes, espacios interdientarios y las encías, en las radiografías se visualizan como líneas radiolúcidas de espesor uniforme que a veces muestran líneas radiopacas.

b) CONDUCTO PALATINO ANTERIOR (incisivos)

En éstos pasan los nervios nasopalatinos y la rama anterior de los vasos palatinos descendentes, no se visualizan siempre en la placa su ancho y longitud varían mucho y cuando se les ve se advierten dos trazos radiopacos que se extienden hacia abajo, cada uno desde el piso de una fosa nasal, y que remarcan las paredes laterales del conducto. Estos trazos tienden a converger y se esfuman en las líneas laterales del agujero palatino anterior.

c) AGUJERO MENTONIANO

Se observa cómo una zona radiolúcida redondeada u oval en la zona de los premolares de la mandíbula varía en relación con las raíces de los premolares y su imagen puede verse por debajo, al mismo nivel o por encima de una raíz. Se encuentra directamente enfrente de alguno de los premolares o entre ellos. Su imagen se puede superponer con el ápice de la raíz de un diente y parece una lesión periapical.

d) AGUJERO PALATINO ANTERIOR (INCISIVO)

Por el cual emerge, el nervio y los vasos nasopalatino; se haya en la porción anterior de la línea media del paladar. Se observa como una zona radiolúcida ovalada cuya localización depende de la angulación con la que se toma la radiografía. Por lo general, la zona radiolúcida que corresponde al agujero palatino está entre los incisivos centrales superiores o sobre uno de ellos, en algunos casos su imagen puede sobreponerse con el ápice de la raíz de un incisivo central, confundiéndose con una lesión periapical. Se puede confundir con un quiste del conducto incisivo, el cual no tiene un contorno muy definido y tiende a ser redondeado.

e) AGUJERO SUPERIOR DEL CONDUCTO INCISIVO

No se registran siempre; pueden aparecer uno o los dos (según la dirección de los rayos y el caso), al lado del rombo nasal como áreas radiolúcidas circulares de límite inferior bien definido. Estas áreas presentan variaciones individuales en cuanto a tamaño y posición; pueden aparecer ocasionalmente muy próximas a un ápice o aún sobrepuestas, dando lugar a interpretaciones equivocadas.

f) REBORDE MENTONIANO

Se encuentra en la cara anterior y cerca de la línea inferior de la mandíbula, tiene prominencia variable y se extiende desde la zona de los premolares a la sínfisis. Se observa como una línea radiopaca que aparece por debajo de los ápices de las raíces de los dientes anteriores.

g) SUTURA INTERMAXILAR (Sutura media)

Aparece en la línea media dividiendo la cresta interdientaria entre los incisivos centrales superiores, como una línea radiolúcida de definición y extensión variable.

h) SENO MAXILAR

Area radiolúcida de forma circular variable, la radiolucidez varía de acuerdo a su tamaño limitada con una línea curva radiopaca, que corresponde al registro del piso del seno y la continuidad de éste con sus paredes laterales.

i) APOFISIS CIGOMÁTICA Y HUESO MALAR

Sobre los molares superiores se observa corrientemente la forma angular de la apófisis cigomática del maxilar, registro que puede hacerse superpuesto a las raíces (ápices), o no, según su posición (alta o baja), tamaño o angulación utilizada.

j) AGUJERO LINGUAL

Por el que emerge una rama de la arteria incisiva, se haya situada en la parte interna de la mandíbula, en la región de la sínfisis se observa como un pequeño punto radiolúcido que resalta por un círculo radiopaco que lo rodea y que presenta la apófisis geni.

Cuando esta apófisis y aún también el malar que se continúa hacia distal, se muestran neumatizados, su registro presenta la forma de "U" o de "V". En casos de gran neumatización la estrechez del registro (radiopaco) de la barra mesial puede hacer que lo confunda con el de un tabique del seno. Cuando el hueso es denso, su radiopacidad constituye cierto obstáculo para observar los ápices de los molares.

CAPITULO IV
ANATOMIA RADICULAR

Hasta fines del siglo pasado, se conocía poco acerca de la anatomía de los conductos radiculares y especialmente del ápice radicular, se pensaba que el conducto seguía generalmente la misma dirección de la raíz y terminaba con un foramen apical.

El conocimiento de la anatomía pulpar y de los conductos radiculares es condición previa a cualquier tratamiento de conductos. La anatomía de la cavidad pulpar, puede variar por diversos factores fisiológicos y patológicos, además de los propios constitucionales e individuales.

Es evidente que el que opera en la cavidad endodóntica, deba conocer bien, no sólo su anatomía topográfica común, sino también las variaciones normales. Con ello aumentará notablemente el porcentaje de éxitos en sus tratamientos de conductos.

Es la disección la mejor manera de estudiar la anatomía topográfica de la cavidad endodóntica, porque en la situación clínica:

- a) El operador no puede ver en la boca más que el principio de la cavidad endodóntica, el resto sólo puede apreciarlo por exploración táctil.
- b) La imagen radiográfica de la cavidad endodóntica, es casi deficiente, pues en sus tres dimensiones, apenas nos ofrece visibilidad de dos.

La dimensión vestibulo-lingual, en la película orto, mesio y distorradial, no es posible verla, por lo que los conductos presentan el mayor número de variantes. El conducto radicular es una región, a donde no se llega por visión directa, sino por los pasos del tratamiento radicular. Por eso debemos conocer las formas dentarias, imaginarnos tridimensionalmente la forma del conducto, para poder dirigir nuestros instrumentos adecuadamente.

Es importante conocer la forma de los conductos radiculares, debido a que en la preparación biomecánica deberá rectificarse y ampliar el conducto, procurando dejarlo lo más recto o con curvas suaves, para entonces comenzar nuestro tratamiento de conductos.

Por lo general, todos los conductos tienden a ser circulares en el tercio apical, en sentido axial y a lo largo del recorrido corono apical. Los conductos suelen ir disminuyendo de lumen, llegan al máximo de estrechez al alcanzar la unión cemento-dentíneo-conducto.

Si al revisar algunos artículos sobre la anatomía pulpar nos encontramos con variaciones, en lo que se refiere a los detalles de la anatomía, obedece a las diferentes opiniones que no modifican de modo importante las técnicas endodónticas. De cualquier forma se debe tener presente las siguientes pautas:

- a) Conocer la forma, tamaño, topografía y disposición de la pulpa y conductos radiculares del diente a tratar.
- b) Edad del diente y procesos patológicos que hayan podido modificar la anatomía y estructura pulpar.

Es importante saber que sólo el 3% de los conductos son realmente rectos y el 97% de las raíces completamente formadas, sus conductos son curvos. (PINEDA y KUTTLER). Además la situación del foramen, en la mayoría de los casos, es distal con relación al comienzo del conducto.

TERMINOLOGIA DE LOS CONDUCTOS RADICULARES.

CONDUCTO PRINCIPAL: Es el conducto más importante que pasa por el eje dentario y generalmente alcanza el ápice.

CONDUCTO BIFURCADO O COLATERAL: Recorre toda la raíz o parte y puede alcanzar el ápice, es más o menos paralelo al conducto principal.

CONDUCTO SECUNDARIO: Comunica el conducto principal o colateral con el periodonto pero en el tercio apical.

CONDUCTO ACCESORIO: Comunica un conducto secundario con el periodonto, por lo general en pleno foramen apical.

INTERCONDUCTO: Comunica entre sí dos o más conductos principales, sin alcanzar el cemento.

CONDUCTO RECURRENTE: Parte de un conducto, principal, recorre un trayecto variable y desemboca nuevamente al conducto principal.

CONDUCTOS RETICULARES: Son varios conductillos entrelazados en forma reticular con múltiples interconductillos en forma de ramificaciones que pueden recorrer la raíz hasta alcanzar el ápice.

CONDUCTO CAVOINTRARRADICULAR: Comunica la cámara con el periodonto, en la bifurcación de los molares.

DELTA APICAL: Son múltiples terminaciones de los conductos que alcanzan el foramen apical múltiple.

El vaciamiento adecuado del sistema de conductos radiculares y la obturación completa del espacio del conducto radicular son bases de un tratamiento de conductos satisfactorios. La anatomía del conducto radicular impone parámetros en función de los cuales se lleva a cabo el tratamiento endodóntico y pueden afectar directamente las posibilidades de éxito del tratamiento.

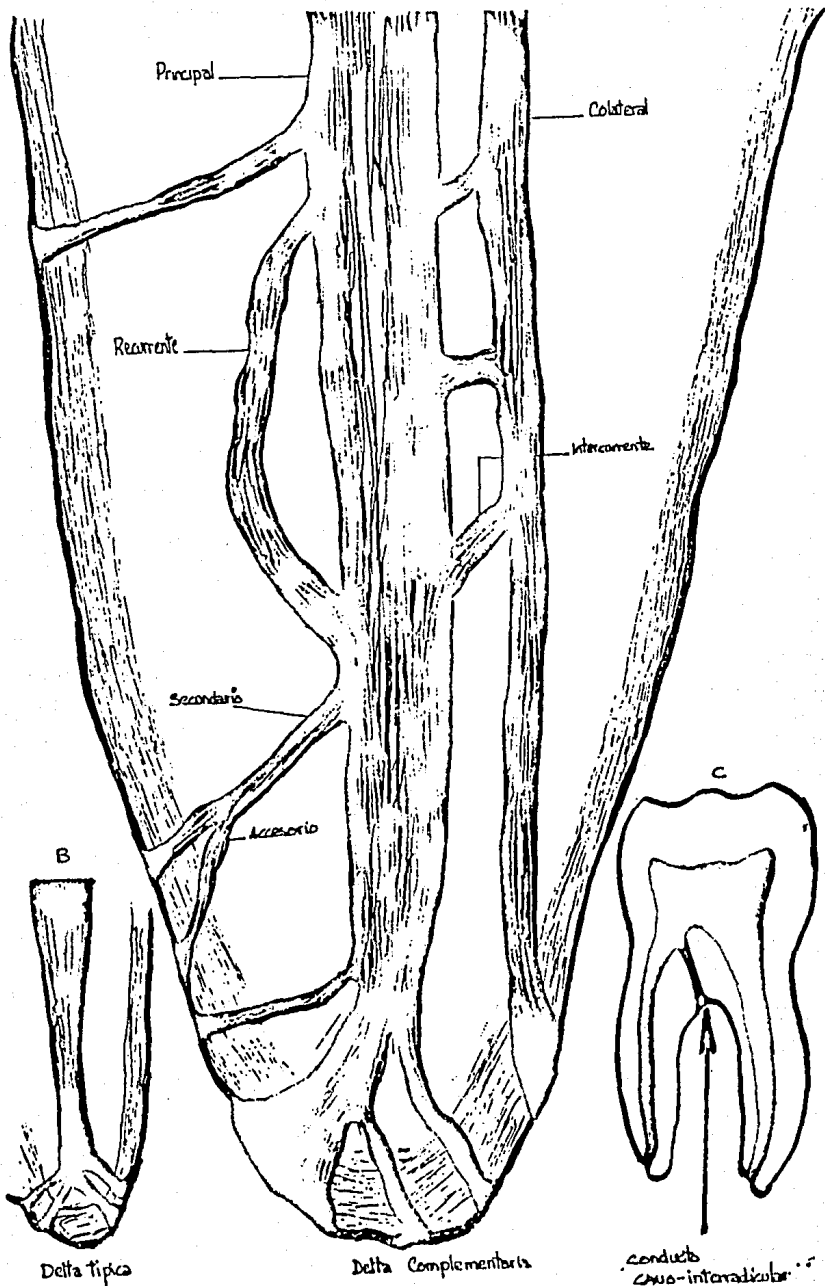
Están indicados diversos tipos de tratamientos endodónticos según la diferencia anatómica del sistema de conductos, algunos dientes son objeto de manipulaciones endodónticas con mayor frecuencia que otros, siendo los anteriores inferiores, los que menos tratamiento endodóntico reciben y el 1er. molar inferior el que más se trata.

La inspección de la corona no siempre dará una idea de la posible longitud del diente, pues muchas veces no guarda proporción entre la corona y la raíz, pero por lo general ayuda a conducirla.

MORFOLOGIA DE LOS DIENTES SUPERIORES DIENTES ANTERIORES SUPERIORES

Las cámaras pulpares y los conductos radiculares de los incisivos centrales, incisivos laterales y caninos superiores, se pueden considerar como un grupo, desde el punto de vista endodóntico, puesto que en los tres dientes casi presentan el mismo problema endodóntico.

En general, estos conductos son de forma irregular, en muchos de estos dientes se observa una constricción del diámetro del conducto en la base de la cámara pulpar y luego vuelve a ensancharse en dirección apical.



El conducto tiende a ser de mayor diámetro en el plano vestibulolingual que en el mesio-distal, pero la diferencia no es tan pronunciada, en el central como en el incisivo lateral y el canino. En un corte transversal, el conducto suele ocupar una posición central en la raíz, con bastante uniformidad del mismo contorno que la superficie externa, siendo algo más irregular cerca de la base de la corona.

PRIMER PREMOLAR SUPERIOR

La anatomía de los bicúspides es muy variada, en el primer premolar superior tiene por lo general dos conductos independientes y dos raíces soldadas, pero con dos conductos distintos.

En algunos, la raíz bucal se bifurca en dos raíces dando lugar a un diente con tres raíces. Los conductos no son grandes y en muchos dientes adultos es suficiente ensancharlos con una lima 25 (roja).

SEGUNDO PREMOLAR SUPERIOR

Tiene solamente una sola raíz y un conducto radicular, este conducto tiende a descomponerse en múltiples orificios cerca del ápice, algunos presentan una raíz y dos conductos y en contadas ocasiones el diente tiene tres raíces totalmente bifurcadas. En el corte transversal el conducto suele ser muy estrecho en dirección mesio-distal y ancho en el vestibulo-lingual.

PRIMER MOLAR SUPERIOR

La cavidad endodóntica es la más amplia de todos los dientes, en virtud del mayor volumen de la corona porque generalmente tiene tres raíces. El conducto palatino siempre único, tiene longitud y diámetro algo mayor que la de los conductos vestibulares.

En el primer molar estas raíces acostumbran a estar bien separadas y la raíz palatina es unos milímetros más separada y alargada que las vestibulares, la raíz mesio-vestibular generalmente tiene un solo conducto pero no es raro que tenga dos conductos, que es difícil de reconocer radiográficamente.

SEGUNDO MOLAR SUPERIOR

La corona es más estrecha en sentido mesio-distal, que el del primer molar superior, tiene un ángulo distal del suelo más obtuso y menor depresión mesial del suelo. La raíz distal como la palatina es siempre raíz de un solo conducto, las dos o las tres raíces pueden estar fusionadas y entonces hay dos conductos o uno sólo más amplio.

MORFOLOGIA DE LOS DIENTES INFERIORES INCISIVO CENTRAL E INCISIVO LATERAL

Se consiedran juntos debido a que tanto su diseño exterior como el interior son similares y por consiguiente, lo son sus cavidades pulpares. El incisivo central es un poco más corto que el lateral, se encuentran un solo conducto único y recto sin complicaciones, sin embargo, el lateral a menudo se divide en el tercio de la raíz para dar una rama labial y otra lingual.

Debido a su posición, estas ramas no son visibles en las radiografías y este segundo conducto puede ser la causa del fracaso inexplicable de la terapéutica de con-

ductos. El conducto radicular es normalmente recto, pero puede curvarse hacia distal y menos hacia labial. El conducto se empieza a constreñir hasta el tercio medio de la raíz, cuando se torna circular en su contorno.

CANINO INFERIOR

El conducto tiende a ser recto con raras curvaturas apicales hacia el plano distal, muy poco este conducto se divide en dos ramas, de la misma manera que los otros incisivos inferiores.

Puede tener una raíz muy larga, en la sección transversal el conducto tiene una forma claramente elevada y toma la forma de cinta en el tercio medio para formar dos ramas que se reúnen cerca del orificio apical.

El conducto radicular de estos dos dientes son similares, son más anchos buco-lingualmente hasta alcanzar el tercio medio de la raíz, usualmente en dirección distal.

PRIMERO Y SEGUNDO MOLARES INFERIORES

Normalmente ambos dientes tienen dos raíces, una mesial y otra distal esta última es más pequeña y redonda que la mesial. Ambos dientes tienen por lo general tres conductos, la raíz mesial tiene dos conductos, mesio-lingual y mesio-bucal.

El conducto mesiolingual es ligeramente más largo en sentido transversal hacia mesial en la zona apical. Estos conductos pueden juntarse en la parte apical de la raíz terminando en un orificio único.

El conducto distal es más largo y ovalado en sentido transversal que los conductos mesiales. Un pequeño número de dientes tienen dos conductos distales, que se encuentran en posición bucal y lingual.

Es raro que el conducto radicular de un diente viejo, esté totalmente ocluido, la posición de la dentina o nódulo pulpar circunscrito puede obliterar la entrada del conducto por apical a esta obstrucción.

La calificación del tercio medio y apical del conducto radicular puede impedir también su penetración y puede ser difícil de limpiar el conducto. Se puede realizar cirugía si no tienen éxito los intentos de terapéutica endodóntica no quirúrgica.

La forma de los conductos coincide en gran medida, con la de la raíz, algunos conductos son circulares y cónicos, pero son elípticos, anchos en un sentido y estrechos en otro. La pared de una curva en el extremo de una raíz significa invariable que el conducto sigue esta curva. SLOWLEY demostró lo difícil que era detectar raíces supernumerarias sin hablar de conductos supernumerarios. Por eso siempre que un conducto radicular es poco nítido, tiene un contorno raro o se aparta de alguna manera del aspecto radiográfico previsto, hay que sospechar la presencia de un conducto radicular más. El misterio de la existencia de conductos accesorios es más serio que el problema de raíces supernumerarias.

Una manera para detectar esto sería, observar cuidadosamente a lo largo del eje mayor del diente, la imagen del conducto en la zona radicular justo allí donde sale la cámara. Si en el tercio coronario de la raíz se ve una línea oscura complementaria que corre paralelamente al instrumento hay que sospechar que se trata de un segundo conducto. Hay que tomar radiografías de diferentes ángulos horizontales y buscar los conductos supernumerarios con instrumentos endodónticos.

CAPITULO V
DIFERENTES TIPOS DE CONDUCTOMETRIAS

Conductometría significa, en la práctica odontológica, la obtención de la longitud del diente y conducto que debe intervenir, la medida así obtenida permite controlar el límite de profundización de los instrumentos y de los materiales de obturación.

El objetivo es de evitar la sobreinstrumentación y la sobreobturación, cuando resulten perjudiciales o cuando resulten cortas, dejando zonas remanentes de infección.

La conductometría también se le llama CAVOMETRIA, MENSURACION o MEDIDA TOTAL DEL DIENTE. Debe tenerse cuidado durante la toma de la radiografía, que el paciente no interfiera en la posición libre y original del instrumento. Los arcos de plástico son ideales, pues no hay necesidad de retirarlos para la toma de la radiografía, puesto que son radiolúcidos.

REQUISITOS PARA UNA TOMA DE CONDUCTOMETRIA

- a) Ser exacta.
- b) Poder realizarla con facilidad y rapidez.
- c) Ser de fácil comprobación.

Las técnicas que requieran fórmulas que es preciso recordar o el uso de aparatos para medir la longitud del diente, son deficientes y deberán ser excluidos. (IN-GLÉ).

La determinación del largo del conducto es un paso muy importante en el tratamiento radicular porque se precisa en todos los otros pasos, como ensanchamiento, limpieza, desinfección y obturación.

La conductometría resulta exitosa en dientes monoradiculares con conductos accesibles, pero es muy dudosa en dientes multiradiculares.

El largo del conducto se determinará, por dos puntos de referencia.

- 1) El punto coronario
- 2) El punto apical.

PUNTO DE REFERENCIA CORONARIO (PRC)

En los dientes anteriores es el borde incisal y el PRC en posteriores es la cara oclusal de la cavidad. Si resulta difícil el determinar el PRC, porque está la corona fracturada, debe prepararse el resto coronario perpendicular al conducto radicular, para poder hacer la medición.

PUNTO DE REFERENCIA APICAL (PRA.)

Es la parte más estrecha del foramen apical (CDC.) La distancia entre la parte más angosta del foramen apical y la punta radicular varía entre 0.5 mm en jóvenes y 0.7 a 1 mm en viejos.

Una vez hecha la cavidad del acceso adecuado y efectuada la exploración del conducto, el procedimiento de conductometría establece la extensión de la instrumentación del conducto.

La falta de determinación del conducto puede conducir a la perforación apical por la sobreinstrumentación y con frecuencia al dolor post-operatorio. Además

habrá un período más prolongado de cicatrización y un número de fracasos debido a la regeneración incompleta del cemento, ligamento periodontal y hueso alveolar. Así como también a la instrumentación incompleta y obturación corta con sus secuelas.

Los instrumentos deberán ser confinados en el canal radicular para que posteriormente sean obturados con precisión. Esto es usualmente hecho poniendo en el conducto radicular un instrumento adecuado, equipado con un instrumento de paro (tope), el cual ha sido puesto a la medida de la conductometría obtenida en la radiografía inicial, restándole un milímetro menos, como margen de seguridad.

Después de que la radiografía ha sido examinada, un ajuste en la longitud del conducto es puesta en la historia clínica del paciente. Una de las mayores dificultades, que se presentan durante el desarrollo de la técnica operatoria, es la falta de un método simple que determine controlar con exactitud el límite longitudinal del ensanchamiento y de la obturación del conducto en la región del ápice radicular.

Mencionaremos algunos consejos y técnicas de conductometría, por gente experimentada en endodoncia y con reconocimientos en todo el mundo.

GROSSMAN aconseja que en conductos superpuestos o cercanos, emplear instrumentos distintos, una lima y un escariador, para reconocerlos en la radiografía, por el número de estrías.

Existen instrumentos de mango ajustable, que al deslizarse por el instrumento, actúa como tope metálico; son muy prácticos y seguros, sobre todo en dientes anteriores, que por su posición permite cualquier tipo de instrumento por largo y voluminoso que sea, pero más engorrosos cuando se usan en dientes posteriores. La ventaja es que hace imposible la sobreinstrumentación, pero su uso es muy restringido.

COHEN Y BURNS dan los siguientes consejos:

- 1) Nunca impulsar directamente la lima de diagnóstico directamente hacia el ápice, ni siquiera en los casos más simples (porque quedaría en un dentículo o escalón).
- 2) Nunca atacar un obstáculo y nunca intentar hacer que el instrumento pase una obstrucción.
- 3) No emplear fórmulas matemáticas para determinar la longitud de trabajo. Tales fórmulas constituyen un retroceso a los días más primitivos de la endodoncia, cuando la tecnología era más elemental y no se apreciaba la tridimensionalidad como base del éxito clínico.
- 4) No avanzar hasta que no se haya demostrado que la lima de medición está en el extremo del conducto radicular.

Los instrumentos deberán ser medidos con topes, el motivo para usar topes en los instrumentos, es para evitar que sean llevados hacia el foramen apical y traumatizando o infectando el tejido periapical.

Los topes deben quedar perpendicular al mango del instrumento y no oblicuo, luego se fija la longitud midiendo con la regla. Desde el momento en que el fora-

men apical es corto del ápice radicular, el tope del instrumento deberá ser puesto a 0.5 mm de la longitud del diente.

Los topes son encontrados en el mercado, en metal, silicón, plástico y caucho, los topes de metal tienen la ventaja de no desplazarse. Los topes metálicos diseñados por KRUGER es excelente instrumento de mango, por lo que el caucho o disco de plástico deberán ser usados con instrumentos de mango corto, otra manera es, bandas de caucho con uno o dos milímetros de grosor y los cuales se pegarán al instrumento.

DIFERENTES TECNICAS DE CONDUCTOMETRIA TECNICA DE LA RESPUESTA DOLOROSA (SHOJI)

La respuesta dolorosa del periodonto apical al ser alcanzado por el extremo del instrumento, no es efectiva como medio de control, porque varía de acuerdo con la relación particular de cada paciente, además, la administración local de anestesia impide dicha comprobación.

Otra desventaja de esta técnica es que cuando hay lesión periapical el instrumento puede ser empujado a través del foramen apical sin que el paciente lo notara.

TECNICA DIGITO-INSTRUMENTAL O METODO CLINICO

Clinicamente se puede obtener en forma directa la longitud aproximada del diente durante su tratamiento. Si la medida coincide con la controlada en la radiografía preoperatoria, podemos pensar que responde con poca diferencia. COHEN, BURNS, HARTY y LANGERLAND, están de acuerdo con el método clínico directo.

Consideran que existe toda clase de variantes en la elección del primer instrumento, que depende del grado de calcificación o tuberosidad del conducto o grado de desarrollo del conducto radicular, para la elección más frecuente es la lima No. 10.

HARTY prefiere pasar un instrumento suavemente a lo largo del conducto radicular, hasta que el instrumento sea detenido por la constricción apical, esto sucede normalmente de 0.5 a 1 mm del orificio apical. Acomodado el tope en el borde de la pieza dentaria, se prosigue a tomar la radiografía, se corrige si es necesario y de ser así se tendrá que tomar otra radiografía.

Langeland además de que también introduce el instrumento endodóntico hasta el límite cemento-dentinario, no está de acuerdo con los topes, los cuales según él, quitan visibilidad (molares) y presentan movilidad y cambios de longitud al estar introduciéndolo constantemente, la lima hacia la cúspide o borde incisal de apoyo. El primero marcar con un plumón el instrumento después de que lo introdujo y posteriormente tomar la radiografía.

Varios autores confían en la percepción táctil de la constricción del conducto (CDC) presente de 0.5 a 1 mm apicales, de la mayoría de los dientes. Esto puede satisfacer a endodoncistas experimentados, pero no llena las necesidades de un estudiante o un operador inexperto en la materia de tratamientos de conductos.

Hay que tomar en cuenta en los casos de desarrollo incompleto del ápice radicular, conductos estrechos, de conductos con una raíz muy curva, donde el instrumento toca las paredes en muchos sitios. Además de lo difícil que es sentir el límite, cuando la parte apical del conducto es más angosta que el instrumento.

TECNICA DE LASALA

Se conocerá la longitud media que vaya a intervenir de las tablas promedio. Se medirá la longitud del diente, sobre la radiografía de diagnóstico o preparatoria, se suman ambas cifras y se dividen entre dos y de la medida aritmética, se restará un milímetro de seguridad, a la cifra resultante se le denominará "longitud tentativa".

$$\frac{\text{TABLA PROMEDIO} + \text{LONGITUD DEL DIENTE EN LA RADIOGRAFIA}}{2} = - 1 \text{ mm} = \text{LONGITUD TENTATIVA}$$

TECNICA YOSHIR OSHOJI

$$\frac{\text{LARGO VERDADERO DEL DIENTE} \times \text{LARGO RADIOGRAFICO DEL DIENTE}}{\text{LARGO RADIOGRAFICO DEL DIENTE}} = \text{LARGO VERDADERO DEL INSTRUMENTO}$$

LONGITUDES CORONARIA, RADICULAR Y TOTAL DE LOS DIENTES MEDIDAS EN MILIMETROS (promedios), (según Aprile y Cols).

DIENTE	LONGITUD CORONA	LONGITUD RAIZ	TOTAL
Incisivo central superior	10	12.5	22.5
Incisivo lateral superior	8.8	13.2	22
Canino superior	9.5	17.3	26.8
Primer premolar superior	8	13	21
Segundo premolar superior	7.5	14	21.5
Primer molar superior	7.7	14.3	22
Segundo molar superior	7.2	13.5	20.7
Incisivo central inferior	8.8	11.9	20.7
Incisivo lateral inferior	9.6	12.5	22.5
Canino inferior	10.3	15.3	25.6
Primer premolar inferior	7.8	14.6	22.4
Segundo premolar inferior	8	15	23
Primer molar inferior	7.7	13.3	21
Segundo molar inferior	6.9	12.9	19.8

TECNICA BRAMANTE

- 1) Medir el diente sobre la radiografía preoperatoria.
- 2) Restar 2 a 3 mm como margen de seguridad.
- 3) Fijar la regla endodóntica y ajustar el tope.
- 4) Introducir el instrumento al conducto y tomar radiografía.
- 5) En la radiografía medir la diferencia entre el extremo del instrumento y el extre-

- mo anatómico de la raíz y sumar la longitud original del instrumento.
- 6) Restarle 0.5 mm. como factor de seguridad para que coincida con la terminación apical del conducto radicular a nivel del límite cemento-dentinario.
 - 7) Aunque la dimensión sea establecida y confirmada con exactitud la longitud del diente puede disminuir al ensanchar los conductos curvados.

Un método el cual se ha hecho famoso es el METODO ELECTRICO, que en años recientes, los métodos eléctricos han sido usados para determinar la longitud del diente sin necesidad de recurrir a la radiografía. Este método agrega una nueva posibilidad del control directo de la longitud del diente, se han hecho estudios en los cuales se ha comprobado su efectividad, con un margen de aproximación de 1 mm.

EL SONO EXPLORER y el ENDOMETER, ambos dan resultados exactos de la longitud del diente, aproximadamente en el 87% de los casos. El Endometer da resultados más regulares y de uso menos complicado. CASH estima que el Endometer ahorra un 50% de tiempo que se dedica a la conductometría, el error es de apenas 0.1 mm y es aceptable en un 87% de los casos investigados.

La desventaja de esta técnica, es que su valor es perjudicial por la solución del hipoclorito de sodio. Una deficiente coordinación entre la introducción del instrumento de conductometría electrónica está todavía en investigación, en caso de ápices inmaduros, conductos laterales y no son conocidos universalmente.

Creemos que mientras siguen las investigaciones, el método eléctrico no debe reemplazar al control radiográfico como dispositivo de medición, porque los resultados de las investigaciones sólo están hechas en un determinado grupo de piezas dentarias y no en todos en general (premolares y molares). Por lo tanto, basta que los porcentajes sean reales y generales en todos los dientes se podrá confiar en este método. Al igual que la técnica dígito-instrumental, que sólo los experimentados la podrán usar realmente.

CASUISTICA

CASO No.	Pieza dentaria	Tipo de conducto	Orto radial	Mesio radial	Disto radial	Diferencia entre ambos métodos en mm.
29	Molar Inf.	MV	2.5	2.0	2.0	0.5
		ML	2.5	2.2	2.3	0.3
		D	+1.1	+1.0	+0.9	+0.2
30	Premolar Inf.	/	2.1	1.6	1.8	0.5
		/	+0.2	+0.7	+0.5	+0.5
31	Premolar Inf.	/	3.5	5.0	3.0	2.0
32	Molar Sup.	MV	2.0	2.0	1.2	0.8
		P	3.0	1.8	2.0	1.2
		D	X	+1.0	0	+1.0
34	Molar Inf.	MV	3.0	3.0	2.0	1.0
		ML	3.0	3.5	2.0	1.5
		D	1.0	1.0	1.0	0.0
35	Molar Inf.	MV	3.0	4.0	3.0	1.0
		ML	1.0	1.2	1.2	0.2
		D	+2.3	+2.0	+1.9	+0.4
36	Canino Inf.	/	2.2	2.0	2.0	0.2
37	Molar Inf.	MV	2.5	2.2	3.5	1.3
		ML	3.0	+0.8	+0.4	3.8
		DV	1.0	3.0	1.1	2.0
		DL	1.2	3.1	1.2	1.9
38	Premolar Sup.	V	4.5	+0.2	3.2	4.3
		P	3.2	3.1	3.8	0.7
		MV	4.0	5.0	5.5	1.5
39	Molar Sup.	P	0.0	1.0	1.1	1.1
		D	3.3	2.7	2.3	1.0
		MV	2.0	2.3	2.0	0.3
40	Molar Sup.	P	+1.0	0.7	+0.7	1.7
		D	1.1	1.9	1.9	0.8
		/	+5.1	+6.5	X	+1.4
42	Incisivo Sup.	/	+1.1	+1.3	+1.2	+0.2
43	Molar Inf.	MV	1.6	1.8	2.0	0.4
		ML	2.8	1.4	1.8	1.4
		D	6.0	7.0	6.0	1.0
		MV	3.6	3.9	3.8	0.3
44	Molar Sup.	P	+0.4	+0.2	+0.5	+0.3
		D	3.0	4.0	1.3	2.7
		/	3.0	5.0	3.0	2.0
45	Premolar Sup.	V	0.3	0.6	1.0	0.7
		P	0.0	0.1	0.3	0.3
		MV	2.4	2.0	2.1	0.4
47	Molar Sup.	P	2.0	2.4	2.4	0.4
		D	2.0	2.5	2.3	0.5
		/	2.2	2.7	2.7	0.5
48	Premolar Inf.	/	1.2	0.9	1.1	0.3
49	Incisivo Sup.	/	0.5	0.6	0.8	0.3
50	Incisivo Inf.	/				

MV = mesio vestibular 0 = nivel de ápice V = vestibular
ML = mesio lingual + = se pasa del ápice / = conducto único
DV = disto vestibular D = distal
DL = disto lingual L = lingual
X = no se visualiza P = palatino

NOTA: Se utilizó regla milimétrica y un lente de aumento 3X para hacer las mediciones.

Comparación de registros radiográficos y las diferencias existentes entre ambas técnicas de angulación ortoradial, mesioradial y distoradial. (Se presentan los casos más demostrativos).

Distancia entre DI (extremo) de la lima y apice radicular.

CASO No.	Pieza dentaria	Tipo de conducto	Orto radial	Mesio radial	Disto radial	Diferencia entre ambos métodos en mm.
1	Molar Inf.	MV	2.0	2.0	2.0	0.0
		ML	2.3	3.0	2.8	0.7
		D	2.9	3.1	2.7	0.4
2	Incisivo Inf.	/	2.0	2.0	2.0	0.0
3	Premolar Inf.	/	0.8	0.3	0.4	0.5
4	Incisivo Inf.	/	+2.7	+2.2	+2.0	+0.7
5	Premolar Sup.	/	2.5	4.1	3.5	1.6
6	Premolar Sup.	/	+2.5	+1.9	+1.2	+1.3
7	Incisivo Sup.	/	1.5	1.6	1.8	0.3
8	Incisivo Sup.	/	1.0	1.0	0.8	0.2
9	Incisivo Sup.	/	1.3	0.8	1.0	0.5
10	Incisivo Sup.	/	+1.0	+1.0	+1.2	+0.2
11	Incisivo Sup.	/	0.8	0.7	0.6	0.2
12	Molar Sup.	MV	+0.3	+0.8	+0.4	+0.5
		P	+1.0	+0.8	+0.7	+0.3
		D	1.0	0.8	0.0	1.0
13	Molar Sup.	MV	2.0	0.0	2.1	2.1
		P	+0.6	+0.5	0.0	+0.6
		D	1.0	1.9	1.6	0.9
14	Incisivo Sup.	/	2.0	0.3	2.0	1.7
15	Incisivo Sup.	/	1.5	2.0	0.9	1.1
16	Premolar Inf.	/	1.8	1.3	2.3	1.0
17	Incisivo Sup.	/	1.5	1.0	1.5	0.5
18	Premolar Inf.	/	1.0	0.8	1.5	0.7
19	Molar Sup.	MV	4.0	5.0	5.1	1.1
		P	3.2	4.0	4.1	0.9
		D	1.0	1.3	1.6	0.6
20	Incisivo Sup.	/	3.5	3.5	3.6	0.1
21	Molar Inf.	MV	0.5	1.1	0.5	0.6
		ML	3.0	2.5	2.1	0.9
		DV	0.4	1.1	1.6	1.2
		DL	2.8	2.8	2.3	0.5
		MV	0.8	1.3	1.3	0.5
22	Molar Inf.	ML	X	1.1	1.5	0.4
		D	1.1	0.8	0.8	0.3
		MV	1.0	1.2	1.0	0.2
23	Molar Inf.	ML	0.8	1.2	1.1	0.4
		D	+1.0	+1.5	1.0	+2.5
		/	1.5	1.5	1.8	0.3
24	Premolar Sup.	/	1.5	1.5	1.8	0.3
25	Incisivo Sup.	/	2.0	1.9	1.8	0.2
26	Incisivo Sup.	/	+0.1	0.0	0.0	+0.1
27	Premolar Sup.	/	1.5	2.0	2.3	0.8
28	Molar Inf.	P	2.0	2.0	1.0	1.0
		MV	0.1	+0.1	0.0	0.2
		ML	2.0	3.0	2.1	1.0
		D	1.1	1.9	1.1	0.8

CONCLUSIONES

El análisis comparativo radiográfico se llevó a cabo, mediante la medición detallada en mm. entre el DI de la lima (el extremo) y el ápice, radicular, en el interior de cada conducto radicular. Se utilizó Rayos X de cono corto.

Los resultados obtenidos fueron muy variados, en cuanto a los diferentes tipos de piezas dentarias, (incisivos, premolares y molares), superiores e inferiores.

El valor de la radiografía dependerá en el conocimiento cabal de la anatomía radicular y de la interpretación radiográfica, así como la experiencia clínica, en cuanto a tratamiento de conductos radiculares se refiere.

Lógicamente los incisivos superiores son los más fáciles de radiografiar, por su forma anatómica más regular y por la fácil colocación del paquétillo radiográfico en la boca. El índice de distorsión promedio es para incisivos superiores de 0.3 mm. y para incisivos inferiores 0.15 mm.

Los premolares son también sencillos de radiografiar, a veces nos encontramos con el problema de colocar correctamente el paquétillo radiográfico, en los primeros premolares tanto superiores como inferiores, no nos da problemas a la hora de encontrar el paralelismo entre el paquétillo radiográfico y el rayo central. El índice promedio de distorsión es para premolares superiores de 0.8 mm y premolares inferiores de 0.75 mm.

Los molares superiores como los inferiores son difíciles de radiografiar, ambos nos dan problemas, tanto como el reducido acceso como el reflejo nauseoso de los paciente, así como el simple hecho de que el paciente no puede colocar su dedo en el lugar correcto del paquétillo radiográfico.

Pero más difícil es radiografiar un molar superior por lo problemático de encontrar su angulación vertical y que está dada por la perpendicular que forma el Rayo Central a la radiografía y diente.

Hay que tomar en cuenta que para radiografiar algunas piezas dentarias, con grapa y dique de hule en el interior de la cavidad bucal así como el reflejo nauseoso de algunos pacientes, la lengua que en muchas ocasiones nos estorba, además cuando tenemos una o más piezas dentarias fuera de su lugar o con giroversiones, no tan sólo resulta difícil la colocación del paquétillo radiográfico, sino también la de encontrar el paralelismo entre la radiografía y el Rayo Central.

En esta tesis el hacer la casuística nos encontramos con diferencias de longitudes en la conductometría al aplicar las diferentes técnicas de angulación: ortorrádial, mesiorradial, distorrádial con una variación de la angulación horizontal de 15°-30°; la angulación vertical está dada por el Rayo Central, que sea perpendicular al diente y al paquete radiográfico.

Por eso al tomar la conductometría de cualquier pieza dentaria debemos tomar radiografías en las diferentes técnicas de angulación para tener un grado de seguridad.

da máxima en nuestra intervención endodóntica, ya que observamos distorsión en las radiografías según mostramos en la casuística. Por lo tanto es necesario tomar tres radiografías en las diferentes angulaciones ya indicadas al hacer nuestra conductometría.

Los autores de esta tesis llegaron a la conclusión que para los estudiantes y operadores con poca experiencia en endodoncia una manera de tomar conductometría sería:

- 1) Tomar una radiografía preoperatoria en ortorradial.
- 2) Medir el diente sobre la roentgenografía ortorradial.
- 3) Restarle 1 mm. de seguridad y sacar la medida tentativa. Al tomar la conductometría se deberá tomar con angulación ortorradial, mesiorradial, distorradial, variando el Rayo Central de 15°-30° hacia mesial y distal respectivamente. La angulación está dada por el Rayo Central que es perpendicular al diente y al paquete radiográfico.
- 4) Rectificar la medida tentativa y volver a tomar la radiografía en caso de duda y así sacamos la medida definitiva.

BIBLIOGRAFIA

INGLE

BEVERIDGE

2a. Edición

Edit. Interamericana

México

1976

ANGEL LASALA

Endodoncia

2a. Edición

Edit. Cromotip, c. a.

Caracas, Venezuela

1971

GOMEZ MATALDI

Radiología Odontológica

2a. Edición

Edit. Mundi, S. A.

Buenos Aires, Argentina

1975

KODAK

Los Rayos X en Odontología

1a. Edición

Edit. Eastman Kodak Company

México, D. F.

México, D. F.

1964

OSCAR A. MAISTO

Endodoncia

3a. Edición

Edit. Mundi, S. A.

Buenos Aires, Argentina

1975

YOSHIRO SHOJI

Endodoncia Sistemática

1a. Edición

Edit. Quintaessencia Books

Berlín y Chicago

1974

H. M. WORTH

Principales and Practice of Oral Radiologic Interpretation

1a. Edición

Edit. Year Book Medical Publishers In c.

Chicago, U. S. A.

1975

S. N. BHASKAR

Interpretación Radiográfica para el O dontólogo

1a. Edición

Edit. Mundi, S. A.

Buenos Aires, Argentina

1975

STAFNE

GIBILISCO

Diagnóstico Radiológico en Odontología

Edit. Interamericana

Buenos Aires, Argentina

1978

SAMUEL LUKS.

Endodencia

3a. Edición

Editorial Panamericana

México

1974

LOUIS I. GROSSMAN

Endodontodontic Practice

9a. Edición

Edit. Lea and Febigen

U. S. A.

1978

R. F. SOMMER

F. D. OSTER

M. C. CROWLEY

Endodoncia Clínica

1a. Edición

Edit. Labor, S. A.

Barcelona, España

1975

STEPHERN COHEN

RICHARD C. BURNS.

Los Caminos de la Pulpa

1a. Edición

Edit. Interamericana

Buenos Aires, Argentina

1979

DAVID A. PAYNER

Simplified Painless Endodontic for the General Dentist

1a. Edición

Edit. Quintessence Books

Chicago, U. S. A.

1980

F. J. HARTY

Endodoncia en la Práctica Clínica

1a. Edición

Edit. El Manual Moderno, S. A.

México, D. F.

YURY KUTTLER

Fundamento de Endo-Metaendodoncia Práctica

2a. Edición

Edit. Méndez Oteo

México, D. F.

1980