

11226
79.70



UNIVERSIDAD NACIONAL AUTONOMA DE MEXICO

FACULTAD DE MEDICINA
DIVISION DE ESTUDIOS DE POSTGRADO
INSTITUTO MEXICANO DEL SEGURO SOCIAL



"Correlación Clínica Ultrasonográfica en el Diagnóstico del Absceso Hepático - Amibiano"

T E S I S

Para Acreditar la Especialidad de
MEDICINA FAMILIAR

Que Presenta el:

Dr. Salvador Flores Zamora

Aesor de Tesis:

Dr. Rafael Ortiz Chávez

Morelia, Mich.

Diciembre de 1986

**TESIS CON
FALLA DE ORIGEN**



Universidad Nacional
Autónoma de México



UNAM – Dirección General de Bibliotecas Tesis Digitales Restricciones de uso

DERECHOS RESERVADOS © PROHIBIDA SU REPRODUCCIÓN TOTAL O PARCIAL

Todo el material contenido en esta tesis está protegido por la Ley Federal del Derecho de Autor (LFDA) de los Estados Unidos Mexicanos (México).

El uso de imágenes, fragmentos de videos, y demás material que sea objeto de protección de los derechos de autor, será exclusivamente para fines educativos e informativos y deberá citar la fuente donde la obtuvo mencionando el autor o autores. Cualquier uso distinto como el lucro, reproducción, edición o modificación, será perseguido y sancionado por el respectivo titular de los Derechos de Autor.

INDICE

	Página
RESUMEN 1.....	1
INTRODUCCION.....	5
MATERIAL Y METODOS.....	9
RESULTADOS.....	10
CUADROS Y GRAFICAS.....	13
DISCUSION.....	25
REFERENCIAS BIBLIOGRAFICAS.....	28

RESUMEN

El absceso hepático amibiano es un padecimiento frecuente y grave en nuestro medio, y la tríada sintomática de: fiebre, dolor abdominal y hepatomegalia, además de otros factores tales como:

edad, sexo, antecedentes predisponentes y nivel soci-cultural permiten sospechar fuertemente el diagnóstico clínico.

La ultrasonografía hepática viene a confirmar o descartar el diagnóstico al diferenciar las lesiones de contenido líquido de aquellas de contenido sólido.

Por lo anterior realizamos el siguiente planteamiento del problema:

¿Cuál es la eficiencia de la ultrasonografía hepática ante el diagnóstico clínico del absceso hepático amibiano?

Siendo nuestra conjetura que la ultrasonografía hepática - representa mayor confiabilidad en relación a otros métodos utilizados en el diagnóstico del absceso hepático amibiano en nuestra unidad.

Nuestro objetivo fue, determinar el porcentaje de certeza diagnóstica clínica-ultrasonográfica en el diagnóstico del absceso hepático amibiano, demostrar la utilidad de la clínica y comprobar la eficacia de la ultrasonografía hepática en el diagnóstico del absceso hepático amibiano.

Por lo que se realizó un estudio transversal, observacional, retrospectivo y descriptivo.

Revisando los expediente clínicos de 52 pacientes con diagnóstico clínico de absceso hepático amibiano durante el año de 1985

Los que se estudiaron con los siguientes métodos:

Clínico puramente en 15 pacientes, clínico y ultrasonografía en 32, Clínico y otro método paraclínico diferente a la ultrasonografía en 5 pacientes.

Clínicamente la presunción diagnóstica fue: Posibilidad - en 13 pacientes (25%), probabilidad en 24 (46.1%) y certeza - con apoyo paraclínico en 15 pacientes (28.8%).

La predominancia del padecimiento fue en el hombre en relación con la mujer en proporción de 1:4, la edad predominante - entre 3ª y 4ª décadas de la vida.

Las manifestaciones clínicas más importantes fueron clasificadas con un valor nominal en: leve, moderada y severa, predominando la moderada en un 46.1%, la leve en 25.3% y severa - en 29.1%, las manifestaciones fueron:

Ataque al estado general en el 100%, fiebre en 84.5% hepatomegalia en 84.5% y dolor abdominal en el 98%.

Los antecedentes más importantes: alcoholismo en el 23%, - desnutrición en el 38.4%, bajo nivel socio-económico en el -- 39.6% y sin antecedentes en 38.4%.

La topografía del absceso hepático amibiano según reporte la ultrasonografía hepática fue de predominio en el lóbulo derecho con lesión única en el 64.7%, múltiple en el 29.4%, en -

tanto que en el lóbulo izquierdo sólo lesión en el 5.8%.

Los resultados obtenidos con el método clínico y ultrasonografía en los 32 pacientes estudiados con estos métodos fueron:

Correlación clínica-ultrasonográfica en 17 pacientes - - (53.1%) con una eficacia de la ultrasonografía hepática del - 100%, al confirmar el diagnóstico de absceso hepático amibiano en los 17 pacientes y descartarlo en los 15 restantes.

En cuanto a los pacientes estudiados con los métodos, clínico y clínico más paraclínico diferente a la ultrasonografía hepática tomando en consideración la respuesta al tratamiento y la evolución del padecimiento, nos hace sospechar una eficacia de estos métodos del 90 al 100%.

Por lo que podemos concluir que el método clínico es un método insustituible y primordial en el diagnóstico de cualquier patología ya que una adecuada anamnesia del padecimiento y una minuciosa exploración física deben ser suficientes para sustentar un diagnóstico.

Recalcar la importancia de la ultrasonografía hepática por su eficacia y múltiples ventajas en el diagnóstico del absceso hepático amibiano, ya que está constituyendo un método paraclínico importante que auxilia mucho a la clínica y que incluso nos ha permitido diagnosticar abscesos hepáticos múltiples, estableciendo un diagnóstico certero con la ventaja de ofrecer un tratamiento específico y oportuno.

Por lo que proponemos que continúe con esta línea de investigación realizando un estudio prospectivo, basado en un protocolo de estudio en todo paciente con sospecha diagnóstica de -

absceso hepático amibiano y así mejor la efectividad de la ultrasonografía hepática en nuestra unidad.

INTRODUCCION

El absceso hepático amibiano, considerado como la entidad-clínica más frecuente de la amibiasis extraintestinal o invasora.

En México la primera descripción de la enfermedad fue hecha por Miguel Jiménez en 1842, y para 1956 se habían publicado más de 136 trabajos sobre el particular en nuestro País.

En 1982 Villalobos, j.J. y col. en estudio realizado en IIN, estudiaron 84 enfermos con absceso hepático amibiano, en los cuales se sospechó el diagnóstico clínicamente en el 97% de los casos de los cuales el Gammagram confirmó el diagnóstico en el 93% y la Ultrasonografía en el 100% de los casos. De los pacientes estudiados el 78% correspondió al sexo masculino y el 22% al femenino, la edad predominante fue entre el 2º y 5º decenso de la vida, se encontró el antecedente de alcoholismo en el 75%.

La sintomayología predominante fue: dolor abdominal en el 100%, fiebre en el 96.4% y hepatomegalia en el 87%, triada con la que se cosecha fuertemente el diagnóstico del absceso hepático amibiano. (1).

Stoopen, M y col, en 1980 mencionan la utilidad de la ultrasonografía hepática en el diagnóstico del absceso hepático-amibiano al identificar la lesión, diferenciándola en los tumores sólidos.

El absceso hepático amibiano puede manifestarse bajo diferentes patrones ecográficos como son: mixtos en 54%, ecolúci-

dos en 37% ecodensos en 9%.

Encontrando una eficacia de la ultrasonografía de 90%, la centelleografía en 85% y la tomografía axial computalizada con una eficacia del 95% (2).

Aguirre, T., Velázquez, V., E. en 1984 al estudiar a 87 pacientes con diagnóstico de absceso hepático amibiano confirmaron el diagnóstico con la centelleografía en un 91% y con la ultrasonografía en el 100% de los casos.

Considerando además a la ultrasonografía hepática como el método de elección en el diagnóstico del absceso hepático amibiano por sus múltiples ventajas (método no invasor, rápido, sencillo, permite la diferenciación de masas de contenido líquido de las de contenido, etc.) (3).

Dehesa, M y col, al estudiar a 125 pacientes con absceso hepático amibiano, encontró mayor frecuencia en el hombre que en la mujer (6.1). más frecuente entre los 20 y 60 años de edad, las manifestaciones más importantes fueron: dolor, fiebre y hepatomegalia (4).

Pérez M. y col. en su artículo sobre ultrasonografía hepática mencionan las características ultrasonográficas del absceso hepático amibiano: lesión focal, única o múltiple, menos ecogénica que el hígado normal, de contorno irregular, cambiobrusco entre el límite de parenquima hepático normal y la lesión (5).

Cardoso, M y col. describen que los nuevos métodos de imagen asistidas por computadora (ultrasonografía, tomografía axial computalizada) exigen conocer la anatomía seccional nor-

ma de abdomen superior para poder interpretar las imagenes mostradas por estos nuevos métodos de diagnóstico (6).

Tomando en cuenta todo lo anterior realizamos nuestro planteamiento del problema:

El absceso hepático amibiano es un padecimiento frecuente y grave en nuestro medio y, la tríada sintomática de:

Fiebre, dolor abdominal y hepatomegalia además de otros -- factores tales como: la edad, sexo, antecedentes, nivel socio cultural son elementos que permiten sospechar fuertemente el diagnóstico clínico y que la ultrasonografía hepática viene a confirmar este diagnóstico al diferenciar entre las lesiones focales que contienen líquido y aquellas constituidas por sólidos, dando lugar a tres aspectos diferentes al momento del estudio.

Lesiones libres de ecos en su interior o "ecolúcidas", lesiones con ecos en su interior o "ecogénicas", lesiones "mixtas".

Debido a la alta morbilidad que este padecimiento ocupa en nuestra unidad realizamos el siguiente planteamiento del problema.

¿Cuál es la eficacia de la ultrasonografía hepática ante el diagnóstico clínico del absceso hepático amibiano?

Nuestra Hipótesis General fue:

Suponemos que la Ultrasonografía hepática representa mayor confiabilidad en relación a otros métodos utilizados en nuestra unidad en el diagnóstico del absceso hepático amibiano.

Siendo nuestro Objetivo General, determinar el porcentaje de certeza diagnóstica clínica-Ultrasonográfica en relación con el diagnóstico del absceso hepático amibiano en pacientes que ingresaron al servicio de Gastroenterología en el H.G.R.Z. M.F., N° 1 y como Objetivos Específicos:

Demostrar la utilidad de la Clínica y comprobar la eficacia de la Ultrasonografía hepática en el diagnóstico del absceso hepático amibiano.

MATERIAL Y METODOS

Se realizó un estudio de tipo Transversal, Observacional, Retropectivo y Descriptivo, estudiando todos los pacientes que ingresaron al servicio de Gastroenterología del H.G.R.Z.M., - N° 1 de Morelia, Mich., durante el período comprendido del 1° de enero de 1985 al 31 de diciembre del mismo año con diagnóstico clínico de absceso hepático amibiano.

Utilizando en nuestro estudio los métodos utilizados en en nuestra unidad en el diagnóstico del absceso hepático amibiano: Clínico con apoyo paraclínico (lab. y RX)., y el método para--clínico de reciente utilización en nuestra unidad: La ultraso--nografía hepática, y como escalas de medición de nuestras va--riables las de tipo Nominal o clasificatorio.

Nuestro sistema de captación de la información incluye del método clínico: nombre del paciente, edad, sexo, dolor abdcminal, fiebre hepatomegalia, ataque al estado general, antecedemtes de alcoholismo desnutrición, nivel sociocultural y diagnós--tico clínico.

Utilizando valores de tipo nominal de: Leve, moderado y -severo para clasificarlo en las manifestaciones clínicas.

De la Ultrasonografía hepática (su reporte), si se utilizó o no, diagnóstico que confirmará o no al clínico, (en los ca--sos en que se efectuó), tipo de lesión y su topografía.

Se estudiaron un total de 52 pacientes con los siguientes--métodos:

32 con método clínico y ultrasonografía hepática, 15 con méto--

do clínico sin apoyo paraclínico y 5 con clínico y otro método paraclínico diferente a la ultrasonografía (radiodiagnóstico).

La evolución del padecimiento se valoró globalmente y se clasificó en: Buena, tórpida, y sin respuesta al tratamiento.

Posteriormente se realizó el análisis tabular, aritmético y gráfico; conclusiones y resumen de los datos obtenidos.

RESULTADOS

Durante el período de tiempo que comprendió nuestro estudio se estudiaron 52 pacientes con diagnóstico clínico de absceso hepático amibiano, mediante los siguientes métodos.

Clínico sin apoyo paraclínico 15 casos (28.8%), clínico más ultrasonografía hepática 32 casos (61.5%), clínico más otro método paraclínico diferente a la ultrasonografía en 5 casos. (9.6%) (Tabla N° 1).

Clínicamente la presunción diagnóstica fue:

Posibilidad en 13 pacientes (25%), probabilidad en 24 (46.1%) y certeza con apoyo paraclínico en 15 pacientes (28.8%) (Tabla N° 2).

Se encontró una mayor frecuencia del padecimiento en el hombre en 39 casos, que en la mujer sólo 13 casos con una proporción de 1:4 predominando en los grupos etareos de 3ª y 4ª décadas de la vida (21-40 años) (Gráfica N° 2). Tabla N° 3.

Las manifestaciones clínicas predominantes se clasificaron con valores nominales en: Leve, moderado y severo, con la siguiente proporción: Ataque al estado general en el 100% (52 casos), dolor abdominal en 98% (51 casos) fiebre en 84.5% (44 casos), hepatomegalia en 84.5% (44 casos), la sintomatología predominante según su valor nominal fue la moderada con un 46.1% en tanto que la leve en un 25.3% y la severa un 20.1% (Gráfica N° 3).

Los antecedentes predisponentes que se encontraron fueron, alcoholismo en un 23%, desnutrición en el 38.4%, bajo nivel so

cio-cultural en el 39.6% y sin antecedentes un 38.4% (Tabla N° 4).

De los 32 pacientes estudiados con método clínico y ultrasonografía se encontró correlación clínica-ultrasonográfica en 17 pacientes o sea una eficacia de método clínico del 53.1% y una eficacia del 100% de la ultrasonografía hepática al confirmar el diagnóstico de absceso hepático amibiano en los 17 pacientes y descartarlo en los 15 restantes (46.8%) (tabla N°5).

De las 15 ultrasonografías negativas la principal patología reportada fue de vesícula - vías biliares.

En el grupo de pacientes estudiados con método puramente clínico y paraclínico diferente a la ultrasonografía (radio-diagnóstico), tomando en cuenta la buena respuesta al tratamiento y evolución del padecimiento nos hace sospechar una eficacia de estos métodos del 90-100%.

La evolución del padecimiento se valoró en forma global y fue:

Buena en el 87.7% (42 casos), tórpida en 17.3% (9 casos), y sin respuesta el tratamiento sólo en el 1.9% (1 caso). (Tabla N° 6).

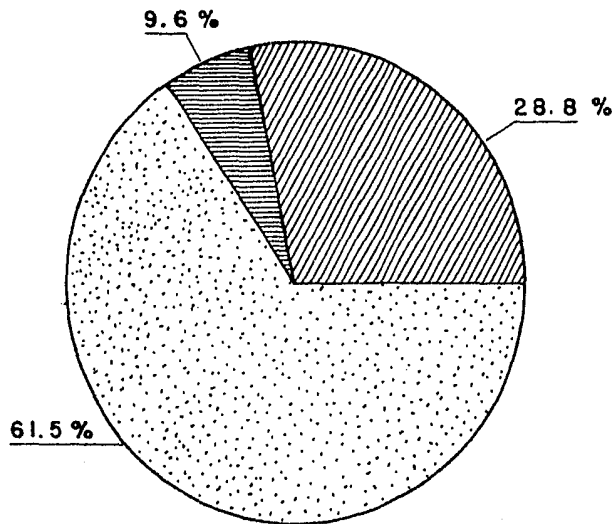
La topografía del absceso hepático amibiano (según reporte de la ultrasonografía) fue de predominio en el lóbulo derecho con lesión única en el 64.7% múltiple en el 29.4%, en tanto que el lóbulo izquierdo sólo lesión única en el 5.8% (Tabla N° 7).

**METODOS DE DIAGNOSTICOS EN EL ABSCESO
HEPATICO AMIBIANO**

D I A G N O S T I C O	F R E C U E N C I A	
	N o.	%
CLINICO SIN APOYO PARA CLINICO O GABINETE.	15	28.8
CLINICO MAS OTRO METODO DIFERENTE A LA ULTRASONOGRAFIA	05	9.6
CLINICO MAS ULTRASONOGRAFIA.	32	61.5
T O T A L	52	100.0

FUENTE: EXPEDIENTE CLINICO

METODOS DE DIAGNOSTICO EN EL
ABSCESO HEPATICO AMIBIANO



CLINICO SIN APOYO PARACLINICO O GABINETE



CLINICO MAS OTRO METODO DIFERENTE A LA ULTRASONOGRAFIA



CLINICO MAS ULTRASONOGRAFIA

INSTITUTO MEXICANO DEL SEGURO SOCIAL
DELEGACION REGIONAL EN MICHOACAN

H.G.R.Z. No. 1 MORELIA

TABLA No. 2

PRESUNCION DIAGNOSTICA EN EL ABSCESO
HEPATICO AMIBIANO.

PRESUNCION	FRECUENCIA	
	No.	%
POSIBILIDAD	13	25
PROBABILIDAD	24	46.1
CERTEZA CON APOYO PARACLINICO	15	28.8
TOTAL	52	100.0

FUENTE: EXPEDIENTE CLINICO

INSTITUTO MEXICANO DEL SEGURO SOCIAL
 DELEGACION REGIONAL EN MICHOACAN
 H.G.R.Z. No. 1 MORELIA
 TABLA No. 3

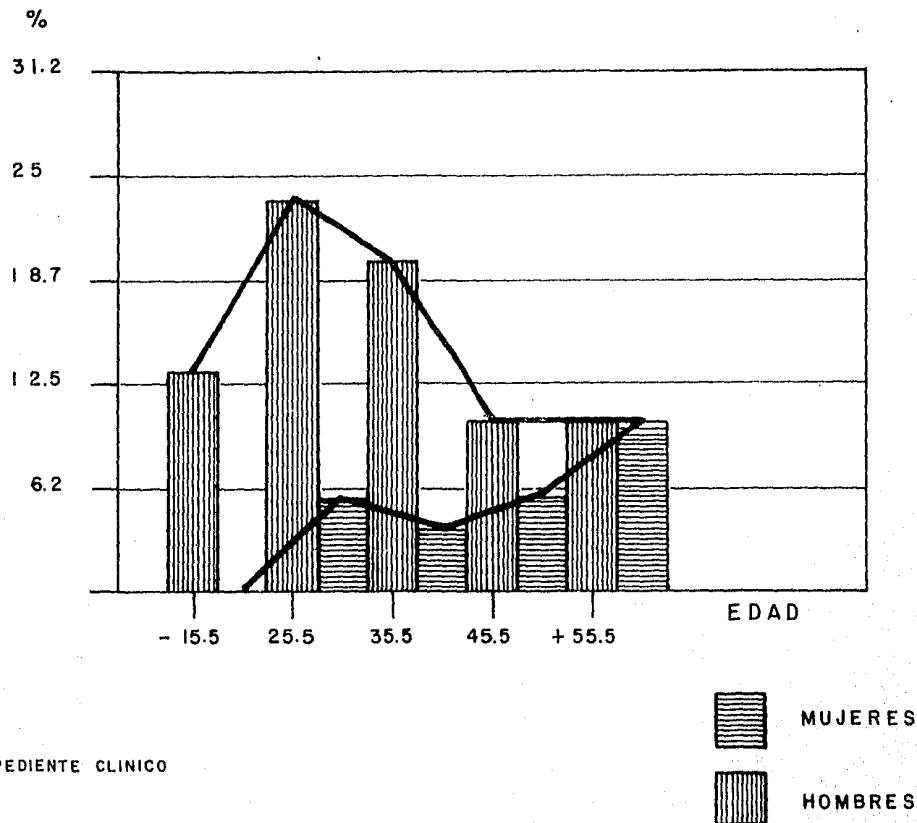
DISTRIBUCION POR EDAD Y SEXO

GRUPOS ETARIOS	HOMBRES		MUJERES	
	No.	%	No.	%
- 20	07	13.4	0	0
21 - 30	12	23.0	03	5.7
31 - 40	10	19.2	02	3.8
41 - 50	05	9.6	03	5.7
51 y Más	05	9.6	05	9.6
TOTAL	52		100	

FUENTE: EXPEDIENTE CLINICO

INSTITUTO MEXICANO DEL SEGURO SOCIAL
DELEGACION REGIONAL EN MICHOACAN
H.G.R.Z. No. 1 MORELIA
GRAFICA No. 2

DISTRIBUCION POR EDAD Y SEXO



FUENTE : EXPEDIENTE CLINICO

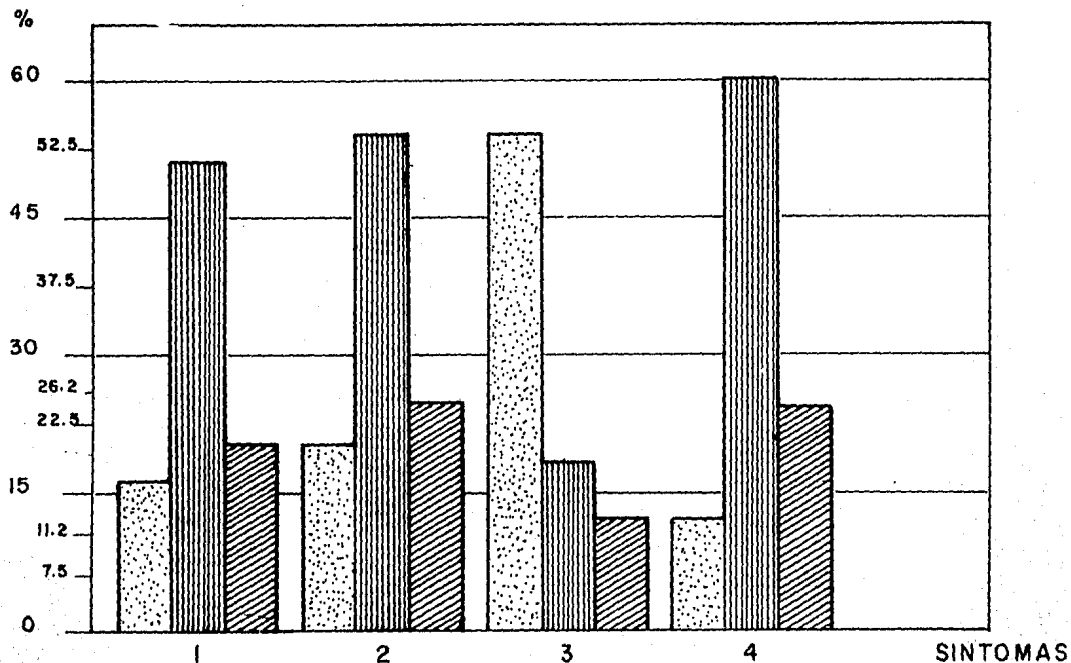
INSTITUTO MEXICANO DEL SEGURO SOCIAL
 DELEGACION REGIONAL EN MICHOACAN
 H.G.R.Z. No 1 MORELIA
 TABLA No. 4

PRINCIPALES MANIFESTACIONES CLINICAS DEL ABSCESO
 HEPATICO AMIBIANO

VALOR NOMINAL	MANIFESTACIONES CLINICAS							
	FIEBRE		DOLOR ABDOMINAL		HEPATOMEGALIA		ATAQUE AL EDO. GRAL.	
	No.	%	No.	%	No.	%	No.	%
LEVE	08	15.3	10	19.2	28	53.8	07	13.4
MODERADO	26	50	28	53.8	09	17.3	33	63.4
SEVERO	10	19.2	13	25	07	13.4	12	23
SIN DATOS	08	15.3	01	1.9	08	15.3	0	0
TOTAL	52	100.0	52	100.0	52	100.0	52	100.0

FUENTE: EXPEDIENTE CLINICO

PRINCIPALES MANIFESTACIONES CLINICAS DEL ABSCESO
HEPATICO AMIBIANO



S I N T O M A S :

1. FIEBRE
2. DOLOR ABDOMINAL
3. HEPATOMEGALIA
4. ATAQUE AL EDO. GENERAL



LEVE



MODERADO



SEVERO

INSTITUTO MEXICANO DEL SEGURO SOCIAL
DELEGACION REGIONAL EN MICHOACAN
H.G.R.Z. No. 1 MORELIA
TABLA No

PRINCIPALES ANTECEDENTES EN EL
ABSCESO HEPATICO AMBIANO

ANTECEDENTES	F R E C U E N C I A	
	N o.	%
ALCOHOLISMO	1 2	2 3
DESNUTRICION	2 0	3 8.4
BAJO NIVEL SOCIO- ECONOMICO	3 1	3 9.6
SIN ANTECEDENTES	2 0	3 8.4

FUENTE: EXPEDIENTE CLINICO

ESTA TESIS NO DEBE
SALIR DE LA BIBLIOTECA

INSTITUTO MEXICANO DEL SEGURO SOCIAL
DELEGACION REGIONAL EN MICHOACAN

H. G. R. Z. No. 1 MORELIA

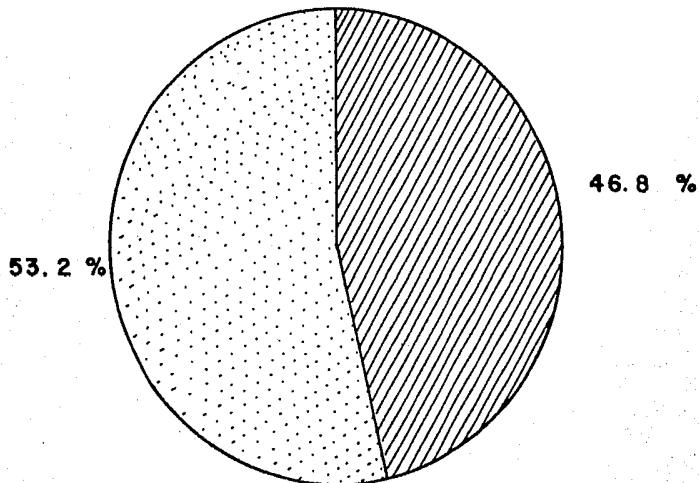
TABLA No. 5

RESULTADOS DE LA ULTRASONOGRAFIA SOLICITADA
EN EL ABSCESO HEPATICO AMIBIANO

RESULTADOS	FRECUENCIA	
	No.	%
POSITIVOS	17	53.1
NEGATIVOS	15	46.8
TOTAL	32	100.0

FUENTE: EXPEDIENTE CLINICO

RESULTADOS DE LA ULTRASONOGRAFIA SOLICITADA EN EL
ABSCESO HEPATICO AMIBIANO



NEGATIVAS



POSITIVAS

INSTITUTO MEXICANO DEL SEGURO SOCIAL

DELEGACION REGIONAL EN MICHOACAN

H.G.R.Z. No. 1 MORELIA

TABLA No. 6

EVOLUCION CLINICA DEL ABSCESO
HEPatico AMIBIANO

EVOLUCION	FRECUENCIA	
	No.	%
BUENA	42	87.7
TORPIDA	09	17.3
SIN RESPUESTA AL TRATAMIENTO	01	1.9
TOTAL	52	100.0

FUENTE: EXPEDIENTE CLINICO

INSTITUTO MEXICANO DEL SEGURO SOCIAL
DELEGACION REGIONAL EN MICHOACAN
H. G. R. Z. No. 1 MORELIA

TABLA No. 7

REPORTE TOPOGRAFICO DE LA ULTRASONOGRAFIA
EN EL ABSCESO HEPATICO AMIBIANO.

TOPOGRAFIA	No. DE LESIONES	F R E C U E N C I A	
		No.	%
LOBULO	UNICO	11	64.7
DERECHO	MULTIPLE	05	29.4
LOBULO	UNICO	01	5.1
IZQUIERDO	MULTIPLE	0	0.0
TOTAL	-	17	100.0

FUENTE : EXPEDIENTE CLINICO

DISCUSION

En el presente estudio se pudo observar que a pesar que el absceso hepático amibiano constituye una causa de alta morbilidad en nuestro medio, no hubo casos de graves complicaciones - ni muertes como consecuencia del padecimiento lo que concuerda con estudio realizado en otros hospitales de nuestro País lo - que se ha considerado sea debido a la oportunidad del diagnóstico, a los nuevos métodos de diagnóstico y a la efectividad - del tratamiento.

De los 52 pacientes de nuestro estudio, 15 se estudiaron - con método clínico púramente, 32 con clínico y ultrasonografía hepática y 5 con clínico y un método paraclínico diferente a - ultrasonografía.

Aclarando que en nuestra unidad no se utiliza la ultrasonografía hepática en todos los pacientes en quien se sospecha el anterior diagnóstico sólo en aquellos con duda diagnóstica.

De los 32 pacientes estudiados con método clínico y ultrasonografía encontramos correlación clínica-ultrasonográfica en 17 pacientes lo que nos da una eficacia del método clínico del 53.1% y del 100% en la ultrasonografía hepática al confirmar - el diagnóstico en los 17 pacientes, descartándolo en 15 (46.8%), al reportar patología principalmente de vesícula y vías biliares.

En el grupo de pacientes estudiados con método púramente - clínico y en el de clínico y paraclínico diferente a la ultrasonografía, podemos sospechar una eficacia del 90 al 100% sino consideramos a la evolución del padecimiento y respuesta al - tratamiento en forma global.

Las principales manifestaciones clínicas fueron, fiebre, - dolor abdominal, hepatomegalia, ataque al estado general, que se clasificaron de acuerdo a un valor nominal en: leve, moderado y severo en cuanto a su intensidad, predominando la moderada con un 46.1%, la leve con un 25.3% y la severa un 20.1%.

La predominancia del padecimiento fue en el hombre en relación con la mujer en proporción de 1:4, que concuerda con lo reportado en la literatura nacional y difiere de los primeros estudios realizados sobre este padecimiento donde se menciona una proporción de 1:6, por lo que observamos aumento de la frecuencia del padecimiento en la mujer, lo que puede ser debido al aumento del alcoholismo en la mujer, al cambio de vida que actualmente lleva al desempeñar funciones semejantes a las del hombre.

La edad predominante fue entre la 3ª y 4ª décadas de la vida (población económicamente activa), con predominio en pacientes con nivel socio-cultural bajo, antecedentes de desnutrición y alcoholismo.

La evolución del padecimiento se valoró en forma global y fue:

Buena en un 87.7%, tórpida en el 17.3% y sin respuesta al tratamiento en el 1.9%, que nos da una idea de la oportunidad y eficacia de los métodos de diagnóstico utilizados.

La topografía del absceso hepático amibiano según reporte de la ultrasonografía concuerda con lo reportado en la literatura nacional, o sea predominancia de las lesiones en el lóbulo derecho con lesión única en el 64.7% y múltiple en el 29.4%, - en tanto que en el lóbulo izquierdo sólo un caso con lesión única (5.8%).

Por todo lo anterior podemos concluir que el método clínico es un método insustituible y primordial en el diagnóstico de cualquier patología ya que una adecuada anamnesis del padecimiento y una minuciosa exploración física deben ser suficientes para sustentar un diagnóstico de posibilidad o certeza.

Recalcar la importancia de los nuevos métodos paraclínicos utilizados en el diagnóstico del absceso hepático amibiano, en este caso la ultrasonografía hepática, la cual está constituyendo un método diagnóstico importante que auxilia mucho a la clínica y que incluso nos ha permitido diagnosticar abscesos hepáticos múltiples y en muchos pacientes establecer un diagnóstico certero con la ventaja de ofrecerles un tratamiento específico y oportuno.

Así mismo, la consideramos como el método paraclínico de elección en el diagnóstico del absceso hepático amibiano por su gran eficacia y las múltiples ventajas ya mencionadas.

Por lo que proponemos se continúe con esta línea de investigación realizada un estudio prospectivo, basado en un protocolo de estudio en los pacientes con sospecha diagnóstica de absceso hepático amibiano y así evaluar mejor la efectividad de la ultrasonografía hepática en nuestra unidad.

BIBLIOGRAFIA

- 1.- Villalobos, J.García, P. y col.: "Absceso hepático amibiano en 84 enfermos estudiados en el Instituto Nacional de la Nutrición Salvador Zubiran, en los últimos 5 años".
- 2.- Stoopen, M., Kimura, K, y col.: "La ultrasonografía y la tomografía computalizada en el diagnóstico del absceso hepático amibiano". Arch. Invest. Med. Mex. 11 Supl. 1.317-324 1980.
- 3.- Aguirre, T.J., Velázquez, V.E.: "Estudio comparativo entre la centelleografía y la ultrasonografía en el diagnóstico del absceso hepático amibiano". Rev. Gastroenterol. Méx. - 49-87-90, 1984.
- 4.- Dehes, M., Cario, A y Wolpert, E.: "Estudio retrospectivo enfermos con absceso hepático amibiano". Rev. Invest. Clin. Méx. 27-: 129-133, 1975.
- 5.- Pérez, M.A., y col.: "La Ultrasonografía hepática". Rev. - Gastroenterol Méx. 47:2-101-107, 1982.
- 6.- Cardoso, M. y col.: "Anatomía seccional del abdomen". Rev. Gastroenterol. Méx. 47: 2-61-69, 1982.
- 7.- Suros, F.J. y col.: "Parte General", EN: Semiología Médica y Técnica exploratoria, (Eds.) Salvat México, D.F., 1980 Pág. 1.
- 8.- Najera R.A. "Absceso hepático amibiano", EN: UNAM Fac. de Med. Unidad 5 ciclos IX y X mayo, México, D.F. 1982, - Pág. 99-110.