11209.
2 ej 43

UNIVERSIDAD NACIONAL AUTONOMA DE MEXICO

FACULTAD DE MEDICINA

División de Estudios de Postgrado

Hospital General de México
S. S.

RABDOMIOSARCOMA

SECRETARIA DE SALUD
HOSPITAL GENERAL DE MEXICO

TESIS DE POSTGRADO

Que para obtener el Título de

ESPECIALISTA EN CIRUGIA GENERAL

ENSEÑANZA E
INVESTIGACION CIENTIFICA

Presenta:

DR. TOMAS HERNANDEZ ALCALA

Director de Tesis: Dr. Rafael Gutíerrez Vega
Dr. Enrique Fernández Hidalgo

México, D. F. Febrero de 1987

FALLA DE ORIGEN

Universidad Nacional Autónoma de México
UNAM
Biblioteca Central
Dirección General de Bibliotecas de la UNAM

UNAM – Dirección General de Bibliotecas Tesis Digitales Restricciones de uso

DERECHOS RESERVADOS © PROHIBIDA SU REPRODUCCIÓN TOTAL O PARCIAL

Todo el material contenido en esta tesis está protegido por la Ley Federal del Derecho de Autor (LFDA) de los Estados Unidos Mexicanos (México).

El uso de imágenes, fragmentos de videos, y demás material que sea objeto de protección de los derechos de autor, será exclusivamente para fines educativos e informativos y deberá citar la fuente donde la obtuvo mencionando el autor o autores. Cualquier uso distinto como el lucro, reproducción, edición o modificación, será perseguido y sancionado por el respectivo titular de los Derechos de Autor.

C O N T E N I D O

1.- INTRODUCCION E HISTORIA.

2.- CASO CLINICO.

3.- CONSIDERACIONES ANATOMICAS.

4.- MECANISMOS ETIOLOGICOS.

5.- FRECUENCIA, EDAD Y SEXO.

6.- SINTOMATOLOGIA.

7.- ASOCIACION CON OTRAS ENFERMEDADES.

8.- METODOLOGIA DIAGNOSTICA.

9.- TRATAMIENTO.

10.- COMENTARIO Y CONCLUSION.

11.- BIBLIOGRAFIA.

RABDOMIOSARCOMAS

INTRODUCCION

Los rabdomiosarcomas constituyen en sub-grupo de sarcomas de partes blandas que en la edad infantil, presentan características y comportamiento clínico particulares (BONADONNA) conocido también como sarcoma embrionario cuando afecta tracto genital (COPELAND).

HISTORIA

SINCE STOUT'S lo describió en 1946 al rabdomiosarcoma como un tumor de musculo esquelético. Reconociendose en ese entonces, histopatológicamente tres sub-tipos de rabdomiosarcoma, siendo embrionario, alveolar y pleomórfico. Constituyendo el primero entre el 50 y 60% en infantes. Catalogando en sarcoma brotoides como similar de rabdomiosarcoma embrionario. El rabdomiosarcoma alveolar como segunda tumoración en importancia y el rabdomiosarcoma pleomórfico raramente visto en niños, ocurriendo principalmente en adultos entre la edad de 30 a 50 años (De Vita).

RESUMEN DEL CASO CLINICO

FICHA DE IDENTIFICACION:
Nombre : A.A.R.
Edad : 20 años.
Sexo : Femenino
Ocupación: Ama de casa
Lugar de origen y residencia: Estado de Puebla.
Expediente: 747461.

Antecedentes Heredo-Familiares:

Sin antecedentes de importancia.

Antecedentes Personales no Patológicos:

Proviene de estrato socioeconómico bajo, con repercuciones sobre el mismo. Alimentación deficiente en aporte proteico y suficiente en aporte calórico. Alcoholismo y tabaquismo negados, niega otras toxicomanias.

Antecedentes Personales Patológicos:

Hace tres años traumatismo en pierna derecha produciendo le herida cortante de 15 cm.

Antecedentes Gineco-Obstétricos:

Manarca a los 13 años con ritmo de 30x4, dismenorreica. IVGA a los 19 años, G:0, C:0, A:0.

PADECIMIENTO ACTUAL:

Lo inicia 9 dias antes de su ingreso al notar la presencia de tumoración no reductible localizada en región inguinal izquierda mes y medio posterior a la cirugía, de 3X3 cms - de bordes lisos, de consistencia dura no móvil, acompañada de dolor punzante con irradiación a región lumbar ipsilateral con esta sintomatologia acude a clínica rural donde es manejada con soluciones parenterales y medicamentos I.V. - no especificados debido a la intensidad del dolor, desapareciendo este cuadro por 9 dias y persistiendo la tumoración. Reinicia nuevamente con este cuadro con aumento de - volumen de la tumoración midiendo 20X20 cms por lo que acude a este hospital. REfiere además pérdida de 4 Kgs en 9 - dias, anorexia, disuria transmiccional, sensación de plenitud gástrica y pujo rectal.

EXPLORACION FISICA:
T.A. 110/60, F.C. 90X', TEMP 36.0°C, TALLA 1.42 MTS. PESO: 43 Kgs.

INSPECCION GENERAL:
Se trata de paciente femenino; de edad aparente a la cronológica, íntegra mal conformada por tumoración abdominal con facies dolorosa, bien orientada con dificultad a la marcha y que coopera a su estudio. Cabeza: Sin alteraciones. Cuello: Sin alteraciones. Tórax: Sin alteraciones. Campos pulmonares: Sin alteraciones.

El área cardiaca se encuentra sin alteraciones. Abdomen:- cicatriz quirúrgica antigua, oblicua de 12 cms en región inguinal izquierda, aumento de volumen en fosa iliaca izquierda y parte del hipogastrio, de bordes regulares, de consistencia dura, no móvil, dolorosa a la palpación resto de la exploración de pared abdominal normal. Peristalsis presente. Exploración ginecológica; vello ginecoide - genitales de nulípara, cuello cerrado formado y posterior lateralizado a la derecha, fondos de saco superior y Douglas ocupados por la tumoración.

EXAMENES DE LABORATORIO:

Biometria hemática: Hb 11.3, Hto. 44.1, leucocitos 10,000, linfocitos 41, monocitos 7, neutrófilos 51, eosinofilos 1, bosófilos 0.

QUIMICA SANGUINEA:
glucosa 80 mgs %, creatinina 0.9 mgs %.

EXAMEN GENERAL DE ORINA:
Albuminuria +++ Abundantes eritrocitos. Resto normal.

PRUEBAS FUNCIONALES HEPATICAS:
Proteinas totales 7.6gs, albúmina 3.4, globina 4.2, relación A/G 0.80/1, bilirrubinas normales.

PRUEBAS DE COAGULACION:
T.P. 17" con 66% de actividad.
T.P.T. de 36 seg. T.C.P.R. 155 seg.

ELECTROLITOS:
Potasio 4.5. meq/1, Na 138 meq/1.

EXAMENES DE GABINETE:
ULTRASONOGRAFIA: Lesión esférica de 12 cms a nivel de hipogastrio en F.I.I.de contornos regulares bien definidos, ecogénicamente de características mixtas con predominio de áreas hipersónicas con desplazamiento de vejiga abajo y a la derecha.

CISTOSCOPIA: Uretra rechazada hacia abajo. Zonas hemorrágicas en orificios ureterales, con forma y situación y eyaculación normal.

TOMOGRAFIA AXIAL COMPUTARIZADA: Lesión neoplásica dependiente principalmente de ovario izquierdo con zonas de necrosis sin metástasis (lesión intrapélvica de región perineal hasta zona de bifurcación aorto caval con desplazamiento de uretero izquierdo), vejiga hacia atrás y a la derecha sin tejido graso en ese órgano, sugiere infiltración por compresión extrínseca y necrosis intratumoral, no hay adenomegalias en grandes vasos o hiliar renal.

TRATAMIENTO: Detumoración y realización de vejiga ileal con buenos resultados, de masa tumoral ubicada en hipogastrio y fosa iliaca izquierda que implicaba trompa uterina ipsilateral, ovario, asas de delgado, involucrando además pared posterior de vejiga y desplazando sigmoides hacia la derecha.

DX TRANSOPERATORIO: Tumor maligno compatible con sarcoma.

DX DEFINITIVO:Rabdomiosarcoma embrionario en cavidad abdominal con infiltración de paredes de vejiga urinaria, primario de trompa uterina izquierda.

A continuación se muestran cuatro fotografías de este caso.

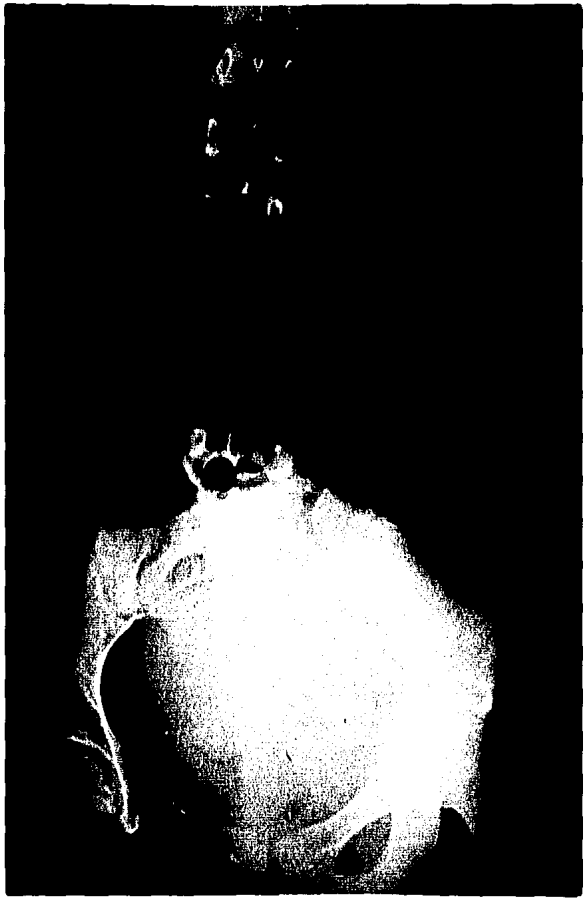

Figura no. 1

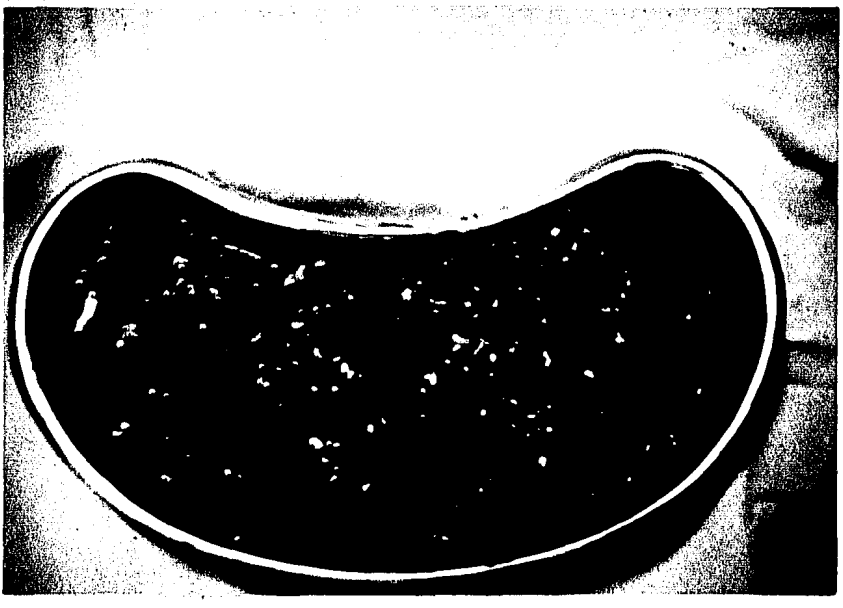

Figura no. 2

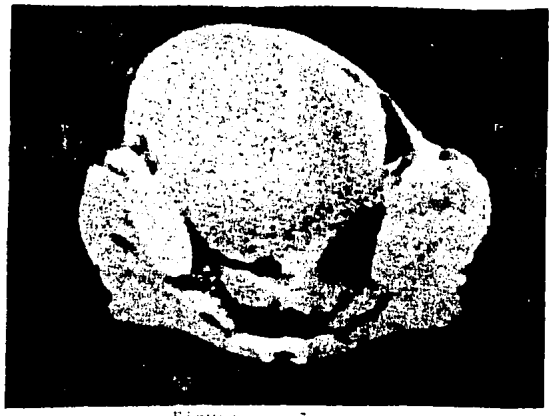

Figura no. 3

Figura no. 4

CONSIDERACIONES ANATOMICAS E HISTOLOGICAS:

Los rabdomiosarcomas derivan de las células mesodérmicas de la musculatura estriada; por ello pueden localizarse en cualquier lugar en el que exista tejido muscular estriado - BONADONNA, ROBBINS) son generalmente neoplasias constituidas por células pequeñas poco diferenciadas, que crecen infiltrando extensamente los tejidos que la rodean sin presentar una cápsula o un plano de disección. La clasificación histológica de los rabdomiosarcomas está en fase de definición. Actualmente se subdividen en : Embrionario, Alveolar, Pleomórfico y Mixto. Histológicamente los rabdomiosarcomas recuerdan al músculo fetal: La forma embrionaria correspondería al de la séptima-décima semana y la alveolar al de la décima-doceava semana. El tipo pleomórfico, en cambio representa probablemente la musculatura esquelética del adulto diferenciada en sentido neoplásico (BONADONNA). La localización de este tipo de tumores han sido cabeza, cuello, órbita, extremidades, aparato genitourinario, tronco, retroperitoneo, otros etc.(BONADONNA).

MECANISMOS ETIOLOGICOS.

Se han conciderado a los rabdomiosarcomas pediátricos como acompañantes de desordenes congénitos severos como ejemplo de neurofibromatosis, Gorlin's lo ha relacionado como síndrome de alcohol fetal (DE VITA). Existen otras asociaciones como antecedentes familiares y antecedentes de traumatismo. Así como un pequeño grupo de familiares con frecuencia incrementada de cáncer de mama en niños con rabdomiosarcoma.

FRECUENCIA

Rabdomiosarcoma embrionario constituye del 50 al 95% de los rabdomiosarcomas del niño y se localiza sobre todo en la cabeza, cuello, abdomen y aparato genitourinario. El rabdomiosarcoma botroide se origina por debajo de la mucosa se incluye entre las formas embrionarias apareciendo en vejiga, laringe, oido medio, rinofaringe etc.(BONADONNA).

Se ha reportado un caso de rabdomiosarcoma del antro maxilar en una enferma con dolor maxilar, proptosis, dolor dental y semiparalisis del lado derecho de la cara (1981-KANEGAONKAR). Otros casos como rabdomiosarcoma primario del cerebro diagnosticado por microscopia electrónica en 1979 (YAGISHITA), otro caso con compresión bulbar en 1979 (HUNSTOCK) así como en el tentorium permitiendo su diagnóstico mediante angiografía (NAMBA), y un rabdomiosarcoma del cuarto ventrículo diagnosticado post-mortem en 1978. Encontramos a nivel genitourinario 1978 (EXELBE) en el tracto genital femenino (COPELAND) y a nivel paratesticular (CROMIE), pararectal (SASAJIMA), retroperitoneo (CRIST). En próstata (ROWS). Rara vez se presenta en adultos (LLOYD) , o bien acompañada de otras patologias. Ha sido estudiado en un grupo de tumores sólidos encontrando un 4 % de rabdomiosarcomas (KINGSTON).

El rabdomiosarcoma alveolar constituye del 3 al 25% de estos tumores sobre todo a las extremidades, teniendo reporte de 13 casos en adultos y 5 en niños presentando en estos una mayor sobrevida como en el caso de rabdomiosarcoma perianal alveolar en niño (MIHARA).

EDAD Y SEXO:

Por lo más común afecta a niños de 2 a 6 años, en adolecentes en una serie de hasta los 14 años de cabeza y cuello de 25 al 30%, órbita del 8 al 12%, extremidades 15 a 20%, genitourinario 15 a 20% tronco 10 a 12%, retroperitoneo 2 a 4%-otros 3 a 7% (BONADONNA)

SINTOMATOLOGIA:

Los sintomas y signos iniciales dependen de su localización. En los rabdomiosarcomas de las extremidades, de testículos y de la cara, primera manifestación clínica es la aparición de una tumoración de consistencia dura de limites poco precisos de rápido crecimiento generalmente indolora. En ocaciones -- hay adema circundante y la piel puede estar caliente, hiperémica acompañandose de adenomegalias locorregionales, si se - origina en la órbita existen quemosis, diplopia y proptosis progresivas.

ASOCIACION CON OTRAS ENFERMEDADES:

MMCKEN y colaboradores, reportaron cinco casos de rabdomio-- sarcoma de 84 pacientes con neurofibromatosis en la población general. Ellos encontrarón siete casos de rabdomiosarcoma y neurofibromatosis ocurriendo en el tracto genitourinario, extremidades, órbita, región paraespinal, tórax y paladar. Lanzowky reportó dos casos retrorbitarios y tumores - - retroperitoneales, así como un caso de rabdomiosarcoma del - miocardio constituyendo 0.001 al 0.05% de todos los tumores acompañado de neurofibromatosis múltiples, ó bien encontrarse un rabdomiosarcoma primario del pulmón con metástasis a - intestino delgado con reporte de 24 casos hasta el momento - (AVAGNINA).

METODOLOGIA DIAGNOSTICA Y ANATOMIA PATOLOGICA:

El diagnóstico se lleva a cabo mediante el estudio histopatológico mostrando en el rabdomiosarcoma embrionario estar constituido por células pequeñas redondeadas con tendencia a la bipolaridad muy diferenciadas. Las estrias transversales, características de los rabdomiosarcomas son escasas. El rabdomiosarcoma botroide microscópicamente presenta el aspecto de un racimo de uvas, se disgrega facilmente y cuya base de implantación está formada por un pequeño pedículo.

El rabdomiosarcoma alveolar, contiene células redondas con escaso citoplasma. Existen tabiques de tejido conjuntivo que separan las células.

El rabdomiosarcoma pleomórfico está constituido por células fusiformes reagrupadas en haces paralelos. A veces hay células gigantes, contienen estrias y miofibrillas en abundancia. RUYMANN (27) refiere compromiso de la médula ósea en aquellos pacientes en quienes presentaban metastásis en la enfermedad y clínicamente corresponden al estadio IV.

ABRAMSON (1) refiere el uso de Tc 99m en la TAC manifestando defectos de captación. CANNON (5) refiere el uso de colangiografía percutánea transhepática en tumores de la via biliar en donde se puede apreciar fundamentalmente dilatación pre-estenótica ya sea intra o extra hepática. No debemos olvidar los examenes radiológicos simples de abdomen, donde se muestra una masa densa con desplazamiento de estructuras cercanas, la Ultrasonografía la cual muestra una zona densa o anecoica ó de caracter mixto, la xeroradiografia es útil para la localización de tumores en extremidades

La linfografía útil en miembros inferiores aparato urogenital y retroperitoneo, manifestando defecto de llenado de ganglios desplasamiento de linfáticos ó dilatación de los mismos, el examen citológico del LCR en busca de células malignas se debe realizar en todos los casos de localización parameningea. Es decir cuando existe erosión de estructuras oseas de la base del craneo afectación de pares craneales y signos de extensión endocraneal de la neoplasia esta última se diagnostica ante lapresencia de síntomas dehipertensión intracraneal o por medio de la TAC. THOSHYUKI-TAKEUCHI (29) reportó hipercalcemia en un ratón desnudo alque se le transplantó parte de un tumor de rabdomiosarcomade una joven de 15 años de edad presentando posteriormente el animal de experimentación metástasis a cavidad pleural y peritoneal. BROOKS (4) reportó la inmunoreactividad de la mioglobina observandose un incremento en rabdomiosarcoma, habiendose llevado a cabo estudios comparativos en otros tipos de neoplasias tales como carcinomas, neoplasias de pulmon, mama incluso tejido normal en dode se ha visto que produce resultados negativos su busqueda.

CLASIFICACION T.N.M.
JONES Y CAMPBELL.
FLAMANT (12) en su artículo define la clasificación T.N.M:

TUMOR PRIMARIO (T)

TI Tumor confinado a un órgano o tejido de origen de menos de 3 cms.

T2 Tumor confinado al órgano otejido de origen de más de 5 cms. de tamaño.

T3 Tumor que envuelve a uno ó más órganos ó tejidos.

NODULOS LINFATICOS (N)

No No evidencia de linfáticos afectados.
N1 Evidencia de afectación ganglionar regional.
Nx Los requerimientos mínimos para palpar linfáticos no muy bien demostrados.

METASTASIS A DISTANCIA (M)

Mo No evidencia de metástasis a distancia.
M1 Metástasis pulmonares.
M2 Metástasis extrapulmonares.

TRATAMIENTO:

Médico; los fármacos más eficaces en el tratamiento de rabdomiosarcomas son la actinomicina D, la adriamicina, la vincristina, ciclofosfamida, estos fármacos solos o en combinación son capaces de lograr respuestas objetivas en el 30 al 80% de los casos como lo refiere BONADONNA o bien desde el 40 al 64% dependiendo de la localización en los estudios clínicos utilizando como alternativa vincristina con mostaza nitrogenada y procarbacina como lo refiere FLAMANT.

La radioterapia tiene poca utilidad debido a que los rabdomiosarcomas son radioresistentes, sin embargo dependiendo del estudio y diferenciación celular se han obtenido algunos buenos resultados utilizando dosis de 3,500 a 5,000 Rads como lo refiere GERNALLI. Aumentando su utilidad transoperatoriamente, al aplicar 3,060 Rads en un masculino de 60 años.

referido por Kaufman (18). Se mencionan remisiones de larga evolución de más de un año (BONADONNA). La cirugía programada implica una extirpación amplia que incluye tejido sano.

CIRUGIA: Olive (24) refiere que no es necesario realizar linfadenectomia en un tumor localizado paratesticularmente. Fleming (13) demostró ausencia de tumoración en una exenteración pélvica combinada con radio y quimioterapia en un rabdomiosarcoma botroide a nivel prostático y a nivel paratesticular, efectuandose orquiectomia incluyendo ampliamente tejido sano. Con una sobrevida de 5 años.

TERAPIA COMBINADA: Aumenta la sobrevida al utilizar la quimioterapia y radioterapia con cirugia, para las diferentes variedades de rabdomiosarcomas, se debe incluir tratamiento que abarque el manejo de la afección del SNC utilizando radioterapia sobre encefalo y/o médula espinal y quimiotera pia endoraquidea. Flamant (12) apreció una mejor sobrevida de 345 pacientes con diferentes localizaciones. Así como estudios de rabdomiosarcomas refiriendo desde un 6 % en el estadio III hasta un 74% en el estadio I, utilizando vincristina y adriamicina.

INMUNOTERAPIA: No hay datos de eficacia(BONADONNA).

REHABILITACION: Se debe enfocar en la fibrosis postradiación, efectos tóxicos como la mielodepresión, posterior altratamiento con quimioterapia, prótesis posteriores a intervenciones mutilantes, con exéresis de la órbita, amputaciones o vaciamientos pélvicos.

PRONOSTICO: Rows (26) refiere una supervivencia de un rabdomiosarcoma embrionario de la próstata posterior a cistoprostatectomia. Múltiples factores intervienen, siendo los más importantes para valorar el pronóstico, la localización inicial y su estudio asi como la diferenciación celular. El mejor pronóstico es cuando el tumor se localiza en cabeza salvo cuando hay afección al cerebro o estructuras parameningeas. Otro factor desfavorable es la localización en las extremidades y en el retroperitoneo, debido a la alta posibilidad de diseminación a distancia y recidiva local. También el sub-tipo histológico tiene significado pronóstico que es sobre todo desfavorable en un Rabdomiosarcoma Alveolar.

DONADONNA (3) refiere una supervivencia libre de enfermedad tras tratamiento combinado (Cirugía, Radioterapia, Quimioterapia).

ESTUDIO	VIVOS A 2 AÑOS %
I	80-90
II	60-80
III	35-55
IV	15-35

ESTA TESIS NO DEBE
SALIR DE LA BIBLIOTECA

COMENTARIO: Es importante puntualizar la presencia de tumoraciones de partes blandas debido a su alta incidencia en ciertas edades, como caso representativo tenemos a los rabdomiosarcomas, los cuales son frecuentes en edades tempranas sobre todo de 2 a 6 años siendo mas frecuente su presentación asociada a pacientes con patologia congénita, como son el síndrome de alcohol fetal unidos a neurofibromatosis antecedentes familiares, así como el antecedentes de traumatismos en el sitio de su localización.

Mcken encontró 7 casos unidos a neurofibromatosis, Lanzowky reportó 2 casos retrorbitarios unidos a tumores retroperitoneales. Mata reportó un caso en su artículo con afectación cerebral unido a neurofibromatosis y otro caso el cual se acompaña de daño al miocardio. Avagnina reporta la presencia de tumor primario pulmonar con metástasis a intestino delgado con reporte mundial hasta el momento de 24 casos

A consecuencia de derivarse de la musculatura estriada podemos ejemplificar un sin número de localizaciones como en este caso, el cual se localizaba en trompa uterina izquierda sin olvidar otros sitios como son, el cerebro, bulbo, antro mastoideo, cuarto ventrículo, campos pulmonares, aparato urinario (botroides) region perianal y extremidades. Dependiendo de la ubicación es la sintomatologia presentada, así como el grado de afectacón del órgano, el compromiso a otras estructuras ó el grado de diferenciación y a la presencia de signos indirectos como la hematuria.

FE DE ERRATAS

Pag. 20

Dice: coclofosfamida

Debe decir: ciclofosfamida

El diagnóstico definitivo se lleva a cabo desde el punto de vista histopatológico (embrionario, alveolar y pleomórfico), autores como Abramson refieren el uso de colangiografias percutáneas transhepáticas para tumoraciones de vias biliares, no debemos de olvidar la utilidad de estudios simples para tumoraciones de cavidad abdominal, el uso de xeroradiografias para miembros inferiores, el estudio de LCR para afecciones del encéfalo etc.

Se ha conciderado hasta el momento que el tratamiento combinado ha sido de mayor utilidad que el uso de quimioterapia, cirugia o radioterapia aislados. Diferentes autores han tenido respuestas significativas con la combinación de quimioterapia utilizando medicamentos como son; la actinimicina, adriamicina, vincristina, y coclofosfamida, con respuestas positivas que van de un 30 a un 80% (BONADONNA) o el uso de vincristina unida a mostaza nitrogenada y procarbacina como lo refiere Flamant. Debemos recordar la radioresistencia de los rabdomiosarcomas sin embargo dependiendo del estadio y diferenciación celular se pueden utilizar dosis que van de 3,500 a 5,000 rads, siendo reportado por Kaufman un mayor beneficio si se emplean dosis transoperatorias de 3,060 rads.

La cirugia programada implica una extirpación amplia que incluye tejido sano, el empleo de linfadenectomias es de poca utilidad en los rabdomiosarcomas de localización testicular de acuerdo a Olive.

Actualmente no se cuenta con experiencia en el empleo de inmunoterapia en este tipo de neoplasias.

Su pronóstico va a depender del tratamiento combinado y oportuno, refiriendo una sobrevida BONADONNA de un 80 a 90% a dos años en estadio I, conciderando remisión de larga evolución en aquellos enfermos con ausencia de actividad tumoral por más de un año.

Dentro del aspecto de rehabilitación señalaremos su importancia en aquellos pacientes en quienes se realizan cirugias mutilantes con aplicacion de prótesis posteriores, útiles en cirugía de cara y extremidades sin olvidar la rehabilitación en la fibrosis postradiación y a los efectostóxicos en quienes se utiliza la quimioterapia.

CONCLUSION: Para proporcionar un manejo más oportuno en este tipo de neoplasias, implica la necesidad de su conocimiento y gracias al advenimiento de estudios cada vez másprecisos es posible realizar diagnósticos más certeros y tempranos. No hay que olvidar la importancia fundamental de una historia clínica adecuada para cada caso en particular y establecer un diagnóstico clínico y tratamiento oportuno mejorando así la sobrevida de estos pacientes y permitirles una mayor posibilidad de adaptación social.

BIBLIOGRAFIA:

1.- Abramson S. Barashfs. Seldin D.W. and Berdon W.E. Trasient Focal Liver Scan Defects in children Receiving Chemoterapy (Pseudomestastases). Radiology 150: 701-702, 1984.

2.- Avagnina A. Boris E. Demarcol. Bracco A.N. Nazar J. and Paulosky H. Pulmonar y Rabdomyosarcoma With. Isolated Small Bowel Matstases. Cancer 53: 1984-1951, 1984.

3.- Bonadonna G. Ruobustelli. Della Cuna G. Manual de Oncología Médica. Primera edición 655-710, 1983.

4.- Brooks J. Inmunohistochemisty of Soft Tissue Tumors. Myoglobinas. A Tumor marker ford Rabdomiosarcoma Cancer 50: 1757-1763, 1982.

5.- Cannon P.M. and Legge D.A. The use of Percutaneos Transhepatic Calangiography in a case of Embryonal Rhabdomiosarcoma British Journal of Radiology 52: 326-327, 1979.

6.- Clinicas Quirurgicas de Norteamerica Volumén 6 Beatrice C. Lamp - Kink Y Wong, Karen A. Kalinyak y cols Lesiones malignas solidas en niños y adolecentes. 1393-1416, 1985.

7.- Copeland L. Gershenson D. Patton S. Sneige N. Stringer A. and Creighton E. SArcoma Botroydes of The female Genital tract obretics - Gynecology 66: 262-266, 1985.

8.- Crist W. Beverly R. Tefft M. Heyn R, Hays D. Newton W. Beltanga D.M. and Maurerh H. H. Soft Arisign in The Retroperitoneal Space in Children Cancer 56: 2125-2132, 1985.

9.- Cromie W. Raney R.B. Jr. and Duckett J. Paratesticular Rhabdamiosarcoma in Children The Journal of Urology 122: 80-82,1979.

10.- Devita V. Cancer principles practic of oncology segunda edición: 1555-1564, 1985.

11.- Exelby P.R. Gavimif and Jered B. Genitoirinary Rhabdomiosarcoma - in Children Journal of Pediatric Sergery 13: 746-752, 1978.

12.- Flamant F. and Hill C. The Improvement in Survival Assocciated - With Combined Chemoterapy Rhabdomyosarcoma Cancer 53: 2417-2421, 1984.

13.- Fleming I. Etcubanas E. Paterson R. Rao B. Pratt Ch. Hustuo. and Kumar M. The Role of Surgical Resection when combineo with chem - therapy and Radiation in The management of peruic Rhabdomyosarcoma. Ann Surg 199 (5): 509-514, 1984.

14.- Firmin R. Lowes A. and Hickson B. A case of Rhabdomyosarcoma of - The Reght Ventricle. British Heart Journal 40: 1426,1428, 1978.

15.- Gornall P. Mann J.R. Corkery J.J. and Cameron A.H. Recent Experience in The Treatament of Rhabdomyosarcoma Journal of Pediatryc surgery 14: 38-40, 1979.

16.- Hunstock A.T. and Symon L. Intracranial Rhabdomyosarcoma Producgn Bulbar palsy surg. Neurol 12: 311-314, 1979.

17.- Kanegaonkar G. Mc Doug All J. and Grant H. Rhabdomyosarcoma of The maxillary antrum in an Adult. Acase report with ultrastructural - obsrvation's The Journal of Laryngology and Otology 95: 863-872, - 1981.

18.- Kaufman B. Leonard L. Goderson L. Evans R. Burgert Jr. Gilchrit G. - and Smithson W. Intraoperative Irradiation. A new Technique in - - Pediatric Oncology. Journal of Pediatric Surgery 19 (6) 861-862, - 1984.

19.- Kingston J.E. Mc Elwain T.J. and Malpas J.S. Childhood. Rhabdomyosarcoma experquience of Children's. Solid tumour group Br. J. Cancer 48: 195-207, 1983.

20.- LLoyd R. Hadju S. and Knapper W, Embryonal Rhabdomyosarcoma in Adults Cancer 51: 557-565, 1983.

21.- Mata M. Wharton M. Geisinger K. and Pugh J.E. Myocardial Rhabdomyo-- sarcoma in Multiple Neurofibromatosis Neurology 31: 1549-1551, 1981.

22.- Mihara S. Yano H. Matsumoto H. Ai Yoshiy. Nohara M. and Morimatsum - Perianal Alveolar Rhabdomyosarcoma in a Child. Dis Col and Rect 26: 728-731, 1983.

23.- Namba. K. Aschenbrener C. Nikpour M. and Van Gilder J.C. Primary Rhabdomyosarcoma of The Tentorium With Peculiar Angiographyc findings Surg. Neurol 11: 39-43, 1979.

24.- Olive D. Flaman T. Zucker JM Voutep. Brunat-Mentigny M. Otten J. paraurtic Linfadenectomia is not Neccessary in The Teatenebt of - Localiced Paratesticular Rhabdomyosarcoma Cancer 54: 1283-1287, - 1984.

25.- Bobbins S.L. Patologia Estructural y Funcional. Primera edición - Rhabdomyosarcoma 1376-1377, 1975.

26.- Rowse A. and Shaw R.E. Five Year survival Following Cystoprotatectomy for Embryonal Rhabdomyosarcoma of The Prostata. British Journal of Urology 52: 323, 1980.

27.- Rymann F. Newton W. Jr. Raga A. Donaldson M. an Fouckes M. Bone - Marrow Metastases At Diagnosis in Children and Adolecents. With - - Rhabdomyosarcoma Cancer 53: 368-373, 1984.

28.- Sasajima K. Okawa K. Sasamoto y Shirota A and Pihara K. Pararectal Rhabdomyosarcoma. Colon Rectum 23 (8) 576-577, 1980.

29.- Takeuchy T. Takeuchy H. Noshino R. and Ohmi K. Rhabdomyosarcoma - - Induced Hipercalcemia in A. Node Mouse Cancer 50: 94-96, 1982.

30.- Yasishita S. Itoh Y. Chiba Y. and Fujin Primary Rhabdomyosarcoma of - The Cerebrum Acta Neuropathol. 45: 111-115, 1979.