11236
2ej.
14

UNIVERSIDAD NACIONAL AUTONOMA DE MEXICO

Facultad de Medicina

División de Estudios de Postgrado

PAPILOMA NASAL INVERTIDO EN EL C. H. 20 DE NOVIEMBRE

T E S I S

Que para obtener el Título de

MEDICO ESPECIALISTA EN OTORINOLARINGOLOGIA

P r e s e n t a

DR. FRANCISCO JAVIER LUENGAS MUÑOZ

Asesor: DR. HECTOR RAMIREZ OJEDA

TESIS CON
FALLA DE ORIGEN

México, D. F. **Enero de 1985**

Universidad Nacional Autónoma de México
UNAM
Biblioteca Central
Dirección General de Bibliotecas de la UNAM

UNAM – Dirección General de Bibliotecas Tesis Digitales Restricciones de uso

DERECHOS RESERVADOS © PROHIBIDA SU REPRODUCCIÓN TOTAL O PARCIAL

Todo el material contenido en esta tesis está protegido por la Ley Federal del Derecho de Autor (LFDA) de los Estados Unidos Mexicanos (México).

El uso de imágenes, fragmentos de videos, y demás material que sea objeto de protección de los derechos de autor, será exclusivamente para fines educativos e informativos y deberá citar la fuente donde la obtuvo mencionando el autor o autores. Cualquier uso distinto como el lucro, reproducción, edición o modificación, será perseguido y sancionado por el respectivo titular de los Derechos de Autor.

I N D I C E :

I) INTRODUCCION

i) OBJETIVOS

ii) GENERALIDADES

A- ANTECEDENTES HISTORICOS

B- DEFINICION

C- FRECUENCIA

D- ETIOLOGIA

E- PATOLOGIA

F- CUADRO CLINICO

G- TRATAMIENTO

H- PRONOSTICO

II) PRESENTACION DE LOS CASOS

III) MATERIAL Y METODOS

IV) RESULTADOS

V) COMENTARIO

VI) CONCLUSIONES

VII) TABLAS

VIII) BIBLIOGRAFIA

I. INTRODUCCION:

El presente trabajo trata sobre el papiloma nasal invertido, que es una tumoración que se presenta muy ocacionalmente habiendo aproximadamente solo 400 casos reportados en la literatura universal, y que se localiza principalmente en la nariz y senos paranasales. Esta tumoración es de gran interés para el otorrinolaringologo ya que aparte de las estructuras que afecta, presenta múlpibles dudas e incertidumbres las cuales se deben seguramente a lo poco frecuente con que se reconocen y van desde su nombre, ya que atraves de los años ha sido nombrada de múltiples formas, hasta su manejo o tratamiento, el cual se ha propuesto desde medidas muy conservadoras hasta procedimientos quirúrgicos muy extensos y multilantes, pasando por varias teorías en relación a su etiología.

El principal interés de esta tumoración es sin duda su comportamiento biológico, ya que desde hace varios años se sabe que el papilomo nasal invertido es una tumoración que tiende a recurrir con bastante frecuencia, despues de los diversos tratamientos, además de ser una tumoración que se puede malignizar ocasionalmente.

Dadas las características del Centro Hospitalario 20 - de Noviembre en donde se concentran los derechos-habientes -- del Instituto de Seguridad y Servicio Sociales de los Trabajadores del Estado, se pueden colectar varios casos de esta rara enfermedad, y asi tratar de resolver algunas de las dudas- que presenta esta entidad.

Es un trabajo retrospectivo ya que se estudiaron todos los casos de Papiloma Nasal Invertido atendidos en los últimos diez años, prospectivo ya que se incluyeron aquellos casos que se presentaron posterior a la iniciación del estudio, hace más de un año. Solo se incluyeron aquellos casos en que- se contó con el diagnóstico histopatológico de Papiloma Nasal Invertido, se excluyeron aquellos otros papilomas que no presentaban la característica de invertidos. Las variables primarias que se consideraron, son: edad de aparición de la tumoración, así como la de diagnóstico, recurrencias de la tumoración, malignización, y factor alérgico de fondo como posible- etiología de la tumoración.

Se hace mención especial a la técnica de rinotomía lateral como vía de abordaje para la resección de esta tumoración, ya que es en la actualidad la que mojores resultados dá según varios autores. (1, 2, 4, 11, 12) Esta vía de abordaje- ya descrita años atrás se realiza muy ocasionalmente en los - servicios de otorrinolaringología, por lo que es esta ocasión es importante mencionarla, así como aplicarla en los casos --

que se encuentre indicada, como pudiera ser cualquier tumoración nasal la cual por técnicas endonasales se dificultaría su reserección adecuada.

Por lo poco común de esta enfermedad se hace una revisión extensa de todos los casos publicados hasta la fecha y se mencionan los antecedentes historicos, la teoría en relación a su etiología, características clínicas, métodos diagnósticos y tratamientos propuestos hasta la fecha.

i OBJETIVOS :

1-) Obtener todos los casos de pepiloma nasal invertido --- atendidos en los últimos diez años en el C.H. 20 de Noviembre.

2-) Hacer la presentación de los casos, haciendo énfasis en el manejo quirúrgico.

3-) Efectuar un seguimiento de los casos para detectar recurrencias, y compararlas en relación al tipo de técnica-quirúrgica empleada.

4-) Investigar la presencia de factores alérgicos nasales - en los casos estudiados.

ii GENERALIDADES:

A- ANTECEDENTES HISTORICOS

La primera mención de un papiloma en la cavidad nasal fué hecha por Ward en el año de 1854, posteriormente Hofman en 1883, Billroth reporta dos casos llamado a las tumoraciones como cáncer velliforme. Kramer y Som revisaron la literatura en 1935 y encontraron solo reportados 81 casos y añadieron cinco casos estudiados por ellos. Sin embargo el primer caso de papiloma nasal invertido fué descrito en el año de 1938 por Ringertz. (2, 3, 4 y 12).

En 1955, Butler reportó 61 casos estudiados en la clínica Mayo, Lamperticio revisó la literatura encontrando en 1963 263 casos y finalmente, Calcaterra reporta 34 casos vistos en dos décadas en la Universidad de California Los Angeles (UCLA), haciendo mención de las incertidumbres acerca del tratamiento proponiendo la excisión local atraves de rinotomía lateral y maxilectomia media, y analisa que las incertidumbres se deben a que el papiloma nasal invertido es una tumoración muy rara, y que se confunde mucho con la poliposis nasal alérgica, y que muestra gran variedad de comportamientos en relación a su crecimiento, el cual va desde un creci-

indolente hasta un gran crecimiento con malignidad, por estas razones hay grandes incertidumbres en relación a sus etiologias y manejo quirúrgico. (4, 12).

Con el paso de los años en papiloma nasal invertido ha sido nombrado de diferentes maneras tales como;

- Sinusitis papilar
- Papiloma de células transicionales
- Papiloma invertido Schneideriano
- Papiloma epitelial nasal
- Papiloma de células escamosas o de células cilíndricas
- Papiloma epitelial
- Fibroepileliama papilar
- Sinusitis papilar hipertrófica
- Crecimiento benigno de células transicionales
- Metaplasia escamosa papilar
- Carcinoma de células cilíndicas
- Carcinoma epitelial papilar respiratorio
- Papiloma respiratorio
- Papiloma epitelial respiratorio
- Papilomas bandos o duros
- Papiloma nasoepitelial
- Tumor fibroepitelial
- Tumor de Ringertz
- Papiloma Scheideriano
- Papiloma verdadero

Siendo el mejor nombre el de papiloma nasal invertido. (4, 7, 11, 12 y 13). Kelly hace una revisión encontrando en 1980 solo 360 casos reportados en la literatura universal --- (3).

B.- D E F I N I C I O N :

Se considera al papiloma nasal invertido un crecimiento neoplásico del epitelio superficial de la cavidad nasal y senos paranasales (7).

Noris clasifica a los papilomas nasales en dos tipos:

1-) Papiloma nasal invertido

2-) Papiloma nasal exofítico (escamoso)

Encontrando que el papiloma nasal invertido se localiza principalmente en la pared lateral nasal, y que el papiloma exofítico se localiza en el septum. Es importante hacer -- mención que Kelly reporta 18 casos de papiloma nasal invertidos verdaderos localizados en el septum (3, 7, y 12).

C.- F R E C U E N C I A :

Tiene una incidencia de .4 a 4.7% de todas las neoplasia nasales (7).

El papiloma nasal invertido se presenta entre la quinta y sexta decadas de la vida, aunque se han reportado casos en niños de seis y ocho años (3, 12).

El sexo más afectado es el masculino, correspondiendo a un 70 a 85% de los casos (2).

D.- E T I O L O G I A :

La etiología del papiloma nasal invertido al igual que muchas tumoraciones es desconocida, sin embargo en esta tumoración se han podido sugerir varias teorias para su etiología dentro de las cuales resaltan las siguientes;

TEORIA AMBIENTAL:

Manjudar en 1984 estudia 43 casos de papiloma nasal invertido, todos ellos de una area geográfica bien definida, mencionando como posible causa a un factor extrínseco como la posible causa de estos tumores (16) También se ha sugerido alguna substancia inhalada determinante para la formación de la tumoración (7).

TEORIA ALERGICA

Esta teoría es defendida por gran cantidad de autores. Ringertz propuso que el papiloma nasal invertido era una simple progresión de la poliposis nasal alérgica, sin embargo dicha teoria no ha podido ser demostrada por experiencia clínica (4 y 12). Un punto muy importante en favor de esta teoría es el hecho de que la presencia de pólipos nasales edema-

tosos coexistan con esta tumoración (12). La asociación de pólipos con papilomas nasales invertidos esta bien determinada (2, 4, 7, 12 y 13). Un hecho en contra a esta teoría es la presentación unilateral del papiloma nasal invertido (1).

TEORIA INFLAMATORIA:

Walther suguiere una teoría inflamatoria ya que observó regresión de este tipo de tumoración con el empleo de aureomicina (12). Kramer y Son notaron que una gran proporción de pacientes con papiloma nasal invertido tenían sinusitis prexistente, sin embargo el hecho de que cualquier tumoración que produzca obstrucción del drenaje normal de los seños paranasales es una causa bien conocida de sinusitis (4).

TEORIA VIRAL:

Los virus han sido propuestos como la probable etiología del papiloma nasal invertido por la bien conocida tendencia de producir papilomas en otras partes del organismo (4). Kusiak y Hudson muestran por microscopía electónica algo que se pensó como cuerpo intranucleares virales siendo remanentes virales probables unas particulares en forma de halo, desafortunadamente no se ha podido corroborar lo anterior (4). Gaito ha confirmado la ausencia de lo anterior utilizando también la microscopía electrónica (8) tampoco se ha logrado cultivar algun tipo de virus específico (7).

TEORIA EMBRIOLOGICA:

Stammberger en 1983 menciona que los últimos 15 años - todos los escritos sobre el papiloma nasal invertido describen su aparición clínica y su comportamiento o bien las modalidades para el tratamiento, pero que pocos son los estudios en relación a su etiología, dicho autor comenta que dado que esta tumoración se desarrolla a partir de la membrana Schneideriana. Proponiendo una determinación embriológica para el - desarrollo de los senos paranasales y del meato nasal, sustentando que la membrana Schneideriana y la lámina mucosa nasal derivan del ectodermo y muestran un crecimiento muy similar, pudieran ser responsables de la aparición histológica de este tipo de tumoración (18).

TEORIA TUMORAL:

Vrabec considera al papiloma nasal invertido como una neoplasia verdadera, dado al no encontrar un factor característico y claro en su etiología (12).

E.- P A T O L O G I A :

La imagen histopatológica mas características del papiloma nasal invertido es un engrosamiento hipercelular de la superficie del epitelio con invaginaciones criptiformes hacia el estroma, la membrana basal permanece normal. El epitelio -

neoplásico es usualmente escamoso con distintos desmosomas, - algunas veces con queratinización y hay una marcada proliferación de cédulas basales (4). Es importante recalcar que el- aumento del grosor del epitelio de cobertura es hacia el es-- troma (12). El término invertido se debe a la invaginación- del epitelio superficial hacia el estroma, el cual puede ser- encontrado en otras lesiones pero es un hallazgo predominante de esta entidad (1).

El papiloma nasal invertido debe de ser diferenciado - histopatologicamente de papilomas verrucosos del vestíbulo, - papilomas fungiformes del septum, así como de los pólipos nasales (1).

La localización principal del pepiloma nasal invertido es la pared lateral nasal en la región del meato medio y de - las celdillas etmoidales (12). Generalmente se origina de - la membrana Schneideriana la cual se localiza en la pared lateral nasal, cornetes y senos paranasales (1, 2). Pudiendo - llegarse a extender hasta la órbita (2). Dado el origen de- esta tumoración se debe que los senos paranasales mas afectados sea los maxilares y etmoidales. Rara vez el tumor involucra el conducto lacrimal (7). Una localización poco común - es la reportada por Moss la cual éra una masa en el canto medio (19). Ketty hace una revisión de los casos de papiloma- nasal invertido con origen en el septum encontrando hasta el- año de 1980 15 casos de 125 para un 8.3% y añade 18 casos ---

observando que el comportamiento biológico era el mismo in--- dependiente al sitio de origen del tumor. (3).

El hecho de que el papiloma nasal invertido aparezca- en otros sitios se podría explicar por metaplasia de la muco- sa adyacente (7).

Esta tumoración es conocida por su alta recurrencia la cual varía según diversos autores de 22% hasta tan alta como- de 71%.

Hyams estudio el intervalo de las recurrencias el cual varió, de meses a años, con un promedio de un año, todas co-- rrespondieron al mismo sitio de la lesión.

En relación a la malignización del papiloma nasal in-- vertido es interesante ver las diferencias entre varios auto- res. Se ha reportado malignización en:

1-) Carcinoma de células escamosas.

2-) Carcinoma de células transicionales.

3-) Adenocarcionoma. (7, 24 y 25).

El grupo de edad que mostró mayor índice de malignia- ción fué el comprendido entre los 60 y 70 años, no encontran- do ninguna correlación entre el número de recurrencias, los - intervalos de las mismas y el desarrollo de un tumor maligno. (7).

F.- C U A D R O C L I N I C O :

ANTECEDENTES:

Muchos de los pacientes portadores de esta tumoración presentan historia de rinitis alérgica así como de sinusitis crónica esta última posiblemente como consecuencia de la presencia de la tumoración (11). En estos pacientes se encuentran como antecedentes quirúrgicos múltiples polipectomías u otros tipos de cirugía tales como Caldwell Luc.

SINTOMATOLOGIA:

La forma de presentación puede ser fortuita en una exploración otorrinolaringológica rutinaria (7) pero por lo regular la sintomatología tiene una duración de 2 semanas hasta 20 años (1). El principal síntoma por lo que acuden los pacientes es la obstrucción nasal la cual puede ser bilateral pero regularmente es unilateral (4).

El principal problema clínico es como se analizó en el capítulo de patología la recurrencia alta que presenta esta tumoración (7). Otro dato importante es la epistaxis la cual se presenta en la tercera parte de los casos (12) y se debe a la localización de la tumoración. Se presenta rinorrea, la cual es hialina en un principio pero posteriormente será purulenta y esta puede ser anterior o posterior (1, 2 y 11). Se puede presentar dolor, este dato puede ser de alarma ya que al igual que las parestecias puede indicar invasión ósea por malignización (2). Otros datos que se han encontrado son alteraciones del alfato y del gusto, cefalea frontal, epífora, dolor ocular diplopia, voz nasal, estornudos y se ha

tratado de identificar una facies característica la cual asemeja a un sapo (12 y 13). En los casos de papiloma nasal -- invertido con localización en el septum la mitad de los pa--- cientes se encontraban asintomáticos, el cuadro clínico de -- los sintomáticos mostraban obstrucción nasal y epistáxis como síntomas principales (3).

SIGNOS:

A la rinoscopía anterior se encontrará una tumoración- unilateral de aspecto de mora (1, 4) sin embargo el aspecto mas consistente es polipoideo, falto de transiluminación y -- con marcada vascularización (2, 4). Los papilomas nasales - invertidos con localización en el septum muestra una apariencia clínica de una lesión verrucosa papilar lobulada y pedicu lada (3). La localización bilateral es muy rara y se puede- encontrar datos oculares como exoftalmos y proptosis (1).

DIAGNOSTICO:

El diagnóstico se logra facilmente con una historia -- clínica completa, en relación a los antecedentes de rinitis - alérgica, polipectomías previas u otros procedimientos quirúr gicos en senos paranasales, a la sintomatología la cual no da datos específicos para pensar diferentes a cualquier tumora-- ción nasal que produzca obstrucción nasal. Dado la localiza-- ción de esta tumoración la rinoscopía anterior y posterior -- son básicas requiriendo una buena fuente de iluminación y ma- terial adecuado, en ocaciones es de utilidad el microscopio -

quirúrgico por sus ventajas de iluminación y magnificación.

En muchas ocaciones se llega al diagnóstico al enviar un potipo nasal a estudio histopatológico y el cual es reportado como papiloma nasal invertido, por esto es muy importante que todo polipo sea enviado a estudio histopatológico.

Los métodos de gabinete que se utilizan son el radiodiagnóstico el cual es muy útil sobre todo para determinar la extensión de la tumoración. Dubois clasifica al papiloma nasal invertido dentro de las lesiones expansivas de la cavidad nasal y de los senos paranasales (5) siendo la lesión a los rayos X mas comunmente una opacidad unilateral de la cavidad nasal y de los senos etmoidales y maxilares del mismo lado. Trible reporta que de 35 pacientes el dato mas característico a los rayos X fué la opacidad de los senos maxilares y etmoidales y en solo 2 casos se involucraron radiologicamente los senos esfenoidales y frontales (1). Esta tumoración causa destrucción ósea siendo la destrucción medial de la pared del seno maxilar secundaria a la erosión por la presión del tumor, esta destrucción osea no puede ser diferenciada de la producida por un carcinoma (2). Sin embargo siempre que se encuentre destrucción osea hay que pensar en malignización (4). La Tomografía axial computarizada, permite la identificación de los pequeños grupos de pacientes que presentan lesiones mas limitadas y son candidatos para excisiones mas conservadoras en caso de presentar papiloma nasal invertido (20).

G.- T R A T A M I E N T O :

El tratamiento planteado para el papiloma nasal invertido segun la mayoría de los autores es quirúrgico pero hay gran incertidumbre en relación a que tipo de manejo quirúrgico debe de emplearse, el cual va desde simples resecciones intransales hasta procedimientos radicales y mutilantes, hay estrecha relación entre la técnica empleada y las recurrencias presentadas siendo mas frecuentes las recurrencias en los procedimientos quirúrgicos mas conservadores y menos en los mas radicales. El problema principal del manejo es el poder realizar una intervención quirurgica que:

1-) Prevenga las recurrencias locales.

2-) Que evite la mutilación extrema.

Siendo los mejores resultados cuando se emplea un abordaje extranasal y realizando una resección agresiva (1, 4, 7, 12) Basset menciona que el tratamiento es esclusivamente quirúrgico y se basa en dos principios fundamentales, uno que la excisión debera de ser bajo las mejores condiciones posibles, y otro que debe de llevar un mínimo de secuelas, particularmente aquellas complicaciones estéticas. Suguiriendo que el mejor abordaje es también esencialmente abierto y amplio a través de un abordaje para-lateral nasal y que este abordaje es aun mas importante en los casos de recurrencias (17). Se han sugerido un sin fin de vías de abordajes y de tratamien-

tos quirúrgicos siendo la vía de rinotomia lateral la mas --- aceptada segun la mayoría de los autores, y que esta se debe- de seleccionar en los pacientes en que la extensión y localización y recurrencias así lo ameriten (1, 2, 4, 12 y 20).

Una gran desventaja del tratamiento intranasal es la - menor facultad de seguimiento cercano para detectar recurrencias. Calcaterra propone a la rinotomía lateral con maxilectomia media y etmoidectomía casi esclusiva para este tipo de tumor, y propone como ventaja de esta vía la buena exposición - de las estructuras nasales y posible re-sección en bloque incluyendo a la pared lateral nasal, sin la deformidad facial - y que postoperatoriamente permite una excelente visualización para detectar recurrencias. Al retirar la pared lateral nasal se incluye al ducto naso-lacrimal (4).

Lampértico suguiere maxilectomía parcial removiendo el piso antral, Turckey recomienda una rinotomía lateral con exsenteración radical de los senos paranasales (12). Pelayo - Vilar reportó dos casos uno de los cuales fué sometido a et-- moidectomía por via endonasal y transantral recurriendo la -- tumoración y siendo necesaria la utilización de la renotomía- lateral para tratamiento de la recurrencia (14). Lawson del - Hospital de Mount Sinai, de 31 casos trató a 8 con esfenoet-- noidectomía intranasal o transantral y a 23 con rinotomía lateral con maxilectomía media y etmoidectomía, en esta serie - solo hubo un caso de recurrencia en un grupo de pacientes se-

guidos por un lapso de 3.8 años (20).

T E C N I C A D E L A R I N O T O M I A L A T E R A L;

Seguida de la inducción anestésica y entubación orotraqueal se pinta con azul de metileno la incisión luego se infiltra xilocaina con epinefrina al 1 : 200 000, se procede a la incisión la cual se realiza hasta el hueso, y se extiende del puente nasal al lado de la nariz hasta el vestíbulo nasal, al lado de la nariz incluyendo al ala nasal
se eleva el periostio del proceso frontal de la maxila, y esseguido de osteotomías bilaterales laterales
se libera la columnela para una exposición adicional
seguido de una resección submucosa del septum nasal
se desplaza lateralmente a la mucosa septal dando una excelente vía de acceso al piso del vestíbulo y a la pared lateral nasal. Se procede a una antrotomía al seno maxilar para descartar patología a ese nivel o se puede realizar muy fácilmente un Caldwell Luc una maxilectomía parcial también es muy fácil de realizar en caso de ser necesaria
También permite el acceso al seno etmoidal en un caso dado. Con esta técnica los defectos nasales sanan satisfactoriamente con un buen cuidado postoperatorio, muy importante es la irrigación con solución fisiológica en el postoperatorio. Se coloca taponamiento nasal y se cubre con antibióticos

posterior a la Cirugía (26).

Se sabe que el uso del microscopio quirúrgico como -- fuente de iluminación y de magnificación es muy importante -- cuando se abarca quirurgicamente el seno etmoidal, reciente-- mente Hoffman reporta la utilidad de la rinoscopía microscópi ca para el tratamiento del papiloma nasal invertido (15).

El tratamiento quirúrgico del papiloma nasal invertido de localización en el septum, sigue los mismos lineamientos - ya descritos, y solo en casos muy específicos el abordaje se- rá intranasal resecando ampliamente el mucopericondrio (3).

La radioterápia para el tratamiento del papiloma nasal invertido no se recomienda ya que esta es una neoplasia benig na, y con este tipo de tratamiento se puede inducir una mayor malignización (12). Wilson observo en algunos casos que pos terior al tratamiento con radiación desarrollaron carcioma de células escamosas, sin embargo es imposible decir si poste--- rior a la radiación surgió esta transformación maligna, o --- bien se debio al curso de la enfermedad (2). Sin embargo la radioterapia se ha utilizado en casos como medida única o en- combinación con algun otro tratamiento quirúrgico.

H.- P R O N O S T I C O :

Como se ha mencionado el papiloma nasal invertido pre- senta un comportamiento biológico caracterizado por una gran-

recurrencia y un potencial de malignización, el seguimiento - de los pacientes es de vital importancia. Se recomienda que - este sea cercano y frecuente, con el fin de poder detectar -- las recurrencias y la malignización en fechas tempranas. Este seguimiento se debe de realizar por varios años (11).

En cuanto a la técnica de tratamiento quirurgico em--- pleada el seguimiento de los casos tratados de una manera conservadora es decir por via intrenasal, este adquiere una ma-- yor importancia, dado que las recurrencias se presentan en mayor número de los casos (1).

II. PRESENTACION DE LOS CASOS

CASO # 1:

L.H.S. Paciente femenina de sesenta años de edad con antecedentes de paludismo y dengus, que es vista en el servicio de otorrinolaringología por presentar desde hace cinco -- años obstrucción nasal derecha la cual fué progresiva, acompañada de rinorrea purulenta de predominio derecha, ocacional-- mente presentaba epistaxis las cuales eran severas, cefalea - frontal y dolor maxilar derecho. Al explorarla se encontró - mayor tamaño de la narina derecha, y en la rinoscopía se en-- contró todo el lado derecho completamente obstruido por una - masa tumoral blanda de especto polipoideo facilmente sangrante de color rojizo. Se tomó biopsia reportándose como papiloma nasal invertido, los estudios radiológicos mostraron opacidad de los senos maxilares y etmoidales derechos sin detectar erosión osea. Se realizó citología nasal siendo esta negativa II y con 20% de cosinófilos. Dado la localización y la extensión de la tumoración a senos maxilares y etmoidales del - mismo lado y que las condiciones de la paciente lo permitían- se realizo rinotomia lateral derecha combinándose con Caldwell Luc y etmoidectomía derechos se revisó también el seno - esfenoidal, encontrando una tumoración blanda facilmente san-

grante que abarcaba las cavidades nasal, maxilar y etmoidal - derechas. Se revisó su evolución mensualmente hasta los seis meses, luego a los nueve, al año y al año dos meses no habiéndo recurrencias corroboradas por estudio clínico y radiológico. Pero al año tres meses se detectó por rinoscopía lesión- en la pared lateral nasal hacia el cornete superior derecho - siendo una pequeña tumoración de aspecto polipoide se tomó -- biopsía y esta fué reportada como un carcinoma epidermoide -- bien diferenciado.

CASO # 2:

B.G.D. Paciente del sexo femenino de 54 años con antecedentes de varios casos de neoplasias en la familia, tales como Padre con cancer renal, una hermana con una tumoración - cerebral, un hermano con leucemia y un tío materno con cancer gastrico. Es revisada por presentar un cuadro clínico de - - cuatro años de evolución caracterizado por obstrucción nasal- bilateral de predominio derecho, acompañado de rinorrea hialina en un principio y posteriormente purulenta, cuadros de - - epistaxis ocacionales, vértigo y disminución de la audición - en ambos aidos. Se encontró tumoración polipoidea en la ri-- noscopía del lado derecho, la cual se retiró pensando origi-- nalmente en una simple poliposis nasal, un año mas tarde se - presenta nuevamente efectuándose nueva polipectomía por recurrencia de la tumoración el reporte del estudio histopatológico de la segunda polipectomía fué de papiloma nasal inverti--

do, a los siete meses aparece nueva obstrucción nasal con nueva tumoración en cavidad nasal derecha siendo de bordes irregulares de aspecto polipoideo, lisa y móvil a la palpación, de aproximadamente dos a tres centrimetros localizada en la pared lateral nasal derecha. A la Radiografía simple de senos paranasales se encontró opacidad del seno maxilar y etmoidal derechos a la tomografía axial computarizada se corroboró la extensión a seno etmoidal y maxilar derechos. Se detectó alergia nasal por pruebas cutaneas positivas con correlación clínica, fué tratada con vacunas, factor de transferencia 10 ml, mebendazol, clorfeniramina y cromoglicato de sodio, con solo discreta mejoría de la sintomatología nasal. Se propuso realizar una cirugía mas amplia con rinotomía lateral derecha etmoidectomía y Caldwell Luc derechos no aceptando la paciente, por lo que solo se manejó con cirugías intranasales, se corroboró nueva recurrencia a los siete meses de la última polipectomía demostrada por tomografía axial computarizada. Figura # 9.

CASO # 3:

G.M.R. Paciente del sexo masculino de 59 años de edad con tabaquismo positivo, portador de diabetes mellitus controlada con hipoglucamiantes orales, Caldwell Luc hace 16 años y otro hace 4 años ambos del lado izquierdo, refiere múltiples polipectomias desde la edad de 34 años, y que acude por presentar nuevamente obstrucción nasal de predominio iz--



Figura # 9 Tomografía axial computarizada en donde se -- aprecia la tumoración.

quierda, posterior a polipectomía hace cuatro años se reportó por estudio histopatológico papiloma nasal invertido. Se - - aprecia tumoración nasal izquierda la cual es blanda móvil de aspecto polipoideo, que proviene de la pared lateral nasal izquierda, a la tomografía de senos paranasales se observó una- tumoración en la pared lateral nasal izqu-erda, así como en - senos etmoidales y maxilar izquierdos, se apreció reabsorción ósea. Por tomografía axial computarizada se corroboró la localización. Figura #10. La citología nasal reportó 10% de - eosinófilos y negativo II. Se decidió realizar rinotomía lateral izquierda dado la localización y las condiciones generales del paciente, durante el procedimiento quirúrgico se retiró la tumoración de cavidad nasal, senos etmoidales y maxilar izquierdo mediante etmoidectomía y Caldwell Luc izquierdo, su evolución postoperatoria fué satisfactoria, su seguimiento se realizó al mes dos meses, tres y seis meses no encontrando recurrencias de la tumoración corroborandose por estudios radiológicos.

CASO # 4:

A.M.D. Paciente femenino de 70 años con hipertensión arterial controlada con reserpina, que desde hace 11 años se- han realizado múltiples polipectomias, fué intervenida quirúrgicamente hace dos años por desprendimiento de retina, y hace un año por catarata. Desde hace 7 años posterior a estudio - histopatológico de una polipectomía se reporto papilomas nasa

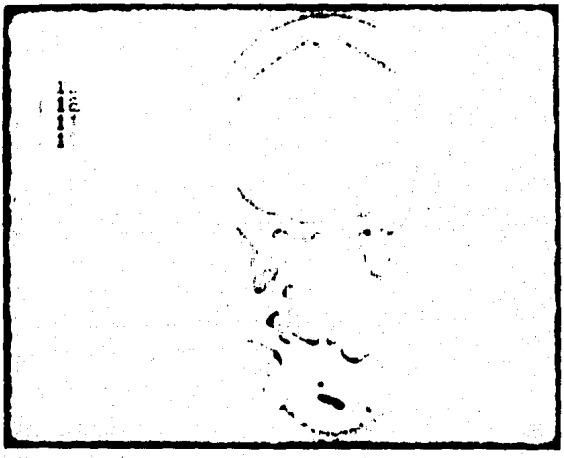

Figura # 10 Tomografía axial computarizada, en donde se aprecia la tumoración.

les epiteliales, un año después por nueva polipectomía se reportó pólipos nasales de tipo alérgico con intensa metaplasia escamosa, fué vista por el servicio de oncología regresando al servicio un año después a nueva polipectomía y en esta ocación se reportó papiloma nasal invertido. Su cuadro clínico fué con obstrucción nasal la cual desde su inicio de su padecimiento se ha mantenido intermitente, se acompaña de rinorrea hialina a la exploración hay gran obesidad y tumoración nasal izquierda de aspecto polipode y blanda. Se solicitó tomografía simple de senos paranasales mostrando solo opacidad de seno maxilar izquierdo y opacidad nasal izquierda. La paciente es vista por el servicio de alérgia desde hace más de 6 años, hay citologías nasales con cifras normales de eosinófilos pero cuenta con pruebas cutaneas positivas a alérgia con correlación clínica. Dado las condiciones clínicas de la paciente la localización y extensión de la tumoración se decidió su manejo conservador mediante resección intra nasal, encontrando nueva recurrencia al mes.

III. MATERIAL Y METODOS

Se revisaron todos los casos de papiloma nasal invertido atendidos en los últimos diez años en el C.H. 20 de Noviembre, el diagnóstico se corroboró por estudio histopatológico, ya sea obtenidos por biopsia o por pieza obtenida en el tratamiento quirúrgico. No fueron incluidos en el presente estudio aquellos pacientes con papiloma nasal que no presentaban la característica de invertidos, por ejemplo los papilomas escamosos o papiloma nasal exofítico. Se determinó la extensión y localización de la tumoración tanto clínica como radiologicamente, utilizando placas simples de senos paranasales y tomografías simples de senos paranasales en todos los casos, y en los casos de duda en cuanto a la extensión o recurrencia se solicitó tomografía axial computarizada. En cuanto a la presencia de factores alérgicos nasales se realizó citología nasal en todos los pacientes y en aquellos de duda se solicitaron pruebas cuataneas realizadas por el servicio de alergia.

Se dividió a los pacientes en dos grupos, tomando encuenta la localización y extensión de la tumoración, así como las condiciones clínicas generales del paciente, por ejemploedad, enfermedades agregadas, y condición cardio-respiratoria

en relación a su riesgo quirúrgico. Siendo un grupo los casos en que la tumoración presentaba gran extensión y que abarcaba la cavidad nasal y uno o varios senos paranasales, y que sus condiciones clínicas permitian su resección quirúrgica por vía de rinotomia lateral. En otro grupo se colocaron los pacientes en donde la extensión no era tan amplia y aquellos en que sus condiciones clínicas contraindicaban un procedimiento quirúrgico grande, siendo utilizada para su resección la vía endonasal. En estos dos grupos se efectuó un seguimiento cercano al mes, dos, tres y seis meses como mínimo y en otros casos hasta mas de dos años.

Se reportan las recurrencias detectadas por estudio clínico radiológico e histopatológico, tomando en cuenta el intervalo entre el último tratamiento quirúrgico y el momento en que se tomo la nueva biopsia, la cual fué orientada por los hallazgos clínicos y radiológicos. Se reportan los resultados de la presencia de factores alérgicos nasales. Así como los resultados obtenidos en relación a la vía de abordaje utilizada y la presencia o no de recurrencias.

Se presentan los resultados obtenidos por otros autores y se comparan con los del presente trabajo, con el fin de dar un panorama amplio, ya que el papiloma nasal invertido es una tumoración rara y al recabar los datos reportados en la literatura universal, se obtendrán mejores conclusiones. Con el fin de obtener toda la literatura disponible hasta la fecha, se solicitó información a través del Centro Nacional de Información y Documentación en Salud.

IV. RESULTADOS

En la revisión realizada en los últimos diez años se encontraron seis casos, pero solo cuatro de ellos fueron incluidos ya que correspondia a verdaderos papilomas nasales invertidos, uno de los no incluidos resultó ser papiloma nasal escamoso y en el otro el estudio histopatológico posterior a su tratamiento quirúrgico reportó carcinoma epidermoide bien diferenciado queratinizante e infiltrante, en este caso se logró demostrar la presencia de que en un principio se tratara de un papiloma nasal invertido por lo que fué incluido.

De los cuatro casos de papiloma nasal invertido se muestra en la tabla # 6, la edad de aparción la cual vario de 34 años a 59 años con un promedio de 49.5 años, la edad de diagnóstico con un promedio de 57.2 años y la edad actual de los pacientes con un promedio de 60.7 años. Siendo el intervalo entre la edad aparición y la de diagnóstico de 7.7 años.

En la tabla # 1 se incluyen los resultados del presente trabajo para que puedan ser analizados junto a la de otros autores. En relación a la edad de diagnóstico esta varió de 2 a 21 años.

En relación al sexo de los casos presentados tres fueron mujeres y uno hombre, Tabla #2 muestra los resultados de-

estudio y la de diversos autores.

En cuanto a los antecedentes, sintomatología, y características clínicas de la tumoración (Tabla #7) se aprecia -- que tres casos tenian antecedentes de polipectomías previas,- en todos los casos la obstrucción nasal fué el primer síntoma y a la vez el mas constante, en todos fué unilateral el pro-- blema, en la mitad de los casos se presentó epistaxis, en todos había rinoreea en un solo caso hubo dolor y a la exploración física en todos los casos el aspecto del papiloma nasal- invertido fué polipoideo.

En relación a los estudios radiológicos, placas sim-- ples, tomografia simple de senos paranasales o tomografía - - axial computarizada accesoria, se muestra que la tumoración - era nasal y maxilar del mismo lado en todos los casos, en - - tres casos la tumoración también abarcó el seno etmoidal del- mismo lado, y en ninguno de los casos se encontró otra extensión de las ya mencionadas.

En relación a los factores alérgicos estudiados en estos 4 casos todos presentaban algún tipo de alteración de tomarse en cuenta. Por citología nasal todas fueron negativas- II y en dos de las cuatro las cifras de cosinófilos fueron -- anormales en un caso 10% y en el otro 20%, en los dos casos - restantes se corroboró por estudio alérgico, mediante pruebas cutaneas positivas con correlación clínica, tres de los cua-- tro casos fueron vistos en un principio por el servicio de -- alergia dado el problema de poliposis nasal.

En relación al tipo de técnica quirúrgica se seleccionaron dos pacientes para ser tratados mediante vía de abordaje de rinotomia lateral y los dos restantes por abordaje intranasal, esto fué en relación a la localización la extensión y características de los pacientes, y en un caso porque la paciente no aceptó el abordaje a través de rinotomia lateral. - El caso #1 se decidió rinotomía lateral en base a que abarcaba la tumoración la cavidad nasal, seno maxilar y etmoidal derechos. En el caso #2 se decidió rinotomía lateral en base a la gran recurrencia y a la localización en cavidad nasal y senos etmoidales y maxilar derechos, pero la paciente por razones personales rechazó el manejo propuesto, aceptando solo resecciones por vía intranasal. En el caso #3 se decidió la rinotomia lateral en base a la extensión y localización en cavidad nasal, maxilar y etmoidal izquierdas. En el caso #4 se - decidio la vía intranasal en base a la edad de la paciente y- características actuales de la paciente, y que la localiza- - ción de la tumoración era esclusivamente nasal y maxilar izquierdas.

En relación a las recurrencias detectadas en un solo- caso ven que se recurrió a la rinotomía lateral, no se presentó recurrencia el del otro se detectó hasta el año tres me- - ses, y en los casos en que se manejaron por via intranasal se detectaron recurrencias uno a los 6 meses y otro desde el - - mes.

En cuanto a la malignización del papiloma nasal inver

tido en solo un caso se presentó esta desafortunada situación correspondiendo a un carcinoma epidermoide bien diferenciado- que se presentó en el caso de la recurrencia al año tres me-- ses de haber realizado rinotomía lateral.

Por último, en cuanto a la forma en que se llegó al - diagnóstico histopatológico, cabe mencionar que tres casos -- fueron por estudio posterior a polipectomías y en solo un caso por biopsia intencionada. En el caso #4 se presentó la dificultad para el diagnóstico final de papiloma nasal invertido ya que en dos muestras previas se había reportado papiloma nasal epitelial y polipos nasales alérgicos con intensa metaplasia escamosa.

V. COMENTARIO

El hecho de que solo se recabaron cuatro casos, se debe a que el papiloma nasal invertido es una tumoración bastante rara, en la literatura universal se encuentran reportados aproximadamente solo unos 400 casos, el presente trabajo aporta el 1% el cual se considera no significativo. Pero sí importante haciendonos recapitular sobre la gran responsabilidad que tienen los grandes hospitales, en donde se concentran los casos de padecimientos poco frecuentes como este.

Dado que son pocos casos y es peligroso tratar de hacer algún tipo de analisis estadístico ya que caeriamos en errores, es conveniente el reportar las experiencias de los centros hospitalarios que tengan la oportunidad de manejar casos con este padecimiento, y juntar asi las experiencias aisladas para analizar de esta manera un mayor número de casos con la significancia estadística adecuada.

En relación al sexo de los casos estudiados tres fueron mujeres y uno hombre, datos que no concuerdan con lo reportado, pensamos que se debe a que nuestra series es muy reducida, la edad de aparición de la tumoración concuerda con lo reportado por otros autores. (1,2,3,4,11,12 y 13).

En relación al cuadro clínico la obstrucción nasal --

mostró ser el síntoma con que mas se presentaron los pacien-- tes y uno de los mas constantes, la epistaxis se presentó en- dos de cuatro de los pacientes de nuestra serie que se acerca al 33% de los casos reportados por Vrabec (12).

La localización es igual a lo mencionado en la litera tura siendo nasal, maxilar y etmoidal principalmente(1,2 y -- 12).

En cuanto al comportamiento biológico poco hay que de cir con la bien conocida tendencia a recurrir y poder de ma-- lignización, en donde el seguimiento es uno de los puntos mas importantes de esta rara enfermedad. Los resultados obteni-- dos en el presente estudio en relación a las recurrencias y - malignización del papiloma nasal invertido son casi iguales a las reportadas en la literatura universal(1,2,3,,47,12).

Por los resultados obtenidos el factor alérgico esta- presente en todos los casos, nos inclinamos a pensar que la - rinitis alérgica es un gran sospechoso en la génesis del papi loma nasal invertido y que todo paciente portador de esta en- tidad debe de ser valorado desde un punto de vista alérgico.- El hecho de que por la citología nasal no se lograron datos - diagnósticos en relación a la tumoración ya que todos fueron- reportados como negativos II, da relevancia a la buena explo- ración por rinoscopía anterior y posterior y en casos necesa- rios el empleo del microscopio quirúrgico para su diagnósti-- co. La búsqueda de eosinófilos en moco nasal ayuda para tra- tar de identificar la presencia de factores alérgicos pero no

debe de ser el único procedimiento sobre todo si este es negativo, siendo adecuado el estudio por el servicio de alergia.

Se demuestra la importancia del estudio histopatológico de que todo pólipo nasal extirpado debe de ser analizado - cuidadosamente ya que en la mayoría de los casos presentados- (tres de cuatro), por este procedimiento se llegó al diagnóstico de papiloma nasal invertido, particularmente si estos -- son muy recurrentes y se presentan por la quinta decada de la vida. Además que se deben de diferenciar histologicamente de los pólipos nasales y de otros tipos de pólipos por ejemplo - los alérgicos, siendo esto de dificultad para el histopatólogo.

El seguimiento es fundamental para detectar las recurrencias y la posible malignización.

En el caso #2 es de llamar la atención la historia familiar de cáncer en varios miembros de la familia sin embargo es bien conocido la situación anterior sobre todo en relación al cáncer gastrico y a la leucemia.

En relación al tratamiento quirúrgico se demostró que la rinotomía lateral es efectivamente muy superior a la resección intranasal para lograr menos recurrencias dada la mejor- resección. Sin embargo esta no es absoluta para evitar recurrencias o una probable malignización.

Lo ideal para seguir a un paciente portador de papiloma nasal invertido es seguirlo cercamente dentro de los primeros cinso años y posteriormente en forma anual.

VI. CONCLUSIONES

I. El papiloma nasal invertido es una tumoración rara, pero por lo mismo se debe de comunicar la experiencia de los grandes centros Hospitalarios, con el fin de aclarar las dudas existentes.

II. El factor alérgico debe de ser estudiado en todo paciente portador de esta enfermedad dado que la teoría alérgica parece ser la mas probable.

III. La rinotomía lateral como vía de abordaje a este tumor mostró ser muy superior a la resección intranasal dado por la menor recurrencia y mejor exposición de la tumoración, la cual facilita la resección completa y es una técnica no mutilante.

IV. El seguimiento de estos pacientes es una base del manejo debido a la gran recurrencia y poder de malignización que presenta el papiloma nasal invertido.

VII. TABLAS

TABLA #1 PROMEDIO DE EDAD DE APARICION

$\bar{X}$ AÑOS	# DE CASOS	AUTOR
49	30	(1)
54	5	(2)
35	18	(3)
47	4	(4)
44	3	(11)
50	24	(12)
55	33	(13)
49	4	(presente estudio).

ESTA TESIS NO DEBE
SALIR DE LA BIBLIOTECA

TABLA #2 INCIDENCIA SEXOS.

HOMBRES	MUJERES	AUTOR
22	8	(1)
4	1	(2)
3	1	(4)
15	3	(3)
125	24	(7)
16	8	(7)
26	7	(13)
1	2	(11)
1	3	(presente estudio)

TABLA #3 PROMEDIO DE RECURRENCIAS

%	AUTOR
28-57	(2)
22-67	(3)
71	(12)
75	(presente estudio)

TABLA #4 MALIGNIZACION PORCENTAJES Y # DE CASOS

%	# de casos	autor
3	30	(1)
40	5	(2)
6	18	(3)
9	4	(4)
13	-	(7)
15	33	(13)
25	4	(presente estudio)

TABLA # 5 TRATAMIENTOS QUIRURGICOS Y RECURRENCIAS

TIPO DE TRATAMIENTO QUIRURGICO.	% RECURRENCIAS	AUTOR
POLIPECTOMIAS	22	(1)
ETMOIDECTOMIAS	-	-
RESECCION DE CORNETES	-	(4)
RINOTOMIA LATERAL	6	(4)
CALDWELL LUC	-	(1,4)
DENKER	-	(1)
MAXILECTOMIAS	6	(4)
ESFENOIDECTOMIAS	-	-
EXCENTERACION DE ORBITA	-	-
COMBINACIONES		
ETMOIDECTOMIAS Y ESFENOI		
DECTOMIAS	0	(20)
ETMOIDECTOMIAS, RINOTOMIA		
LATERAL Y MAXILECTOMIA	4	(20)
	0	(2)

TABLA #6 EDAD DE APARCION ACTUAL Y DE DIAGNOSTICO.

Caso	Edad de Aparición	Edad al Diagnóstico	Edad Actual
1	55	59	60
2	50	52	54
3	34	55	59
4	59	63	70
	X 49.5	X 57.2	X 60.7

TABLA #7 Datos Clínicos (Radiodiagnóstico = Rx Dx. N = nasal M = maxilar. E = etmoidal. O = esfenoidal o fron- - tal).

	polipectomias previas.	Obstrucción nasal.	unilateral	apistaxis	dolor	rinorrea	aspecto polipoide.	Rx			Dx
Caso 1	no	si	si	si	si	si	si	si	si	si	no
Caso 2	si	si	si	si	no	si	si	si	si	si	no
Caso 3	si	si	si	no	no	si	si	si	si	si	no
Caso 4	si	si	si	no	no	si	si	si	si	no	no

TABLA #8 ESTUDIOS DE ALERGIA

Caso #	Citologia nasal % eosinofilos	tipo	otros estudios alergicos	Vistos en el servicio de -- alergia.
1	20	neg. II	no	no
2	0	neg. II	Pruebas cutaneas con correlación-clínica.	si
3	10	neg. II	no	si
4	3	neg. II	Pruebas cutaneas con correlación-clínica.	si

TABLA # 9 Localización de la Tumoración, Tipo de Cirugía Empleada y recurrencias.

Caso #	nasal	maxilar	etmoidal	tipo de cirugia	recurrencias meses mes 2	3	6	9	12	15
1	si	si	si	rinotomia lateral, etmoidectomia y Caldwell-Luc derechos.	no	no	no	no	no	no	si
2	si	si	si	Resección intranasal Caldwell-Luc derechos.	no	no	no	si			
3	si	si	si	Rinotomía lateral, etmoidectomia y Caldwell-Luc Izquierdos.	no	no	no				
4	si	si	no	Resección intranasal.	no	si					

TABLA # 10 MALIGNIZACION

caso #	malignización	tipo
1	si	Carcinoma epidermoi de bien diferenciado.
2	no	-
3	no	-
4	no	-

VIII. BIBLIOGRAFIA

1. Trible W. M. Lekagul S: Inverting papilloma of the nose and paranasal sinuses: Report of 30 cases. Laryngoscope 81: 663-668, 1971.

2. Wilson W, MD.: Carro L.E. MD; Betkover S. MD; Schucknencht H. MD. Inverted papilloma. Arch Otolaryngol 106; 54-61, 1980.

3. Kelly J.H, Joseph M.; Carroll E; Goodman M.L; Pilch B.Z; Levinson R.M.; Strome M.: Inverted papilloma of the nasal septum, Archotolaryngol 106: 767-771, 1980.

4. Calcaterra T.C, M.D.; Thompson J.W. M.D.; Paglia D.E. -- M.D.: Inverting Papilomas of the Nose and paranasal Sinuses. Laryngoscope 90: 53-60, 1980.

5. Dubois P., Schultz J.C. Perrin R.L. Patur K.J.: Tomography in Expansile lesions of the nasal and paranasal Sinuses. Radiology 125: 149-158, 1977.

6. Clairmont A.A., Wright R.E., Rooke D.T.: papillomas of - the nasal and paranasal cavities. South Med J.'68: 41--45, 1975.

7. Hyams V.J.: papillomas of the nasal cavity and paranasal sinuses, a clinical pathological study of 315 cases Ann-Otol Rhinol Laryngol 80: 192-206, 1971.

8. Gaito R.A., Gaylord W.H., Hilduny D.A.: Ultraestructure-of a human nasal papilloma. Laryngoscope 75: 144-152, -1965.

9. Momose K.J.; Weber A.L.; Goodman M., Radiological As----pects of inverted papilloma Radiology 134: 73-79, 1980.

10. Pope T.H.: Surgical Approch to tumors of the nasal cavity Laryngoscope 88: 1743-1748, 1978.

11. Cody C.C.: Inverting papilloma of the nose and sinuses - Laryngoscope 77: 584-598, 1967.

12. Vrabec D.P.: The inverting Schneiderian papilloma. A -- clinical and pathological study. Laryngoscope 85: 186--220, 1975.

13. Skolnik E.M.. Loewy A. and Friedman J.E.: Inverted papi--lloma of the nasal cavity: Arch Otolaryngol 84: 61-67, -1966.

14. Vilar-Puig P., Jímenez R.E. de la Garza H.H.: Etmoidectomía Consideraciones clínico quirúrgicas sobre 35 casos.-Anales Sociedad Mexicana Otorrinolaringología 28: 33-38, 1983.

15. Hoffman S.R.; Stinziano G.P.; Goodman D.: Microscopic -- rhinoscopy in the tratment of inverted papillomas. La--ryngoscope 94: 662-663, 1984.

16. Majumdar B.; Beck S.: Inverted papilloma of the nose. Some aspects of actiology. J. Laryngol Otol, 98: 467-470,-1984.

17. Basset J.M.; Mahe E.; Seguin D.; Bouttier C.; Bedbeder - P.; Fleury P. Ewings inverted nasosinal papilloma. Cri-

tical study of therapeutic indications a prpos of 14 cases. Ann otolaryngolchir cervicofac. 100: 423-431, 1983

18. Stammberger H. New aspects in the genesis of inverted papillomas. Laryngol Rhinol Otol 62: 249-255, 1983.

19. Moss A.L. Inverted papilloma of the nose: an unusual cause of a medial canthal mass. Br. J. plast Surg. 36: 254-257, 1983.

20. Lawson W.; Biller H.F.; Jacobson A.; Soun P.; The role - of conservative surgery in the management of inverted papiloma. Laryngoscope 93: 148-155, 1983.

21. Chatterji P.; Friedmann I.; Soni N.K.; Solanki R.L. Ramdeo I.N. Bilateral transitional-type inverted papilloma of the nose and paranasal sinuses. J. Laryngol Otol: 96 281-287, 1982.

22. Walker A.N.; Jones P.F.; Griffin W.L. Pathologic Quiz case 1. Inverted Nasal Papilloma Arch Otolaryngol 110: - - 342-344, 1984.

23. Sellars S.L.; Rosen G. The inverted nasal papilloma J. - Laryngol Otol. 96: 1109-1112, 1982.

24. Frechner R.E. Pathologic quiz case 2 Squemous carcinoma- in a patient with previous inverted papilloma. Arch Otolaryngol 108: 258-261, 1982.

25. Surprenant P.; Tinker G.H. Malignant transformation of - inverted papilloma of the maxilarysinus. J. Oral Maxi-- liofac. Surg. 40: 181-183, 1982.

26. Ogura J.H.; Schneck N.L. Unusual Nasal Tumors. Otolaryngologic clinics of North America 6: 813-837, 1973.