

11211
Zey.
5

**DIRECCION GENERAL DE SERVICIOS MEDICOS DEL
DEPARTAMENTO DEL DISTRITO FEDERAL.**



**APLICACION CLINICA DEL COLGAJO MIOCUTANEO DEL
GASTROCNEMIO MEDIAL PARA TRAUMAS DE PIERNA.**

**TRABAJO DE INVESTIGACION QUE PARA OBTENER EL GRADO
DE ESPECIALIDAD EN CIRUGIA PLASTICA Y RECONSTRUCTIVA
PRESENTA EL MEDICO CIRUJANO**

JOSE CARLOS PEREYRA HERNANDEZ

**UNIVERSIDAD NACIONAL AUTONOMA DE MEXICO
FACULTAD DE MEDICINA
DIVISION DE ESTUDIOS SUPERIORES**

**MÉDICO DE ORIGEN DE 1980
FALLA DE ORIGEN**

x MIO/P47a 1980



UNAM – Dirección General de Bibliotecas Tesis Digitales Restricciones de uso

DERECHOS RESERVADOS © PROHIBIDA SU REPRODUCCIÓN TOTAL O PARCIAL

Todo el material contenido en esta tesis está protegido por la Ley Federal del Derecho de Autor (LFDA) de los Estados Unidos Mexicanos (México).

El uso de imágenes, fragmentos de videos, y demás material que sea objeto de protección de los derechos de autor, será exclusivamente para fines educativos e informativos y deberá citar la fuente donde la obtuvo mencionando el autor o autores. Cualquier uso distinto como el lucro, reproducción, edición o modificación, será perseguido y sancionado por el respectivo titular de los Derechos de Autor.

CONTENIDO

- 1.- Introducción
- 2.- Historia
- 3.- Anatomía
- 4.- Procedimiento
- 5.- Tipos de tratamiento
- 6.- Evaluación Preoperatoria
- 7.- Técnica quirúrgica
- 8.- Complicaciones
- 9.- Casuística
- 10.- Resultados
- 11.- Casos Clínicos
- 12.- Conclusiones
- 13.- Resumen
- 14.- Bibliografía

INTRODUCCION

Conforme el número de accidentes aumenta a todos los niveles y en forma paralela crecen, ó se perfeccionan la Ciencia y la Tecnología que avanzan espectacularmente, así las más diversas disciplinas de la Medicina van acumulando cierto déficit, que se representa en un momento dado -- en la imposibilidad de poder disponer de elementos de progreso, los cuales -- quedan pendientes de poderlos integrar al ejercicio práctico de su campo de acción.

En la actualidad ésta situación de deficiencia, para poder --- aprovechar al máximo los nuevos conocimientos y progresos, es necesario -- que el especialista se enfrente a todo éste mundo de información científica, no solo desde el punto de vista de su profesión sino también de otras áreas, lo -- que hace indispensable disponer más oportunamente de un intercambio con información accesible y veráz, para que otros especialistas tengan el conoci -- miento adecuado y así mejoren su ejercicio profesional con la experiencia y -- recursos logrados.

Es de vital importancia el aporte de experiencia que uno pueda vertir en determinada área de trabajo , y exponer dicha información con toda veracidad y accesibilidad para la utilización adecuada de quien pueda obtener -- la.

Cuando tuvimos la idea de realizar este estudio desarrollado en nuestros hospitales, dependientes de la Dirección General de los Servicios Médicos del Departamento del Distrito Federal, fué después de valorar una gran diversidad de accidentes y lesiones que se presentan en su mayoría en forma aguda, por lo que escogimos este tipo de lesiones crónicas que son secuelas de las anteriores, como son las complicaciones que dejan las fracturas expuestas del tercio medio de la pierna y que debido al problema que entraña su difícil manejo a nivel de cubierta cutánea, deambulaban de Hospital en Hospital sin que se les pueda ofrecer otra cosa, sino sólo medidas paliativas y transitorias. Analizando tal situación y aprovechando el gran avance de nuevas técnicas quirúrgicas en Cirugía Reconstructiva optamos por recabar toda la información al respecto y decidimos emprender la tarea difícil de poder proporcionar una solución adecuada que redituara en el acortamiento de su curación con una buena rehabilitación y reintegración a una vida más útil.

H I S T O R I A

Los principios de planeación, desarrollo y transferencia de los colgajos cutáneos, han surgido a través de los siglos en forma empírica y que en el curso de los últimos años, mediante investigaciones y estudios experimentales por cirujanos capaces e interesados en la problemática que entraña la cubierta cutánea, tienen actualmente bases científicas perfectamente definidas.

Así la elección del procedimiento para llevar a cabo el revestimiento cutáneo, ha sufrido grandes transformaciones, que van desde la aplicación tan primitiva de los primeros injertos hasta la actualidad en que estamos en boga la era de los colgajos miocutáneos y los colgajos libres transferidos por microcirugía pasando por épocas tan diversas en las que sobresalen los trabajos de grandes Cirujanos, emprendedores como los trabajos realizados por Tagliacocci, dándole gran relevancia y progreso a la Cirugía Reconstructiva con su famoso Colgajo, que lo utilizó no solo para cubrir una área cruenta sino también para dar forma. Posteriormente otro gran avance en las técnicas de revestimiento, surge con el aporte de Reverdin, al que se le acreditan la aplicación de injertos y teniendo estos gran aceptación quirúrgica en 1869 , y más tarde Wolfe en 1872, les retira el tejido graso subcutáneo, usando así el injerto de espesor total, y en 1874 Tiersch en Alemania y Ollier en Francia - llevan a cabo trabajos con injertos de espesor fino tomados con navaja. Todo esto sin duda a marcado la trayectoria en la evolución del progreso para el mejoramiento de las técnicas de toma y aplicación de injertos.

Siguiendo la secuencia conforme el conocimiento científico --- y el recurso tecnológico avanza, se llega al descubrimiento de la circulación de la piel, marcando otro punto importante en este progreso, lo que hace posible llevar a cabo la clasificación de los colgajos, según su aporte -----

de irrigación, lo que va a redituár en una mejor planeación teniendo un amplio márgen de seguridad y eficacia.

Sin embargo en los últimos años de ésta evolución, han surgido importantes acontecimientos, para el mejoramiento de éstas técnicas todas ellas tendientes a tratar de simplificar las técnicas anteriores, pues el problema a nivel de la extremidad inferior, siempre a significado un reto -- para el Cirujano .

Asi Owens en 1955 y más tarde Bakamjian en 1963, se -- consideran los pioneros del componente colgájo miocutáneo, los cuales utilizan la región supraclavicular levantando el músculo esternocleidomastoidéo, para reparar defectos de mejilla y paladar. Posteriormente los trabajos de Ortico -- chea en 1972 con su colgájo muscular con músculo gracilis para reconstrucción de pene, y los trabajos de Ralp Ger, que introduce la técnica de transferencia de colgájo muscular y que más tarde popularizan McCraw y Vasconez en diver -- sos trabajos.

El uso de colgájos miocutáneos y su rapido desarrollo co -- mo técnica reconstructiva ha tenido gran aceptación y por lo tanto gran auge -- incrementandose cada día más, debido al mejor conocimiento de la anatomía -- vascular precisa de cada vientre muscular, lo que nos da la posibilidad de tener en cada uno de ellos un colgájo en potencia.

A N A T O M I A

Consideramos de utilidad recordar algunos conocimientos básicos desde el punto de vista anatómico del músculo Gastrocnémio, principalmente de su aporte vascular, que es el eje donde gira el tema que nos ocupa.

Se localiza en la cara posterior de la pierna y por su origen -- pertenece al hueso poplíteo, considerandosele como un músculo bifurcado -- hacia arriba y constituido por dos vientres anchos voluminosos, los cuales se originan en dos resistentes tendones que se insertan en la base de los cóndilos del fémur y se dirigen hacia abajo ambos vientres para unirse en firme tendón común de Aquiles que llega hasta el calcáneo .

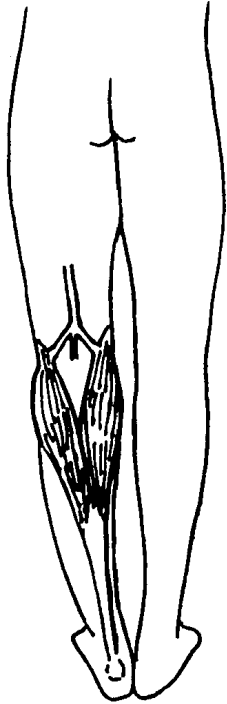
La vascularidad para estos dos músculos es independiente y -- llega procedente de la arteria poplíteo que da un ramo importante para cada -- músculo, las cuáles penetran desde su base casi a nivel de su inserción, lo -- que a la postre nos va a favorecer durante la técnica quirúrgica, para su fácil -- despegamiento dándonos así un amplio arco de movilidad. Es de importancia -- conocer la relación que existe entre este músculo y el nervio saféno externo -- rama del ciático poplíteo, el cual discurre acompañado de la vena del mismo -- nombre, verticalmente de arriba abajo para seguir por la parte externa del -- tendón de Aquiles . Esta relación siempre se tomará en cuenta para protegerlos durante la disección. Fig. 1,2 y 3 .

La pérdida de la función de uno ó de ambos músculos son fácilmente compensados, mediante otros músculos sinérgicos que también dan flexión plantar y la pérdida de la inervación tampoco tiene mayor importancia.

PROCEDIMIENTO

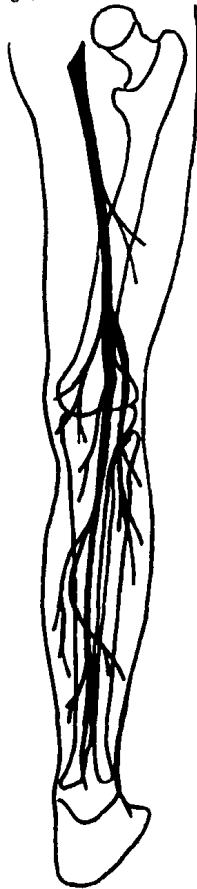
Para la elaboración del presente trabajo se planteó la problemática a la que nos enfrentábamos para proporcionar el mejor manejo y darles solución a estos pacientes que previamente habíamos escogido, por tratarse de secuelas complejas y crónicas de traumas antiguos con problema de cubierta cutánea, siendo el principal problema a parte de la cubierta, la infección a nivel óseo del tercio medio de la pierna que en la mayoría de los casos había llegado a evolucionar a una osteomielitis que por ser de muy mal pronóstico, difícil manejo y rebelde a tratamiento médico, lo que hacía que nuestro planteamiento fuera lo más eficaz posible, porque probablemente sería uno de los últimos recursos que se les pudiera ofrecer.

Partiendo de ésta premisa se llevó a cabo el planteamiento para su manejo, dada la relativa frecuencia con que se presentan en nuestro medio estas complicaciones, se hacía necesario, aportar para este defecto una cubierta cutánea adecuada y así solucionar el problema.

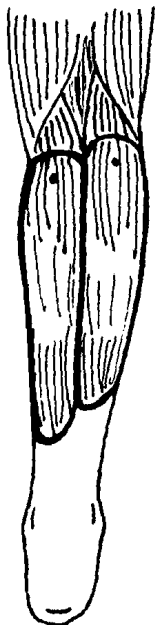


APORTE VASCULAR DEL MUSCULO
GASTROCNEMIUS

- 8 -



DISTRIBUCION DEL NERVO CIATICO



PUNTOS DEL ARCO DE ROTACION CERCA DEL HUECO POPLITEO DEL MUSCULO GASTROCNEMIUS.

Valorando la compleja situación que representa el problema osteomielítico, como una infección crónica y rebelde se planteó el siguiente método, desarrollando cuatro puntos importantes, teniendo como base los principios fundamentales de este tipo de Cirugía que son:

- 1.- Resechar ampliamente el defecto
- 2.- Resechar el área necrótica ósea hasta dejar tejido sano.
- 3.- Si la resección es amplia del tejido óseo se deberá colocar injerto óseo
- 4.- Efectuar cobertura inmediata mediante la planeación de un colgajo miocutáneo, siendo en estos casos utilizado el músculo gastrocnémio medial.

Con base en estos principios se procedió al estudio, escogiendo los pacientes idóneos, los cuales en total fueron 9, la mayoría con lesión semejante a ese nivel, siendo todos del sexo masculino con edad que varió desde los 24 años el más joven y de 62 años el más viejo, teniendo como edad promedio 41.2 años. el tiempo de evolución que presentaban con su secuela fué variable, pero en todos los casos fué mayor de 3 años y todos con antecedentes de cirugías previas, las cuales siempre fueron de tipo ortopédico, en los cuales utilizaron diversos tipos de osteosíntesis. Se sometieron a los estudios preoperatorios indicados, se hizo el plan preoperatorio y se efectuó la técnica quirúrgica trazada. El control postoperatorio no tuvo cuidados especiales sino solo encaminados a vigilar la supervivencia del colgajo y la inte -

gración del injerto del área donadora. Se controlaron semanariamente hasta que fueron dados de alta a nivel de la consulta externa aproximadamente a las 6 semanas, teniendo como promedio de días hospitalización un total de 2 semanas. Los resultados postoperatorios se valoraron todos como satisfactorios, obteniendo resultados positivos en todos los pacientes, dejando buena función para la extremidad afectada, no así el aspecto estético que para estos casos pasa a ser secundario y que da menos importancia tomando en cuenta que todos los pacientes eran del sexo masculino y esta área siempre va a estar cubierta por el pantalón .

TIPOS DE TRATAMIENTO

La cobertura de tejidos blandos ha creado una situación difícil de solucionar, para lo cual a través del tiempo se han ideado diferentes tipos de tratamiento los cuales se han ido simplificando y perfeccionando cada vez más, creando así una situación de bienestar tanto para el paciente como para el cirujano, por la buena evolución que han tenido estos procedimientos .

Los diversos tratamientos que se han utilizado en forma clásica los mencionaremos a continuación .

CIERRE DIRECTO. Este método fué uno de los primeros por ser el de más fácil manejo, pero de mucha limitación requiriendo condiciones sin las cuales el fracaso siempre es irremediable. Deben ser siempre áreas crucetas pequeñas, evitar la tensión, no debe existir edema y la sutura se --

hará solo de la dermis y se evitaran los vendajes compresivos y así comprometer lo menos posible la circulación ya de por sí deficiente.

CIERRE CON INJERTOS DE PIEL.- Este método solo será efectivo cuando no se tiene problema de exposición ósea ó de otros elementos vitales. La elección para este procedimiento, se hará teniendo un -- lecho receptor adecuado, con buen tejido de granulación, rojo brillante, liso y sin ningún tipo de exudado, esta en condiciones de aplicar injerto de espesor delgado con la técnica habitual.

CIERRE CON COLGAJOS CUTANEOS DE DIVERSOS -- TIPOS.- La planeación de un colgájo para dar cobertura cutánea a defectos en diversas áreas de la economía humana y en nuestro caso para la región específica del tercio medio de la pierna ha sido siempre un problema por la frecuencia con que se encuentra exposición ósea aunada al compromiso de insuficiencia vascular y la planeación de este tipo de colgájos frecuentemente eran necesarios.

Los modelos de colgájos locales pueden ser usados en forma preliminar con retardos, pero siempre solían ser precarios e insuficientes, debido a las características circulatorias precarias que antes hemos mencionado. Un colgájo cruzado de pierna, era una empresa complicada que requería de diversos tiempos quirúrgicos con una considerable y prolongada inmovilización e incomodidad -- así como una alta incidencia de complicaciones, tanto para el paciente como para el cirujano. Por lo que actualmente éste tipo de manejo queda única y exclusivamente para casos muy específicos.

CIERRE CON COLGAJOS MUSCULARES E INJERTO DE PIEL.-

La transferencia de colgájo muscular para cierre de estos defectos como lo idearon sus autores, ha sido un método de gran trascendencia debido a su facilidad de manejo, con el conocimiento preciso de su anatomía vascular, que da la posibilidad de tener un buen arco de movilidad, con lo cual vamos a cubrir el defecto y sobre de este lecho muscular se efectúa la aplicación del injerto de espesor delgado con lo que se resuelve parcialmente el problema, y decimos parcialmente por ser poco resistente.

La transferencia de colgájos libres ha sido otro tipo de manejo muy importante, el cual va a proveer buena cobertura, para estos defectos, sin embargo esta operación requiere de un alto grado de especialización y equipo adecuado para efectuar la transferencia por microcirugía, además que debe contar con una buena área donadora y receptora.

Por último presentamos y analizamos la técnica clásica actual, que es el componente miocutáneo, que ha sido popularizado por Mc Craw y colaboradores y cuya técnica es relativamente sencilla segura y digna de confianza, realizándose en un solo tiempo quirúrgico, Porque un músculo ó la combinación de varios, pueden ser usados para cubrir defectos de la cara anterior de la pierna y siendo este el tema que nos ocupa describiremos a continuación el planteamiento.

EVALUACION PREOPERATORIA

De los pacientes que se estudiaron se sometieron a una preparación cuidadosa, iniciando con una Historia Clínica completa y detallada tratando sobre todo de investigar padecimientos con comitantes, que pudieran interferir con su manejo quirúrgico y en los cuales no se encontró al - gún tipo de esta patología que no fuera la inherente al caso, ó sea el deterioro circulatorio de la extremidad. Se efectuaron exámenes de rutina, como - son biometría hemática completa, química sanguínea y exámen general de - orina. A los pacientes mayores de 40 años, se les ordenó telerradiografía de tórax y electrocardiograma así como evaluación cardiológica y proce - diendo así a la preparación del área quirúrgica, tomando en cuenta que eran pacientes crónicos con una zona cruenta de mucho tiempo de evolución que - cursaban con problema infeccioso osteomielítico, se sometieron a curacio - nes exhaustivas diarias con agua y jabon dejando aposito húmedo, durante diez días antes de la intervención y así disminuir al máximo el exudado y estuvie - ran en las mejores condiciones posibles, lo cual conseguimos.

TECNICA QUIRURGICA

Con todo lo anterior, se procedió a la realización de la técnica quirúrgica planeada que en esencia ha preconizado McCraw y colaboradores, en la cual nos permitimos hacer una modificación que nos pareció básica

para poder cubrir el área cruenta que nos habíamos propuesto en el tercio medio de la pierna, que consiste en agrandar y ensanchar el colgálocutáneo, basandonos en el aporte circulatorio tan importante de este músculo y que nos da un amplio margen de seguridad para su supervivencia por lo que el colgájo cutáneo siempre fué lo suficientemente grande para cubrir el tercio medio de la pierna, siendo en casi todos los casos de aproximadamente -- 25cm. de largo y el ancho mayor que el grosor del vientre muscular y en -- todos los casos fué el músculo gastrocnémio medial. Una vez marcada el -- área de levantamiento con tintura de violeta de genciana, se procedió a efectuar la incisión inicial en la parte media de la cara posterior de la pierna, -- basicamente siguiendo la trayectoria del nervio y vena safénos externos, los cuales siempre fueron bien protegidos al efectuar esta disección. Se llega -- hasta la fásica profunda prologandola hacia abajo completandola en el área -- previamente marcada y se procede a la separación de los vientres medial y lateral, que son facilmente disecados mediante disección roma y levantando el vientre muscular medial junto con parte de su porción tendinosa aquilea, -- dicho levantamiento debe asegurarse para que éste sea en bloque con la -- ayuda de unos puntos de colchonero con seda 3-0 fijando el vientre muscular a la piel y así evitar su separación, ya que si no se hace ésta maniobra pueden separarse el plano muscular del cutáneo pues su unión es muy laxa y ésta medida es para asegurar el aporte circulatorio perforante. Se continúa el --

levantamiento el cual llega casi siempre a su limite, a nivel del hueso popliteo.

Una de las medidas de mayor cuidado en el levantamiento es la de no llegar a lesionar estructuras subyacentes, principalmente vasculonerviosas y llevar una hemostasia cuidadosa, la cual siempre deberá corroborarse. Terminado el levantamiento se procede a la trasposición del colgájo que se coloca en el área receptora, donde se sutura con puntos separados de colchonero con dermalon 3-0, habiendose retirado previamente los puntos de seda que mantenian el bloque del colgájo.

El área cruenta donadora se cubre con injerto de espesor parcial el cual se toma generalmente de la cara anterior del muslo con dermatómo eléctrico de Brown y colocandose en la zona donadora el cual se fija con surgete contínuo de dermalón 5-0 y se coloca organdi con over tie, -- para tener un buen adosamiento y mayor seguridad en su integración. Toda el área quirúrgica se cubre con gasa desparpajada y un vendaje elástico muy suave, evitando compresión severa sobre el colgájo y se procede a dar indicaciones para el cuidado postoperatorio inmediato, indicando basicamente el -- mantener el miembro afectado sobre almoadas algo elevado y la vigilancia estrecha de la coloración del colgájo y que deberá ser hecha ésta apreciación por el cirujano .

COMPLICACIONES

A pesar de la valoración y preparación cuidadosa de los pacientes se tuvieron complicaciones que nosotros consideramos de poca importancia ó de fácil solución porque en todos los casos se pudieron resolver favorablemente y entre las principales encontramos las siguientes: Infección a nivel del área donadora con la cual consecuente pérdida parcial del injerto colocado por presencia de seromas ó hematómas que no se drenaron a tiempo ó por infecciones locales. Déficit nutricionales preexistentes, cuidados inadecuados - movilización inadecuada ó precoz, excesiva presión al colocar el vendaje elástico, demasiado grosor en el injerto, rascado y exceso de calor local.

Todos éstos fueron los factores que influyeron ó fueron determinante en este tipo de complicaciones, que como mencionamos se resolvieron favorablemente.

CASUÍSTICA

Todos los casos estudiados en el presente trabajo correspondieron a problemas crónicos, como secuela de problemas ortopédicos de fracturas expuestas de tibia y peroné a nivel del tercio medio de la pierna y que presentaban proceso infeccioso osteomielítico agregado y como consecuencia problema de cubierta cutánea ya con trastornos t a nivel perilesional.

En estas condiciones con ésta técnica quirúrgica fueron manejados un total de 9 pacientes, los cuales presentaban defecto y secuela similar por lo que al 100% de los casos se les efectuó el mismo método quirúrgico.

El promedio de hospitalización en días cama fué relativamente corto el cual varió entre 14 y 18 días teniendo un promedio de 16 días cama. Se efectuaron un total de 4 reoperaciones todas encaminadas a nueva toma y aplicación de injerto por pérdida parcial de estos, lo que hace un total de complicaciones del 39%.

Todos los pacientes fueron del sexo masculino lo que facilitó -- parcialmente que tuvieramos mejores resultados. Y la edad de los pacientes fluctuó entre 24 y 62 años, lo que hace un promedio de edad del 41,2 años.

Con los datos antes mencionados se llevó a cabo la evaluación del control postoperatoria a las 4 semanas, valorando tanto la integridad de la transposición del colgájo como la del injerto y calificandola de la siguiente manera:

BUENO.- Integración del colgájo como del injerto en más del 90% , 51% de los casos .

REGULAR.- Integración en el 80% a 89% de los casos fué del 39% .

ESTA TESIS NO DEBE
SALIR DE LA BIBLIOTECA

- 19 -

MALO.- Menor del 80% solo con respecto a la integración del injerto en dos casos que hacen un 21%

Todos los pacientes se evaluaron a las 6 semanas los cuales para esta fecha se daban de alta practicamente sin ninguna secuela y con una cubierta cutánea muy satisfactoria y quedando únicamente el problema estetico que pasa a ocupar en estos un segundo término.

RESULTADOS

Los resultados obtenidos en estos pacientes manejados con éste método, realmente son halagadores, pues hemos revisado y encontrado complicaciones mínimas y en cambio el beneficio en cuanto a función son satisfactorias.

Todos los pacientes a pesar de que el último control fué a las 6 semanas, no presentaron mayor problema que no fuera el problema estetico por lo abultado del colgájo y la depresión a nivel de la zona donadora pasaban a un segundo término y en cambio el área receptora con la nueva cubierta cutanea, se observaba con buena coloración, textura, buena actividad sudoral y sensibilidad aceptable con lo cual los resultados se consideraron como favorables.

CONCLUSIONES

Los avances que se han obtenido, con el conocimiento preciso de la anatomía vascular para cada músculo, así como la circulación de la piel, han sido factores determinantes para el desarrollo de estas nuevas técnicas reconstructivas.

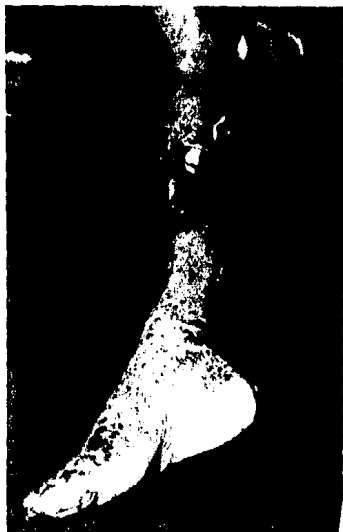El problema crónico que hemos manejado en el presente estudio, para lo cual han existido los diversos métodos de tratamiento como se ha mencionado, solo tuvieron resultados paliativos ó transitorios, sin llegar a resolver obviamente el problema. Pero con el progreso de la Tecnología aportando nuevas técnicas, como la que hemos desarrollado, obteniendo resultados halagadores, en estos pacientes a los cuales se les ha dotado de una cubierta cutánea excelente con la rotación de estos colgajos. Proporcionando les con esto un buen aporte vascular, buen espesor y una cubierta resistente, dejando en condiciones favorables el área reconstruida, no solo para tener buena función para resistir el trauma diaria, sino también para un nuevo embate quirúrgico si fuera necesario.

Así concluimos en la simplicidad y relativa facilidad para desarrollar esta técnica, que como se ha demostrado con los casos así tratados los resultados son satisfactorios, resolviendo con éxito el problema de cubierta cutánea.

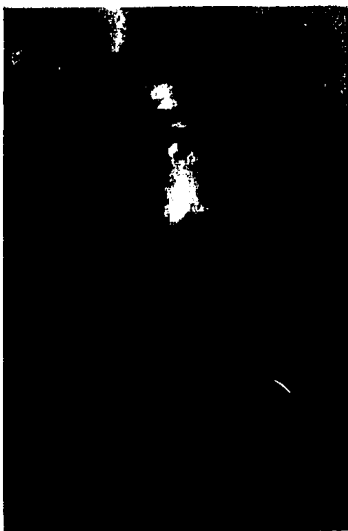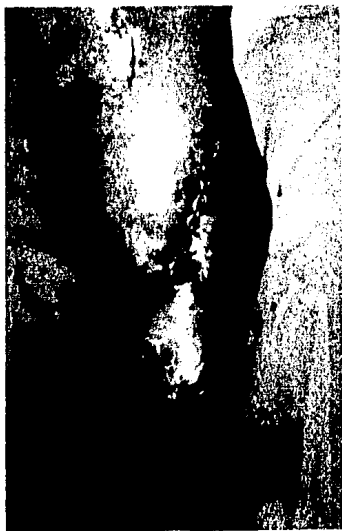CASOS CLINICOS

CASO 1.- Paciente del sexo masculino de 62 años de edad, el cual presenta problema de cubierta cutánea a nivel del tercio medio de la pierna derecha como secuela de fractura de tibia y peroné a ese nivel, con tres años de evolución complicada con proceso osteomielítico. Fué sometido a los estudios clinicos y preoperatorios conforme al plan trazado y se sometió a la intervención quirúrgica planeada según la técnica descrita, movilizando un colgájo miocutáneo del Gastrocnémio medial, como se muestra en el ejemplo anexo y con los resultados que se señalan.

CASO 2.- Paciente del sexo masculino de 24 años de edad, el cual también presenta problema de cubierta cutánea a nivel del tercio medio de la pierna derecha como secuela de fractura expuesta de tibia y peroné a ese nivel, con tres años de evolución y el cual ya había sido sometido en dos ocasiones a cirugía ortopédica, por medio de osteosíntesis con malos resultados como consecuencia de no haber resuelto su problema cutáneo inicialmente y cursando además con proceso crónico osteomielítico. Fué sometido al plan trazado e intervenido quirúrgicamente movilizando un colgájo miocutáneo del músculo gastrocnémio medial como se muestra con el ejemplo anexo.



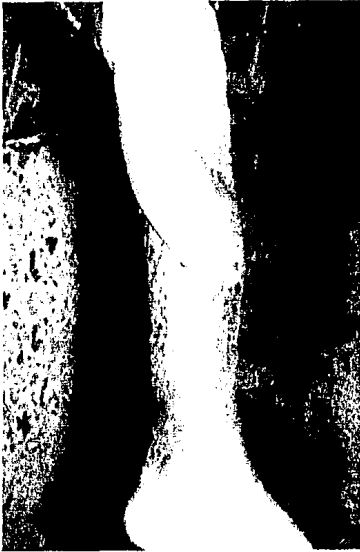CASO UNO



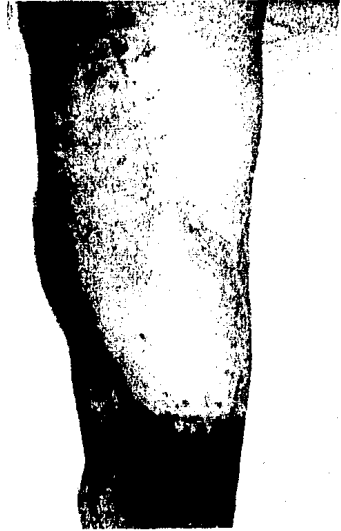
CASO UNO



CASO DOS



CASO 1



CASO 2

R E S U M E N

El incremento en el número de accidentes y el avance paralelo de la ciencia y tecnología, en este mundo cada vez más desquiciado, -- ha hecho posible el desarrollo de técnicas reconstructivas cada vez más de puradas y efectivas .

Se hace mención a la historia de todas las técnicas y su transformación a través del tiempo y se hace un análisis exhaustivo de la técnica usada en este trabajo con los pacientes que escogimos 9 en total y todos del sexo masculino con un promedio de edad de 41,2 años, los estudios preoperatorios y el desglose de la técnica quirúrgica empleada y en los cuales se uso en todos los casos el colgájo miocutáneo del músculo gastrocnémio medial. La finalidad que perseguimos y que conseguimos en todos los casos fué la de proporcionar una cubierta cutánea que fuera resistente y funcional y con mñimo de complicaciones .

BIBLIOGRAFIA

- 1.- Testut, L., Jacob, O. : Anatomía Topográfica, Octava Ed. Salvat .
1018-1029, 1975
- 2.- Grabb, W.C. Smith, J.W. : Cirugía Plástica , Ed. Little Brown. -
220, 1977
- 3.- Fumagalli, Z., Marinozzi, G. ; Atlas de Anatomía Macroscopica Hu__
mana. Primera Ed. 382, 1975
- 4.- Converse J.M. : Reconstructive Plastic Surgery , Ed. Saunders,
3549, 3565, 1977
- 5.- Mathes, S. Vasconez, L. and McCraw, J. : Colgájos musculares de -
transposición para cubrir defectos de miembro inferior: Consideracion
es anatómicas . Clinicas Quirurgicas de Norte América ,54, 1337 -
1354, 1974 .
- 6.- Mathes S. Nahai, F. : Clinical Atlas of muscle and musculo cutaneous
Flaps. Ed. Mosby. : 141-145, 1979 .
- 7.- Ger, R. : Operative Treatment of the advanced stasis ulcer using --
muscle transposición. : Am. J. Durgery, 120, 376, 1970.
- 8.- Vasconez L. Bostwick, III., McCraw J. Et Al. : Coverage of Exposed
bone by muscle transposición and skin grafting. Plast. Reconstr. Surg.
53, 526, 1974.

- 9.- McCraw J. and Dibell, D.G. : Experimental definition of independent myocutaneous vascular territories. *Plast. Reconstr. Surg.* 60: 212, 1977 .
- 10.- McCraw J. Fishman, J. and Sharsner, L. : The versatile gastrocnemius myocutaneous Flap . *Plast. Reconstr. Surg.* 62: 15, 1978 .
- 11.- Feldman, J. Cohen, B. and May, J. : The medial gastrocnemius -- myocutaneous flap. *Plast. Reconstr. Surg.* 60 : 531, 1978.
- 12.- Mathes S. Vasconez, L. and Jurkiewics, M.J. : Extensions and Further applications of muscle flap transposition, *Plast. Reconstr. Surg.* 60: 6, 13, 1977 .
- 13.- Orticochea, M. : The musculo-cutaneous flap method: an immediate -- and heroic substitute for the method of delay. *British J. Plast. Reconstr.* 25, 106 , 1972.
- 14.- Mathes S. Nahai F. and Vasconez, L. : Myocutaneous Free flaps transfer. *Plast. Reconstr. Surg.* 62: 162, 1978.