

11207
2 ej 1



Universidad Nacional Autónoma de México

Facultad de Medicina

División de Estudios Superiores

INSTITUTO DE SEGURIDAD Y SERVICIOS SOCIALES
DE LOS TRABAJADORES DEL ESTADO

CURSO UNIVERSITARIO DE POSTGRADO EN
CIRUGIA DE MANO

MANEJO ACTUAL DE LAS LESIONES DEL PLEXO BRAQUIAL

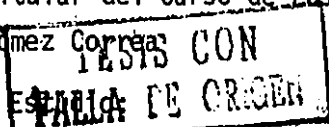
CENTRO HOSPITALARIO "20 DE NOVIEMBRE"
SERVICIO DE CIRUGIA PLASTICA Y RECONSTRUCTIVA

TESIS DE POST-GRADO
DR. NICOLAS ESCUTIA NIETO

Profesor Titular del Curso de Postgrado:
DR. Luis Gómez Correa

Asesor del

DR. Alfonso Valdivia Medina





Universidad Nacional
Autónoma de México



UNAM – Dirección General de Bibliotecas
Tesis Digitales
Restricciones de uso

DERECHOS RESERVADOS ©
PROHIBIDA SU REPRODUCCIÓN TOTAL O PARCIAL

Todo el material contenido en esta tesis esta protegido por la Ley Federal del Derecho de Autor (LFDA) de los Estados Unidos Mexicanos (México).

El uso de imágenes, fragmentos de videos, y demás material que sea objeto de protección de los derechos de autor, será exclusivamente para fines educativos e informativos y deberá citar la fuente donde la obtuvo mencionando el autor o autores. Cualquier uso distinto como el lucro, reproducción, edición o modificación, será perseguido y sancionado por el respectivo titular de los Derechos de Autor.

CONTENIDO	Pag.
I.- INTRODUCCION.....	1
II.- ANATOMIA CLINICA Y FUNCIONAL FISIOPATOLOGIA.....	3
III.- EVALUACION CLINICA DE LAS LESIONES NERVIOSAS.....	10
IV.- ELECTROMIOGRAFIA.....	15
V.- ANATOMIA PATOLOGICA.....	18
VI.- RADIOLOGIA.....	20
VII.- CIRUGIA DE NERVIOS PERIFERICOS.....	21
VIII.- REHABILITACION.....	29
IX.- MATERIAL Y METODOS.....	31
X.- RESULTADOS.....	40
XI.- DISCUSION	43
XII.- CONCLUSIONES.....	45
XIII.- BIBLIOGRAFIA.....	46

I.- INTRODUCCION.

Las lesiones del plexo braquial, son unos de los problemas importantes de la cirugía contemporanea; la incapacidad permanente es frecuentemente grande y el valor de un diagnóstico precoz es obvio.

La invalidez del miembro involucrado por este tipo de lesiones, llamó la atención a los clínicos del siglo XIX e iniciaron su manejo por medios conservadores de tipo rehabilitacional y el uso de férulas; en la primera mitad del presente siglo se iniciaron a utilizar las transposiciones tendinosas para la recuperación de alguna función básica de la mano.

Desde 1963, se han efectuado medidas de tratamiento quirúrgico del plexo braquial, sin embargo la recuperación posterior al manejo se ha considerado mala en la mayoría de los casos y algunos resultados aleatorios.

De diez años a la fecha, la cirugía del plexo braquial ha tomado su auge, con la inclusión de procedimientos microscópicos iniciados por el Dr. H. Millesi en Austria quien reporta en sus casos resultados satisfactorios en su gran mayoría.

El objetivo de este estudio es dar a conocer el resultado de nuestra experiencia en 30 casos tratados durante 4 a-

ños a la fecha, dado la magnitud de pacientes con este tipo de lesión que se concentran en nuestro Servicio y así mismo dirigir el conocimiento de procedimientos de diagnóstico y tratamiento a cirujanos generales, ortopedistas y vasculares quienes de alguna forma tienen contacto con este tipo de lesiones, ya que un diagnóstico oportuno y un tratamiento adecuado mejorará en gran magnitud el pronóstico y la readaptación laboral, familiar y social de los pacientes.

II.- ANATOMIA CLINICA Y FUNCIONAL DEL PLEXO BRAQUIAL FISIOPATOLOGIA DE SUS LESIONES.

El plexo braquial nace de las raices C5, C6, C7, C8, T1; recibiendo en ocasiones aportes de las raices vecinas. Forma un triángulo rectángulo con un cateto junto a la columna cervical y otro horizontal detrás de la clavícula.

Las raices forman los troncos primarios: C5 y C6 forman el tronco primario superior, C7 el tronco medio y C8 y T1 el tronco inferior.

Cada uno se divide en dos ramas, anterior y posterior y de la anastomosis de las mismas nacen tres troncos secundarios: tronco secundario superior que da origen al musculocutáneo y raíz externa del mediano; tronco secundario inferior que da origen al nervio circunflejo y radial.

Las ramas colaterales para el músculo angular, romboides, serrato mayor, supra e infraespinoaso, nervio superior del supraescapular y del pectoral mayor, todas pertenecen a C5 y C6. El nervio del pectoral menor pertenece a C8 y T1 y el nervio del dorsal ancho, redondo mayor y rama inferior del escapular provienen del tronco secundario posterior, (Fig. No. 1).

La lesión del plexo braquial puede dar cuatro tipos de parálisis: superior, media, inferior y total.

1) La superior (tipo Duchenne-Erb), afecta las raices C5 y C6 lo que determina parálisis de abducción, escapula al-

ta, imposibilidad de bascular el omóplato, imposibilidad de flexionar el codo y debilidad de los músculos con doble inervación: triceps, radiales, supinador corto, pronador re do ndo, palmar mayor, extensores y flexores del pulgar; an e s t e s i a en sus metámeras y abolición del reflejo estiloradial.

2) La parálisis media, centrada en C7 al examen arroja los siguientes datos: cuadro de parálisis radial, con la excepción del supinador largo; el triceps, extensores y abductor largo del pulgar, se encuentran parcialmente paralizados ya que también reciben inervación de C6 y C8. Zona anestésica en la metámera correspondiente y abolición del reflejo tricipital.

3) La lesión inferior (Síndrome de Dejerine-Klumpke), afecta C8 y T1 originando: mano en garra remediando el cuadro de parálisis de mediano y cubital; anestesia metamérica y por lesión del ramo comunicante de T1, puede aparecer un síndrome de Claude Bernard Horner.

4) La parálisis total es la monoplejía. Queda una zona sin anestesia en la parte superior del hombro, que corresponde a C4 y en cara interna del brazo inervada por los ramos perforantes intercostales.

El nervio circunflejo: procede en gran parte de C5, inerva redondo menor y deltoides; da el nervio cutáneo del hombro sensitivo. Su parálisis determina pérdida de la abducción del hombro, atrofia del deltoides y anestesia en su terreno cutáneo.

El nervio musculocutáneo: procede de C5 C6 e inerva biceps, coracobraquial y braquial anterior, da inervación sensitiva a mitad externa de codo y antebrazo, abarcando tabaquera anatómica. Su lesión determina parálisis de los músculos inervados pero su función se enmascara con la función de flexión accesoria del supinador largo.

El nervio radial: nace del tronco secundario posterior, en las lesiones muy altas puede asociarse a parálisis del circunflejo: inerva la totalidad del triceps, supinadores largo y corto y los radiales; mas distalmente extensor común, extensor propio del meñique, cubital posterior, anconeo, abductor largo, extensor largo y corto del pulgar y extensor propio del índice. Su territorio sensitivo en brazo, antebrazo y dorso de mano, dedos índice y medio, además del pulgar. Su parálisis puede ser alta o baja, la primera es total con pérdida de la dorsiflexión de la muñeca, de la extensión de la metacarpofalángica, extensión y abducción del pulgar, (nervio extensor supinador).

El nervio mediano: nace por dos raíces externa C6 y C7 e interna C8 y T1; inerva pronador redondo, palmar mayor y menor, flexor común superficial, fascículos del flexor profundo para 2o y 3er dedos, flexor largo del pulgar y pronador cuadrado, en mano inerva abductor certo y oponente, fascículo superficial del flexor corto del pulgar y los dos primeros lumbricales. Su area sensitiva abarca en palma por fuera de la línea central del anular desde muñeca; en el dorso fuera de la línea que pasa por el centro del dedo medio a la línea central del anular excepto el pulgar. Su parálisis alta afecta la eminencia tenar, además la flexión del pulgar

y del índice a nivel interfalángico; en el aspecto sensitivo, anestesia en zona de inervación y sobre todo pérdida de la sensibilidad táctil y discriminativa (esterognosia), es el nervio flexor pronador.

El nervio cubital; nace de la raíz inferior y del tronco secundario inferior (C8 y T1), da ramas motoras para el cubital anterior y haces internos para el flexor profundo de los dedos, rama palmar profunda para los músculos hipotenares, todos los interosseos y 3o y 4o lumbricales, aductor del pulgar y fascículo profundo del flexor corto. Su area sensitiva abarca la parte interna de la linea que divide la mano por la mitad del anular, en el dorso la parte interna limitada a las dos últimas falanges. En la parálisis cubital alta hay pérdida de la lateralidad digital compensada insuficientemente en los dedos índice y meñique por los extensores propios respectivos, pérdida de la estabilidad metacarpofalangica durante la extensión digital por parálisis de sus lumbricales respectivos con todos los interosseos, pérdida de la fuerza de pinza, de la fuerza de prensión de la mano, de la flexión digital simultanea, imposibilidad de adoptar la posición de "intrinsic plus", ausencia de estabilización de los tendones extensores sobre los nudillos, -- (nervio de la musculatura intrinseca).

De acuerdo a los parámetros descritos por el Dr. H. Millesi clasifica cuatro niveles de lesión en el plexo braquial:

NIVEL I : SUPRAGANGLIONAR

NIVEL II: INFRAGANGLIONAR

NIVEL III: LESION DE TRONCOS

NIVEL IV: LESION DE LOS CORDONES (Fig. No. 2)

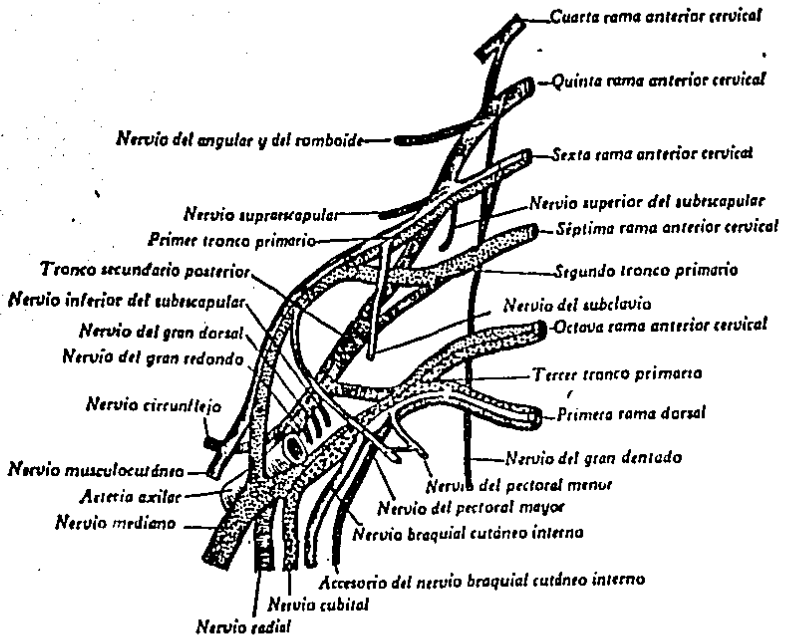


FIG. No. 1.- ESQUEMA DEL PLEXO BRAQUIAL Y ORIGEN DE SUS RAMAS.

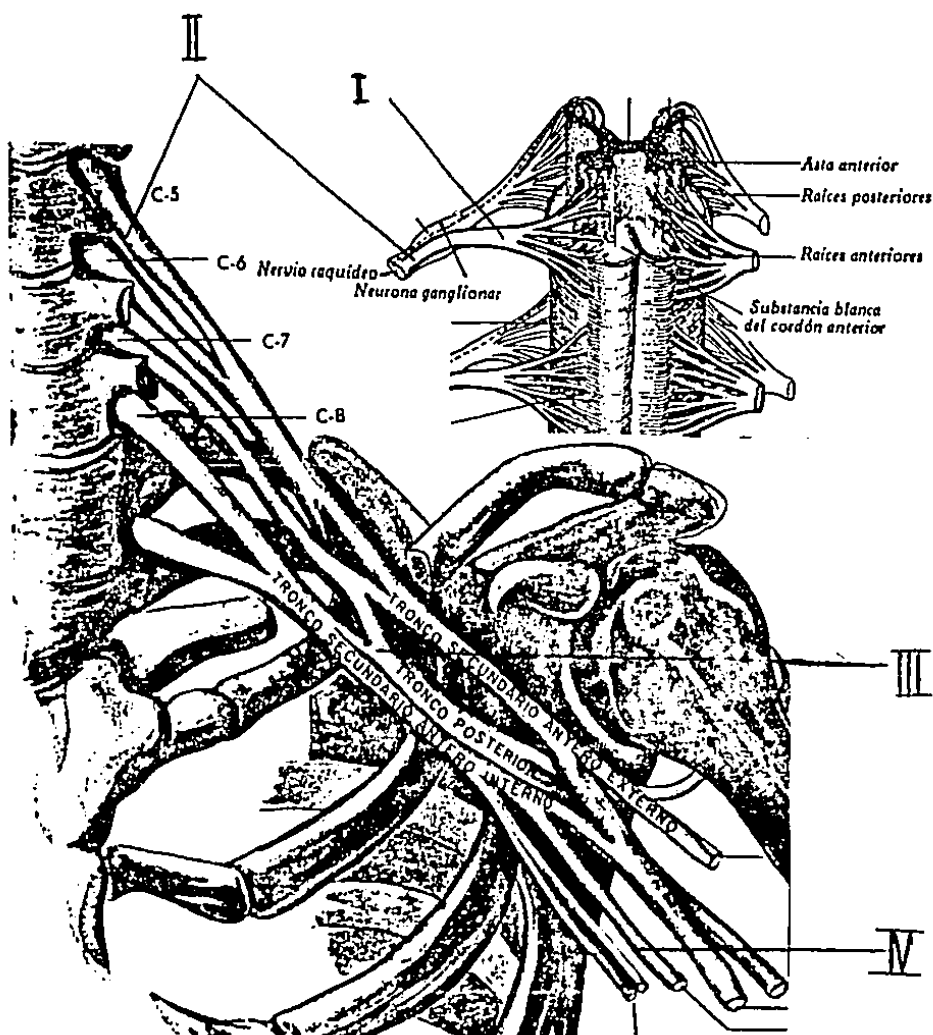


FIG. No. 2.- Niveles de lesión del plexo braquial.
(Millesi)

- Nivel I: Supraganglionar
- Nivel II: Infraganglionar
- Nivel III: Lesión de Troncos
- Nivel IV : Lesión de los Cordones.



ESQUEMA Y DISECCION DEL PLEJO BRAQUIAL

III.- PRUEBAS DE EVALUACION CLINICA DE LAS LESIONES NERVIOSAS.

Seddon en 1943 clasificó las lesiones nerviosas en tres grupos: Neuropraxia, Axonotmesis, Neurotmesis.

La neuropraxia es una interferencia funcional que no se acompaña de degeneración distal del nervio, pero con desmielinización selectiva de las fibras largas. Clínicamente hay parálisis motora total, con alteración de diverso grado de la sensibilidad y de la función simpática. La recuperación es espontánea en días o semanas por lo que todo tratamiento quirúrgico es innecesario y si bien la evolución es variable, el pronóstico permite esperar un restituto ad integrum.

La axonotmesis es la interrupción del axón con degeneración periférica de éste y de la vaina de mielina sin daño evidente a nivel de otras estructuras del nervio. No hay neuroma, la continuidad del nervio está respetada con la consiguiente conservación de las vainas de Schwann. Hay parálisis total motora y sensitiva, con participación de la función simpática y la conducción nerviosa está interrumpida por debajo de la lesión. La atrofia muscular es progresiva y la intervención quirúrgica es innecesaria.

La neurotmesis es la interrupción de todos los elementos del nervio, aunque en ciertos casos no se acompaña de una verdadera solución de continuidad, con formación de neuroma proximal y glioma distal en todos los casos. El neuroma es una masa de tejido conjuntivo y células de Schwann que

se produce tiempo después de la solución de continuidad del nervio, en el neuroma proximal tambien se observan axones regenerados ramificados y entremezclados por lo que constituye una barrera infranqueable. Aqui la parálisis es total sensitiva y motora y se acompaña de trastornos simpáticos, hay interrupción de la conducción nerviosa y atrofia muscular progresiva. Clínicamente es imposible hacer la distinción entre la axonotmesis y neurotmesis en un primer periodo y la intervención quirúrgica es imprescindible en esta última con previo estudio eléctrico del nervio lesionado. (Cuadro No. 1).

NEUROPRAXIA	AXONOTMESIS	NEUROTMSIS
Parálisis motora total	Parálisis motora total	
No hay reacción de degeneración	Reacción de degeneración total	
Conducción nerviosa por debajo de la lesión	No hay conducción nerviosa	
Atrofia muscular lenta	Atrofia muscular progresiva	
	Recuperación Perfecta	Recuperación
Días o semanas	Lenta	variable

CUADRO No. 1

Completando esta clasificación de Seddon, Sunderland definió 5 grados de lesión nerviosa que tienen las siguientes equivalencias: (Cuadro No. 2).

SUNDERLAND	SEDDON
Lesión grado I:	
Continuidad de axones intacta compresión simple	Neuropraxia
Lesión grado II:	
Continuidad de axones interrumpida Tubos endoneurales intactos	Axonotmesis
Lesión grado III:	
Continuidad de axones interrumpida Tubos endoneurales destruidos Perineuro y ordenamiento fascicular destruidos	Axonotmesis
Lesión grado IV:	
Solo el perineuro está intacto Perineuro y ordenamiento fascicular destruidos	Axonotmesis
Lesión grado V:	
Pérdida total de continuidad	Neurotmesis

CUADRO No. 2

El estudio clínico nos dará como primeros datos importantes, los relacionados a las características del agente lesional, así como el dolor irradiado al territorio del nervio lesionado; pérdida de la sensibilidad o tumefacción local.

- 1) En primer término debe efectuarse el estudio de los trags tornos motores mediante un examen muscular, teniendo en

cuenta al efectuarlo, la posibilidad de obtener datos erroneos determinados por anomalias en la inervación o suplencia motora de músculos vecinos, como puede suceder en una inervación doble del oponente o a expensas del nervio Cubital. Rowntree en el año de 1949 completó las observaciones de Highet, Murphy, Kirklin y Finlayson; demostró que la doble inervación se debe a frecuentes anastomosis entre media no y cubital, estas anastomosis fueron descritas por Martin Gruber a nivel de antebrazo y por Richeu y Cannieu a nivel de mano.

Froment y Seddon al referirse específicamente a la semiología de la mano, aconsejan maniobras que hacen contraer separadamente los grupos musculares de idéntica función pero de diferente inervación para identificar la parálisis.

Para una evaluación conjunta de la mano es muy importante la prueba de la "O" o de Del Sol, consiste en que el paciente debe formar una O entre índice y pulgar al tiempo en que se extienden los 3 dedos restantes; la oponencia en esta maniobra está dada por el Mediano, la separación o lateralidad de los dedos por el Cubital y la extensión de muñeca y dedos por el radial.

2) en segundo lugar deben explorarse los trastornos sensitivos, teniendo siempre en cuenta que la zona anestésica prácticamente nunca corresponde al territorio sensitivo normal del nervio, por la suplencia y superposición de los nervios vecinos.

La semiología moderna reconoce dos zonas en cada territorio de inervación: una zona central o autónoma y una periférica donde los trastornos sensitivos post sección nerviosa son

menos categóricos a medida que el examen se aleja de la zona autónoma.

Signo de Tinell:

El signo de Tinell, es la percepción electrizante a la percusión de un nervio que puede ser centrípeto o centrífugo y su traducción clínica es buen signo de regeneración; cuando existe, se desplaza proximal y distalmente a la lesión, si permanece estacionario nos indica que no hay regeneración.

3) determinación de trastornos vasomotores simpáticos.

Tienen diversa manifestación de acuerdo al que se halla lesionado. El mediano tiene un importante contingente de fibras simpáticas contrariamente al radial.

La piel denervada se reconoce comparativamente con la piel normal por su sequedad típica, esta sequedad es la expresión del trastorno simpático. Hay que tener en cuenta que después de la sutura nerviosa exitosa transcurre un lapso superior a un año antes de que se restablezca la acción sudomotora y aparece mucho antes que la función discriminativa.

IV.- ELECTROMIOGRAFIA

La electromiografía, estudia la actividad eléctrica de la unidad motora y la de sus componentes. La unidad motora es una unidad funcional, formada por una célula del asta anterior medular con su cilindroeje y el grupo de fibras musculares que ella inerva. Cuando se produce una contracción muscular voluntaria o refleja, el impulso motor se propaga por el cilindroeje a una velocidad determinada que depende del diámetro de este y del tipo de fibras que lo componen. Al llegar el impulso al grupo de fibras musculares, éstas se contraen casi simultáneamente; cada una de las fibras musculares genera un pequeño potencial de acción eléctrico. Si el electrodo se inserta a la masa muscular se registrará la suma de actividad de las fibras y se registrará un potencial de acción bastante mayor en cuanto a voltaje y duración que el de una fibra aislada al cual se le denomina potencial de unidad motora.

El equipo que se utiliza para los registros electromiográficos, consiste en un electrodo de aguja concéntrico, que se conecta a un sistema de amplificación que no distorsione la señal, a su vez este se conecta a una pantalla osciloscópica y con un altoparlante. Desde el osciloscopio pueden filmarse o fotografiarse los potenciales de acción, o bien se pueden grabar en cinta magnética con el amplificador.

El estudio se complementa con la velocidad de conducción nerviosa motora y sensitiva, siendo más fácil de determinar la motora, sin embargo la sensitiva se altera más precozmente.

Cambios Electromiográficos en el Trauma Nervioso:

En la neurotmesis hay una división anatómica del tronco nervioso, la cual no se puede recuperar sin sutura. El nervio se vuelve inexcitable en pocos días, en el primero y segundo día la velocidad de conducción es normal, aumentada o disminuida; sin embargo la respuesta muscular al estímulo nervioso desaparece en cuatro a seis días. El nervio es inexcitable en la porción proximal, la velocidad de conducción disminuye en un 30 por ciento, hay fibrilaciones entre los catorce a dieciocho días de la lesión. En la sutura del nervio o injerto nervioso integrado la velocidad de conducción se recupera del 60 al 80 por ciento y la recuperación motora puede detectarse antes de que sea evidente clínicamente.

En la axonotmesis, la velocidad de conducción nerviosa en el nervio regenerado puede llegar a tener valores normales; a partir de la tercera semana hay fibrilaciones espontáneas, aunque al tercer día de la lesión el nervio es inexcitable. La recuperación total es breve y llega a ser completa.

En la neuropraxia, la porción distal del nervio y el músculo permanecen excitables y no hay signos de denervación, la estimulación del nervio por encima de la lesión produce una respuesta muscular muy débil que contrasta con la respuesta normal debajo de la misma. La recuperación llega a ser total en algunas semanas o meses.

En las Figs. 3 a 6 se muestran trazos de conducción nerviosa normal y alterada.

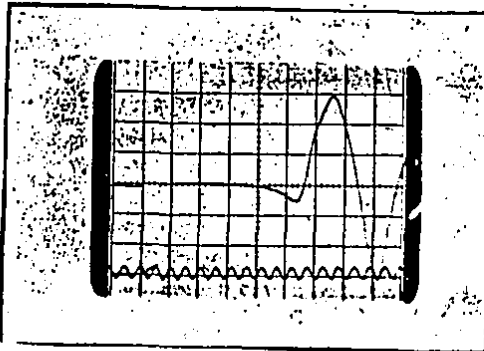


Fig. No. 3
Conducción motora normal

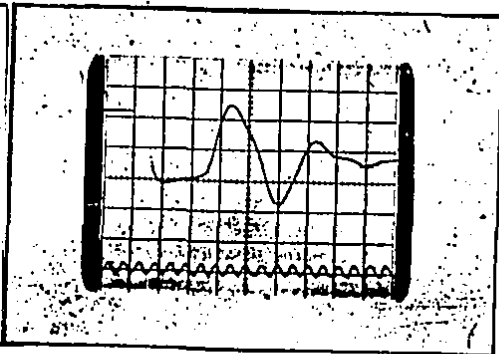


Fig. No. 4
Conducción motora retardada

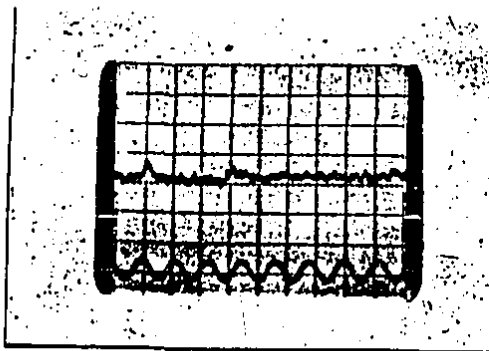


Fig. No. 5
Conducción sensitiva normal

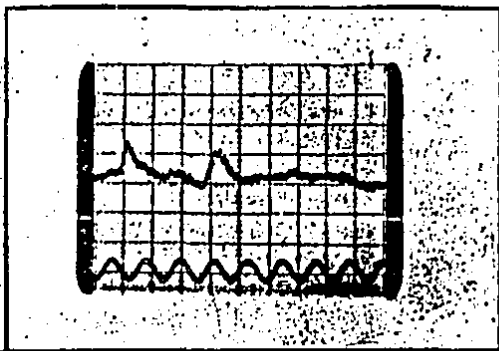


Figura No. 6
Conducción sensitiva alterada por atrapamiento

V.- ANATOMIA PATOLOGICA.

En la sección nerviosa completa, aparecen los siguientes cambios anatomopatológicos:

- a) A nivel neuronal se encuentra edema, desintegración de la sustancia de Nissl; el núcleo se traslada a una posición excéntrica denominándosele a esta etapa "fase de reacción" que dura hasta 20 días que puede concluir con muerte celular o retorno a la normalidad en 4 meses, dejando daño celular de grado variable.
- b) Lesiones transinápticas que afectan neuronas en relación de vecindad con las que poseen daño axonal.
- c) Degeneración postraumática del axón proximal que es directamente proporcional al agente lesivo.
- d) Degeneración walleriana del axón distal que comienza a partir de las 24 horas de la lesión, desapareciendo las neurofibrillas y perdiendo su continuidad la vaina de mielina.

Regeneración nerviosa:

Su interés principal radica en la correlación anatomopatológica y el momento elegido para la reparación nerviosa.

Al efectuarse la reparación quirúrgica, el crecimiento distal del axoplasma se verifica a razón de 1 a 2 mm. por día, pero al arribar los axones al cabo distal, se ejerce la denominada "competición axonal", o sea la competencia por los tubos endoneurales deshabitados.

Las posibilidades son:

Exito

Sumersión en el conectivo

Elección errónea del tubo endoneural.

Las vainas de mielina, aparecen en el axón en regeneración alrededor de los siete días y continua la aposición de capas hasta durante un año. Para completar el éxito del proceso regenerativo se necesita la formación de una nueva placa motora o la llegada de la fibra nerviosa a un adecuado receptor sensorial.

A nivel radicular Sunderland y Bardley establecen la menor estabilidad de las raíces respecto a los nervios periféricos dado su menor contenido de colágena.

El proceso regenerativo es de avance mas significativo en las fibras motoras que en las sensitivas, hecho establecido por Sunderland en 1977 respecto a nervios periféricos.

VI.- RADIOLOGIA.

En las lesiones del plexo braquial es importante contar con estudios radiológicos adecuados.

Se deben de tomar placas simples en AP, lateral, oblicuas de recha e izquierda de la columna cervical; transtorácica y AP de hombro, además de tórax óseo, de acuerdo al nivel de lesión que clínicamente se ha detectado.

Una fractura a nivel de la primera costilla nos proporciona un signo de lesión a nivel de C8 y T1 y se confirma por un síndrome de Horner. Las fracturas del proceso transversal habla en favor de lesiones muy proximales. En fracturas altas del húmero, de la escápula o clavícula, además de una luxación glenohumeral, pueden originar lesión de nervios periféricos, desde el nervio supraescapular, axilar, circunflejo, hasta mediano, cubital y radial.

La mielografía cervical, es un estudio de valor importante en lesiones severas por tracción del plexo braquial, en donde se producen avulsiones de raíces nerviosas y se manifiestan con la presencia de meningoceles traumáticos al estudio mielográfico que indican escape de líquido del conducto vertebral; sin embargo si el estudio se efectúa en los primeros días después del trauma, éste no es concluyente ya que pueden existir laceraciones dures o epineurales de la vaina que sanan rápidamente, por lo que se aconseja efectuarlo después de la cuarta semana.

VII.- CIRUGIA DE NERVIOS PERIFERICOS.

Hace poco mas de 15 años que comenzaron a emplearse las técnicas microquirurgicas en la reparación de nervios periféricos. Este procedimiento debe ser bien conocido y reglado para establecer una verdadera superioridad de resultados sobre las reparaciones macroscópicas.

Importa señalar que en la reparación nerviosa no todo depende del cirujano y de las técnicas quirurgicas empleadas. En 1950 Sunderland ya hablaba de la competición axonal, haciendo referencia a las múltiples opciones que enfrentan los axones en su búsqueda de los tubos endoneurales deshabitados - del segmento distal una vez efectuada la reparación nerviosa.

En toda lesión traumática del sistema nervioso periférico importa señalar:

- 1) Cambios histopatológicos a nivel proximal de la lesión:
 - a) La intensidad de la cromatolisis, en ocasiones con posibilidad de recuperación y en otras no.
 - b) Las denominadas lesiones transinápticas que afectan neuronas en relación de vecindad con las que posee el daño axonal.
 - c) La intensidad de cambios degenerativos a nivel del axón proximal.

Las eventualidades así enumeradas dependen directamente de la calidad e intensidad del agente traumático constituyendo factores ajenos a nuestra capacidad de previsión.

- 2) Gravedad de la lesión ocasionada al aporte circulatorio

que recibe el nervio lesionado a travez de su mesoneuro y plexos endoneurales.

3) Oportunidad de la reparación quirurgica; ya que las mejores expectativas se centran en la sutura primaria o aquella efectuada dentro de los primeros 30 dias, tiempo en que la síntesis proteica por parte de la neurona es máxima y las alteraciones anatómicas son mínimas.

Tiempo después, las posibilidades de éxito disminuyen al alterarse las condiciones del cabo distal del nervio, disminución del diámetro de los tubos endoneurales la cual continua progresando, hasta llegar en algunos años a una reducción del 90 por ciento.

4) El éxito en la reparación nerviosa, tambien debe de concretarse en la regeneración de la placa motora, o la llegada del axón en crecimiento a un adecuado receptor sensorial.

MICROCIRUGIA DEL PLEXO BRAQUIAL.

Las técnicas microquirurgicas, exigen movimientos de precisión a nivel de la pinza-índice-pulgar, con completo apoyo de los bordes cubitales de antebrazos y manos del cirujano y ayudantes.

Técnica operatoria:

1)Tiempo macroscópico: Abordaje amplio que permita la correcta identificación del nervio por encima y por debajo de la lesión, liberación de los cabos nerviosos, tratando de realizar una disección con trauma mínimo.

2) Tiempo microscópico: Empleo del microscopio quirúrgico, envuelto en funda estéril, para su manejo durante el acto operatorio.

Instrumental:

Forceps curvo y recto

Tijera de Wescott

Microtijeras de disección

Hojas de afeitar

Portaguñas de Castroviejo

Background plástico

Coagulador bipolar.

Una vez realizada la correcta disección de los extremos nerviosos y guiádonos en el cabo proximal por la aparición del signo del prepucio descrito por Seddon y en el cabo distal por el aspecto de la estructura nerviosa típica, desprovista de tejido cicatrizal, se efectúa con sumo cuidado la remoción de 5 mm de epineuro.

La limpieza de los extremos nerviosos se efectúa con cuatro posibilidades instrumentales: hoja de afeitar, tijera de disección, tijera de bordes dentados de Millesi o bisturí de diamante de Terzis. La remoción de epineuro, se efectúa con microtijeras de disección o con tijera de Wescott. La disección de grupos fasciculares, debe efectuarse con sumo cuidado, tratando de conservar intacta su estructura para identificarlos correctamente de acuerdo a su orientación, por lo que es necesario identificar los vasa nervorum; en las neurrorrafias secundarias, el cabo distal llega a tener un diámetro menor de un 30 a 40% que el proximal.

Como material de sutura se usa como norma nylon monofilamento diez ceros, muy poco lesivo a su paso a través de los te-

jididos y con mínimas reacciones tisulares.

En ocasiones es útil la colocación de los puntos de sutura perineurales, con dos puntos de tracción a una distancia de 2 cms., con el propósito de relajar la tensión durante la sutura, evitando el uso continuo del forceps los cuales se retiran una vez completada la sutura perineural.

El empleo del electroestimulador es útil en caso de lesiones recientes, con el propósito de identificar y preservar la continuidad de elementos indemnes. La hemostasia es parte clave en este tipo de intervenciones, ya que esta cirugía no admite hematomas extra o intraneurales, por lo que debe emplearse en forma sistemática el coagulador bipolar.

Una vez efectuada la exploración e identificación de la lesión, pueden llevarse a cabo los siguientes procedimientos quirúrgicos:

Neurolisis:

Término utilizado para referencia del acto quirúrgico que consiste en la liberación de un nervio periférico.

Lundborg y Cols. han establecido que el sistema vascular de un nervio, está integrado por 2 elementos: a) un sistema extrínseco formado por vasos que llegan al nervio a través del mesoneuro, y luego corren por su superficie en forma flexuosa, b) un sistema intrínseco compuesto por plexos epineurales, perineurales y endoneurales, vinculados entre sí por múltiples anastomosis, concluyendo que no hay una dirección uniforme del flujo y que puede cambiar espontáneamente de acuerdo a las condiciones vasculares. Los vasa. neurorum son

inervados por fibras simpáticas, por lo que a la estimulación se produce marcada constricción.

La liberación del nervio, parece afectar al sistema hemático del mismo e interferir en el crecimiento de la fibra nerviosa en aquellos casos que requieran una liberación extensa.

Kline, Hackett, David y Meyers estudiaron los aspectos de la liberación sobre la regeneración, encontrando que el sistema vascular intrínscico es capaz de proporcionar buen aporte vascular al nervio en segmentos de buena longitud liberados y separados del sistema extrínscico.

Sin embargo los estudios de Smith y Cols., demuestran que por el contrario el excesivo estiramiento del nervio afecta el sistema vascular intrínscico, que al 8% de elongación aparecen signos deficitarios en la microcirculación del nervio, llegando a cesar por completo al 15% de elongación. Edgerton observó que el nervio cubital sangraba luego de liberar 15 cm.

Lo mas recomendable es efectuar la neurolisis cuidadosa y no desvascularizar al nervio en un trayecto mayor de 10 cm.

Neurorrafia:

Este término se refiere al acto quirúrgico de efectuar la sutura primaria de un nervio.

En 1965 Sunderland señaló que el éxito de la reparación quirúrgica se centra en el hecho de que no escapen fascículos a la sutura, los que al sumergirse en el tejido conectivo vecino tengan un crecimiento desordenado, responsable de la formación de neuomas.

Las técnicas de reparación deben pretender:

- 1) No ocasionar aumento del daño al segmento nervioso proximal por trauma excesivo o elongación.
- 2) No privar al nervio del aporte vascular brindado por el mesoneuro en una extensión superior a 15 cms., en caso contrario el nervio se comportará como injerto, sirviendo únicamente de guía en el crecimiento del axoplasma hacia la porción distal.
- 3) Brindar un lecho adecuado a la neurorrafia, realizando una correcta toilette en las anastomosis primarias y haciendo excisión de tejido cicatrizal en las secundarias.
- 4) Realizar suturas que reconstruyan sin tensión con el propósito de evitar que la tracción determine posteriores microhemorragias y consecutiva formación de tejido cicatrizal que dificulte el paso axonal.
- 5) Explorar cuidadosamente, realizando la remoción de toda porción de epineuro que pudiera interponerse al efectuar la reparación.

La orientación fascicular se ve extraordinariamente facilitada si la reacción tisular es practicamente nula, al emplear adecuados materiales de sutura, la hemostasia rigurosa es uno de los pilares fundamentales en el éxito de la cirugía.

Injerto nervioso:

A partir del siglo XIX, comenzaron los intentos serios para solucionar el problema de las pérdidas de sustancia entre dos cabos nerviosos a reparar. En 1888 Schüller recomienda el estiramiento manual suave del nervio y la compensación del defecto mediante posiciones articulares y en 1922 Stockey advierte las desventajas del estiramiento neural desmedido.

En la actualidad se valora el empleo del injerto nervioso de acuerdo a los siguientes criterios:

- a) Los mejores resultados son obtenidos con sutura sin tensión
- b) Los resultados obtenidos cuando la tensión es discreta son comparables con los que aporta una neurorrafia directa.
- c) Los resultados de la neurorrafia bajo tensión intensa son desalentadores.

Injerto nervioso interfascicular. Técnica de Millesi:

Esta técnica se emplea para reparar extensas pérdidas de sustancia nerviosa o para los casos que requieren de una tensión adecuada.

En la elección del nervio donador, generalmente se prefiere el safeno externo que se extrae a través de cuatro incisiones escalonadas de hueco popliteo a tobillo, su extracción debe hacerse cuidadosa con tracciones suaves y así se obtiene un segmento hasta de 40 cm.

Obtenido el injerto, se preparan ambos cabos identificando grupos fasciculares en la zona receptora, se reseca el neuroma proximal y el glioma distal removiendo el epineuro unos 3 mm. En el injerto se respeta el epineuro ya que por factores circulatorios puede haber proliferación de tejido fibroso.

La neurorrafia interfascicular se realiza con nylon monofilamento de 10 ceros uno o dos puntos; el resto lo hace precozmente la fibrina del tejido en reparación.

El concepto actual de Millesi, es que una brecha de 5 cms. de largo no admite discusión ya que el injerto de nervio tiene mejor pronóstico sobre la neurorrafia. En brechas menores pue-

de discutirse la indicación.

La desición correcta puede tomarse en cada caso en particular, pues puede llevarse a cabo una sutura desprovista de tensión, sin desvascularizar extensamente al nervio, colocar las articulaciones vecinas en actitudes aceptables y puede realizarse neurorrafia aun en brechas mayores.

VIII.- REHABILITACION.

En las lesiones de plexo braquial, la rehabilitación física tiene una primordial importancia, ya que su papel es adaptar las partes lesionadas e incapacitadas, para que puedan prestar alguna utilidad en el desempeño de la vida diaria, frecuentemente como auxiliar de la extremidad sana. Dicha adaptación se lleva a cabo, cuando se mejoran las rigideces articulares, se incrementa la fuerza de los músculos intrínsecos y extrínsecos, mejorando su coordinación motora y su función sensitiva de acuerdo a los cordones nerviosos lesionados.

La rehabilitación desde el punto de vista práctico, tiene 3 propósitos fundamentales:

- 1) Evitar la incapacidad física
- 2) Disminuir la invalidez lo mas posible
- 3) Adiestrar al sujeto que sufre de un impedimento físico residual para que viva y trabaje dentro de la limitación de sus incapacidades, pero al máximo de sus capacidades.

La terapia física puede ser por los siguientes medios :
Termoterapia, crioterapia, electroterapia, masaje, movilización articular y terapia ocupacional.

En los pacientes con lesión nerviosa alta, de los cuales nos ocupa este estudio, los objetivos generales de rehabilitación de la mano son los siguientes:

- 1) Prevención y corrección de deformidades
- 2) Prevención de la atrofia muscular y fortalecimiento de los músculos.

- 3) Entrenamiento funcional de la extremidad lesionada.
- 4) Manejo prequirúrgico y postquirúrgico
- 5) Adaptación psicosocial y entrenamiento vocacional.

Es de vital importancia tener en cuenta los métodos utilizados para la prevención de la atrofia y fortalecimiento muscular y sensitiva; para este propósito son los siguientes:

- a) Estimulación eléctrica neuromuscular y sensitiva.
- b) Reducción muscular.
- c) Ejercicios de resistencia progresiva.

Como procedimientos utilizados para corrección de secuelas, las medidas rehabilitacionales son las siguientes:

- a) alineamiento de segmentos.
- b) Movilización articular.
- c) Corrección de desequilibrios musculares.
- d) Uso de ortesis correctivas.

IX.- MATERIAL Y METODOS.

En el presente estudio prospectivo, se incluyen 30 pacientes con diferentes tipos de lesión del plexo braquial, que acudieron al Servicio de Cirugía Plástica y Reconstructiva del C.H. "20 de Noviembre" del Instituto de Seguridad y Servicios Sociales de los Trabajadores del Estado; los cuales fueron tratados en la especialidad de Cirugía de Mano del Servicio durante 3 años (1979-1982).

De estos pacientes, 24 casos correspondieron al sexo masculino y 6 al femenino. En 14 el lado afectado fué el derecho y en 16 el izquierdo. La edad varió de 7 a 52 años con un promedio de 25.5 años.

A excepción de un solo caso que ingresó por el Servicio de Urgencias del Hospital, la gran mayoría fueron referidos de clínicas de adscripción de provincia y de otros centros de atención de urgencia de la Ciudad de México, por lo que varió el tiempo de evolución del inicio del accidente a la instalación del tratamiento de 24 horas a 10 años; los pacientes fueron referidos por impotencia funcional del miembro afectado, trastornos de la sensibilidad, raros casos con síndrome doloroso del miembro o causalgia de larga evolución. En 2 casos la patología se detectó como hallazgo adicional en pacientes con otro tipo de lesiones a su ingreso hospitalario.

Tipo de accidente:

En 12 casos, fueron lesiones severas por accidente de tránsito-

to con trauma directo a nivel cervical y de hombro, machacamiento y lesiones por tracción, incluyéndose tambien en este grupo un caso de avulsión por tracción de un molino de nixtamal; 8 pacientes presentaron herida por proyectil de arma de fuego en hombro y axila; 4 recibieron herida por instrumento punzocortante; 2 por compresión extrínseca por fractura luxación de hombro y se incluyen 4 pacientes con parálisis obstétrica de Erb, (cuadro No. 3).

MEC. DE LESION	No. CASOS	PORCENTAJE
Accidente de tránsito machacamiento y tracción	12	40.0
Herida por arma de fuego	8	27.0
Herida punzocortante	4	13.5
Fractura luxación de hombro	2	6.0
Parálisis de Erb	4	13.5
TOTAL	30	100.0

CUADRO No. 3

Nivel de lesión:

De acuerdo a la clasificación de Millesi, el nivel de la lesión se encontró localizada como sigue:

En 2 pacientes la lesión fué preganglionar, ambos con accidentes graves de tránsito; en 5 la lesión fué infraganglionar, tambien relacionados con traumatismos graves: 12 casos con lesión de troncos, donde se encontraron machacamiento con lesiones oseas y parálisis obstétrica; en los 11 pacientes restantes la lesión fué a nivel de cordones

relacionadas con heridas por arma de fuego o instrumento punzocortante o compresión extrínseca por fractura luxación de hombro, (cuadro No. 4).

NIVEL	No. CASOS	PORCENTAJE
I	2	6.0
II	5	17.0
III	12	40.0
IV	11	37.0
TOTAL	30	100.0

CUADRO No. 4

Hallazgos clínicos:

En los casos de accidente de tránsito, lesiones por tracción, machacamiento, se presentaron invariablemente otros cuadros clínicos agregados a la lesión, como pérdida transitoria del estado de alerta, estado de shock y en un paciente paraplejia de miembros inferiores, cuadro del que se recupera actualmente.

Se efectuó examen neurológico completo en cada caso y comparativo con el lado sano y en caso de lesiones cervicales en 2 se encontró síndrome de Horner; se encontró en otros flacidez de los músculos posteriores del cuello, romboides y serrato mayor a causa de la parálisis por avulsión de raíces. Se efectuaron pruebas de potencia muscular y sensitiva en todo el miembro lesionado.

Estudios auxiliares:

Se tomaron estudios radiológicos del cuello, hombro y tórax, para investigar el nivel posible de la lesión y en el estudio mielográfico, fué posible observar imágenes saculares de meningoceles traumáticos en pacientes con lesión alta.

Se efectuaron además estudios electromiográficos de actividad motora y conducción sensitiva, los cuales fueron congruentes a la correlación clínica y en la mayoría de los casos fué posible efectuar estudios de control.

Tratamiento.

El tratamiento llevado a cabo en este grupo de pacientes fué quirúrgico y conservador.

El tratamiento conservador, se efectuó en 14 pacientes los cuales acudieron tardíamente al Servicio con lesiones de más de un año de evolución, incluyendo casos hasta de diez años entre los cuales se encontraron los casos de parálisis de Erb. Estos pacientes presentaron cambios neurológicos y musculares catalogados como no recuperables en el territorio lesionado; sin embargo se efectuaron intervenciones para mejorar la función del miembro involucrado, realizándose transposiciones tendinosas para los siguientes efectos: a nivel de hombro músculo trapecio a deltoides, para obtener elevación y abducción; tendón de cubital anterior a extensores de muñeca y dedos en lesión predominante de nervio radial; para la musculatura intrínseca de la mano con flexor superficial del 4o dedo o en lesiones de mediano o mixtas con cubital, se efectuó oponencia con flexor superficial del 4o dedo o

extensor común del 5o dedo, lográndose en la mayoría de los pacientes resultados satisfactorios, (cuadro No. 5).

TRANSPOSICIONES	No. CASOS	PORCENTAJE
Trapezio a deltoides	3	21.0
Flexor Sup. IV P/Int.	1	7.3
Oponencia	5	35.8
C. Ant. P/ Extensión	3	21.0
+ Amputaciones	2	14.3
TOTAL	14	100.0

CUADRO No. 5

+ En dos casos hubo la necesidad de practicar amputación por tratarse de pacientes con monoplejía irreversible, - síndrome doloroso crónico y gran limitación para sus actividades; ambos fueron rehabilitados con prótesis mioeléctrica.

Tratamiento quirúrgico.

El tratamiento quirúrgico, se efectuó en 16 casos con una evolución previa de la lesión al tratamiento de 6 semanas a 2 años y que presentaron lesión a diferentes niveles. De acuerdo al nivel de lesión se efectuaron los siguientes procedimientos quirúrgicos:

Abordaje quirurgico:

A excepción de un paciente a quien se le efectuó laminectomía, con abordaje posterior en cuello; se efectuó invariablemente la técnica de Millesi, que de acuerdo al tipo de lesión abarcó desde cuello hasta brazo; en las lesiones supraclaviculares (nivel I a III de Millesi), se efectuó osteotomía de clavícula a nivel de su tercio medio, la disección del plexo braquial fué de acuerdo a la técnica mencionada. En el cuadro No. 6 se enumeran los procedimientos quirurgicos realizados.

INTERV. QUIRURGICA	No. CASOS	PORCENTAJE
Laminectomía	1	6.25
Transp. de raíces de P. cervical a C,V-VI-VII	1	6.25
Neurolisis	8	50.0
Neurorrafia	3	18.75
Injerto nervioso	3	18.75
TOTAL	16	100.0

CUADRO No. 6

En la mayoría de los casos de neurorrafia primaria e injerto nervioso, se efectuó neurolisis a troncos o cordones vecinos por existir fibroadherencias ocasionadas por el trauma; en el paciente intervenido a nivel cervical, se le efectuó además neurorrafia de mediano a nivel de brazo por encontrarse a la exploración sección a ese nivel.

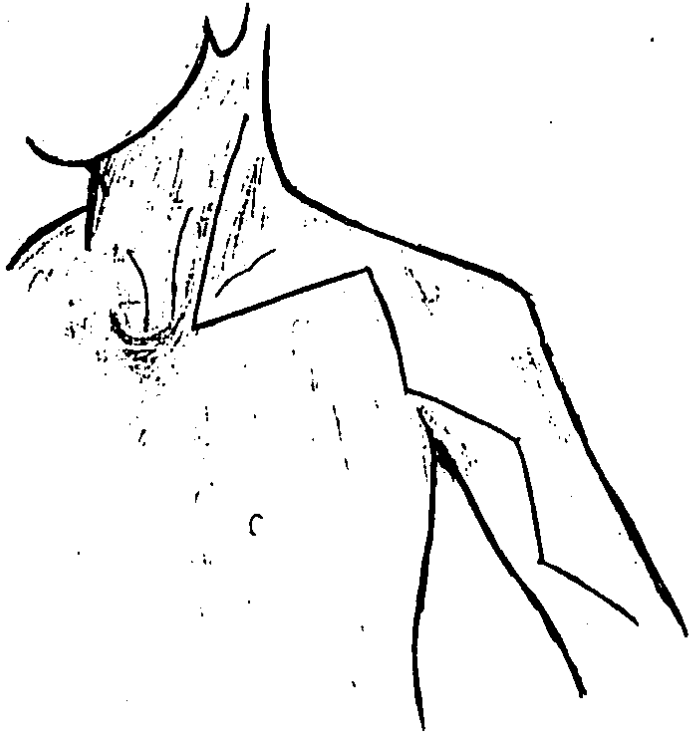


Fig. No. 7.- Abordaje quirurgico de plexo braquial (Millesi).

La técnica quirúrgica empleada en nervios fué de acuerdo a los criterios establecidos para cirugía nerviosa periférica en la bibliografía previamente revisada.

El injerto nervioso fué obtenido de los nervios safenos, realizándose para ello la técnica descrita por Millesi y una vez obtenidos se colocaron fragmentos de 2 a 6 cm. divididos en 2 a 4 de acuerdo al diámetro del nervio receptor. El tiempo quirúrgico varió de 2 a 6 horas con un promedio de 4 de acuerdo a la magnitud y procedimientos utilizados en la intervención.

Complicaciones:

En dos casos se presentaron laceraciones arteriales, uno a nivel humeral y otro a nivel axilar; en dos mas laceraciones venosas en subclavia y otra en la satélite de la humeral; en todos los casos el problema se solucionó de inmediato por medio de sutura de las mismas. En ningún caso hubo sangrado postoperatorio.

Terminado el acto quirúrgico, se revisó cuidadosamente la hemostasia, se colocaron drenes tipo penrose los cuales se retiraron a las 48 horas; en el transoperatorio se instaló dexametasona local y se colocó cateter para su aplicación postoperatoria hasta 3 días posteriores a la intervención, con el objeto de evitar edema y adherencias de los nervios intervenidos.

En todos los casos en el postoperatorio se colocó el miembro intervenido en posición de relajación para plexo bra-

quial, que consiste en elevación del miembro y el dorso de la mano apoyado en la región frontal opuesta. Ningún caso se complicó con infección.

Una vez cicatrizada la herida quirúrgica, los pacientes se integraron al tratamiento rehabilitacional de inmediato, el cual fué llevado a cabo en la Clínica de Mano del Servicio de Medicina Física y Rehabilitación del Hospital.

X.- RESULTADOS.

La evaluación de los resultados obtenidos a 4 años por tratamiento conservador, se encuentran enumerados en el cuadro No. 7, los cuales no pueden ser comparados con los obtenidos en pacientes sometidos a tratamiento quirúrgico inicial, ya que las medidas llevadas a cabo fueron para la recuperación de alguna función parcial o básica del miembro lesionado.

INTERVENCIÓN	CASOS	RESULTADOS		
		Buenos	Regulares	Malos
Transp. trapecio deltoides	3	1	1	1
Transp. para M. intrínseca	1	1		
Transp. P/Ext. muñeca y mano	3	2	1	0
Oponencia	5	3	1	1
Amputación	2	2	(prótesis mioeléctrica)	
TOTAL	14	9	3	2
PORCENTAJE	100.0	64.3	21.4	14.3

CUADRO No. 7

En los pacientes intervenidos quirúrgicamente, se obtuvieron los siguientes resultados: (cuadro No. 8).

INTERVENCION	CASOS	RESULTADOS		
		Buenos	Regulares	Malos
Laminectomía (caso 1)	1			1
Transp. N. Cerv. (caso 2)	1		1 (En Trat. Rehabilit.)	
Neurolisis (casos 3 al 10)	8	5	2	1
Neurorrafia (casos 11 al 13)	3	2	1	
Injerto nervioso (casos 14 al 16)	3	1	2 (Postop. reciente)	
TOTAL	16	8	6	2
PORCENTAJE	100.0	50.0	37.5	12.5

CUADRO No. 8

En el siguiente cuadro, se especifica el grado de función recuperada en base a la clasificación de resultados:

Buenos: recuperación motora y sensitiva total o con limitación mínima a función básica de mano.

Regulares: recuperación parcial motora básica y sensibilidad protectora.

Malos: sin recuperación.

CUADRO No. 9

CASO	FUNCION MOTORA	SENSIBILIDAD
1	Monoplejia total	Ausente
2	Elevación del hombro y brazo por acción de biceps y triceps movimientos pasivos de muñeca y mano	Sensibilidad protectora en antebrazo
3	Recuperación de Movs. de mano muñeca y codo normal	Recuperada
4	Recuperación total	Recup. total
5	Prensión completa, limitación a la oponencia	Recuperada
6	Biceps +++, triceps +++, discreta limitación de flexores	Recuperada
7	Flexión de MP e IFP prensión completa, limitación oponencia	Recuperada
8	Parálisis radial alta	Protectora
9	Pronosupinación, atrofia de intrínsecos, inicia prensión	Protectora
10	Sin recuperación (no cooperó al tratamiento)	
11	Recuperó flexión y extensión de muñeca, limitación oponencia	Protectora
12	Biceps y triceps +++, inicia Op. Recup. parcial de Int. y flexores	protectora
13	Limitación moderada en MP e IFP pulgar sin aducción ni oponencia	protectora
14	Biceps +++, triceps +++, ligeros Movs. Int. y flexores, limit. a oponencia y flexión codo	Protectora
15		Parestesias brazo a mano
15		par=stesias antebrazo a man

XI.- DISCUSION.

Con la experiencia con que se cuenta hasta el momento en cuanto a manejo de lesiones de plexo braquial, se confirma que este tipo de lesiones cursan con mejor pronóstico cuando se efectúan procedimientos quirúrgicos adecuados, siendo el tiempo óptimo del procedimiento entre las 4 y 12 semanas posteriores a la lesión, ya que inicialmente la existencia del edema postraumático impide el manejo adecuado de las estructuras nerviosas y tardíamente se presentan procesos fibroadherenciales y retracción de los cabos nerviosos que en caso de poder efectuar neurorrafia directa se tendría que recurrir al injerto nervioso del cual se encuentra ya establecido el proceso de su integración. Durante el tiempo en que se decide la conducta quirúrgica, el paciente debe ser sometido a repetidos exámenes clínicos y estudios electromiográficos para decidir la conducta.

La selección de pacientes para la intervención se facilita utilizando los siguientes criterios:

- 1) trauma grave donde usualmente resultan lesiones que no se recuperarán espontáneamente y su recuperación será insatisfactoria.
- 2) lesiones altas supraganglionares, con avulsión de raíces posibles de reparar.
- 3) Lesiones asociadas del esqueleto a nivel cervical, torácico o del hombro.
- 4) Lesiones sin signos de recuperación en la extremidad paralizada, sin retorno de sensibilidad en áreas afecta-

dás..

- 5) Un signo de Tinnel presente entre los 20-30 días después de la lesión, es de buen pronóstico para efectuarse la intervención
- 6) Las exploraciones posteriores están indicadas en casos de síndromes dolorosos especialmente en pacientes jóvenes.

Sin embargo hay un sinnúmero de evidencias en cuanto al tratamiento quirúrgico del plexo braquial tenga un valor limitado de buenos resultados, pero también hay pocos reportes entusiastas: en las series de pacientes reportados existen casos de recuperación espontánea, pero también hay casos de recuperación inmediata después de la cirugía, en pacientes quienes previamente a la intervención demostraron deterioro nervioso clínico y electromiográfico, por lo que el tratamiento quirúrgico debe ser bien indicado.

XII.- CONCLUSIONES.

De acuerdo a la estadística obtenida en nuestros pacientes quirúrgicos con 50% de buenos resultados, 37.5% de resultados regulares y 12.5% de malos resultados, hasta el momento las conclusiones de este trabajo pueden resumirse a lo siguiente:

- 1) Mejor conocimiento del nivel de la lesión y su extensión en casos severos.
- 2) Posibilidad de dos niveles de lesión y la presencia de procesos fibroadherenciales a troncos y cordones vecinos.
- 3) Resultados satisfactorios con una neurectomía adecuada y cuidadosa.
- 4) Buenos resultados efectuando neurectomía primaria.
- 5) La posibilidad de buenos resultados con la reparación efectuada por injerto nervioso obtenido del safeno externo.
- 6) Particularmente, se pueden obtener buenos resultados con la reparación efectuada en lesiones parciales, combinando la reparación del plexo con transferencias musculotendinosas posteriores.
- 7) La importancia del tratamiento rehabilitacional oportuno, adecuado y bien dirigido.
- 8) Algunas reparaciones en caso de avulsión de raíces en niños con trauma obstétrico podrán efectuarse y hay alguna esperanza de progresos en el futuro de este tipo de cirugía.

XIII.- BIBLIOGRAFIA.

- 1.- Bufalini and Pescatori: Posterior cervical electromiography in the diagnosis and prognosis of brachial injuries; The journal of bone and joint surgery, Vol. 51-B; 627, 1969.
- 2.- Bonney G: Prognosis in traction of the brachial plexus. The journal of bone and joint surgery, Vol 41-B; 1959.
- 3.- Charles and Trowth: Brachial plexus neuropathy, American journal diseases children, Vol. 134:299,1980.
- 4.- De Paoli José Miguel: Microcirugia vascular, compendio MSD:51,1979.
- 5.- Gómez Correa Luis: Cirugia de la mano, Editorial Diana:60,1977.
- 6.- Jamieson and Hughes: The role od surgery in the management of closed injures to the brachial plexus: Clin. Orthop. Rel. Res. No. 147:210, 1980.
- 7.- Jones S.J.: Investigations of brachial plexus lesions by peripheral and spinal somatosensory evoked potentials. Journal Neurol. Neurosurg. Psych. 42:107, 1979.
- 8.- Mac Manus: Brachial plexus lesions complicating anterior fracture-dislocation of the shoulder joint. Injury, 8: 63-66, 1980.
- 9.- Mark Hoffer-Wickenden: Brachial plexus birth palsies. The journal of bone and joint Surg. Vol 60-A:691, 1978.
- 10.- Millesi H. Meissl and Berger: The interfascicular nerve grafting of the median and ulnar nerves. The journal of bone and joint Surg. Vol 54-A:727, 1972.
- 11.- Millesi H. Dieter, Gramcko, Jürgen Geldmacher: Indication, technique and results of nerve grafting. Handchirurgie, May:3, 1977.

- 12.- Millesi H.: Surgical management of brachial plexus injuries. Journal Hand Surg. 2:367, 1977.
- 13.- Narakas A. : Surgical treatment of traction injuries of the brachial plexus. Clin. Orthop. Rel. Res. No 133:71, 1978.
- 14.- Nelson, Jolly and Thomas: Brachial plexus injuries with chest wounds. The journal of trauma, 8:268, 1968.
- 15.- P.M. Yeoman: Cervical myelography in traction injuries of the brachial plexus. The journal of bone and joint Surg. 50-B:253, 1968.
- 16.- Quiroz Gutierrez Fernando: Anatomia Humana. Edit. Porrúa:439, 1971.
- 17.- Ralph Lusskin, Campbell and Thompson: Post traumatic lesions of the brachial plexus. The journal of bone and joint Surg. 55-A:1159, 1973.
- 18.- R.D. Leffert, Seddon: Infraclavicular plexus injuries; The journal of bone and joint Surg. 47-B:9, 1965.
- 19.- Rorabeck: The management of the flail upper extremity in brachial plexus injuries. The journal of trauma 20: 491, 1980.
- 20.- Rorabeck, Harris: Factors affecting the prognosis of brachial plexus injuries. The journal of bone and joint Surg. 63-B: 404, 1981.