

60

2 Ej.



**UNIVERSIDAD NACIONAL AUTONOMA DE MEXICO**  
**Facultad de Medicina Veterinaria y Zootecnia**

**ESTERILIZACION EN EL PERRO POR APLICACION  
DE METHYL CYANOACRILATO EN LA COLA DEL  
EPIDIDIMO**

**T E S I S**  
**QUE PARA OBTENER EL TITULO DE**  
**MEDICO VETERINARIO ZOOTECNISTA**  
**P R E S E N T A :**

**MARIA DEL ROSARIO ESPERANZA GALVAN PEREZ**

**Asesores: M.V.V. Rosa Ma. Páramo Ramírez**  
**M.V.Z. Javier Valencia Méndez**



**México, D. F.**

**1987**



Universidad Nacional  
Autónoma de México



## **UNAM – Dirección General de Bibliotecas Tesis Digitales Restricciones de uso**

### **DERECHOS RESERVADOS © PROHIBIDA SU REPRODUCCIÓN TOTAL O PARCIAL**

Todo el material contenido en esta tesis está protegido por la Ley Federal del Derecho de Autor (LFDA) de los Estados Unidos Mexicanos (México).

El uso de imágenes, fragmentos de videos, y demás material que sea objeto de protección de los derechos de autor, será exclusivamente para fines educativos e informativos y deberá citar la fuente donde la obtuvo mencionando el autor o autores. Cualquier uso distinto como el lucro, reproducción, edición o modificación, será perseguido y sancionado por el respectivo titular de los Derechos de Autor.

## CONTENIDO

	<b>Página</b>
RESUMEN.....	1
INTRODUCCION.....	5
MATERIAL Y METODOS.....	9
RESULTADOS.....	13
DISCUSION.....	17
CONCLUSIONES.....	22
CUADROS.....	24
FIGURAS.....	27
LITERATURA CITADA.....	29

## RESUMEN

Galván Pérez María del Rosario Esperanza. Esterilización en el perro por aplicación de Methyl Cyanoacrilato en la cola del epidídimo (bajo la dirección de: Rosa Ma. Páramo Ramírez y Javier Valencia Méndez).

El propósito del presente estudio fué el de provocar azoospermia a través de la vasectomía química, utilizando un método práctico para el control de la sobrepoblación canina. La duración de esta investigación fué de 180 días, durante los cuales se trabajó con 17 perros, alojados en el "Asilo Franciscano" de la ciudad de México. Previa a la aplicación de la substancia, se obtuvo el eyaculado por masturbación y se evaluó para determinar la presencia de espermatozoides. Después de haber tranquilizado a los perros se realizó un lavado de la región escrotal, aplicando posteriormente de 0.2 a 0.4 ml de MCA en la cola del epidídimo de cada testículo. Se hicieron evaluaciones del eyaculado a los 15 días de 11 animales y de otros 15 a los 30 días postinoculación y posteriormente evaluaciones mensuales para determinar si existían espermatozoides en el eyaculado, hasta completar los 180 días de estudio. Se obtuvieron los testículos y epidídimos para su examen histopatológico de 4 perros a los 30 días y de 8 a los 180 días postratamiento. En los que se encontró proliferación de tejido fibroso y necrosis de la cola del epidídimo y de una porción del testículo. Al término de

este estudio se pudo comprobar que a los 15 días el 81.8% de los animales presentaba azoospermia y a los 30 días el 86.6%. Mientras que en el grupo testigo siempre existieron espermatozoides normales e histológicamente no hubo ninguna alteración. De acuerdo a los resultados se concluye que la utilización del MCA induce esterilidad en perros a partir de los 15 días postaplicación.

## INTRODUCCION

El incremento de la población canina en la actualidad crea graves problemas, desde el punto de vista de salud pública, pues se favorece la transmisión al hombre de enfermedades bacterianas, virales, micóticas y parasitarias. Existen alrededor de 75 enfermedades que comparte el hombre y el perro (zoonosis) (32), entre las que destacan por su trascendencia la rabia, leptospirosis, salmonelosis (9), dipilidiasis, quiste hidatídico (14), larva migrans visceral, cutánea y triquinosis (8,10).

La contaminación producida por la acumulación de materia fecal es también un aspecto muy importante al constituir un foco de infección e incrementar la posibilidad de transmisión de dichas enfermedades, ya que las heces y orina contienen diversos microorganismos que tienen efecto nocivo para la población humana (1).

En los Estados Unidos, se calcula que aproximadamente 34,000 tons. de heces y 36 millones de litros de orina son depositados diariamente en las calles y parques (12).

En México, D.F., este cálculo es alrededor de 400 tons./día de materia fecal (8).

Dentro de los principales parásitos aislados del excremento de perros que contaminan parques públicos en el D.F. y que ocasionan zoonosis parasitarias, se encuentran: *Ancylostoma caninum*, *Dipylidium caninum*, *Echinococcus*

*granulosus* (15), *Toxocara canis* (9) y *Trichinella spiralis* (23).

Otro problema que también debe considerarse es el peligro de agresiones y lesiones producidas por la mordedura de perros, pudiendo llegar a causar graves lesiones que originen la muerte o modificaciones estéticas o funcionales del individuo (10).

En un estudio realizado en 1983 se encontró que el 87.5% de los casos de mordedura por perro, ocurrieron en niños menores de 15 años (5). Otros trabajos muestran que el 60% de las mordeduras ocurren en personas menores de 20 años (17).

Al incrementarse la densidad de la población canina aumenta el número de animales rabiosos ya que la aglomeración propicia y multiplica la posibilidad de contacto entre el animal afectado y los susceptibles, considerándose a la rabia como una enfermedad de sobrepoblación canina. Mas del 95% de los casos de rabia humana se deben a mordeduras por perros (14).

Además la importancia de la enzootia rábica no sólo estriba en que puede causar la muerte en el hombre, sino también en la cantidad de sujetos mordidos que deben ser sometidos a tratamiento preventivo, lo que constituye un serio problema de salud pública (14).

Existen gran número de perros callejeros que continuamente se cruzan sin control, aumentando por este motivo la población de perros criollos (10), los cuales viven

en lotes baldíos o parques públicos creciendo como animales callejeros sin atención alguna y con una gran potencialidad reproductiva, fomentando también las peleas callejeras (1).

Al mismo tiempo, se pueden apreciar las malas condiciones en que se encuentran estos animales, que sobreviven de desperdicios de comida, son maltratados (18), hasta que llegan a morir ya sea por hambre, atropellados, envenenados o por enfermedad (12).

Hay que considerar que la especie canina es prolífica, una sola perra al cabo de 7 años, puede tener una descendencia de 4,400 perros (28).

En los Estados Unidos nacen aproximadamente 3000 perros y gatos cada hora (24).

La población canina de Alameda y Contra Costa, Cal. se incrementó de 1960 a 1970 en un 85.4% y 33.2% para 1975, existiendo una relación hombre:perro de 7.3:1 (29). Se establece una situación similar en Illinois, con una relación de 7.4:1 en 1976 (13) y en Manhattan es de 4.14:1 en donde el 36% de los perros no tiene dueño (18, 19).

En una información periodística se describen los esfuerzos que realiza Gran Bretaña para afrontar la gran explosión demográfica canina, ya que nacen al año 2.5 millones de perros (\*).

En 1984 Venezuela contaba con una población canina de 2.5 millones y tan sólo en Caracas existían 500 mil perros, de los cuales el 70% eran perros vagabundos (26).

(\*) Novedades Julio 28, 1975.



Estudios referentes a este problema en México, D.F., establecen que en 1974 existían 900 mil perros (12); aproximadamente 1 millón en 1977 (8) y finalmente datos de 1980 estimaban una población de 2,753,299 animales.

Estos datos son aproximados, pues habría que considerar primeramente que no se están tomando en cuenta a todos los perros callejeros y segundo que el 73% de la población detectada se encuentra durante varias horas del día en la calle sin ningún tipo de control, por lo mismo puede suponerse que actualmente esta cifra sea superior (10).

La relación hombreperro en 1962 en el D.F. era de 10:1 (28) y en 1980 de 6:1 (10), al incrementarse cada vez más esta situación, provoca un peligro para la comunidad.

Para tratar de solucionar estos problemas se han creado sociedades protectoras de animales que ofrecen servicio de recepción de animales no deseados, esterilización y animales en adopción. Sin embargo al no tener la suficiente capacidad y respaldo económico para atender tantos animales, sus esfuerzos tienen una solución mínima, viéndose en la necesidad de sacrificarlos en forma masiva (3). La Sociedad Humanitaria de los Estados Unidos, estima que de 15 a 17 millones de perros y gatos son captados anualmente en refugios, de los cuales 13.5 millones tienen que ser sacrificados por carecer de dueño (22).

Se han intentado diversos métodos de eutanasia para el control de la sobrepoblación canina como el sacrificio

masivo, sin embargo estudios realizados en diferentes países siguen reportando el problema de sobrepoblación canina, a pesar de estar utilizando este método. La eliminación directa por intoxicación con bióxido de carbono es un método efectivo, pero que ocasiona un fuerte impacto social además de tener el inconveniente de que no existe la infraestructura adecuada para deshacerse de todos los cadáveres, por lo que no resulta práctico (10).

Debido a que es indispensable el control de la reproducción canina, se han desarrollado diferentes métodos para esterilizar perros dentro de los cuales figuran los quirúrgicos tales como la ovariectomía, vasectomía y orquiectomía, mismos que requieren de anestesia, equipo capacitado y cuidados postoperatorios, que son caros y poco prácticos (4, 29, 34, 35).

Ante la necesidad de un método práctico, con beneficio inmediato, una opción sería a través de la vasectomía química, mediante la aplicación en la cola del epidídimo de diferentes sustancias como: El digluconato de clorhexidina (4, 24, 25), el etanol (11), la formalina (7) y el cadmio (30). Sin embargo, tienen entre otras desventajas que requieren de una mayor dosis, de una doble aplicación en ocasiones y el no poder detectar de inmediato si la inyección fue hecha en el sitio específico.

Se ha comprobado que el uso del Methyl Cyanoacrilato (MCA) tiene la particularidad de polimerización al entrar en contacto con un tejido, permitiendo de esta forma detectar a

tráves de palpación si el producto fue aplicado en el sitio correcto, al actuar como cuerpo extraño desencadena la proliferación de tejido fibroso ocasionando esterilidad química con resultados satisfactorios en humanos, monos y conejos al utilizarlo para la obliteración del oviducto (6, 20, 21, 27, 33).

El propósito de este trabajo es: comprobar si con la inyección de Methyl-Cyanoacrilato en la cola del epidídimo se logra producir un bloqueo en el paso de espermatozoides, debido a la fibrosis epididimal, obteniéndose de tal forma eyaculados azoospermicos, esta substancia tiene como ventaja de que al polimerizarse puede palpase si fue inoculado en el sitio adecuado. Por lo tanto este sería un método de esterilización química práctico, rápido y sin reacciones secundarias.

## MATERIAL Y METODOS

El estudio se realizó en el Asilo Franciscano, ubicado en el Km. 17 de la Carretera Mexico-Toluca y en los Departamentos de Reproducción y Patología de la Facultad de Medicina Veterinaria y Zootecnia:

Se emplearon 17 perros machos, criollos, mayores de 1 año de talla chica y mediana, no se tuvo acceso a perros de razas grandes (Gran Danés, San Bernardo, etc.) porque no constituyen la población vagabunda de la ciudad.

Los animales se encontraron aparentemente sanos, ya que son vacunados y desparasitados periódicamente. Todos se encontraban bajo las mismas condiciones de alojamiento, sanidad y régimen alimenticio.

Los animales se seleccionaron después de revisar los testículos y el epidídimo, para determinar la ausencia de anomalías. Inmediatamente después se masturbaron para obtener el eyaculado, el cual se observó al microscopio para determinar la presencia de espermatozoides (2). Los positivos se tranquilizaron con Hidrocloruro de Xilazina al 2% (\*) por vía I.M., a una dosis de 1 mg/Kg de peso vivo.

Se colocó al perro en posición de decubito lateral, lavó la porción de la cola del epidídimo y por último se limpió con alcohol (figura 1).

A continuación se hizo la aplicación del MCA, utilizando una aguja No. 25 (insulínica) para cada testículo, por el (\*) Rompún de Bayer.

endurecimiento que la sustancia produce al entrar en contacto con el tejido, se verificó el sitio de aplicación (figura 2).

Se hicieron dos grupos:

GRUPO I  
EXPERIMENTAL

No. de Animales (15)	Talla	Dosis de MCA*
8	Chica	0.20 - 0.25 ml.
7	Mediana	0.35 - 0.40 ml.

(\*) Dependiendo del tamaño testicular varió la cantidad administrada.

GRUPO II  
TESTIGO

No. de Animales (2)	Talla	Dosis*
1	Chica	0.20 ml.
1	Mediana	0.40 ml.

(\*) Agua estéril.

Un grupo de 4 animales, evaluado a los 30 días postaplicación del MCA presentó azoospermia por lo que se

quizo detectar si a los 15 días se presentaba este fenómeno, por tal motivo se obtuvieron los eyaculados de 11 perros a los 15 y 30 días de haber aplicado el producto. Posteriormente se hicieron evaluaciones mensuales, de los 17 perros.

Debido a que 2 perros murieron y 3 fueron donados, varió por lo tanto el intervalo de las evaluaciones:

ANIMALES EVALUADOS	HASTA EL DÍA.
0	180
2	120
3	90
4	30

La masturbación se llevo a cabo de la siguiente manera:

- 1.- Se inició aplicando un masaje sobre el prepucio.
- 2.- Al obtenerse una mediana erección se desplazó el prepucio en dirección caudal hasta alcanzar la completa protrusión del pene y del bulbo erectil.
- 3.- Cuando se obtuvo la completa erección se colocaron los dedos índice y pulgar formando un anillo sobre la parte caudal del bulbo erectil, para producir presión intermitente.
- 4.- A continuación se realizó un desplazamiento del pene en dirección ventro-caudal de 180 grados, quedando este dirigido hacia atrás, como sucede en la monta natural.
- 5.- Se mantuvo el pene en esta posición hasta el término de la eyaculación (fig. 3).

Se recolectó el semen con un embudo y tubo colector estériles, con una pipeta Pasteur se obtuvo una gota en un portaobjetos para observarla al microscopio y evaluar la viabilidad del semen (16).

El número total de espermatozoides por eyaculado se determinó con la cámara de Spencer, después de haber diluido el semen 1:200 con solución Hancock.

A los 180 días postaplicación se obtuvieron los testículos de 8 perros y de 4 animales a los 30 días de haber aplicado el producto. Se fijaron las muestras en una solución de formal al 10% e identificaron con el nombre correspondiente a cada perro.

Las muestras se procesaron de acuerdo a los métodos de rutina y se obtuvieron cortes de 1 micra con el microtomo de parafina. Se realizaron cortes histológicos del epidídimo y testículo a diferentes niveles y posteriormente se tizaron con la técnica de Hematoxilina-Eosina (H-E).

A los testigos se les evaluó el semen a los 15 y 30 días postaplicación, posteriormente se hicieron evaluaciones mensuales. Se castraron a los 180 días y se procesaron los testículos para su examen histológico.

**RESULTADOS**

Los resultados obtenidos se encuentran resumidos en los cuadros I, II y III en los que se puede apreciar la azoospermia debido a la obstrucción de la cola del epididimo, las alteraciones testiculares y los hallazgos histológicos por la acción del MCA.

La particularidad de polimerización del MCA se comprobó al palparse tejido duro y firme en la cola del epididimo inmediatamente después de la inoculación y durante todo el período del estudio.

La ausencia de espermatozoides en el eyaculado fue determinada en 9 perros a los 15 días de aplicado y en otros 4 a los 30 días. Lo que significa que a los 30 días el 86.66% del grupo experimental presentó azoospermia.

En 3 perros a los 15 días de aplicado el producto se encontraron espermatozoides muertos ( $10,000/\text{mm}^3$ ) y en 1 durante todo el lapso del experimento.

Un animal a los 180 días postaplicación todavía presentaba espermatozoides, caracterizándose por tener motilidad anormal, gota citoplasmática y 60% de anormalidades (colas sueltas, enrolladas y con doble cola), así como un 40 % de espermatozoides muertos.

En otro perro solamente pudieron observarse espermatozoides vivos y muertos durante las 2 primeras evaluaciones ya que posteriormente mostró renuencia a la



### manipulación y colección.

Del grupo experimental 9 animales (60%), se caracterizaron por presentar en sus eyaculados células de tipo inflamatorio (linfocitos), en 4 de los perros se encontró a los 30 días y en los otros 5 a los 60 días. En 4 animales no fue posible determinar esto, debido a que a los 30 días postinoculación se obtuvieron los testículos para su estudio histológico.

El grupo experimental mostró un ligero aumento de volumen testicular, en 4 perros se presentó a los 15 días y en otros 5 a los 30 días, volviendo todos a su tamaño normal a partir de los 60 días.

Se detectó en los testículos cierta consistencia blanda de un animal a los 15 días y en 3 a los 30 días postaplicación, pero que a los 60 días ya no se presentaba.

Manifesteron renuencia para la palpacion 14 animales y 4 durante la eyaculación, esto se manifestó por la pérdida de erección normal durante la manipulación.

En los perros inyectados con agua estéril se observó un ligero descenso en la concentración espermiática 15 días después de la aplicación, volviendo a mostrar valores normales en las siguientes 6 evaluaciones. No se detectó ningún cambio testicular ni problemas para eyacular.

Durante el curso del estudio, 2 perros murieron por problemas respiratorios y 3 fueron donados, debido a esto no se obtuvieron los testículos para su estudio histopatológico. Para substituir dichos animales, se trabajaron 4 perros más,

de los cuales se obtuvieron los testículos para histología a los 30 días postratamiento.

#### RESULTADOS HISTOLOGICOS:

Los hallazgos histopatológicos se encuentran resumidos en el cuadro No. III. Se encontró una fibrosis intersticial difusa con infiltración de células mononucleares y necrosis, delimitándose a la cola del epididimo en 10 perros, de la siguiente forma: en 1 perro el grado de lesión era leve, en 5 moderada y en 4 perros severa.

En los cortes del cuerpo del epididimo solamente se observó degeneración epitelial de algunos conductos.

Se encontraron detritus celulares en los cortes de cabeza y cuerpo del epididimo.

En los 4 perros cuyas muestras fueron obtenidas a los 30 días de aplicado el producto, se encontró una severa epididimitis granulomatosa difusa, sugiriendo esto el encapsulamiento del MCA.

Los ductos deferentes y plexos pampiniformes de todas las muestras se observaron sin cambios patológicos aparentes.

Los cortes del tejido testicular más próximos a la cola del epididimo mostraron fibrosis intersticial con la presencia de detritus celulares, necrosis epitelial de los túbulos seminíferos abarcando la membrana basal ocasionando atrofia testicular que fue detectada únicamente en 7 perros, ya que en los testículos de 3 animales no se logró una

conservación adecuada, lo que impidió la evaluación de las lesiones.

Las lesiones testiculares de los 7 perros varían en el grado de lesión, en 1 perro eran leves, en 2 moderadas y en 4 perros severas.

Los testículos y epidídimos de los 2 perros control no mostraron ningún cambio patológico aparente.

## DISCUSION

A los 15 días de aplicado el producto, el 54.5% de los perros tratados presentaba eyaculados azoospermicos, un 27.2% mostraba la presencia de espermatozoides muertos ( $20,000/mm^3$ ), por lo tanto al no ser semen viable puede decirse que a los 15 días el 81.8% del grupo experimental era estéril.

Lo que indica que la esterilidad con el uso del MCA se presenta en un periodo más corto que el reportado por otros autores con una variación de 35 días (4), 30 y 45 días (7) y de 28 a 70 días (24).

A los 30 días el 86.66% del grupo experimental presentó azoospermia.

En 2 perros del grupo experimental (13.33%) se comprobó la presencia de espermatozoides vivos y muertos ( $10,000/mm^3$ ), caracterizándose los primeros por tener motilidad anormal, gota citoplasmática y un 60% de anomalías, lo que indica una disfunción epididimal a consecuencia del producto aplicado.

En uno de los perros la presencia de espermatozoides vivos y muertos se pudo comprobar durante las dos primeras evaluaciones ya que posteriormente se mostro muy agresivo para la manipulación y por lo tanto no eyaculaba, su comportamiento no permitió evaluar con exactitud si esta reacción fue por dolor o miedo, ya que quizás por tratarse de un perro callejero que se le ha modificado su medio ambiente tiende

actuar así. En los resultados histológicos se pudo comprobar que existía una severa fibrosis intersticial de los testículos y de la cola del epidídimo con restos de espermatozoides, puede por lo tanto considerarse como un animal estéril por las severas lesiones que presentaba.

En el otro perro se pudo observar en cada evaluación un número constante de espermatozoides ( $10,000/mm^3$ ) con 60% de anomalías y al examen histológico se comprobó una lesión testicular leve, así como menor proliferación de tejido fibroso en la cola del epidídimo y que por lo tanto ocasionó solamente una disfunción epididimal ya que permitió la salida de espermatozoides.

Un animal se caracterizó por presentar espermatozoides muertos durante todo el lapso de la investigación, en un número constante ( $6,000/mm^3$ ). Los hallazgos histológicos determinaron la presencia de tejido fibroso con gran cantidad de detritus celulares en la cola del epidídimo. No pudo comprobarse el daño testicular debido a que las muestras de testículo no se fijaron adecuadamente.

Es posible sin embargo, determinar que el daño haya sido considerable por la presencia de espermatozoides muertos en los eyaculados, los que pudieron salir por no haber sido completa la obstrucción del epidídimo.

La presencia de células de tipo inflamatorio (linfocitos), como respuesta a la agresión producida en la cola del epidídimo, fue observada por algunos autores (4, 24, 45) a los 15 días de haber aplicado el producto, mientras que

en este estudio se detectó hasta los 30 días en el 60% del grupo experimental.

En el 26.6% de los animales no fue posible detectar la presencia de linfocitos de los eyaculados, debido a que se castraron a los 30 días de aplicado el producto. Se pudo comprobar al examen histológico de estas muestras una severa reacción inflamatoria, proliferación de tejido fibroso y una epididimitis granulomatosa por el encapsulamiento del producto, el cual fue posible detectar por el poco tiempo que tenía de haber sido inoculado, a diferencia de las muestras obtenidas a los 180 días postaplicación en que el producto ya se había reabsorbido (6, 27).

El 60% de los animales presentaron un ligero incremento testicular, a los 30 días de aplicado el producto, un 26.6% mostró consistencia blanda en los testículos, debido a el edema inflamatorio que se produce en la epididimitis aguda (31).

Casi todos los perros (93%) mostraron renuencia a la palpación, durante los primeros 60 días postaplicación, esta actitud se puede considerar normal si se toma en cuenta el grado de inflamación testicular que se presentó en este periodo.

En los resultados histológicos se pudo comprobar que el 100% de los animales presentó fibrosis en la cola del epidídimo, coincidiendo con los resultados de Barnett (4), Díaz (7) y Pineda (25).

Por la estrecha relación anatómica que tiene el testículo

con la cola del epididimo, es posible que la fibrosis y necrosis testicular observada en esta zona, haya sido porque al aplicarse el MCA con la aguja se atravesó el epididimo depositandose cierta cantidad de la substancia.

El grado de lesión dependió de la cantidad inoculada del producto, al comportarse como cuerpo extraño, desencadenó a su vez una reacción inflamatoria, edema y fibrosis, que se manifestó con la observación de linfocitos en los eyaculados e inconformidad a la palpación durante los primeros 60 días.

Durante el lapso del estudio se tuvieron algunas dificultades como: la muerte de 2 perros por problemas respiratorios, donación de 3 animales entre los 120 y 150 días posteriores a la aplicación. Esto impidió que se tuviera una población constante durante todo el período de la investigación, por lo mismo no fue posible obtener los testículos de estos animales para su examen histológico. Pero con el 72% de las evaluaciones realizadas pudo comprobarse la azoospermia desde la primera muestra.

De los 4 animales que se inocularon para reemplazar a los perros donados y muertos, se castraron por disposición del asilo se a los 30 días postaplicación del MCA, por lo que en esos testículos solamente se pudieron observar las lesiones histopatológicas presentes hasta esa fecha.

En algunas evaluaciones no se logró que los animales eyacularan, la razón de que no lo hicieron es muy subjetiva, ya que no se puede saber si fue miedo, timidez o dolor. Ya que por ser perros callejeros son desconfiados al manejo en

general y en especial a la manipulación necesaria para poderlos evacuar.

En los resultados del grupo control pudo comprobarse que con la aplicación de agua esteril en la cola del epididimo, no se produjo una azoospermia sino únicamente ligero descenso en el número de espermatozoides y en los hallazgos histopatológicos no hubo daño alguno.



**CONCLUSIONES**

Con la aplicación del MCA en la cola del epididimo se obtuvo una azoospermia definitiva a partir de los 15 días.

Durante los primeros 30 días después de haber aplicado el producto, el 60% de la población en experimentación presentó un ligero incremento testicular, en el 26.6% se palparon testículos con consistencia blanda y el 6.4% no mostró cambios aparentes en los testículos. A consecuencia de la inflamación, el 93% del grupo experimental se caracterizó por manifestar molestias durante los primeros 60 días postaplicación. Estos daños fueron locales y desaparecieron a partir de los 90 días.

En las muestras obtenidas a los 180 días postaplicación los hallazgos histológicos mostraron un grado de lesión moderado, en comparación con las que se obtuvieron a los 30 días, en las que fue posible observar histológicamente una epididimitis granulomatosa con severa reacción inflamatoria, fibrosis y necrosis de la cola del epididimo, así como de la porción testicular adyacente.

En un perro se observaron espermatozoides vivos y muertos, durante el lapso de la investigación (180 días), debido posiblemente a que la cantidad administrada no fue la suficiente para provocar una fibrosis significativa.

En el grupo control solamente hubo un ligero descenso en la concentración espermática a los 15 días de aplicada la

solución estéril, obteniéndose valores normales a partir de los 30 días.

Por lo que se puede considerar que es un método de esterilización práctico y eficiente para solucionar el problema existente de la sobrepoblación canina.

## CUADRO I

## NUMERO Y PORCENTAJE ACUMULATIVO DE ANIMALES CON AZOOSPERMIA

DIA	No. de ANIMALES (15)
15	9 (81.8%)
30 - 180	13 (86.6%)

## CUADRO II

ALTERACIONES TESTICULARES DETECTADAS DURANTE LAS EVALUACIONES  
(Número de animales afectados)

DIAS POSTAPLICACION	AUMENTO DE TAMARO	CONSISTENCIA BLANDA
15	4	1
30	5	3
60	-	-

CUADRO III

HALLAZGOS HISTOLOGICOS RELACIONADOS CON LA PRODUCCION DE SEMEN

No. de Animales	Dias Postaplic.	Fibrosis	Necrosis	Epididimitis G.	Azoospermia
4	30	Severa	Severa	Severa	+
5	180	Moderada	Moderada	Ausente	+
1	180	Leve	Leve	Ausente	-
2*	180	Ausente	Ausente	Ausente	-

(\*) Testigos.



Fig. (1).- Momento de la delimitación y desinfección de la cola del epidídimo.




Fig. (2).- Aplicación del MCA en la Cola del Epidídimo.

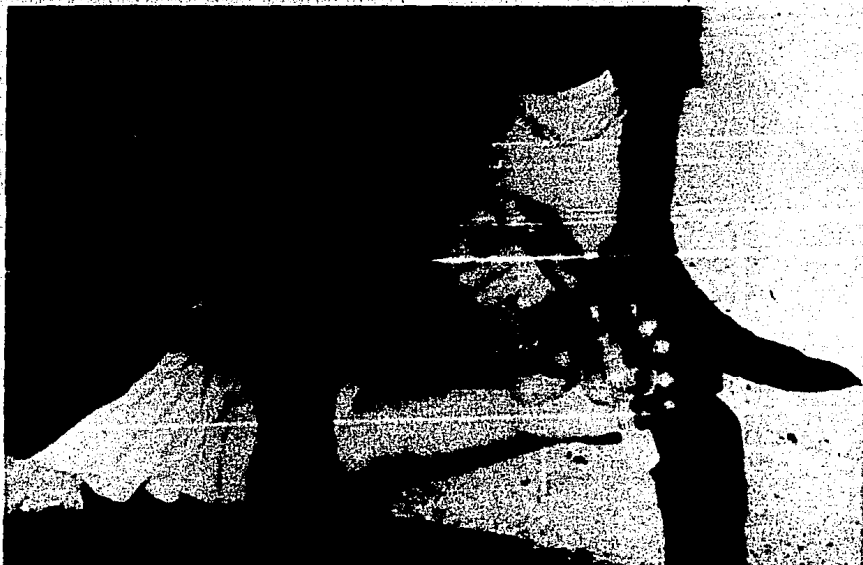

Fig. (3).- Momento de la eyaculación y recolección del semen.

## LITERATURA CITADA

1. Albro, H.K.: Companion animal behavior: a review of dog and cat behavior in the field, the laboratory and the clinic. *Cornell Vet.*, **73**:248-261 (1983).
2. Allen, E.W.: Infertility in the dog. In *Practice.*, **7**:161-166 (1975).
3. Anonymous: National Conference on Dog and Cat Control: summary and conclusion. *J. Am. Vet. Med. Assoc.*, **168**:1125-1134 (1976).
4. Barnett, B.D.: Chemical vasectomy of domestic dogs in the Galapagos Islands. *Inbreeding.*, **23**:499-509 (1985).
5. Benítez, R.G.: Epidemiología de las afecciones de perros en el área de influencia del Centro de Control Canino de Ixtacalco, D.F. Tesis de licenciatura. *Fac. de Med. Vet. y Zoot.* Universidad Nacional Autónoma de México. México, D.F., 1979.
6. Corfman, P.A., Richart, R.M. and Taylor, H.C.: Response of the rabbit oviduct to a tissue adhesive. *Science.*, **148**:1348-1350 (1965).
7. Díaz, V.E.: Esterilidad en el perro inducida por la inyección de formaldehído en la cola del epidídimo. Tesis de licenciatura. *Fac. de Med. Vet. y Zoot.* Universidad Nacional Autónoma de México. México, D.F., 1979.
8. Faulkner, L.C.: Dimension of pet population problem. *J. Am. Vet. Med. Assoc.*, **166**:477-478 (1975).
9. Feldmann, B.M.: The problem of urban dogs. *Science.*, **183**:903 (1974).
10. Flores, C.R., Uruchurtu, M.A., Ruiz, S.H. y Ordóñez, M.L.: Un estudio de 50 necropsias en perros callejeros. *Vet. Mex.*, **8**:131-139 (1977).



11. Freeman, C. and Doffey, D.S.: Sterility in male animals induced by injection of chemical agents into the vas deferens. *Fertil. Steril.*, 24:884-890 (1973).
12. Fuentes, M.R., Cárdenas, L.J. y Aluja, A.S.: Cálculo de la población canina en la Ciudad de México, determinación de sus condiciones de atención y destino. *Vet. Mex.*, 12:59-71 (1981).
13. Griffiths, A.D. and Brenner, A.: Survey of cat and dog ownership in Champaign County, Illinois, 1976. *J. Am. Vet. Med. Assoc.*, 170:1333-1340 (1977).
14. Higuera, B.F.: Aspectos generales de la rabia en México. *Salud Pública de México.*, 16:379-383 (1974).
15. Jurado, S.J.: Estudio epizootiológico de las parasitosis en perros sacrificados en el Centro antirrábico de Taxqueña, D.F. con énfasis en las metazoosis. Tesis de licenciatura. *Fac. de Med. Vet. y Zoot.* Universidad Nacional Autónoma de México. México, D.F., 1978.
16. Larsen, R.E.: Infertility in the male dog. In: *Current Therapy in Theriogenology*, Morrow, A.D. 646-654, W.B. Saunders, Philadelphia, 1980.
17. Lozano, G.L.: Epidemiología de las mordeduras infringidas por animales domésticos en el área de influencia del Centro antirrábico San Fco. Culhuacán de la Ciudad de México. 1982. Tesis de licenciatura. *Fac. de Med. Vet. y Zoot.* Universidad Nacional Autónoma de México. México, D.F., 1983.
18. Nassar, R. and Mosier, J.E.: Canine population dynamics: study of the Manhattan Kansas canine population. *Am. J. Vet. Res.*, 41:1798-1803 (1980).
19. Nassar, R., Mosier, J.E. and Williams, L.W.: Study of the feline and canine population in the greater Las Vegas area. *Am. J. Vet. Res.*, 43:282-287 (1984).

20. Neuwirth, R.S., Richart, R.M., Stevenson, T., Bolduc, R.L., Zinser, H., Baur, H., Cohen, J., Eldering, G., Rivas, G.A. and Nilsen, P.A.: An outpatient approach to female sterilization with Methyl Cyanoacrylate. *Am. J. Obstet. Gynecol.*, 136:951-956 (1980).
21. Neuwirth, R.S., Richart, R.M. and Taylor, H.C.: Chemical induction of tubal blockade in the monkey. *Obstet. Gynecol.*, 38:51-54 (1971).
22. Ohio Veterinary Medical Association: Uncontrolled and unwanted pets: a major public problem. *Vet. Med. Small. Anim. Clin.*, 72:1705-1711 (1984).
23. Ordoñez, V.E.: Estudio de las posibles zoonosis parasitarias a través de heces. Tesis de licenciatura. *Esc. de Med. Vet. y Zoot.* Universidad Nacional Autónoma de México, México, D.F., 1977.
24. Pineda, M.H. and Hepler, D.L.: Chemical vasectomy in dogs. *Inbreeding*, 16:1-11 (1981).
25. Pineda, M.H., Reimers, T.V., Faulkner, L.C., Hopwood, M.L. and Seidel, G.E.: Azospermia in dogs induced by injection of sclerosing agents into the cauda of the epididymides. *Am. J. Vet. Res.*, 38:831-838 (1977).
26. Rangel, J.A.: Animals in Venezuela a humane outlook World Congress for the Protection of Animals. Boston, Massachusetts, 1984. 1-4. *Amigos de los Animales, S.C.* Caracas, Venezuela, (1984).
27. Schanker, J.G. and Polishuk, W.Z.: The effect of tissue adhesive on the endometrium of the rabbit. *Contraception*, 7:145-152 (1973).
28. Schnaas, G. y Roman, G.: Estudio sobre la población canina en México. *Rev. Med. Mex.*, 72:508-513 (1962).
29. Schneider, R.: Observation on overpopulation of dogs and cats: demographic aspects. *J. Am. Vet. Assn.*, 167:281 (1975).

30. Segoviano, C.S.: Efecto de las sales de cadmio en el testículo del perro. *Vet. Mex.*, 6:21-27 (1975).
31. Smith, A.H. and Jones, C.T.: *Patología Veterinaria*. 2nd. ed. UIEHA, Mexico, D.F., 1980.
32. Steele, J.H.: Disease transmitted by pets and domestic animal. *J. Am. Anim. Hosp. Assoc.*, 10:507-510 (1974).
33. Stevenson, T.C.: The effect of Methyl Cyanoacrylate tissue adhesive on the human fallopian tube and endometrium. *J. Obst. Gyn.*, 79:1028-1032 (1972).
34. Wildt, E.D., Seager, W.J. and Bridges, H.Ch.: Sterilization of the male dog and cat by laparoscopic occlusion of the ductus deferens. *Am. J. Vet. Res.*, 42:1888-1897 (1981).
35. Zestel, N.: Controlling pet population. *J. Am. Vet. Med. Assoc.*, 167:236 (1975).