

2ej  
8



UNIVERSIDAD NACIONAL AUTONOMA DE MEXICO

Escuela Nacional de Estudios Profesionales  
"ZARAGOZA"

Sistema Bonding para movimientos  
dentales menores en Odontopediatría

TESIS PROFESIONAL

Que para obtener el título de  
CIRUJANO DENTISTA

presentan:

*Genoveva Raquel López Mérida*  
*Virginia Lourdes Guadarrama Rivera*

Director de Tesis  
Dr. David Ordaz Jiménez

México, D. F.

1986



## **UNAM – Dirección General de Bibliotecas Tesis Digitales Restricciones de uso**

### **DERECHOS RESERVADOS © PROHIBIDA SU REPRODUCCIÓN TOTAL O PARCIAL**

Todo el material contenido en esta tesis está protegido por la Ley Federal del Derecho de Autor (LFDA) de los Estados Unidos Mexicanos (México).

El uso de imágenes, fragmentos de videos, y demás material que sea objeto de protección de los derechos de autor, será exclusivamente para fines educativos e informativos y deberá citar la fuente donde la obtuvo mencionando el autor o autores. Cualquier uso distinto como el lucro, reproducción, edición o modificación, será perseguido y sancionado por el respectivo titular de los Derechos de Autor.

# I N D I C E

Introducción .....	1
Protocolo .....	2
Capítulo I "Oclusión"	
Desarrollo Maxilar y Mandibular, Definición y Tipos .....	10
Cambios Fisiológicos de la Oclusión en Dentición Temporal .....	12
Dentición Mixta .....	16
Dentición Permanente .....	20
Bibliografía .....	21
Capítulo II "Maloclusión"	
Definición y Clasificación .....	23
Malposiciones Individuales de los Organos Dentarios .....	26
Etiología de las Maloclusiones .....	30
Bibliografía .....	43
Capítulo III "Auxiliares del Diagnóstico"	
Historia Clínica .....	45
Estudios Radiográficos. Periapicales, Interproximales y Ortopantomografía .....	53
Cefalograma .....	54
Análisis Cefalométrico del Dr. Downs .....	58
Análisis Cefalométrico de Steiner y Triángulo de Tweed ..	61
Modelos de Estudio .....	64
Análisis de Dentición Mixta de Huckaba .....	66
Bibliografía .....	69
Capítulo IV "Respuesta de los Tejidos a los Movimientos" Ortodónticos"	
Pulpa y Dentina .....	71
Esmalte y Cemento .....	72
Ligamento Parodontal .....	73
Hueso .....	75
Encía .....	76
Bibliografía .....	78
Capítulo V "Tipo de Movimientos"	
Movimiento Ortodóntico y Fisiológico .....	80
Movimientos Dentales Menores .....	83

Indicaciones de Movimientos Dentales Menores .....	84
Criterios y Requisitos para la realización de un Movimiento Dental Menor .....	85
Bibliografía .....	87
<b>Capítulo VI "Tipo de Fuerzas"</b>	
Descripción .....	88
Fuerzas Aplicables en Movimientos Dentales Menores .....	89
Fuerzas Ligeras .....	90
Resortes Helicoidales .....	91
Anclaje .....	94
Período de Contención .....	96
Bibliografía .....	98
<b>Capítulo VII Tratamiento "Sistema Bonding"</b>	
Niveles de la Ortodoncia .....	100
Sistema Bonding .....	103
Adhesión al Esmalte Dentario .....	104
Preparación de la Superficie del Esmalte .....	105
Resinas y Cementos que se utilizan .....	108
Composición, Propiedades Físicas y Químicas de las Resinas .....	109
Adhesivos para Ortodoncia .....	110
Técnicas del Sistema Bonding. Técnica Directa .....	112
Técnica Indirecta .....	114
Materiales del Sistema Bonding .....	115
Ventajas y Desventajas .....	120
Otras utilizaciones del Sistema Bonding .....	122
Bibliografía .....	129
<b>Presentación de Casos Clínicos .....</b>	<b>134</b>
<b>Metodología .....</b>	<b>137</b>
Caso Clínico 1 y 2 .....	138
Desarrollo del Tratamiento .....	139
Tiempo de duración del Tratamiento y contención .....	141
Recidivas y Costos de los tratamientos .....	142
Caso Clínico 3 y 4 .....	143
Desarrollo del Tratamiento .....	144
Tiempo de duración del tratamiento y contención .....	146
Recidivas y costos de los tratamientos .....	147
Caso Clínico 5 y 6 .....	148
Desarrollo del tratamiento .....	149
Tiempo de duración del tratamiento y contención .....	151



Residivas y Costo de los tratamientos .....	152
Caso Clínico 7 y 8 .....	153
Desarrollo del Tratamiento .....	154
Tiempo de duración del tratamiento y contención .....	156
Recidivas y Costo de los Tratamientos .....	157
Caso Clínico 9 y 10 .....	158
Desarrollo del Tratamiento .....	159
Tiempo de duración del tratamiento y contención .....	161
Recidivas y Costo de los Tratamientos .....	162
Análisis de Resultados .....	163
Discusión .....	165
Conclusiones .....	166
Propuestas .....	168
Bibliografía General .....	169

## INTRODUCCION

Es la maloclusión una de las patologías orales que tienen gran incidencia en la población infantil, la cual se inicia en la infancia siguiendo un proceso evolutivo que en la edad adulta se observa como una maloclusión bien determinada.

Son muchos los factores que contribuyen al desarrollo de ésta, pero es la Ortodoncia la que se encarga de dicha corrección y para su aplicación cuenta con tres niveles: El nivel preventivo, interceptivo y el correctivo. Existen algunos casos en los que a pesar de la aplicación de medidas preventivas en el paciente pediátrico se presenta maloclusión, cuando se inicia el período de dentición mixta, en la cual intervienen muchos factores que ayudan en cierta manera a la presencia de ésta y es aquí donde es importante interceptarlas con la aplicación de la Ortodoncia Interceptiva.

Este nivel como los otros utiliza para sus tratamientos Aparatología Fija, Semifija y Removible. Y es dentro de la aparatología fija donde se ha desarrollado un nuevo Sistema; el Bonding el cual viene a substituir el Sistema de Bandeado completo.

Este Sistema nos proporciona muchas ventajas a nivel Operador y paciente.

Las preguntas que nos planteamos son:

¿Será aplicable a movimientos dentales en Odontopediatría?

¿Qué es éste Sistema?

¿Como se maneja sus ventajas y desventajas así como su aplicación en --  
Odontología en General?

Al hablar de Ortodoncia fija siempre se piensa en el tiempo, dificultad en su aplicación y el costo, por lo que casi no se aplica y se desconoce.

La presente tesis trata de contestar a estas preguntas, proporcionándole al egresado de la carrera de Cirujano Dentista la fuente teórica sobre este tema y los resultados de casos clínicos con los cuales se demostrará que este Sistema si es funcional en movimientos menores en niños, el tiempo que se requiere para la corrección de estas maloclusiones y el costo de dichos tratamientos.

Con lo cual se pretende proponer a la E.N.E.P. "Zaragoza" que este sistema se puede aplicar en la Institución ya que solo se maneja aparatología removible, la cual por la premura del tiempo no se logran observar resultados finales en los tratamientos que realizan los alumnos.

## PROTOCOLO

TITULO: "Sistema Bonding para Movimientos Dentales Menores en Odontopediatría".

AREA ESPECIFICA DEL PROYECTO:

Clínica Integral I y II  
Ortodoncia - Odontopediatría

PERSONAS QUE PARTICIPAN:

ASESOR: C.D. David Ordaz Jiménez  
ALUMNAS: Guadarrama Rivera Virginia L.  
López Mérida Genoveva Raquel

FUNDAMENTACION DEL TEMA:

La maloclusión es una de las patologías orales más frecuentes, la cual se inicia en la infancia siguiendo un proceso evolutivo, en el que posteriormente vemos sus secuelas en la edad adulta. Existen diferentes etiologías que dan origen a maloclusión, entre las cuales encontramos:

- a) Factores Generales
- b) Factores Locales

Dentro de los factores generales nos encontramos con:

- 1.- Herencia
- 2.- Parálisis Cerebral
- 3.- Disostosis Cleidocraneal
- 4.- Sífilis Congénita
- 5.- Ambiente Metabólico y Enfermedades Predisponentes
- 6.- Influencia pre-natal y pos-natal
- 7.- Problemas de Tiroides
- 8.- Problemas Nutricionales
- 9.- Hábitos Nocivos

Dentro de los factores locales podemos mencionar:

- 1.- Anomalia en número
- 2.- Anomalia en el tamaño de los dientes
- 3.- Anomalia en la forma de los dientes
- 4.- Frenillo labial anormal, barreras mucosas
- 5.- Pérdida prematura de los dientes temporales
- 6.- Retención prolongada de dientes temporales
- 7.- Vía de erupción anormal (erupción ectópica)
- 8.- Erupción prolongada de dientes permanentes
- 9.- Anquilosis
- 10.- Caries dental
- 11.- Restauraciones dentarias inadecuadas

Para realizar la rehabilitación de las maloclusiones en pacientes Pediátricos, la Ortodoncia cuenta con tres niveles que son:

- a) Nivel Preventivo.- Los cuales son todos aquellos procedimientos que tratan de evitar los ataques indeseables del medio o cualquier factor que pudiera cambiar el curso normal de la oclusión en pacientes pediátricos. Tomando en cuenta las características que debe presentar en su oclusión como: Espacios primates, planos terminales (Recto, escalón mesial).

Este nivel cuenta con medidas preventivas como son:

- Estudio Radiográfico
- Mantenedores de Espacio
- Eliminación de hábitos nocivos
- Restauraciones adecuadas (operatoria dental)

- b) Nivel Interceptivo.- Que se encarga de reconocer y eliminar irregularidades y mal posiciones del complejo dentofacial que pueda ocasionar una maloclusión severa.

- c) Nivel Correctivo.- Es el nivel que se encarga de corregir la maloclusión severa.

Y a su vez cada uno de los niveles utiliza aparatología removible, -semifija y fija.

Dentro de la aparatología fija existe un nuevo Sistema "Bonding", el cual viene a sustituir el Sistema de bandeado.

Este nuevo Sistema tiene ventajas como:

- Menor costo
- Ahorro de tiempo y material
- No hay que separar ni probar bandas
- No hay que mantener un stock grande de bandas
- Su montaje es muy fácil
- No quedan espacios después de retirar brackets
- Aplicación directa de brackets, botones y ganchos
- Se puede utilizar en órganos dentarios semierupcionados
- Mayor estética
- Menos traumático para el paciente
- Menor descalcificación o desmineralización e incidencia de caries
- Se evita el empleo de cementos (cobre, policarboxilato, fosfato) proporcionándonos un campo operatorio más limpio.

#### PLANTEAMIENTO DEL PROBLEMA:

¿Es aplicable el Sistema Bonding para movimientos dentales menores en Odontopediatría?

La presente revisión bibliográfica se realiza con la finalidad de dar a conocer el "Sistema Bonding" en Ortodoncia ya que en E.N.E.P. "Zaragoza" está muy limitada la Ortodoncia y solo se ve aparatología removible teniendo mayores dificultades en el tratamiento. La Ortodoncia fija nos ofrece más ventajas, pero es nula en la Institución.

Por lo tanto dar a conocer este nuevo sistema, para que el egresado de la carrera de Odontología tenga dicho conocimiento y lo pueda realizar en su práctica privada con la finalidad de que realice un tratamiento a menor costo con resultados satisfactorios.

#### OBJETIVO GENERAL:

Mencionar y describir las características del Sistema Bonding, así como su aplicación en movimientos dentales menores en Odontopediatría.

#### OBJETIVOS ESPECIFICOS:

- Definir el Sistema Bonding
- Describir las técnicas del Sistema Bonding
- Mencionar Ventajas y Desventajas del Sistema Bonding
- Elaboración de casos clínicos

## HIPOTESIS:

Si el Sistema Bonding se aplica y funciona satisfactoriamente en Ortodoncia Correctiva funcionará mejor aún en movimientos dentales menores en Odontopediatría.

## MATERIAL Y METODO:

### Material:

- Historias clínicas
- Radiografías intraorales
- Modelos de estudio
- Retractor de labios 075 - 600
- Pasta abrasiva
- Copas de hule
- Tubos bucales Edgewise standard 0.45 x 0.53 mm.  
.018" x .025"
- Brackets Edgewise Standard "Twin Junior" 0.45 x 0.63 mm.  
.018" x .025"
- Puntadora Assistant DB0 - 000
- Malla 316 - 000 10 x 10 cm.
- Cinta para bandas 3.8 x .012
- Concise Orthodontic Bonding System
- Posicionador de Brackets 025 - 277
- Ligadura Wire 200 - 122 - .012 de 4 oz
- Pinzas mosco
- Lápiz ligador
- Pusher (empujador)
- Pinzas de corte distal
- Tijeras para corte de malla 010 - 055
- Alambre de Ortodoncia .016
- Alambre Twin-Flex .015
- Pinzas pico de pájaro
- Alicates para retirar brackets 003 - 349

### Método:

El método a utilizar es el "Método Científico"

Se elaborarán 15 casos clínicos con malposiciones dentarias a los que se les realizará:

- Historia Clínica

- Estudio Radiográfico completo de acuerdo a la edad
- Modelo de estudio superior e inferior. Modelo de estudio iniciales y finales para realizar una comparación
- Análisis de Dentición Mixta de George W. Huckaba, D.D.S.M.S.
- Diagnóstico y plan de tratamiento
- Tratamiento de maloclusiones dentarias utilizando Técnica Ortodóntica con alambres ligeros o Técnica Light Wire.

#### CARACTERISTICAS DE LOS CASOS:

- 1.- Pacientes de 8 a 12 años
- 2.- Ambos sexos
- 3.- Pacientes con Saneamiento Básico Completo
- 4.- Pacientes que no presenten alteraciones Sistémicas ni Mentales
- 5.- Los pacientes seleccionados deberán tener el suficiente espacio en sus arcadas dentarias para el correcto alineamiento de sus órganos dentarios
- 6.- Clase I de Angle.

#### CRITERIOS DE SELECCION:

- 1.- Pacientes con malposiciones dentarias o maloclusión que se centre en los siguientes puntos:
  - Labioversión.- Inclinación del órgano dentario u órganos hacia la parte labial o vestibular.
  - Palatoversión.- Inclinación de un órgano u órganos dentarios en sentido palatino.
  - Linguoversión.- Inclinación de un órgano u órganos dentarios en sentido lingual.
  - Mesioversión.- Inclinación de un órgano dentario hacia la parte media.
  - Distoversión.- Es la inclinación de un órgano dentario hacia la parte distal del arco.
  - Giroversión.- Órgano dentario el cual se encuentra girado sobre su mismo eje longitudinal.
  - Inclinaciones Indeseables.- Aquellas posiciones de los órganos dentarios que se encuentran en posición inadecuada y que se cuenta con el espacio suficiente.
- 2.- Los pacientes seleccionados deberán tener entre 8 y 12 años, para que ya estén presentes sus órganos dentarios anteriores y primeros molares permanentes.
- 3.- Cooperación amplia por parte de los pacientes y familiares de éste para lograr el éxito del tratamiento.

## ANALISIS DE RESULTADOS

- 1.- Clasificación de edad y sexo
- 2.- Clasificación en cuanto a número de casos con la misma alteración.
- 3.- Tiempo de corrección de cada alteración, tomando un promedio - de 10 semanas de tratamiento en base a que el movimiento de inclinación de un canino aplicando una fuerza de 60 gramos se completa en este período.
- 4.- Ficha de registro:
  - Ficha de identificación del paciente
  - Fecha de inicio de tratamiento (Historia Clínica, estudios de Diagnóstico complementarios, estudio Radiográfico, Cefalomé - tría; Diagnóstico del paciente).
  - Fecha en la cual se colocaron aparatos
  - Fecha en las cuales se realizó control y anotaciones de los -- cambios ocurridos con respecto al movimiento dentario, la necesidad de cambio de arco o resortes si el caso lo amerita. Los pacientes serán controlados cada semana.

## BIBLIOGRAFIA:

- 1.- Folleto "Dentaurum Orthodontic Bonding System"
- 2.- Ibsen L. Robert y Nevills Kris  
"Odontología Restauradora Adhesiva"  
Editorial Médico Panamericana  
Buenos Aires Argentina 1977
- 3.- Mayoral Guillermo, J.M.  
"Ortodoncia Principios Fundamentales y Práctica"  
4ª Edición Editorial. Labor S.A.  
Barcelona España 1983
- 4.- Moyers R.E.  
"Manual de Ortodoncia para el Estudiante y el Odontólogo General". 1ª Edición.  
Editorial. Mundi Buenos Aires Argentina 1976




**CRONOGRAMA:**

MESES	ACTIVIDADES
I Y II	Recopilación de Información
III Y IV	Selección de Pacientes
	Diagnóstico y plan de tratamiento
	Aplicación del Sistema Bonding
VI A X	Control y evaluación de los casos Clínicos.
XI A XII	Obtención de Resultados, Análisis e Integración de Tesis.

## BIBLIOGRAFIA

- 1.- Artículos del C.E.N.I.D.
- 2.- Folleto "Dentaurum Orthodontic Bonding System"
- 3.- González López Blanca Silvia  
"Tesis ORTODONCIA"  
U.N.A.M.
- 4.- Graber T.M.  
"Ortodoncia Teoría y Práctica"  
3ª Edición  
Editorial. Interamericana  
México D.F. 1980
- 5.- Hirschfeld Leonard y Arnold  
"Ortodoncia Pequeños Movimientos Dentarios en Odontología General"  
1ª Edición  
Editorial Mundi Buenos Aires Argentina 1966
- 6.- Ibsen L. Robert y Neville Kris  
"Odontología Restauradora Adhesiva"  
Editorial Médico Panamericana  
Buenos Aires Argentina 1977
- 7.- Mayoral Guillermo, J.M.  
"Ortodoncia Principios Fundamentales y Práctica"  
4ª Edición  
Editorial Labor S.A.  
Barcelona España 1983
- 8.- Mayoral Guillermo, J.M.  
"Técnica Ortodóncica con Fuerzas Ligeras"  
1ª Edición  
Editorial Labor S.A.  
Barcelona España 1976
- 9.- Moyers R.E.  
"Manual de Ortodoncia para el Estudiante y el Odontólogo General"  
1ª Edición  
Editorial Mundi  
Buenos Aires Argentina 1976
- 10.- The Dental Clinics of North America.  
Oral Surgery - Orthodontics July 1964.
- 11.- Vicent Angella  
"Ortodoncia Embriología y Desarrollo Bucal"  
1ª Edición  
Editorial Interamericana  
México D.F.

## CAPITULO



# O C L U S I O N

## I.- OCLUSION

### Desarrollo Maxilar y Mandibular

Para conocer y entender lo que es oclusión es fundamental conocer el crecimiento de la maxila y la mandíbula. La maxila al igual que la mandíbula sufre un proceso de crecimiento hacia adelante y hacia abajo; a este crecimiento contribuye la presencia de órganos dentarios los cuales se desarrollan al mismo tiempo que estos. En la maxila se debe principalmente a la aposición de hueso que sufre la tuberosidad, aumentando así la dimensión de hueso. Al ocurrir el crecimiento del proceso alveolar y la erupción de los órganos dentarios se aumenta también la dimensión vertical de la maxila, mientras tanto en la parte anterior del paladar este cambio no es muy notorio. Con lo que respecta a la mandíbula, esta en el momento del nacimiento presenta ramas muy cortas y escasa eminencia articular, posteriormente crece a partir de la aposición de hueso en la parte posterior de la rama ascendente y borde alveolar, además de la resorción del borde anterior de la rama ascendente, lo que permite la colocación adecuada de los órganos dentarios accesorios. En conclusión podemos hacer referencia de que la erupción dentaria se desarrolla en forma paralela al crecimiento maxilar y mandibular teniendo gran importancia en la correcta relación entre ambas para una adecuada de oclusión.

### Definición

La oclusión se define como la máxima intercuspidez de los órganos dentarios superiores e inferiores además del correcto funcionamiento del Sistema Neuromuscular.

## Tipos

Edward Angle a principios de siglo realizó estudios acerca de la relación que guardan los órganos dentarios tomando como base los primeros molares permanentes y los clasificó de la siguiente manera:

- Maloclusión Clase I (Neuroclusión)
- Maloclusión Clase II (Retrognatismo)
- Maloclusión Clase III (Prognatismo)

La maloclusión Clase I es aquella en la cual se observe una relación un teroposterior entre los maxilares tomando en cuenta los primeros molares superiores e inferiores situados de la siguiente manera:

La cúspide mesiovestibular del primer molar superior ocluye en el surco mesiovestibular del primer molar inferior y relación de caninos en los cuales el brazo mesial del canino superior desciende en el brazo distal del canino inferior y los incisivos centrales superiores en relación con los inferiores mantiene una línea correcta existiendo un over-bite y un over-jet.

El over-bite o sobremordida vertical, es la distancia que existe entre el borde incisal de los dientes superiores y el borde incisal de los dientes inferiores cuando estos se encuentran en oclusión. El borde incisal de los dientes superiores llega hasta la unión del tercio medio con el tercio incisal de los inferiores.

El over-jet o sobremordida horizontal es la distancia que existe entre la superficie vestibular de los órganos dentarios inferiores y la superficie palatina de los superiores cuando se encuentran en oclusión. Normalmente debe medir de 0 a 2 mm. aproximadamente.

La maloclusión Clase II o Retrognatismo es cuando la cúspide mesiovestibular del primer molar superior ocluye en el espacio entre el primer molar inferior y segundo premolar. Esta se divide en:

- Clase II División I. Es una clase II en que los incisivos superiores se hallan en vestibuloversión.
- Clase II División II. Una clase II en donde los incisivos centrales superiores se hallan en linguoversión y los laterales en vestibulización.

Ambas se subdividen, cuando la maloclusión es unilateral con el otro lado en relación mesiodistal normal.

La maloclusión clase III o Prognatismo es cuando la cúspide mesiovestibular del primer molar superior ocluye en el espacio entre el primer y segundo molar inferior. Esta se subdivide en III tipos.

- Clase III Tipo I. Incisivos superiores e inferiores en relación borde a borde.
- Clase III Tipo II. Incisivos inferiores lingualizados y superiores - apiñados.
- Clase III Tipo III. Incisivos superiores apiñados e inferiores bien - alineados o labializados.

## II. CAMBIOS FISIOLÓGICOS DE LA OCLUSIÓN

### Dentición Temporal

#### - Cronología Dentaria.

Para conocer correctamente el desarrollo de la oclusión del individuo varios clínicos han realizado estudios acerca de la cronología de erupción dentaria en los cuales nos determinan que un niño, desde que nace presenta radiográficamente indicios de la presencia de órganos dentarios en proceso de calcificación. Algunos de los resultados de estos estudios nos determinan que existen diferencias en la cronología de erupción entre niñas y niños dando como conclusión que en los primeros es más rápido el proceso de erupción y que en los segundos ésta se puede prolongar hasta seis meses. Como un patrón general del proceso de erupción -- tenemos que los órganos dentarios inferiores erupcionan antes que sus - antagonistas.

Según Logan y ligeramente modificado por Mc Call y Shour tenemos la siguiente cronología (9).

Centrales inferiores	6 meses
Centrales superiores	6 1/2 a 7 meses
Laterales inferiores	6 1/2 a 7 meses
Laterales superiores	Entre 8 y 9 meses pudiendose prolongar hasta los 12 meses
Primeros molares inferiores	De 16 a 18 meses
Primeros molares superiores	De 19 a 20 meses
Caninos inferiores	De 19 a 20 meses
Caninos superiores	De 21 a 22 meses
Segundos molares inferiores	De 28 a 30 meses
Segundos molares superiores	De 30 a 32 meses

Con este largo proceso queda completada la erupción de los órganos dentarios temporales siendo su fin en ocasiones entre los 2 1/2 a 3 años - de edad considerándose como una etapa normal de erupción dentaria.

#### - Características y Funciones

Una característica de la dentición temporal es cuando los incisivos primarios erupcionan, la sobremordida de los superiores es equivalente a la altura de la corona de los incisivos inferiores, esto es, los incisivos inferiores son cubiertos por los superiores cuando hacen oclusión. Esta sobremordida profunda se reduce progresivamente por la erupción de los molares primarios. El movimiento hacia adelante del arco mandibular va asociado con una reducción de la sobremordida y un aplastamiento de todas las cúspides de los molares primarios. Chapman ha demostrado que hay ciertas irregularidades de la dentición primaria: (14).

#### 1.- Variaciones anteroposteriores:

- a) Los caninos inferiores pueden estar tapados por los caninos superiores hasta la edad de 3 1/2 años, más tarde esto se corrige -- por el movimiento relativo hacia adelante del arco inferior.

- b) Pueden existir espacios entre los molares hasta la edad de 5 - - años. Mientras estos espacios están presentes los molares a menudo se oponen entre ellos individualmente.
- c) A los 2 años de edad las caras distales de los segundos molares superiores e inferiores están en el mismo plano coronario aunque las caras mesiales de los molares inferiores están adelantadas - respecto de las superiores. Cuando erupcionan los primeros molares permanentes, los molares temporales inferiores se han movido más mesialmente de los superiores (Movimiento mesial temprano). No es sino hasta la pérdida de los molares primarios, sin embargo, que los primeros molares permanentes llegan a una oclusión - correcta. (Movimiento mesial tardío).

## 2.- Variaciones Transversales o Laterales.

- a) El ancho del arco aumenta entre los 5 y los 8 años, más en el arco superior que el inferior permitiendo así el movimiento hacia adelante de la mandíbula. La amplitud del arco en la región del primer molar permanente superior aumenta de uno a dos milímetros hasta los once años y puede aumentar una pequeña cantidad después de esa edad.
- b) Puede haber un espacio entre los incisivos centrales superiores primarios en la época de su erupción y este espacio puede persistir entre los incisivos centrales permanentes, pero normalmente se cierra hacia los 8 ó 9 años.
- c) Los incisivos primarios pueden estar rotados, pero ésta condición, especialmente en los incisivos inferiores, mejora hacia -- los 4 años de edad.

En el niño recién nacido el rodete alveolar tiene forma circular, el -- cual se mantiene hasta que hacen erupción los órganos dentarios permanentes.

La dentición temporal cuenta con 20 órganos dentarios los cuales son importantes para el estado general del paciente pediátrico así como para la obtención de una buena oclusión permanente. Esta dentición tiene las siguientes funciones:

- 1.- Para llevar a cabo la preparación mecánica de los alimentos, la cual es importante para el desarrollo y crecimiento del niño.
- 2.- Mantener el espacio de los arcos dentales para el correcto alineamiento de los órganos dentarios permanentes.
- 3.- Tienen la función de estimular el crecimiento de la mandíbula y maxilo por medio de la masticación, principalmente en el desarrollo - de la altura de los arcos dentales.
- 4.- Funciones de estética y fonación.
- 5.- Sirven de guía a los órganos dentarios sucedáneo (anteriores y premolares) y el correcto alineamiento de los órganos dentarios escesorios (1ros. y 2dos. molares).
- 6.- Deben mantener un nivel de oclusión favorable.
- 7.- Deben mantener altura correcta de hueso.
- 8.- Permite que haya balance o equilibrio muscular.
- 9.- Ayudan a que los órganos dentarios permanentes no queden incluidos o retenidos.

#### - Oclusión Temporal

La oclusión normal o perfecta corresponde a aquellos órganos dentarios - que se interdigitan en una buena relación clase I, la línea media dentaria superior e inferior coinciden entre si con la línea media facial o sea, no existe discrepancia oclusal distinguible en las arcadas dentarias y posiciones indeseables o anormales de los órganos dentarios. Esta oclusión normal o perfecta también se describe como clase I tipo 0.

En la dentición temporal cada órgano dentario del arco superior debe - - ocluir en sentido mesiodistal con el respectivo órgano dentario del arco inferior y el que le sigue. Las excepciones a esta regla son los incisivos centrales inferiores que solamente ocluyen con los centrales superiores, también los segundos molares superiores que lo hacen con los segundos molares inferiores.

En sentido vertical los órganos dentarios superiores sobrepasan la mitad de la corona de los inferiores o puede cubrirla casi completamente, siendo normal de los incisivos siendo casi perpendicular al plano oclusal.

En sentido vestibulo lingual los órganos dentarios superiores deben sobrepasar a los inferiores quedando los cúspides linguales de los molares superiores ocluyendo en el surco anteroposterior que separa las cúspides vestibulares de las linguales de los inferiores.

Baume encontró dos tipos de arcos dentales: (14)

a) Tipo I de Adisson u órganos dentarios que muestran espacios intersticiales.

b) Tipo II o arcos dentales cerrados

En la dentición temporal que muestra espacios intersticiales aparte de - cumplir con los requisitos antes mencionados cuenta con espacios denominados por Baume como espacios primates, los cuales se hayan localizados en:

Arcada Superior, entre los incisivos laterales y caninos.

Arcada Inferior, entre caninos y primeros molares, y a medida que se produce el desarrollo se forman pequeños diastemas o separaciones entre uno y otro órgano dentario (centrales, central lateral etc.) debido al crecimiento del arco. Estos espacios y los espacios primates se van cerrando paulatinamente conforme van erupcionando los órganos dentarios permanentes y además la ayudan a su buen alineamiento.

En la dentición temporal que muestra el Tipo II nos encontramos con ausencia de espacios los cuales son importantes para el buen alineamiento, aunque esto no quiere decir que en un futuro el paciente pediátrico no pueda presentar una oclusión clase I normal.

#### - Planos Terminales

También en esta dentición existen los denominados planos terminales que están en relación anteroposterior de los órganos dentarios temporales - superiores con los inferiores. Estos planos son la relación que guardan las caras distales de los segundos molares superiores e inferiores cuando estos se encuentran en oclusión. (Fig. 1 - I).

Los planos terminales son de vital importancia ya que ellos nos determinan de cierta manera el tipo de oclusión que presentarán los primeros -

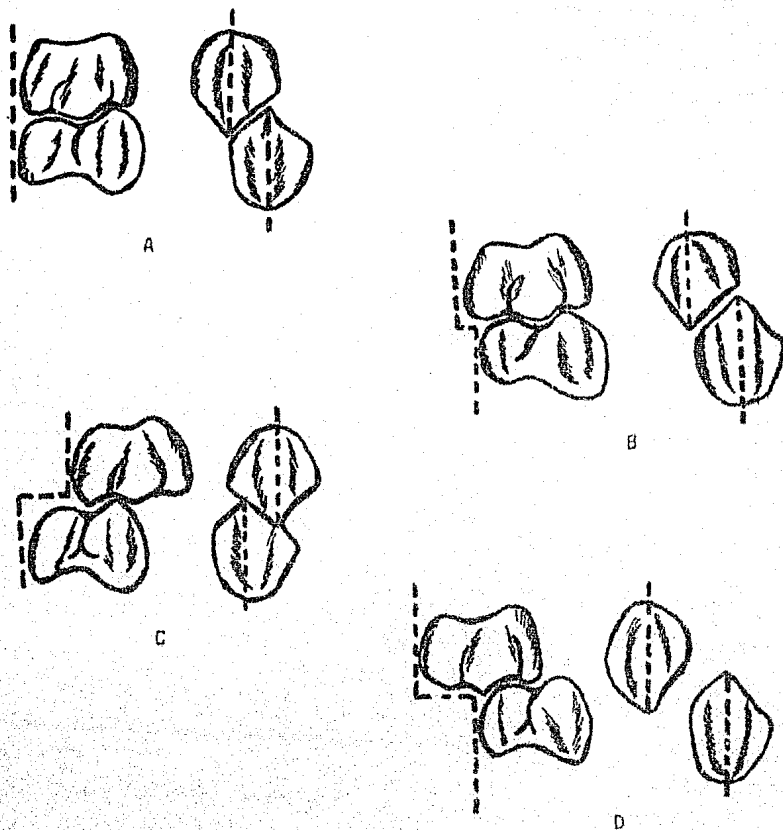


Fig. I - I. Planos Terminales. A, Plano Terminal Recto, B, Plano Terminal con Escalón Mesial, C, Plano Terminal con Escalón Distal, D, Plano Terminal con Escalón Mesial Exagerado.

Fuente Directa. Tesis. "Sistema Bonding para Movimientos Dentales Menores en Odontopediatría" México D.F. 1985.



molares permanentes debido a que son los segundos molares temporales -- los que guían la erupción de los molares de los 6 años. Esto nos permite dar un diagnóstico acerca de la futura oclusión que presentará el paciente pediátrico, aunque esto no nos determina de una manera real y segura la oclusión que presentará.

En un arco dental Tipo I nos encontramos con un plano terminal con escalón mesial lo que permite que los primeros molares permanentes erupcionen directamente en oclusión Clase I normal ya que se cierran los espacios primates presentes, mientras tanto en el Tipo II presenta un plano terminal recto el cual permite que los primeros molares permanentes -- erupcionen en una relación borde a borde, después cuando se exfolian -- los segundos molares temporales, los primeros molares inferiores permanentes se desplazan más hacia mesial que los superiores debido a que el diámetro mesiodistal del segundo molar temporal es mayor que el diámetro del segundo premolar y por lo tanto nos da lo que se llama desplazamiento mesial tardío dando por resultado clase I normal.

Existen otros planos terminales que nos dan origen a maloclusión Clase II y III, éstos son el plano terminal con escalón distal y el plano terminal con escalón mesial exagerado respectivamente.

Generalmente entre los 3 a 4 años de edad la distancia entre caninos aumenta ligeramente y entre los 5 y 6 años el aumento solo es de 3 mm. este aumento es pequeño y en ocasiones nulo.

#### Dentición Mixta

##### - Cronología Dentaria

La dentición mixta se define así porque presenta dentición temporal y -- ésta erupcionando la dentición permanente, ésta se extiende desde los 6 a los 12 años y es un período de particular importancia en la etiología de anomalías de la oclusión puesto que durante estos años deben realizarse una serie de complicados procesos que conduzcan al cambio de los órganos dentarios temporales por los permanentes y se establezca la -- oclusión normal definitiva.

Por tal situación es importante conocer la cronología dentaria de la -- dentición permanente así como la forma de erupcionar y no intervenir en esos procesos fisiológicos.

La primera aparición de los órganos dentarios permanentes es a la edad de los 6 años con la erupción del primer molar permanente, la edad promedio para la erupción de todos los órganos dentarios permanentes es la siguiente: (9)

Incisivos centrales inferiores	6 años
Primeros molares inferiores	6 años
Primeros molares superiores	6 años
Incisivos centrales superiores	7 años
Incisivos laterales superiores	7 1/2 años
Incisivos laterales inferiores	7 años
Primeros premolares superiores	9 años
Caninos inferiores	9 1/2 años

Primeros premolares inferiores	9 1/2 años
Segundos premolares superiores	10 años
Caninos superiores	11 años
Segundos premolares inferiores	11 1/2 años
Segundos molares superiores	11 1/2 años
Segundos molares inferiores	11 1/2 años

- Forma de Erupción

El patrón de erupción de la dentición secundaria es la siguiente:

- Centrales inferiores	Lingual
- Laterales inferiores	Lingual
- Centrales superiores	Vestíbulo-distal
- Laterales superiores	Vestíbulo-distal
- Primeros molares inferiores	Mesio-lingual
- Primeros molares superiores	Vestíbulo-distal
- Caninos inferiores	Mesio-vestibular
- Caninos superiores	Mesio-vestibular
- Primeros premolares inferiores	Disto-lingual
- Primeros premolares superiores	Disto-vestibular
- Segundos molares inferiores	Mesio-lingual
- Segundos molares superiores	Disto-vestibular

- Oclusión Mixta

Los incisivos inferiores se desarrollan en posición lingual con respecto a los temporales y llegarán a una posición normal de oclusión al exfoliarse estos. Si la resorción de las raíces de los incisivos temporales se retrasa, los permanentes hacen erupción en linguogresión, anomalía que se corrige con el movimiento constante de empuje de la lengua y con la extracción de los temporales. La oclusión de los incisivos permanentes es distinta a la de los temporales porque tienen una vestibulo versión más marcada y los superiores solo deben cubrir el tercio incisal de la corona de los inferiores, esto es debido al levantamiento de la oclusión, ocasionado por la erupción de los primeros molares permanentes. Cuando erupcionan los incisivos laterales superiores ocupan los espacios primates. Es más frecuente encontrar dificultades en la erupción de los incisivos laterales superiores que los centrales ya que estos suelen encontrar espacio sin problema, los laterales pueden colocar se en rotación por falta de espacio suficiente.

En la mandíbula es más frecuente que haga erupción el canino primero -- que el premolar y por último el segundo premolar el cual encuentra más dificultades en su colocación por salir en último término, a excepción del segundo y tercer molar.

Para una mayor orientación acerca de la dentición mixta, esta se divide en tres estadios: (14)

- 1.- Estadío precoz el cual está comprendido entre la edad de 6 a 8 años con la consiguiente erupción de los primeros molares superiores e inferiores e incisivos centrales y laterales tanto superiores como inferiores.

- 2.- Estadío medio que comprende entre los 8 y 10 años en el cual han -- erupcionado los caninos inferiores y primeros premolares.
- 3.- Estadío último que comprende entre los 10 y los 13 años, en este período se pierden los últimos órganos dentarios de la dentición temporal y hacen erupción los segundos premolares, caninos superiores y los molares de los 12 años (2do. molar).

#### - Espaciamiento Intercanino

Debido a la forma de erupcionar de los incisivos centrales superiores, que es vestibulo distal nos provoca un diastema entre éstos. El diastema es temporario y con la erupción de los incisivos laterales permanentes en el arco, el espacio entre los centrales generalmente se cierra. Los caninos superiores suelen causar desplazamiento mesial de las raíces de los incisivos laterales permanentes hasta la edad de 8 a 9 años. Esto produce una divergencia distal de las coronas de estos incisivos, más tarde se corrige cuando erupcionan los caninos y la presión es -- transferida desde las raíces hasta la corona de los incisivos. Este período es conocido también como la etapa del "Patito feo" (Fig. I - 2) - ubicada en la zona de anteriores superiores. Paralelamente a este fenómeno se produce lo que se denomina "Espaciamiento Intercanino" que va - relacionado con la erupción de los incisivos laterales permanentes los cuales desplazan distalmente a los caninos temporales ocasionando con - esto ampliación en la parte anterior del arco dental. Esto se produce - primeramente en la arcada inferior y posteriormente en la superior. En la mujer la dimensión intercanina aumenta poco, no siendo así con la -- erupción de los caninos permanentes. En el varón la erupción de los caninos permanentes causa aumento entre los 12 y 18 años debido al desarrollo horizontal del maxilar.

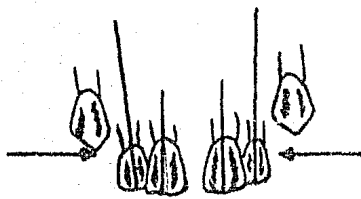
#### - Levantamiento de Mordida

Otro de los cambios importantes que ocurren en la dentición mixta es de finida como los tres ataques contra la sobremordida vertical que se va en la dentición temporal.

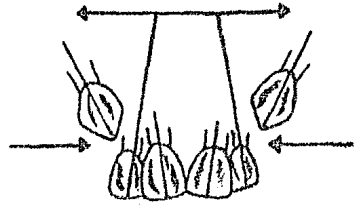
Según Schwartz los ataques contra la sobremordida vertical son tres: El primer ataque ocurre con la erupción del primer molar permanente a los 6 años; el segundo ocurre al erupcionar el segundo molar permanente a los 12 años y por último tenemos al tercer molar permanente entre los - 18 y 30 años.

#### - Curva de Spee

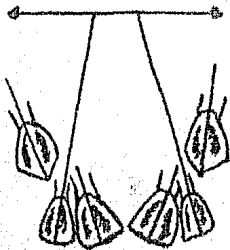
En la dentición temporal el plano de oclusión es horizontal. Con la con siguiente erupción del primer molar permanente, se inicia en la dentición mixta la formación de una curva llamada Curva de Spee. Esta es una línea imaginaria formada a partir de los bordes incisales de órganos -- dentarios anteriores y las cúspides vestibulares de los órganos denta-



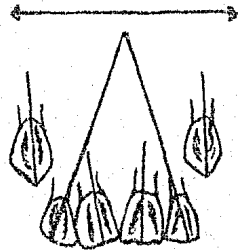
7 Años



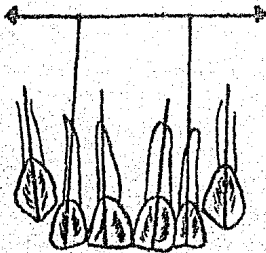
8 Años



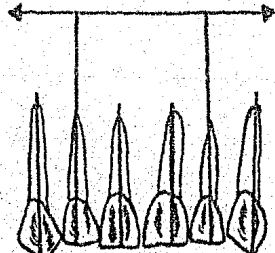
9 Años



10 Años



12 Años



14 Años

Fig. I - 2 Desarrollo de la Etapa del "Patito Feo"

Anderson G.M. "Ortodoncia Práctica" Buenos Aires Argentina 1976.

rios posteriores, esta curva se va acentuando más conforme se completa la erupción de los órganos dentarios permanentes. Posteriormente esta línea se ve disminuida en el momento de la vejez.

Finalmente los factores que han sido relacionados con la erupción de los órganos dentarios tanto temporales como permanentes incluyen alargamiento de la raíz, fuerzas ejercidas por los tejidos vasculares en torno y debajo de la raíz, crecimiento de hueso alveolar, de la dentina, contracción pulpar, crecimiento y tracción del ligamento parodontal, presión por la acción muscular y la reabsorción de la cresta alveolar.

Shicher propuso que el movimiento axial de un órgano dentario en continuo crecimiento es la expansión de su crecimiento longitudinal. El factor más importante que causa el movimiento hacia oclusal es el alargamiento de la pulpa.

### Dentición Permanente

#### - Número de Organos Dentarios

La dentición permanente cuenta con 32 órganos dentarios. Esta dentición se inicia con la caída del segundo molar temporal y la erupción del segundo molar permanente. La posición de los molares antes de su erupción es distinta en la mandíbula y en la maxila, las coronas de los permanentes están dirigidas en distoversión dentro de la tuberosidad del maxilar e irán descendiendo a medida que avanza la erupción hasta adquirir una posición vertical. En la mandíbula las coronas están en mesoversión y se enderezan cuando hacen erupción los molares inferiores y quedan en oclusión con los superiores. Los segundos molares no encuentran problemas en su colocación en la mayoría de los casos. Se debe tener en cuenta la erupción anticipada de los segundos molares porque puede ocurrir movimiento mesial de los primeros molares restando con esto espacio para los premolares y caninos.

#### - Características Generales

La forma de los arcos dentarios pasa de semicircular en la dentición temporal a elíptica en la dentición permanente por la erupción de los molares accesorios.

La parte anterior del arco permanente que corresponde al arco temporal no tiene variación en la posición de los órganos dentarios si no a verdadero crecimiento óseo.

La oclusión en los órganos dentarios permanentes es similar a la temporal. En sentido mesiodistal cada órgano dentario del arco superior debe ocluir con el respectivo en el arco inferior y el que le sigue, también con la excepción de los incisivos centrales inferiores que solo ocluyen con el antagonista. El tercer molar superior ocluye con el tercer molar inferior.

Los últimos molares deben ocluir con sus caras distales en su mismo plano. En sentido vertical los dientes superiores deben cubrir más o menos el tercio incisal de los inferiores.

## BIBLIOGRAFIA

- 1.- Aisnerberg M.S. y Colaboradores  
"Histología y Embriología Bucal de Orban"  
1ª Edición  
Editorial. La Prensa Médica Moderna  
México D.F. 1978.
- 2.- Anderson G.M.  
"Ortodoncia Práctica"  
1ª Edición  
Editorial. Mundi  
Buenos Aires Argentina 1976
- 3.- Barnett E.M.  
"Terapia Oclusal en Odontopediatría"  
1ª Edición  
Editorial. Médico Panamericana 1978
- 4.- De Angeles V.  
"Embriología y Desarrollo Bucal Ortodoncia"  
1ª Edición  
Editorial. Interamericana  
México D.F. 1978
- 5.- Finn S.B.  
"Odontología Pediátrica"  
4ª Edición  
Editorial. Interamericana  
México D.F. 1976
- 6.- Graber T.M.  
"Ortodoncia Teoría y Práctica"  
3ª. Edición  
Editorial. Interamericana  
México D.F. 1980
- 7.- Hirschfeld Leonard y Arnold  
"Ortodoncia Pequeños Movimientos Dentarios en Odontología General"  
Editorial Mundi  
Buenos Aires Argentina 1966
- 8.- Logmán Jan  
"Embriología Médica"  
3ª Edición  
Editorial. Interamericana  
México D.F. 1976

- 9.- Mayoral Guillermo, J.M.  
 "Ortodoncia Principios Fundamentales y Práctica"  
 2ª Edición  
 Editorial. Labor S.A.  
 España Barcelona 1971
- 10.- Mc. Donald R.E.  
 "Odontología para el niño y el Adolescente"  
 2ª Edición  
 Editorial Mundi  
 Buenos Aires Argentina 1975
- 11.- Moyers R.E.  
 "Manual de Ortodoncia para el Estudiante y el Odontólogo General"  
 1ª Edición  
 Editorial Mundi  
 Buenos Aires Argentina 1976
- 12.- Ramfjord Sigard P.  
 "Oclusión"  
 2ª Edición  
 Editorial Interamericana  
 México D.F. 1975
- 13.- Sim J.M.  
 "Movimientos Dentarios Menores en Niños"  
 2ª Edición  
 Editorial Mundi  
 Buenos Aires Argentina 1980
- 14.- White T.C., Gardener J.H. y Leighton  
 "Introducción a la Ortodoncia"  
 1ª Edición  
 Editorial Mundi  
 Buenos Aires Argentina 1977
- 15.- Vincent Angelis  
 "Ortodoncia Embriología y Desarrollo Bucal"  
 2ª Edición  
 Editorial Interamericana  
 México D.F.

## CAPITULO



# MALOCCLUSION

## I. DEFINICION DE MALOCCLUSION

Se ha definido a la maloclusión como cualquier desviación de la oclusión normal, tanto desde el punto de vista morfológico como funcional. La maloclusión se refiere también a una oclusión inestable producida por el -desequilibrio de fuerzas opuestas de la masticación y el bruxismo por -- una parte, y por otra la presión de la lengua y de los labios. En estos casos, los órganos dentarios pueden ser movidos en su dirección por las fuerzas oclusales y en otra por la presión de los labios y lengua. Los -órganos dentarios se encuentran en posiciones indeseables o incorrectas. El resultado de dicho desequilibrio es la hipermovilidad, probabilidad -de fractura, desgastes indeseables, el trauma por oclusión y problemas estéticos.

## II. CLASIFICACION

La maloclusión para su estudio se divide en tres:

- 1.- Maloclusión, la cual es de tipo dentario o sea los órganos dentarios no tienen una relación correcta, su posición es incorrecta.
- 2.- Malfunciones, aquí las funciones del sistema gnático no están funcionando correctamente lo cual va unificado a la maloclusión.
- 3.- Displasias Oseas que es la falta de formación o desarrollo del hueso lo cual está ocasionando por consiguiente la mala función y maloclusión.

La maloclusión es una de las patologías orales que ocupan el primer lugar en la cavidad oral, esta maloclusión se inicia en la dentición mixta, la cual va evolucionando si no se le diagnostica y se le da tratamiento ocasionando secuelas muy severas en la edad adulta.

La maloclusión tiene infinidad de factores que las producen.



Esta se ha dividido para su estudio y de acuerdo a ciertas características en tres maloclusiones: (1)

- a) Maloclusión Clase I
- b) Maloclusión Clase II
- c) Maloclusión Clase III

Edward Angle a principios de siglo estableció esta clasificación de maloclusión a través de un sistema extraoral, basado en la relación de los primeros molares permanentes superiores e inferiores.

Angle utilizó el término clase y el número I, II y III. Lischer usó los términos neutro, disto y mesio con la terminación de oclusión, la cual quedó de la siguiente forma: (1)

- Clase I o Neutroclusión
- Clase II o Distoclusión
- Clase III o Mesioclusión

#### Maloclusión Clase I

Clase I o Neutroclusión.- Los molares guardan una relación apropiada en los arcos individuales. La cúspide mesiobucal del primer molar superior permanente estará en relación mesiodistal correcta con el surco bucal del primer molar inferior permanente. Existe una maloclusión de los órganos dentarios individual.

Anderson clasificó cada una de las maloclusiones, Clase I en 5 tipos, agrupándolos de acuerdo a ciertas características: (1)

- Maloclusión I Tipo I.- En este tipo existe apiñamiento de incisivos y caninos, los cuales se encuentran mesializados
- Maloclusión I Tipo II.- Los incisivos están protruidos o en labioversión.
- Maloclusión I Tipo III.- Uno o varios incisivos superiores están en linguoversión en relación con los inferiores
- Maloclusión I Tipo IV.- Los premolares o molares en bucolinguoversión, puede ser uno o varios molares o premolares
- Maloclusión I Tipo V.- Presentan los molares en posición mesial debido a la pérdida prematura de órganos dentarios

#### Maloclusión Clase II

Clase II o Distoclusión. Aquí la relación que guardan los primeros molares permanentes es la siguiente; la cúspide mesiobucal del primer molar superior permanente estará en relación con el intersticio entre el segundo premolar y el primer molar inferior permanente.

Angle dentro de esta clasificación también la subdividió en dos, debido a la inclinación de los incisivos superiores y también a que se podía presentar clase I normal de un lado y clase II del otro es decir, la maloclusión puede ser uni o bilateral.

## Maloclusión Clase III

Clase III o Mesioclusión. Angle a la clase III la dividió en tres tipos:

- Tipo I Aquí se presenta la relación de los incisivos superiores e inferiores borde a borde y en buen alineamiento.
- Tipo II Los incisivos inferiores se encuentran lingualizados con respecto a los superiores apiñados.
- Tipo III Los incisivos superiores apiñados y los inferiores en buen - - alineamiento o bien incisivos inferiores labializados con relación a los superiores.

También se subdivide de acuerdo a que sea unilateral o bilateral.

Nosotros estudiaremos la maloclusión clase I debido a que en este momento es cuando interviene el tratamiento de Movimientos Dentales Menores, teniendo en cuenta que existe espacio necesario para el correcto alineamiento.

Mencionaremos las maloclusiones y malposiciones individuales en las cuales se lleva a cabo el tratamiento Ortodóntico con movimientos dentales - menores.

Edward Angle conocida como el padre de la Ortodoncia Americana, denotó que una maloclusión tenía relaciones más normales que otras y está presente en personas en las que sus rasgos son relativamente rectos y denominó a esta maloclusión como Clase I.

Dewey Anderson clasificó las maloclusiones Clase I partiendo de la dentición temporal sin ser necesario que estén presentes los primeros molares permanentes, observándose también caninos temporales y permanentes para comprobar que las posiciones de los molares estén siendo diagnosticadas correctamente.

Este sistema se basa en el de Angle pero tiene agregados para enfocarse directamente en las maloclusiones Clase I relacionadas con problemas de - espacio y excesivas malposiciones faciolinguales de órganos dentarios - aislados o grupos de ellos.

Se toma en cuenta el espacio en la arcada genéticamente escaso, disminución posterior del espacio en la arcada por la mesialización de molares permanentes, incisivos protruidos y molares o anteriores con mordida cruzada.

Estos tipos pueden ser reconocidos fácilmente en la dentición temporal y mixta.

Clase I Tipo 1 Muscular. Se refiere al apiñamiento del segmento antero-inferior debido a una Hiperactividad del músculo mentoniano.

Se requiere como condición que exista una mala deglución siendo hiperactivo el labio inferior, y no existe falta de espacio en la arcada dentaria superior. Este problema sólo se limita a la arcada inferior.

Clase I Tipo 2 Existe protrusión y espacios en los órganos anteriores - superiores. Se presentan incisivos superiores protrui-

dos de igual manera que en la clase II pero en la clase I tipo 2 se presentan espacios en anteriores superiores, con molares y caninos en la clase I.

El labio inferior esta actuando hacia adentro y arriba para poder deglutir, siendo el labio superior hipoactivo. Como etiología se mencionan los hábitos de presión anormales existiendo con frecuencia mordida abierta.

**Clase I Tipo 3.** Se refiere a mordidas cruzadas anteriores que afectan incisivos permanentes superiores, existiendo dos o más dientes superiores en mordida cruzada. La relación de molares y caninos es clase I.

**Clase I Tipo 4.** Se refiere a la presencia de mordidas cruzadas posteriores de molares temporales, primeros molares permanentes o ambos.

**Mordida cruzada lingual.** Las cúspides vestibulares de dientes superiores están atrapadas y ocluyen en el surco oclusal de sus antagonistas. El diente superior esta ubicado 3.5 a 5 mm. aproximadamente hacia la línea media palatina de su posición normal en la arcada.

La línea inferior suele estar normal y se produce escaso movimiento hacia vestibular.

**Mordida cruzada lingual completa.** Puede erupcionar un premolar o molar por lingual del diente antagonista inferior. La cara vestibular hará contacto con la cara lingual de su antagonista.

En estos dos casos en la arcada inferior se produce movimiento en respuesta a las fuerzas que se están ejerciendo en la maxila.

**Mordida cruzada vestibular.** Cuando uno o varios dientes erupcionan por vestibular de los antagonistas, la cara lingual del superior ocluye contra la superficie vestibular del inferior.

Estos tres tipos de mordidas pueden ser uni o bilaterales. La mordida cruzada más frecuente en niños con dentición temporal son mordidas cruzadas linguales del canino y ambos molares superiores de un lado. Casi siempre se presenta unilateral estando correcto del lado opuesto.

### III. MALPOSICIONES INDIVIDUALES DE LOS ORGANOS DENTARIOS.

La maloclusión puede ser simple o compleja y considerarse en los grupos siguientes:

a). Malposición de dientes individuales o grupos de dientes en arcos dentarios y maxilares relacionados normalmente.

La falta de espacio en el arco para dientes en malposición puede deberse a la migración de otros dientes que se han inclinado al espacio.

b). Arcos dentarios. Mala relación de los arcos dentarios entre ellos sobre bases óseas que están relacionadas normalmente. Una mala relación de los arcos dentarios puede ocurrir en todas las dimensiones

anteroposteriores, lateralmente y vertical.

c). Bases Dentarias. Pueden estar relacionadas una con otra de tal manera que difícilmente puede lograrse una relación normal de los arcos dentarios. La forma y la relación de la mandíbula con el maxilar superior es desfavorable para la producción de una oclusión anormal.

Las maloclusiones o anomalías de la oclusión solo con anomalías de espacio. Cuando la oclusión no es normal en dirección mesiodistal, el diente o los dientes del arco anómalo estarán más cerca o más lejos de la línea del arco de los que corresponden con los dientes opuestos.

Las anomalías de espacio son las de posición, dirección, volumen y forma. Las anomalías de posición se refieren a la desviación de los dientes con respecto a la posición normal que deben ocupar en el arco dentario en sentido mesial, distal, vestibular y lingual y también hacia el espesor del maxilar y hacia fuera de éste.

Cuando un diente no ocupa el lugar que le corresponde en el arco dentario se dice que ha habido una gresión. (Fig. II - I).

Según para donde se desvía se denominará. Vestibulogresión, linguogresión, mesogresión. Cuando la desviación se ha realizado hacia el espesor del maxilar habrá ingresión y hacia afuera egresión.

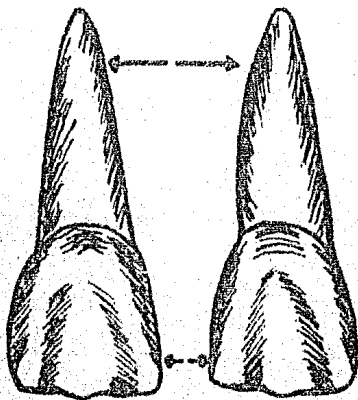


Fig. II - I. Distogresión de Centrales.

Mayoral Guillermo, J.M. "Principios Fundamentales Teoría y Práctica"  
Barcelona España 1983.

Las anomalías de dirección de los dientes pueden ser versiones y rotaciones. La versión consiste en la inclinación del diente como si hubiera girado alrededor de su eje horizontal. La rotación cuando la desviación ha sido giración del diente alrededor de su eje vertical.

(Fig. II - 2)

Las versiones pueden realizarse también en las direcciones principales con respecto al arco dentario, vestibuloversión, linguaversión, mesio-versión y distoversión. Las rotaciones se denominan según sea la cara: mesial o distal, la que se desvía hacia el vestíbulo o hacia lingual más pronunciadamente y de esa manera tener rotación mesovestibular o mesolin-gual, distovestibular o distolingual.

Las versiones y las gresiones se aprecian principalmente en el examen -- directo de la cavidad oral de los modelos de yeso y radiografías.

Las anomalías en el volumen de los dientes se refieren al tamaño de estos como macrodancia, microdancia, los cuales ocasionan falta de espacio y por consiguiente los órganos dentarios erupcionan en malposición en el caso de los primeros. Con lo que respecta a la microdancia nos da una -- oclusión espaciada la cual puede ser localizada o generalizada.

Al referirnos a las malposiciones individuales de los órganos dentarios se debe a la relación de los dientes de una arcada con los órganos dentarios proximales en la misma arcada y en menor grado con los del arco -- opuesto. La línea de oclusión y la línea media son las guías para describir las malposiciones, que son las siguientes:

- a). Inclinación Mesial. Un diente que está inclinado anormalmente, de manera que su corona se ladea a lo largo de la línea del arco dentario hacia la línea media.
- b). Desplazamiento mesial. El diente está totalmente desplazado hacia la línea media.
- c). Inclinación distal. Cuando el diente esta inclinado a lo largo de la línea del arco de manera que su corona esta demasiado alejada de la línea media.
- d). Desplazamiento distal. Un diente totalmente desplazado en una dirección que lo aleja de la línea media.
- e). Inclinación Lingual. Se refiere a un diente tan inclinado que su -- raíz se dirige hacia la lengua. Retroinclinación es un término usado frecuentemente para referirse también a la inclinación lingual de -- los dientes anteriores.
- f). Desplazamiento lingual. Es un diente desplazado totalmente hacia la lengua.
- g). Desplazamiento labial. Inclinación hacia afuera de los incisivos y -- caninos hacia los labios. En el caso de molares y premolares, se usa el término inclinación bucal.
- h). Desplazamiento bucal y labial. Se usan similarmente para describir -- el desplazamiento en totalidad de dientes hacia afuera.
- i). Infraclusión. Describe un diente del que la superficie oclusal, o -- el borde incisal, no han alcanzado el mismo que el resto de los dientes en el arco.
- j). Supraclusión. Lo opuesto de infraclusión, el diente parece haber --

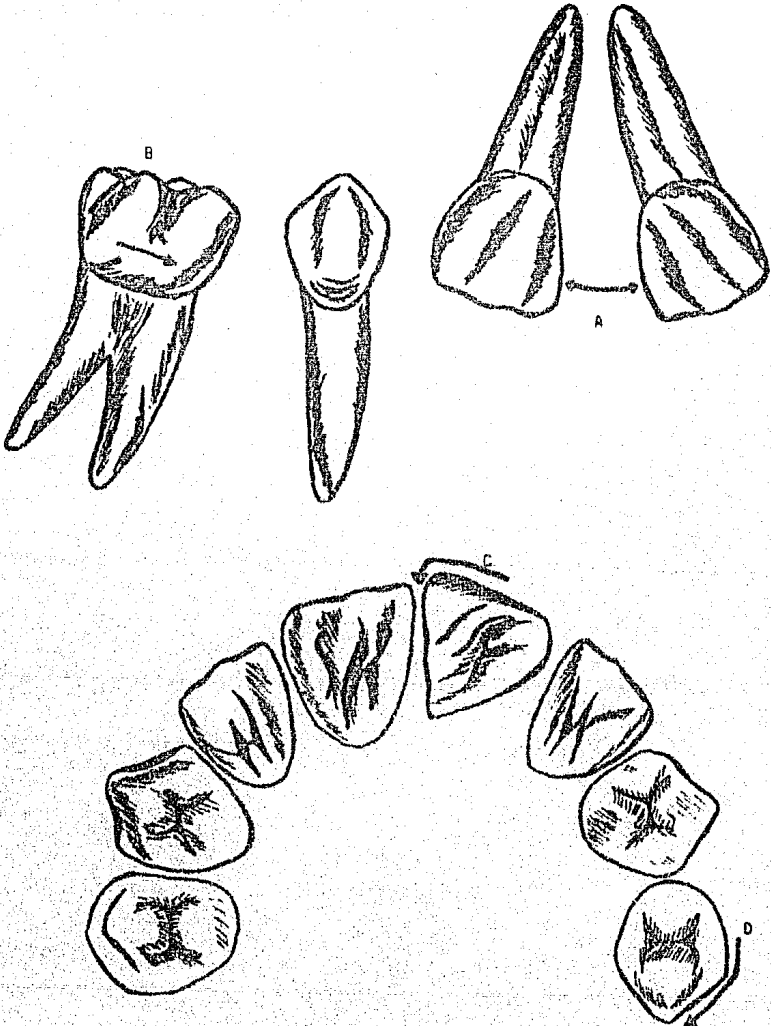


Fig. 11 - 2. A, Distoverción de centrales, B, Mesoverción de un molar, C, Rotación mesial de un central y D, Rotación distal de un primer premolar.

sobrerupcionado.

k). Rotación mesiolingual. Un diente que está rotado alrededor del eje - mayor de manera que su parte mesial está vuelta hacia la lengua.

l). Rotación distolingual. Es una rotación en dirección opuesta al anterior.

Mordida cruzada anterior. Es una condición en la cual uno o más incisivos superiores ocluyen lingualmente respecto a los inferiores.

Mordida cruzada posterior. Las cúspides bucales de uno o más dientes posteriores superiores pueden ocluir dentro de las fosas de los inferiores. En estos casos, el arco superior puede parecer bastante más angosto que lo normal, mientras que el inferior puede parecer más ancho.

#### IV. ETIOLOGIA DE MALOCCLUSIONES

Se puede clasificar los factores etiológicos de maloclusiones de diversas maneras, pudiendo agruparlas en causas heredadas y congénitas como -- serían problemas referentes al número y tamaño de los dientes, características heredadas de padres, anomalías, ambiente fetal.

Dentro de las causas adquiridas se pueden nombrar pérdida prematura o -- retención prolongada de dientes deciduos, hábitos, función anormal, dieta, trauma, trastornos metabólicos, endócrinos etc.

Otra forma de clasificar sería agrupando los factores en indirectos o -- predisponentes y directos o determinantes.

Factores indirectos tales como herencia, defectos congénitos, anomalías prenatales, trastornos metabólicos, causas desconocidas.

Factores determinantes como malposiciones dentales, forma y número anormales, presión intrauterina, hábitos de dormir, pérdida, erupción y retención anormal dental, restauraciones inadecuadas.

Moyers enumera 7 causas y entidades clínicas: (10)

##### 1.- Herencia

- a). Sistema Neuron muscular
- b). Hueso
- c). Dientes
- d). Partes blandas

##### 2.- Trastornos del desarrollo de origen desconocido

##### 3.- Trauma

- a). Trauma prenatal y lesiones del crecimiento
- b). Trauma posnatal

##### 4.- Agentes Físicos

- a). Prenatales
- b). Posnatales

##### 5.- Hábitos (Chupar dedo y pulgar, chupar lengua, morder labio)

##### 6.- Enfermedades

- a). Generales
- b). Trastornos endógenos

c). Enfermedades locales

7.- Desnutrición.

Existe otro método de clasificación teniendo en cuenta factores generales y locales.

Factores Generales.

- 1.- Herencia
- 2.- Defectos congénitos (paladar hendido, tortícolis, disostosis, cleidocraneal, parálisis cerebral, sífilis etc.)
- 3.- Ambiente
  - a). Prenatal (trauma, dieta materna, metabolismo materno, varicela)
  - b). Postnatal (lesión en el nacimiento, parálisis cerebral, etc.)
- 4.- Ambiente metabólico y enfermedades predisponentes
  - a). Desequilibrio endocrino
  - b). Trastornos metabólicos
- 5.- Problemas Nutricionales (desnutrición)
- 6.- Hábitos de presión anormales y aberraciones funcionales
  - a). Lactancia anormal (postura anterior del maxilar inferior, lactancia no fisiológica, presión bucal excesiva).
  - b). Chuparse los dedos
  - c). Hábitos con la lengua y chuparse la lengua
  - d). Morderse labios y uñas
  - e). Hábitos anormales de deglución
  - f). Defectos fonéticos
  - g). Anomalías respiratorias (respiración bucal)
  - h). Amígdalas y adenoides (posición compensadora de la lengua)
  - i). Tics psicogénicos y bruxismo
- 7.- Postura
- 8.- Trauma y accidentes

Factores Locales

- 1.- Anomalías de número
  - a). Dientes supernumerarios
  - b). Dientes faltantes (ausencia congénita o pérdida por accidentes, caries etc.)
- 2.- Anomalía en tamaño de dientes
- 3.- Anomalía en forma de dientes
- 4.- Frenillo labial anormal, barrera mucosa
- 5.- Pérdida prematura
- 6.- Retención prolongada
- 7.- Erupción tardía de órganos dentarios permanentes
- 8.- Vía de erupción anormal
- 9.- Anquilosis
- 10.- Caries dental



## 11.- Restauraciones dentarias inadecuadas

A continuación explicaremos cada uno de los factores.

### Herencia

La herencia es un factor que afecta a la morfología dentofacial así como al patrón de crecimiento y desarrollo.

Se puede heredar el tamaño y forma dental, configuración de los maxilares, etc. pero no se sabe que factores intervienen para combinarse en el momento de la concepción que nos pueden dar como resultado el heredar las características del padre, de la madre o de ambos.

Cuando se mezclan individuos de diferentes razas es más probable que exista maloclusión por las discrepancias en el tamaño de los maxilares, así tenemos que el tipo facial juega un papel importante dentro de la etiología de las maloclusiones.

Existen 3 tipos craneofaciales.

- Branquiocefálico o cabezas amplias y redondas
- Dolicocefálico o cabezas largas y angostas
- Mesocefálico, siendo ésta una forma entre branquiocefálico y Dolicocefálico. El patrón de crecimiento craneofacial es un factor heredable, el cual depende del tipo de estructura ósea que posea la cara.

Se ha observado que dentro del desarrollo evolutivo son las niñas las que maduran más rápido que los niños, presentándose en niñas a los 10 - 1/2 años, y en niños entre los 12 y 13 años.

Lundstrom realizó un análisis de características morfológicas y dentofaciales en géneros y concluye que puede influir la herencia en las siguientes características:

- 1.- Tamaño de los órganos dentarios
  - 2.- Anchura y longitud de la arcada
  - 3.- Altura del paladar
  - 4.- Apilamiento y espacios entre los órganos dentarios
  - 5.- Grado de sobremordida (overjet, overbite)
- A esto se agrega.
- 1.- Posición y conformación de la musculatura peribucal al tamaño y forma de la lengua
  - 2.- Características de los tejidos blandos (carácter y textura de las mucosas, tamaño de los frenillos, forma y posición).

La herencia influye determinando ciertas características como puede ser:

- 1.- Anomalías congénitas
- 2.- Asimetrías faciales
- 3.- Micrognatia y Macrognatia
- 4.- Macrodoncia y Microdoncia
- 5.- Oligodoncia y Anodoncia

- 6.- Variaciones en la forma de los órganos dentarios, incisivos laterales en forma de cono, cúspides de Carabelli, mamelones etc.
- 7.- Paladar y Labio Hendido
- 8.- Diastemas provocados por frenillos
- 9.- Sobremordida profunda
- 10.- Apíflamiento y giroversión de órganos dentarios
- 11.- Retrusión del maxilar superior
- 12.- Prognatismo del maxilar inferior

#### Defectos Congénitos

Paladar y Labio Hendido. Son defectos congénitos en los cuales una tercera parte o la mitad de todos los niños con paladar hendido poseen antecedentes familiares.

Por lo general a estos niños se les somete a operaciones cosméticas y en ésta se debe respetar el crecimiento y desarrollo de los maxilares.

En una hendidura unilateral, los órganos dentarios del lado afectado están muchas ocasiones en mordida cruzada lingual con relación a los antagonistas inferiores.

Otras veces la premaxila se encuentra desplazada hacia adelante, o debido a un labio presionando, toda la estructura premaxilar es lingualizada. Los incisivos superiores por lo general presentan inclinaciones axiales anormales.

Comúnmente los órganos dentarios se encuentran en buena relación con respecto a su soporte basal óseo, pero toda la estructura palatina y alveolodentaria está desplazada hacia la línea media.

#### Parálisis Cerebral

Se entiende por Parálisis Cerebral la falta de coordinación muscular debido a una lesión intracraneal. Probablemente sea el resultado de una lesión del nacimiento. Los tejidos son normales pero existe la incapacidad del paciente de controlarlos, trastornando el equilibrio muscular necesario para el mantenimiento de la oclusión normal.

Con éste desequilibrio muscular se crean hábitos de presión anormales -- dando como resultado maloclusión.

#### Torticollis

O cuello torcido, es el acortamiento del músculo Esternocleidomastoideo afectando la estructura ósea del cráneo y la cara.

Esta patología puede dar como resultado maloclusión incorregible y asimetría facial si no es tratada a tiempo.

#### Disostosis Cleidocraneal

Enfermedad congénita, con frecuencia de origen hereditario, que se presenta con falta completa o parcial uni o bilateral de la clavícula, con juntamente con el cierre prolongado de las suturas del cráneo, retrusión de la maxila y protrusión de la mandíbula, erupción tardía de órganos dentarios permanentes, existiendo retención prolongada de órganos dentarios temporales y retención de permanentes debido a esto.

Se observan raíces cortas y delgadas de órganos dentarios permanentes - en algunas ocasiones y con frecuencia se desarrollan dientes supernumerarios.

#### Sifilis Congénita

En esta época ha disminuido la frecuencia de esta enfermedad, pero se presentan aún en algunos casos.

Deja secuelas como, dientes malformados o de "Hutchinson" molares en -- forma de mora y en mal posición capaces de desarrollar maloclusión grave.

#### Medio Ambiente

Influencia Prenatal.- En esta etapa interviene la posición intrauterina, Fibromas de la madre, lesiones amnióticas, dieta materna y metabolismo, anomalías por drogas como Talidomida, daño o trauma, varicela etc.

Estos factores pueden desencadenar una maloclusión.

La postura fetal anormal y los fibromas maternos han ocasionado asimetría de cráneo o cara que se presentan al nacimiento pero que desaparecen paulatinamente al pasar el primer año, siendo esta deformación temporal.

Existe un incremento de ajuste para eliminar la malformación original -- aún cuando se presente el síndrome de Pierre Robin (micromandíbula) o - Treacher Collins (disostosis del maxilar inferior).

Los medicamentos y la Rubéola durante el embarazo pueden ser desencadenantes de una maloclusión.

Influencia Postnatal.- Debido a que los huesos en el momento del nacimiento poseen gran elasticidad es difícil que se produzca lesión de carácter irreversible, por lo general las lesiones son temporales.

Puede ocurrir al momento del nacimiento lesión en ATM por forceps en -- forma permanente reportándose que es muy infrecuente que esto suceda.

Por lo general la maloclusión viene acompañada de Parálisis Cerebral, - la cual se atribuye a una lesión durante el nacimiento.

Otra lesión probable sería la deformación del maxilar durante el parto causada por la introducción del dedo índice y medio en la boca del niño para conducirlo a través del conducto del nacimiento.

Se mencionan causas menos frecuentes como presiones indebidas sobre la dentición en desarrollo, caídas que provocan fractura condilar produciendo asimetría facial, uso de aparatos Ortodéuticos por tiempo prolongado pueden causar maloclusión.

#### Clima o estado metabólico y enfermedades predisponentes

Las enfermedades febriles agudas afectan al diente en su desarrollo, no se sabe la fisiología de esta causa exactamente, pero es un factor de - maloclusión debido al retraso en el crecimiento y desarrollo.

Otras enfermedades que son causa de maloclusiones son:

Poliomielitis.- La cual paraliza todo el organismo.

P.C.I. Endocrinopatías.- Como el hipotiroidismo que acarrea resorción - anormal, erupción dentaria tardía y parodontopatías, dientes deciduos -

retenidos y erupción ectópica.

Dichas enfermedades alteran el estado metabólico, ocasionando desequilibrio en general del individuo.

Problemas dietéticos (Deficiencias nutricionales)

El Raquitismo, Escorbuto y Beriberi intervienen para traer consigo maloclusión dentaria debido a la alteración, el período de erupción, estado de salud inadecuado, vías de erupción anormales etc.

Se puede presentar una falta de asimilación de componentes nutricionales por el organismo aunque la alimentación sea suficiente y adecuada - provocando desequilibrios hormonales afectando por lo tanto al diente.

Hábitos de presión anormales

Según William James (Psicólogo los hábitos con respecto a la maloclusión se clasifican en útiles y dañinos).

Los útiles se refieren a posición correcta de la lengua, correcta respiración y deglución etc.

Los hábitos dañinos son los que ejercen presiones anormales contra dientes y arcadas como lo son el chuparse los dedos, morderse los labios, - respiración con la boca abierta etc.

Hábito de chuparse los dedos

Una de las actividades que realiza el recién nacido es el acto de chuparse o mamar, lo cual le transmitirá la sensación de seguridad y el calor por asociación que requiere, sintiendo el calor del seno materno aumentando la sensación de euforia.

Se atribuyen hábitos de presión de labios y lengua al hecho de alimentar al niño con biberón prefabricado ya que éste obliga al niño a no -- ejercitar su musculatura peribucal, ocasionando en el niño inseguridades debido a la falta de calor materno, trayendo consigo un deseajuste - del niño con el medio que lo rodea.

Se considera normal el hábito de chuparse los dedos y la lengua durante el primer año de vida, debiéndose suspender éste una vez que posea el - total de la dentición decidua aproximadamente a los 3 años de edad.

Los tres primeros años de vida la maloclusión se limita al segmento anterior, suelen ser daños temporales siempre que el niño presente oclusión clase I antes de que se produzca dicha consecuencia.

El resultado de este hábito lo podemos observar ya que se presenta un - maxilar inferior retrognático, sobremordida profunda, labio superior -- flácido, bóveda palatina alta y arcadas dentarias estrechas.

Cuando el niño posee este hábito, cesando éste al término del tercer -- año tendremos los siguientes cambios:

Reducción de la sobremordida vertical, aumento de la sobremordida horizontal, espacios entre incisivos superiores, se ve apiñamiento de órganos dentarios anteriores inferiores.

Este hábito ejerce una presión labial y depresora sobre incisivos superiores y una fuerza lingual y depresora sobre incisivos inferiores.

La duración del hábito por más de 3 años, ocasiona la persistencia de - la maloclusión con la consecuente deformación, tomando en cuenta la fre

cuencia e intensidad de dicho hábito.

#### Hábito de Labio y Lengua

Este hábito se asocia con el de chuparse los dedos, desarrollándose una actividad muscular de compensación.

Por el aumento de la sobremordida horizontal, en el acto de deglución - el labio inferior se coloca detrás de los incisivos superiores proyectándose sobre la superficie palatina, el labio superior se torna hipotónico, a esto se ha llamado postura de descanso incompetente del labio. Existe en este caso protrusión de incisivos superiores y creación de -- mordida abierta anterior con una hiperactividad del músculo borla de la barba.

Con frecuencia el niño deja el hábito de dedo por el de lengua proyectándola hacia adelante y chupándola con la sensación de placer. Debe tomarse en cuenta el tamaño de la lengua y su función, la presencia de amígdalas grandes y adenoides.

#### Bruxismo y Bricomanía

El bruxismo que suele considerarse un hábito bucal en los niños, es un - frotamiento o rechinar de los dientes de carácter no funcional.

El bruxismo puede ser una secuela desfavorable de mordida profunda, atribuyéndose a este factor el stress nervioso, generalmente el bruxismo es nocturno no presentándose en horas de vigilia.

En este hábito se produce una sobremordida profunda, tendencia a fractura de dientes y puede desencadenarlo una maloclusión o restauraciones -- mal adaptadas, etc.

#### La Bricomanía

Es el frotamiento o rechinar de los dientes pero en horas de vigilia es de forma inconsciente se le atribuyen factores de stress nervioso.

#### Postura

Hasta el momento no se ha comprobado que una mala postura sea el factor etiológico para una maloclusión.

La mala postura puede agravar la maloclusión ya existente pero no es un factor determinante.

#### Accidentes y Trauma

Por lo general los niños cuando empiezan a dar sus primeros pasos sufren muchos golpes en cara y cuerpo pasando desapercibidos por los padres y -- no relacionándolos con una fractura.

Este punto debe ser estudiado cuidadosamente tratando de obtener la máxima información de los padres en la anamnesis, para poder evaluar y prevenir patrones de resorción anormales, erupción ectópica o en general una maloclusión.

## Factores locales de maloclusión

### Anomalía en número

- a) Dientes supernumerarios
- b) Dientes ausentes

Existen muchas teorías para establecer la causa por la cual se presentan dientes supernumerarios o faltantes, entre ellas se atribuyen la herencia, alteraciones diversas como labio y paladar hendido, disostosis cleidocraneal, etc.

Los dientes supernumerarios pueden desarrollarse antes del nacimiento o hasta los doce años. Estos aparecen más frecuentemente en el maxilar . cerca del piso de las fosas nasales y en la mandíbula en la región anterior y zona de premolares.

El más frecuente de los dientes supernumerarios es el mesiodens que se presenta cerca de la línea media en la zona de los dientes anteriores superiores, estos pueden presentarse uno o dos. Generalmente son cónicos con su corona corta o en ocasiones clínicamente se puede confundir con un diente normal llegando a presentar raíces bien implantadas y firmes.

En la región anterior inferior se puede encontrar de la forma más variable, circulares, cuadrados, con raíz incompleta y estructuras mal definidas. Estos dientes pueden causar problemas como:

- a) Pérdida de la línea media
- b) Evita la erupción normal de los incisivos
- c) Puede desviar un diente de su lugar normal
- d) Resorción de las raíces de dientes permanentes

Los dientes faltantes son más frecuentes que los supernumerarios y suelen faltar en ambos maxilares. La falta de órganos dentarios es atribuida principalmente a la herencia.

En ocasiones se presenta anodoncia total la cual es muy rara.

Esta falta es principalmente en la dentición permanente por lo cual se trata de conservar los dientes temporales si es que no interfiere con la oclusión del paciente.

Los dientes que más frecuentemente faltan son:

- a) Terceros molares superiores e inferiores
- b) Incisivos laterales superiores
- c) Segundo premolar inferior
- d) Incisivos inferiores
- e) Segundos premolares superiores

### Anomalías en el tamaño de los dientes

Las anomalías en el tamaño de los dientes se atribuye también a la herencia o trastornos glandulares. Dentro de estas anomalías podemos encontrar:

- a) **Macrodoncia.**- Que son aquellos órganos dentarios que presentan un diámetro mayor al señalado como promedio.  
En ocasiones se puede confundir con fusión dentaria.
- b) **Microdoncia.**- Puede ser parcial o total aunque esta última es muy rara. Estos dientes son aquellos que presentan diámetro menor en comparación con los demás.  
En dientes anteriores no se desarrollan los lóbulos mesial y distal y presentan apariencia de clavija, debido a su tamaño y forma nos van a traer alteraciones parodontales, estéticas y de maloclusión, por lo tanto deben ser extraídos.

#### Anomalía en la forma de los dientes

Las alteraciones en la morfología de los dientes se presentan principalmente en las etapas de morfodiferenciación y aposición, cuando se termina la unión de esmalte y cemento y se deposita depósito de la matriz o ambos. Esta alteración está íntimamente ligada al tamaño de los dientes. Entre estos podemos encontrar laterales superiores que presentan forma de clavo, cúngulos exagerados, bordes marginales amplios y gruesos, cúspides linguales extras como el caso de los segundos premolares inferiores, hipoplasia del esmalte, dientes de hutchinson, molares de lumberri, otros casos pueden ser:

**Dens in dens.**- Que presenta una estructura que parece un diente pequeño interno el cual es una invaginación del órgano del esmalte con inversión de los tejidos dentarios.

**Dilaceración.**- Es la desviación de la relación lineal entre corona y raíz, clínicamente produce un diente en forma de "Pico de halcón".

**Flexión.**- Desviación de la raíz y puede deberse a traumatismo o presión leve o una resistencia intrínseca a la formación de la raíz.

**Fusión.**- Es la unión de dos o más dientes primarios o permanentes, que se desarrollaron independientemente. Los dientes fusionados tendrán cámaras pulpaes y conductos radiculares propios independientes.

**Geminación.**- Representa un intento de división de un germen sólo por invaginación producida durante el período de proliferación del ciclo de crecimiento del diente. Un diente geminado presenta una raíz y corona.

**Concrescencia.**- Es la unión de uno o más dientes por el cemento. La causa es la estimulación primaria de la actividad del cemento por una irritación, como presión o inflamación ligeras. Generalmente se presenta en molares.

#### Frenillo labial anormal

El frenillo es una inserción fibrosa que puede variar en densidad, inserción y localización.

Desde el nacimiento el frenillo presenta su inserción en el borde alveolar, éste a medida que pasa el tiempo con la erupción dental y depósito de hueso emerge hacia arriba.

Normalmente en la etapa del "Patito Feo" que comprende la erupción de los incisivos centrales y laterales existe un diastema el cual se va ce

rando paulatinamente si el frenillo no interfiere en éste.  
Taylor público la frecuencia en edad en que ese diastema se cierra:

EDAD	FRECUENCIA DEL CIERRE
6 años	97 %
6 - 7 años	88 %
10 - 11 años	48 %
12 - 18 años	7 %

En ocasiones este frenillo puede no desplazarse normalmente produciendo que ese diastema no se cierre, por lo cual es necesaria la eliminación quirúrgica de éste. Para esto se realiza una prueba traccionando el labio hacia arriba y si presenta una marcada isquemia en dirección lingual se procede a la frenectomía.

#### Pérdida prematura de dientes temporales

Como habíamos mencionado anteriormente una de las funciones de dientes temporales es la de mantenedores de espacio.

Muchas veces se pierden tempranamente estos dientes lo que nos ocasiona una pérdida de espacio en el arco dental produciendo que los dientes se mesializan e impidan la erupción normal de los dientes permanentes, por lo tanto es necesaria la colocación de dientes artificiales o mantenedores de espacio cuando se realizan extracciones antes de su exfoliación. En la zona de dientes anteriores no es muy necesaria la colocación de mantenedores ya que el crecimiento impide el desplazamiento mesial de los dientes contiguos.

En la arcada inferior puede haber mayor pérdida de espacio por la forma de erupción de los órganos dentarios inferiores.

#### Retención Prolongada de Dientes Temporales

La retención prolongada de órganos dentarios temporales nos puede causar maloclusiones, desviándonos los órganos dentarios permanentes en el momento de erupción.

Muchas veces clínicamente observamos los órganos dentarios permanentes en proceso de erupción mientras que los órganos dentarios temporales -- todavía se encuentran en el proceso alveolar.

Por esto es necesario un estudio radiográfico y verificar si ha habido resorción anormal de las raíces o hay ausencia del permanente. Si es -- por falta de resorción radicular el tratamiento a seguir será la exodoncia teniendo cuidado de quitar todos los fragmentos.

También debemos tomar en cuenta alteraciones sistémicas que nos pueden retardar la erupción normal como por ejemplo: Hipotiroidismo.

#### Erupción Ectópica

La erupción ectópica se refiere a órganos dentarios que han erupcionado fuera de su posición normal.



La erupción ectópica se debe a diversas etiologías como:

Etiología principal 1º Falta de espacio

- Retraso de erupción permanente
- Órgano dentario permanente de menor tamaño
- Subdesarrollo de maxilares (Enfermedades Sistémicas)
- Hipopituitarismo
- Hipotiroidismo
- Raquitismo
- Hipogonadismo
- Discrepancia en el tamaño del maxilar y tamaño de los órganos dentarios.
- Retraso en el estadio de la tuberosidad
- Evolución filogenética
- Factores iatrogénicos (resultado de un trauma)

2º Alteraciones que actúan como barrera física

- Quistes
- Restos radiculares
- Dientes supernumerarios
- Concentración de hueso esclerótico
- Retención de dientes permanentes
- Infección de un órgano dentario decíduo o reabsorción irregular de éste. En el caso de infección de un órgano dentario decíduo, se provocará la erupción prematura de dientes permanentes, malposiciones y rotaciones.

3º Acción muscular anormal

- Hiperactividad del músculo mentoniano, Borla de la barba durante la deglución.

4º Alteraciones de posición de germen dentario siendo en:

- 1º Lugar molares superiores
- 2º Lugar 2º y 3º molares inferiores
- 3º Lugar canino superior
- 4º Lugar incisivos laterales inferiores

Alteraciones secundarias que provoca la erupción ectópica directas

- Erupción patológica de otro órgano dentario
- Perforación de una cavidad anexa en la cavidad oral
- Distensión de tejido óseo

- Comprensión nerviosa

Indirectos

- Pérdida de órganos dentarios
- Disminuye el espacio de la arcada
- Desarrollo de maloclusión
- Formación de quistes

Erupción Prolongada de Dientes Permanentes

Se produce por falta de reabsorción radicular del órgano dentario temporal, o bien por la pérdida prematura de órganos dentarios deciduos antes de los cinco años, retrazando la erupción de los órganos dentarios permanentes, debido a la formación de hueso más denso.

Otra causa sería la presencia de mucosa muy fibrosa dando por resultado que el órgano dentario antagonista se extruya o los adyacentes empiecen a ocupar el lugar del órgano dentario que no erupciona.

Los dientes supernumerarios, quistes, Odontología mal empleada, Ortodoncia mal planeada, etc, son factores que intervienen dentro de esta anomalía.

Anquilosis

La anquilosis se produce cuando un órgano dentario deciduo interrumpe su correcta erupción por lesión de ligamento parodontal y crea un puente de unión entre hueso y cemento.

Esto se presenta en las dos primeras etapas de la vida. A la anquilosis se le ha denominado también diente "Sumergido" o en "Infraoclusión" ya que se encuentra por debajo del plano oclusal.

Cuando se presenta esta condición por lo general no existe sucesor, causando desplazamiento mesial y distal de órganos dentarios permanentes.

Se presenta con más frecuencia en primeros y segundos molares temporales y en la arcada inferior.

Caries Dental

La caries dental es un factor que más frecuentemente causa maloclusión, ya que se produce pérdida de espacio en órganos dentarios con lesión cariosa interproximal.

Por ésta causa se produce también la pérdida prematura de órganos dentarios temporales, acarreado consigo mesialización de órganos dentarios adyacentes y atrapado de órganos dentarios por erupcionar.

Restauraciones Inadecuadas

Se debe al uso inadecuado de los materiales de obturación para la restauración de la estructura del órgano dentario, esto puede ser el factor -- responsable de la disminución del diámetro mesiodistal.

El exceso de material restaurador nos puede aumentar el diámetro mesiodistal de algunos órganos dentarios produciéndonos apiñamiento de órganos dentarios adyacentes.

Podemos Mencionar por ejemplo:

- Coronas de acero cromo mal adaptadas
- Obturaciones clase II
- Amalgamas y coronas altas
- Amalgamas y coronas en infraoclusión

## BIBLIOGRAFIA

- 1.- Anderson G.M.  
"Ortodoncia Práctica"  
1ª Edición  
Editorial Mundi  
Buenos Aires Argentina 1976
- 2.- Barnett E.M.  
"Terapia Oclusal en Odontopediatría"  
1ª Edición  
Editorial Médico Panamericana 1976
- 3.- Cohen M.M.  
"Pequeños Movimientos Dentarios del Niño en Crecimiento"  
1ª Edición  
Editorial Médico Panamericana  
Buenos Aires Argentina 1979
- 4.- Escalona Camargo Carlos José  
"Erupción Ectópica"  
Revista de la A.D.M.  
Volumen XXXVI Nº 5  
Septiembre-Octubre 1979
- 5.- Finn. S.B.  
"Odontología Pediátrica"  
4ª Edición  
Editorial Interamericana  
México D.F. 1976
- 6.- Graber T.M.  
"Ortodoncia Teoría y Práctica"  
3ª Edición  
Editorial Interamericana  
México D.F. 1980
- 7.- Hirschfeld Leonard y Arnold  
"Ortodoncia Pequeños Movimientos Dentarios en Odontología General"  
Editorial Mundi  
Buenos Aires Argentina 1966
- 8.- Mayoral Guillermo, J.M.  
"Ortodoncia Principios Fundamentales y Práctica"  
4ª Edición  
Editorial Labor S.A.  
España Barcelona 1983

- 9.- Mc. Donald R.E.  
"Odontología para el niño y el Adolescente"  
2ª. Edición  
Editorial. Mundi  
Buenos Aires Argentina 1975
- 10.- Moyers R.E.  
"Manual de Ortodoncia para el Estudiante y el Odontólogo General"  
1ª. Edición  
Editorial. Mundi  
Buenos Aires Argentina 1976
- 11.- Ramfjord Sigurd P.  
"Oclusión"  
2ª. Edición  
Editorial. Interamericana  
México D.F. 1972
- 12.- Sim J.M.  
"Movimientos Dentarios Menores en Niños"  
2ª. Edición  
Editorial. Mundi  
Buenos Aires Argentina 1980
- 13.- White T.C., Gardener J.H. y Leighton  
"Introducción a la Ortodoncia"  
1ª. Edición  
Editorial. Mundi  
Buenos Aires Argentina 1977



## AUXILIARES DE DIAGNOSTICO

## I. HISTORIA CLINICA

El realizar el diagnóstico de cada uno de nuestros pacientes es imprescindible ya que por medio de éste nos vamos a dar cuenta de la anomalía que presenta para poder así llevar a cabo un tratamiento adecuado. Existen tres etapas de diagnóstico.

- a).- Diagnóstico de Presunción.- Es cuando nosotros pensamos que puede ser pero no tenemos una seguridad.
- b).- Diagnóstico Diferencial.- Cuando se formulan diferentes diagnósticos y se van descartando diferenciándose entre ellos.
- c).- Diagnóstico Nosológico.- Es el diagnóstico exacto.

Para llegar a un diagnóstico acertado de la maloclusión del paciente debemos realizar una serie de pasos como son:

- 1.- Anamnesis
- 2.- Examen Clínico
- 3.- Examen Radiografico

Los cuales serán vaciados en una Historia Clínica, que puede ser entendida no sólo por la persona que la realizó, sino por cualquier otra que tenga conocimientos acerca del tema a tratar.

- 1.- Anamnesis.- Por medio del interrogatorio obtendremos datos como:

- Padecimiento actual
- Aparatos y Sistemas
- Síntomas Generales
- Antecedentes personales patológicos y no patológicos
- Antecedentes hereditarios

2.- Examen Clínico.- Aquí nos auxiliaremos de:

- La inspección. La cual nos reporta signos, formas, volumen, aspecto general, estado y simetría de las superficies.
- Palpación. Que nos reporta consistencia, sensibilidad y temperatura.
- Percusión. Dolor, movimiento y fenómenos acústicos.

3.- Examen Radiográfico.- Serie radiográfica que nos demostrará lo -- que clínicamente no podemos ver. La Historia Clínica que nosotros aplicaremos es la siguiente:

## HISTORIA CLINICA

Nombre del Paciente \_\_\_\_\_ Edad \_\_\_\_\_

Sexo (F) (M) Dirección \_\_\_\_\_

Fecha de Nacimiento \_\_\_\_\_

### ANTECEDENTES NO PATOLOGICOS.

- Higiene ( ) Buena ( ) Regular ( ) Mala

- Habitos Dietéticos ( ) B.B. ( ) M.B. ( ) N.B.

- Inmunizaciones \_\_\_\_\_

- Tipo de atención Médica \_\_\_\_\_

Dental \_\_\_\_\_

- Hábitos orales \_\_\_\_\_

### ANTECEDENTES PATOLOGICOS.

### EXAMEN DE CABEZA Y CUELLO.

- Tipo de Cráneo: Branquicéfalo ( ) Dolicocefalo ( ) Mesocéfalo ( )

- Perfil Recto ( ) Cóncavo ( ) Convexo ( )

- Tamaño de labios \_\_\_\_\_

- A.T.M. \_\_\_\_\_

- Ganbios de palpen \_\_\_\_\_

### EXAMEN INTRABUCAL.

Mucosa	Observaciones
- Masticatoria	_____
- Especializada	_____
- Revestimiento	_____
- Amígdalas	_____
- Istmo de las fauces	_____
- Glándulas Salivales	_____



**OCLUSION**

- Tipo de Oclusión \_\_\_\_\_  
\_\_\_\_\_
- Molares \_\_\_\_\_ Caninos \_\_\_\_\_  
Anteriores \_\_\_\_\_ Over-bite \_\_\_\_\_ Over-jet \_\_\_\_\_
- Línea Media Superior \_\_\_\_\_ Línea Media Inferior \_\_\_\_\_
- Facetas de Desgaste \_\_\_\_\_
- Frenillo Superior \_\_\_\_\_ Inferior \_\_\_\_\_ Lingual \_\_\_\_\_
- Espacios y Diastemas \_\_\_\_\_
- Plano terminal Izquierdo \_\_\_\_\_ Derecho \_\_\_\_\_
- Tipo de Mordida \_\_\_\_\_

**EXAMEN DE TEJIDOS DUROS.**

E D C B A A B C D E	
8 7 6 5 4 3 2 1 1 2 3 4 5 6 7 8	azul - obturado
	negro - pulpectomía
8 7 6 5 4 3 2 1 1 2 3 4 5 6 7 8	verde - pulpotomía
E D C B A A B C D E	rojo - exodoncia

**AUXILIARES DE DIAGNOSTICO.**

a.- Análisis Radiográfico  
Tipo de Radiografía

Observaciones

- Periapicales \_\_\_\_\_  
\_\_\_\_\_  
\_\_\_\_\_  
\_\_\_\_\_  
\_\_\_\_\_  
\_\_\_\_\_  
\_\_\_\_\_  
\_\_\_\_\_  
\_\_\_\_\_



ANALISIS DE DENTICION MIXTA DE HUCKABA.

---

---

---

---

---

---

---

---

---

---

---

---

---

---

---

---

---

---

---

---

---

---

---

DIAGNOSTICO INTEGRAL.

---

---

---

---

---

---

---

---

---

---

---

---

---

---

---

---

---

---

---

---

---

---

---

---

PRONOSTICO

---

---

---

---

---



NOTAS DE EVOLUCION

FECHA

\_\_\_\_\_

\_\_\_\_\_

\_\_\_\_\_

\_\_\_\_\_

\_\_\_\_\_

\_\_\_\_\_

\_\_\_\_\_

\_\_\_\_\_

\_\_\_\_\_

\_\_\_\_\_

\_\_\_\_\_

\_\_\_\_\_

\_\_\_\_\_

\_\_\_\_\_

\_\_\_\_\_

\_\_\_\_\_

\_\_\_\_\_

\_\_\_\_\_

\_\_\_\_\_

\_\_\_\_\_

\_\_\_\_\_

\_\_\_\_\_

Fecha de Inicio de Tratamiento \_\_\_\_\_

Fecha de Culminación del Tratamiento \_\_\_\_\_

Fecha de Inicio de Periodo de Contención \_\_\_\_\_

Fecha de Culminación del Periodo de Contención \_\_\_\_\_

Fuente Directa. Dr. David Ordaz Jiménez México D.F. 1983.

## II. ESTUDIO RADIOGRAFICO

Como un auxiliar de diagnóstico contamos con el estudio radiográfico - que nos va a ser de gran ayuda en la realización del diagnóstico de - - nuestro paciente. Este será capaz de reportar datos que clínicamente no podemos apreciar.

Los estudios radiográficos necesarios para llevar a cabo un tratamiento Ortodóntico son:

- |              |  |
|--------------|--|
| Intraorales: | a) Examen Periapical (serie completa)          |
|              | b) Examen de Aleta de Mordida (serie completa) |
| Extraorales: | a) Ortopantomografía                           |
|              | b) Cefalografía                                |

La técnica intraoral comprende todos los métodos y procedimientos radiográficos, en los cuales el paquete se coloca dentro de la boca. Esta -- técnica comprende tres tipos de Radiografías.

- a) Periapicales
- b) Interproximales
- c) Oclusales

Nosotros hablaremos de las dos primeras ya que son las utilizadas en el diagnóstico.

### Periapicales.

Las radiografías periapicales son aquellas que nos dan la imagen del órgano dentario y sus estructuras adyacentes. Consta de una serie de 14 - radiografías para paciente adulto y niños con dentición mixta y 10 radiografías en dentición primaria.

### Interproximales.

Estas nos muestran las superficies proximales de la corona y crestas -- óseas y constan de 7 radiografías para adulto y niños con dentición mixta y de 5 para niños con dentición temporal.

De estos dos estudios es necesario una serie completa ya que podemos observar alguna patología en los órganos dentarios o en las estructuras - de soporte, como abscesos, quistes, resorción de crestas alveolares, caries dental, etc.

La técnica extraoral la conforman aquellas radiografías que son tomadas fuera de la cavidad oral. De estas solo veremos dos tipos ya que son -- las necesarias para nuestro trabajo. Estas son la Ortopantomografía y - la Cefalografía.

### - Ortopantomografía o Panorámica

Es una proyección designada para estudiar las partes anatómicas del - - maxilar y la mandíbula de una forma panorámica, nitidez y claridad de - detalles.

Posición del paciente: Se efectúa en principio una planigrafía (método

en el cual el tubo y la película se mueven en planos paralelos entre sí con respecto a la superficie de la película). El paciente está sentado o de pie inmóvil mientras el tubo de rayos y el chasis giran a su alrededor a una velocidad determinada en sentido de las manecillas del reloj.

**Dirección del rayo:** El rayo del tubo debe estar dirigido ligeramente hacia arriba de la línea oclusal para evitar la superposición de las raíces de los órganos dentarios con la zona de paladar ósea. La exposición es sencilla a pesar de que el tubo tarda 14 segundos de recorrido. Lo que observamos en este tipo de radiografía es lo siguiente:

- Cúndilos comparativamente
- Ramas ascendentes
- Apófisis coronoides
- Hueso malar
- Senos maxilares
- Septum nasal
- Maxila y Mandíbula observando el total de los órganos dentarios
- Angulo de la Mandíbula
- Sínfisis mentoniana
- Conducto dentario inferior
- Agujero mentoniano
- Conducto auditivo externo
- Piso de órbita
- Reborde piriforme de la nariz
- Cúndilos del temporal
- Tuberosidad del maxilar
- Parte de la columna vertebral (nivel cervical)

#### - Cefalograma

Se comenzará por describir la Cefalografía. Es la técnica o proyección utilizada para registrar en una sola placa, los componentes esqueléticos, dentales y tejidos blandos de la cara.

En este tipo de radiografía se coloca al paciente en un banco con el plano medio sagital del cráneo y cuerpo perpendicular al piso. Se debe inmovilizar al paciente con un sujetador cefálico especial llamada cefalostato o craneostato. El plano francfort (que va del porion al borde inferior de la órbita) debe estar paralelo al piso y los órganos dentarios deben encontrarse en oclusión céntrica.

#### Posición del chasis

El borde superior del chasis se colocará a unos cuatro cm. por arriba de la cabeza y debe estar paralelo al cuerpo a radiografiar, la distancia foco-película debe ser de 1.5 a 1.8 m. para lograr un haz de rayos X casi paralelo.

#### Rayo Central

El rayo central debe estar exactamente centrado al meato auditivo externo y cefalostato coincidiendo al centro del chasis.

En esta radiografía podemos apreciar las siguientes estructuras:

- Tabla interna y externa del cráneo
- Base de cráneo
- Hueso occipital
- Silla Turca (apófisis clinoides anterior y posterior)
- Apófisis mastoides
- Conducto auditivo
- Orbita
- Senos frontales
- Espina Nasal anterior y posterior
- Arco superior del lado correspondiente
- Rama ascendente, ángulo y cuerpo de la mandíbula
- Arco dentario inferior del lado correspondiente
- Tejidos blandos faciales

Una vez obtenida la cefalografía se trazará en base a ésta una cefalometría, que es la medición y el estudio del desarrollo maxilofacial y las deformidades faciales registradas en la cefalografía. Esta permite la -- evaluación de las relaciones de los componentes (esqueléticos-dentarios, dentoalveolar y dental) para elaborar un diagnóstico y plan de tratamiento de las anomalías existentes.

Para llevar a cabo una cefalometría es necesario conocer los puntos cefalométricos, planos y ángulos que se forman con estos.

Primeramente describiremos los puntos; los cuales se dividen en dos tipos:

- a) Anatómicos.- Son los que representan estructuras anatómicas reales - del cráneo.
- b) Derivados.- Se han obtenido secundariamente de estructuras anatómicas en un cefalograma.

#### Puntos Anatómicos (15)

NASION Na.- Punto de unión de la sutura del frontal y los huesos propios de la nariz en el plano medio sagital.

Espinal o subnasal.- Situado en la base nasal anterior en el plano medio sagital.

Espina nasal posterior o estafilion.- Situado en la línea media del cráneo, en el punto en que la corta una línea que une las dos escotaduras del borde posterior del paladar duro.

Punto A.- Situado en la línea media, en la parte más profunda del contorno anterior del maxilar entre el espinal y el prosthion.

Alveolar superior o Prosthion.- Situado en la parte más anterior e inferior del reborde alveolar superior, entre los dos incisivos inferiores.

Punto B.- Situado en la línea media, en la parte más profunda del contorno anterior del maxilar inferior, entre el punto infradental y el pogonion.

Pogonion.- Situado en la parte más anterior de la mandíbula, es el punto



- más inferior de la silueta de la sínfisis.
- Gnación.- El punto más inferior y más anterior en el contorno del mentón.
- Punto R (Punto de registro de Broadbent).- Punto medio de la perpendicular trazada desde el centro de la silla turca al plano bolton.
- Nasion.- Punto más anterior e inferior del borde anterior del agujero -- occipital en el plano medio sagital.
- Infraorbitario.- Punto más inferior del borde inferior de la órbita.
- Zigión.- Situado en la parte más externa del arco cigomático.
- Gonion.- Punto más saliente e inferior del ángulo del maxilar inferior.
- Punto Bolton.- Es el punto más profundo de la escotadura posterior de -- los cóndilos del occipital.

#### Puntos Derivados (15)

- Punto S (Silla Turca, Turcicon de Pacini).- Es el centro de la concavidad ósea, ocupada por la hipófisis. Punto arbitrario que se localiza en el punto medio de la silla turca.
- Porion.- Punto medio y más alto del borde superior del conducto auditivo externo. Localizado por medio del vástago del cefalostato que se introduce en el meato auditivo cuando se toma la radiografía.
- Articular.- Punto de intersección de los contornos dorsales del cóndilo de la mandíbula y de la cavidad glenoidea.
- Fisura Pterigomaxilar.- Punto más inferior de la fisura pterigomaxilar, área radiolúcida limitada anteriormente por el borde posterior del maxilar y posteriormente por el borde anterior de la apófisis pterigoides del esfenoides.

#### PLANOS DE ORIENTACION Y REFERENCIA.

Los planos de orientación se trazan en base a los puntos de referencia ya que con estos posteriormente se podrán trazar ángulos que nos determinarán las anomalías que presentan los pacientes. Estos planos son: (15)

- Plano Francfort.- Que une el punto infraorbitario con el punto porion.
- Plano Camper.- Formado por la unión del punto que va de la ala externa de la nariz al tragus, este plano es localizado en tejidos blandos utilizado principalmente en prostodoncia.
- Plano Bolton.- Trazado entre el Nasion y el punto Bolton.
- Plano Nasion.- Centro de la silla turca (N-S).- Este plano va del Nasion al centro de la silla turca.
- Plano Maxilar Superior (plano palatino).- Trazado desde el punto estafilión, o desde la espina nasal posterior hasta el punto espinal o -- subnasal.
- Plano Oclusal.- Trazado desde el punto situado entre las superficies -- oclusales de los primeros molares permanentes y un punto anterior -- equidistante a los bordes incisales de los centrales superiores e -- inferiores.
- Plano Mandibular.- Este plano sigue el borde inferior del cuerpo de la -- mandíbula y constituye el límite inferior de la cara.

Plano N - A.- Es la línea que une el punto Nasion con el punto A.  
Plano N - B.- Es la línea que une el punto Nasion con el punto B.

Plano de la Rama Ascendente.- Se traza tangente al borde posterior de la rama ascendente de la mandíbula en sus puntos más prominentes en sentido posterior (Une los puntos articular y Gonion).

Plano Facial.- Plano que une los puntos Nasion y Pogonion.

Plano Orbital.- (Plano de Simon) perpendicular al plano de Francfort -- desde el punto infraorbitario.

Plano Izard.- Perpendicular al plano Francfort desde la glabella. Limita por delante el perfil facial.

Eje "Y".- Línea que conecta el Gnation con el punto S.

Incisivo Superior.- Línea que sigue el eje longitudinal de uno de los incisivos centrales superiores.

Incisivo Inferior.- Línea que sigue el eje longitudinal de uno de los incisivos centrales inferiores.

#### ANGULOS

Anomalías de posición y dirección de los maxilares (15)

Angulo SNA.- Es el ángulo formado por el plano Nasion-centro de la silla turca y el plano Nasion punto A. Su valor normal es de 82 -- grados y diagnostico prognatismo y retrognatismos totales superiores.

Angulo SNB.- Formado por el plano Nasion-centro de silla turca y el plano Na-punto B. Su valor normal es de 80 grados y diagnostica -- prognatismo y retrognatismos totales inferiores.

Angulo ANB o diferencia SNA/SNB, formado por el Na - punto A y Na - punto B. Su valor normal es de 2 grados y comprueba la relación que debe existir entre el maxilar superior e inferior en sentido anteroposterior.

Angulo Incisivo Maxilar.- Formado por el plano maxilar superior y la línea que sigue el eje mayor de uno de los incisivos centrales superiores. Su valor normal es de 106 - 112 grados y diagnostica prognatismos y retrognatismo alveolar superior.

Angulo Incisivo Mandibular.- Angulo formado por el plano mandibular y la línea que sigue el eje mayor del incisivo central inferior. Su valor normal es de 85 - 93 grados y diagnostica prognatismos y retrognatismos alveolares inferiores.

Angulo Maxilo - Mandibular.- Formado por la intersección de los planos maxilar superior y mandibular. Su valor normal es de 25 grados y estudia ambos maxilares en sentido vertical.

#### ANOMALIAS DE VOLUMEN (15)

Angulo SN- Mandibular.- Formado por el plano Na-centro de la silla turca y el plano mandibular. Su valor normal es de 32 grados.

Medida de la base apical superior.- Distancia comprendida entre la par-

te más anterior del maxilar superior a la altura de los ápices de los incisivos centrales y la parte distal del ápice del segundo molar permanente. Su valor normal es de 37-43 mm. Diagnostica Micrognatismo y macrognatismo superior en sentido anteroposterior.

Medida de la base apical inferior.- Se toma en la misma forma que el maxilar superior. Su valor normal es de 45-52 mm. y diagnostica micrognatismo y macrognatismo inferior en sentido anteroposterior.

#### ANOMALIAS DE FORMA (15)

Angulo Goníaco.- Formado por el plano mandibular y el plano de la rama ascendente tangente al borde posterior de la rama. Su valor normal es de 120 - 130 grados. Diagnostica hipergonia (aumento) o hipogonia (disminución).

#### ANOMALIAS DE POSICION Y DIRECCION DE LOS DIENTES (15)

Distancia NA 6 6 .- Distancia comprendida entre el plano Na - punto A y la cara mesial del primer molar superior. Su valor normal es de 27 mm. Diagnostica mesogresión de los primeros molares superiores cuando dicha distancia esta disminuida.

Distancia NB 6 6 .- Distancia entre el plano Na-B y la cara mesial del primer molar inferior. Su valor normal es de 25 mm. y diagnostica mesogresión de dichos dientes.

Distancia NA 1 1 .- Distancia comprendida entre el plano Na y punto R y el borde incisal del central superior. Su valor normal es de 4 mm.

Distancia NB 1 1 .- Distancia comprendida entre el plano Na punto B y el borde incisal del central inferior. Su valor normal es de 4 mm.

#### ANALISIS CEFALOMETRICO DEL DR. DOWNS (Fig. III - I)

El estudio cefalométrico del Dr. Downs para mayor comprensión lo dividió en dos partes:

- a) Análisis esquelético
- b) Análisis dental

El primero va a estudiar las características de posición y crecimiento de los maxilares y el segundo analiza las relaciones de los dientes entre sí y sus maxilares. En este análisis se diagnostican anomalías de posición de maxilares y dientes.

#### ANALISIS ESQUELETICO

Dentro del análisis esquelético se utilizan los siguientes planos: (15)

- a) Punto S - Gnathion

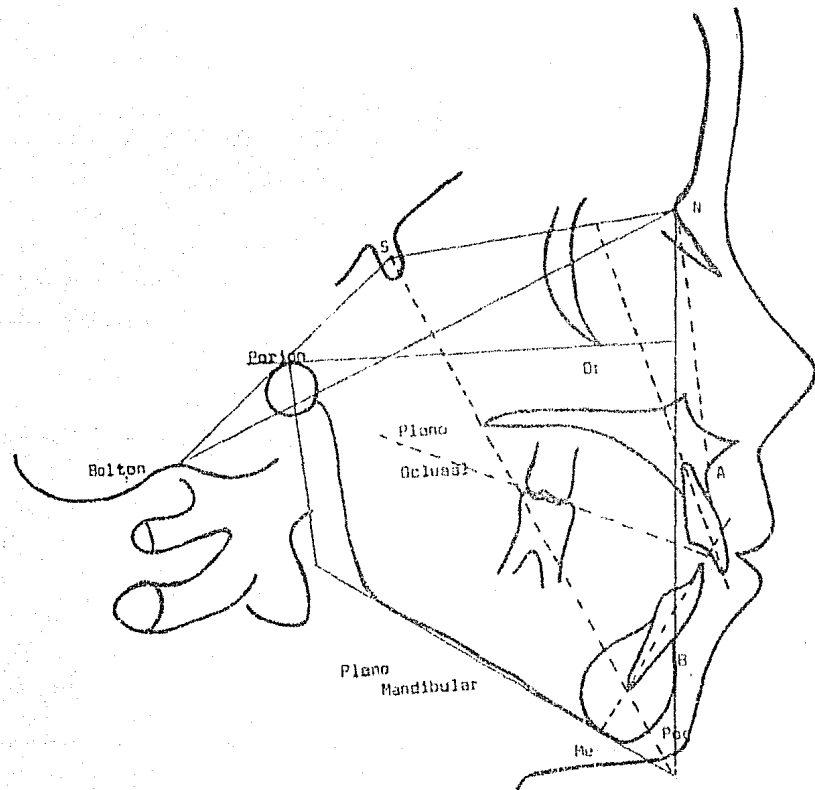


Fig. III-1 Análisis Cefalométrico del Dr. Downs

Fuente Directa. tesis. "Sistema Bonding para Movimientos Dentales Menores en Odontopediatria" México D.F. 1985.

- b) Nasion - Pogonion
- c) Nasion - Punto A
- d) Punto A - Punto B
- e) Punto A - Pogonion
- f) Plano mandibular
- g) Plano oclusal
- h) Eje longitudinal de los incisivos centrales superiores e inferiores.

#### Angulos empleados (15)

- 1.- Angulo facial.- Formado por el plano Na - Pogonion en su intersección con el plano Francfort. Mide prognatismo y retrognatismo inferior. Su valor promedio es de 87.8 grados.
- 2.- Angulo de Convexidad.- Formado por los planos Na - punto A y el pogonion punto A. Su valor promedio es 0 grados, si este se torna negativo indica perfil prognático y si es positivo indica prominencia de la base ósea del maxilar.
- 3.- Angulo A - B a Na - Pogonion.- Estudia la posición recíproca de las bases apicales.- Su valor normal promedio es de 4.6 Cuando es positivo nos indica una posición hacia delante de la mandíbula.
- 4.- Angulo Francfort - Mandibular.- Formado por el plano Francfort y el borde inferior del cuerpo de la mandíbula relaciona la inclinación del cuerpo mandibular con el plano Francfort, éste se encuentra aumentado en clase II y disminuido en clase III.
- 5.- Angulo eje Y - Plano de Francfort.- Llamado también ángulo de crecimiento, formado por la intersección del eje Y y el plano Francfort. -- Cuando aumenta hay una tendencia al crecimiento horizontal de la mandíbula.

#### ANÁLISIS DENTAL

Dentro del análisis dental se trazan los siguientes ángulos: (15)

- 1.- Plano Oclusal.- Plano Francfort.- Formado por la intersección de estos dos planos y sirve para analizar la inclinación del plano oclusal. Su valor promedio es de 9.3 grados.
- 2.- Inclinación de los ejes de los incisivos superiores e inferiores.- Se utiliza para medir inclinación de los incisivos, su valor promedio normal es de 135.4 grados.
- 3.- Inclinación de los incisivos inferiores con el plano Mandibular.- Formado por la intersección del plano mandibular con el eje del incisivo central inferior. Su valor normal promedio es de 91.4 grados y mide la inclinación de estos respecto a su maxilar (prognatismo y retrognatismo alveolar inferior)
- 4.- Inclinación de los incisivos inferiores con el plano Oclusal.- Formado por la intersección de los incisivos central inferior y el plano oclusal relacionando con esto la inclinación de los incisivos inferiores. Su valor normal promedio es de 14.5 grados.

5.- Distancia de los incisivos superiores a la línea A - Pogonion.- Se toma desde el borde incisal del incisivo central superior al plano A - Pogonion. Indica posición del incisivo superior en relación con el hueso basal. Su valor normal promedio es de 2.7 mm.

#### ANALISIS CEFALOMETRICO DE STEINER (Fig. III - 2)

Steiner en su estudio utiliza ángulos de diferentes autores, de manera que estos sean fácilmente localizables. Esto nos va a mostrar anomalías de posición de los maxilares y dientes.

Los ángulos utilizados por Steiner son: (15)

- 1.- SNA Y SNB.- Que realizan las zonas basales de los maxilares con la base del cráneo. Su valor normal promedio es de 82 y 80 grados respectivamente y la diferencia de estos nos da la relación entre ambos maxilares (ANB) igual 2 grados.
- 2.- Otra de las mediciones que utiliza son las líneas NA y NB donde el borde incisal del central superior debe estar 4 mm. por delante de la línea NA y el ángulo formado por el eje de éste diente y la línea NA debe medir 22 grados ( $\angle 1$  a Na). Con lo que respecta al incisivo central inferior debe estar 4 mm. por delante de la línea NB y el eje longitudinal de éste con la línea NB forma un ángulo de 25 grados ( $\angle 1$  a NB). Estas mediciones nos sirven para localizar los incisivos superiores tanto en su posición anteroposterior como su angulación, además complementa éste estudio con el ángulo formado por los incisivos superiores e inferiores utilizado por el Dr. Downs.
- 3.- Otra medición son las distancias entre la cara mesial del primer molar superior y el plano NA el cual debe medir 27 mm. y entre la cara mesial del primer molar inferior y el plano NB que debe medir 25 mm. estas mediciones nos indicarán la posición de los primeros molares y el espacio existente en el arco dentario para la colocación de los dientes.
- 4.- Distancia entre el Pogonion y el Plano NB y la distancia NB - incisivo inferior.- Se considera que las distancias deben ser con una variación standard de 2 mm. El primero es útil en el diagnóstico de retrognatismo inferior total.
- 5.- Punto D el cual se conecta con el plano Nasion - Silla turca formando un ángulo de 76 o 77 grados y nos determina la posición anteroposterior de la mandíbula respecto al cráneo.
- 6.- El ángulo SN - Go Gn.- El cual nos determinará la inclinación de la mandíbula respecto al cráneo. Su valor normal es de 32 grados.
- 7.- Ángulo SN - Oclusal.- Que nos determina la inclinación del plano oclusal con relación a la base del cráneo. Su valor normal es de 14.5 grados.
- 8.- Triángulo de Tweed.- El triángulo de Tweed se forma por la unión del plano mandibular, Francfort y el eje longitudinal del incisivo mandibular. (Fig. III - 3)

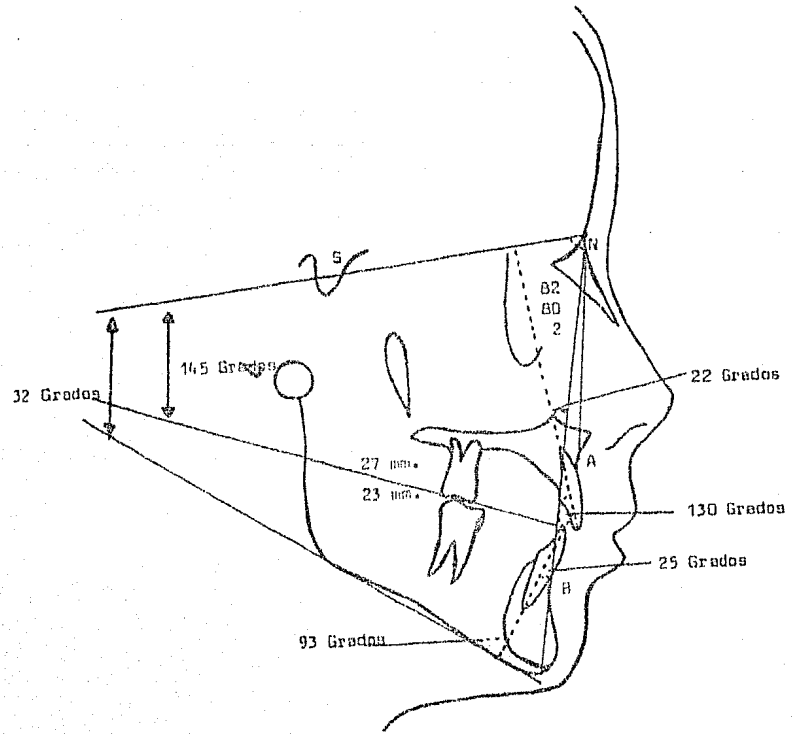


Fig. III - 2 Análisis Cefalométrico de Steiner  
Mayoral Guillermo, J.M. "Principios Fundamentales Teoría y Práctica" Barcelona España 1983.

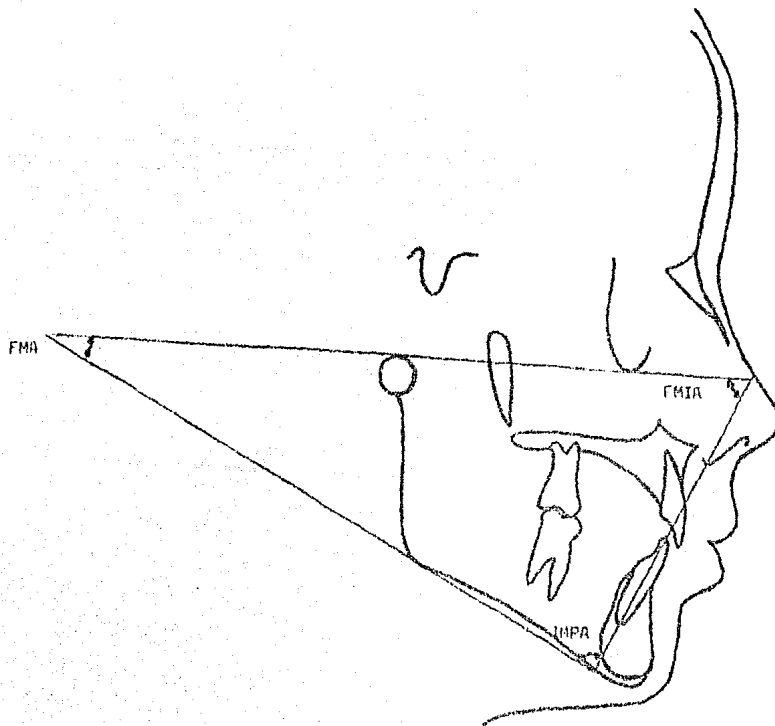


Fig. III - 3 Triángulo de Tweed. 1er. Angulo el (IMPA) el cual debe medir 90 grados, el 2do. Angulo (FMIA) el cual debe medir 65 grados y el 3ro. (FMA) de 25 grados.

Fuente Directo. Tesis. "Sistema Bonding para Movimientos Dentales Menores en Odontopediatria" México C.F. 1985.



- El 1er. Angulo del triángulo de Tweed (IMPA) es el formado por el plano Mandibular y el eje longitudinal del incisivo inferior, este ángulo debe medir (90 grados) y nos determina la posición que guarda el incisivo con respecto a la mandíbula.
- El 2do. Angulo es el (FMIA) está formado por el eje longitudinal del incisivo mandibular y el plano Francfort este ángulo debe medir 65 grados y determina la relación que guarda el  $\bar{i}$  con respecto a la base del cráneo.
- El 3ro. Es el ángulo (FMA) es el formado por el plano mandibular y el -- Francfort el cual debe medir 25 grados, este ángulo nos determina la dirección del crecimiento.

### III. MODELOS DE ESTUDIO

Otro auxiliar de diagnóstico son los modelos de estudio estos son de -- gran importancia en el diagnóstico de maloclusiones ya que nos permiten ver claramente las posiciones que presentan los órganos dentarios, así -- como la forma, volumen etc, además características de los arcos dentales y anatomía presente en la cavidad oral como bóveda palatina y vestibulo bucal.

También son importantes ya que nos permiten ver la evolución del tratamiento comparando así los modelos iniciales durante el curso del tratamiento. Son útiles en la realización del análisis de oclusión mixta y -- para explicar al paciente o padres de éste, el tratamiento a seguir.

Pasos para la realización de Modelos de Estudio.

- 1.- Selección del Portaimpresiones.- Estas pueden ser perforadas o con elementos retentivos, teniendo preferencia por las primeras y que -- se adaptan perfectamente al arco dental del paciente cubriendo el -- último molar y a su vez que quede separado unos 3 mm. de la parte -- externa de los órganos dentarios y procesos alveolares para obtener una buena impresión que capte todas las estructuras anatómicas.
- 2.- Buen Material.- El decir buen material no quiere decir que éste sea costoso. El material usualmente utilizado es el alginato, ya que -- nos permite reproducir perfectamente todas las estructuras, si se -- lleva a cabo su buena utilización por lo cual se debe manipular perfectamente para que tenga una consistencia adecuada evitando con es -- to posibles accidentes principalmente tratándose de un paciente -- pediátrico.
- 3.- Toma de Impresiones.- Una vez manipulado perfectamente el alginato se procede a llenar el portaimpresiones de manera que no haya excedente sobre todo en la parte posterior. El paciente debe estar perfectamente sentado y en posición recta.

La toma de impresión se inicia en la arcada inferior debido a que presenta menos molestia al tomarla, para esto se introduce el portaimpresiones presionando primero en la parte posterior y proseguimos a presionar en -- la parte anterior, se pide al paciente al mismo tiempo que su-

ba la lengua para permitirnos reproducir correctamente el área lingual y piso de boca.

Con lo que respecta al arco superior se introduce el portaimpresiones y se presiona en la parte posterior con la finalidad que el excedente fluya hacia adelante y evitar que el material se introduzca al istmo de las fauces y provoque náuseas. Se le pide al paciente al mismo tiempo - que incline su cabeza hacia adelante, respire por la nariz y profunda. En ambas arcadas al tomar la impresión debemos separar carrillos y labios del portaimpresiones para registrar frenillos y fondo de saco.

Para retirar la impresión se rompe el sellado por medio de movimiento - de carrillos y labios con los dedos; roto el sellado se retira la cuchara rilla con un movimiento firme y en la misma dirección.

Ya retirada la impresión se procede a lavarlo con agua para eliminar -- restos y permanecer húmedos hasta el momento de correrlos lo cual no debe exceder más de 15 minutos.

Después se procede a correr los modelos lo cual se refiere a la colocación de yeso en las impresiones de alginato para así reproducir las estructuras bucales en un modelo de yeso utilizando para esto yeso piedra ya que nos ofrece una resistencia adecuada y nos permite la conservación del modelo.

Preparado el yeso se colocan pequeñas cantidades en la parte más posterior de la impresión, con el propósito que con la vibración se vayan -- llenando perfectamente las impresiones y sean expulsadas las burbujas de aire. Se colocará un zócalo grande de aproximadamente 3 cm. para realizar un recorte perfecto. En el modelo inferior es recomendable colocar alginato anticipadamente en el espacio de la lengua para lograr un zócalo uniforme.

4.- Recorte de Modelos.- El realizar un correcto recorte de modelos es de gran ayuda para el estudio de estos y nos permite mostrarle a los pacientes el tratamiento a seguir. El procedimiento será el -- siguiente:

- a) Debe iniciarse en el modelo superior quitando yeso de la base para que así sea paralela al plano oclusal. Esto se realiza colocando -- el plano oclusal en un lugar plano y con un compás se marca en la base del modelo de manera que los órganos dentarios, tejidos blandos y la base abarquen un tercio cada uno del total de la medición.
- b) Se marca una línea a lo largo del rafé medio del modelo superior. Esto sirve de base para recortar la parte posterior de manera que quede perpendicular a la línea trazada teniendo cuidado no cortar la tuberosidad o porción del último diente.
- c) Se procede a cortar los lados del modelo los cuales deben ser paralelos a la superficie vestibular desde el último molar hasta nivel de caninos.
- d) Se recorta en la parte anterior tomando como base la línea media y caninos. Este corte debe ir en forma de "V".
- e) Se procede a recortar el modelo inferior colocándolo en oclusión -- con el superior. Se coloca la mordida en cera para proteger los órganos dentarios y se invierten los modelos, se recorta la parte -- posterior en relación con el superior de manera que queden paralelos.

- los. Esto se verifica poniéndolos en una superficie plana y así - permanecen en oclusión.
- f) La base inferior se obtiene de la misma forma que el superior.
  - g) Los lados del modelo inferior se recortan de la misma forma que la parte posterior, es decir, colocando los modelos en oclusión.
  - h) La región anterior en este caso será de forma redondeada siguiendo la curvatura de la arcada.
  - i) Se hace otro corte formando ángulos obtusos con la superficie posterior y los lados del modelo de aproximadamente 1.5 a 2.5 cm.
  - j) En la parte donde se encuentra la lengua se recorta de manera que el piso sea paralelo a la base de la mandíbula.

Si quedaron pequeñas burbujas de aire en los modelos se llenan perfectamente de yeso, se marcan los cuellos con una espátula y posteriormente con una lija de agua, humedeciendo los modelos se quitan todas las asperezas que dejó la recortadora.

Después en un recipiente en el cual ya ha hervido escama de jabón se introducen los modelos y se dejan durante una hora, luego se dejan secar y enfriar y con una franela se pulen perfectamente para darles brillo.

Los datos que podemos obtener de un modelo de estudio son:

- Número de dientes
- Tejidos blandos
- Papila incisiva
- Rugas palatinas
- Relación de molares
- Relación de caninos
- Línea media
- Tipo de mordida
- Diente anquilosado
- Over-jet
- Over-bite
- Arcos simétricos
- Erupción ectópica
- Apíñamiento
- Pérdida prematura de dientes temporales
- Retención prolongada
- Falta de espacio
- Diastemas
- Tamaño de los dientes
- Migración
- Inclinación
- Curva de spee anormal

#### IV. ANALISIS DE DENTICION MIXTA DE HUCKABA

El análisis de dentición mixta es importante para llegar al diagnóstico Ortodóntico. Sea cualquiera de los análisis que utilicemos (Moyers, Wan

ce) nos ayudarán ya que nos proporcionan la posibilidad que tiene el paciente, para que puedan ser colocados sus órganos dentarios en sus maxilares, y con esto llevar a cabo un correcto tratamiento ya se interceptándolo o previniéndolo.

El análisis de dentición mixta se lleva a cabo como su nombre lo dice en la Dentición Mixta, es decir que deben estar presentes los primeros molares permanentes y los incisivos inferiores ya que con la ayuda de estos sabremos el espacio disponible con que contamos para que erupcionen los caninos y primeros y segundos premolares y llegar a tener una correcta oclusión.

Nosotros utilizaremos el análisis de Huckaba el cual nos enseña a manejar ampliamente la tabla de predicción. El realiza un estudio comparativo en el análisis por medio de modelos de estudio y en un estudio radiográfico, de preferencia con la técnica de cono largo.

Material necesario para llevar a cabo el Análisis

- 1.- Modelos de Estudio
- 2.- Radiografías periapicales de la zona a analizar
- 3.- Alambre flexible o ligadura
- 4.- Compás de puntas finas
- 5.- Calibrador o modificador de Boley

#### Técnica

- 1.- Se inicia en el modelo inferior, tomando la medida del arco con -- alambre (ligadura) de la cara mesial de 6 6 este alambre debe pasar por los cúspides vestibulares de los molares y bordes incisales de los órganos dentarios anteriores; si existen mal posiciones de alguno o algunos órganos dentarios debemos seguir la forma del arco.
- 2.- Con el compás mediremos las distancias mesiodistales de los órganos dentarios 2 1 1 2.
- 3.- La diferencia entre el tamaño del arco y la suma de 2 1 1 2 es el espacio bilateral disponible para 3 4 5.
- 4.- Se divide el espacio disponible entre dos para obtener el espacio por lado.
- 5.- Se consultan las tablas de la siguiente manera:
  - a) Buscar primero la suma de 2 1 1 2
  - b) Leer verticalmente hasta encontrar la cantidad de 3 4 5
  - c) Luego horizontalmente hacia la izquierda para encontrar el porcentaje y ahí sabremos si existe o no espacio.

Ahora se realizará por medio de las radiografías, aquí realizaremos el análisis del órgano dentario individualmente utilizando las letras X, Y X' y Y' donde:

X - Es el ancho de los dientes no erupcionados.

Y = Es el ancho de los dientes primarios, medida tomada de los modelos de estudio.

X' = Ancho de los dientes no erupcionados radiográficamente

Y' = Ancho de los dientes temporales radiográficamente

Se inicia midiendo el ancho de los dientes primarios y sucesores permanentes en la película de rayos X. Luego medir los dientes primarios directamente de la boca o modelo de estudio. Y por último el ancho de los dientes permanentes no erupcionados se obtiene por una regla de tres -- simple:

$$X = \frac{X' Y}{Y'}$$

Este procedimiento se sigue para cada uno de los sucesores permanentes y posteriormente se busca en las tablas la probabilidad de espacio de la misma forma que cuando se realizó en los modelos de estudio.

Una vez obtenido el espacio de la arcada inferior evaluaremos el arco superior, tomando como base la medida mesiodistal de los incisivos inferiores para utilizar la gráfica dispuesta para el arco superior una vez obtenida la circunferencia del arco superior.

Es así que para realizar un diagnóstico, un plan de tratamiento y tratamiento correcto en Ortodoncia es importante la aplicación de todo lo antes mencionado.

## BIBLIOGRAFIA

- 1.- Anderson G.M.  
"Ortodoncia Práctica"  
1ª. Edición  
Editorial. Mundi  
Buenos Aires Argentina 1976
- 2.- Cabada Pérez y Cano Lavin Vicente  
"Localización Craneométrica y Telerradiografía del Punto A"  
Revista Cubana de Estomatología  
Volumen 18 Nº 1  
Enero - Abril 1981
- 3.- Cohen M.M.  
"Pequeños Movimientos Dentarios del Niño en Crecimiento"  
1ª. Edición  
Editorial. Médico Panamericana  
Buenos Aires Argentina 1979
- 4.- "Consideraciones sobre Ortodoncia"  
Revista A.D.M. Volumen XXVIII Nº 2  
Marzo - Abril 1971
- 5.- Finn S.B.  
"Odontología Pediátrica"  
4ª. Edición  
Editorial. Interamericana  
México D.F. 1976
- 6.- Graber T.M.  
"Ortodoncia Teoría y Práctica"  
3ª. Edición  
Editorial. Interamericana  
México D.F. 1980
- 7.- "La Pantomografía en la Práctica Odontológica"  
Revista A.D.M.  
Septiembre - Octubre 1982
- 8.- Legorreta Luis  
"Diagnóstico Clínico e Interpretación Radiográfica"  
Revista A.D.M. Volumen XXVIII Nº 1  
Enero - Febrero 1971
- 9.- Mc. Donal, R y Katz Stoney  
"Odontología Preventiva en Acción"  
Editorial. Médica Panamericana  
Buenos Aires Argentina 1975

- 10.- Mahlon H. Delp. y Robert F.  
"Propedéutica Médica de Mayor"  
7ª. Edición  
Editorial. Interamericana  
México D.F. 1970
- 11.- Mayoral Guillermo, J.M.  
"Ortodoncia Principios Fundamentales y Práctica"  
4ª. Edición  
Editorial. Labor S.A.  
España Barcelona 1983
- 12.- Nelson Martínez Cruz, Sebastián Arcos Barnes y Martínez Rodríguez  
Murtha.  
"Método para la localización Cefalométrica de los Primeros Molares"  
Revista Cubana de Estomatología Volumen 18 Nº 1  
Enero - Abril 1981
- 13.- Mayoral Herrero Guillermo y Sandoval Gutierrez Antonio  
"Diagnóstico Cefalométrico, Diagnóstico por medio del Cefalograma"  
Revista A.D.M. Volumen XXXVI Nº 4  
Julio - Agosto 1979
- 14.- Mc. Donald R.E.  
"Odontología para el Niño y el Adolescente"  
2ª. Edición  
Editorial. Mundi  
Buenos Aires Argentina 1975
- 15.- Moyers R.E.  
"Manual de Ortodoncia para el Estudiante y el Odontólogo General"  
1ª. Edición  
Editorial. Mundi  
Buenos Aires Argentina 1976
- 16.- Sim J.M.  
"Movimientos Dentarios Menores en Niños"  
2ª. Edición  
Editorial. Mundi  
Buenos Aires Argentina 1980
- 17.- White T.C., Gardener J.H. y Leightón  
"Introducción a la Ortodoncia"  
1ª. Edición  
Editorial. Mundi  
Buenos Aires Argentina 1977
- 18.- Zavala Francisco  
"Manipulación de Alginatos en la toma de Impresiones"  
Revista A.D.M. Volumen XXXVI Nº 1  
Enero - Febrero 1979

## CAPITULO



### RESPUESTA DE LOS TEJIDOS A LOS MOVIMIENTOS ORTODONTICOS

Al realizar movimientos, los órganos dentarios y tejidos de soporte sufren varios cambios que debemos tener en cuenta, ya que si no se tiene un control de éste podemos producir daños irreparables.

En este capítulo se hablará de todos estos cambios, empezaremos por describir cada una de estas estructuras y en que forma se ven afectadas.

#### I. PULPA

La pulpa forma la parte central del órgano dentario, ésta se encuentra rodeada por la capa odontoblástica y la dentina, la pulpa tiene cuatro funciones que son:

- 1.- Formativa
- 2.- Nutritiva
- 3.- Sensitiva
- 4.- Protectora

La pulpa sufre algunos cambios ya sea en forma natural con la edad o anormalmente debido a un estímulo externo. Con relación a los movimientos Ortodónticos la reacción de la pulpa con una fuerza ligera se presenta una ligera hiperemia la cual desaparece al final del tratamiento mientras que con una fuerza excesiva se presentan fenómenos patológicos como congestión pulpar, pulpitis y necrosis parcial o completa.

#### II. DENTINA

La dentina es un tejido conectivo duro que envuelve la pulpa de los órganos dentarios, existe más cantidad y grosor de dentina en los órganos dentarios permanentes que en los deciduos en los cuales es la mitad. La dentina está constituida basicamente por:

- a) Prolongaciones Odontoblásticas



b) Matriz calcificada que forma la mayor parte

Existen tres tipos de Dentina

- 1.- Dentina PRIMARIA es la dentina con la cual hacen erupción los órganos dentarios.
  - 2.- Dentina SECUNDARIA es la que se va formando en toda la vida de los órganos dentarios
  - 3.- Dentina TERCIAARIA O REPARATIVA la cual se forma como respuesta a un estímulo externo, ya sea por traumatismo, lesión cariosa, medicamentos y en tratamientos Ortodónticos.
- En los movimientos ortodónticos es la dentina terciaria la que se forma, ésta es atubular a diferencia de la secundaria que es tubular.

### III. ESMALTE

El esmalte es el tejido más duro del órgano dentario que cubre la corona de éste. Existen algunos cambios que ocurren durante toda la vida del órgano dentario que son:

- Desgaste
- Desmineralización
- Cambio de color

El esmalte no se ve afectado por los movimientos Ortodónticos sino por - descalcificaciones y lesiones cariosas que se producen por acumulación - de restos alimenticios y mala higiene bucal, por bandas flojas y deformadas. Estas lesiones son más frecuentes en la superficie vestibulares de los molares inferiores. Esto se puede evitar con un perfecto control del paciente dándole técnica de cepillado y aplicaciones de flúor además de la perfecta adaptación de bandas o aparatos Ortodónticos.

### IV. CEMENTO

El cemento es el tejido dental duro que rodea la raíz o raíces de los órganos dentarios, su función principal es fijar las líneas del ligamento parodontal de éste con las estructuras que lo rodean. (Tejido mesenquima toso calcificado).

El cemento se clasifica en:

- a) Primario
  - b) Secundario
- a) El cemento primario es acelular y relativamente afibrilar, aunque - contiene finas fibras que se extienden radialmente desde la dentina hasta la superficie.
  - b) El cemento secundario es aquel que se deposita sobre el primario, -

éste puede ser celular o acelular y contiene muchas fibras de colágeno incluidas asemejándose al hueso fasciculado fibroso.

El cemento celular secundario se forma principalmente en el tercio apical de la raíz mientras que el acelular se forma en los dos tercios coronarios. La superficie del cemento secundario se halla cubierta por -- una capa de más reciente formación que aún no está calcificada (cementoide), cuando ésta se calcifica se cubre nuevamente por cementoide. Debido a la aplicación de una fuerza Ortodóntica (el cemento) con una fuerza ligera puede aparecer bahías de reabsorción osteoclástica en el cemento y estas áreas pueden ser reparadas por cementoblastos cuando el diente descansa, durante el tratamiento o bien completado este. Con fuerza mayor se presenta mayor reabsorción y la recuperación de tejido no es total quedando zonas desgastadas en la superficie del cemento. La reabsorción del cemento se hace en forma semilunar al cesar la presión los cementoblastos entran a formar cemento normal pero que histológicamente no es igual al cemento primario.

#### V. LIGAMENTO PARODONTAL

El ligamento parodontal es la estructura de tejido conectivo que rodea a la raíz y la une al hueso. El ligamento parodontal tiene elementos importantes que son las fibras colágenas dispuestas en haces que tienen un recorrido ondulado. El ligamento parodontal está constituido por fibras principales, los extremos de estas que se insertan en el cemento y hueso se denominan fibras de Sharpey.

Las fibras principales del ligamento parodontal son:

- Grupo Transeptal.- Fibras que se extienden interproximalmente sobre la cresta alveolar y se incluyen en el cemento del diente vecino.
- Grupo de la cresta alveolar.- Fibras que se extienden oblicuamente desde el cemento, inmediatamente debajo de la adherencia epitelial hasta la cresta alveolar. La función de éstas es equilibrar el empuje coronario de las fibras más apicales, ayudando a mantener el diente en el alvéolo y resiste los movimientos laterales.
- Grupo Horizontal.- Fibras que se extienden en ángulo recto con respecto al eje mayor del diente, desde el cemento hacia el hueso alveolar.
- Grupo Oblicuo.- Fibras más grandes del ligamento parodontal, se extienden desde el cemento en dirección coronaria en sentido oblicuo respecto al hueso, estas fibras soportan las fuerzas masticatorias y las transforman en tensión sobre el hueso alveolar.
- Grupo Apical.- Fibras que se extienden desde el cemento hacia el hueso en el fondo del alvéolo.

Las funciones del ligamento parodontal son físicas, formativas, nutricionales y Sensoriales.

## Funciones Físicas

- Transmisión de fuerzas oclusales al hueso.
- Inserción del órgano dentario al hueso.
- Mantenimiento de los tejidos gingivales a sus relaciones adecuadas con los órganos dentarios.
- Resistencia al impacto de las fuerzas oclusales, absorción del choque.
- Provisión de una envoltura de tejido blando para proteger los vasos y nervios de lesiones producidas por fuerzas mecánicas.

La disposición de las fibras principales es similar a la de un puente - suspendido a una hamaca. Cuando se ejerce una fuerza axial sobre el - - diente, hay una tendencia al desplazamiento de la raíz dentro del alveó lo.

Cuando se aplica una fuerza horizontal u oblicua, hay dos fases caracte rísticas de movimiento dentario.

La primera está dentro de los confines del ligamento periodontal y la - segunda produce un desplazamiento de las tablas óseas vestibular y lin gual.

## Función Formativa

El ligamento periodontal cumple funciones de periostio para hueso y ce mento y es así como el ligamento parodontal participa en la formación y reabsorción de estos tejidos. Formación y Reabsorción producida durante los movimientos fisiológicos del órgano dentario.

En las áreas de formación ósea están los osteoblastos, fibroblastos y - cementoblastos y en las áreas de reabsorción ósea encontramos osteoclas tos, fibroblastos, osteocitos y cementocitos.

## Funciones Nutricionales y Sensoriales

El ligamento provee de elementos nutritivos al cemento, hueso y encía, mediante los vasos sanguíneos y proporciona drenaje linfático.

La inervación del ligamento periodontal confiere sensibilidad propiocep tiva y táctil que detecta y localiza fuerzas extrañas que actúan sobre los órganos dentarios, desempeñan un papel importante en el mecanismo - neuromuscular que controla la musculatura masticatoria.

Todos los grupos de fibras del ligamento parodontal sufren diversos cam bios con los movimientos Ortodónticos, pero en mayor a menor grado, es to se debe a la disposición en que están dirigidas.

Las fibras horizontales se ven afectadas en los movimientos horizonta les, de intrusión y extrusión.

Las fibras oblicuas se ven afectadas en movimientos de rotación.

Fibras apicales afectados en intrusión y extrusión.

Fibras de cresta alveolar, se ven afectadas en movimientos de rotación y horizontales.

Fibras transeptales afectados en movimientos horizontales.

## VI. HUESO

El hueso que forma y sostiene los alvéolos dentarios, se compone de la pared interna del alvéolo, de hueso delgado compacto denominado hueso - alveolar. El hueso alveolar se compone de una matriz calcificada con -- osteocitos encerrados dentro de espacios denominados lagunas.

En la composición del hueso entran principalmente el calcio y el fosfato, junto con hidróxilos, carbonato, citrato y pequeñas cantidades de - otros iones como Na, Mg y F.

Cuando se mueve un diente se producen zonas de tensión, presión y desl<sup>i</sup>zamiento en hueso.

- a) Tensión Se produce en el lado en que actúa la fuerza y se caracteriza por aposición ósea por la acción de los osteoblastos.
- b) Presión En la zona contraria al lado de aplicación de la fuerza se produce presión con los fenómenos de reabsorción ósea por la intervención de los osteoclastos.
- c) Deslizamiento Se produce por el frote de la superficie radicular -- con las paredes del alvéolo, existe en casi todos los movi<sup>m</sup>ientos, pero es mayor en la rotación. En el deslizamiento no hay reacción apreciable del hueso alveolar y por lo tanto la adaptación a la nueva posición debe hacerse en la -- membrana periodontal con estiramiento o alargamiento de -- las fibras periodontales en dirección igual a la que actúa la fuerza y está es la razón de la tendencia a la recidiva que tienen los movimientos de deslizamientos en las rotaciones.

Los cambios consecutivos a la aplicación de una fuerza ligera en hueso. Después de varios días se notará la presencia de células multinucleadas grandes, los osteoclastos asociados con la reabsorción ósea, particularmente a lo largo de la parte del alvéolo, donde pueden verse excavaciones en forma de media luna conocidas como lagunas de Howship. Después - de varias semanas, hay osteoblastos y osteoclastos en el hueso esponjoso cuya estructura interna está siendo orientada por reabsorción y aposición. En lugar de presentarse en una dirección generalmente vertical, el patrón trabecular del hueso se orientará en dirección predominante - horizontal. Este proceso será revestido lentamente tan pronto cese el - movimiento del órgano dentario. La respuesta inicial a la aplicación de una fuerza ligera es una actividad osteoclástica y osteoblástica, la -- primera cediendo a la presión y permitir el movimiento y la segunda ayu<sup>d</sup>ando a proporcionar el soporte necesario a medida que se lleve el movi<sup>m</sup>iento.

En el tratamiento de infra-oclusión los cambios tisulares muestran un - depósito de hueso nuevo en la cresta gingival y en el ápice, en los tra<sup>t</sup>amientos de supra-oclusión puede ser el más riesgozo porque hay mayor posibilidad de dañar la membrana periodontal y producir necrosis de la pulpa.

## VII. ENCIA

La encía para un mejor estudio se divide en:

- Masticatoria
- Especializada
- Revestimiento

En este caso estudiaremos la masticatoria la cual está unida a los órganos dentarios y procesos alveolares de los maxilares, y es ésta la que se ve afectada en los movimientos Ortodónticos; esta presenta las siguientes características:

- Color** Su color es rosa pálido, pero puede variar según el grado de irritación, queratinización epitelial, pigmentación y espesor del epitelio.
- Contorno Papilar.** Estos deben llenar los espacios interdentarios hasta el punto de contacto.
- Contorno Marginal.** Debe afinarse a la corona para terminar en un borde delgado, en sentido mesiodistal, los márgenes gingivales deben tener forma festoneada.
- Textura** Por lo general hoy puntilleo de diversos grados la cual es de aspecto de cáscara de naranja.
- Consistencia.** La encía debe ser firme y la parte insertada debe estar firmemente unida al diente y al hueso alveolar subyacente.
- Surco** Es el espacio entre la encía libre y el órgano dentario, su profundidad es mínima y no debe exceder de 3 mm.

De acuerdo a la morfología se divide en:

- Insertada
- Libre o marginal
- Papilar

La encía libre o marginal es la parte coronaria no insertada que rodea el órgano dentario a modo de anillo y forma el surco gingival.

La encía papilar es el tejido que se extiende en el sector interdentario.

La encía insertada se continúa con la encía marginal, es firme, resistente y estrechamente unida al cemento y hueso alveolar subyacente.

Los cambios que ocurren en la encía son además de la encía marginal, básicamente por la acumulación de alimentos y técnica de cepillado del paciente. La encía papilar es la que se ve más afectada en los movimientos Ortodónticos, ya que en el lado donde se ejerce la tensión la papila se tensiona mientras que en el lado de presión se presenta el congestiónamiento de ésta.

Existen muchos factores que contribuyen a crear cambios en la encía durante el tratamiento Ortodóntico entre éstos podemos encontrar.

a) Empaquetamiento de alimentos dado por la técnica de cepillado, difi

cultad para el aseo bucal, aparatos mal adaptados. Para esto debemos tener cuidado, que los aditamentos colocados no ejerzan presión sobre la papila interdental ya que este causará dolor e inflamación y enseñar al paciente una buena técnica de cepillado, el uso de auxiliares de higiene (jeringa hipodérmica, palillos, Waterpick etc).

- b) Se puede presentar durante el tratamiento Ortodóntico, de acuerdo a los cuidados que se tenga desde una gingivitis, absceso, hipertrofia e incluso retracción gingival.

Otra estructura que se ve afectada en los movimientos Ortodónticos es la ATM en la cual no son tan notorios, ya que para esto se requiere de estudios más profundos. Greither realizó estudios en monos en los cuales encontró que existen áreas de resorción y aposición ósea en diferentes zonas de la fosa glenoidea, en la eminencia articular y cóndilo mandibular. Otros autores mencionan que es un cambio transitorio el cual vuelve a la normalidad una vez que se ha concluido el tratamiento. Mientras que otros sólo mencionan que hay una tensión de crecimiento en las ramas ascendentes en pacientes jóvenes.

Vistos los cambios principales que ocurren durante el movimiento dentario es importante denotar que hay movilidad dentaria en el curso del tratamiento.


Una vez concluido el tratamiento Ortodóntico debemos de mantener al paciente con aparatología en forma pasiva durante un término de tiempo, para que de esta forma evitar la recidiva de las maloclusiones ya que todas las estructuras de cavidad oral se ven afectadas de su posición original.

## BIBLIOGRAFIA

- 1.- Anderson G.M.  
"Ortodoncia Práctica"  
1ª. Edición  
Editorial. Mundi  
Buenos Aires Argentina 1976
- 2.- Delp. H. Mahlon y F. Robert  
"Propedéutica Médica de Mayor"  
7ª. Edición  
Editorial. Interamericana  
México D.F. 1970
- 3.- Goldman, Shluger, Cohen, Chaikin y Fox  
"Periodoncia"  
Editorial. Interamericana  
México D.F. 1960
- 4.- Graber J.M.  
"Ortodoncia Teoría y Práctica"  
3ª. Edición  
Editorial. Interamericana  
México D.F. 1980
- 5.- Glickman Irving  
"Periodontología Clínica"  
4ª. Edición  
Editorial. Interamericana  
México D.F. 1977
- 6.- Ham  
"Histología"  
2ª. Edición  
Editorial. Interamericana  
México D.F.
- 7.- Kuttler Yury  
"Nomenclatura Endo-Metaendodoncia"  
Revista del Odontólogo Moderno  
Volumen VI Nº 1  
Agoato - Septiembre 1977
- 8.- Lundstrom Anders  
"Introducción a la Ortodoncia"  
3ª. Edición  
Editorial. Mundi  
Buenos Aires Argentina 1971

- 9.- Mayoral Guillermo, J.M.  
"Ortodoncia Principios Fundamentales y Práctica"  
4ª. Edición  
Editorial. Labor S.A.  
Barcelona España 1983
- 10.- Mayoral Guillermo, J.M.  
"Técnica Ortodóncica con Fuerzas Ligeras"  
Editorial. Labor S.A.  
Barcelona España 1976
- 11.- Moyers R.E.  
"Manual de Ortodoncia para el Estudiante y el Odontólogo General"  
1ª. Edición  
Editorial. Mundi  
Buenos Aires Argentina 1976
- 12.- Orban y Colaboradores  
"Periodoncia de Orban"  
4ª. Edición  
Editorial. Interamericana  
México D.F. 1978
- 13.- Seltzer  
"La Pulpa Dental"  
2ª. Edición  
Editorial. Mundi  
Buenos Aires Argentina 1970
- 14.- Sim J.M.  
"Movimientos Dentarios Menores en Niños"  
2ª. Edición  
Editorial. Mundi  
Buenos Aires Argentina 1980
- 15.- White T.C., Gardener J.H. y Leighton  
"Introducción a la Ortodoncia"  
1ª. Edición  
Editorial. Mundi  
Buenos Aires Argentina 1977





## CAPITULO

### TIPOS DE MOVIMIENTO

Dentro de la Ortodoncia se realizan diferentes tipos de movimientos, durante los cuales debemos tener conciencia acerca de los cambios que ocurren en cada uno de éstos. Para esto la Ortodoncia actual da mayor importancia a pequeños movimientos en los cuales no se aplica una gran fuerza y nos da resultados excelentes en nuestros objetivos de alinear los órganos dentarios que presentan malposiciones. Por esto debemos conocer los tipos de movimientos existentes y no interferir en ellos. Dentro de los movimientos dentales nos encontramos con:

- a) Movimiento Fisiológico
- b) Movimiento Ortodóntico

#### I. MOVIMIENTO FISIOLÓGICO

Con lo que respecta a éste, sabemos que todos los órganos dentarios presentan movimiento, el cual, se ha clasificado como movimiento clase I o Fisiológico. Como ejemplos de movimientos fisiológicos podemos mencionar los siguientes, ya que no interviene ningún tipo de aparatología dentro de la cavidad oral.

- 1.- Erupción de la dentición temporal y permanente
- 2.- En una abrasión oclusal en el cual existe movimiento vertical constante
- 3.- Movimiento mesial que produce desgaste de los puntos de contacto
- 4.- En la pérdida de órganos dentarios contiguos o antagonistas.
- 5.- En la dentición mixta el desplazamiento mesial temprano o tardío.

#### II. MOVIMIENTO ORTODONTICO

En lo que se refiere al movimiento Ortodóntico, éste se realiza por medio de aditamentos los cuales se colocan ya sea dentro o fuera de la cavidad oral según lo requiera el caso.

Los movimientos Ortodóncicos los hemos clasificado para su estudio de la siguiente manera:

- I. Horizontales
- a) Inclinación
  - b) Rotación
  - c) En cuerpo

- II. Verticales
- a) Intrusión
  - b) Extrusión

Los movimientos horizontales son todos aquellos que se realizan en sentido del eje horizontal del órgano dentario pudiendo ser:

a) Inclinación

Los cuales se encargan de corregir versiones tales como: Vestibuloversión, Palatoversión, Distoversión, Mesoversión, Linguoversión. (Fig. -- V - I).

En las malposiciones que se corrigen con movimiento de inclinación observaremos que el desplazamiento mayor se realiza a nivel de corona ya que la malposición se limita a ésta permaneciendo inalterada la raíz.

Los movimientos que se realizan son:

Movimiento en sentido mesial y distal, los cuales se dice que son los -- más fáciles de realizar ya que en éstos no crean contactos por interdigitación cuspídea. Para llevar a cabo los movimientos en sentido mesial y distal las fuerzas aplicables serán en el primero en la superficie distal mientras que en los segundos se realizará en la superficie mesial.

Movimiento en sentido vestibular y palatino.-- En éste tipo de movimiento nos encontramos con problemas de:

- Espacio suficiente
- Interferencias oclusales
- Obtener anclaje suficiente

Con lo que respecta al primer problema, éste lo podemos solucionar por medio de un análisis en el cual veremos el espacio real que presenta la arcada de nuestro paciente y así poder realizar dicho movimiento. Con lo que respecta al segundo éste se resuelve por medio de un desgaste selectivo en el diente que este interfiriendo con la relación oclusal y finalmente el tercero por medio de la aplicación de fuerzas recíprocas en muchos dientes y tejidos blandos.

b) Movimientos de Rotación

Que se realiza en sentido del eje mayor del órgano dentario, éste movimiento se realiza dentro del alvéolo; por lo tanto se desplaza raíz y corona. (Fig. V - 2)

Este tipo de movimiento es más fácil de realizarlo en órganos dentarios unirradiculares, cuando se realizan estos movimientos se crean muchas zo

Fig. V - 2 Movimiento Radicular

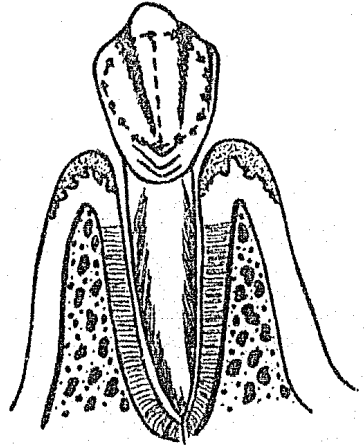


Fig. V - 1 Movimiento de Versión

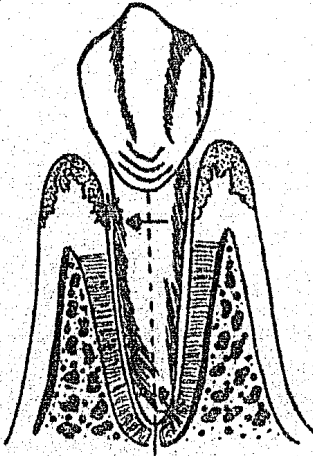
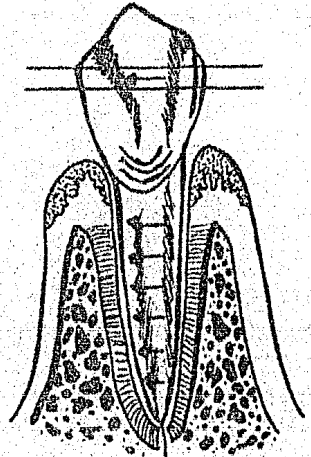


Fig. V - 3 Movimiento de Gresión



Fuente Directa. Tesis. "Sistema Bonding para Movimientos Dentales Menores en Odontopediatría" Mexico D.F. 1985.

nas de presión y tensión, el eje de rotación de los órganos dentarios - que se someten a éste tipo de movimientos se encuentran en el septum interradicular. En éste tipo de movimiento hay que tener cuidado de la correcta aplicación de la fuerza porque de lo contrario se puede provocar hasta la expulsión del órgano dentario por tratar. Y nos sirve para corregir las giroversiones, que son malposiciones denominada según sea la dirección donde está girado el órgano dentario.  
Ejemplo: Mesovestibular, Distovestibular, Distolingual, Mesolingual.

#### c) Movimiento en cuerpo

Se entiende como movimiento en cuerpo el desplazamiento de corona y raíz de un lugar a otro, o sea, formando un nuevo alveólo.

Este tipo de movimiento se realiza para la corrección de gresiones y malposiciones radiculares en los cuales se aplica el movimiento de torque. Dentro de las gresiones se incluyen: Palatogresión, Mesogresión, Distogresión y Vestibulogresión. (Fig. V - 3)

#### d) Movimientos verticales

Son todos aquellos movimientos que se realizan en sentido vertical y - son:

- a) Movimiento de Intrusión.- Que es el movimiento que trata de llevar el órgano dentario hacia el espesor del hueso en sentido vertical.
- b) Movimiento de extrucción.- Este movimiento se realiza en dirección al plano oclusal.

### III. MOVIMIENTOS DENTALES MENORES

Los movimientos dentales menores son aquellos que se realizan en la cavidad oral para corregir pequeñas malposiciones dentarias, no se requiere de mucho tiempo para realizarse y se efectúan con fuerzas ligeras en donde los tejidos que rodean al órgano dentario se ven mínimamente afectados. Para la realización de éstos no es necesario realizar tratamientos de extracciones. Los movimientos dentales menores incluyen los de rotación e inclinación que son: (2)

Labioversión	Inclinación del órgano dentario hacia la parte labial o vestibular.
Palatoversión	Inclinación del órgano dentario en sentido palatino.
Linguoversión	Inclinación del órgano dentario hacia lingual.
Mesoversión	Inclinación del órgano dentario hacia la parte media.
Distoversión	Inclinación del órgano dentario hacia la parte distal - del arco.
Giroversiones	El órgano dentario se encuentra girado sobre su mismo - eje longitudinal.

#### IV. INDICACIONES DE MOVIMIENTOS DENTALES MENORES

Es factible ordenar en ocho clases principales las indicaciones para el empleo de movimientos dentales menores. Para esto utilizamos las indicaciones del Dr. Hirschfeld que los determina de la siguiente manera: (2)

- 1.- Propósitos estéticos
  - 2.- Propósitos protéticos
  - 3.- Propósitos periodontales
  - 4.- Propósitos de procedimiento
  - 5.- Intercepción de la maloclusión en la dentición en desarrollo
  - 6.- Prevención de patología de los tejidos bucales
  - 7.- Corrección de los defectos de fonación
  - 8.- Simplificación de las intervenciones Quirúrgicas
- 
- 1.- Propósitos estéticos
    - Cierre de diastemas
    - Mover un órgano dentario anterior superior, migrado o extruido, hacia la posición primitiva del arco.
    - Alineación estética de un diente anterior girado
    - Para mejorar el alineamiento de dientes apiñados por fuera de la línea del arco.
    - Para corregir una oclusión cruzada leve de órganos dentarios anteriores (resultado de una oclusión de conveniencia)
  - 2.- Propósitos Protéticos
    - Para permitir la utilización de pilares múltiples para prótesis parcial o con objeto de obtener paralelismo de los órganos dentarios para su ferulización.
    - Para permitir la construcción de un puente posterior fijo por inclinación distal de los dientes pilares a posiciones verticales.
    - Para aumentar o disminuir una zona destinada para un pronóstico de ancho adecuado y relaciones oclusales correctas.
    - Para corregir una relación de cúspide con cúspide antes de la construcción de la prótesis.
    - Para mover un diente preparado para corona hacia el centro del espacio entre los dientes vecinos.
    - Para conservar tejido dentario al preparar dientes girados, apiñados o con inclinaciones anormales.
    - Para corregir oclusiones cruzadas antes de la construcción de prótesis fija o removible.
    - Para colocar dientes en sus posiciones adecuadas en el plano oclusal, mediante la corrección de un diente extruido o varios.
    - Para proporcionar espacio para un espesor oclusal suficiente de las coronas.

### 3.- Propósitos Periodontales

- Para permitir la ferulización fija de dientes con afección periodontal, por la paralelización de los ejes dentarios.
- Para mover un diente de una posición donde se halla en desarmonía oclusal y evitar así el desgaste excesivo.
- Para corregir o reducir un entrecruzamiento marcado que agrava la destrucción periodontal.
- Para corregir la inclinación axial de un diente posterior con objeto de reducir las fuerzas traumatizantes oblicuas que actúan sobre él.
- Para corregir la desviación mandibular hacia una posición excéntrica de máxima intercuspidadación por el movimiento de los dientes que se hallan en contacto prematura en relación céntrica.
- Para corregir el epinamiento de dientes anteriores que causan condiciones inadecuadas para la papila interproximal.
- Para proteger la encía marginal de daños en casos de entrecruzamiento profundo.
- Para eliminar la retención de alimentos en zonas posteriores.
- Para proporcionar apoyo para un diente separado de su vecino.

### 4.- Propósito de Tratamiento

- Para crear suficiente espacio mesiodistal hacia donde mover el diente en malposición.
- Para retruir dientes anteriores inferiores para permitir el movimiento palatino de los superiores anteriores.
- Para intruir el diente con el objeto de aliviar un trauma oclusal y permitir su movimiento lingual.
- Para lograr una separación temporaria de los dientes vecinos.

### 5.- Intercepción de la Maloclusión en la Dentición en Desarrollo

- Para obtener lugar para la erupción dentaria
- Corrección precoz de oclusiones dentarias cruzadas localizadas.
- Corrección precoz de protrusiones anteriores y oclusiones abiertas.

### 6.- Prevención de la Patología de Tejidos Bucales

- Para corregir malposiciones que provocan daños en labios y lengua.

### 7.- Corrección de defectos de labio

- Para corrección de pronunciaciiones defectuosas.

### 8.- Medios coadyuvantes de técnicas Quirúrgicas bucales

- Para ferulizar dientes movidos por traumas o para volver a colocar dientes desplazados por un traumatismo.

## CRITERIOS GENERALES PARA LA SELECCION DE CASOS PARA MOVIMIENTOS DENTALES MENORES

Los procedimientos de pequeños movimientos dentarios no pueden tratar

las maloclusiones, cuando el examen revela que la dentadura inferior se halla en posición anormal con la superior.

Si el maxilar, la mandíbula o ambas se encuentran en relación inadecuada con el cráneo, el tratamiento ya será correctivo.

Se recurrirá a la técnica de pequeños movimientos dentarios cuando la mayoría de los dientes se hallen en relación normal y las malposiciones afecten pocos dientes, y si el movimiento es de pocos milímetros, cuando existan dientes extruídos dependerá del grado de extrucción.

#### V. REQUISITOS PARA LA REALIZACION DE MOVIMIENTOS DENTALES MENORES

No todos los movimientos que se realizan en Ortodoncia son candidatos a movimientos menores, para esto se deben llenar los siguientes requisitos:

- 1.- Debe existir espacio suficiente para permitir la correcta ubicación del diente por mover, es decir se debe realizar un análisis cuidadoso para ver que las dimensiones de los órganos dentarios permitan su correcta ubicación o realizándose por medio de movimientos en masa.
- 2.- Se deben eliminar interferencias oclusales en nuestro tratamiento, de manera que no interfiera con el sistema funcional de los maxilares ya que de lo contrario existirá dolor y movilidad de los órganos dentarios, interfiriendo también en la reparación ósea.
- 3.- Al realizar un movimiento menor debemos tener en cuenta que la inclinación del o los órganos dentarios no tengan mala relación con el hueso de soporte y las fuerzas oclusales.
- 4.- Se deben corregir los factores etiológicos, es decir que no se deben realizar movimientos sin antes tratar el problema que causó dicha maloclusión, de lo contrario el órgano dentario volverá a su posición indeseable.
- 5.- Contar con un parodonto sano ya que éste nos permite una respuesta adecuada al movimiento, con su consiguiente recuperación. Cuando se realizan movimientos sin contar con un correcto soporte óseo y parodontal nos llevará a una pérdida extensa de hueso lo cual nos da un pronóstico dudoso.
- 6.- Los pacientes a los cuales se les realizará movimientos menores no deben presentar alteraciones sistémicas ni mentales, ya que esto puede interferir en el tratamiento.

## BIBLIOGRAFIA

- 1.- Graber T.M.  
"Ortodoncia Teoría y Práctica"  
3ª Edición  
Editorial Interamericana  
México D.F. 1980
- 2.- Hirschfeld Leonard y Arnold  
"Ortodoncia Pequeños Movimientos Dentarios en Odontología General"  
Editorial Mundi  
Buenos Aires Argentina 1966
- 3.- Lundtrom Anders  
"Introducción a la Ortodoncia"  
3ª Edición  
Editorial Mundi  
Buenos Aires Argentina 1971
- 4.- Mayoral Guillermo, J.M.  
"Ortodoncia Principios Fundamentales y Práctica"  
4ª Edición  
Editorial Labor S.A.  
Barcelona España 1983
- 5.- Mayoral Guillermo, J.M.  
"Técnica Ortodónica con Fuerzas Ligeras"  
Editorial Labor S.A.  
Barcelona España 1976
- 6.- Moyers R.E.  
"Manual de Ortodoncia para el Estudiante y el Odontólogo General"  
1ª Edición  
Editorial Mundi  
Buenos Aires Argentina 1976
- 7.- Sim J.M.  
"Movimientos Dentarios Menores en Niños"  
2ª Edición  
Editorial Mundi  
Buenos Aires Argentina 1980
- 8.- White T.C., Gardener J.H. y Leighton  
"Introducción a la Ortodoncia"  
1ª Edición  
Editorial Mundi  
Buenos Aires Argentina 1977



## CAPITULO

# VI

## TIPOS DE FUERZAS

### I. DESCRIPCION DE LOS TIPOS DE FUERZAS APLICADAS EN ORTOODNCIA

Para que podamos corregir una malposición dentaria es necesario realizar movimientos dentarios Ortodónicos y esto se logra aplicando una presión mecánica determinada como fuerza. Las cuales dentro de la Ortodncia están clasificadas en dos de acuerdo al tiempo y tipo de fuerza con la que se está trabajando por eso se clasifican en:

- Fuerzas de Tiempo
- Fuerzas de Intensidad

A su vez estas dos clasificaciones están divididas, las fuerzas de tiempo en:

- Fuerzas Continuas
- Fuerzas Intermitentes
- Fuerzas Interrumpidas

Y las fuerzas de intensidad en:

- Fuerzas Ligeras
- Fuerzas Grandes

Comenzaremos por describir las fuerzas de tiempo

- a) Una fuerza Continua. Es aquella que se efectúa durante un tiempo prolongado, esta fuerza es constante como su nombre lo indica, la cual se logra con la técnica de alambres delgados, arco seccional y resortes en espiral.
- b) Fuerza Interrumpida. Fuerza que trabaja por un tiempo y ésta se detiene y cuando se activa el aparato se reinicia la fuerza. Este tipo de fuerza la proporciona, las ligaduras interproximales, aparato de canto y aparatos fijos.

c) Fuerza Intermitente. Es la que se aplica por medio de ligeros impul sos muy repetidos que trabaja por pequeños espacios de tiempo, este tipo de fuerza la proporcionan los aparatos removibles.

Antes de describir las fuerzas de intensidad veremos que es una fuerza ideal ya que de ésta se desprenden las fuerzas ligeras y grandes. La fuerza Ortodónica ideal óptima o más deseable es aquella que produce movimiento dentario que estén de acuerdo con las necesidades fisiológicas. Según Schwarz, Openheim etc, la fuerza ideal que se debe utilizar sería la de la presión capilar que es la misma que la que tiene el diente en su erupción y migración mesial, que es de 20 a 26 gramos por cm. - cuadrado de superficie radicular.

Algunos autores nos describen que sobrepasando lo que es una fuerza ideal ya se considera una fuerza grande.

Pero como es muy difícil de lograr aplicar ésta fuerza ideal en nuestros tratamientos Ortodónticos, ya que los tratamientos tardarían mucho, por lo cual se han realizado estudios y se han logrado clasificar las fuerzas de intensidad en dos.

Fuerzas ligeras que oscilan entre 60 y 90 gramos y las fuerzas grandes - que es aquella que sobre pasa los 90 gramos.

## II. FUERZAS APLICABLES EN MOVIMIENTOS DENTALES MENORES

Mayoral nos describe que el tratamiento Ortodóntico se debe realizar con un mínimo de fuerza, mínimo de desplazamiento dentario y mínimo de tiempo.

Se debe aplicar un mínimo de fuerza y así no se perjudica mucho a los te jidos adyacentes, el órgano u órganos dentarios como se vió en el capítu lo IV. Las estructuras de los órganos dentarios y el parodonto se ven -- afectados en movimientos dentales, por tal razón es de gran importancia determinar que si se aplica una fuerza grande, los tejidos adyacentes co mo los órganos dentarios se verán seriamente afectados, mientras que con una fuerza ligera el daño será más leve.

Otro factor que hay que tomar muy en cuenta es el mínimo de desplazamien to dentario, esto debe ser así para producir el menor daño a los tejidos dentarios, no basta con un mínimo de fuerza sino que también el mínimo - de desplazamiento dentario y tener muy en cuenta la dirección en que - - realicemos la fuerza.

Aplicar un mínimo de tiempo es también importante ya que el tiempo que - dure la aplicación de la fuerzá es otro factor que perjudica mucho a los tejidos dentarios.

Como ya se vió en el capítulo IV las fuerzas ligeras afectan a los teji dos dentarios y parodontales los cuales son reversibles, pero una fuerza grande produce desde una necrosis pulpar a reabsorción socavada.

Estudios realizados por Schwarz, Storey, Smith y otros nos indican que - las fuerzas ligeras continuas son las que se deben aplicar, ya que al ac tuar en forma interrumpida evita la formación de tejido osteoide, también es la más indicada desde el punto de vista de reacción ósea y radicular.

Storey demostró experimentalmente que las fuerzas ligeras inducen un movimiento más uniforme. En estudios realizados por Reitan con los diferentes tipos de fuerzas Ortodóncicas, las fuerzas ligeras continúas mueven los dientes más rápidamente que las fuerzas grandes.

Otra diferencia apreciable entre fuerzas ligeras y fuerzas grandes se encuentra en la segunda fase del movimiento dentario.

Existen tres fases en el movimiento dentario el cual se presenta en -- fuerzas ligeras o grandes y veremos las diferencias entre ambos.

- 1ra. Etapa. Después de aplicar la fuerza el diente se mueve rápidamente durante algunos días y luego se detiene tanto en fuerza ligera como en grande, el diente se desplaza en la misma extensión y en tiempo similar.
- 2da. Etapa. Aquí es donde se observa la diferencia, en una fuerza ligera se presenta un período estacionario de 5 días y con la fuerza grande permanece estático el diente por varios días entre 2 ó 3 semanas.
- 3ra. Etapa. Se vuelve a reiniciar el movimiento con fuerzas ligeras de manera uniforme sin necesidad de reactivar el aparato. Con fuerza grande el órgano dentario se mueve una gran distancia rápidamente existiendo mayor reabsorción socavada.

Analizando todo lo anterior podemos concluir que la fuerza ideal para un movimiento dental menor es la fuerza ligera continua, y no solo en movimiento menor sino en otros movimientos.

#### FUERZAS LIGERAS

Las fuerzas ligeras las lograremos con alambres redondos de pequeño calibre, produciendo así movimientos suaves, los alambres de pequeño calibre permiten realizar todos los movimientos dentales deseables. A continuación veremos los elementos auxiliares con los que podremos realizar una fuerza ligera continua.

Mayoral en su libro fuerzas Ligeras nos describe la utilización de alambres redondos de pequeño calibre .016, .014 y .018, con brackets sin fricción lográndose así fuerzas ligeras continúas. El nos reporta la utilización de fuerzas ligeras continúas en varios casos clínicos, auxiliándose de resortes helicoidales con alambres de .016, .018, y .014, elásticos que proporcionan fuerzas de 60 a 90 grados.

Para lograr una fuerza ligera continua utilizaremos los alambres redondos de los calibres antes mencionados, elaborando arcos con resortes helicoidales, loops o elásticos.

Describiremos a continuación los loops y resortes helicoidales, que es con lo que podremos realizar movimientos dentales.

#### ASAS O LOOPS

La utilización de loops en movimientos de órganos dentarios data de -- años, siendo uno de los primeros en utilizarlos en metal precioso el --

Dr. Bercu Fischer indicándolos en el campo de la Ortodoncia, más tarde se difunde esta técnica y la utiliza Begg, Jarabak, etc.

El loop consta de varias partes. Una base, dos brazos y una parte conectora, pudiendo ser una hemicircunferencia o una hélix. La parte conectora sirve para aumentar la elasticidad del resorte. Los loops simples poseen dos brazos unidos por una curva, la extensión de los brazos paralelos determina la magnitud de la fuerza ejercida por el resorte, mientras más larga sean se ejercerá menor fuerza.

El loop simple vertical puede ser de expansión, cuando los brazos se encuentran separados en la base y actúa por apertura de los mismos, -- cuando se cierra entre los brackets de los órganos dentarios que se -- van a desplazar. (Fig. VI - 1)

El loop de contracción posee un brazo mesial, el cual vuelve de nuevo hacia atrás y el brazo distal termina en la base, la que se dobla a su vez para seguir el nivel del arco; actúa cuando se cierran sus brazos por medio de una ligadura insertada en un gancho distal a cada extremo del arco. (Fig. VI - 2)

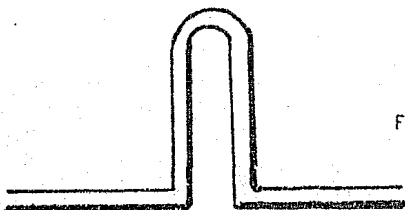
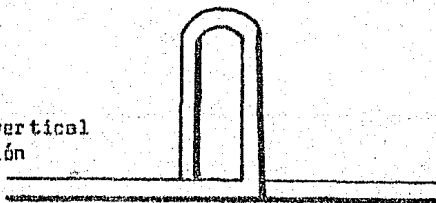


Fig. VI - 1 Asa simple vertical de expansión

Fig. VI - 2 Asa simple vertical de contracción



Mayoral Guillermo, J.M. "Técnica Ortodóncica con Fuerzas Ligeras"  
Barcelona España 1976.

## RESORTES HELICOIDALES

Los resortes helicoidales se clasifican en cuatro tipos básicos, pudiéndose realizar combinaciones de éstos.

- a) Verticales de dos clases  
Vertical de expansión (Fig. VI - 3) y verticales de contracción -

(Fig. VI - 4), se emplean en desplazamientos en sentido mesiodistal, corrección de rotaciones y para alinear órganos dentarios en la arcada.

b) Horizontales.

Actúan sobre el plano vertical utilizándose en la corrección de -  
egresiones e ingresos. (Fig. VI - 5)

c) Combinaciones verticales y horizontales

Resortes que une la acción de un resorte vertical y horizontal --  
pudiéndose ejercer movimientos en sentido mesiodistal y vertical.  
(Fig. VI - 6)

d) Transversales

El hélix se dirige en sentido vestibulolingual en lugar de ir en  
dirección anteroposterior, corrigen anomalías de órganos denta- -  
rios en sentido vestibulolingual y linguogresión, se pueden utili-  
zar en movimientos de egresión en caninos y premolares incluidos  
parcialmente. (Fig. VI - 7)

Los resortes helicoidales ejercen una fuerza más suave y continua por  
lo cual Mayoral la incorpora como resorte de elección a los arcos de -  
técnica de fuerzas ligeras.

Otro resorte frecuentemente utilizado en fuerzas ligeras es el resorte  
en forma de caja el box loop (Fig. VI - 8), que es un loop rectangular  
que por su versatilidad está indicado para corregir linguogresiones, -  
egresiones e ingresos y versiones (inclinaciones), en los moviemien-  
tos de inclinación permite enderezar raíces con gran facilidad en pre-  
molares y caninos.

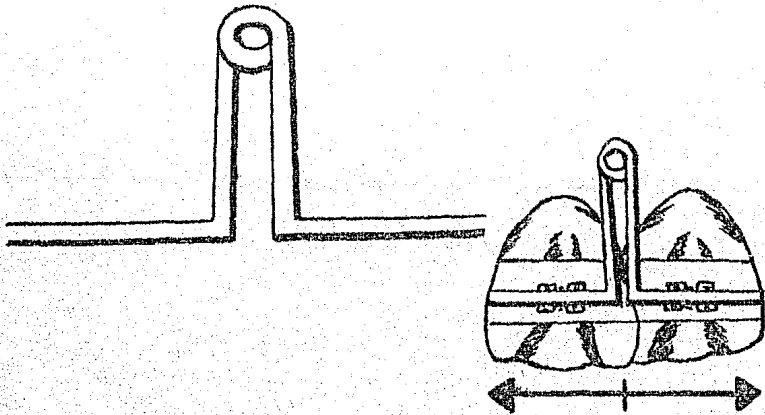


Fig. VI - 3 Resorte Vertical Helicoidal de Expansión

Mayoral Guillermo, J.M. "Técnica Ortodoncica con Fuerzas Ligeras"  
Barcelona España 1976.

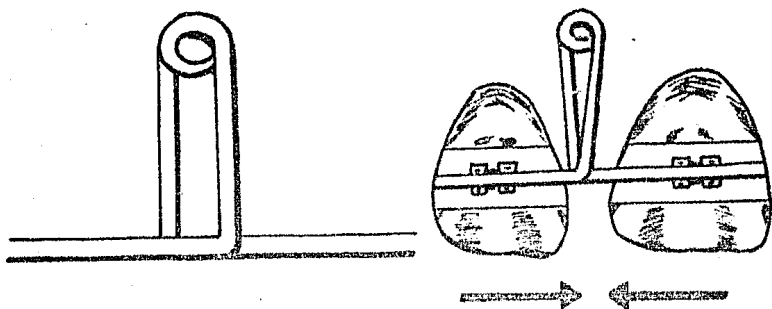


Fig. VI - 4 Resorte Vertical Helicoidal de Contracción.

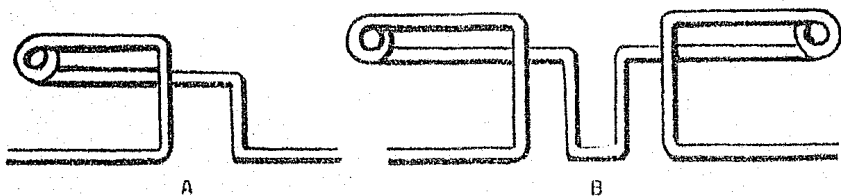


Fig. VI - 5 Resortes Helicoidales. A, Simple y B, Doble

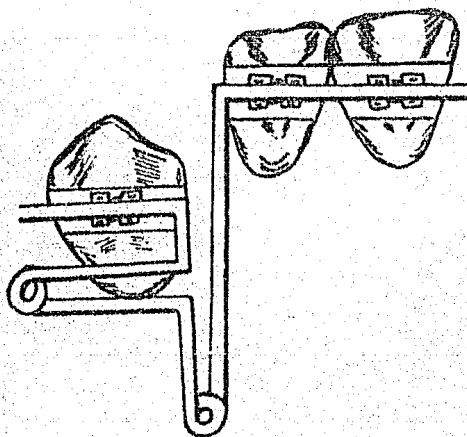


Fig. VI - 6 Resorte Helicoidal Combinado, Vertical y Horizontal  
 Mayoral Guillermo, J.M. "Técnica Ortodóncica con Fuerzas Ligeras"  
 Barcelona España 1976.

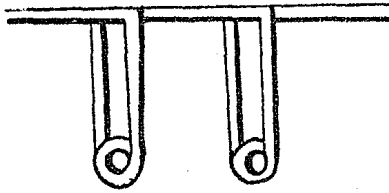


Fig. VI - 7 Resorte Helicoidal Transversal

Fig. VI - 8 Resorte en forma de caja (box loop)



Mayoral Guillermo, J.M. "Técnica Ortodóncica con Fuerzas Ligeras"  
Barcelona España 1976.

Como ya se mencionó se pueden realizar combinaciones de estos resor-  
tes y loops pero hay que tomar muy en cuenta para que se requiere ya -  
que construir un arco con diferentes resortes o loops puede ocasionar  
movimientos indeseables, así como también dificultar la higiene en el  
paciente y lesionar por consiguiente los tejidos blandos, estos arcos  
también al colocarlos debemos ver que no queden sujetos a fuerzas que  
pueden afectar a los resortes o loops ya que perderíamos el control de  
la fuerza que se está aplicando y ocasionar también un movimiento in-  
deseable.

### III. ANCLAJE

Otro factor que debemos tener en cuenta durante la aplicación de una -  
fuerza para la corrección de una malposición.

El término Anclaje ha sido definido como la resistencia planeada para  
el movimiento de los dientes u otras estructuras anatómicas durante el  
procedimiento Ortodóncico.

Como la acción y reacción de una fuerza son iguales y opuestas, es ne-  
cesario que el anclaje ofrezca más resistencia a la fuerza que la par-  
te a mover. Hay dos tipos generales de anclaje que se usan en el trata-  
miento Ortodóncico. Anclaje dentoalveolar (Intraoral) y Anclaje extra-  
oral.

El anclaje dentoalveolar puede ser:

1.- Anclaje Recíproco. En aquellos casos donde se establece que dos -

dientes o dos grupos de dientes, se moverán en extensión - igual en direcciones opuestas. Es necesario que cada grupo ofrezca igual resistencia o el movimiento será desigual.

2.- Anclaje Simple. Se obtiene tomando con el aparato, un número de -- dientes mayor que los que deben moverse dentro del mismo -- arco. La proporción de área superficial de las raíces de -- los dientes de anclaje con respecto a la de los dientes a mover, es suficientemente alta para asegurar la estabilidad adecuada del anclaje, teniendo en mente la dirección -- de la fuerza. La proporción de área superficial de las -- raíces debe ser habitualmente, por lo menos de dos a uno.

3.- Anclaje Reforzado. Sucede frecuentemente que la estabilidad del anclaje simple es insuficiente, para tolerar la reacción de la parte móvil, como cuando deben moverse hacia distal -- los molares superiores. El anclaje puede ser aumentado o -- estabilizado en una o varias formas.

- Puede usarse la mandíbula para reforzar el anclaje tomando los incisivos y caninos inferiores con un plano construido en la parte palatina de un aparato removible superior, el plano mira hacia abajo y adelante en un ángulo de 60 grados con respecto al plano oclusal y contacta los inferiores (incisivos y caninos), cuando se juntan los maxilares guiando la mandíbula hacia adelante. El efecto es estirar los músculos que normalmente retraen la mandíbula, el tono de estos músculos es aumentado y ejerce un estiramiento hacia atrás sobre el aparato por medio de la mandíbula.

- El anclaje puede ser reforzado en el caso de un aparato fijo diseñado de manera que solo pueda ocurrir movimientos en totalidad (esto es movimiento de la corona y de la raíz en igual extensión) de los dientes de anclaje e impidiendo la inclinación. Un método de lograrlo es -- pasar un arco de alambre por tubos horizontales en bandas unidas a -- dientes adyacentes.

- Al corregir la relación antero-posterior de los arcos superior e inferior, es necesario reforzar el anclaje en medida tal que el antagonista sea usado como anclaje. En esos casos, hay algún movimiento en -- cada arco, pero el movimiento no es igual, esto se conoce como anclaje intermaxilar.

El segundo tipo de anclaje con que se cuenta en Ortodoncia es el Extra oral. Cuando se desea restringir el crecimiento hacia adelante de un -- arco, o moverlo hacia atrás sin ningún movimiento del otro, entonces -- el anclaje hay que buscarlo fuera de la boca. El uso de un casquete de tela de algodón con una extensión a la nuca es una forma conveniente -- de anclaje extrabucal.

Desde este casquete pueden extenderse bandas elásticas a una mentonera o a barras extra-bucales de un aparato superior fijo, esto se conoce -- como tracción occipital.

Puede usarse elásticos y un cuello cervical para ejercer tracción hori



zontal sobre las extensiones faciales de un aparato superior, esto se conoce como tracción cervical.

#### IV. PERIODO DE CONTENCIÓN

El período de contención es algo que debemos tener muy en cuenta en - nuestros tratamientos Ortodóncicos.

"La contención se define como la operación que tiene por objeto asegurar por medios apropiados el mantenimiento de los resultados obtenidos durante el período de reducción, para impedir toda recidiva ulterior" Izard (4). Ya que como todos sabemos que un órgano dentario que ha sido movido para corregir su malposición, tiende a desplazarse a su posición original por tal razón es importante mantener esos órganos dentarios durante un tiempo en su nueva posición con la ayuda de un aparato. El período de contención debe ser tan importante como el período - activo y es un factor muy importante en el tratamiento Ortodóncico.

La contención tiene dos objetivos.

- 1.- Dar a los diferentes tejidos y particularmente al tejido óseo, el tiempo de organizarse para adaptarse definitivamente a las transformaciones que siguen a la reducción, organización tisular y anatómica.
- 2.- Asegurar y mantener el equilibrio funcional: Adaptación funcional. Pueden describirse dos clases de contención: La contención natural o pasiva que es producida por la acción de fuerzas naturales y la contención artificial o activa, producida por aparatos especiales.

La contención artificial puede ser de dos tipos:

- a) Aparatos de contención fijos.- Aparatos formados por bandas y alambres. Sobre las bandas se suelda alambre de oro palatino o acero inoxidable (0.36 ó 0.38) que se dispone de manera tal que evite recidiva. Este tipo se utiliza como contención monodentaria.
- b) Aparatos de contención movible. Hawley fue el que divulgó el uso - de éste, pudiéndose considerar hoy en día como el aparato tipo universal de contención, es un aparato de contención pluridentaria.

Existe mucha controversia sobre el tiempo que debe durar la contención, ya que muchos Ortodoncistas opinan que si los casos son correctamente tratados no habrá necesidad de un período de contención. Thurow en su libro sobre la técnica de arco de canto dice. "Los retenedores se deben usar hasta que la musculatura muestre una condición de balance de la - dentición". (4) Lo cual resulta difícil de lograr. Otros recomiendan - utilizar el contenedor durante cinco años y son muchas opiniones sobre el período de contención, pero una cosa que hay que tener muy presente es que muchos de los movimientos dentales que se realizan tienden a recidivar. Las investigaciones Histológicas, han demostrado que las primeras horas después de eliminar los aparatos fijos son las mas peligro

bas a recidivar los movimientos de los dientes. También debemos tomar muy en cuenta la edad del paciente, el grado de desarrollo de los -- dientes, la distancia que el diente o dientes han sido movidos, la -- erupción de los terceros molares. Otros nos recomiendan la realiza- -- ción de la desinserción epitelial al eliminar los aparatos fijos y co locar el aparato de contención.

En lo que si coinciden muchos autores es que el período de contención no debe ser menor de un año. Pero este tiempo variará mucho dependien- do de lo antes mencionado y analizando el tratamiento realizado y el tiempo de tratamiento activo.

## B I B L I O G R A F I A

- 1.- Graber T.M.  
"Ortodoncia Teoría y Práctica"  
3ª Edición  
Editorial Interamericana  
México D.F. 1980
- 2.- Hirschfeld Leonard y Arnold  
"Ortodoncia Pequeños Movimientos Dentarios en Odontología General"  
Editorial Mundi  
Buenos Aires Argentina 1966
- 3.- Lundstrom Anders  
"Introducción a la Ortodoncia"  
3ª Edición  
Editorial Mundi  
Buenos Aires Argentina 1971
- 4.- Mayoral Guillermo, J.M.  
"Ortodoncia Principios Fundamentales y Práctica"  
4ª Edición  
Editorial Labor S.A.  
Barcelona España 1983
- 5.- Mayoral Guillermo, J.M.  
"Técnica Ortodóncica con Fuerzas Ligeras"  
Editorial Labor S.A.  
Barcelona España 1976
- 6.- Moyers R.E.  
"Manual de Ortodoncia para el Estudiante y el Odontólogo General"  
1ª Edición  
Editorial Mundi  
Buenos Aires Argentina 1976
- 7.- Muir J.D. y Reed R.T.  
"Movimiento Dental con Aparatos Removibles"  
1ª Edición  
Editorial El Manual Moderno S.A.  
México D.F. 1981
- 8.- J.S. Chacon  
"Ortodoncia"  
1ª Edición  
Editorial El Manual Moderno S.A.  
México D.F. 1982

- 9.- Sim J.M.  
"Movimientos Dentarios Menores en Niños"  
2ª. Edición  
Editorial. Mundi  
Buenos Aires Argentina 1980
- 10.- White T.C., Gardener J.H. y Leigton  
"Introducción a la Ortodoncia"  
1ª. Edición  
Editorial. Mundi  
Buenos Aires Argentina 1977

## I. NIVELES DE LA ORTODONCIA

La Ortodoncia está íntimamente ligada a la Odontología y no es sino - hasta el presente siglo cuando es reconocida como una especialidad. Esta especialidad se ocupa de restituir el equilibrio funcional y estético del aparato masticatorio, a través del estudio y tratamiento de las maloclusiones y malposiciones dentarias, así como los trastornos de crecimiento del complejo cráneo-maxilo-facial.

En la época cristiana en Roma, Celso indica la exodoncia de dientes -- temporales cuando se produce desviación de la ericción permanente y -- recomienda corregir estos con la fuerza digital.

El primer instrumento que se conoce para las correcciones dentales es el descrito por Albucais (Fig. VII - 1) que es una pequeña lima en forma de pico de ave con una punta muy aguda, con la cual se desgastan -- los dientes mal erupcionados y así ayudar a que tengan espacio para -- alinearse, de lo contrario recomendaba la exodoncia.

Y no es hasta 1728 cuando Pierre Fauchard publica su libro donde describe su primer aparato de Ortodoncia (Fig. VII - 2) el cual consiste en una banda metálica, con perforaciones la cual permite la entrada de hilos que sujetan a los dientes vecinos, al diente en mal posición, -- alineándolo hacia vestibular o lingual.

En 1757 Eliene Bourdet crea un aparato similar (Fig. VII - 3) al de -- Fauchard. Hunter en 1771 recomienda la exodoncia de los dientes en mal posición, para así dar lugar a los demás.

Y en 1803 Joseph Fox describe un aparato muy parecido al de Fauchard -- y Bourdet, este aparato viene a dar un paso importante en la Ortodoncia, ya que aparte de ayudar en la corrección dentaria ayuda a levantar la mordida, este aparato fue elaborado para corregir linguoclusión en anteriores. Fox también utilizó la mentonera como anclaje craneal.

L.J. Catalán en 1808 generalizó el principio del plano inclinado aunque no fue el primero en emplearlo. Cristóbal Francisco Delabarre en -- 1819 creó una criba de alambre empleandola, para elevar la oclusión y fue el precursor en la corrección de las rotaciones, en 1828 Maury di-

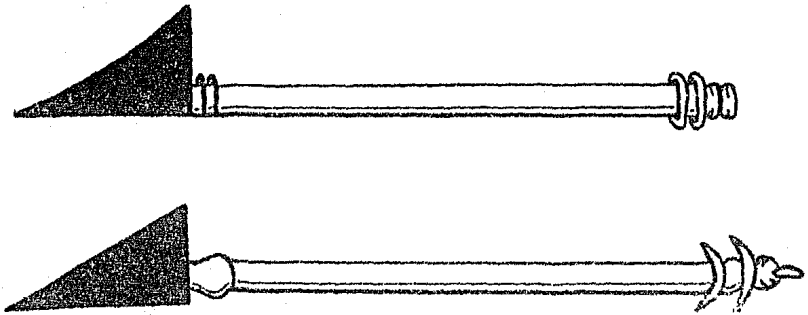


Fig. VII - 1 Primer instrumento descrito por Albucasis

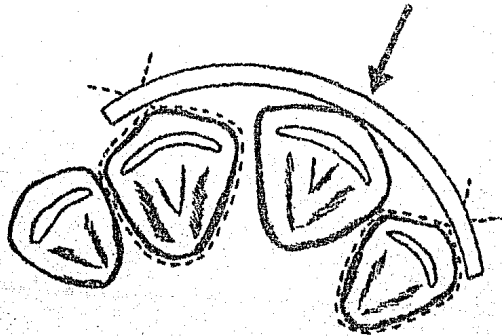


Fig. VII - 2 Primer Aparato de Ortodoncia

Meyoral Guillermo, J.M. "Principios Fundamentales Teoría y Práctica" Barcelona España 1983.

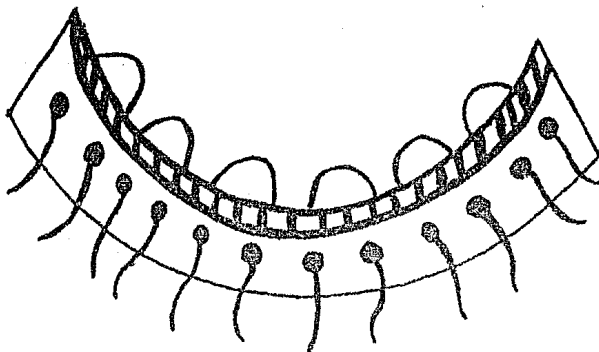


Fig. VII - 3 Aparato creado por Eliene Bourdet

Mayoral Guillermo, J. M. " Principios Fundamentales Teoría y Práctica"  
 Barcelona España 1983.

seña ganchos en forma de "S" para impedir que la ligadura se insertara en la encía. Federico Cristobal Kheisel 1836 diseñó la cubeta para impresiones, tomó su primera impresión con cera, también modificó el plano inclinado. D.J. Lindere en 1807 clasificó las posiciones en que se pueden mover los dientes.

Estos Doctores y muchos más como Desiroborde, Norman W. Kingsley, - - Walter H. Coffin, John Nutting Farrar, Jackson, S.A. Guilford, Thomas Bell y Edward H. Angle considerado el padre de la Ortodoncia y otros muchos más han contribuido en el desarrollo de la Ortodoncia.

Actualmente la Ortodoncia para su estudio y corrección de las malposiciones y maloclusiones dentarias cuenta con tres niveles.

#### 1.- Nivel Preventivo

Son todos aquellos procedimientos que tratan de evitar los ataques indeseables del medio o cualquier otro factor que pudiera cambiar el curso normal de la oclusión en pacientes pediátricos, tomando en cuenta las características que debe presentar en su oclusión como: Espacios primates, planos terminales (Recto, escalón mesial). Este nivel cuenta con medidas preventivas para su realización.

- Estudio Radiográfico
- Mantenedores de Espacio
- Eliminación de hábitos nocivos
- Restauraciones adecuadas (operatoria dental)

#### 2.- Nivel Interceptivo

Este nivel se encarga de reconocer y eliminar irregularidades o malpo-

siciones individuales del complejo dento facial, en dentición en erupción (Dentición mixta) antes de que se ocasione una maloclusión severa.

### 3.- Nivel Correctivo

Este nivel se encarga de corregir la maloclusión ya sea de tipo dental u óseo, este nivel trabaja con dentición permanente.

#### SISTEMA BONDING

Como hemos mencionado anteriormente la Ortodoncia se ha desarrollado mucho día a día, el hombre ha logrado mejorar mucho ésta especialidad, y es así que los niveles de la Ortodoncia utilizan para sus tratamientos aparatología removible, fija y semifija.

Y es dentro de la aparatología fija en donde existe un nuevo sistema el Bonding, el cual viene a substituir el sistema de bandedado.

¿Que es el Sistema Bonding?

Es el cementado directo del bracket (botones etc) a la corona del diente por medio de la técnica de grabado de la superficie del esmalte o también descrita como técnica adhesiva directa.

Antes de seguir describiendo el Sistema Bonding es conveniente hacer mención de cuando surgió la Odontología Adhesiva o el uso de Adhesivos en Odontología.

Fue en 1960 cuando se usó por primera vez por investigadores de Japón y Estados Unidos, al aplicarse como selladores de fisuras y foveas. El uso de adhesivos se comienza a emplear en preparaciones de clase IV, ya que éstas pueden realizarse con un mínimo de desgaste y sin la utilización de pernos, ésta técnica permite la simplificación de las preparaciones clase I, III y V, se utilizan también en tratamientos conservadores del esmalte vestibular manchado o descalcificado, con fines estéticos. Los adhesivos van teniendo cada día más aplicación en Odontología. Y no es sino hasta 1964 cuando Newman sugirió la fijación de brackets en Ortodoncia, y un año después él mismo recomendó el uso de una fórmula de resina epóxica, curada con una poliamina alifática modificada por un ácido graso, ésta se aplicaba tibia y fregaba en vivo en 15 a 30 min. Desde que se inició la aplicación de los adhesivos en Odontología hay autores trabajando sobre este tema aportando datos sobre las resinas de utilización en ésta técnica, podemos mencionar a Retief, Dreyer, Mutholland, Deshazer, Miura, Mitorelli en los estudios teóricos; y aplicaciones clínicas a Newman, Silverman, Zachrisson, Cohen, Retief y Colaboradores y Guinnett etc.

Y es en 1972 cuando Cohl, Silverman y Colaboradores describen el empleo de un sellador para fisuras comercial que polimeriza por la acción de la luz ultra violeta.

Prosiguiendo a describir el Sistema Bonding, veremos que es la adhesión; ya que siendo ésta un punto importante para lograr el éxito del Sistema Bonding.



La adhesión se define como el estado en el cual dos superficies se mantienen unidas por fuerzas de superficie, ya sean Químicas, Físicas (Mecánica) o la combinación de ambas. (41)

- a) Adhesión Mecánica.- Se obtiene con los factores físicos tales como poros, rugosidades y la contracción de la polimerización y tensiones internas debidas al paso del adhesivo de líquido a sólido.
- b) Adhesión Química o Específica.- En ésta intervienen:

Las fuerzas primarias de las valencias, estos enlaces son iónicos, covalentes o metálicos.

Fuerzas secundarias de las valencias (Fuerzas de Vander Waals o uniones intermoleculares).

Desde el punto de vista Ortodónico se prefiere la adhesión física (mecánica), la cual es una adhesión limitada en contraste con la adhesión que implicaría una reacción química entre el adhesivo y la superficie del diente. Ya que no se pretende obtener una adhesión permanente, si no una adhesión que pueda ser retirada al terminar el tratamiento.

Otro punto importante en la adhesión es la termodinámica de la adhesión, que es la que se encarga de reconocer la calidad de un cemento o resina, al mantener la adherencia del esmalte del diente y los brackets ya sean en acero inoxidable o policarbonato. Muchos estudios se han realizado sobre esto evaluando la fuerza tensil de diferentes resinas utilizando brackets metálicos, de policarbonato o cerámicos, como la investigación realizada por V.A. James Buzzitta D.D.S. que nos reporta en su artículo "Bond Stenght of Orthodontic Direct Bonding Cement Bracket Systems as Studied in vitro".

Se han realizado estudios con resinas que aún están en uso y otras no, estudiando el coeficiente tensil dimetral, la capacidad del cemento de penetrar en el esmalte, grado de resistencia en fuerza de empuje, jale o torque, así como la utilización de un sellante, la correcta dosificación y manipulación del cemento como nos los reportan los siguientes artículos "Bond strength of Orthodontic Direct-Bonding Cemento- Plastic Brackets Systems in vitro", "Tensil and Shear Strengths of Bonded and Rebonded", "Penetration Coefficient, Tensil Strenght and Bond Strength of Thirteen Direct Bonding Orthodontic Cements" y otros más.

#### ADHESION AL ESMALTE DENTARIO

Siendo el esmalte del diente al que hemos de adherir los brackets, el esmalte presenta una serie de condiciones como son temperatura, humedad, elasticidad, fermentos, microorganismos, placa bacteriana, materia alba que son negativos en el momento de la adhesión y que ésta sea efectiva. Hay factores que intervienen para lograr la adhesión; son fenómenos físicos, químicos y de superficie vestibular.

Fenómenos físicos.- La superficie del esmalte es lisa, sobre todo en -

la parte vestibular donde se cementan los brackets. Se ha visto que -- las rugosidades favorecen la adhesión, un simple pulido con pasta abrasiva, la cual nos produce rugosidades que incrementan la adhesión al esmalte (Buonocore 1955).

Fenómeno Químico.- El esmalte es el tejido vivo más mineralizado, son cristales prismáticos de hidroxilapatita ( $\text{Ca}_{10}(\text{PO}_4)_6\text{OH}$ ). Presentan átomos de Ca. sobre los que es posible actuar mediante fenómenos de quelación, sin llegar por el momento a establecer auténticos enlaces químicos con ellos. A fin de aprovechar las fuerzas secundarias de las valencias, deberá rebajarse la distancia intermolecular entre adhesivos y esmalte a unos 3Å.

Fenómeno de Superficie.- El esmalte dentario presenta una tensión superficial crítica de 31.5 dinas/cm<sup>2</sup> al 100% de humedad y de 38.5 en humedad al 50%. Estas cifras nos indican que los adhesivos dentarios deberán poseer una tensión superficial de 30 a 40 dinas/cm cuadrado estando la mayoría de las resinas empleadas alrededor de las 40 dinas/cm cuadrado.

Otras características físicas importantes están relacionadas con las fuerzas de tensión, de compresión y con la dureza. Una debilidad en una de ellas puede ser suficiente para disminuir su eficacia global. La compresión refleja la integridad en la materia. La resistencia a la tensión es una medida de la propiedad de cohesión de la materia. Las pruebas de dureza miden la acción del conjunto de fuerzas de compresión. Con todo lo antes mencionado en relación al esmalte siendo ésta la superficie en la cual se cementarán los brackets es importante ver como preparar.

#### PREPARACION DE LA SUPERFICIE DEL ESMALTE

Para lograr obtener una adhesión al esmalte es conveniente acondicionarlo. En 1955 Buonocore publicó por primera vez el empleo de un ácido como agente acondicionador del esmalte, cinco años después tuvo su primer uso clínico realizado por Laswell y colaboradores, acondicionando el esmalte con ácido fosfórico al 50% para aumentar la retención de los acrílicos en preparaciones clase IV. Más tarde Buonocore lo utiliza en selladores de fisuras y también varios grupos presentan informes sobre el uso de éste en la aplicación de los brackets.

En 1970 aparece un producto comercial para la limpieza cavitaria, una solución de ácido cítrico al 50%, un año después los selladores de fisuras comerciales ya traen soluciones ácidas.

Siendo el esmalte la superficie por medio de la cual se van adherir los brackets u otros elementos es importante obtener una buena retención y esto se logra con la grabación del esmalte con ácido.

El grabado del esmalte con el ácido nos disuelve de manera selectiva algunos de los componentes inorgánicos del esmalte dental, creando una superficie irregular (Fig. VII - 4) muy fina en la cual se filtra la resina en el momento de su aplicación.

La irregularidad producida por el ácido tiene una profundidad de 20 a

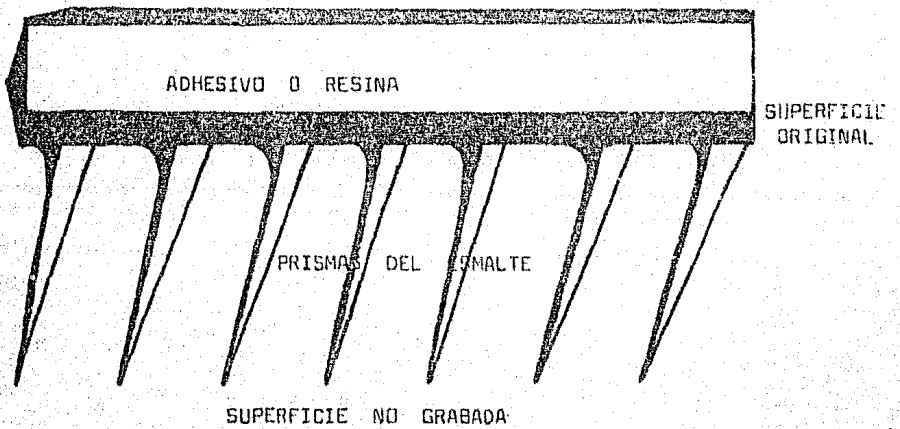



Fig. VII - 4 Se nos muestra como se observa microscópicamente una superficie dental grabada, comparando una no grabada

Ibsen L. Robert "Odontología Restauradora Adhesiva" Buenos Aires Argentina 1977.

25 micrones y de 6 a 7 micrones de ancho.

Estas irregularidades logradas son las que nos dan la llave de unión en el Sistema Bonding al diente.

Para lograr una superficie ideal es recomendable aplicar el ácido en forma de picotazo y no frotando ya que se provocaría una descalcificación incorrecta y sobre todo dejar este el tiempo indicado, el cual varía de 1 a 2 minutos dependiendo del tipo de ácido, porque de lo contrario si se deja más del tiempo indicado produciremos una superficie debilitada y haciéndola una superficie muy poco adherente y si por el contrario lo aplicamos por muy poco tiempo, no se producirá la superficie ideal.

El grabado de la superficie dental ha sido cuestión de estudios, en los cuales nos reportan que de acuerdo al tipo de ácido que se utilice, el tiempo de aplicación varía como se reporta en el artículo "The Effect of Various Pretreatment Methods of the Enamel in Bonding Procedure". Así también es importante ver que tipo de diente va a ser acondicionado, ya que, si es diente temporal, permanente joven o viejo va a ser importante para obtener una superficie ideal, sobre esto hay un artículo en el cual nos reporta el estudio realizado en dientes deciduos, en permanentes jóvenes y viejos y el tiempo variado entre 15 y 60 segundos. - - "Etching of Deciduous Teeth an Young and old Permant Teeth. A comparison Between 15 and 60 seconds of Etching". En el cual se concluye que el tiempo ideal varía en los tres tipos de dientes. Así también el efecto del ácido varía mucho en el área cervical, central u oclusal (incisal) "The Effect of Acid Etching on The cervical Region of the Buccal - Surgace of the Human Premolar, With special reference to Direct Bonding Techniques".

Hay factores que modifican o interfieren en el grabado del esmalte, estos los podemos agrupar en tres.

- Cutícula del esmalte
- Placa dentobacteriana
- Fluorizaciones realizadas

#### La cutícula del esmalte

Es una pequeña película orgánica que recubre el esmalte, se encuentra en los dientes recientemente erupcionados y en los dientes incluidos, la cual desaparece con la abrasión normal.

#### La Placa Dentobacteriana

Compuesta por una trama de polisacáridos y numerosos elementos microbianos, si no se elimina ésta el ácido no tiene ningún efecto.

#### Fluorizaciones realizadas

El flúor en aplicaciones tópicas es uno de los factores que interfieren para lograr el grabado ideal, se ha demostrado que el esmalte fluorado tiene una capa resistente al ácido de 2 a 4 micrones en espesor, por lo tanto, es importante no realizar aplicaciones de flúor antes de la aplicación de enlace directo "Loss of surface enamel after acid etching pro

cedures and its relation to fluoride content", así como no usarlo durante la aplicación de la técnica (Pasta profiláctica con Flúor).

En conclusión para obtener el grabado del esmalte ideal es recomendable aplicarlo durante 1 ó 2 minutos dependiendo del fabricante, que los órga nos dentarios por tratar no se les haya realizado aplicaciones de flúor y que estos estén libres de placa dentobacteriana, la cual la eliminaremos realizando una profilaxis manual y mecánica a baja velocidad con copas de hule o cepillos y pasta abrasiva, antes de realizar la aplicación del ácido.

También se ha visto que la saliva o agua natural interfieren en el grabado, por lo que es importante mantener aislado y seco el área por trabajar.

### III. RESINAS Y CEMENTOS QUE SE UTILIZAN

Se han usado otros plásticos en los procedimientos restaurativos adhesivos, la tecnología de estos materiales tienen su origen en el trabajo de R.L. Bowen miembro de la Asociación Dental Americana de la Oficina Nacional de Normas. A finales de la década de los 50. Bowen desarrollo la clase especial de materiales dentales que actualmente se conocen como diacrilato aromático y cuando tiene carga como resina compuesta o combinada. El diacrilato utilizado se basa en la resina epóxica de empleo más común, el eter diglicidílico del bisfenol A. Los grupos funcionales son los dos epoxifinales. En condiciones apropiadas se puede hacer que estas reaccionen con hidrógenos labiales, generalmente de los oxihidrilo, aminas o ácidos carboxílicos. Si la resina reacciona adecuadamente con un exceso de ácido metacrílico la estructura resultante tendrá grupos terminales -metacrilatos.

En la síntesis comercial de este diacrilato aromático se usan varias técnicas, frecuentemente se designa resina BIS-GMA a a la que se obtiene -- por uno de estos métodos de síntesis.

#### La BIS-GMA

Es demasiado viscoso para ser usado directamente, en una fórmula para -- aumentar su fluidez se agregan sustancias de menor viscosidad en cantidades de hasta 50% de su peso. Estos diluyentes pueden ser monofuncionales, como el ácido metacrílico o el metacrilato de metilo o bifuncionales como el dimetacrilato de etilenglicol.

Las combinaciones adecuadas de las resinas pueden sufrir más modificaciones para adaptarlas al uso Odontológico por medio del agregado de rellenos inertes finalmente pulverizados, por lo general alguna forma de silice o cuarzo. Estos rellenos se tratan con agentes de unión sobre la base de silanos que contienen grupos funcionales metacrilatos.

El más frecuentemente utilizado es el gamma-metacriloxipropiltrimetoxisilano.

Bowen además de sintetizar la resina base, investigó varios diluyentes, probó rellenos y tratamientos para los rellenos y publicó combinaciones de peróxidos y aminas como catalizadores. Además publicó unos informes -

sobre las propiedades físicas de una cantidad de fórmulas curadas y sobre los primeros resultados clínicos obtenidos al ser usados como material directo de restauraciones. Los trabajos de Bowen son las bases sobre las que se asientan los adhesivos dentales actuales.

Los materiales de restauración sobre la base de acrílicos autocurables, que también se emplean con los procedimientos adhesivos, fueron desarrollados a partir de documentos Alemanes capturados durante la Segunda Guerra Mundial y se comercializaron por primera vez como materiales de aplicación directa a fines de la década de 1940, básicamente son productos de polimerización de metacrilato de metilo.

Los acrilatos cianocrilatos fueron introducidos en 1950 como adhesivos que polimerizaban espontáneamente cuando se aplicaban en capas delgadas entre dos sustratos. Después de la edición de rellenos se podía hacer polimerizar en masa. Los sistemas cargados fueron investigados como selladores de fisuras y cementos temporarios en la aplicación Odontológica y -- los materiales sin carga como adhesivos para tejidos blandos y duros en investigaciones médicas.

A mediados de 1960 comienzan a aparecer estudios sobre el cemento de ácido poliacrílico y el interés sobre los poliuretanos como adhesivos potenciales.

Las resinas epóxicas en 1960 fueron ya investigadas desde el punto de -- vista Odontológica, para determinar ya su uso como adhesivo Ortodóntico. Los diacrilatos de estructura similar investigados por Bowen superaron -- el problema al tiempo que conservaban la mayoría de las excelentes propiedades de las fórmulas de resinas epóxicas.

Los adhesivos utilizados en Odontología deben cumplir con los siguientes requisitos:

- 1.- El Adhesivo que se utilice en su fase líquida moja completamente el sustrato preparado, por lo cual está indicado utilizar una resina -- sin carga primero y luego la resina con carga, ya que la resina sin carga se introduce perfectamente en la superficie del esmalte previamente preparada.
- 2.- Luego de su aplicación se transforme en una sólida, de manera de no interrumpir las fuerzas adhesivas que se han establecido.
- 3.- El cemento utilizado sea capaz de mantener unión entre el diente y el aditamento y que sea capaz de soportar diferentes fuerzas y movimientos.
- 4.- Sea un material que proporcione estética.

#### COMPOSICION DE LAS RESINAS

##### Una Pasta Universal

La cual contiene polimetacrilato de metilo bisfenol A (Epoxy-resina) y un material de relleno formado por cristales y fibras de cuarzo, silicato de litio, silicato de aluminio y fosfato tricálcico. El material de relleno y la epoxy resina se encuentran unidas por SILONO VINILICO o -- Plástico.

### Un Catalizador

Puede presentarse en forma de líquido o pasta y está formado por un peróxido de benzoilo y sulfato de bario.

Estas resinas vienen en diversas presentaciones tales como polvo - líquido, sistema de dos pastas y combinaciones de pasta - líquido.

### PROPIEDADES QUIMICAS

El término de resina compuesta se refiere a una combinación tridimensional de por lo menos dos materiales químicamente diferentes con una interfase definida que separa a los componentes. Bien realizada esta combinación de materiales proporciona propiedades que no se podrían obtener con ninguno de los componentes solos. Un material de restauración compuesto es pues aquel al que se ha agregado un relleno inorgánico a la matriz de las resinas.

#### Matriz de resina

Se obtiene mediante la combinación de una resina epóxica y una resina de metacrilato.

La polimerización se origina por medio de sistemas de curado de peróxido de benzoilo amina terciaria empleados comunmente para resinas acrílicas de autocurado.

La molécula se obtiene mediante la reacción del bisfenol A y el metacrilato glicidílico o por la reacción del éter glicerílico de bisfenol A. El producto de la reacción se denomina molécula de BIS-GMA.

#### Rellenos

Su función es la de inhibir la deformación de la matriz y reducir el coeficiente de expansión térmica de la matriz de la resina. Entre los rellenos se encuentran partículas de sílice fundida 2, cuarzo cristalino, silicato de aluminio, litio y vidrio de borosilicato. Por lo general se encuentran presentes en cantidades que van de 70 al 80%.

#### Agente de Unión

Es para unir el relleno con la matriz de resina y para que el compuesto tenga resistencia y durabilidad entre los agentes de unión se encuentran el venil silano y el gamma metacriloxipropilsilano.

### PROPIEDADES FISICAS

Resistencia a la compresión	1900 kg/cm
Resistencia a la tracción	450 kg/cm
Abrasión (Perdida mg/hora)	1
Solubilidad en agua (% en 24 horas)	0.3

### ADHESIVOS PARA ORTODONCIA

De 1964 a 1972, ocho años en los cuales han surgido una variedad de -

adhesivos para la cementación de brackets Ortodónticos de metal o de plástico y estas han sido las:

- Resinas Epóxicas
- Las acrílicas
- Los poliacrílicos
- Los diacrilatos con carga y sin ella
- Los aquil 2 - cianoacrilatos
- Policarboxilatos de cinc

Diacrilatos.- Son resinas que para su polimerización es necesaria la aplicación de luz ultravioleta (Nuva-Seal)

Polimetacrilatos de metilo.- Para los Polimetacrilatos Miura y colaboradores prefieren utilizar un derivado del tri-n-butilborano como catalizador, debido a que éste tolera más la humedad que el ácido sulfínico o las combinaciones de peróxido y amina. El polimetacrilato de metilo curado con una combinación de peróxido y amina y quizá con un copolímero aditivo se ha ofrecido ya en el comercio por proveedores de adhesivos Ortodónticos.

Poliacrílicos con carga.- El Genie poliacrílico con carga introducido por la Lee Pharmaceuticals en 1974 y se dice que contiene grupos epoxi, el cual es recomendado para dientes anteriores.

Policarboxilatos de cinc.- Cemento que da un color blanquecino opaco, está formado por óxido de cinc y un 5 a 10% de óxido de magnesio, otros en su cemento un 23% del polvo eran óxido de aluminio. Algunos materiales comerciales incorporan de 15 al 18% de ácido poliacrílico directamente en el polvo.

Desde que se inició la aplicación del adhesivo en Ortodoncia se han -- realizado estudios sobre la resistencia que nos proporcionan éstos haciendo una comparación de los diferentes tipos de resinas comerciales con que contamos actualmente como lo reportan los artículos "Bond - - Strength of Orthodontic Direct Bonding Cement-Bracket Systems as Studied in Vitro", "Problems With Sealants for Bracket Bonding" y "Direct - Bonding of Polycarbonate Orthodontic Brackets: An in Vitro Study".

Como hemos mencionado ya, la resina con carga o sin carga son en sí las resinas combinadas en las cuales se utilizan los dos tipos de resinas: La resina con carga o denominada Adhesivo y la resina sin carga denominada sellante. Muchas de las resinas comerciales presentan este tipo de resinas combinadas y en reportes clínicos se han demostrado la gran utilidad de la resina sin carga en el éxito del Sistema Bonding como se concluye en el artículo "Problems With Sealants for Bracket Bonding" Si utilizamos solo resina con carga bloquean la entrada de éstas irregularidades. Las resinas con carga y sin carga se unen ambas por cambios químicos. "El grabado del esmalte: Larga Vida para Restauraciones" Existen diferentes resinas comerciales que podemos utilizar para realizar el Sistema Bonding.

- Solo Tach
- Concise
- Endur



- bone-Eze
- Lee Insta Bond
- Mono Lock
- Reightón
- Adaptic
- Dynabond
- Interlok
- Nuva Seal
- Genie
- Orthomite etc.

#### IV. TECNICAS DEL SISTEMA BONDING

##### Directa e Indirecta

Para llevar a cabo la realización del Sistema Bonding hay dos técnicas a seguir, la técnica directa y la indirecta, estas dos técnicas se pueden realizar con resinas adhesivas o bien con rayos ultravioleta (Tec. de Nuva-Seal).

En este capítulo se explicarán las técnicas, paso por paso las cuales están indicadas para obtener el éxito ideal en nuestros tratamientos con Sistema Bonding.

##### TECNICA DIRECTA

La técnica directa, que consiste en ir colocando uno a uno los brackets. Los pasos a seguir son:

- 1.- Aislamiento del campo operatorio.- Este se realiza colocando un retractor labial 075-600, se coloca un succionador de saliva con aspiración constante, con la finalidad de tener un campo libre y seco para trabajar.
- 2.- Limpieza de los órganos dentarios.- Las superficies dentales en las cuales se van a cementar los brackets u otros aditamentos ortodóncicos (botones etc) se limpiarán con instrumentos de profilaxis eliminando la placa bacteriana, posteriormente con cepillos o gomas con pastas profiláticas o abrasivas que no contengan flúor, -- trabajándolas a baja velocidad.
- 3.- Lavado y Secado.- Se enjuagarán las superficies de los órganos dentarios limpiados, con la finalidad de eliminar todos los restos de la pasta limpiadora y se secarán.
- 4.- Se recomienda que cuando se trabaje en la arcada inferior, aparte de utilizar el retractor de labios es recomendable colocar rollos de algodón, los cuales nos ayudarán a mantener un campo seco y ampliará nuestra visibilidad como lo recomienda el Dr. Farhad Moshiri en su artículo "An Isolation aid for Direct Bonding".
- 5.- Grabado del esmalte.- El grabado del esmalte se realiza con ácido fosfórico durante dos minutos. El ácido debe ser aplicado con una esponjita o torundita de algodón (Taponeando, no estregando) sobre toda la superficie vestibular de los dientes por trabajar, -- evitando el contacto con tejidos adyacentes.

- 6.- Enjuague y Secado.- Una vez transcurrido los dos minutos, los restos del ácido se enjuagan con fuerte chorro de agua bidestilada -- con una jeringa hipodérmica y se secarán con aire en forma indirecta ayudándonos para esto con el espejo bucal, hasta que la superficie del diente presente un aspecto blanquecino.
- 7.- Aplicación de Resina Sellante o sin carga.- Una vez realizada la descalcificación dentaria se mezclará la resina A y B sin carga en posición 1:1 y se aplicará en la superficie de los órganos dentarios con una esponjita sobre toda el área de los dientes.
- 8.- Aplicación de la resina adhesiva o con carga.- Se mezclan porciones de 1:1 de las resinas A y B con carga, cuidando que durante su manipulación el mezclado sea uniforme y que no se formen burbujas, una vez mezclada se colocará sobre la base del bracket, con un espesor de 1 mm. aproximadamente, los brackets deben de estar colocados en la pinza portabackets.
- 9.- Orientación de los brackets.- Se lleva con la pinza portabacket - el bracket con la resina al diente y una vez ahí se ayudará con el posicionador de brackets 025-277 a orientar correctamente los brackets, y con la ayuda de la punta trasera de la pinza portabacket se presionará el bracket.

Es importante hacer mención de la altura correcta de los brackets, ya que estos se deben colocar a una altura determinada en la cual la fuerza que apliquemos sea compensativa en el órgano dentario y evitar un movimiento indeseable, como sabemos los órganos dentarios superiores - al colocarlos en una superficie plana, no todos hacen contacto, tomando en cuenta esto se han creado medidas para ubicar la orientación del bracket en una área central de la corona del diente y que a la vez el movimiento realizado sea uniforme en todo el órgano dentario y evitar movimiento indeseables, se menciona que los brackets deben ser colocados a las siguientes alturas.

Superiores.- Centrales 4.0, Laterales 3.5, Caninos 4 (5), 1º Premolar 4.0, 2º. Premolar 4.0 y 1º. Molar 3.5 mm.

Inferiores.- Centrales 3.5, Laterales 3.5, Caninos 4 (5), 1º. Premolar 4.0, 2º. Premolar 4.0 y 1º. Molar 3.5 mm.

Pero otra cosa que hay que tomar en consideración es que no siempre -- con éstas alturas designadas logramos obtener los dos puntos antes mencionados, por tal razón el lateral será el órgano dentario que nos ayude a orientar la altura de los otros dientes, como es el caso de dientes muy grandes, también la altura varía en dientes donde no han terminado de erupcionar, el bracket se colocará en el límite existente y una vez terminada su erupción cambiar el bracket a su altura correcta.

10.- Eliminación de excedentes del adhesivo.- Con un explorador o instrumento de profilaxis es recomendable eliminar los excedentes que quedan del adhesivo, para evitar acumulación de alimentos en estas áreas.

Durante la realización de la cementación de los brackets es muy impor-

tante mantener un área de trabajo seca, aislada y con visibilidad, se debe evitar la contaminación de los órganos dentarios o de la resina.

#### TECNICA INDIRECTA.

La técnica indirecta consiste en colocar los brackets de una arcada en una sola intención y esto lo logramos de la siguiente manera:

- 1.- Elaborar un modelo de trabajo del paciente.
- 2.- En el modelo marcar la altura de los brackets con el posicionador del brackets.
- 3.- Pegar los brackets a los dientes del modelo con un poco de pelikanol y orientarlos en su posición correcta.
- 4.- Por otra parte se elaborará un rollo grueso con el material de impresión (Silicón). Este rollo se llevará a los modelos a manera -- que se tome una impresión y se forme una cubeta de transferencia -- de los brackets, durante su elaboración es importante presionar -- bien y marcar puntos de referencia que nos ayuden a ubicar posteriormente bien la cubeta en la boca del paciente.
- 5.- Una vez gelificado el silicón, se meterá el modelo con el frente -- de silicona en agua caliente, hasta que la cubeta con los brackets se desprenda del modelo se procederá a limpiar bien las bases de -- los brackets.  
Esta cubeta y los brackets se tendrá limpia y seca.
- 6.- Se acondicionarán los órganos dentarios en el paciente hasta la -- aplicación de la resina sin carga como se sigue en la técnica directa.
- 7.- Una vez listos los órganos dentarios en el paciente y la cubeta de transferencia, procedemos a mezclar la resina con carga en posición de 1:1 y se colocará en la base de los brackets.
- 8.- Una vez colocada la resina en los brackets la cubeta de transferencia con los brackets se llevará a la boca del paciente presionando ligeramente y orientando la impresión con los puntos de referencia marcados. Se mantendrá la impresión durante dos minutos para dar -- tiempo a que la resina polimerice.
- 9.- Finalmente eliminaremos la cubeta, teniendo cuidado de no ejercer fuerzas fuertes o incorrectas que puedan desprender algún (os) brackets.

Estas son las dos técnicas a seguir para el cementado directo de brackets, las dos técnicas nos reportan las mismas ventajas en cuanto a -- su éxito, ya que la única diferencia entre ambas es el tiempo de elaboración ya que la técnica directa reporta menos tiempo que la indirecta. Datos que nos reporta el Dr. Michael J; Aguirre en su artículo "Assessment of Bracket Placement and bond Strength When Comparing Direct Bonding to Indirect Bonding Techniques" y como se observó en la práctica. Así como también de que para su elaboración requiere de más material -- la técnica indirecta, y resulta más laboriosa por la realización de la cubeta de transferencia.

El Dr. Michael en su artículo nos reporta la realización de una evaluación clínica para determinar las ventajas y desventajas entre las dos

técnicas.

Estas dos técnicas son comparadas en cuanto a:

- Colocación de Brackets, fuerza de enlace, índice de fracasos, período clínico y de laboratorio requerido en las dos técnicas, se evalúa la destreza de un operador.

- El tratamiento lo realiza en 11 pacientes, de lo cual concluye que: Las técnicas en manos de un solo operador no es 100% segura.

De 192 brackets un total de 9 fueron perdidos, 5 de la técnica directa dando un porcentaje de 5.3 % y cuatro de la técnica indirecta con un porcentaje de 4.5 %.

El promedio de trabajo para la técnica directa fue de 42.18 minutos y la técnica indirecta y tiempo de laboratorio fue de 53.73 minutos, de estos minutos 23.91 fueron los utilizados para el tiempo clínico.

En la relación de la fuerza tensil de 206 brackets colocados 40 de estos fueron evaluados obteniéndose un éxito de 72.90 en la técnica directa y 83.95 en la técnica indirecta.

## VI. MATERIALES DEL SISTEMA BONDING

Sea cual fuere la técnica que utilizemos para la realización del Sistema Bonding es necesario contar con el siguiente material.

- Un paquete básico
- Rollos de algodón
- Un retractor de labios 075-600
- Copas de hule o cepillos de profilaxis
- Una pieza de baja velocidad
- Pasta abrasiva
- Jeringa triple
- Eyector
- Agua Bidestilada
- Jeringa desechable
- Brackets con su respaldo de malla
- Posicionador de brackets 030-390
- Pinzas porta brackets 025-277
- 1 Alicata para remover brackets 003-349
- Resina Concise Orthodontic Bonding System en la cual ya trae el siguiente material.
  - 1 Tarro color rojo con 5 g. Concise Universal
  - 1 Tarro color amarillo con 5 g. Concise Catalyst
  - 1 Tarro color rojo conteniendo 1.5 resina concise Universal
  - 1 Tarro color amarillo cont. 1.5 g. resina Concise Catalizador
  - 1 Fco. color blanco cont. 3.8 g. liquido grabador. Solución al 37% de Acido fosfórico.
  - 1 Cajita con aproximadamente 200 esponjitas
  - 2 Blocks para mezclar
  - 100 Espátulas

Para la técnica Indirecta además requerimos del siguiente material para elaborar la cubeta de transferencia de brackets.

- Modelo del paciente
- Un caramelo pegajoso o bien pelikanol
- Un material de impresión de precisión (Silicón)
- Un lápiz
- Agua caliente
- Una espátula de cementos
- Una loseta

Todo el material antes mencionado es el que necesitamos para la realización del Sistema Bonding, ya sea con la técnica directa o indirecta. Ahora mencionaremos para que nos es útil cada uno de ellos dentro del Sistema Bonding así como los requisitos que deben cumplir los brackets por utilizar.

En nuestros tratamientos dentales es necesario contar siempre con un paquete básico y en la aplicación del Sistema Bonding no es la excepción también utilizaremos éste ya que nos ayudará a visualizar y eliminar algo durante nuestro tratamiento.

El primer paso a seguir en nuestras técnicas es el aislamiento del campo operatorio y este lo realizaremos con la ayuda de un retractor labial el cual está formado por dos puntas amplias unidas por un arco transversal elástico que permiten separar labios y carrillos al mismo tiempo logrando así la separación y visualización de nuestra área de trabajo, conjuntamente con este trabajará el eyector el cual nos mantendrá la cavidad oral seca y se evitará la contaminación de nuestra área de trabajo.

Los rollos de algodón los utilizaremos sólo cuando se trabaje en la arcada inferior.

Con la pieza de baja trabajarán las copes de hule o cepillos de profilaxis y la pasta abrasiva, los cuales nos son útiles para llevar a cabo la preparación de la superficie dentaria. La jeringa triple nos es útil para lavar después de la aplicación de la pasta abrasiva y para secar con la ayuda del espejo en forma indirecta las superficies de los órganos dentarios, es en forma indirecta para evitar que los contaminantes que existen en la jeringa triple no lleguen a las superficies dentales por trabajar.

Dentro de nuestra lista está una jeringa hipodérmica y agua bidestilada, la cual utilizaremos para el lavado de la superficie descalcificada, ya que con esto evitaremos la contaminación, ya que utilizando agua corriente, ésta viene con microorganismos, aceite etc, que impedirían que la descalcificación lograda por el ácido fosfórico disminuya y por consiguiente el grado de adhesividad también.

En su artículo "Enamel alterations from Brackets Bonding and Debonding: A study with the scanning electron microscope". El Dr. Peter Diedrich nos reporta que la contaminación debe ser evitada a lo máximo porque se ha demostrado que la saliva mucosa, contacto con las manos y aceites interfieren en el éxito del Sistema Bonding, por lo tanto es reco-

mendable mantener un campo limpio y seco y esto lo lograremos con la -  
utilización correcta del material antes mencionado.

Hay muchas formas y tamaños de brackets así como de metal o de policar  
bonato, fuera de que nosotros ya hayamos seleccionado el tipo de bra-  
cket para nuestro tratamiento de acuerdo al tipo de movimiento por - -  
realizar, es importante que para cementarlos con el Sistema Bonding es  
tos brackets cuenten con un apoyo en la base del bracket, el cual nos  
proporciona mayor grado de adhesividad.

Existen en el mercado tres tipos de bases para los brackets: Los bra-  
ckets con base Dyna bondpads, Dura-Mesh y el de base perforada.

El bracket Dyna Bond Pads (Fig. VII - 5). La base esta fabricada de --  
una fina laminilla de metal de acero inoxidable, la cual por el tejido  
de ésta nos proporciona una unión entre adhesivo y bracket; este tipo  
de bracket nos proporciona las siguientes ventajas.

- Difunde el adhesivo sobre toda la malla de acero inoxidable.
- Provee una relativa fuerza hasta la área de la superficie de la base  
ya que el tejido permite la introducción del adhesivo.
- Con la laminilla de metal que ésta antes de el tejido permite que el  
excedente fluya hacia el rededor del bracket, por consiguiente deja  
libre los wing del bracket.

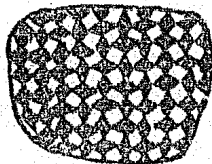
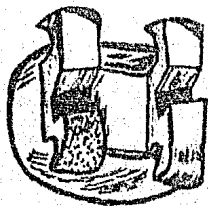


Fig. VII - 5 Bracket Dyna Bond Pads, mostrándose la base de malla.

Fuente Directa. Tesis. "Sistema Bonding para Movimientos Dentales Meno-  
res en Odontopediatría" México D.F. 1985.

Bracket Dura-Mesh (Fig. VII - 6) Esta base es una malla de acero --  
inoxidable aplanada soldada al bracket, el tejido se observa claramen  
te desde la parte anterior del bracket, este tipo de base nos propor-  
ciona ventajas de:

- La malla no se desilacha
- La base de malla hecha con acero inoxidable la cual no permite la de  
formidad de ésta.
- Por la integridad de la malla el adhesivo se difunde permitiendo el  
acceso de la resina por todo el tejido y la polimerización correcta.

- Esta comprobado que por el tipo de tejido se logra mayor grado de adhesión por lo cual permite que se puedan realizar fuerzas grandes.

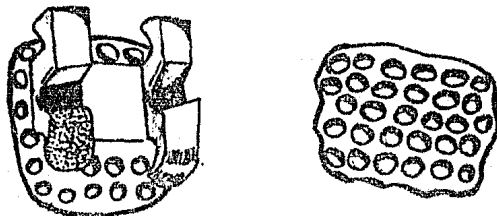


Fig. VII - 6 Bracket Dura Mesh, mostrando la base de malla

Brackets con base perforadas (Fig. VII - 7). Este tipo de base proporciona una base sólida al bracket y las perforaciones se encuentran en cervical e incisal del bracket, este tipo de base nos proporciona las siguientes ventajas:

- Por las perforaciones tan amplias que presenta fluye el material y así se evita la irritación tisular.
- Las bases son de acero inoxidable, el área donde se solda el bracket queda firme.
- Por la amplitud de las perforaciones nos proporcionan mayor introducción del adhesivo proporcionando una llave más grande de adhesión entre el bracket y adhesivo, lo cual nos favorece para ayudar en la aplicación de fuerzas grandes.

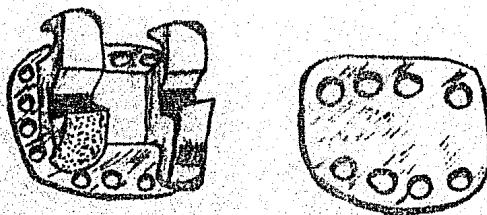


Fig. VII - 7. Bracket con base perforada

Fuente Directa. Tesis. "Sistema Bonding para Movimientos Dentales Menores en Odontopediatría" México D.F. 1985.

Estos son los tres tipos de tejido de la base de bracket con que contamos, aunque hay variaciones de estas de acuerdo al tejido más amplio, más fino, más grueso etc. Los brackets ya vienen con la base soldada, pero se puede comprar el bracket sin malla seleccionándola al tejido - que más nos convenga y soldársela a los brackets, la malla la encontramos en cuadros de 10 x 10 cm.

Esta forma de soldar la malla a los brackets nos economiza más el costo de los brackets.

Siendo la base del bracket por medio de la cual obtendremos la adhesión del bracket por medio del adhesivo al diente esta ha sido tema de estudio, para lograr mejorarla.

En el artículo "Evaluación of Fourteen Direct Bonding Orthodontic Bases" el Dr. Philip t. Dickinson el cual hace un estudio de 40 bases de diferentes modificaciones de la base perforada y la Mesh y Dyna bond - utilizando dos adhesivos diferentes de la cual concluye que la base -- Mesh tiene mayor adhesión que la base perforada también haciendo denotar que los fracasos de enlace ocurrieron en la interface base-adhesivo.

Las bases que el estudió fueron: Laminated, mesh base, microloc base, trim line base, ultra trim line base, laminated perforada base, lock - mesh base, mini mesh base, ormesh wide central, lok mesh base, mini dyna bond base, dyna bond base, micro mesh base, foil mesh base, periodical perforada base.

También el Dr. Thomas en su artículo "Adhesión of mesh - base direct - bonding brackets". Nos reporta el estudio realizado con bases mesh y bases perforadas, realizando fuerzas de jale, empuje y torque, de lo cual concluye que la base con malla fue más retentivo en la tensión, mientras que la base perforada en empuje.

Como hemos visto no se ha logrado todo el éxito deseado para obtener una adhesión perfecta y es precisamente en la unión malla cemento donde se presentan los fracasos como nos lo reafirma el Dr. Hanson en su artículo "Bonding bases coated with porous metal powder: A comparison with foil mesh".

En donde hace un estudio para mejorar esta unión realizando estudios con brackets idénticos, se les soldó laminilla malla y una base de polvo cubierta en forma idéntica se logra una mejor llave de unión en la interface cemento base, ya que con esta capa de polvo metálico se requiere de mayor fuerza para desprender el bracket del adhesivo, en comparación con la base de malla convencional.

Una vez visto las condiciones que deben presentar los brackets vemos el demás material utilizado para la realización del Sistema Bonding. En nuestra lista existen dos instrumentos que son indispensables para llevar a cabo la colocación de los brackets, las pinzas portabackets y el posicionador de brackets.

Las pinzas portabackets están constituidas por una punta de trabajo - que tiene la finalidad de tomar el bracket a presión evitando con esto la pérdida de éste, pero aún mejor nos permite poder manejar ampliamente el bracket dejándonos libre su base para poder colocarle la resina con carga y poderla llevar al órgano dentario, en su extremo -



posterior tiene una punta muy fina la cual permite entrar en las ranuras de los brackets, con la cual nos ayudaremos a dar la angulación -- del bracket y a presionarlo.

El otro instrumento es el posicionador de brackets que es una estrella de cuatro extremos en la cual en cada una de sus puntas existe una diferente graduación (3.5, 4.0, 4.5 y 5.0 mm.) que nos permiten dar la correcta altura del bracket. (La ranura del bracket debe estar paralela - al borde incisal) Sin estos dos instrumentos sería difícil colocar los brackets.

La resina ya viene en su presentación con la resina con y sin carga, - el ácido grabador, esponjitas y espátulas y blocks para efectuar la manipulación de la resina, es muy importante que durante el manejo de ésta evitemos la contaminación de las resinas entre sí, al igual que el correcto cierre de ellas, ya que evitaríamos el desperdicio, de preferencia es recomendable tenerlo en refrigeración.

Para realizar la técnica indirecta es necesario otras cosas como son - modelos de estudio los cuales serán modelos de trabajo actuales del paciente, éste debe ser tomado un día antes de aplicar la técnica para - evitarnos alguna alteración en relación modelo-paciente.

Necesitamos de un pegamento (Pelikanol. Caramelo) que tenga la capacidad de adherir el bracket al diente de yeso y que nos permita poder -- realizar nuestra impresión sin que éste se desprenda, además que con - el agua caliente este se disuelva y así dejar libres las bases de los brackets.

Para elaborar la cubeta de transferencia de los brackets es necesario contar con un material de precisión, Silicón ya que este nos permite tomar una impresión con exactitud y además es un material que nos proporciona dureza y facilidad para su manejo.

## VI. VENTAJAS Y DESVENTAJAS

El Sistema Bonding en su utilización nos proporciona ventajas y desventajas, las cuales constantemente son tema de estudio para lograr mejorarlas y obtener así una mejor aplicación del Sistema Bonding en Ortodoncia.

Las ventajas que nos proporciona son:

- 1.- Menor costo.
- 2.- Ahorro de tiempo y material
- 3.- No hay que separar ni probar bandas.
- 4.- No hay que mantener un stock grande de bandas.
- 5.- Su montaje es muy fácil.
- 6.- No quedan espacios después de retirar brackets.
- 7.- Aplicación directa de brackets, botones y ganchos.
- 8.- Facilita la aplicación de los brackets en los dientes parcialmente erupcionados.
- 9.- Mejoramiento Estético.
- 10.- Menos traumático para el paciente.
- 11.- Menos descalcificación o desmineralización e incidencia de caries

- 12.- Se evita el empleo de cementos (Cobre, policarboxilato, fosfato) proporcionándonos un campo operatorio más limpio.
- 13.- Disminuye la irritación gingival.
- 14.- Facilita la higiene bucal.
- 15.- Se pueden realizar fuerzas ligeras y grandes y diferentes tipos - de movimientos.

Algunas de estas ventajas antes mencionadas las describieron Cohl y co laboradores en 1972 (78).

Hay artículos que nos reafirman estas ventajas como el del Dr. Newman en "A potretment survey of direct bonding of metal brackets" en el -- cual concluye que el cementado directo reduce el índice carioso, ayuda a disminuir la descalcificación y aumenta la adhesividad el sellante - que utilizamos en nuestro sistema.

Sobre las desventajas del Sistema Bonding no hay nada elaborado, estas pueden estar dadas desde el punto de vista fracasos en la adhesividad - del bracket u otros aditamentos.

Se han realizado estudios tratando de mejorar los materiales y las téc nicas y es precisamente en su artículo "Corrosion of Orthodontic brack- et base" e "Incidence of white spot formation after bonding and bonding" en donde se plantea la cementación de los brackets en forma - directa produce manchas en los órganos dentarios, observaciones produ- cidas por la aleación del tipo de bracket, por la no correcta polimeri zación de la resina dejando espacio y si unimos a esto la higiene oral deficiente, pero al compararse con el Sistema de bandeado, ya no se -- considera como una desventaja.

Otras de las causas que se pueden producir con el Sistema Bonding son la pérdida del esmalte, la cual también se ha reportado muchos estu- ~ dios de los cuales mencionare más adelante en lo que respecta a la eli minación de brackets.

En conclusión las desventajas del Sistema pueden estar dadas por la ma la aplicación y manejo de éste.

Como veremos en el siguiente inciso el Sistema Bonding día a día esta ampliando más su utilización dentro de la Odontología y los fracasos - que se han presentado han ayudado para ser tema de estudio y mejorar - ésta.

Ya hemos mencionado la técnica del Sistema Bonding, el material y su - utilización y sus propiedades así como sus ventajas y desventajas. Ahq ra lo último por mencionar es la eliminación de los brackets.

Una vez terminado nuestro tratamiento Ortodóncico se presenta el proble ma de como retirar los brackets, Zachrisson y Venkelson prepararon técnicas basadas con estudios realizados al microscopio electrónico, - los instrumentos que utilizaron fueron fresas de carburo de tungsteno - de baja velocidad también es útil el alicate de corte de ligadura. Actualmente ya hay alicates especiales para remoción de brackets (003- 349) los cuales están compuestos por dos puntas de trabajo una con una punta con apoyo de plástico redondo, la otra es una punta en forma de cuña con filo. Estos se manejan de la forma siguiente. La punta blanca de plástico se apoya sobre el borde incisal del incisivo, mientras --

que la otra punta se apoya entre el adhesivo y el bracket, se ejerce presión intentando desprender el bracket y el adhesivo, si quedarán -- restos de adhesivo se removerán con los alicates de lo contrario utilizar una fresa de carburo de Tungsteno la cual en estudios realizados a demostrado que deja una superficie satisfactoria como no los demuestra en su artículo "Enamel surface appearance after various debonding techniques" el Dr. Zachrisson, ya que se ha comprobado haciendo estudios al microscopio electrónico que aunque aparentemente clínicamente observamos una superficie limpia si la vemos al microscopio se observan restos de adhesivo como lo reportado por el Dr. Guinness en su artículo "Microscopic evaluation of enamel after debonding: Clinical Application". Es importante hacer denotar que cuando apliquemos la fuerza con los -- alicates ésta se realice en la parte central del bracket ya que así la fuerza será centrada y nos evitará la fractura del órgano dentario o -- bien algún deterioro en los brackets.

Una vez eliminados los restos del adhesivo realizar una profilaxis manual y luego mecánica con cepillos o copas de hule con pasta abrasiva y finalmente la aplicación tópica de flúor la cual es muy recomendable ya que el esmalte fue desmineralizado y la aplicación de flúor nos proporciona un óptimo endurecimiento del esmalte, ya que la remineralización y la aplicación de flúor incrementan la resistencia del esmalte -- contra un ataque de caries. Como lo dice el Dr. Alexandre en su artículo "Bond strength of three orthodontic adhesives".

## VII. OTRAS UTILIZACIONES DE SISTEMA BONDING

El Sistema Bonding actualmente ya no solo es aplicable en la cementación de brackets en ortodoncia sino que se ha ampliado dentro de la -- Odontología; es por tal razón que dentro de este inciso se explicarán las utilizaciones que tiene dentro de la Odontología.

### a) Selladores de Fisuras y Fosetas.

Como se ha mencionado anteriormente es precisamente en sellado de puntos y fisuras donde es por primera vez utilizada la Odontología adhesiva por investigadores de Japón y Estados Unidos. La finalidad de los -- selladores de fisuras y fosetas es disminuir la incidencia de la caries y esto se ha logrado con resina sin carga la técnica a seguir con siste.

- Revisar las superficies dentales que estén libres de lesiones cariosas y solo eliminarlas cuando involucre esmalte.
- Limpieza con piedra pómez.
- Enjuagado y aislado.
- Grabado del esmalte.
- Lavado, aislado y secado.
- Aplicación de la resina sellante.
- Ajuste de la oclusión.

#### b) Restauraciones.

La Odontología adhesiva también proporciona grandes ventajas en las restauraciones clase IV, I, III y V, en la clase IV se evita la utilización de pernos así como la rehabilitación de ángulos incisales fracturados, el cual fue publicado por primera vez por Laswell y colaboradores en 1971 y en las clases I, III y V nos ayuda a simplificar su preparación.

Se ha demostrado que la Odontología adhesiva proporciona adhesividad de la resina al esmalte dental mejorando así el sellado marginal y otorgando longevidad a las restauraciones como se concluye en el artículo "El grabado del esmalte: Larga vida para restauraciones". La técnica consiste.

- Preparación de la cavidad.
- Pulido de la superficie externa (esmalte)
- Lavado y secado
- Protector pulpar (dycal)
- Grabado del esmalte.
- Lavado y secado.
- Aplicación de la resina con carga
- Terminado y pulido
- Aplicación de la resina sin carga

#### c) Fines Estéticos y Profilácticos.

Laswell y colaboradores observaron que la técnica adhesiva era también útil para tratamientos de defectos del esmalte.

En 1971 se inician estudios en pruebas clínicas con una resina combinada para el recubrimiento del esmalte pigmentado, más tarde se aplica en la profesión y es en 1972 cuando Ibsen publica su primer informe sobre la utilización de éste.

Esta es aplicable en alteraciones del esmalte por Fluorosis, tetraciclinas, descalcificaciones por bandas Ortodónticas.

Como medios profilácticos tiene su uso en la aplicación por debajo de las bandas ortodónticas, para la reparación de carillas en prótesis en buen estado.

#### d) Reemplazo de Dientes.

El empleo de dientes evulsionados o extraídos como púnticos, usando una resina combinada en unión grabado del esmalte fue publicado por primera vez por Ibsen 1973 poco después Ibsen y Porthoy realizaron publicaciones sobre el reemplazo de prótesis parcial mucosoportada utilizando un diente de acrílico o una corona natural.

El procedimiento de cementado se realiza por lingual el cual consiste en preparar los dientes adyacentes al diente por reemplazar colocar la corona del diente natural también preparándola o bien el diente de acrílico realizándole algunas retenciones, aplicar las resinas tratando de mantener fijo el diente reemplazado como se describe en el artículo -- "Enamel bonded immediate tooth replacement". Esta nos es muy útil en zonas de anteriores que por estética no podemos dejar libre y también

en tratamientos de urgencia cuando se tiene que proceder a la exodoncia, es importante hacer hincapié que el tratamiento es temporal. Otra forma de reemplazo de diente es la reportada en el artículo "Prótesis anteriores cementadas con resinas compuestas sin preparar los -- dientes soporte". Donde se nos plantea la alternativa de realizar una prótesis fija sin la necesidad del desgaste de los dientes pilares, -- utilizando un respaldo de metal de los dientes adyacentes unidos al diente por sustituir por frente estético el cual es cementado con resina, realizando la preparación convencional en los dientes adyacentes -- para que puedan proporcionar adhesión de la resina. (Fig. VII - 8)

#### e) ferulización y Cierre de Diastemas.

La utilización de las resinas compuestas junto con la técnica del grabado del esmalte se han usado en la ferulización la cual tiene la finalidad de ayudar a mantener inmóvil los dientes tratados paradontalmente o bien trauma por algún accidente.

En paradoncia la utilización después de haber realizado el detartraje y este indicada la ferulización procederemos a realizar el acondicionamiento del esmalte por lingual o palatino y aplicaremos nuestra resina combinada, formando una barra uniforme por todas las caras de los órganos dentarios por ferulizar, esta técnica es más resistente y además -- permite al paciente la higiene oral.

También la ferulización en Odontopediatría es utilizada cuando por algún trauma se presenta la fractura coronaria o radicular y está indicada la ferulización, el Dr. Weisz en su artículo "Ferulización en Odontopediatría" nos plantea varias férulas que podemos utilizar en estos casos y es en unas donde aplica el Sistema Bonding como la férula realizada con alambre de Ortodoncia del número .017 con el cual se realiza un arco pasivo que se adapte a las caras labiales de los dientes y cementada con resina compuesta auto o fotopolimerizable.

Esta férula es ideal para pacientes con dentición temporal y mixta, la cual se construye en una sola cita o es traumática ni irritante a los tejidos blandos, es bastante estética y brinda una fijación adecuada.

(Fig. VII - 9)

Otra férula que nos plantea es la combinación con aditamentos Ortodónticos. Para este tipo de férula se utilizan bandas y brackets de adhesión directa, una vez ya cementados los brackets y las bandas con sus tubos se colocará un arco y se fijará ligado el arco y brackets, es -- muy importante que el arco este pasivo por que de lo contrario se provocarían movimientos indeseables y el fracaso en la ferulización del o los dientes traumatizados. (Fig. VII - 10)

Férula de alambre .020 combinándola con ligaduras a nivel interproximal, a ésta se le incorporará una resina para imprimirle mayor firmeza y que las ligaduras no tiendan a desplazarse, la aplicación de la resina se realizará como lo indica el Sistema Bonding. (Fig. VII - 11)

En relación al cierre de diastemas, éste se realiza aplicando resina -- en las áreas interproximales y dando una correcta anatomía al diente -- (s) tratados.

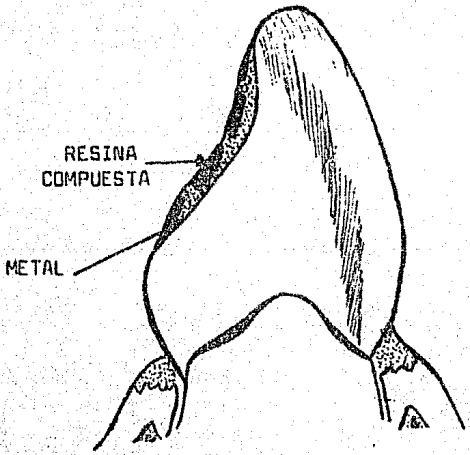
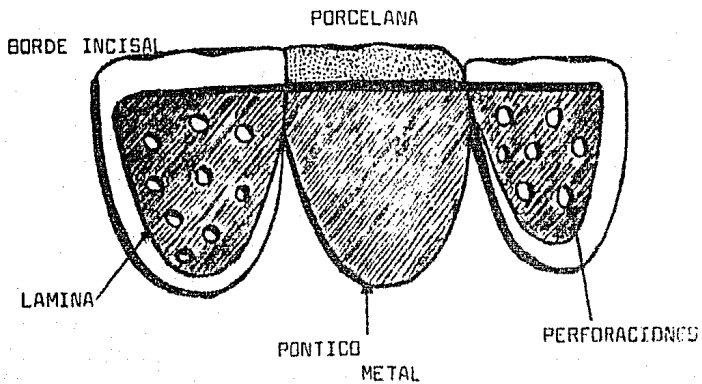


FIG. VII - 8

Alfredo Locht. "Prótesis Anteriores Cementadas con resina compuesta sin preparar dientes soporte" Rev. A.D.M. 1982.

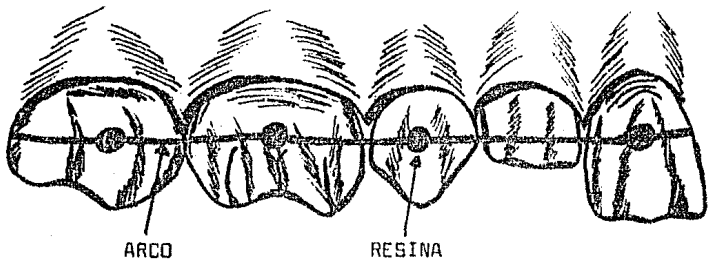


Fig. VII - 9

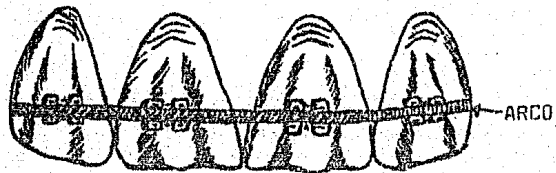


Fig. VII - 10

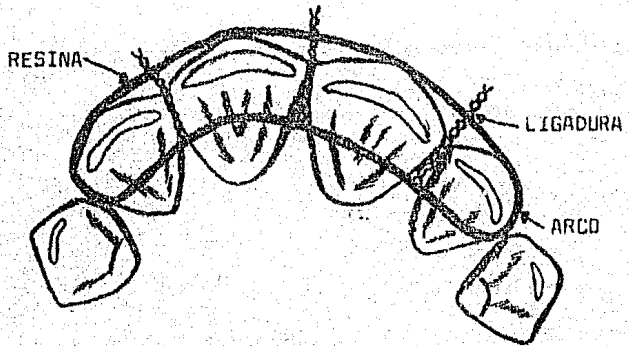


Fig. VII - 11

Alex. Weisz F. "Ferulización en Odontopediatría" Rev. A.D.M. 1981.

f) Odontopexia.

El Sistema Bonding es aplicable en tratamientos Quirúrgicos - Ortodóncicos, en dientes retenidos que después de su exposición quirúrgica, - se les cementa brackets (botones) de los cuales se va apoyar para ejercer fuerza y poder jalarlo y llevarlo a su lugar dentro de la arcada. El Sistema Bonding facilita y mejora este tipo de tratamiento.

Consideraciones.

El Sistema Bonding nos proporciona muchas ventajas en su aplicación y es en sí un Sistema que constantemente es tema de estudio ya que se -- pretende mejorarlo y disminuir los pequeños efectos negativos que produce como son reacciones tisulares, citotoxicidad producidas por los cementos o resinas como lo reporta el artículo "Tissue reaction to orthodontic adhesives" y "In vitro cytotoxicity of orthodontic bonding materials". En los cuales los estudios realizados han comprobado que dañan los tejidos adyacentes a los órganos dentarios y lo recomendable para evitar ésto, es el tener el cuidado al manejar los medicamentos - evitando el contacto con otras áreas que no sean las superficies dentales.

Otra situación que se ha estado estudiando es la pérdida del esmalte - en el grabado "The effects of wear, acid etching, and bond removal on human enamel". Y la pérdida que se produce durante la eliminación de los brackets "Enamel loss during orthodontic bonding and subsequent -- loss during removal of filled and unfilled adhesives". Si ya se ha demostrado esto es importante que al aplicar esta técnica la realizemos correctamente y evitemos por consiguiente el constante reenlace de X - número de brackets que aparte de aumentar la pérdida de esmalte también se presenta la pérdida de tiempo en el tratamiento.

Otra cosa que debemos considerar es que los brackets nos son útiles para otros tratamientos ya que actualmente existe ya el reciclado de los brackets como lo reporta el artículo "Tensile and shear strengths of -- bonded and rebonded orthodontic attachments". Donde demuestra que los brackets reciclados no presentan cambios en la resistencia a la fuerza al ser usados nuevamente. La técnica de reciclado consiste en remover el material adhesivo de los brackets completamente sin dañar o debilitar la delicada malla o distorsionar las dimensiones de la ranura de los brackets. En el artículo "Shearing strengths of recycled direct-bonding brackets no presentan cambios que interfieran en su adhesión o bien en la ranura, esto se ha realizado en 3 reciclados seguidos. Por lo que anteriormente se hacía mención del cuidado que se debe de tener al eliminarlos para no dañar la ranura y la malla.

El Dr. Mixson en su artículo "Changes in bracket slot tolerance Following recycling of direct-bond metallic orthodontic appliances". En el cual nos muestra la manera de realizar el reciclado.

1ra. Técnica.- Esmadent (big-Jane aparatos) El adhesivo quemado es - transportado fuera de 45 grados C por 60 minutos. seguido por el uso de un solvente y vibrador ultrasónico para remover la cubierta inorgánica residual. Un electro-



pulido es luego empleado para remover la capa remanente que quedó en la superficie.

2da. Técnica.- Ortho Cyde Company.- Quitando el solvente del adhesivo desde la almohadilla del bracket, es llevado a temperatura por debajo de 100 grados C con el uso de vibración. Es seguido por un tratamiento de calor a 25 grados C -- por esterilización y electropulido por un momento. La composición del solvente está patentado pero es dicho para dejar solo el mínimo de óxido así que el electropulido mínimo es necesario.

3ra. Técnica.- Century 2001 Inc. La propiedad para este proceso es hornear en contraste con el proceso Esmadent y Orthocicloy resulta por lo tanto en no formación de óxido y no necesita pulido. Una propiedad del solvente es usada para invertir la síntesis de la resina adhesiva y limpiar la malla del bracket.

Esta alternativa del reciclado nos proporciona una disminución en el costo de los brackets.

Aumentando la estética que nos proporciona la adhesión directa el Dr. Reyes Retana realiza la Ortodoncia invisible o cementación de los adiantos ortodónticos por lingual, el aparato conforma brackets que son cementados directamente por lingual, los brackets son muy redondos no tienen aristas, ni ángulos rectos para no molestar la lengua presentan un gancho hacia gingival y traen ya integrada la angulación y el torque ya que se aplican técnicas de alambres rectos.

Esta técnica fue diseñada en 1976 por el Dr. Craven Kurz en los Angeles, en 1980 una compañía americana de aparatos de Ortodoncia denominada ORMCO patentó el descubrimiento de Kurz y con el trabajo la técnica y en 1981 se comenzaron a efectuar cursos para que los Ortodoncistas la aprendieran a aplicar.

Según nos comenta el Dr. Retana esta técnica proporciona las mismas ventajas que la técnica por labial la única diferencia es que proporciona estética, la cual la da a conocer como una alternativa dentro de la Ortodoncia.

## B I B L I O G R A F I A

- 1.- Actualización de la A D A sobre "Adhesión" y materiales "Adhesivos". Práctica Odontológica. Vol. 2 Nº 5 Septiembre-Octubre. 46-47 1981
- 2.- A. John Gwinnett, B.D.S.,L.D.S.R.C.S., Ph.D and Richard F. Ceen, B.S.,D.D.S. "An ultraviolet photographic technique for monitoring plaque during direct bonding procedures" Am.J.Orthod. Vol. 73. Nº 2 February 1978 178-185
- 3.- A. John Gwinnett, B.D.S.,L.D.S.R.C.S.,Ph.D., and Leonard Gore Lick, D.D.S. "Microscopic evaluation of enamel after de bonding;Clinical application". Am.J.Orthod. Vol. 71 Nº. 6 June 1977 651-664
- 4.- A. John Gwinnett. "Corrosion of rein-bonded orthodontic brackets" Am.J.Orthod. Vol. 82. Nº 6 June 1982 441-446
- 5.- Alfredo Loch Miró y Ana Karime Hasfura B. "Prótesis Anteriores - Cementadas con Resinas Compuestas sin Preparar los Dientes Sopor-te". Revista. A.D.M. Vol. XXXIX. Nº 5 Septiembre-Octubre 1982 185-187
- 6.- Bernard Rakow, D.D.S., and Ernest 1, Light, D.D.S. "Enamel-Bonded Immdiate tooth replacement" Am.J.Orthod. Vol. 71 Nº 4 October 1978 430-434
- 7.- Bjorn U. Zachrisson. Edgar Heimgard, 1. Eystein Ryter, and Ivar A. Mjor. "Problems with sealants for bracket bonding" Am.J.Orthod. Vol. 75 Nº 6 June 1979 641-649
- 8.- Bjorn U. Zachrisson and Jon Arthun "Enamel surface apperance after various debonding techniques" Am.J.Orthod. Vol 75 Nº 2 February 1979 121-136
- 9.- Brobakken and Zachrisson "Abrasive wear of bonding adhesive" Am.J.Orthod. Vol. 75. Nº 2 February 1981 134-146
- 10.- C. E. Thanos, D.D.S., T. Munholland, D.D.S., and A. A. Caputo, Ph.D. "Adhesion of mesh-base direct-bonding brackets". Am.J. Orthod. Vol. 75 Nº 4 April 1979 421-430
- 11.- C. R. Lee Brown, D.D.S., and David C. Way, D.D.S., M.S., F.R.C.D.(C) "Enamel loss during orthodontic bonding and subsequent loss during removal of filled and unfilled adhesives" Am.J.Orthod. Vol. 71 Nº 6 December 1978 663-670
- 12.- C. L. Steyn, B.Ch.D., (Orth). "Measurement of edge wise torque force in vitro" Am.J.Orthod. Vol. 71 Nº 5 May 1977 565-572
- 13.- Conferencia: "Material Restaurativo estético anterior sin afec-ción a la estructura dentaria".  
Dr. Daniel Santoya y del Valle A.D.M.

- 14.- Conferencia: "Cirugía Ortognática"  
Dres. Enrique Reyes Retana y Vicente Bermúdez Flores
- 15.- David S. Rabchinsky, C.D., M.S., and John M. Powers, Ph.D. "Color stability and stain resistance of direct-bonding orthodontic cements". Am.J.Orthod. Vol 26 Nº 2 August 1979 170-176
- 16.- Alex Weisz F. "Ferulización en Odontopediatría". Rev. A.D.M. Vol. XXXVIII Nº 1 Enero-Febrero 1981 53-57
- 17.- Donald A. Fitzpatrick, D.D.S., M.C.I.D., and David C. Way, D.D. S., M.S., F.R.C.D.(C). "The effects of wear, acid etching, and bond removal on human enamel". Am.J.Orthod. Vol. 72 Nº 6 December 1977 671-680
- 18.- Eduardo Ortega Zárate. "Resinas Compuestas: Como usarlas para obturaciones". Odontólogo Moderno Diciembre 1972 16-24
- 19.- Enrique Reyes Retana. "La Ortodoncia Invisible: una Solución Estética". Práctica Odontológica Vol. 3 Nº 6 Noviembre-Diciembre 1982 35-40
- 20.- "El grabado de esmalte: larga vida para restauraciones". Práctica Odontológica. Vol. 4 Nº 6 Nov-Dic 1983 8-11
- 21.- Farhad Moshiri, D.D.S., M.S. "An isolation aid for direct bonding". Am.J.Orthod. Vol. 79 Nº 2 February 1981 148-151
- 22.- Folleto de "Dentaurum Orthodontic Bonding System"
- 23.- George V. Newman, D.D.S. "A posttreatment survey of direct bonding of metal brackets". Am.J.Orthod. Vol 74 Nº 2 August 1978 197-205
- 24.- G.H. Hanson, D.D.S., W.M. Gibbon, P.Eng., and H. Shimizu, Ph.D. "Bonding bases coated with porous metal powder: A comparison with foil mesh". Am.J.Orthod. Vol. 83 Nº 1 January 1983 1-4
- 25.- Graber T.M.  
"Ortodoncia Teoría y Práctica"  
3ª. Edición  
Editorial. Interamericana  
México D.F. 1980
- 26.- H.A. Jasseem, B.D.S., M.S.D., D.H. Retief, M.Sc., B.D.S., Ph.D. (Dent). and H.C. Jamison, D.D.S., Dr. Ph. "Tensile and shear strengths of bonded and rebonded orthodontic attachments". Am.J.Orthod. Vol. 79 Nº 6 June 1981 661-668
- 27.- Harold E. Fredericks, D.D.S., M.S. "Mutagenic potential of orthodontic bonding materials". Am.J.Orthod. Vol. 80 Nº 3 September 1981 316-323
- 28.- Ibaen L. Robert y Neville Kris  
"Odontología Restauradora Adhesiva"  
Editorial. Medico Panamericana  
Buenos Aires Argentina 1977

- 29.- Ivar Caspersen, D.D.S. "Residual acrylic adhesive after removal of plastic orthodontic brackets: A scanning electron microscopic study. Am.J.Orthod. Vol. 71 NO 6 June 1977 637-649.
- 30.- James J.Wheeler, D.D.S., M.S., and Richard J.A.Kerman, Jr., D. D.S., M.S.  
"Bond strength of thermally recycled metal brackets".  
Am.J.Orthod. Vol. 83 NO 3 March 1983 181-186
- 31.- J.B.Moser, Ph.D.,G.W. Marshall.Ph. D., and F.P. Green, D.D.S.,M.S.  
"Direct bonding of polycarbonate Orthodontic brackets: An in vitro study".  
Am.J.Orthod. Vol. 75 NO 1 January 1979 78-85
- 32.- John B.Faust, D.D.S., M.S. Georges N.Grego, D.D.S., Dr. Sc Odont.,M.S., Pul. L.Fan, Ph.D.. and John M.Power,Ph D.  
"Penetration coefficient, tensil strength, and bond strength of thirteen direct bonding Orthodontic cements"  
A.J. Orthod. Vol. 73 NO 5 May. 1978 512-524
- 33.- John D.Hierce,D.M.D., M.S.D.,A.Howard Sather,D.D.S., M.S.D. and Edmund Y.S. Chao, Ph. D.  
"the effect of topical fluorides, after acid etching of enamel, on the bond strength of directly bonded orthodontic brackets"  
Am.J.Orthod. Vol 78 NO 4 October 1980 444-451
- 34.- John W. Reinhardt, D.D.S., Gerald E. Denehy, D.D.S., M.S., and kal C. Chan, D.D.S., M.S.  
"Acid etch bonded cast Orthodontic retainers"  
Am.J.Orthod. Vol. 75 NO 2 February 1979 138-142
- 35.- Jan Artun and Bjorn Zachrisson  
"Improving the handling properties of a composite resin for direct bonding"  
Am. J. Orthod. Vol. 81 NO 4 April 1982 269-276
- 36.- K.J.Nordenvall.M.Brannstrom, and O.Malmgren.  
"Etching of deciduous teeth and young and old permanent teeth. A comparison between 15 and 60 seconds of etching"  
Am. J. Orthod. Vol. 78 NO 1 July 1980 99-108
- 37.- Leonard Gorelick,D.D.S.  
"Bonding metal brackets with a selfpolymerizing sealant compsite: A 12-month assessment"  
Am.J.Orthod. Vol. 71 NO 5 May. 1977 524-552
- 38.- Leonard Gorelick, Arnold M.Gelger, and A. John Gwinnett.  
"Incidence of white spot formation after bonding and bonding"  
Am.J.Orthod. Vol. 81 NO 2  
February 1982 93-98

- 39.- Lucila G. Pulido, Odont.M.S., and John M.Powers, Ph.D  
 "Bond strength of orthodontic direct-bonding cement-plastic  
 bracket system in vitro"  
 Am. J.Orthod. Vol. 83 Nº 2 February 1983 124-129
- 40.- Mark E.Hinxon, William A. Brantley, John J. Pincsak, and John P  
 Conover.  
 "Changes in bracket slot tolerance following recycling of  
 direct-bond metallic orthodontic appliances"  
 Am. J.Orthod. Vol. 81 Nº 6 June 1982 447-454
- 41.- Mayoral Guillermo, J.M.  
 "Ortodoncia Principios Fundamentales y Práctica"  
 4ª. Edición  
 Editorial. Labor S.A.  
 Barcelona España 1983
- 42.- Mayoral Guillermo, J.M.  
 "Técnica Ortodóncica con Fuerzas Ligeras"  
 2ª. Edición  
 Editorial. Labor S.A.  
 Barcelona España 1976
- 43.- Michael J. Aguirre, D.D.S., Gregory J. King, D.M.D., D.M.Sc. and  
 Joseph M.Waldron, D.D.S.  
 "Assessment of bracket placement and bond strength when comparing  
 direct bonding to indirect bonding techniques".  
 Am.J.Orthod. Vol. 82 Nº 4 October 1982 269-275
- 44.- M.Brannstrom, K.J.Nordevall, and O.Mangren  
 "The effect of various pretreatment methods of the enamel in  
 bonding procedures"  
 Am. J.Orthod. Vol. 74 Nº 5 November 1978 522-530
- 45.- Nyla Greer Cross, D.D.S., M.S., Robert F. Taylor, D.D.S., M.S.D.,  
 and Loys J. Nunez, M.S., Ph. D.  
 "Single-Step Orthodontic bonding systems: Possible mutagenic  
 potential"  
 Am.J.Orthod. Vol. 84 Nº 4 October 1983 344-350
- 46.- Paul Alexandre, D.F.M.L., D.E.D.L., James Young, D.M.D., M.S.  
 James L.Sandrik. Ph. D., and Douglas Bowan, Ph. D.  
 "Bond strength of three orthodontic adhesives"  
 Am. J.Orthod. Vol. 79 Nº 6 June 1981 653-659
- 47.- Peter Diedrich, Priv.Doç Dr. med., Dr.-med. dent.  
 "Enamel alterations from bracket bonding and debonding: A study  
 with the scanning electron microscope"  
 Am. J.Orthod. Vol. 79 Nº 5 May. 1981 500-520
- 48.- Philip T. Dickinson, D.D.S., M.S. and John M. Powers, Ph. D  
 "evaluation of fourteen direct-bonding orthodontic bases"  
 Am. J.Orthod. Vol. 78 Nº 6 December 1980 630-638

- 49.- Resinas "La Omnipresente Cenicienta"  
Revista. Práctica Odontologica  
Vol. 2 Nº 5 Septiembre-Octubre 1981 72-81
- 50.- Richard F. Ceen D.D.S., and A. John Quinnett B.D.S.  
"Microscopic evaluation of the thickness of sealants used in  
Orthodontic Bonding"  
Am. J.Orthod. Vol. 78 Nº 6 December 1980 623 - 629
- 51.- R. Maijer. and D.C.Smith "Corrosion of orthodontic bracket  
bases". Vol. 81 Nº 1 January 1982 43-48
- 52.- Thompson and Way "Enamel Loos" Am.J.Orthod. Vol. 79 Nº 3  
March 1981 282-294
- 53.- Vicent E. Mascia. D.D.S. and Shiuann-Rono Chen. D.D.S.  
"Shearing strengths of recycled direct-bonding brackets"  
Am. J.Orthod. Vol. 82 Nº 3 September 1982 211-216
- 54.- V.A.James Buzzitta, M.S., Steven E.Hallgren, D.D.S.,  
M.S., and John M. Powers, Ph .D. "Bond strength of orthodontic  
direct-bonding cement-bracket systems and studied in vitro"  
Am. J.Orthod. Vol. 81 Nº 2 February 1982 87-92
- 55.- V. Burapavong. D.D.S., M.S., G.W.Marshall, Ph. D., D.A. Apfel, D.M.D  
and H.T.Perry, D.D.S. Ph.D. "Enamel surface characteristics on  
removal of bonded orthodontic brackets".  
Am.J.Orthod. Vol. 74 Nº 2 August 1978 176-186
- 56.- William F.Terhune D.M.D., Robert J. Sydiskis, Ph. D., and  
William M. Davidson D.M.D. , Ph. D. "In vitro cytotoxicity of  
orthodontic bonding materials". AM. J. Orthod. Vol. 83  
Nº 6 June 1983 501-506
- 57.- William M. Davidson D.M.D. Ph. D. Edward M. Sheinis D.D.S. and  
Stephen R. Shepherd, D.D.S. "Tissue reaction to orthodontic  
adhesives". Am.J.Orthod Vol. 82 Nº 6 December 1982 502-506
- 58.- Yukio Arakawa, Yoshikazu Takanashi and Masayuki Sebata  
"The effect of acid etching on the cervical region of the buccal  
aurgace of the human premolar, with special reference to direct  
bonding techniques " Am .J.Orthod. Vol. 76 Nº 2  
August. 1979 201-207
- 59.- Skinner E.V. and Phillips .R.W.  
La Ciencia de los Materiales Dentales  
Editorial Mundi  
7º Edición  
México D.F. 1976

## PRESENTACION DE CASOS CLINICOS

En los capítulos anteriores se mencionó la aplicación del Sistema Bonding y se proporciona toda la fuente teórica utilizada para el presente trabajo, así como los conocimientos básicos para poder realizar un movimiento menor en Odontopediatría.

El objetivo de esta tesis es dar a conocer el Sistema Bonding en Ortodoncia ya que en la E.N.E.P. "Zaragoza" está muy limitada y solo se ve y maneja aparatología removible teniendo mayores dificultades en los tratamientos.

La Ortodoncia Fija nos ofrece más ventajas pero es muy limitada en la Institución.

Aparte de dar a conocer toda la información Bibliográfica se presentan resultados de 10 casos clínicos con los cuales hemos demostrado que el Sistema Bonding es aplicable a movimientos dentales menores en Odontopediatría. Se perdió el control de 5 casos clínicos y sólo se presentan 10 casos y no 15 como se planteó al inicio de esta Tesis.

A los pacientes para llevar a cabo el plan de tratamiento fue necesario realizar su diagnóstico y para esto nos auxiliamos de lo siguiente.

- Realización de Historia Clínica
- Análisis de Dentición Mixta de Muckaba
- Examen Radiográfico completo
- Modelos de Estudio

La fuente teórica sobre lo antes mencionado para la realización del Diagnóstico ya fue explicada detalladamente en el capítulo III.

Los pacientes seleccionados cumplieron con las siguientes características.

- Pacientes de 8 a 12 años de edad en los cuales se encuentran ya presentes sus órganos dentarios anteriores y primeros molares permanentes. (Se hizo una excepción con paciente de 7 años en el cual estaba indicada la intercepción de la maloclusión).
- Ambos sexos
- Con saneamiento dental completo
- Pacientes sin alteraciones Sistémicas ni Mentales
- Pacientes con maloclusión clase I, con malposiciones individuales que se centren en las siguientes: Labioversión, palatoversión, linguoversión, meaioversión, distoversión, giroversión e inclinaciones indeseables y que cuenten en sus arcadas con el espacio su-

ficiente para el correcto alineamiento de sus órganos dentarios.  
 - Cooperación por parte del paciente y familiares para lograr el éxito del tratamiento.

A los pacientes se les colocó bandas con tubos a nivel de 6 6 y brackets a nivel de los órganos dentarios superiores según la necesidad del caso, se utilizó arco Twis-flex .015 y arco liso .016. Para el período de contención se empleó placa Hawley con ganchos adams a nivel de 6 6 y arco labial de 3 a 3 o de c a c.

Cuando hablamos de aparatología fija siempre se piensa que ésta es muy costosa y laboriosa (lo que ocurre con el bandeado completo) por tal razón se hace mención del costo total de cada uno de los materiales que se utilizan en el Sistema Bonding.

Costo individual por material (en 1982)

Resina (Porción de resina incluyendo ácido grabador, resina con carga y sin carga .....	\$ 37.50
1 Bracket .....	\$ 200.00
1 Tubo .....	\$ 160.00
Malla (porción de malla suficiente para la base del bracket) ..	\$ 3.80
Porción de material para elaborar una banda .....	\$ 21.00
1 Arco Twis-flex de .015 .....	\$ 40.00
1 Arco liso .016 .....	\$ 10.00
1 Arco liso .016 para elaborar un arco con resortes helicoidales .....	\$ 15.00
Ligadura (Costo completo durante el tratamiento) .....	\$ 10.00
Una liga de 3 oz x 3/16 .....	\$ 30.00
En relación al aparato de contención se utilizaron dos tipos de acrílico, por lo cual varía el costo del aparato (Costo en 1982).	
Placa Hawley realizada con Orthocryl	
Alambre de Ortodoncia .032 (para elaborar ganchos adams y arco labial) .....	\$ 36.00
Porción de acrílico (polvo-líquido) .....	\$ 275.00
Pulido, cera y separador .....	\$ 50.00
Costo total de la placa Hawley .....	\$ 361.00
Placa Hawley realizada con Proalón	
Alambre de Ortodoncia .032 (para elaborar ganchos adams y arco labial) .....	\$ 36.00
Porción de acrílico (polvo líquido) .....	\$ 30.00
Pulido cera y separador .....	\$ 50.00
Costo total de la placa Hawley .....	\$ 116.00
Pista Uclusal con Proalón	
Acrílico (porción de polvo y líquido) .....	\$ 36.00
Pulido y separador .....	\$ 40.00
Costo total de la pista .....	\$ 76.00



Para la técnica indirecta se utilizaron otros materiales, los cuales aumentan el costo de la técnica indirecta.  
 Material requerido para la técnica indirecta se presenta el costo de 1982.

Optosil y Xantopren (porción suficiente para elaborar la cubeta de transferencia) .....	\$ 58.00
Dulce para adherir los brackets al modelo .....	\$ 5.00
Hoja de bisturí .....	\$ 90.00
Costo total .....	\$ 153.30

A continuación se plantea el costo de los materiales pero ya en 1985.

Resina (Porción de resina incluyendo ácido grabador, resina con carga y sin carga) .....	\$ 75.00
1 Bracket .....	\$ 560.00
1 Tubo .....	\$ 550.00
Malla (porción de malla suficiente para la base del bracket) .....	\$ 7.20
Porción de material para elaborar una banda .....	\$ 51.20
1 Arco twis-flex .015 .....	\$ 170.00
1 Arco liso .016 .....	\$ 23.00
1 Arco liso .016 para elaborar un arco con resortes helicoidales .....	\$ 34.00
Ligadura (costo completo durante el tratamiento) .....	\$ 50.00
1 Liga de 3 oz x 3/16 .....	\$ 60.00

Para la elaboración del aparato de contención con Orthocryl

Alambre de Ortodoncia .032 (para elaborar ganchos adams y arco labial) .....	\$ 70.00
Porción de acrílico (polvo - líquido) .....	\$ 550.00
Pulido, cera y separador .....	\$ 100.00
Costo total de la placa Hawley .....	\$ 720.00

Placa Hawley realizada con Proalón.

Alambre de Ortodoncia .032 para elaborar ganchos adams y arco labial .....	\$ 70.00
Porción de acrílico (polvo - líquido) .....	\$ 65.00
Pulido, cera y separador .....	\$ 100.00
Costo total de la placa Hawley .....	\$ 235.00
Pista Oclusal con Proalón	
Acrílico (porción de polvo - líquido) .....	\$ 70.00
Pulido y Separador .....	\$ 90.00
Costo total de la pista .....	\$ 160.00

## M E T O D O L O G I A

Para llevar acabo el análisis de nuestra investigación fue importante tener en mente la hipótesis planteada al inicio de nuestra investigación - así como también los objetivos fijados.

Tomando en cuenta esto se procedió a analizar los casos de la siguiente manera. Se agruparon los casos en cuanto a:

- Edad
- Sexo
- Tipo de maloclusión
- Una vez agrupados se procedió a estudiar caso por caso realizando un estudio comparativo de cita por cita entre los pacientes de la misma edad y tipo de maloclusión.
- Posteriormente por maloclusión no importando la edad
- Se analizó el avance en milímetros en relación a tiempo
- Que tiempo se requirió para la corrección de caso, posteriormente se sacó un promedio
- En que pacientes se presentaron recidivas y la causa
- Se analizó cuando y porque se utilizarón arcos con resortes, ligas u otros aditamentos, para esto fue importante tener el conocimiento elemental de Ortodoncia por lo que en los capítulos anteriores se da toda la fuente teórica.
- Se sacó un costo individual por paciente tanto actual y anterior sobre su tratamiento ya que consideramos de importancia esto para la Institución para que en un largo plazo le sea factible de aplicar este Sistema dentro del Plan de Estudios.

A continuación se muestra la concentración de los casos clínicos donde detenidamente se muestran los avances obtenidos en cada uno de los - - pacientes y se dan detalles de cita por cita.

MUESTRA	SEXO	EDAD	TIPO DE MALOCCLUSION (CLASE I)	TECNICA APLICADA
1	M	7	Distorsión de <u>111</u> con rotación mesial y diastemas ocasionando mordida cruzada a nivel de <u>11</u> el 2) erupcionando en diástoma la <u>inización</u> lo que ocasionará mordida cruzada a nivel de <u>21</u> .	Técnica Directa Cementación en bandas con tubos a nivel de <u>616</u> y brackets en <u>211</u> , se inicia tratamiento con arco -- tula flex de .015
2	F	8	Distorsión y rotación mesial de <u>2112</u> con -- diastemas en <u>111</u> .	Técnica Directa Cementación de bandas con tubos a nivel <u>616</u> y brackets -- en <u>2112</u> se inicia tratamiento con arco tula -- flex .015

1ra. Cita	3ra. Cita	5ta. Cita
El <u>1</u> se ha movido 3.5 mm y el <u>1</u> 3.0 mm. el diastema de <u>1 1</u> era de 2.6 mm. ahora es de 1.9 mm.	No hay ningún cambio se ajustan ligaduras.	Los órganos dentarios ya están en arco, en correcta posición, el diastema es de 1.2 mm. y el <u>1</u> hasta ahorita se ha movido - 5.5 mm. y el <u>1</u> 4.5 mm. Se cambia a arco liso .016
2da. Cita	4ta. Cita	6ta. Cita
El <u>1</u> se ha movido 4.0 mm el <u>1</u> 3.5 mm. siendo el diastema de 1.8 mm. Se cambia a arco liso .016	El <u>1</u> se ha movido 4.5 mm el <u>1</u> 4.0 mm. el diastema mide 1.7 mm. Se coloca resorte helicoidal con alambre .016 a nivel de <u>6</u> para vestibular -- los <u>1 1</u> ya que no se cuenta con brackets a nivel de <u>2 2</u> .	Sin ningún Cambio.
1ra. Cita	3ra. Cita	5ta. Cita
El diastema entre <u>1 1</u> media 3.3, ahora 3 mm., el over-jet de <u>1</u> a 2.8 mm. ahora 2.5 mm., el del <u>1</u> 2.4 mm. ahora 2 mm., <u>2</u> 1.8 mm. este permanece igual y el <u>2</u> 2.7 mm. ahora 2.5 mm.	Después de tres semanas solo se aprecian cambios en el diastema entre <u>1 1</u> que es de 1.5 mm.	El diastema existente entre <u>1 1</u> se redujo a 1 mm. El over-jet de <u>uno</u> es de 1.8 mm. y el <u>dos</u> de 2.1 y el de los <u>2 2</u> es de -- 2 mm.
2da. Cita	4ta. Cita	6ta. Cita
El diastema entre <u>1 1</u> se redujo .5 mm. habiendo actualmente 2.5 mm. El over-jet de <u>2</u> es de 2 mm y el del <u>2</u> es de 2 mm.	En esta semana no se aprecian cambios en las mediciones. Se procede al cambio de arco twist-flex por un arco liso de .016	No se aprecian cambios el diastema entre <u>1 1</u> mide 1 mm. el over-jet de <u>1</u> 1.8 mm., el del <u>1</u> 2.1 mm. y el del <u>2 2</u> 2 mm. Los órganos dentarios ya se encuentran en arco.

7a. Cita	9a. Cita	11a. Cita
Sin ningún cambio se -- ajustan ligaduras.	El espacio que hay entre el 2 1 se de 4.5 mm. del borde mesial del 2) Se ce menta bracket en el 2) pe ro en el 2 no ya que a -- erupcionado apenas 1/3 de su corona y no es suficien te el diámetro para cemen tar el bracket, se cambia a arco twis-flex .015	El 2) se ha movido 3 mm. Se coloca un resorte he licoidal transverso a ni vel de 2) con alambre -- .016 aplicando una fuer za de 120 grs. para ayu dar a vestibulizar.
8a. Cita	10. Cita	12a. Cita
Debido a que el 2) este - erupcionando mal y ya se cuenta con 2/3 de la cor na se colocara' bracket la próxima cita para corre gir la malposición. No -- hay ningún cambio.	El 2) se ha movido ya 2.5 mm. se ajustan ligaduras.	El 2) se ha movido 4.0 mm se cambia a arco liso -- .016
7a. Cita	9a. Cita	
No se aprecian cambios.	Se termina el tratamiento se inicia período de con tención.	
8a. Cita		
No se observa ningún cam bio. Los órganos denta rios 2 11 2 ya se encuen tran en correcta posición formando arco.		

13a. Cita	TIEMPO DE TRATAMIENTO	DURACION DE CONTENCION
<p>El 2 se ha movido 4.5 mm se observa en posición más correcta, ya forma arco con los 111, se ajustan ligaduras.</p>	<p>3 Meses 8 días</p>	<p>4 Meses</p>
<p>14a. Cita</p> <p>Tratamiento terminado -- sin ningún cambio. Se iniciará período de contención.</p>		
	<p>2 Meses 9 días</p>	<p>4 Meses</p>

RECIDIVAS DEL TRATAMIENTO	COSTO DEL TRATAMIENTO FIJO, OTROS	COSTO DE CONTENCIÓN	COSTO TOTAL DEL TRATAMIENTO
Ningún Cambio	\$ 1 236.10 (en 1982)	\$ 116.00 (1982)  Proalón	\$ 1 352.00 (1982)
	\$ 3 464.40 (1985)	\$ 235.00 (1985)	\$ 3 699.00 (1985)
Ningún Cambio	\$ 1 337.40 (1982)	\$ 361.00 (1982)  Orthocryl	\$ 1 698.40 (1982)
	\$ 3 324.00 (1985)	\$ 720.00 (1985)	\$ 4 044.00 (1985)

MUESTRA	SEXO	EDAD	TIPO DE MALOCCLUSION (CLASE I)	TECNICA APLICADA
3	M	8	Distorsión con rotación mesial de <u>2 111 2</u>	Técnica Directa Cementación de bandas con tubos a nivel de <u>616</u> y brackets en <u>2 111 2</u> , se inicia tratamiento con arco twist-flex .015
4	F	9	Distorsión con rotación de <u>111</u> , ocasionando mordida cruzada a nivel de <u>11</u> y relación borde a borde en <u>7</u> , con diastemas a nivel de <u>111</u> y de <u>2 111 2</u>	Técnica Directa, con cementación de bandas con tubos a nivel de <u>616</u> y brackets en <u>2 111 2</u> se inicia tratamiento con arco twist-flex .015



1ra. Cita	3ra. Cita	5ta. Cita
El over-jet en el área mesial de <u>1</u> es de 3.3 mm. ahora de 3.7 mm. en distal 4.9 ahora 4.5 mm. en el <u>2</u> era de 4.5 mm. - ahora es igual y el <u>2</u> es de 3 mm. esta igual.	El over-jet de los <u>1</u> es de 2.5 mm. el <u>2</u> mide 2.5 mm. y el del <u>2</u> es de 3.5 mm. se cambia arco total-flex debido a la distorsión y ruptura de este.	No hay ningún cambio se - procede a cambiar a arco liso .016
2da. Cita	4ta. Cita	6ta. Cita
Solo se observan cambios en la zona distal de <u>1</u> en donde el over-jet es de 4 mm.	Solo se observan cambios en el <u>2</u> donde una medición de 3 mm.	No se aprecian cambios.
1ra. Cita	3ra. Cita	5ta. Cita
El diastema es de 2.7 mm antes era de 2.9 mm. Los <u>1</u> se han movido 1.5 mm existe interferencia, se colocará una pista oclusal para levantar la mordida.	El <u>1</u> se ha movido 2.9 mm y el <u>1</u> 1.9 mm. El diastema mide 2.5 mm. Se realiza compensación en un arco de .016 para el <u>1</u> por la mala orientación del brackets.	El <u>1</u> se ha movido 3 mm. al igual que el <u>1</u> se - deja el mismo arco.
2da. Cita	4ta. Cita	6ta. Cita
No se presenta ningún -- cambio. Se coloca la pista oclusal a nivel de -- posteriores inferiores, liberando la zona de anteriores, se cambia a arco liso .016	No hay grandes cambios, - solo el <u>1</u> se ha movido -- 2.6 mm.	No se presentan cambios. Se cambia el bracket del <u>1</u> y arco liso .016

7a. Cita	9a. Cita	11a. Cita
No hay cambios.	Solo se presentan cambios en el <u>2</u> en el cual el over-jet es de 2.5 mm.	No hay cambios.
8a. Cita	10. Cita	12a. Cita
No hay cambios.	Los órganos dentarios - <u>2</u> <u>11</u> <u>2</u> ya se observan en arco.	Tratamiento terminado, se iniciará período de contención.
7a. Cita	9. Cita	11a. Cita
El <u>1</u> se ha recorrido - - 3.6 mm. y el <u>1</u> 3.7 mm., el diastema entre <u>11</u> es de 2.4 mm.	Sin cambios. Se colocan dos ligas unidas de 3oz. x 3/16 y un arco liso -- .016 para cerrar el diastema de <u>11</u> , se ligan -- los laterales al arco.	Sin cambios se ajustan - ligaduras.
8. Cita	10. Cita.	12. Cita
Sin ningún movimiento el <u>11</u> persiste en su posición y el diastema notá igual no ha disminuído.	El diastema se ha cerrado ahora mide 1.4 mm. se cambia a arco liso .016 y se eliminan las ligas.	Todo persiste igual.

	TIEMPO DE TRATAMIENTO	DURACION DE CONTENCION
	2 Meses 26 días.	4 Meses.
13a. Cita		
Sin ningún cambio, los - órganos dentarios ya se encuentran en correcta - posición, lo único que - persiste es el diastema entre <u>111</u> .	3 Meses 8 días.	5 Meses.
14. Cita		
Tratamiento terminado - se iniciará periodo de contención.		

RECIBIVAS DEL TRATAMIENTO	COSTO DEL TRATAMIENTO FIJO, OTROS	COSTO DE CONTENCIÓN	COSTO TOTAL DEL TRATAMIENTO
Ningún Cambio	\$ 1 337.40 (1982)  \$ 4 189.20 (1985)	\$ 116.00 (1982)  Proalón  \$ 235.00 (1985)	\$ 1 453.40 (1982)  \$ 4 424.20 (1985)
<p>Debido a que se cuenta con demasiado espacio se ha producido el diestema de -- 111, e inclinación de 212 por la presión que están ejerciendo los caninos en los raíces de estos.</p>	\$ 1 428.00 76.00* \$ 1 504.00 (1982)  \$ 4 946.20 160.00* \$ 5 106.20 (1985)  * Plata oclusal	\$ 116.00 (1982)  Proalón  \$ 235.00 (1985)	\$ 1 620.00 (1982)  \$ 5 341.20 (1985)

MUESTRA	SEXO	EDAD	TIPO DE MALOCCLUSION (CLASE I)	TECNICA APLICADA
5	F	10	Distoversión y rotación mesial de <u>2 1/1</u> , presentando diastemas a nivel de <u>2 1/1</u>	Técnica Directa, cementación de bandas con tubos a nivel de <u>6/6</u> y brackets en <u>2 1/1 2</u> , se inicia tratamiento con arco twin-flex .015
6	M	10	Distoversión de <u>1/1</u> .	Técnica Directa, cementación de bandas con tubos a nivel de <u>6/6</u> y brackets en <u>2 1/1 2</u> , se inicia tratamiento con arco twin-flex .015

1ra. Cita	3ra. Cita	5ta. Cita
El diastema de <u>2 1</u> media 4.2 mm. ahora 4 mm. los <u>1 1 1</u> se han recorrido .7 mm. se deja el mismo arco solo se ajustan ligaduras.	Los <u>1 1 1</u> se han movido .9 mm. y el diastema mide - 3.5 mm.	Los <u>1 1 1</u> se han movido -- 1.7 mm., ya se observan - en arco y el diastema es de 2 mm. se ajustan ligaduras.
2da. Cita	4ta. Cita	6ta. Cita
No existe ningún cambio se cambia el arco debido a la distorsión de este por otro arco twis-flex - .015	Los <u>1 1 1</u> se han movido -- 1.3 mm. ya se observan - en arco y el diastema mide de 2.8 mm. se cambia a - arco liso .016	Los <u>1 1 1</u> permanecen igual, no se han movido nada, y el diastema es de 1.1 mm. se cambia el arco por distorsión de este.
1ra. Cita	3ra. Cita	5ta. Cita
Los <u>1 1 1</u> se han movido 1 - mm. el espacio entre <u>2 1</u> y <u>1</u> era de 1.6 mm. ahora de - 1.1 mm. y el <u>1 1</u> y <u>2</u> de 1.4 mm. ahora es de .9 mm. El movimiento se nota más en el <u>2</u> el cual se observa - más vestibulizado del - áreas distal.	Los <u>1 1 1</u> se han movido -- 1.1 mm. pero no hay gran cambio en el movimiento, se ajustan ligaduras.	El <u>1</u> se ha movido 1.7 mm. y el <u>1 1</u> 1.5 mm.
2da. Cita	4ta. Cita	6ta. Cita
Los <u>2 1 2</u> ya están en arco se observan más fuera -- que los <u>1 1 1</u> ya que estos se han movido muy poco, la papila entre <u>1 1 1</u> se - encuentra muy alterada.	Los <u>2 1 2</u> están ya en arco mientras que los <u>1 1 1</u> persisten en su posición, - solo el <u>1 1</u> se observa por debajo del <u>1</u> el cual se ha movido ya 1.5 mm. Se cambia a arco liso .016	El <u>1</u> ha recorrido 1.8 mm. y el <u>1 1</u> 1.6 mm.

7a. Cita	9a. Cita	
No hay ningún cambio, se coloca ligadura en <u>1</u> por desprendimiento y se ajustan las ligaduras.	Sin ningún cambio, órganos dentarios en correcta posición, tratamiento terminado se iniciará período de contención.	
8a. Cita		
Los centrales siguen en su misma posición ya no existe diastema entre el <u>2</u> y <u>1</u> ; se cambia a arco liso por otro debido a la distorsión de este.		
7a. Cita	9a. Cita	11. Cita
Se realiza ajuste presionando el arco y ajustando las ligaduras.	El <u>1</u> se ha movido 2.2 mm. y el <u>1</u> 2.5 mm. se ajustan ligaduras.	Los órganos dentarios se encuentran en arco el <u>1</u> se ha movido 2.7 mm. y el <u>1</u> 2.5 mm. el cual se observa un poco fuera de arco se presionan más las ligaduras para ayudar al movimiento del <u>1</u> .
8a. Cita	10. Cita	12. Cita
El <u>1</u> se ha movido 1.9 mm. y el <u>1</u> 2.1 mm. se deja el mismo arco.	Se cambia el bracket del <u>1</u> por exceso de resina en el área mesial y se coloca arco liso .016 Los <u>2</u> <u>1</u> <u>2</u> se observan en arco mientras que el <u>1</u> se ve en distoversión, aun existe espacio entre <u>1</u> y <u>2</u> que es de 2.6 mm. de borde a borde.	El <u>1</u> se ha movido 2.7 mm. y todos los órganos dentarios se observan en arco, tratamiento terminado se iniciará período de contención.

	TIEMPO DE TRATAMIENTO	DURACION DE CONTENCIÓN
	2 Meses 10 días	4 Meses.
	3 Meses.	6 Meses.



RECIDIVAS DEL TRATAMIENTO	COSTO DEL TRATAMIENTO FIJO, OTROS	COSTO DE CONTENCION	COSTO TOTAL DEL TRATAMIENTO
Ningún cambio	\$ 1 497.40 (1982)	\$ 116.00 (1982)  Proalón	\$ 1 613.40 (1982)
	\$ 4 235.20 (1985)	\$ 235.00 (1985)	\$ 4 470.20 (1985)
En este paciente en el lapso de la eliminación de aparato logía fija y la colocación de la placa Howley se presentó una recidiva de .9 mm. La cual se corrigió con aparatología removible la cual para corregirse duro 2 meses.	\$ 1 397.40 (1982)	\$ 116.00 (1982)  Proalón	\$ 1 513.40 (1982)
	\$ 4 042.20 (1985)	\$ 235.00 (1985)	\$ 4 277.20 (1985)

MUESTRA	EDAD	SEXO	TIPO DE MALOCCLUSION (CLASE I)	TECNICA APLICADA
7	M	10	Distoversión con rotación de <u>111</u> con espacios entre <u>2 111 2</u> (La rotación es hacia mesial).	Técnica Directa, cementación de bandas con tubos a nivel de <u>616</u> y brackets en <u>2 111 2</u> . Se inicia tratamiento con arco twist-flex .015
8	M	11	Distoversión con rotación mesial de <u>2 111</u> .	Técnica Directa, cementación de bandas con tubos a nivel de <u>616</u> y brackets en <u>2 111 2</u> . Se inicia tratamiento con arco twist-flex .015

1ra. Cita	3ra. Cita	5ta. Cita
El diastema entre <u>1 1</u> es de 5 mm. este persiste -- igual. El over-jet de <u>1 1</u> en mesial era de 3.1 mm. ahora de 3.5 mm. en distal de <u>1</u> de 4.6 mm. ahora 3.8 mm., del <u>1 4</u> 4.4 mm. -- ahora 4 mm, el <u>2</u> 4.1 ahora 3 mm. y <u>2 </u> de 4.1 ahora 4 mm.	Se nota cambio en el over-jet de <u>2 </u> el cual es de -- 3.5 mm. El diastema entre <u>1 1</u> es de 4 mm. con un -- over-jet de 2.5 mm. se -- cambio a arco tuis-flex -- por otro.	El over-jet de <u>2 </u> es de -- 3 mm.
2da. Cita	4ta. Cita	6ta. Cita
Se aprecia movimiento en el diastema de <u>1 1</u> el -- cual es de 4.5 mm. y en la zona distal del <u>1 </u> el over-jet es de 3.8 mm.	Se cambia el arco a arco liso .016, se aprecian -- cambios en el diastema de <u>1 1</u> que es de 3 mm. con -- un over-jet del <u>2 </u> de 3.2 mm. y el <u>2</u> con 2.5 mm.	No hay ningún cambio.
1ra. Cita	3ra. Cita	5ta. Cita
El <u>2 </u> se ha distovestibulizado un poco ya que ha -- rrecorrido .7 mm. y los -- <u>1 1</u> 1 mm. se ven ligeramente distovestibulizados.	No hay ningún cambio se ajustan ligaduras.	No se aprecia ningún -- cambio, se cambia a arco liso .016 para terminar de alinear los órganos dentarios.
2da. Cita	4ta. Cita	6ta. Cita
El <u>2 </u> se ha movido ya .9 mm. y los <u>1 1</u> 1.2 mm. se deja el mismo arco solo se ajustan ligaduras.	El <u>2 </u> se ha movido 1 mm. el <u>1 2</u> mm. y el <u>1</u> 1.4 mm.	El <u>1 1</u> ya ha rrecorrido ya que se encuentran parejos. el <u>1 </u> se ha movido 2.3 mm. el <u>1</u> 1.6 mm. el espacio entre <u>1 </u> y <u>2</u> es -- de 2.5 mm. y el del <u>2  1</u> 2.4 mm. y el <u>2 </u> rrecorrido 1.1 mm. se ajustan ligaduras.

7a. Cita	9. Cita	
No se aprecian cambios	No hay cambios el diámetro entre <u>11</u> es de 3 mm. el over-jet de <u>11</u> es de 2.5 mm. el del <u>2</u> es de 3 mm. y el del <u>2</u> de 2.5 mm.	
8a. Cita	10. Cita	
No hay cambios. Se coloca nuevamente arco liso .016	Organos dentarios en correcta posición tratamiento terminado. Se iniciará período de contención.	
7a. Cita	9a. Cita	
No se aprecian cambios se cambia a arco liso .016 por distorción del anterior por lo cual no estaba efectuando movimiento.	Tratamiento terminado órganos dentarios en correcta posición se iniciará período de contención.	
8a. Cita		
El <u>1</u> se ha movido 2.5 mm. y el <u>1</u> 1.7 mm. el <u>2</u> 1.3 mm, ya se encuentran formando arco solo se encuentra espacio entre <u>1</u> y <u>2</u> que es de 1.7 mm.		

	TIEMPO DE TRATAMIENTO	DURACION DE CONTENCIÓN
	2 Meses 15 días.	3 Meses.
	2 Meses.	3 Meses.

RECIBIVAS DEL TRATAMIENTO	COSTO DEL TRATAMIENTO FIJO, OTROS	COSTO DE CONTENCIÓN	COSTO TOTAL DEL TRATAMIENTO
Se presenta una ligera distorsión de <u>11</u> , existe exceso de espacio, después del período de contención adquirió -- hábito lingual temporal ya que actualmente no lo presenta.	\$ 1 337.40 (1982)	\$ 361.00 (1982)  Orthocryl	\$ 1 698.40 (1982)
	\$ 4 212.20 (1985)	\$ 720.00 (1985)	\$ 4 932.20 (1985)
Se presenta una ligera distorsión - de .7 mm. se cuenta con suficiente espacio.	\$ 1 437.40 (1982)	\$ 116.00 (1982)  Proalón	\$ 1 553.40 (1982)
	\$ 4 042.20 (1985)	\$ 235.00 (1985)	\$ 4 277.20 (1985)

MUESTRA	EDAD	SEXO	TIPO DE MALOCCLUSION (CLASE I)	TECNICA APLICADA
9	F	8	Distopalatinización con rotación mesial de <u>11</u> ocasionando mordida en tijera a nivel de <u>77</u> se presentan diastemas a nivel de <u>2 111 2</u> .	Técnica Directa, cementación de bandas con tubos a nivel de <u>616</u> y brackets en <u>111</u> . Se inicia tratamiento con arco twin-flex .015
10	F	8	Mesioversión de <u>111</u> y -- distroversión de <u>2</u> , las raíces de los <u>111</u> se observan muy divergentes -- a la línea media.	Técnica Directa, cementación de bandas con tubos a nivel de <u>616</u> y brackets en <u>2 111 2</u> . Se inicia tratamiento con arco twin-flex .015

1ra. Cita	3ra. Cita	5ta. Cita
No se observa ningún cambio en el <u>1</u> yo que existe interferencia con los inferiores solo el <u>1</u> - - se ha movido ya que se observa en arco. Se toma impresión para elaborar pista oclusal.	El diastema entre los <u>1</u> 1 mide 2.5 mm. y el <u>1</u> se - ha movido 1.5 mm.	El diastema es de 1.4 mm. el <u>1</u> ha recorrido 3.1 - mm. este ya se encuentra en relación borde a borde con el inferior.
2da. Cita	4ta. Cita	6ta. Cita
Se coloca una pista oclusal inferior para levantar la mordida liberando la zona de anteriores, - no se observa ningún cambio en el <u>1</u> por la interferencia.	El movimiento continua - el diastema ahora es de 1.8 mm. y el <u>1</u> se ha movido 2.6 mm.	El diastema es de .9 mm. el <u>1</u> se ha movido 4.2 mm. se elimina la pista oclusal y se cambia a arco <u>1</u> so .016, ya se paso de la relación borde a borde.
1ra. Cita	3ra. Cita	5ta. Cita
El over-jet de <u>1</u> 1 en mesial era de 4.7 mm. ahora 4.4 mm. <u>1</u> en distal - 2.5 ahora 3.2 mm. <u>1</u> 2.7 mm. ahora 2.9 mm. el <u>2</u> - 2.1 mm. ahora 2.4 mm. y el <u>2</u> 2.7 mm. ahora 2.9 - mm.	El over-jet en el área mesial de <u>1</u> 1 mide 3.5 mm. en el <u>2</u> 2.5 mm. y en el <u>2</u> 2.2 mm.	Se realiza la cementación del bracket no hay ningún cambio.
2da. Cita	4ta. Cita	6ta. Cita
En la área mesial de <u>1</u> 1 mide 4 mm. en distal del <u>1</u> 3 mm, en el <u>1</u> 3.5 mm, el <u>2</u> 2.7 mm. y 2.4 mm. - en el <u>2</u>	Solo se aprecian cambios en la zona distal de <u>1</u> - dándose 2.8 mm. y el <u>1</u> 2 mm. se aprecia la falta de un bracket.	Se aprecian cambios en la zona mesial de <u>1</u> 1 con 3 mm. y en la zona distal - de <u>1</u> de 2.5 mm.



7a. Cita		
<p>Va no existe diastema entre <u>1 1</u> el diente se ha movido 4.8 mm. ya se encuentra bien en relación al <u>1 1</u> aunque se observan muy paralelos, se cuenta con un over-jet de 4 mm. y los <u>2 2</u> estan erupcionando.</p>		
8a. Cita		
<p>Tratamiento terminado no se ha presentado ningún cambio se iniciará periodo de contención.</p>		
7a. Cita	9a. Cita	11a. Cita
<p>Se aprecian cambios en la zona mesial de <u>1 1</u> con -- 2.8 mm. de over-jet y en <u>2 2</u> con 2 mm.</p>	<p>En la zona mesial de <u>1 1</u> el over-jet es de 2.5 mm.</p>	<p>El over-jet de <u>2 1 1 2</u> es de 2 mm. estos ya se observan en arco.</p>
8a. Cita	10a. Cita	12a. Cita
<p>Se cambia arco liso .016 se aprecia cambios en <u>1</u> que es de 2 mm.</p>	<p>No se aprecia ningún cambio.</p>	<p>Tratamiento terminado. Se iniciará periodo de contención</p>

	TIEMPO DE TRATAMIENTO	DURACION DE CONTENCION
	2 Meses	3 Meses.
	3 Meses 5 días.	4 Meses.

RECIBIVAS DEL TRATAMIENTO	COSTO DEL TRATAMIENTO FIJO, OTROS	COSTO DE CONTENCION	COSTO TOTAL DEL TRATAMIENTO
<p>El 1) presenta distorsión de .9 mm. debido a que no existía contacto con el antagonista, ya que se dejó un over-jet de 4 mm. al contacto con su antagonista el movimiento se suspendió mientras que el 1 guardó su posición correcta.</p>	<p>\$ 1 387.40  <u>76.00*</u>  \$ 1 463.40  (1982)</p> <p>\$ 2 734.00  <u>160.00*</u>  \$ 2 894.00  (1985)</p> <p>* Pista oclusal</p>	<p>\$ 116.00  (1982)</p> <p>Proalón</p> <p>\$ 235.00  (1985)</p>	<p>\$ 1 579.40  (1982)</p> <p>\$ 3 129.00  (1985)</p>
<p>Se presenta una mesioversión de 111 y la divergencia de las raíces persiste, aunque se acentúa más en 11</p>	<p>\$ 1 337.40  (1982)</p> <p>\$ 4 189.20  (1985)</p>	<p>\$ 116.00  (1982)</p> <p>Proalón</p> <p>\$ 235.00  (1985)</p>	<p>\$ 1 453.40  (1982)</p> <p>\$ 4 424.20  (1985)</p>

## ANALISIS DE RESULTADOS

Analizando los resultados obtenidos de los casos Clínicos se detectó lo siguiente:

- 1.- Se manejarón 8 maloclusiones clase I con malposiciones individuales combinadas (distoversión y rotación mesial), una distopalatinización con rotación mesial.
- 2.- Tres de estos nueve casos clínicos presentaban mordida cruzada anterior ocasionada por la malposición.
- 3.- Se manejó un caso con mesioversión y rotación mesial.
- 4.- En dos de los casos clínicos con mordida cruzada anterior se utilizó guarda oclusal inferior para levantar la mordida ya que existían interferencias, en uno de los tres casos con mordida cruzada no fue necesario ya que el diente por descruzar estaba aún en 2/3 de su erupción y no existía interferencia.
- 5.- Todos los casos se manejaron con arco twis-flex .015 y sólo al final se manejó con arco liso .016, en un caso se combinó el tratamiento de arco con resorte helicoidal transverso para realizar la vestibulización de centrales y en otro caso nos auxiliamos de ligas de 3oz x 3/16 para cerrar diastema de centrales.
- 6.- El arco twis-flex en 2 cm. de largo por un milímetro de distancia se requiere de una aplicación de 100 grs. de fuerza, por tal razón en un diente se aplica una fuerza promedio de 50 gramos.
- 7.- En el paciente de 7 años de edad el tiempo para corregir la malposición de los dos centrales fue de 8 semanas pero debido a que se tuvo que esperar a que erupcionara el lateral ya que venía en malposición, el tratamiento se realizó por separado el cual alargó el tiempo de duración del tratamiento.
- 8.- En los pacientes de 8 años de edad el tiempo promedio para corregir su maloclusión fue de 10 semanas con 1 día.
- 9.- Con los pacientes de 10 años el tiempo promedio para su corrección fue de 11 semanas.
- 10.- Solo se manejó un caso de 9 años y uno de 11 años.
- 11.- El promedio general en cuanto a tiempo para la corrección de las maloclusiones fue de 2 1/2 meses (75 días).
- 12.- En todos los casos el periodo de contención se extendió un poco más del tiempo de tratamiento activo, lo que nos proporcionó un promedio general de contención de 4 meses.
- 13.- En cuanto a las recidivas de los casos clínicos tratados, 5 casos no presentaron ningún cambio y hasta la fecha se encuentran en correcta relación dentaria obteniéndose un promedio de 55 %.
- 14.- Dos de los casos clínicos tendieron a recidivar (.9 mm fue lo que regresaron) debido a la falta de contacto con el antagonista, habiendo dejado un over-jet de 4 mm.
- 15.- En uno de los casos que tendieron a regresar se corrigió con aparatología removible y esto se corrigió en 2 meses, es importante hacer notar que este regreso .9 mm lo que corresponde a 1/3 de la maloclusión original la cual se logró corregir en tres meses con aparatología fija.

- 16.- El otro caso, no se corrige y se tiene en observación en el cual se notó que al hacer contacto con su antagonista este movimiento se de tiene, ligera recidiva que hasta la fecha ya no ha presentado ningún cambio.
- 17.- La reincidencia de estos dos casos clínicos nos dan un promedio de un 20%.
- 18.- En relación a como fue el movimiento durante el desarrollo de estos casos clínicos, este fue uniforme presentándose en 8 de los 10 casos clínicos controlados.
  - Movimiento activo con duración de 2 semanas (14 días) inmediato a la aplicación de la fuerza.
  - Luego el período estacionario de 2 semanas (14 días)
  - Y luego se vuelve a reiniciar el movimiento.
- 19.- En dos de los casos, no se presenta el movimiento activo posterior a la aplicación de la fuerza debido a que existían interferencias - que impedian el movimiento y una vez eliminada la interferencia el movimiento se realiza en forma uniforme y lenta.
- 20.- En cuanto a la recidiva se detecta que en 3 de los casos por la falta de apreciación que existió en la ubicación de los brackets la co rrección no fue totalmente precisa y la recidiva se presente; aunqu do a esto la situación de un caso el cual se aumenta por el uso in adecuado del aparato de contención el cual se recidiva en un 8% ya - que la corrección radicular fue mínima y en la rotación al final se corrige 1 mm. al comparar los modelos iniciales y finales.
- 21.- En todos los casos se aplica la técnica directa y sólo en uno de -- los casos que se perdió su control, se le había aplicado la técnica indirecta. Debido al desarrollo que se observó se detectó que nos - proporciona las mismas ventajas en cuanto a resistencia, aunque este requiere de más material lo que aumenta el costo del tratamiento y de un poco de más tiempo.
- 22.- Se realiza un estudio comparativo radiográfica inicial y final de - los órganos dentarios tratados y no se detectan problemas de reabsor ci ón o interferencias en el desarrollo radicular.
- 23.- Se obtiene un costo promedio por caso en cuanto a la técnica direc ta, incluyéndose todo lo que es aparatología fija el cual es de - - \$ 1 373.33, para la placa Hawley (aparato de contención) realizado con proalón es de \$ 116.00 y el de Orthocryl de \$ 361.00.
- 24.- En 1985 el costo del tratamiento tiene un incremento, obteniéndose un costo promedio de aparatología fija de \$ 3 969.88, para el apar ato de contención realizado con proalón es de \$ 235.00 y el de Ortho cryl en \$ 720.00
- 25.- Durante el tratamiento no existieron referencias en cuanto a moles tias, el tratamiento fue aceptado bien por parte de los pacientes, ya que tres de los diez casos manejados ya habían sido tratados con aparatología removible y el paciente aceptó más la aparatología fi ja.

## D I S C U S I O N

Para llegar al éxito de un tratamiento es muy importante contar con la cooperación por parte del paciente y de los padres, aun más cuando estos son pacientes pediátricos. Y no es la excepción en un tratamiento de Ortodancia.

La cooperación consiste en:

Realización de higiene oral correcta (al paciente ya se le indicó la forma correcta para la realización de su técnica de cepillado).

Cumplir con sus citas cuando se le indique.

Cuidar y mantener en buen estado sus aparatos así como el uso adecuado de algun aparato removible.

Siendo estas unos de los factores importantes que nos ayudan en el éxito de un tratamiento Ortodóntico.

Es por tal razón que 5 de los 15 casos clínicos con que se inició esta investigación fueron eliminados debido a:

- Su mala higiene
- La asistencia a sus citas de control fue irregular
- Al presentarse a sus citas tan esporádicamente los pacientes -- traían el arco distorcionado, rupturas o pérdidas de algunos de los aditamentos (brackets, tubos), lo que ocasionó el no tener -- control del caso y mucho menos la evolución en el tratamiento. -- Con esto se presentó gran pérdida de tiempo sin ningún beneficio.

Por lo antes mencionado es que estos 5 casos clínicos fueron dados de baja.

## CONCLUSIONES

La presente revisión bibliográfica y la aplicación práctica del Sistema Bonding nos llevaron a las siguientes conclusiones.

- 1.- El Sistema Bonding sí es aplicable a Movimientos Dentales Menores - en Odontopediatría.
- 2.- La respuesta inicial a la aplicación de una fuerza fue de movimiento activo con promedio de 2 semanas (14 días), después un período - estacionario de 2 semanas (14 días) y finalmente se vuelve a reiniciar el movimiento, siendo este uniforme durante todo su desarrollo.
- 3.- El tiempo promedio para la corrección fue de 2 1/2 meses (75 días), habiéndose manejado malposiciones combinadas distoverciones (inclinaciones de la corona hacia distal y para palatino) con rotaciones (giro del diente en su eje longitudinal).
- 4.- Comparado con el aparato removible este al aplicarlo y corregir malposiciones requiere de mayor tiempo.
- 5.- Con la aparatología fija se puede tener más control sobre el paciente y los movimientos.
- 6.- Existe más aceptación por parte del paciente.
- 7.- Este Sistema no presenta dificultad en su aplicación.
- 8.- Se cuenta con dos técnicas para su aplicación las cuales nos proporcionan las mismas ventajas en cuanto a resistencia en fuerza y fáciles de aplicar.
- 9.- Movimiento de rotación para su corrección requiere de mayor tiempo.
- 10.- El costo para su realización es bajo.
- 11.- La aparatología Fija nos permite corregir malposiciones combinadas, que la removible no puede realizar.
- 12.- Para la corrección de este tipo de malposiciones no se requiere de arcos muy complicados solo de arcos twin-flex y al final arcos lisos.
- 13.- A mayor edad mayor tiempo para corregir una malposición.
- 14.- No se realizan sobre correcciones en los tratamientos y las recidivas presentadas fueron mínimas.
- 15.- Es importante notar que al aplicar una fuerza es necesario que no existan interferencias que impiden el movimiento.
- 16.- Al finalizar un tratamiento hay que verificar que exista una correcta relación con su antagonista over-jet para evitar la recidiva.
- 17.- Factores que perjudican a la adecuada corrección de una malposición es la apreciación sobre la alineación del bracket.

- 18.- Interceptar la maloclusión en el paciente pediátrico es muy importante.
- 19.- A menor edad en el paciente los resultados son más satisfactorios - integralmente.
- 20.- Un movimiento dental menor al ser manejado con fuerzas ligeras no - provocan interferencias en el desarrollo radicular o bien problemas de reabsorción.
- 21.- La calibración de los operadores no fue 100% precisa.

Con todas las conclusiones antes mencionadas se comprobó que el Sistema Bonding si es aplicable a movimientos dentales en Odontopediatría a pesar de que este estudio no fue 100% satisfactorio, pero de lo cual se sacaron muchas conclusiones que son importantes de tenerse en cuenta al -- realizar tratamientos Ortodónticos.

Y que como alumnos y egresados de la carrera de Cirujano Dentista tengamos más conciencia en nuestros tratamientos que realizamos.



## PROPUESTAS

A lo largo del desarrollo de esta Tesis hemos reafirmado y comprobado las utilidades que nos proporciona este Sistema dentro de la Ortodoncia, por lo que nos atrevemos a proponer lo siguiente.

- Tratar de implementar en ésta Institución el manejo de la aparatología fija utilizando el Sistema Bonding ya que este nos proporciona grandes ventajas en cuanto a costo, facilidad en su aplicación y resultados satisfactorios en cuanto a tiempo. Factores que son importantes para poderse aplicar en esta Institución.
- Manejar Ortodoncia Interceptiva con aparatología fija para proporcionar un más amplio servicio a la población.
- Tratar de ampliar el conocimiento de la Ortodoncia a los alumnos y que por consiguiente el alumno tome conciencia sobre los tratamientos Ortodóncicos y que éste ya no los realice tan descuidadamente y no ocasione más problemas en la oclusión en el paciente pediátrico.

## BIBLIOGRAFIA GENERAL

- 1.- Actualización de la A D A sobre "Adhesión" y materiales "Adhesivos"  
Práctica Odontológica. Volumen 2 Número 5. Septiembre- Octubre.  
46-47 1981
- 2.- Aisnerberg M.S. y Colaboradores  
"Histología y Embriología Bucal de Urban"  
10 Edición  
Editorial. La Prensa Médica Moderna  
México D.F. 1978
- 3.- A. John Gwinnett, B.D.S., L.D.S.R.C.S., Ph.D and Richard F. Ceen, B.S  
S. "An ultraviolet photographic technique for monitoring plaque du  
ring direct bonding procedures"  
Am. J. Orthod. Vol. 73 Num. 2 February 1978 178-185
- 4.- A. John Gwinnett, B.D.S., L.D.S.R.C.S., Ph.D., and Leonard Gorelick, D.D  
S. "Microscopic evaluation of enamel after de bonding: Clinical -  
application". Am. J. Orthod. Vol. 71 Num. 6 June 1977 651-664
- 5.- A. John Gwinnett. "Corrosion of resin-bonded Orthodontic brackets"  
Am. J. Orthod. Vol. 82 Num. 6 June 1982 441-446
- 6.- Alex Weisz F. "Ferulización en Odontopediatría" Rev. A.D.M.  
Vol. XXXVIII Num. 1 Enero-Febrero 1981 53-57
- 7.- Alfredo Locht Miró y Ana Karime Hasfura B. "Prótesis Anteriores -  
Cementadas con Resina Compuestas sin Preparar los Dientes Soporte"  
Revista. A.D.M. Vol. XXXIX Num. 5 Septiembre-Octubre 1982  
185-187
- 8.- Anderson G.M.  
"Ortodoncia Práctica"  
10. Edición  
Editorial Mundi  
Buenos Aires Argentina 1976
- 9.- Barnetl E.M.  
"Terapia Oclusal en Odontopediatría"  
10. Edición  
Editorial. Médico Panamericana 1978
- 10.- Bernard Rakow, D.O.S. and Ernest, Light, D.O.S. "Enamel-Bonded in-  
mediate tooth replacement" Am. J. Orthod. Vol. 74 Num. 4  
October 1978 430-434
- 11.- Bjorn U. Zachrisson, Edgar Heimgard, Eystein Ruyter and Ivar A. M.  
"Problems with sealants for bracket bonding" Am. J. Orthod. Vol.  
75 Num. 6 June 1979 641-649
- 12.- Bjorn U. Zachrisson and Arthur "Enamel surface apperance after va-  
rious debonding techniques" Am. J. Orthod. Vol. 75 Num 2  
February 1979 121-132

- 13.- Brobakken and Zacrisson "Abrasive wear of bonding adhesive"  
Am. J. Orthod. Vol. 79 Num. 2 February 1981 134-146
- 14.- Cabada Pérez y Cano Lavin Vicente  
"Localización Craneométrica y Telerradiografía del punto A"  
Revista Cubana de Estomatología Vol. 18 Num. 1  
Enero-Abril 1981
- 15.- C.E.Thanos, D.D.S., T.Munholland, D.D.S., and A.A.Caputo, Ph.D.  
"Adhesion of mesh-base direct-bonding brackets". Am.J.Orthod.  
Vol. 75 Num. 4 April 1979 42-430
- 16.- C.R.Lee Brown, D.D.S., and David C. Way, D.D.S.  
"Enamel loss during orthodontic bonding and subsequent loss  
during removal of filled and unfilled adhesives"  
Am.J.Orthod. Vol. 74 Num. 6 December 1978 663-670
- 17.- C.L.Steyn, B.Ch.D., (Orth). "Measurement of edgewise torque  
force in vitro" Am.J.Orthod. Vol. 71 Num. 5 May 1977  
565-572
- 18.- Cohen M.M.  
"Pequeños Movimientos Dentarios del Niño en Crecimiento"  
10. Edición  
Editorial. Médico Panamericana  
Buenos Aires Argentina 1979
- 19.- "Consideraciones Sobre Ortodoncia"  
Revista A.D.M. Vol. XXVIII Num. 2  
Marzo-Abril 1971
- 20.- Conferencia: "Material Restaurativo estético anterior sin  
afección a la estructura dentaria"  
Dr. Daniel Santoya y del Valle A.D.M.
- 21.- Conferencia: "Cirugía Ortognática"  
Drs. Enrique Reyes Retana y Vicente Bermúdez Flores A.D.M.
- 22.- David S. Rabchinsky, C.D., M.S., and John M.Powers, Ph.D.  
"Color stability and stain resistance of direct-bonding ortho-  
dontic cements". Am.J.Orthod. Vol. 26 Num. 2 August 1979  
170-176
- 23.- De Angeles V.  
"Embriología y Desarrollo Bucal Ortodoncia"  
10. Edición  
Editorial. Interamericana  
México D.F. 1978
- 24.- Delp H. Mahlon y F. Robert  
"Propedeutica Médica de Mayor"  
70. Edición  
Editorial. Interamericana  
México D.F. 1970

- 25.- Donald A. Fitzpatrick, D.D.S., M.Cl.D., and David C.Way, D.D.S.,  
"The effects of wear, acid etching, and bond removal on human  
enamel". Am.J.Orthod. Vol. 72 Num. 6 December 1977 671-680
- 26.- D.R.Beech and T. Jalaly  
"Clinical and Laboratory Evaluation of some Orthodontic Direct  
Bonding Systems"  
Am.J.Orthod. Vol. 80 Num. 6 December 1981 693-695
- 27.- Eduardo Ortega Zárate  
"Resinas Compuestas: Como usarlas para obturaciones"  
Odontólogo Moderno Diciembre 1972 16-24
- 28.- Enrique Reyes Retada  
"La Ortodoncia Invisible: Una solución Estética"  
Práctica Odonologica Vol. 3 Num. 6  
Noviembre-Diciembre 1982 35-40
- 29.- "Erupción Ectópica"  
Revista A.D.M. Vol. XXXVI Num. 5 Septiembre-October 1979
- 30.- "El grabado de esmalte: Larga vida para restauraciones"  
Práctica Odontologica. Vol. 4 Num. 6 Nov-Dic 1983 8-11
- 31.- Farhad Moshiri, D.D.S., M.S.  
"An isolation aid for direct bonding"  
Am.J.Orthod. Vol. 79 Num. 2 February 1981 148-151.
- 32.- Finn.S.B "Odontología Pediátrica"  
4a. Edición  
Editorial. Interamericana  
México D.F. 1976
- 33.- Folleto de "Dentaurum Orthodontic Bonding System"
- 34.- George.V.Newman, D.D.S.  
"A posttreatment survey of direct bonding of metal brackets"  
Am.J.Orthod. Vol. 74 Num. 2 August 1978 197-205
- 35.- Goldman Schluger, Cohen, Chaikin y Fux  
"Periodoncia"  
Editorial. Interamericana  
México D.F. 1960
- 36.- G.H.Hanson.D.D.S.  
"Bonding bases coated with porous metal powder:A comparison  
with foil mesh". Am.J.Orthod. Vol. 83 Num. 1  
January 1983 1-4
- 37.- George F. Andreasen and Kai Chiu Chan  
"A Hazard in Direct Bonding Bracket"  
Am. J.Orthod Vol. 8 Num. 4 October 1981 449

- 38.- Graber T.M.  
 "Ortodoncia Teoría y Práctica"  
 39. Edición  
 Editorial. Ineramericana  
 México D.F. 1980
- 39.- Glickman Irving  
 "Periodontología Clínica"  
 40. Edición  
 Editorial. Ineramericana  
 México D.F. 1977
- 40.- Ham "Histología"  
 20. Edición  
 Editorial. Interamericana  
 México D.F.
- 41.- H.A.Jassem, D.D.S. and H.C. Jamison  
 "Tensile and shear strengths of bonded and rebonded orthodontic  
 attachments"  
 A.m.J.Orthod. Vol. 79 Num. 6 June 1981 661-668
- 42.- Harold E. Fredericks, D.D.S., M.S.  
 "Mutagenic potential of orthodontic bonding materials"  
 Am.J.Orthod. Vol. 80 Num. 3 September 1981 316-323
- 43.- H.A. Jassem, D.H. Retief, and H.C. Jamison  
 "Tensil and Shear Strengths of Bonded and Rebonded Orthodontic  
 Attachments"  
 Am. J. Orthod. Vol. 8 Num. 4 October 1981 448
- 44.- Hirschfeld "Ortodoncia Pequeños Movimientos en Odontología  
 General"  
 9. Edición  
 Editorial.
- 45.- Ibsen L. Robert y Nevills Kris  
 "Odontología Restauradora Adhesiva"  
 Editorial. Médico Panamericana  
 Buenos Aires Argentina 1977
- 46.- Ivar Caspersen, D.D.S. "Residual acrylic adhesive after removal  
 of plastic orthodontic brackets: A scanning electron micros-  
 copic study"  
 Am.J.Orthod. Vol. 71 Num. 6 June 1977 637-649
- 47.- James J. Wheeler, D.D.S., M.S., and Richard J.A. Kerman, Jr., D.D.S.,  
 M.S.  
 "Bond strength of thermally recycled metal brackets"  
 Am.J.Orthod. Vol. 83 Num. 3 March 1983 181-186

- 48.- J.B.Moser, Ph.D., G.W.Marshall, Ph D., and F.P. Green, D.D.S., M.S.  
 "Direct Bonding of polycarbonate Orthodontic Brackets: An in vitro study"  
 Am.J.Orthod. Vol. 75 Num. 1 January 1979 78-85
- 49.- John B.Faust, D.D.S., M.S. Georges N.Greggo, D.D.S., Dr. Sc Odont.  
 M.S., Pul. L.Fan, Ph.D. And John M.Power, Ph D.  
 "Penetration coefficient, tensile strength, and bond strength of thirteen direct bonding Orthodontic cements"  
 A.J. Orthod. Vol. 73 Nu. 5 May. 1978 512-524
- 50.- John D.Hierce, D.M.D., M.S.D., A.Howard Sather, D.D.S., M.S.D. and Edmund Y.S. Chao, Ph. D.  
 "The effect of topical fluorides, after acid etching of enamel, on the bond strength of directly bonded orthodontic brackets"  
 Am.J.Orthod. Vol. 78 Num. 4 October 1980 444-451
- 51.- John W. Reinhardt, D.D.S., Gerald E. Denely, D.D.S., M.S., and Kal C. Chan, D.D.S., M.S.  
 "Acid etch bonded cast Orthodontic retainers"  
 Am. J.Orthod. Vol. 75 Num. 2 February 1979 138-142
- 52.- Jon Artun and Bjorn Zachrisson  
 "Improving the handling properties of a composite resin for direct bonding"  
 Am.J.Orthod. Vol. 81 Num. 4 April 1982 269-276
- 53.- J.S. Chaconas  
 "Ortodoncia"  
 1a. Edición  
 Editorial. El Manual Moderno S.A.  
 México D.F. 1982
- 54.- John P. Meclaren  
 "AN In vitro Comparison of Stress Resistance of Five Bonding Product Under a Moisture Stress Environment"  
 Am. J. Orthod. Vol. 72 Num. 8 September 1977 169-170
- 55.- Jack L. Green Jr.  
 "An Analytical Comparison of Unaltered and Remineralized Enamel After Acid Pretreatment and In vivo Remineralization as Used in Direct Bonding Procedures"  
 Am.J.Orthod Vol. 72 Num. 6 December 1977 693
- 56.- Kuttler Yury  
 "Nomenclatura Metaendodoncia"  
 Revista El Odontólogo Moderno. Vol. VI Num. 1  
 Agosto. Sept 1977
- 57.- K.J.Nordenvall, M.Brannstrom, and O.Malmgren  
 "Etching of deciduous teeth and young and old permanent teeth. A Comparison between 15 and 60 seconds of etching"  
 Am.J.Orthod. Vol. 78 Num. 1 July 1980 99-108

- 58.- Lagman Jan.  
 "Embriología Médica"  
 3ª. Edición  
 Editorial. Interamericana  
 México D.F. 1976
- 59.- La Pantomografía en la Práctica Odontológica"  
 Revista A.D.M. Septiembre-Octubre 1982
- 60.- Legorreta Luis  
 "Diagnóstico Clínico Interpretación Radiográfica"  
 Revista A.D.M. Vol. XXVIII Num. 1 Enero-Febrero 1971
- 61.- Leonard Gorelick, D.D.S.  
 "Bonding metal brackets with a selfpolymerizing sealant  
 composite: A 12-month assessment"  
 Am.J.Orthod. Vol. 71 Num. 5 May. 1977 524-552
- 62.- Leonard Gorelick, Arnold M. Geiger, and A. John Ewinnett.  
 "Incidence of white spot formation after bonding and banding"  
 Am.J.Orthod. Vol. 81 Num. 2 February 1982 93-98
- 63.- Lucila G. Pulido, Odont. M.S., and John M. Powers, Ph.D.  
 "Bond strength of orthodontic direct-bonding cement-plastic  
 bracket system in vitro"  
 Am. J.Orthod. Vol. 83 Num. 2 February 1983 124-129
- 64.- Lundstrom Anders  
 "Introducción a la Ortodoncia"  
 3ª. Edición  
 Editorial. Mundi  
 Buenos Aires Argentina 1971
- 65.- Mark E. Hinxon, William A. Brantley, John J. Pincsak, and John  
 P. Conover.  
 "Changes in bracket slot tolerance following recycling of  
 direct-bond metallic orthodontic appliances"  
 Am.J.Orthod. Vol. 81 Num. 6 June 1982 447-454
- 66.- Mayoral Guillermo, J.M.  
 "Ortodoncia Principios Fundamentales y Práctica"  
 4ª. Edición  
 Editorial. Labor S.A.  
 Barcelona España 1983
- 67.- Mayoral Guillermo, J.M.  
 "Técnica Ortodóncica con Fuerzas Ligeras"  
 0. Edición  
 Editorial. Labor S.A.  
 Barcelona España 1976

- 68.- Mayoral Herrero Guillermo y Sandoval Gutierrez Antonio  
"diagnóstico Cefalométrico por medio del Cefalograma"  
Revista A.D.M. Vol. XXXVI Num. 4 Julio-Agosto 1979
- 69.- Mc. Donald, R y Katz Stooney  
"Odontología Preventiva en Acción"  
Editorial. Médico Panamericana  
Buenos Aires Argentina
- 70.- Mc. Donal R.E.  
"Odontología para el Niño y el Adolescente"  
2ª. Edición  
Editorial. Mundi  
Buenos Aires Argentina 1975
- 71.- Mahlon H. Delp. y Robert F.  
"Propedéutica Médica de Mayor"  
7ª. Edición  
Editorial. Interamericana  
México D.F. 1970
- 72.- Michael J. Aguirre, D.D.S., Gregory J. King, D.M.D., D.M.Sc.  
and Joseph M. Waldron, D.D.S.
- 73.- Moyers R.E.  
"Manual de Ortodoncia para el Estudiante y y el Odontólogo  
General"  
1ª. Edición  
Editorial. Mundi  
Buenos Aires Argentina 1976
- 74.- Muir J.D. y Reed R.T.  
"Movimiento Dental con Aparatos Removibles"  
1ª. Edición  
Editorial. El Manual Moderno S.A.  
México D.F. 1981
- 75.- M.Brannstrom, K.J.Nordenvall, and O.Malmgren  
"The effect of various pretreatment methods of the enamel in  
bonding procedures"  
Am.J.Orthod. Vol. 74 Num. 5 November 1978 522-530
- 76.- Martho E. Davali and Brace I. Meyer  
"A Clinical Investigation of Direct Bonding of Orthodontic  
Attachments to teeth"  
Am. J.Orthod Vol. 75 Num. 2 February 1979 126-131
- 77.- Nelson Martínez Cruz, Sebastian Arcos Bernes y Martínez  
Rodríguez Martha.  
"Método para la Localización Cefalométrica de los Molares"  
Revista Cubana de Estomatología Vol. 18 Num. 1  
Enero-Abril 1981



- 78.- Nyla Greer Cross, D.D.S., M.S., Robert F. Taylor, D.D.S., M.S.D.,  
and Loys J. Nunez, M.S., Ph D.
- 79.- Orban y Colaboradores  
"Periodoncia de Orban"  
49. Edición  
Editorial. Interamericana  
México D.F. 1978
- 80.- Paul Alexandre, D.F.M.L., D.E.D.L., James Young, D.M.D., M.S.  
James L. Sandrik, Ph. D., and Douglas Bowan, Ph.D.  
"Bond strength of three orthodontic adhesives"  
Am.J.Orthod. Vol. 79 Num. 6 June 1981 653-659
- 81.- Peter Diedrich, Priv.Doç Dr. med., Dr. med. dent.  
"Enamel alterations from bracket bonding and debonding: A  
study with the scanning electron microscope"  
Am. J.Orthod. Vol. 79 Num. 5 May. 1981 500-520
- 82.- Philip T. Dickinson, D.D.S., M.S. and John M. Powers, Ph. D  
"Evaluation of fourteen direct-bonding orthodontic bases"  
Am. J.Orthod. Vol. 78 Num. 6 December 1980 830-638
- 83.- P. Diedrich  
"Clinical Considerations in the Bracket - Adhesive Technique"  
Am.J.Orthod Vol. 8 Num. 4 October 1981 449
- 84.- Ramfjord Sigard P.  
"Oclusión"  
29. Edición  
Editorial. Interamericana  
México D.F. 1972
- 85.- Resinas  
"La Omnipresente Centicenta"  
Revista Práctica Odontológica  
Vol. 2 Num. 5 Septiembre-Octubre 1981 72-81
- 86.- Richard F. Ceen D.D.S., and A. John Gwinnett B.D.S.  
"Microscopic evaluation of the thickness of sealants used in  
orthodontic bonding"  
Am. J.Orthod. Vol. 78 Num. 6 December 1980 623-629.
- 87.- Richard J. Cook  
"A Histologic Comparison of Pulpal Response to Varying the  
Acid Etching time of tooth Enamel in the Direct Bonding  
Bracket Technique."  
Am.J.Orthod Vol. 72 Num. 8 September 1977 215-299
- 88.- Roger G. Johnson  
"A New Method for Direct Bonding Orthodontic Attachments to  
Porcelain Teeth Using a Silane Coupling Agent: An In vitro  
Evaluation"  
Am. J.Orthod Vol. 78 Num. 2 August 1980 233

- 89.- R. Garberoglio and G.Cozzani  
 "In vivo Effect of Oral Environment on Elched Enamel: A Scanning Electron Microscopic Study"  
 Am.J.Orthod August 1980 Vol. 78 Num. 2 232
- 90.- R.Maijer. and D.C.Smith "Corrosion of orthodontic bracket bases" Vol. 81 Num. 1 January 1982 43-48
- 91.- Selrzer  
 "La Pulpa Dental"  
 2ª. Edición  
 Editorial. Mundi  
 Buernos Aires Argentina 1970
- 92.- Sim. J.M.  
 "Movimientos Dentarios Menores en Niños"  
 2ª. Edición  
 Editorial. Mundi  
 Buenos Aires Argentina 1980
- 93.- Skinner. F.V. and Phillips. R.W.  
 "La Ciencia de los Materiales Dentales"  
 Editorial Mundi  
 7ª. Edición  
 México D.F. 1976
- 94.- Thompson and Way  
 "Enamel Loss"  
 Am.J.Orthod Vol. 79 Num. 3 March 1981 282-294
- 95.- Vicent E. Mascia, D.D.S. and Shiuann-Rong Chen, D.D.S.  
 "Shearing strengths of recycled direct-bonding brackets"  
 Am.J.Orthod. Vol. 82 Num. 3 September 1982 211-216
- 96.- Vicent Angelis  
 "Ortodoncia Embriología y Desarrollo Bucal"  
 2ª. Edición  
 Editorial. Interamericana  
 México D.F.
- 97.- V.A.James Buzzitta, M.S., Steven E.Hallgren, D.D.S., M.S., and John M. Powers, Ph.D.  
 "Bond strength of orthodontic direct-bonding cement-bracket systems and studied in vitro"  
 Am.J.Orthod Vol. 81 Num. 2 February 1982 87-92
- 98.- V.Burapavong, D.D.S., M.S., G.W. Marshall, Ph.D., D.A.Apfel, D.M. D. and H. T.Perry, D.D.S. Ph.D.  
 "Enamel surface characteristics on removal of bonded orthodontic brackets"  
 Am.J.Orthod Vol. 74 Num. 2 August 1978 176-186

- 99.- William F. Terhune D.M.D., Robert J. Sydiskis, Ph .D., and William M. Davidson D.M.D., Ph .D.  
 "In vitro cytotoxicity of orthodontic bonding materials"  
 Am. J. Orthod. Vol 83 Nº 6 June 1983 501-506
- 100.- William M. Davidson D.M.D Ph . D. Edward M. Sheinis D.D.S. and Stephen R. Shepherd, D.D.S.  
 "Tissue reaction to orthodontic adhesives"  
 Am. J. Orthod. Vol 82 Nº 6 December 1982 502-506
- 101.- White T.C., Gardener J.M. y Leighton  
 "Introducción a la Ortodoncia"  
 1ª Edición  
 Editorial Mundi  
 Buenos Aires Argentina 1977
- 102.- W. Kambiz Moin, D.M.D., and I. Leon Dagon  
 "Indirect Bonding of Orthodontic Attachments"  
 A. J. Orthod. Vol. 72 Nº 3 September 1977 261-275
- 103.- Yukio Arakawa, Yoshikazu Takanashi, and Masayuki Sebata.  
 "The effect of acid etching on the cervical region of reference to direct bonding techniques"  
 Am. J. Orthod Vol 76 Nº 2 August 1979 201-207
- 104.- Zavala Francisco  
 "Manipulación de alginatos en la toma de impresiones"  
 Revista A.D.M. Vol XXXVI Num. 1  
 Enero-Febrero 1979
- 105.- Zachrisson and Bjorn D. Brobakken  
 "Clinical comparison of direct versus indirect bonding with different bracket types and adhesives"  
 Am. J. Orthod. Vol. 74 Nº 1 July 1978 62-77
- 106.- Zwanziger David, George F. Andreasen  
 "A clinical evaluation of the differential force concept as applied to the edgewise bracket"  
 Am. J. Orthod. Vol. 78 Nº 1 July 1980 25-40