

19/304  
Escuela Nacional de Estudios Profesionales

Iztacala - U.N.A.M.

---



**MANEJO QUIRURGICO DE LAS FRACTURAS  
DE MANDIBULA EN NIÑOS.**

**T E S I S**

**QUE PARA OBTENER EL TITULO DE:**

**CIRUJANO DENTISTA**

**P R E S E N T A:**

**MORENO GOMEZ FERNANDO**

**SAN JUAN IZTACALA, MEXICO 1982**



Universidad Nacional  
Autónoma de México



**UNAM – Dirección General de Bibliotecas**  
**Tesis Digitales**  
**Restricciones de uso**

**DERECHOS RESERVADOS ©**  
**PROHIBIDA SU REPRODUCCIÓN TOTAL O PARCIAL**

Todo el material contenido en esta tesis esta protegido por la Ley Federal del Derecho de Autor (LFDA) de los Estados Unidos Mexicanos (México).

El uso de imágenes, fragmentos de videos, y demás material que sea objeto de protección de los derechos de autor, será exclusivamente para fines educativos e informativos y deberá citar la fuente donde la obtuvo mencionando el autor o autores. Cualquier uso distinto como el lucro, reproducción, edición o modificación, será perseguido y sancionado por el respectivo titular de los Derechos de Autor.

## PROLOGO

*El objeto de la realización de este trabajo es, la necesidad de - - cumplir con el requisito de la elaboración de Tesis que la Universidad Nacional Autónoma de México establece para obtener el título de - - - Cirujano Dentista.*

*Además del interés propio por todos aquellos tratamientos otorgados en la Odontopediátria, y principalmente por aquellos que requieren de una atención total para restablecer la integridad física y mental del paciente. La motivación que me induce a la realización de la Tesis con el título de MANEJO QUIRURGICO DE LAS FRACTURAS DE MANDIBULA EN NIÑOS, es consecuencia de la lectura de un artículo que me pareció de suma importancia, ya que presenta un trabajo estadístico de los procedimientos quirúrgicos bajo anestesia general, en donde se observa un mayor incremento en la frecuencia de las reducciones de fracturas mandibulares pediátricas, así como algo que a mi respecto es de capital importancia, y que se presenta en la mayoría de los estudiantes de la Facultad de Odontología como una interrogante debida a la nula mención de casos de fracturas mandibulares en niños, decha interrogante se plantea de la siguiente manera:*

*¿ Qué pasa con los gérmenes dentarios de la segunda dentición en un paciente con fractura de mandíbula en donde se vean involucrados - dichos gérmenes, y que problema se ocasiona en esos gérmenes durante la consolidación de la fractura ?*

*Así también, la asistencia a una conferencia acerca de fracturas - mandibulares pediátricas.*

*El objeto de este trabajo es presentar un conocimiento global , - desde el crecimiento y desarrollo del maxila inferior, que el Cirujano Dentista debe poseer para poder evitar las posibilidades de provocar lesiones que puedan interferir en los patrones de crecimiento.*

*Además se presentará la osteogénesis para poder comprender - con mayor facilidad el proceso de consolidación ósea, así como los - componentes del mismo.*

*Se manejarán las etiologías más frecuentes que puedan provocar una fractura mandibular pediátrica. También se presentará como - - diagnosticar y valorar una fractura mandibular en niños, tomando -- como base dos puntos de capital importancia como lo son: el examen clínico y el examen radiográfico, además de la historia clínica.*

*Con lo que respecta al tratamiento para reducir las fracturas - mandibulares a sus indicaciones, se presentaran las técnicas por -- métodos cerrados y abiertos, para hacer mención de los tipos de - - alambrados que con mayor frecuencia son utilizados para realizar -- una fijación interdentomaxilar en los pacientes con fractura. Y para poder hacer más explícitas las indicaciones que se den dentro del tema se describiran los diferentes tratamientos para reducir las fracturas y así restablecer la función normal a que es impedido el órgano afectado durante la fractura mandibular.*

*Dentro de la conclusión se tratará de dar una respuesta congruente a la interrogante que se planteó acerca del riesgo que corren - los gérmenes dentarios en una fractura mandibular y durante su consolidación.*

## INDICE

<i>CAPITULO</i>	<i>I</i>	<i>EMBRIOLOGIA BUCAL</i>
<i>CAPITULO</i>	<i>II</i>	<i>OSTEOGENESIS</i>
<i>CAPITULO</i>	<i>III</i>	<i>FRACTURAS MANDIBULARES PEDIATRICAS,</i>
		<i>a) CLASIFICACION</i>
		<i>b) ETIOLOGIA</i>
<i>CAPITULO</i>	<i>IV</i>	<i>DIAGNOSTICO</i>
		<i>a) HISTORIA CLINICA</i>
		<i>b) EXAMEN CLINICO</i>
		<i>c) EXAMEN RADIOGRAFICO</i>
<i>CAPITULO</i>	<i>V</i>	<i>TRATAMIENTO</i>
		<i>a) CONSIDERACIONES GENERALES</i>
		<i>b) REDUCCION CERRADA</i>
		<i>c) OSTEOSINTESIS</i>
 <i>CONCLUSIONES</i>		
<i>BIBLIOGRAFIA</i>		

## CAPITULO I

### EMBRIOLOGIA BUCAL

*Para el final de la cuarta semana, el centro de las estructuras faciales en desarrollo está formada por una depresión ectodérmica llamada estomodeo.*

*En el embrión de cuatro y media semanas, pueden identificarse cinco elevaciones formadas por proliferación del mesénquima. Los procesos ó apófisis mandibulares se advierten caudalmente al estomodeo. Los procesos maxilares lateralmente y la prominencia frontal, elevación algo redondeada en dirección craneal.*

*A cada lado de la prominencia e inmediatamente por arriba del estomodeo se advierte un engrosamiento local del ectodermo superficial, que es la plácoda nasal.*

*Durante la quinta semana, aparecen dos pliegues de crecimiento rápido, los procesos Nasolateral y Nasomediano, que rodean a la plácoda nasal la cual forma el suelo de una depresión, la fosita nasal.*

*Los procesos Nasolaterales formarán las alas de la nariz, y los Nasomedianos originarán las porciones medias de la nariz, labio superior, maxilar y todo el paladar primario, mientras tanto los procesos maxilares se acercan a los procesos nasomedianos y nasolaterales.*

*En las dos semanas siguientes se modifica mucho el aspecto de la cara. Los procesos maxilares siguen creciendo en dirección interna y comprimen los procesos nasomedianos hacia la línea media. En etapas ulteriores, estos procesos se fusionan entre sí y también se unen con los procesos maxilares hacia los lados.*

*En consecuencia, el labio superior es formado por los dos procesos nasomedianos y los dos procesos maxilares.*

*El maxilar inferior hace su aparición como estructura bilateral en la sexta semana de vida fetal, en forma de una delgada placa de hueso lateral y a cierta distancia en relación al cartílago de Meckel que es un bastón cilíndrico de cartílago.*

*Su extremidad proximal, se continúa con el martillo y está en contacto con el yunque, su extremidad distal está doblada hacia arriba en la línea media y se pone en contacto con el cartílago del otro lado.*

*La mayor parte del cartílago de Meckel desaparece sin contribuir a la formación del hueso de la mandíbula.*

*Solamente en una pequeña parte, a cierta distancia de la línea media ocurre osificación intramembranosa.*

*Durante toda la vida fetal el maxilar inferior es un hueso par y se encuentran unidos en la línea media por fibrocartílago a nivel de la sínfisis mandibular. El cartílago de la sínfisis no se deriva del cartílago de Meckel, sino que se diferencia a partir del tejido conjuntivo de la línea media.*

*En él se desarrollan pequeños huesecillos irregulares conocidos como osículos mentonianos, y al final de el primer año se fusionan con el cuerpo del maxilar inferior, y al mismo tiempo las dos mitades de la mandíbula se unen mediante la osificación del fibrocartílago sin fisario.*

*Los carrillos se desarrollan por cambio de posición de la lengua suelo de la boca y por ensanchamiento del maxilar inferior.*

*Durante la sexta semana de desarrollo, las fositas nasales se profundizan bastante, en parte a causa del crecimiento de los procesos nasales y en parte porque se introducen en el mesénquima subyacente.*

*En etapa inicial, estas fosas están separadas de la cavidad bucal primitiva por la membrana buco nasal, pero después que esta se ha roto, las cavidades nasales primitivas desembocan en la cavidad bucal por virtud de los orificios neoformados, las coanas primitivas.*

*Las coanas están situadas a cada lado de la línea media e inmediatamente por detrás del paladar primario. En etapa ulterior al formarse el paladar secundario y continuar el desarrollo de las cavidades nasales primitivas, las coanas definitivas se situán en la unión de la cavidad nasal con la faringe. Y los senos paranasales se desarrollan en forma de divertículos de la pared lateral de la nariz y se extienden al maxilar superior, etmoides, frontal y esfenoides.*

*La forma en la cual los procesos maxilares se unen con los procesos nasolaterales es algo más complicado.*

*En etapa inicial estas estructuras están separadas por un surco profundo, el surco nasolagrimal. El ectodermo en el suelo de este surco forma un cordón epitelial macizo que se despega del ectodermo suprayacente después de ser canalizado, el cordón forma el conducto lacrimonasal ó nasolagrimal.*



*Después del despegamiento del cordón los procesos maxilares y nasolaterales se fusionan entre sí.*

*Los procesos nasomedianos se fusionan en la superficie, y también a nivel más profundo. Las estructuras formadas por la fusión de estos procesos reciben el conjunto el nombre de segmento intermaxilar y consiste en:*

- 1) Componente labial que forma el surco del labio superior ó - - - filtrum.*
- 2) Componente maxilar superior que lleva a los cuatro incisivos.*
- 3) Componente palatino que forma el paladar primario triangular.*

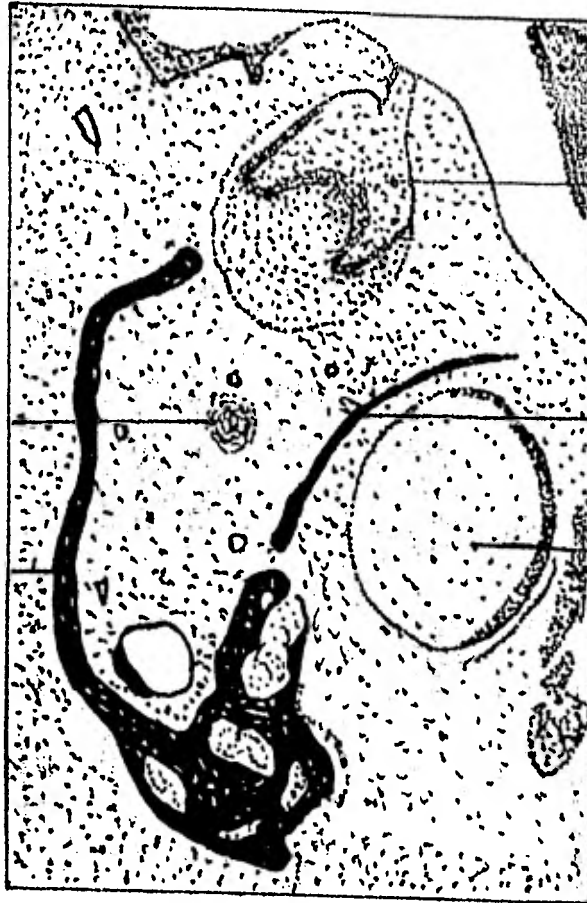*Sin embargo la porción del paladar definitivo es formada por las excrecencias laminares de los procesos maxilares; estas elevaciones llamadas prolongaciones ó crestas palatinas, aparecen en el embrión de seis semanas y descienden oblicuamente hacia ambos lados de la lengua.*

*Pero en la séptima semana la lengua se desplaza hacia abajo y las crestas palatinas ascienden y se toman horizontales por arriba de la lengua y se fusionan una con otra, formando así el paladar secundario.*

*Durante la octava semana las prolongaciones palatinas se acercan entre sí en la línea media, se fusionan y forman el paladar secundario hacia adelante, las crestas experimentan fusión con el paladar primario triangular y el agujero incisivo puede considerarse el detalle mediano de separación entre los paladares primario y secundario.*

Hueso del  
maxilar  
inferior.

Cartilago  
Meckel.



Nervio alveolar  
inferior.

Hueso del  
maxilar inferior.

Diente en  
desarrollo.

DESARROLLO DEL MAXILAR INFERIOR COMO HUESO INTRAMEM  
BRANOSO, A UN LADO DEL CARTILAGO DE MECKEL.  
( embrión humano de 45 mm. de long. )

## CAPITULO II

### OSTEOGENESIS

#### RESEÑA ANATOMICA

*El hueso como entidad anatómica, es decir como órgano está -- constituido por diferentes tejidos de origen mesenquimatoso ( conjuntival ).*

*Desde el punto de vista arquitectónico es un soporte duro y resistente, con un contenido y una envoltura de tejidos blandos, dónde se encuentra su porción nutricia y vital.*

*El hueso presenta una envoltura que lo rodea denominada periostio, que presenta un puntilleo de sangre, lo cuál prueba la unión vascular al hueso subyacente.*

*En la parte céntrica se aprecia una porción de tejido blando y depresible, que es la médula ósea, entre ésta y el periostio hay una zona dura e imposible de cortar, salvo con sierra, escoplo ó fresas - quirúrgicas de color amarillo, que también presenta un puntilleo rojizo, esta zona es el tejido óseo propiamente dicho.*

*En el hueso se observan dos partes muy diferentes en su aspecto macroscópico.*

*Hacia afuera una superficie lisa y uniforme, llamada capa compacta ó cortical y hacia adentro una superficie rugosa que se pone en contacto con la médula ósea llamada capa esponjosa.*

*El hueso se encuentra clasificado como tejido conectivo especializado de sosten.*

#### Reseña Histológica

*Histológicamente el tejido óseo muestra una serie de numerosos y pequeños conductillos circulares, en el espesor de la capa compacta, denominados conductos de Havers, y a su alrededor un conjunto de laminillas dispuestas en capas concéntricas.*

*El conducto de Havers, con sus laminillas concéntricas y los osteoblastos y osteositos que contiene, constituyen un sistema arquitectónico pequeño, independiente, denominado sistema de Havers u osteón.*

*Como la forma del osteón es aproximadamente cilíndrica, el espacio que dejan unos y otros al ponerse en contacto, es ocupado por sistemas intermedios de laminillas no circulares.*

*La línea cementante de Von Heubner es una delgada zona afibrilar y muy basófila que se localiza en la periferia de un osteón. Hay también conductillos pequeños que no tienen a su alrededor el sistema de laminillas concéntricas denominados Canales de Volkman, y por ellos pasan vasos, que en la periferia del hueso son los vasos perforantes. Tanto en la parte más interna como en la más externa de la capa compacta las laminillas también están presentes, pero guardan una disposición concéntrica respecto al eje del mismo hueso y a pesar de contener sus correspondientes osteositos y osteoblastos, no configuran osteones, y son llamadas capa circunferencial ó concéntrica externa e interna respectivamente.*

*Además los conductos de Volkman comunican entre sí un osteón ó sistema haversiano con otro, y establecen una vinculación que llega hasta las capas concéntricas externa e interna.*

*En el hueso esponjoso, existen laminillas y osteositos pero no existe distribución de sistemas haversianos u osteones.*

*En el canal medular, en los canales de havers y en las mallas de hueso esponjoso se encuentran ocupados por tejidos blandos.*

*La médula ósea está constituida por un armazón de tejido conjuntivo laxo, con células grasas abundantes en el adulto y algo menos en el niño, elementos del retículo endotelio y elementos figurados de la sangre: Eritrocitos, algunos linfocitos, células blancas de la serie mielógena, células gigantes ( policariocitos u osteoblastos ) megacarioblastos, células plasmáticas, histiocitos etc., así mismo es muy rica en vasos sanguíneos, arteriolas y vénulas de constitución especial, filetes nerviosos y vasos linfáticos cuya existencia no es muy aceptada unánimemente.*

*Por los canales de havers y volkman predomina la red vascular.*

#### **SUBSTANCIAS INTERCELULARES DEL HUESO**

*La substancia intercelular del hueso, consiste en dos componentes fundamentalmente distintos que son:*

*Una es orgánico y el otro es inorgánico;*

*La substancia intercelular orgánica del hueso, contiene además de fibras de colágena ( oseina ), algunos mucopolisacáridos sulfatados, ácido condroitín sulfuro e hialuromico y algunas glucoproteínas.*

*Mientras que la substancia inorgánica del hueso contiene fosfato de calcio, carbonato de calcio, sales alcalinas, fosfato de magne-*

sio y fluoruro de calcio en forma de cristales de apatita - - - - -  
 $Ca_3 PO_4 \cdot 2 H_2 O$  y la relación que guardan dentro -  
del hueso es de 60% de substancia orgánica y el 40% de substancia -  
inorgánica, y si se le extraen las porciones blandas ( tejido medu--  
lar ) y se pondera la parte dura del hueso las cifras se invierten.

#### OSIFICACION

El precursor de todo hueso siempre es tejido conectivo. Y exis-  
ten dos modalidades que son: Cartilaginoso ó Endocondral y membra-  
noso ó intramembranoso.

#### OSIFICACION ENDOCONDRALE

En la formación del hueso endocondralmente los condrocitos -  
( células cartilaginosas ) se van disponiendo en hileras ó culumnas  
como pilas de monedas, cada vez más aplanadas. Se diferencian de  
las células mesenquimatosas originales y forman un modelo rústico  
rodeado de células pericondrales del hueso futuro, mientras que la  
masa cartilaginosa crece rápidamente, tanto por aposición como --  
por incremento intersticial, aparece un centro de formación de hue-  
so primario. En éste momento, las células cartilaginosas maduras  
se hipertrofian y la matriz entre los condrocitos comienza a calcifi-  
carse provisoriamente y adquieren una resistencia intermedia entre  
la del hueso y la del cartilago.

El tejido conjuntivo embrionario allí presente penetra en ese  
cartilago, abre las cápsulas de esas células y origina espacios y --  
conductos de paredes irregulares que se comunican entre sí. Las -  
células de tejido embrionario que contactan con estas paredes for-

*man una capa de osteoblastos, los que poco más tarde producirán - tejido osteoide ó bien laminilla ósea.*

*La sucesión en la aposición de capas similares y el estrechamiento progresivo de la luz del conducto primitivo van dando la forma final al osteón y al canal de havers. En este trabajo celular -- destinado a construir el hueso adulto aparece otro elemento celular encargado de remodelar y destruir parcialmente cada trabécula llamada osteoclasto. Y de ésta manera se origina también el canal medular. Así es que en el hueso existe siempre este doble trabajo celular de aposición y remodelación, que continuará durante toda la vida.*

#### OSIFICACION INTRAMEMBRANOSA

*En la formación ósea intramembranosa ó membranosa, los osteoblastos surgen de una concentración de células mesenquimatosas indiferenciadas. La matriz osteoide es formada por los osteoblastos recién diferenciados y se califica para formar hueso.*

*Mientras los osteoblastos continúan formando osteoide quedan atrapados en su propia matriz y se convierten en osteositos. El tejido embrionario conjuntivo, mientras tanto va dando elementos - - mieloides y el hueso queda constituido. Hacia afuera, los elementos de sostén, en especial las fibras colágenas mantienen la continuidad histológica con una capa fibrosa perióstica que rodea a el hueso. Los vasos sanguíneos que originalmente nutrieron el tejido mesenquimatoso indiferenciado, pasa ahora através del tejido conectivo restante entre las trabéculas óseas.*

*La vascularización final del hueso depende de la velocidad con que es formado el hueso, mientras más rápidamente se forme el hueso mayor cantidad de vasos sanguíneos.*

#### *DEPOSITO OSEO O APOSICION OSEA*

*El fenómeno del depósito óseo resulta como consecuencia de unas células llamadas osteoblastos. Se acepta que el depósito óseo ocurre en dos períodos que son esencialmente:*

*En primer lugar, los osteoblastos secretan una substancia -- proteínica que se polimeriza hasta transformarse en fibras colágenas muy fuertes, que representan con mucho la mayor parte de la matriz del nuevo hueso.*

*En segundo lugar, una vez producida la matriz proteínica, se depositan sobre ella sales de calcio que la transforman en la estructura dura que conocemos como hueso. El depósito de estas sales exige:*

- 1) La combinación de calcio y fosfato para formar fosfato de calcio,  $Ca HPO_4$ .*
- 2) Una transformación lenta de este compuesto en hidroxipatita en el período de unas semanas.*

*Las concentraciones de calcio y fosfato en los líquidos extracelulares normalmente no bastan para producir precipitación automática de cristales de fosfato de calcio, pero se cree que las fibras colágenas recién formadas de la matriz ósea tienen una afinidad especial para el fosfato de calcio, produciendo así un depósito de cristales aún cuando el producto de las concentraciones de calcio y fosfato sea menor que el producto de la solubilidad.*



## RESORCION OSEA

*Las células encargadas de la resorción ósea son los llamados osteoclastos, que contienen muchos nucleos.*

*Estas células se observan en casi todas las cavidades óseas y tienen la facultad de causar resorción del hueso.*

*Probablemente actúan al secretar una enzima que digiera la matriz proteínica y también desintegra las sales óseas, de manera que son absorbidas hacia los líquidos vecinos. Como consecuencia de la actividad osteoclástica, llegan al líquido extracelular calcio y fosfato, mientras que el hueso literalmente se va desintegrando - - (reabsorbiendo). Y las sales inorgánicas que quedan son disueltas por agentes como el ácido etilenodiaminotetracético (EDTA).*

*Las zonas de resorción ósea en el maxilar inferior se encuentran, en el borde anterior de la rama ascendente de la mandíbula, - alargando así el reborde alveolar y conservando la dimensión antero-posterior de la rama.*

*Además se presenta también resorción en la parte anterior - media del cuerpo de la mandíbula ( mentón ).*

*Aparentemente en el hueso se presenta la reabsorción por que la actividad osteoblástica se mantiene muy por debajo de la actividad osteoclástica.*

## CRECIMIENTO MANDIBULAR POR APOSICION

*Al nacer, las dos ramas del maxilar inferior son muy cortas, el desarrollo de los cóndilos es mínimo y casi no existe eminencia articular en las fosas articulares.*

*Una delgada capa de fibrocartilago y tejido conectivo se encuentran en la porción media de la sínfisis para separar los cuerpos mandibulares derecho e izquierdo.*

*Entre los cuatro meses de edad y el final del primer años, el cartilago de la sínfisis es reemplazado por el hueso, formando un hueso impar.*

*Durante el primer año de vida, el crecimiento por aposición ósea es muy activo en el reborde alveolar, en el borde posterior de la rama ascendente de la mandíbula en el margen inferior del cuerpo de la misma y sobre todo las superficies laterales además del cóndilo.*

*Después del primer año de vida extrauterina, el crecimiento del maxilar inferior, se torna más selectivo.*

*El cóndilo se activa al desplazarse el maxilar inferior hacia abajo y hacia adelante, se presenta crecimiento considerable por aposición ósea en el borde posterior de la rama ascendente y en el borde alveolar. Y aún se observan incrementos significativos de crecimiento en el vértice de la apófisis coronoides.*

*El crecimiento alveolar con la dentición en desarrollo aumenta la altura del cuerpo de la mandíbula, los rebordes alveolares del maxilar inferior crecen hacia arriba y hacia afuera, sobre un arco en continua expansión. Esto permite a la arcada dentaria acomodar a los dientes permanentes de mayor tamaño, y en la eminencia canina, y a lo largo del borde inferior lateral se observa aposición de modelado.*

## EQUILIBRIO ENTRE LA RESORCION Y LA APOSICION OSEA

*Constantemente hay resorción osteoclástica que es anulada - por el depósito osteoblástico continuo. La fortaleza del hueso depende de la intensidad comparativa de ambos fenómenos.*

*Si la actividad osteoblástica excede a la actividad osteoclástica el hueso tendrá fortaleza creciente, así ocurre en atletas y en otros individuos que someten sus huesos a esfuerzos grandes, por otro lado si la actividad osteoclástica excede a la osteoblástica los huesos se debilitan.*

*Así tenemos que a mayor presión sobre el hueso mayor, será la aposición ósea, y a mayor la inactividad ósea mayor será la resorción del hueso.*

### CAPITULO III

#### FRACTURAS MANDIBULARES PEDIATRICAS

*DEFINICION: Se considera una fractura a una solución ó pérdida de la continuidad de un elemento óseo consecutivo a un traumatismo.*

*a) CLASIFICACION:*

*Las fracturas mandibulares pediátricas pueden clasificarse en - varios tipos dependiendo de:*

- 1. Su topografía*
- 2. Dependiendo de su gravedad*
- 3. Dependiendo del número de trazos*
- 4. De acuerdo a la amplitud de la lesión*

*DE ACUERDO A SU TOPOGRAFIA SE CLASIFICAN EN*

- 1. Fracturas del ángulo de la mandíbula*
- 2. Fracturas de la región condilar*
- 3. Fracturas del cuerpo de la mandíbula*
- 4. Fracturas de la rama ascendente*

*Así mismo las fracturas de cuerpo de la mandíbula se clasifican en:*

- 1. Fracturas de la región de los molares*
- 2. Fracturas de la región mentoniana*
- 3. Fracturas de la región del canino*
- 4. Fracturas de la sínfisis*

DEPENDIENDO DE SU GRAVEDAD SE CLASIFICAN EN

1. *Fracturas simples*
2. *Fracturas compuestas*

*En las fracturas simples la piel permanece intacta aunque el hueso - haya sido fracturado en su totalidad pero no está expuesto y puede ó no estar desplazada.*

*En las fracturas en tallo verde un lado del hueso está fracturado mientras que el otro solamente está doblado. Este tipo de fracturas se -- presentan con gran frecuencia en niños debido a que el hueso tiende - con mayor facilidad a doblarse que a fracturarse.*

*En las fracturas compuestas hay una herida externa que llega hasta la fractura del hueso. Cualquier fractura expuesta a través de la piel ó la mucosa se supone infectada por contaminación externa. Desgraciamente casi todas las fracturas mandibulares pediátricas que ocurren en la región de los dientes son compuestas. Debido a que la mandíbula responde fracturándose en su parte más débil en vez de fracturarse en todo su grosor en un espacio interdental, y la fractura se presenta a través del alveolo y se extiende desde el ápice del alveolo hasta el borde inferior de la mandíbula.*

*Una fractura compuesta a través de la piel es más difícil de tratar y se puede desarrollar con mayor facilidad la osteomielitis.*

DEPENDIENDO DEL NUMERO DE TRAZOS SE

CLASIFICAN EN:

1. *Fractura única*  
( cuando existe un solo trazo )
2. *Fractura doble*  
( cuando existen dos trazos )
3. *Fractura triple*  
( cuando existen tres trazos )
4. *Fractura cuádruple*  
( cuando existen cuatro trazos )
5. *Fractura múltiple*  
( cuando existen más de cuatro trazos )
6. *Fractura conminuta*  
( cuando los fragmentos son innumerables )

*En la fracturas conminutas el hueso está aplastado, astillado ó -  
destrozado, y puede presentarse simple ( es decir no expuesta ) ó - -  
compuesta ( expuesta )*

*Las fracturas de la rama ascendente de la mandíbula presentan -  
algunas veces diez ó más fragmentos y sin embargo no hay desplaza-  
miento debido a la acción de férula de los músculos masticatorios y -  
generalmente no se presentan expuestas, pero también pueden presen-  
tar desplazamiento. Pero si la fractura conminuta se presenta en el  
cuerpo de la mandíbula generalmente son expuestas, por lo que nor-  
malmente se utiliza la osteosíntesis como tratamiento de reducción.*

DE ACUERDO A LA AMPLITUD DEL TRAZO SE

CLASIFICAN EN:

1. *Fracturas completas*
2. *Fracturas incompletas*

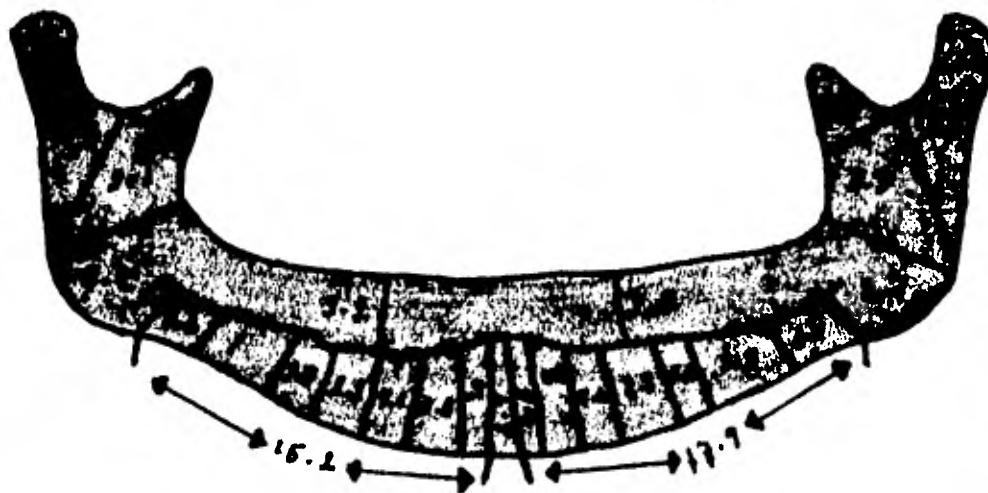
*Se considera una fractura completa cuando involucra todo el espesor del hueso. Y puede presentarse desplazada ó no desplazada.*

*Además las fracturas desplazadas pueden considerarse favorables cuando su reducción puede llevarse a cabo por maniobras externas y desfavorables cuando su reducción no puede lograrse por maniobras externas y tiene que realizarse la osteosíntesis como mecanismo de reducción de la fractura.*

*Y se considera una fractura incompleta cuando se involucra solo una porción del hueso, como en el caso de una fisura ósea.*



Líneas de fractura de la mandíbula en niños.



Frecuencia de fracturas en varias regiones de la mandíbula



b) *ETIOLOGIA*

*Existen dos componentes principales en las fracturas:*

*El factor dinámico ( Traumatismo ) y el factor estacionario - -  
( Mandíbula ).*

*Así es para que exista una fractura mandibular siempre deberá estar presente el traumatismo, con la excepción de las fracturas patológicas.*

*El factor dinámico está caracterizado por la intensidad y dirección del traumatismo.*

*Un golpe ligero puede causar una fractura simple unilateral ó en tallo verde, mientras que un golpe fuerte puede causar una fractura compuesta con desplazamiento traumático de los fragmentos.*

*La dirección del golpe determina en gran parte la localización de las fracturas ó fractura por ejemplo.*

*Un golpe a un lado del mentón da como resultado la fractura del agujero mentoniano en ese lado, y la fractura del ángulo de la mandíbula del lado opuesto.*

*La fuerza aplicada a el mentón puede causar fractura de la sínfisis mentomiana y fracturas bilaterales del cóndilo, y la fuerza intensa puede empujar los fragmentos condilares fuera de la cavidad glemnoidea.*

*El componente estacionario tiene que ver con la mandíbula y por consiguiente con los factores predisponentes de las fracturas como lo son:*

### *FACTORES GENERALES*

1. *Hiperparatiroidismo*
2. *Enfermedad de Paget*
3. *Osteomalacia*
4. *Anemia del Mediterráneo*

### *FACTORES LOCALES*

1. *Displasia Fibrosa*
2. *Tumores Oseos*
3. *Quistes*
4. *Osteomielitis*

*Dentro del factor dinámico ( traumatismo ) se han observado con mayor frecuencia como los agentes causales de una fractura mandibular pediátrica a:*

1. *Accidentes caseros*
2. *Accidentes Deportivos*
3. *Accidentes en juegos infantiles*
4. *Accidentes Campestres*
5. *Accidentes viales*

## CAPITULO IV

### DIAGNOSTICO

*Cualquier paciente que haya sufrido traumatismo de cráneo - debe ser examinado en busca de fracturas mandibulares, ya que con mucha frecuencia las fracturas de la mandíbula son descubiertas -- días ó semanas después, debido a la dificultad para poder diagnosti carlas.*

*Debido a la importancia que refleja el diagnostico se dividirá en:*

- 1) Historia Clínica*
- 2) Examen Clínico*
- 3) Examen Radiográfico*

*Como ya se mencionó todo paciente con traumatismo de cabeza deberá ser examinado minuciosamente por el cirujano bucal, - - mientras el paciente está en la sala de primeros auxilios ó en la sa la de emergencias.*

*El estado general del paciente y la presencia ó ausencia de - traumatismos más serios son de primordial importancia. La asfixia choque y hemorragias, exigen de atención inmediata, las heridas - extensas de tejidos blandos de la cara se atienden antes ó junto con la reducción de las fracturas, con excepción de los pocos casos dón de las fracturas pueden ser tratadas por alambrados directos antes de que se lleve a cabo la sutura de los tejidos blandos de la cara.*

### HISTORIA CLINICA

*La historia clínica debe hacerse tan pronto como sea posible.*

*Si el paciente no puede dar informes adecuados, el familiar, amigo ó policía deberá proporcionar los antecedentes del accidente. Los detalles importantes del accidente deberán registrarse en la historia clínica.*

*Todo lo que ocurrió entre el accidente y la llegada del paciente al hospital, deberán ser anotados.*

*Al paciente se le deberá preguntar con respecto a la pérdida del conocimiento ( si es que la hubo ) y su duración, así como la presencia de vómito, hemorragias y otras síntomas, también es importante anotar las medicinas que se dieron antes de la llegada al hospital.*

*Después se pregunta sobre enfermedades anteriores tratamiento médico, medicamentos que se están tomando y de cualquier sensibilidad a una droga.*

*Si el paciente no está cómodo, ó no puede dar los datos de la historia clínica, se deja para más tarde, de acuerdo con el buen juicio del examinador.*

*Y posteriormente se procede al interrogatorio por aparatos y sistemas, para poder dar fin al interrogatorio de la historia clínica.*

#### **EXAMEN CLINICO**

*Al examinar al paciente para determinar si existe ó no fractura de la mandíbula y su localización, es bueno buscar las regiones de contusión, ya que esto va a dar la información acerca del tipo, dirección y fuerza del traumatismo. La contusión muchas veces puede esconder una fractura importante debido al edema tisular que sue*

le producirse.

*Los dientes deben ser examinados, las fracturas desplazadas - en regiones desdentadas se demuestran por fragmentos deprimidos ó levantados y por la pérdida de la continuidad del plano oclusal, especialmente en la mandíbula.*

*Generalmente se nota una solución de continuidad en la mucosa con hemorragia concomitante. Existe un olor característico en la - fractura de la mandíbula, que se debe posiblemente a la mezcla de - sangre y saliva estancada. Si no hay un desplazamiento notorio, se debe hacer el examen manual.*

*Los índices de cada mano se colocan sobre los dientes mandibulares con los pulgares debajo de la mandíbula, empezando con el índice derecho en la región retromolar del lado izquierdo y con el - índice izquierdo en el premolar izquierdo, se hace un movimiento ' - hacia arriba y hacia abajo con cada mano. Los dedos se mueven en la arcada colocándolos en cada cuatro dientes, haciendo el mismo - movimiento, en el caso de un niño cuyos premolares no hayan erupcionado el movimiento se realizará colocanco el índice izquierdo en el camino izquierdo.*

*Las fracturas mostrarán movimientos entre los dedos y se -- oirá un sonido peculiar correspondiente a la crepitación ósea, estos movimientos deben ser mínimos ya que se causará traumatismo a la fractura y se permite que entre la infección en los casos en que sean expuestas.*

*El borde anterior de la rama ascendente de la apófisis coronoides, se palpa intrabucalmente.*

*Se deben palpar los cóndilos mandibulares en cada lado de la cara, colocando los dedos índices en el orificio auditivo externo con las yemas de los dedos hacia adelante. Si los cóndilos están situados en las fosas glemnoides pueden ser palpados. Los cóndilos no fracturados salen de las fosas cuando se abre la boca.*

*Esta maniobra debe realizarse con cuidado y muy pocas veces ya que el paciente sufrirá dolor al abrir la boca y no podrá abrir -- adecuadamente si hay fractura del cóndilo.*

*Se sospecha de fractura condilar unilateral cuando la línea media se mueve hacia el lado afectado al hacer la apertura bucal. Algunas veces se nota un escalón en los bordes posteriores ó laterales de la rama ascendente de la mandíbula en una fractura baja del cuello del cóndilo, si es que el edeme no la oculta.*

#### **SIGNOS Y SINTOMAS**

- 1) Siempre hay el antecedente de un traumatismo, con la posible excepción de las fracturas patológicas.*
- 2) La oclusión ofrece indirectamente el mejor índice de una fractura.*
- 3) La movilidad anormal durante la palpación bimanual de la -- mandíbula.*
- 4) El dolor al abrir ó cerrar y a la palpación de la cara, mandíbula y cóndilo.*
- 5) La crepitación por la manipulación ó por la función mandibular es patognomónico de fractura, sin embargo esto provoca -- en muchos casos bastante dolor.*

- 6) *La incapacidad funcional se manifiesta porque el paciente no puede masticar por el dolor ó por la movilidad anormal de la mandíbula.*
- 7) *El trismo es frecuente especialmente en las fracturas del ángulo ó de la rama ascendente.*
- 8) *La laceración de la encía puede verse en la región de la fractura y más en el caso de fracturas expuestas.*
- 9) *Anestesia, especialmente en la encía y el labio hasta la línea media, cuando el dentario inferior ha sido traumatizado.*
- 10) *La equimosis de la encía ó en la mucosa de la pared lingual ó bucal puede sugerir el sitio de fractura.*
- 11) *Salivación Excesiva*
- 12) *Halitosis*

#### *EXAMEN RADIOGRAFICO*

*La radiografía tiene aplicaciones extremadamente amplias en la práctica odontopediátrica. Los niños tal vez necesitan más de la radiografía que los adultos ya que en ellos la preocupación principal en todo momento son los problemas de crecimiento y desarrollo, así como los factores que los pueden alterar.*

*La radiografía de cualquier área proporciona información sobre forma, tamaño, posición, densidad relativa y número de objetos presentes en el área. Al reunir esta información, la persona que realiza el diagnóstico deberá tener en cuenta las limitaciones de las radiografías como lo son principalmente:*

- a) *Muestran una figura bidimensional de una tridimensional.*

- b) Solo refleja la figura de estructuras calcificadas
- c) Los cambios en los tejidos blandos no son visibles en la radiografía.

*El diagnóstico clínico de una fractura debe ser siempre comprobado con la radiografía, la cual sirve además para determinar la índole de la misma así como su extensión.*

*Por lo general las radiografías extraorales son las más útiles pero debe tenerse cuidado de que las sombras de un lado no queden sobrepuestas a las del otro lado*

*En la radiografía anteroposterior, se pueden determinar las fracturas:*

- a) Fracturas del ángulo de la mandíbula
- b) Fracturas del cuerpo de la mandíbula
- c) Fracturas de la protuberancia mentoniana
- d) Fracturas del cóndilo

*Aunque las fracturas del cóndilo son frecuentemente muy difíciles de ver en la radiografía anteroposterior deben tenerse, por lo menos dos vistas de las estructuras calcificadas.*

*En la radiografía lateral oblicua, se pueden determinar las fracturas:*

- a) Fracturas del cóndilo
- b) Fracturas del ángulo de la mandíbula
- c) Fracturas de la apófisis coronoides
- d) Fracturas del cuerpo de la mandíbula ( con excepción de la sínfisis )



*De las radiografías intraorales la de mayor utilidad es la - - periapical, debido a que por su cercanía con los tejidos calcificados da una imagen más fiel que las radiografías extraorales. Pero también puede llevar el error en el diagnóstico como en el caso de niños con criptas óseas alrededor de los dientes en erupción, que pueden dificultar el diagnóstico de fractura lineal con poco ó ningún desplazamiento.*

*El estudio radiológico se hará antes de que se comience el tratamiento, inmediatamente después de la reducción y de la fijación, y cuando menos una vez al mes durante el tratamiento.*

*Cuando sea posible, se hará el estudio radiológico una vez por semana, para comprobar la posición y el alineamiento, y para determinar la presencia de secuestros y la formación del callo. Hay que tener en cuenta, sin embargo, que la radiografía no muestra generalmente una radioopacidad, aún cuando ésta ya muy avanzada la formación del callo y exista ya la unión clínica de los fragmentos. En la mayoría de los casos la osificación no se hecha de ver sino hasta después de varios meses.*

## CAPITULO V

### TRATAMIENTO

#### A) CONSIDERACIONES GENERALES

*Los principales objetivos que deberan tomarse en cuenta para el tratamiento de las fracturas mandibulares pediátricas son:*

- 1. Restablecer la función oclusal y las relaciones entre las arcadas*
- 2. Conservar y proteger la dentición*
- 3. Lograr la reducción y fijación de la fractura tan pronto como el juicio quirúrgico lo permita*
- 4. Reducir el trauma quirúrgico a un mínimo*
- 5. Conservar en mente las cualidades estéticas, el bienestar del paciente y la comodidad del mismo*

*La decisión final con respecto al tratamiento para cualquier maxilar fracturado depende de un estudio minucioso del paciente. Algunos aspectos importantes que debemos considerar al decidir el método para el tratamiento de las fracturas son:*

- 1. La edad y cooperación del paciente*
- 2. La dentición existente*
  - a) Dentición decidua ( notar la extensión de la resorción radicular )*
  - b) Dentición permanente ( notar la extensión del desarrollo radicular )*
  - c) Areas desdentadas*
  - d) Dientes en el trazo de la fractura*
  - e) Dientes fracturados con ó sin afección pulpar*
- 3. Extensión de la lesión ósea*
- 4. Control de los fragmentos óseos por:*

- a) *Reducción abierta*
- b) *Reducción cerrada*

*En el manejo quirúrgico de las fracturas de mandíbula en niños los principales problemas a los que se deberá enfrentar el cirujano bucal son principalmente, la dentición decidua, el crecimiento y desarrollo craneofacial, la reducida cooperación del niño y por supuesto la extensión de la lesión.*

*La dentadura de los niños es más variable y los dientes menos seguros que en los adultos. La mandíbula infantil difiere a su vez de forma significativa por contener múltiples dientes no erupcionados y parcialmente desarrollados. Los espacios alrededor de los dientes no erupcionados tienden a disminuir la solidez de la mandíbula de los niños. Sin embargo, la mandíbula en la infancia es elástica y se dobla con los traumatismos, y por ello con frecuencia no se fractura. El tipo de fractura que con mayor frecuencia se presenta en un niño es en forma de tallo verde.*

#### **B) REDUCCION CERRADA**

*La base del tratamiento de las fracturas consiste en alinear en forma apropiada el hueso dañado de modo que se restaure su función y contorno. Esto se consigue reduciendo los extremos de la fractura y colocándolos en su posición anatómica correcta y fijándolos en posición e inmovilizando el hueso para conseguir la consolidación de la fractura. El método elegido para efectuar el tratamiento deberá ser el más simple y al mismo tiempo, el que más directamente pueda cumplir con la inmovilización y reducción ósea perfecta.*

*Las fracturas del maxilar inferior en los niños, se tratan muy bien con ligaduras intermaxilares ( con alambre del No. 26 ó 28 ) sin embargo los dientes de los niños no permiten fijar el alambre tan - - bien como en los adultos, que tienen un cuello más estrecho. Además los dientes temporales de los niños no son estables y no procuran una fijación muy segura. De ser necesario colocar alambres intermaxilares, debe tenerse cuidado de no movilizar ó arrancar ningún diente ya sea al colocar el alambre ó durante el período de inmovilización. Se emplearán muchos dientes a la vez para disminuir la tracción en cada uno de ellos. Los dientes que se mueven no deben utilizarse para este menester, y puede añadirse un buen vendaje de cabeza para disminuir la tracción sobre los dientes alambrados.*

*Si se aplica una fijación elástica con bandas de goma en vez de alambres rígidos, también se disminuye la tracción de los dientes alambrados, pero debe cuidarse de no arrancarlos con una tracción colocada a excesiva tensión. Cuando exista dentición mixta, los dientes de la segunda dentición presentan mucho mejor adaptación para las ligaduras alamblicas intermaxilares.*

*Si no pueden efectuarse ligaduras intermaxilares se utilizará una férula que se fija a la mandíbula con un alambrado circunferencial ó con cemento. Este procedimiento es muy útil cuando no han salido aún los dientes ó cuando se han perdido. Esta fijación es buena aún sin la cooperación del paciente y además los dientes no erupcionados no quedan sometidos al traumatismo de una operación.*

*Algunas veces puede ser necesario efectuar el alambrado directo a través de una operación a cielo abierto, pero este procedimiento más complicado debe evitarse siempre que sea posible, ya que toda operación practicada en zona con dientes no erupcionados puede complicar el crecimiento y desarrollo de los mismos.*

*Los métodos empleados en el tratamiento de una fractura mandibular por medio de una reducción cerrada son:*

*1. Fijación intermaxilar simple con alambre ó técnica de Gilmer*

*Esta técnica es útil en las fracturas simples con poco desplazamiento ó no desplazadas y cuando hay dientes en ambos lados de la fractura.*

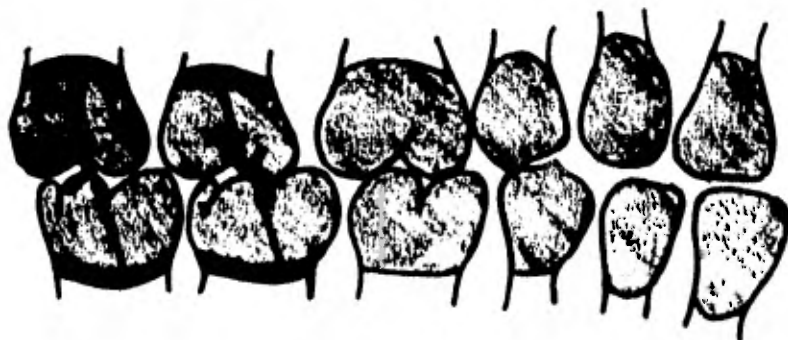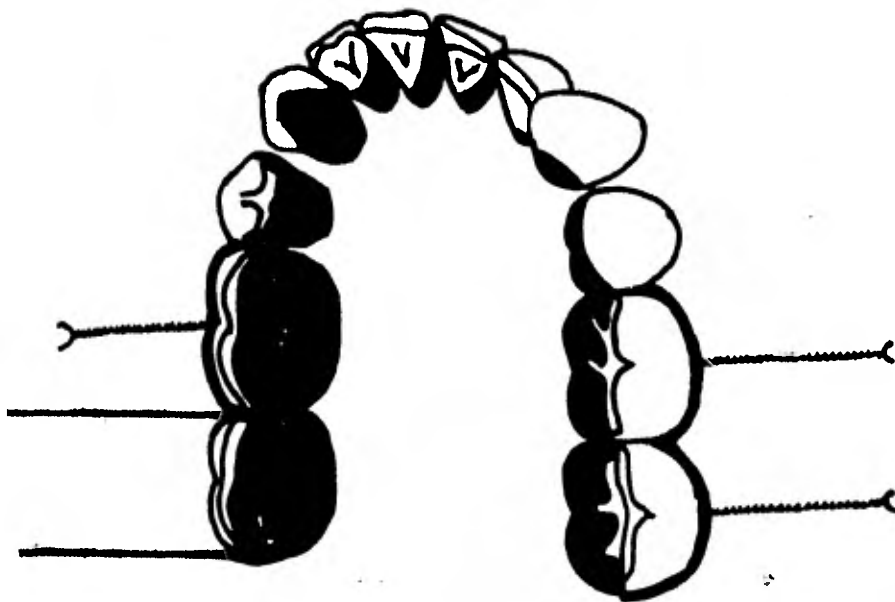
**TECNICA**

*Los alambres se aplicarán a los dientes con mayor retención en ambos lados de la fractura y a los dientes opuestos del maxilar superior.*

*Se emplearán varias piezas de unos 20 cm. de alambre de acero inoxidable del número 26 ó 28. Se pasa el extremo del alambre a través del espacio interdentario en sentido bucolingual. Se curva por detrás del diente y se pasa por el espacio interdentario inmediato. Se enrollan los extremos salientes en sentido de las agujas del reloj, hasta lograr perfecto ajuste con el diente. Cuando se interviene en dientes anteriores se enrollan juntos dos alambres, una vez colocados los alambres en los dientes necesarios de la mandíbula se aplica el alambrado de la misma manera en los dientes opuestos del maxilar superior.*

*Cuando se han colocado suficientes números de alambres en los -  
dientes superiores e inferiores, para mantener fijación segura, se -  
enrollan sus extremos juntos, pero con los dientes en oclusión nor-  
mal.*

*Cuando se está efectuado el procedimiento de alambrado se debe  
rá de tener mucho cuidado de no movilizar algún diente, al igual du-  
rante la fijación intermaxilar*



2. *Fijación intermaxilar con ojal para alambre y goma ó técnica de Ivy.*


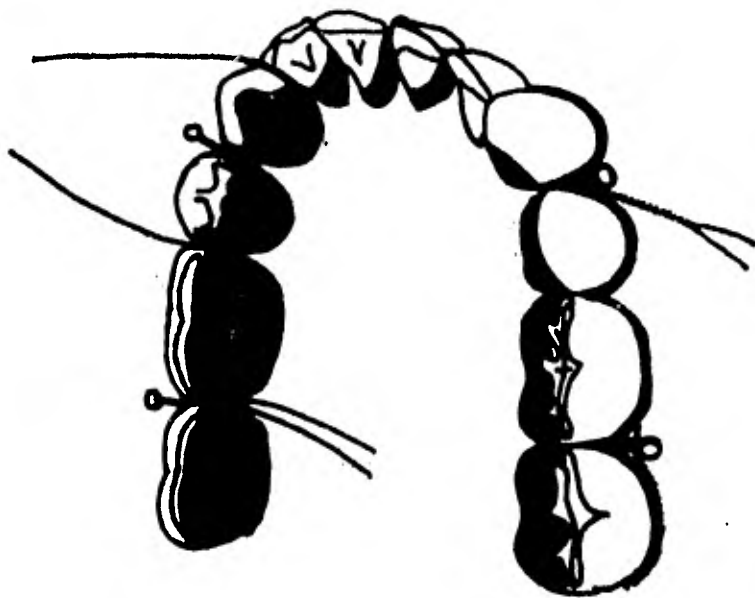
*Esta técnica proporciona asidero para la tracción elástica destinada a producir reducción gradual. Después de la reducción, los ojales sirven para fijar los hilos metálicos encargados de la inmovilización.*

#### TECNICA

*Se cortan trozos de unos 20 cm. de alambre de acero inoxidable de calibre No. 26 ó 28. Se doblan en la línea media y se doblan sus extremos para formar una asa. Se pasan entonces de fuera a dentro los dos extremos del alambre por el espacio interdentario entre los dos dientes elegidos para la fijación, se separan los dos extremos libres del alambre y se pasa uno a través del espacio interdentario del diente anterior, y el otro a través del espacio interdentario del diente posterior. Se pasa entonces uno de los extremos a través del ojal y se amuda fuertemente con el otro extremo libre.*

*En este momento es necesario tener mucho cuidado para no arrastrar el ojal dentro del espacio interdentario. Se preparan de la misma manera cuantos ojales sean necesarios. Para reducir la fractura pueden colocarse tiras de goma entre los ojales opuestos; si no se necesita reducción gradual, pueden pasarse trozos cortos de alambre a través de los ojales opuestos superior e inferior y amударlos fuertemente, pero teniendo mucho cuidado de no movilizar algún diente.*

*Este método de alambrado requiere de una serie de lazadas en la superficie bucal de los dientes y tiene la ventaja de proporcionar muchos puntos para fijar la tracción elástica y distribuir dicha tracción entre varios dientes. Esto disminuye la posibilidad de que se afloje algún diente por la tracción elástica.*





3. *Fijación intermaxilar múltiple ó de Stout para ejecutar esta técnica se necesita la presencia de tres ó más dientes contiguos.*

#### *TECNICA*

*Se pasa un hilo de acero inoxidable a través del espacio interdentario que separa los dos últimos dientes del arco. La rama bucal de este hilo se aplica contra los cuellos de los dientes con una pequeña barra de plomo de unos 3 mm. de diámetro inmediatamente al hilo metálico por la cara bucal de los dientes.*

*La rama lingual del hilo se pasa entonces a través del espacio interdentario inmediato, sobre la varilla. Esto forma una lazada inmediata al borde gingival del diente, se continúa el mismo procedimiento hasta el último diente del lado opuesto de la arcada y se enrolla fuertemente los dos extremos del hilo metálico. Se quita entonces la varilla y se dan dos vueltas a cada lazada. En la mandíbula se doblan las lazadas hacia abajo para formar las lazadas a modo de gancho.*

*Se realiza el mismo procedimiento en el maxilar superior pero con la única diferencia de que las lazadas se doblan hacia arriba. Si se encuentra un espacio formado por la ausencia de un diente, se enrollan las dos ramas del hilo metálico para llenar dicho espacio y se continúa el procedimiento de las lazadas.*

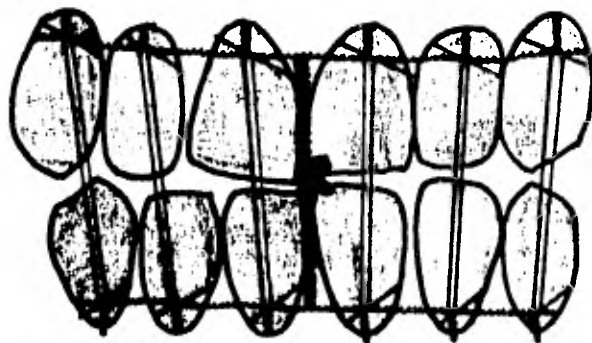
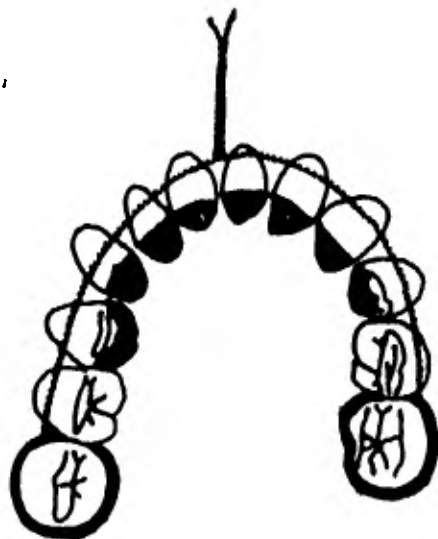
#### 4. Fijación intermaxilar de Risdon

*Esta técnica está indicada en fracturas de la sínfisis mentoniana ya que proporciona medios muy satisfactorios cuando se necesita realizar una fijación horizontal de la mandíbula.*

##### TECNICA

*Se pasa un alambre de acero inoxidable de calibre No. 26 ó 28 - alrededor del diente distal más fuerte de cada lado de la mandíbula, de manera que ambos brazos de alambre se extiendan por la cara bucal de los dientes. Se anudan ambos brazos de alambre individualmente hasta obtener un perfecto ajuste con el cuello dentario, una vez anudados los dos extremos del alambre se cruzan en la línea media ( por - vestibular ) y se anudan fuertemente formando una roseta. Cada diente de la arcada se liga individualmente a la barra de alambre, pasando un extremo del alambre sobre la barra y el otro por debajo de - - ella. Se anudan para fijar la barra de alambre al diente y se forma un pequeño gancho con cada extremo anudado de la ligadura individual.*

*Se hace la misma operación en la arcada superior, la tracción - intermaxilar se obtiene por medio de bandas elásticas entre los ganchos de cada arcada, después de la reducción los ganchos sirven para fijar los alambres encargados de la inmovilización. Las rosetas que se forman en la línea media se anuden fuertemente. Y se les coloca un protector de acrílico para evitar dañar la mucosa bucal.*



## 5. *Fijación circunferencial con alambre*

*El nombre de alambres en circunferencia denota colocar alambres alrededor de la mandíbula.*

*Para que la fractura se sostenga firmemente se coloca una base de acrílico para que sirva como férula; pero la fractura deberá estar situada dentro de la región cubierta por la base acrílica.*


*La fijación circunferencial esta indicada principalmente en fracturas de mandíbula edenteada ó con espacios desdentados amplios.*

### **TECNICA**

*El procedimiento más sencillo consiste en enhebrar una aguja - larga recta con alambre de acero inoxidable de calibre No. 26 ó 28, que ha sido esterilizado previamente. La aguja se dobla ligeramente con los dedos. Y se introduce a través del piso de la boca, cerca de la mandíbula, para que salga por la piel directamente por debajo de la mandíbula. La aguja se saca de la piel se da vuelta y se introduce de nuevo para que penetre en el mismo orificio cutáneo. Se pasa hacia arriba por el lado bucal de la mandíbula cerca del hueso, para - que salga por el vestibulo mucobucal, los alambres se cortan cerca de la aguja. El extremo lingual y bucal del alambre se anudan por - sobre la base acrílica, se cortan y se forma una roseta del lado bucal. Por lo menos se necesitan tres alambres en circunferencia, uno en la línea media y uno cerca de la porción distal de la base acrílica, en - cada uno de los dos lados.*

*Antes de anudar los alambres se mueven varias veces hacia - -  
adentro y hacia afuera, para que penetre a través de los tejidos has-  
ta el borde inferior de la mandíbula.*

*La insición cutánea producto de la salida y entrada del alambre  
se cierra de ordinario con un punto de sutura.*



## 6. Arcos Vestibulares

*El arco - barra consiste generalmente en una cinta plana de metal con pequeñas proyecciones a lo largo de su superficie para el anclaje de las bandas de goma y de los alambres.*

*Estas barras quedan ligadas a los dientes del maxilar y de la mandíbula por su cara vestibular.*

*Los arcos metálicos pueden ser de metales duros y blandos, los de metales duros son difíciles de manejar y se pueden adaptar mejor a los dientes tomando una impresión previa y confeccionando unos modelos a los cuales se adapta el arco. La barra de metal blando es la preferida en la mayoría de los casos, ya que puede adaptarse fácilmente a los dientes en la boca, y es menos probable que cause movimientos ortodónticos de los dientes.*

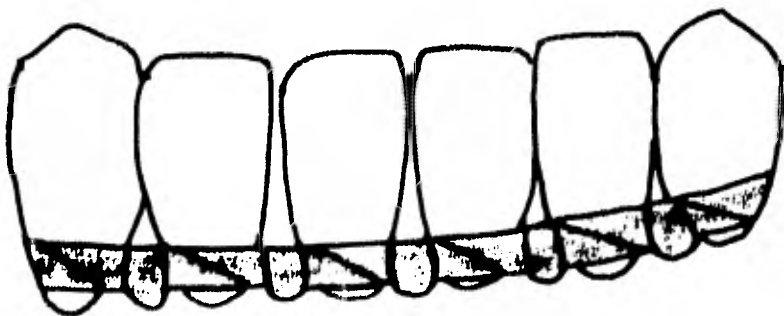
### TECNICA

*Normalmente se coloca primero el arco maxilar. Una vez que se ha cortado el arco a una longitud adecuada, se le curva ligeramente en los extremos para adaptarla a la forma del segundo ó primer molar ( ó el último diente que debe ser incluido ) por la parte distal de la zona buco-gingival. Esta cueva proporciona un buen ajuste y un punto de referencia para la colocación del arco, al mismo tiempo que evita la irritación que pudiera causar la parte final del alambre. El arco se modela con los dedos ó con dos porta-agujas, para ajustarlo a los dientes dentro de la arcada.*

*De ordinario se empieza por el lado derecho y se va continuando hasta el lado izquierdo.*

*La ligadura de la barra a los dientes se realiza con alambre de acero inoxidable No. 26 ó 28.*

*Serán necesarios varios alambres de unos 20 cm. de longitud. Se pinza un trozo de alambre y se hace pasar por el espacio interproximal entre los dos últimos dientes la porción lingual del alambre se dobla hacia atrás y se lleva alrededor del lado distal del último molar hacia la parte gingival. Una vez que se encuentran los dos extremos del alambre por el lado bucal, deben anudarse en dirección de las agujas del reloj hasta obtener un perfecto ajuste alrededor del cuello dentario. Los dientes restantes se ligan de la misma manera dejando que las partes finales de las ligaduras de alambre se exterioricen fuera de la boca. Se realiza la misma operación en la arcada inferior y una vez que se han fijado los dos arcos vestibulares los extremos de las ligaduras se cortan a unos .6 cm. y se doblan en forma de U y se adaptan contra la encía ó por debajo del arco vestibular, el acto final será colocar bandas elásticas si es necesaria una reducción gradual de la fractura y posteriormente se eliminarán y se colocará alambre y si no es necesaria la reducción gradual se colocará la fijación por medio de alambre.*



## 7. FERULAS


*En el manejo quirúrgico de las fracturas mandibulares pediátricas, las férulas tienen una gran importancia en los casos donde la forma de los dientes deciduos hacen ineficaces las técnicas de fijación usuales con ligaduras, y en los casos donde se presentan ausencia de dientes ó espacios desdentados amplios. Las férulas pueden realizarse de metal ó acrílicas siendo las más usadas las últimas debido a que necesitan de un menor tiempo para su elaboración. En los casos en que el foco de la fractura presente pocos dientes, se puede realizar una férula de acrílico que puede cementarse a los mismos dientes y fijándolo con un alambre circunferencial para obtener una mayor fijación.*

*Deberá recordarse siempre que la férula se cementa a la mandíbula después de que ha sido reducida la fractura.*

*Los cementos más usuales son:*

*Cementos de Oxido de Zinc y Eugenol*

*Cemento de Oxifosfato de Zinc*





## C) OSTEOSINTESIS

*La reducción abierta de la mandíbula fracturada u osteosíntesis, comprende la exposición quirúrgica directa de la zona de fractura, la reducción manual de los fragmentos y la fijación mediante ligadura - metálica directa sobre el hueso.*

*Está indicada y se usa sobre todo en aquellos casos que se resis-  
ten a los tratamientos tradicionales. Deberá hacerse notar que la re-  
ducción abierta u osteosíntesis debe ir acompañada de cualquier otra  
forma de fijación intermaxilar, pues de otra manera no se puede con-  
seguir una fijación adecuada en una arcada que esta sujeta a movi-  
miento.*

### INDICACIONES

*Algunas de las indicaciones de la reducción abierta u osteosínte-  
sis más frecuentes son:*

- 1. Fracturas del ángulo de la mandíbula ó de algún punto distal al último diente de la arcada.*
- 2. Fracturas en mandíbulas edéntulas ( zona posterior ) ó en regio-  
nes correspondientes a los molares.*
- 3. Fracturas múltiples*
- 4. Fallas de la consolidación ósea en fracturas previamente tratadas*
- 5. Fracturas horizontales de la rama ascendente*

### TECNICA

*La preparación quirúrgica, consistirá en una asepsia de la zona  
con Zephiran al 1:1000 ó Hexaclorofeno seguido de una aplicación de  
tintura de Thimerosal ( mertiolato ) que cubra la zona desde la región*

*infraorbitaria hasta la supraclavicular. Se colocarán campos operatorios estériles desde la región preauricular hasta el ángulo de la boca.*

*El límite superior se extiende normalmente a lo largo de la línea que va desde la comisura de la boca hasta el trago del oído, el límite inferior comprende la zona submaxilar.*

*Posteriormente se infiltrará en la piel una solución anestésica local que contenga clorhidrato de adrenalina al 1:50 000 u otro vasoconstrictor para evitar estas pinzando ó ligando vasos sanguíneos de la piel.*

*Es conveniente antes de realizar la intervención, llevar a cabo la fijación intermaxilar con el objeto de proporcionar al paciente mayor comodidad y para evitar desplazamientos posteriores.*

*Antes de efectuar la incisión, se palpa el sitio exacto de la fractura y una vez localizada la incisión se realiza un centímetro por debajo del borde inferior de la mandíbula y se extiende seis u ocho centímetros en longitud, de tal manera que el sitio de la fractura previamente palpada quede en el centro de la incisión.*

*Al hacer la incisión se procura que ésta quede en uno de los pliegues cutáneos naturales ó por lo menos paralelo al él. La incisión se practicará atravesando piel y tejido subcutáneo en dirección hasta la masa muscular, con la punta de los dedos se separan los bordes de la herida para ensanchar la incisión de modo que se visualise el tejido subcutáneo que será incidido, con lo que se vera la masa muscular.*

*En este momento, los pequeños puntos sangrantes se pinzarán y ligarán. A continuación el colgajo se libra en todas direcciones con tijeras curvas ó con un hemostato romo. Una vez separados los bordes de la herida, se secciona cuidadosamente la masa muscular procurando que la sección sea de la misma longitud que la incisió cutánea.*

*Una vez seccionado el musculo deberá protegerse la rama mandibular del nervio facial y la arteria maxilar externa, retrayendosele superiormente antes de proceder a la reducción.*

*Una vez que estas estructuras vitales han sido identificadas y - protegidas, el resto de la disección se realiza rápidamente. Se incide el periostio en el borde inferior. La incisión se extenderá posteriormente para incluir al masetero y pterigoideo interno, que son los musculos que se insertan en el borde inferior de la rama de la mandíbula.*

*El musculo y periostio se separan de la superficie lateral e inteyna del hueso con elevadoras de periostio.*

*Antes de practicar cualquier perforación se localizará el canal - correspondiente al dentario inferior por medio de radiografías y se - colocará una cinta protectora así como un separador plano ó un periostótomo ancho contra la superficie interna del hueso por el cual deberá emerger la fresa, con esto se protege a los tejidos blandos que se encuentran por debajo así como a los nervios y vasos del canal mandíbular ( conducto dentario inferior )*

*La primera perforación se realiza en el fragmento anterior, - cerca del borde inferior de la mandíbula a 0.5 cm. del foco de fractura. Para no quemar el hueso al estarlo perforando, se bañara el - sitio de la perforación con una solución salina.*

*Una vez efectuado el orificio suele convenir colocar un alambre de calibre 22 ó 25 y se toman los dos puntos con una pinza hemostática fuera de la herida. Se practica otro orificio arriba del primero en el fragmento anterior, teniendo cuidado de no atravesar el conducto dentario inferior, sino que la perforación estará un poco por debajo de el.*

*Se coloca de nuevo el separador plano debajo del fragmento posterior y se empieza un orificio cerca del borde inferior de la mandíbula a 0.5 cm. del foco de fractura, una vez terminado este orificio se hace otra perforación lo más arriba posible de la primera y algo por debajo del conducto dentario inferior, por ella se pasa un alambre y se sujeta fuera de la herida. El brazo medial del alambre en el orificio antero superior cruza la línea de fractura y se introduce en la perforación postero - inferior y se sujeta fuera de la herida.*

*El brazo mesial del alambre en la perforación postero-superior se introduce a través del orificio antero-inferior.*

*La fractura se reduce manipulando los fragmentos, si hay tejidos blandos u otros desechos entre los fragmentos de hueso deben eliminarse. El operador deberá serciorarse de que la fractura este perfectamente reducida antes de finalizar la ligadura y de que no se ha producido ningun aflojamiento.*

*Cuando la fractura quede completamente reducida se procederá a ligar los alambres.*

*Cuando se ha completado la ligadura, el extremo del alambre se corta a 5mm. y se dobla colocándolo dentro de uno de los orificios ó se aplasta con el hueso de tal manera que no puede irritar los tejidos blandos.*

*La herida se limpiará con solución salina normal, practicando los controles de los puntos hemorrágicos. La sutura se efectuará por planos, empezando por suturar el periostio el macetero y el pterigoideo interno se suturan juntos en el borde inferior de la mandíbula, para formar un cabestrillo alrededor de la mandíbula. La masa muscular se sutura a continuación, posteriormente se practicarán unas suturas subcutáneas para aproximar los bordes cutáneos y finalmente se procederá a efectuar la sutura cutánea con nylon ó seda, se colocará un vendaje sobre la herida y se quitan los campos.*

*Se comprobará la oclusión y se practicarán todos los ajustes necesarios sobre las bandas elásticas intermaxilares, para que la oclusión se restablezca a la normalidad.*

#### COMPLICACIONES

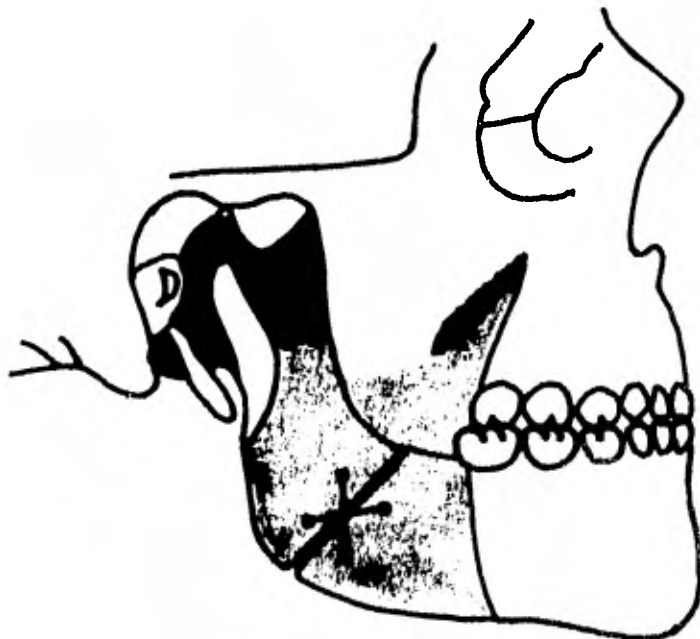
*Las fracturas pediátricas rara vez causan anomalías del desarrollo mandibular, alteraciones de la erupción, de la alineación ó de la oclusión dentaria.*

*Siempre y cuando se efectuó una reducción precoz, segura y - - correcta.*

*Pero en las fracturas gravemente comminutas ó muy desplazadas pueden presentar complicaciones.*

*En ciertas ocasiones puede desarrollarse una infección ó un absceso en comunicación con un diente no erupcionado que necesita una terapéutica local y una intensa protección antibiótica. Una infección puede dar como resultado la falta de consolidación de la fractura ó en el fallo de la erupción del diente permanente ó a que se desarrolle - inadecuadamente.*

*Una fijación intermaxilar incorrecta ó floja puede provocar una falta de consolidación de la fractura, y una fijación extremadamente apretada ó con demasiadas tención puede provocar la abulción de uno ó varios dientes temporales ó permanentes con escaso desarrollo - - radicular.*



## CONCLUSIONES

*La dentadura de los niños es más variable y los dientes menos - seguros que en los adultos para la fijación interdentomaxilar.*

*La mandíbula infantil difiere a su vez con su similar en los adultos por contener múltiples dientes no erupcionados y parcialmente - desarrollados.*

*La mandíbula en la infancia es más elástica y se dobla con facilidad ante los traumatismos.*

*El factor etiológico de las fracturas mandibulares pediátricas - que con mayor frecuencia las produce son los accidentes caseros y - los juegos infantiles.*

*Las criptas óseas con frecuencia llevan al error en el diagnóstico de fracturas lineales.*

*Las fracturas de la mandíbula se reducen muy bien con alambrados interdentomaxilares con excepción de aquellas fracturas que - - requieran una fijación interna como en el caso de fracturas múltiples y conminutas ó aquellas que se localizan en una zona distal al último molar como en el caso de fracturas del ángulo de la mandíbula, rama ascendente, cóndilo ó apofisis coronoides.*

*El tratamiento que deberá emplearse para la reducción y fijación de una fractura mandibular pediátrica deberá ser el más simple, siempre y cuando cumpla con la función de restablecer el contorno anatómico del hueso, y la relación entre las arcadas.*

*Generalmente las fracturas que se reducen por métodos abiertos como la osteosíntesis no presentan complicaciones en el desarrollo,*

*Crecimiento y erupción de los dientes permanentes.*

*Los problemas de desarrollo, crecimiento y erupción de los --  
dientes se presentan solo cuando existe una mala técnica en la reduc-  
ción y fijación de la fractura, como en el caso de excesivas tensio--  
nes en los alambres de la fijación ó al estar alambando los dientes,  
ó en la infiltración de una infección en el foco de la fractura, este -  
problema se evitará con la medicación antibiótica pertinente además  
de la ayuda de una higiene bucal aceptable y una revisión constante  
de las ligaduras alámbricas ó en su caso de las bandas elásticas.*



## BIBLIOGRAFIA

- 1 .- GRABER T.M.                      *Ortodoncia Teoría y Práctica*  
*Editorial Interamericana*  
*Edición Tercera - 1974*  
*P. P. 36 , 37 57 - 61*
- 2 .- GURALNIC C.W.                   *Tratado de Cirugía Oral*  
*Editorial Salvat*  
*Edición Primera - 1971*  
*P. P. 230 - 246*
- 3 .- GUYTON C. ARTHUR              *Fisiología Humana*  
*Editorial Interamericana*  
*Edición Cuarta - 1975*  
*P. P. 355 , 356 411 - 413*
- 4 .- HARRISON L.                      *Traumatología*  
*Editorial Interamericana*  
*Edición Primera - 1961*  
*P. P. 721 L. 724*
- 5 .- KRUGER Ø.                         *Tratado de Cirugía Bucal*  
*Editorial Interamericana*  
*Edición Primera - 1960*  
*P. P. 265 - 288*
- 6 .- KRUGER O.                         *Tratado de Cirugía Bucal*  
*Editorial Interamericana*  
*Edición Cuarta - 1978*  
*P. P. 276 - 294 301 - 306*
- 7 .- LANGMAN JAN.                   *Embriología Médica*  
*Editorial Interamericana*  
*Edición Tercera - 1976*  
*P. P. 354 - 360*
- 8 .- MEAD                                *Cirugía Bucal*  
*Editorial Hispanoamericana*  
*Edición Primera Tomo II - 1938*  
*P. P. 640 - 646*
- 9 .- ORBAN                               *Histología y Embriología Bucales*  
*Editorial La Prensa Médica Mexicana*  
*Edición Primera 1969*  
*P. P. 194 - 198*

- 10.- REVISTA *Asociación Dental Mexicana*  
*Volumen XXXVI No. 3*  
*Mayo - Junio 1979*  
*P. P. 336 - 340*
- 11.- SIDNEY B. FINN *Odontología Pediátrica*  
*Editorial Interamericana*  
*Edición Cuarta - 1976*  
*P. P. 82 - 88*
- 12.- VALLS JORGE *Ortopedia y Traumatología*  
*Editorial Ateneo*  
*Edición Tercera - 1978*  
*P. P. 1 - 6*
- 13.- VARAZTAD H.  
 KAZANJIAN *Tratamiento Quirúrgico de los*  
*Traumatismos de la Cara*  
*Editorial Mundi*  
*Edición Primera - 1952*  
*P. P. 96 - 99*
- 14.- WAITE D. E. *Cirugía Bucal Práctica*  
*Editorial Continental*  
*Edición Primera - 1978*  
*P. P. 28D - 282 475 - 477*
- 15.- ZAYDON T. J. *Tratamiento Precoz de los Trau*  
*matismos de la Cara.*  
*Editorial Barcelona Jims*  
*Edición primera 1965*  
*P. P. 184 - 190*