

ESCUELA NACIONAL DE ESTUDIOS PROFESIONALES IZTACALA

28

52

U. N. A. M.

CARRERA DE CIRUJANO DENTISTA

TECNICAS DE OBTURACION Y RESTAURACION PARA
DIENTES DE LA PRIMERA DENTICION

MA. DE LOURDES BONILLA RODRIGUEZ

SAN JUAN IZTACALA, MEXICO 1982



Universidad Nacional
Autónoma de México



UNAM – Dirección General de Bibliotecas
Tesis Digitales
Restricciones de uso

DERECHOS RESERVADOS ©
PROHIBIDA SU REPRODUCCIÓN TOTAL O PARCIAL

Todo el material contenido en esta tesis esta protegido por la Ley Federal del Derecho de Autor (LFDA) de los Estados Unidos Mexicanos (México).

El uso de imágenes, fragmentos de videos, y demás material que sea objeto de protección de los derechos de autor, será exclusivamente para fines educativos e informativos y deberá citar la fuente donde la obtuvo mencionando el autor o autores. Cualquier uso distinto como el lucro, reproducción, edición o modificación, será perseguido y sancionado por el respectivo titular de los Derechos de Autor.

24/52

ESCUELA NACIONAL DE ESTUDIOS PROFESIONALES IZTACALA.

U. N. A. M.

CARRERA DE CIRUJANO DENTISTA.

TECNICAS DE OBTURACION Y RESTAURACION PARA
DIENTES DE LA PRIMERA DENTICION.

MA. DE LOURDES BONILLA RODRIGUEZ.

SAN JUAN IZTACALA MEXICO 1982.

P R O L O G O .

La elaboración del presente trabajo tiene como finalidad el estudio de los diferentes métodos de obturación y restauración en dientes de la primera dentición, así como las indicaciones y contraindicaciones para el uso de éstos, y también dar una mayor orientación al Cirujano Dentista de práctica general, ya que llega a cometer errores graves por desconocer esto, es decir el tratamiento adecuado, y la técnica al elaborar cavidades y obturaciones, pues se encuentran casos en los que en lugar de haber ayudado al paciente infantil lo perjudicamos más, y se ha observado en innumerables ocasiones que después de haber realizado el tratamiento nos damos cuenta que el paciente regresa con molestias lo cual representa un fracaso. Es por eso muy importante hacer una observación que los dientes de la primera dentición deben considerarse como algo individual y no hacer una regla general, ya que esto nos puede llevar a serios problemas como son comunicaciones pulpares frecuentes. Es decir, que los dientes temporales tienen una pulpa muy grande que el Cirujano Dentista de práctica general olvida por completo, por tal motivo se hace necesario hacer mención de pequeños detalles pero importantes.

- 1.-Remoción completa de tejido cariado sin temor a una eventual exposición de pulpa.
- 2.-No tomar en cuenta la extensión por prevención.
- 3.-Dejar una capa de dentina entre obturación y piso cavitario de la pulpa.

Otro error frecuente se tiene al obturar sin tomar en cuenta la relación anatómica que existe en este procedimiento, ya que la única finalidad es como mantenedor de espacio de los dientes pero funcionalmente no, ya que producen maloclusiones.

Hay que observar que ciertas veces el descuido e ignorancia de los padres provocan en el niño problemas teniendo la creencia de que siendo dientes temporales o "dientes de leche", como ellos lo conocen, están en un error grave, puesto que es tan importante la primera dentición como la segunda y que al haber descuido en aquella se puede llegar a problemas subsecuentes, o como son pérdida prematura de dientes a causa de la gran extensión de caries, pérdida de espacio, curso anormal de la erupción; -- además que posteriormente sería más tardado y costoso el tratamiento, -- se debe orientar adecuadamente a los padres de familia, para que en acción conjunta se logre dar la ayuda correcta y tener un tratamiento completo y eficaz.

Se puede evitar esta serie de anomalías llevando a cabo la odontología preventiva, entrando en este factor el uso adecuado de la técnica de cepillado, un control semestral o anual, aplicación tópica de fluor, dieta adecuada, es decir, disminución de azúcares y almidones.

Debido al gran interés que se tiene en el tratamiento para niños ya que en ocasiones queremos realizar una obturación igual en el paciente niño a la de un adulto; ya sea por desconocer el tratamiento, o no tener el material adecuado, siendo por lo tanto necesarias las indicaciones y contra --

indicaciones de cada material, como son amalgamas, resinas y coronas (en sus diferentes tipos), también de acuerdo al caso y edad del paciente considerando que hay veces en que el tratamiento fue bien elaborado y al poco tiempo observamos que hay fracaso llegando al deconcierto de: ---
¿ porqué este resultado?.

De este modo se trata de hacer un estudio breve, tratando de encontrar una respuesta correcta así evitar más errores que perjudiquen a nuestros pequeños pacientes, necesitando de esta manera una mayor ayuda, con buenos resultados y satisfacciones de nosotros y del paciente mismo al haber realizado con éxito nuestro trabajo.

Frente al paciente niño se tendrá que enfrentar a varios problemas, - no siendo únicamente caries-obturación; se tiene además el de familiarizarse con él y lograr asimismo su confianza en nosotros, ya que generalmente se tienen buenos resultados si se procede con calma y firmeza.

De relevante importancia es tener en cuenta la gran diferencia entre el - adulto y el niño, ya que desde el punto de vista morfológico hay grandes variaciones, por lo cual se hará la descripción de dientes de la primera dentición y la segunda; lo que distingue es que cuando el dentista atiende a niños tratará con dos denticiones.

Considerando la anatomía se puede apreciar que cada diente en boca tiene diferente susceptibilidad a la caries y algunos estudios han demostrado que los segundos molares son los que tienen mayor índice de ataque cariogénico, seguido por los primeros molares, canino e incisivo.

Sin embargo, en todos los dientes existen ciertas áreas que son cariadas más rápida y frecuentemente que en otras. Estas son áreas que no son de limpieza propia o en donde existen defectos naturales del diente, enfermedades o fracturas coronarias, que generalmente pueden localizarse como fosas y fisuras en molares y dientes anteriores.

Para después encaminarse hacia la operatoria dental del infante con un diagnóstico y elección del tratamiento con preparaciones y analizando más detalladamente cada una de ellas, según Black, con modificaciones y ligeramente aplicadas a dientes de primera dentición.

INDICE

- I. - Diferencias Morfológicas entre primera y segunda dentición.
- II. - Anatomía Infantil
 - a. - Dientes Superiores
 - b. - Dientes Inferiores
- III. - Diagnóstico y plan de tratamiento en Odontopediatría.
 - a. - Examen clínico
 - b. - Examen bucal
 - c. - Planeación del tratamiento.
- IV. - Preparación de cavidad
 - a. - Cavidades primera clase
 - b. - Cavidades segunda clase
 - c. - Cavidades tercera clase
 - d. - Cavidades cuarta clase
 - e. - Cavidades quinta clase.
- V. - Materiales de base y recubrimiento
 - a. - Recubrimiento pulpar indirecto. Indicaciones y contra indicaciones.
- VI. - Uso y propiedades de los materiales de restauración y obturación
 - a. - Resinas simples y compuestas.
 - b. - Amalgama de plata.
 - c. - Coronas de acero-cromo inoxidable.
 - d. - Coronas de acero-cromo inoxidable para dientes anteriores.
 - e. - Coronas de policarbonato.
 - f. - Coronas prefabricadas de celuloide.
- VII. - Conclusiones.
- VIII. - Bibliografía.

PRIMER CAPITULO

Diferencias Morfológicas entre primera y segunda Dentición.

- a). -Características de la primera dentición.
- b). -Diferencias morfológicas primera y segunda dentición.
- c). -Comparación de las dimensiones de la primera y segunda dentición.
- d). -Cuadro comparativo.
- e). -Cuadro comparativo esquemático.

CARACTERIZTICAS DE LA PRIMERA DENTICION.

La primera dentición consta de 20 dientes que son: incisivo central, incisivo lateral, canino primer molar, y un segundo molar, que se encuentran a cada cuadrante a partir de la línea media.

En la segunda dentición tenemos dos dientes más que son; los premolares, siendo esta una de las diferencias importantes.

Se conocen tres tipos de diagramas para dentición primaria siendo en números romanos, números con primas y letras mayúsculas siendo la más usada desde la A a la E.

FUNCION DE LA PRIMERA DENTICION .

Aparte de la masticación, nos mantiene el espacio, ayuda al desarrollo de la fonación, tiene función estética y estimula al crecimiento de las mandíbulas

El ciclo de la vida de la primera dentición se enumera a continuación.

1. -Crecimiento.
2. -Calcificación.
3. -Erupción.
4. -Atricción.
5. -Resorción y exfoliación.

Diferencias Morfológicas entre Primera y Segunda Dentición.

1. -La forma de los dientes de la primera dentición difiere ligeramente de los rasgos generales de la segunda dentición. En todas las dimensiones los dientes primarios son más pequeños que los secundarios correspondientes.

2. -Las coronas de los dientes primarios son más anchas en su diámetro mesiodistal en relación con su altura cervicoclusal dando a los dientes anteriores aspecto de copa y a los molares aspecto más aplastado: las cúspides más agudas y los bordes más afilados.

3. -Los surcos cervicales son más pronunciados, especialmente en el aspecto bucal de los primeros molares primarios.

4. -Las superficies bucales y linguales de los molares primarios son más planas en la depresión cervical que la de los molares secundarios.

5. -Las superficies bucales y linguales de los molares, especialmente de los primeros molares convergen hacia las superficies oclusales, de manera que el diámetro bucolingual de la superficie oclusal es mucho menor que el diámetro cervical.

6. -Los dientes primarios tienen un cuello mucho más estrecho que los molares secundarios.

7. -En los primeros molares la capa de esmalte termina en un borde definido, con un grosor uniforme en vez de ir desvaneciéndose hasta

llegar a ser un filo de pluma, como ocurre en los molares secundarios.

8. -La capa de esmalte es más delgada, tiene profundidad más consistente, teniendo en toda la corona aproximadamente 1mm de espesor, es probable que por esto se vea más translucidos y de color blanco lechoso.

9. -Los prismas de esmalte se inclinan oclusalmente en vez de orientarse gingivalmente, como en los dientes secundarios.

10. -En los dientes primarios hay en comparación menos estructura dental para proteger la pulpa. El espesor de la dentina es muy delgada. se reconoce que tiene una gran flexibilidad pero menor mineralización.

11. -La cámara pulpar es muy grande, comparada con la de los dientes de la segunda dentición. advirtiéndose en ella poca actividad para producir dentina de defensa. Esto se debe probablemente al mucho trabajo que tiene el organismo al estar construyendo la raíz e inmediatamente admitir la destrucción de esta.

12. -Los cuernos pulpares están más altos en los molares primarios, especialmente los cuernos mesiales y las cámaras pulpares son proporcionalmente mayores.

13. -Existe un espesor de dentina comparablemente mayor sobre la pared pulpar en la fosa oclusal de los molares primarios.

14. -Las raíces de los dientes anteriores primarios son mesiodistalmente más estrechas que los secundarios. Esto, junto con el cervix notablemente estrecho y los bordes de esmalte prominentes, dan la imagen característica de la corona que se ajusta sobre la raíz como

la copa de una botella.

15. -Las raíces de los dientes primarios son más largas y más delgadas, en relación con el tamaño que la corona, que de los dientes secundarios.

16. -Las raíces de los molares primarios se expanden hacia afuera más cerca del cervice que la de los dientes secundarios.

17. -Las raíces de los dientes primarios se expanden más a medida que se acercan a los ápices, que las de los molares secundarios. Esto permite el lugar necesario para el desarrollo de brotes de dientes secundarios dentro de los confines de estas raíces.

COMPARACION DE LAS DIMENSIONES DE LA
PRIMERA Y SEGUNDA DENTICION.

PRIMERA DENTICION

SUPERIORES			
DIENTE	TOTAL	CORONA	RAIZ
INCICIVO CENTRAL	16.0	6.0	10.0
INCICIVO LATERAL	17.0	5.6	11.4
CANINO	20.0	6.5	13.5
PRIMER MOLAR	15.8	5.1	10.7
SEGUNDO MOLAR	17.4	5.7	11.7

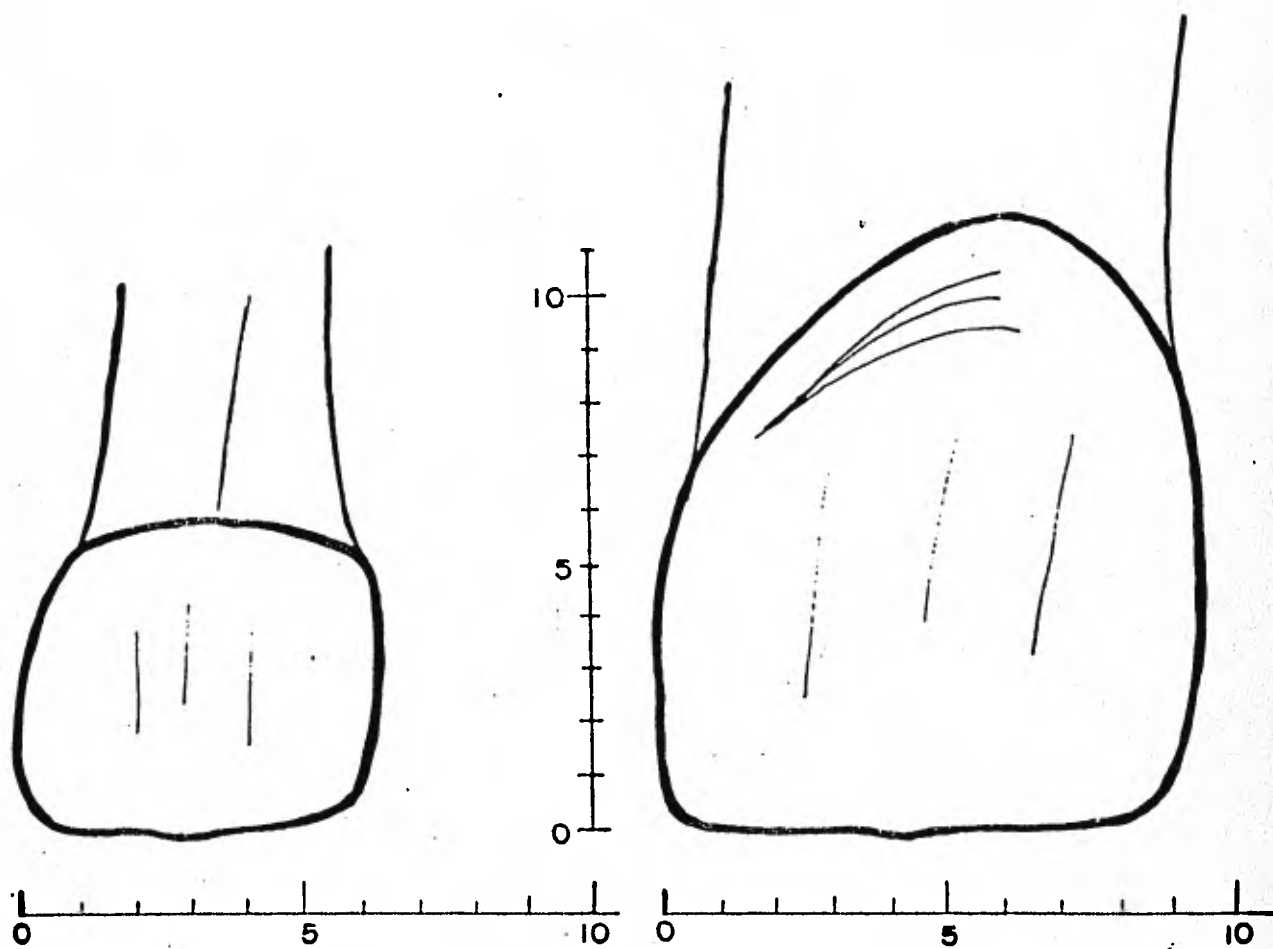
INFERIORES			
DIENTE	TOTAL	CORONA	RAIZ
INCICIVO CENTRAL	14.0	5.0	9.0
INCICIVO LATERAL	15.2	5.2	10.0
CANINO	17.5	6.0	11.5
PRIMER MOLAR	15.8	6.0	9.8
SEGUNDO MOLAR	16.8	5.5	11.3

SEGUNDA DENTICION

SUPERIORES			
DIEN TE	TOTAL	CORONA	RAIZ
INCICIVO CENTRAL	2 2 . 0	10 . 0	12 . 0
INCICIVO LATERAL	2 2 . 0	9 . 0	15 . 0
CANINO	2 5 . 5	9 . 5	16 . 0
PRIMER MOLAR	2 0 . 9	7 . 7	13 . 2
SEGUNDO MOLAR	2 0 . 2	7 . 2	13 . 0

INFERIORES			
DIEN TE	TOTAL	CORONA	RAIZ
INCICIVO CENTRAL	2 1 . 3	8 . 8	12 . 5
INCICIVO LATERAL	2 2 . 3	9 . 6	12 . 7
CANINO	2 5 . 3	10 . 0	15 . 3
PRIMER MOLAR	2 1 . 2	8 . 2	13 . 0
SEGUNDO MOLAR	1 9 . 8	6 . 9	12 . 9

CUADRO COMPARATIVO ESQUEMATICO.



CUADRO COMPARATIVO.

- A) * La duracion funcional de los 7 meses a los 12 años.
- * Desde los 6 años en adelante.
- B) * Menor volumen.
- * Mayor volumen.
- C) * Menor condensación de minerales
- * Mayor condensación de minerales.
- D) * La terminación del esmalte en el cuello forma un estrangulamiento en forma de escalón.
- * No es muy notable el escalón del esmalte.
- E) * La línea o contorno cervical es homogénea sin festones.
- * El contorno cervical tiene ciertas escotaduras en las caras proximales.
- F) * El eje longitudinal es continuo en la corona y raíz.
- * En algunos dientes el eje longitudinal de la corona difiere del de la raíz sobre todo en inferiores.
- G) * Los dientes anteriores no sufren desgaste en proximal porque se van separando.
- * Todos los dientes normalmente sufren desgaste en la zona de contacto.
- H) * La cara oclusal de los posteriores es muy pequeña si se compara con el volumen de la corona.
- * La cara oclusal está en proporción al tamaño de la corona.
- I) * El tamaño de la cavidad pulpar es muy grande en proporción a todo el diente.
- * El tamaño de la cavidad pulpar es menor en proporción a todo el diente.

J) * El color del esmalte es translúcido.

* De apariencia menos translúcida o más opaca.

K) * Los periquimatos no se observan macroscopicamente. El esmalte es de apariencia brillante y tersa.

* No se observan los periquimatos y por eso es menos brillante.

L) * La bifurcación de las raíces principia inmediatamente (en el cuello no existe el tronco radicular).

* El tronco radicular está perfectamente marcado.

M) * Las raíces de los molares están siempre curvadas en forma de garra o gancho son fuertemente aplanadas y muy divergentes.

* Las raíces son más voluminosas.

N) * Todas las raíces se destruyen por proceso natural.

* No sufren destrucción natural.

O) * Nunca se expone la raíz de un diente fuera de la encía.

* Con la edad la encía se repliega y deja expuesta alguna porción del cuello.

SEGUNDO CAPITULO.

Anatomtomfa Infantil.

a). - Dientes Superiores.

b). - Dientes Inferiores.

S U P E R I O R E S .

INCISIVO CENTRAL

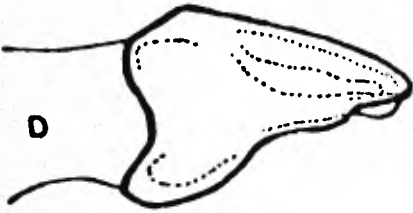
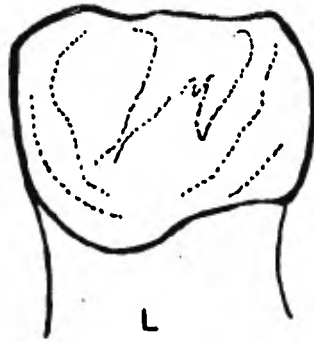
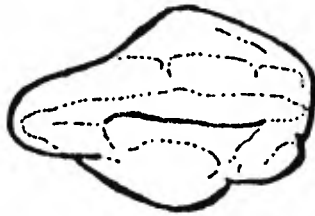
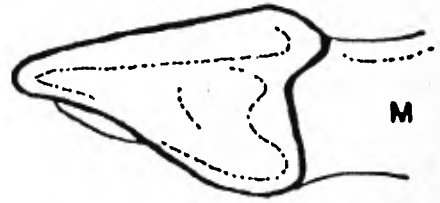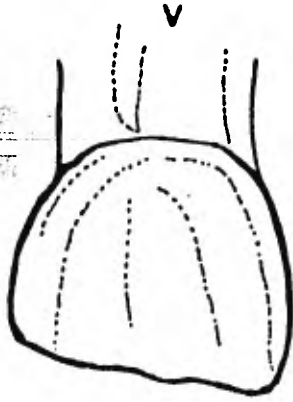
La forma es una réplica en miniatura del homónimo de la segunda dentición.

Corona: El borde incisal es casi recto o más grande con los mamelones más afilados. Las líneas de desarrollo no suelen ser evidentes en la corona, por lo que la superficie vestibular es lisa. Las superficies son más continuas. Presenta rebordes marginales bien desarrollados en la cara lingual, los ángulos lineales son más torneados, los ángulos punta son redondeados o romos. El diámetro mesiodistal de la corona es superior a la longitud cervico incisal.

Cuello: Intensamente estrangulado, no tiene ondulaciones.

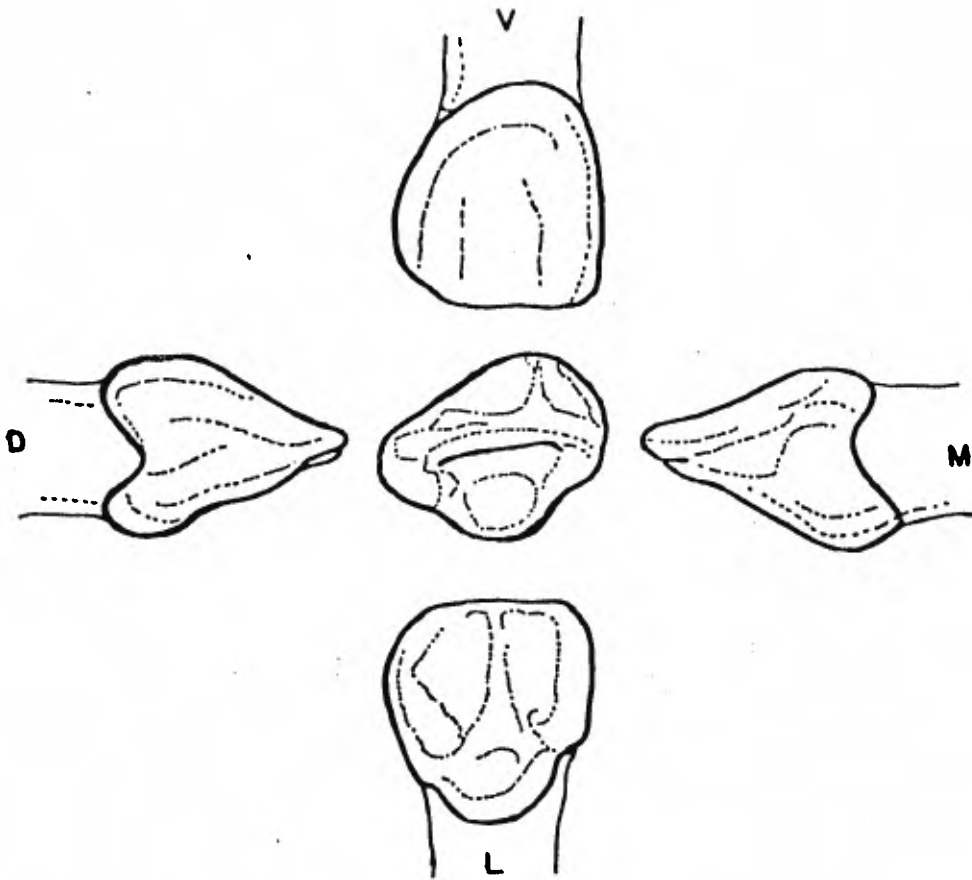
Rafz: De forma conoide y recta, desde proximal es curvada como una letra " S " con el ápice hacia labial, dejando una hondonada por la parte lingual en su tercio apical donde se coloca el folículo del diente central de la segunda dentición. La dimensión labiolingual es menor que la mesiodistal.

Cámara Pulpar: La tiene de muy grandes dimensiones se puede considerar constante en tamaño. El tiempo en absorberse la rafz es el mismo que tarda en formarse, el conducto radicular, es de forma tubular y muy amplio de luz.



INCISIVO LATERAL.

Todo lo dicho con relación al central se puede considerar valido para este diente, pero la corona es más pequeña en todas sus dimensiones. El largo de la corona de cervical a incisal es mayor que el ancho mesiodistal. La forma de la raíz es similar a la del central, pero es más larga en proporción con la corona.



C A N I N O

Forma conoide, esto hace que se distinga de los otros dientes anteriores. Son semejantes a los de la segunda dentición aunque de menor tamaño.

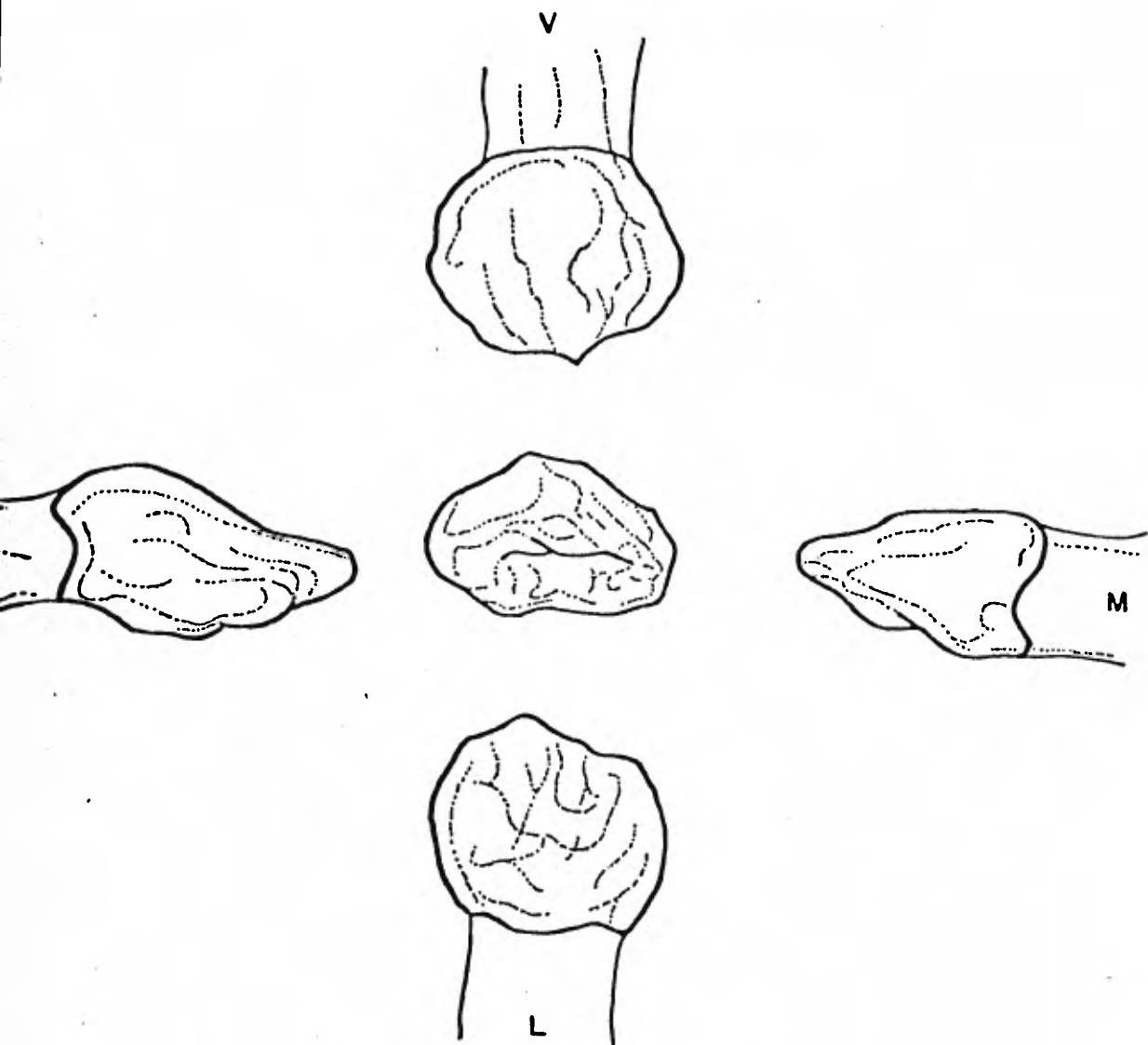
Corona: Semejante al canino de la segunda dentición con los siguientes diferencias.

1. - De menor talla, esto hace que las convexidades sean más exageradas.
2. - Se aprecia la menor longitud y más anchura de la corona proporcionalmente.
3. - Comparando con los incisivos el canino es de mayor volumen: la cima de las cúspides sobresale de la línea incisal más de un milímetro.
4. - De los tramos o brazos de la cúspide, es mayor el mesial que el distal (lo contrario de los caninos de la segunda dentición).

Cuello: Es casi anular, con un pequeño festoneo de ondulación en las caras proximales. El escalón que hace el esmalte hacia la raíz es brusco y en forma de rodete muy marcado.

Raíz: Es proporcionalmente más larga, pero también se ve más delgada. Tiene forma conoide, el tercio apical está inclinado hacia labial en forma de balloneta.

Cámara Pulpar: Es muy amplia, la luz del conducto es también muy amplia, el agujero apical bastante reducido antes de la reabsorción radicular.

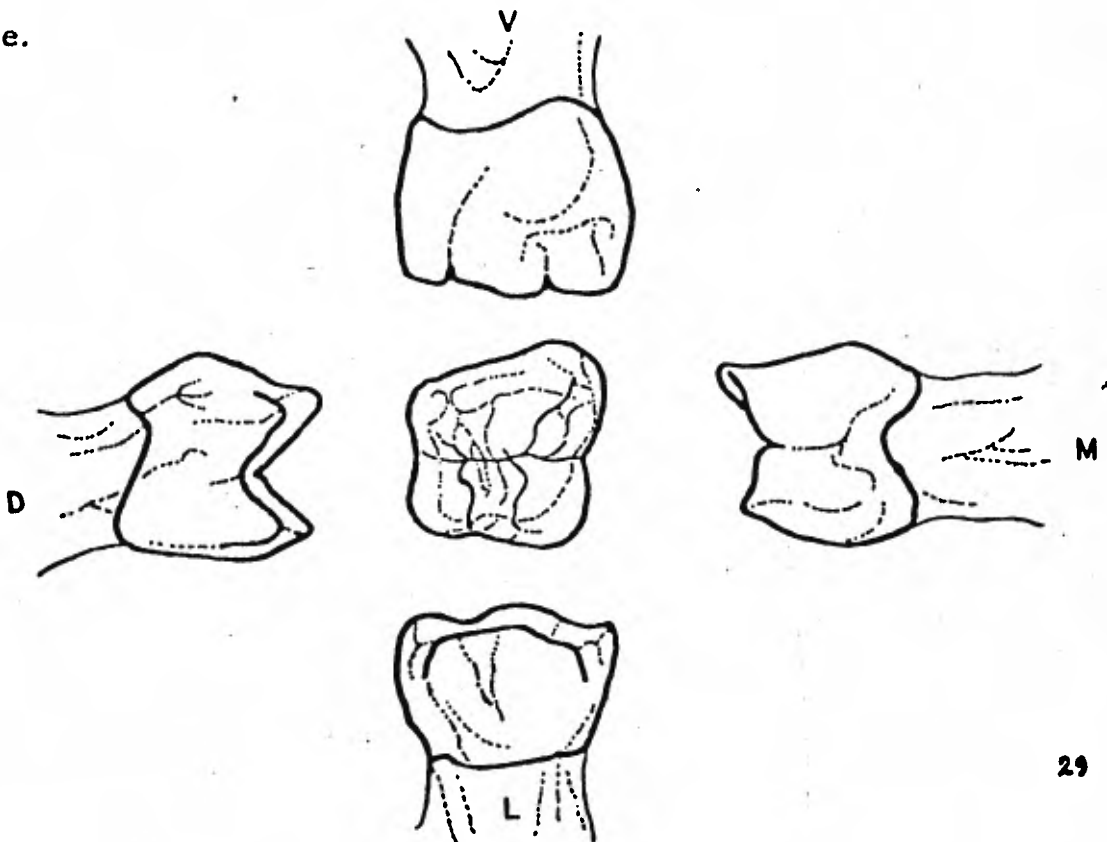


GRUPO DE MOLARES.

Tienen diferente anatomía que los permanentes; la superficie masticatoria es reducida porque su forma se pliega a la función fisiológica. Se recordará que el aparato digestivo del niño requiere una exquisita trituración de alimentos para que estos sean digeridos. Sus alimentos son líquidos y semilíquidos (sobre todo en la primera infancia). La reducida forma de la cara oclusal se debe a que las caras linguales y vestibulares de las coronas hacen una fuerte convergencia hacia oclusal, dándoles una conformación los de la segunda dentición.

En general, las coronas son más anchas que gruesas, es decir el diámetro mesiodistal es más grande que el vestibulo lingual.

Forman un grupo de 8 dientes: 4 superiores y 4 inferiores, por cuadrante.



PRIMER MOLAR.

Es un diente que no se parece a ningún otro de ambas denticiones; tiene características propias.

Corona: Cuboide, caprichosa en su figura, por lo que es difícil hacer una descripción clásica de ella. El desgaste de la cara oclusal transforma a tal grado la forma de este diente que cuando se muda no conserva ninguno de los contornos anatómicos que se encuentra en la boca de un niño de 2 años.

La mayor dimensión de la corona está en las zonas de contacto mesio-distal, y a partir de aquí la corona converge hacia cervical. La cúspide mesiolingual es la mayor. La cara vestibular es lisa con poca evidencia de los surcos de desarrollo.

Cuello: El contorno cervical se marca por la brusca terminación del esmalte que delimita la corona.

Rafz: Son de forma laminada, en este caso son 3 cuerpos radiculares que cobijan entre ellos al folículo del primer molar.

Por este motivo se bifurcan inmediatamente desde su nacimiento en el cuello y son más divergentes para curvarse después hacia el espacio -- interradicular; adquiriendo una forma de garra o gancho.

Son 3 raíces; la mesiovestibular que es la más larga, la disto-vestibular más corta que la mesiovestibular, no tan curva y la lingual menos aplana da que las otras dos.

Camara Pulpar: Muy grande como corresponde a todos los dientes de la primera dentición. La forma es semejante a la corona pero distorsionada por la longitud que alcanzan los cuernos pulpares. Estos son 4: 3 Vestibulares y 1 lingual.

De los 3 vestibulares: el central es el más largo y de mayor base; el distal sigue en tamaño aunque es delgado, el mesial es pequeño y algunas veces no existe o está unido al cuerno central.

SEGUNDO MOLAR.

Corona: Forma cuboide, bastante simétrica y de mayor volúmen que el primer molar. Tiene cuatro cúspides bien delimitadas y el tubérculo de carabelli inconstante.

Se asemeja considerablemente al primer molar permanente. Existen dos cúspides vestibulares bien definidas, son un surco de desarrollo -- entre ellas. La corona es bastante mayor que la del primer molar superior. Hay tres cúspides en la cara palatina: una cúspide mesiolingual -- que es grande, una cúspide distolingual y una cúspide suplementaria menor

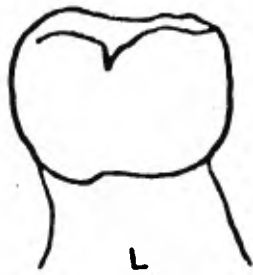
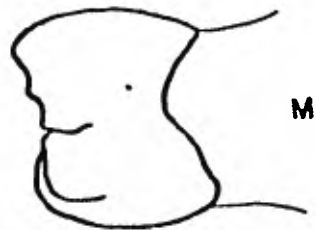
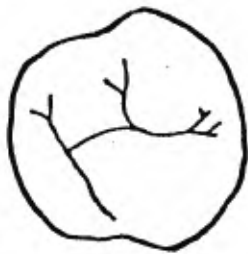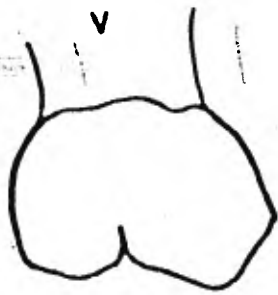
Hay un surco bien definido que separa la cúspide mesiolingual de la --- distovestibular. Las raíces son más largas y gruesas que las del primer molar, siendo la palatina la más grande y gruesas de todas.

Cuello: Cuadrangular muy simétrico y estrangulado como todos los - dientes de la primera dentición.

Raíz: Es delgada, laminada y curvada en forma de garra, es trifurca da y presenta dos cuerpos radiculares en vestibular y uno en palatino.

Camara Pulpar: Grande, los cuernos son muy alargados en dirección de cada cima. El cuerno más largo es el mesiovestibular; el más amplio y voluminosos es el mesiolingual.

Siguen disminuyendo de tamaño los dos distales, el vestibular y el lingual.



I N F E R I O R E S .

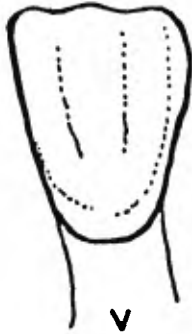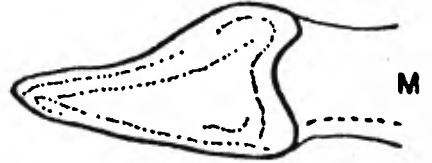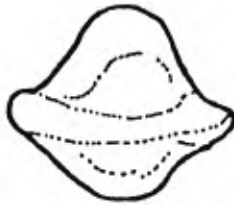
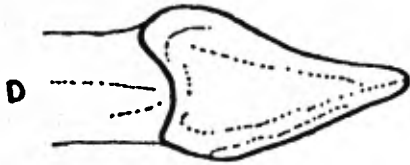
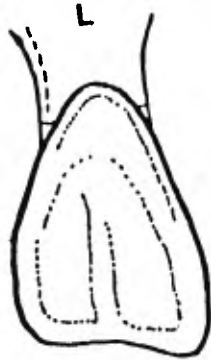
INCISIVO CENTRAL.

Los dientes inferiores son estrechos y son los más pequeños de la boca, ya que sus dimensiones son muy reducidas. La forma coronaria es comparable proporcionalmente a la dentadura adulta, pero de menor longitud y más anchura. La destrucción por caries de estas coronas es raro, su posición en el arco les proporciona una autoclisis muy intensa. La vida activa que tiene (6 años), las defiende de estas afecciones, pero cuando existe es un verdadero problema en reconstrucción.

La superficie labial es convexa en todas las direcciones, con la mayor convexidad en el borde cervical, y tiende a aplanarse a medida que se acerca al borde incisal.

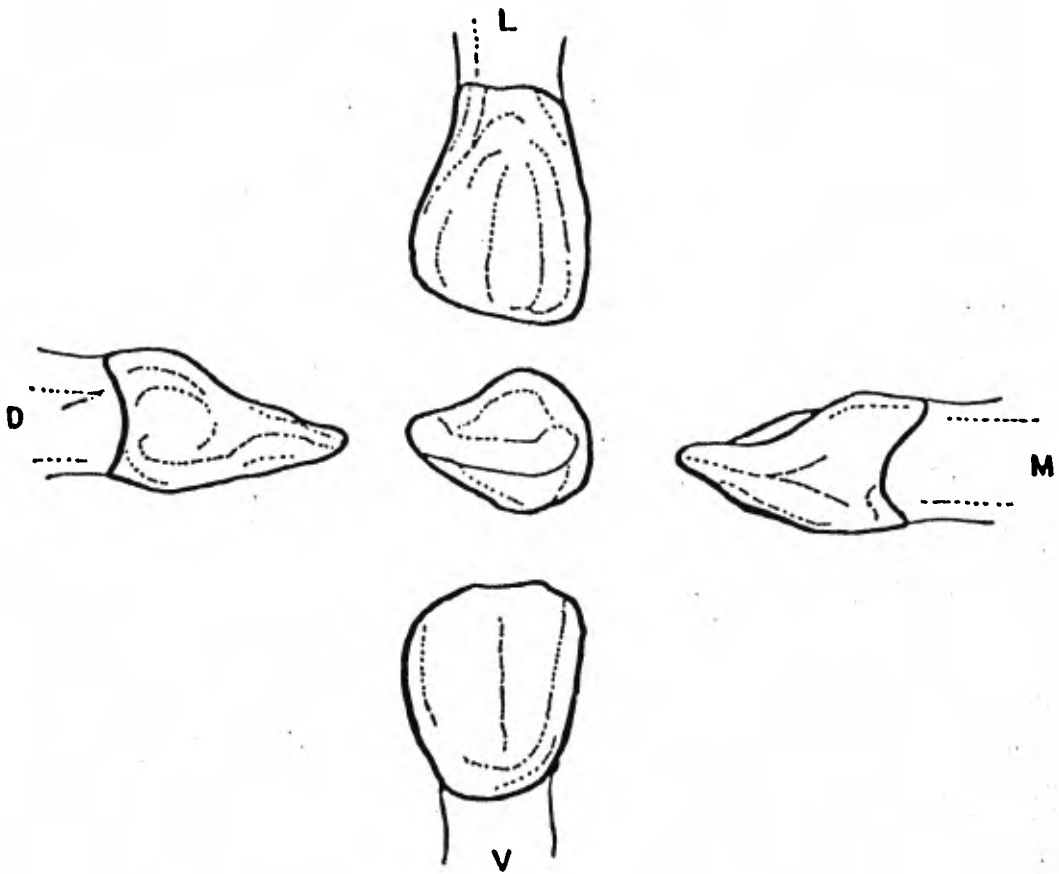
Rafz: De forme conoide y bastante regular, con forma de bayoneta en el tercio apical hacia lingual, algo aplanada en su aspecto mesial y distal y se adelgaza hacia el ápice.

Camara Pulpar: Sigue la superficie general del contorno del diente. La camara pulpar es más ancha en su aspecto mesiodista en el techo. Labiolingualmente, la cámara es más ancha en el cingulo o línea cervical. El canal pulpar es de aspecto ovalado y se adelgaza a medida que se acerca al ápice. Existe una demarcación definida de la cámara pulpar y el canal.



INCISIVO LATERAL

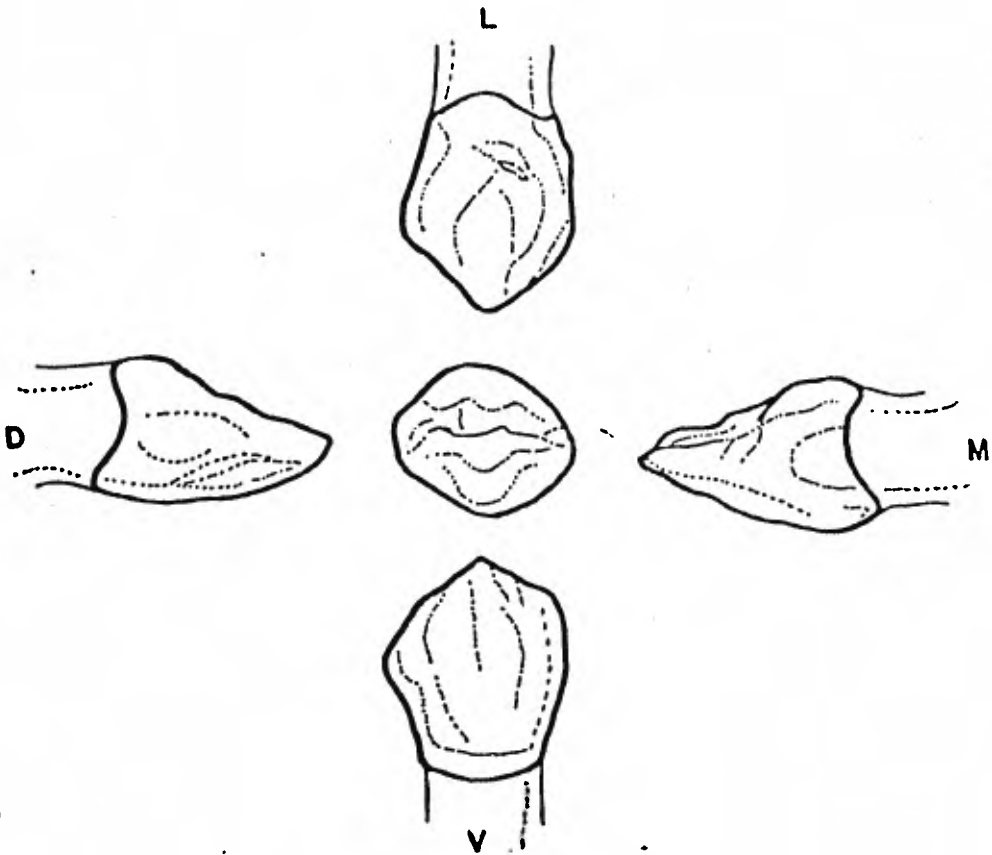
A excepción de la dimensión vestibulo lingual, es mayor que el incisivo central inferior. Puede tener una cavidad mayor en en la cara lingual, --- entre los rebordes marginales. El borde incisal se inclina hacia distal.



C A N I N O.

En la descripción del canino inferior infantil puede decirse, que en todo es semejante al canino superior; el parecido de la corona con el diente que le substituye es mucho mayor que en el caso del canino superior, porque la fosa lingual es francamente marcada, lo que no pasa con aquel, ya que es poco más corta la corona y la raíz además, la dimensión linguo vesti bular es menor que la del antagonista.

Puede distinguirse del canino superior en que tanto en la corona como en la raíz es de menor volúmen, pero las superficies son de mayor convexidad.



PRIMER MOLAR

Corona: La corona puede considerarse de forma convencionalmente cuboide, la inconstancia de su forma es lo normal.

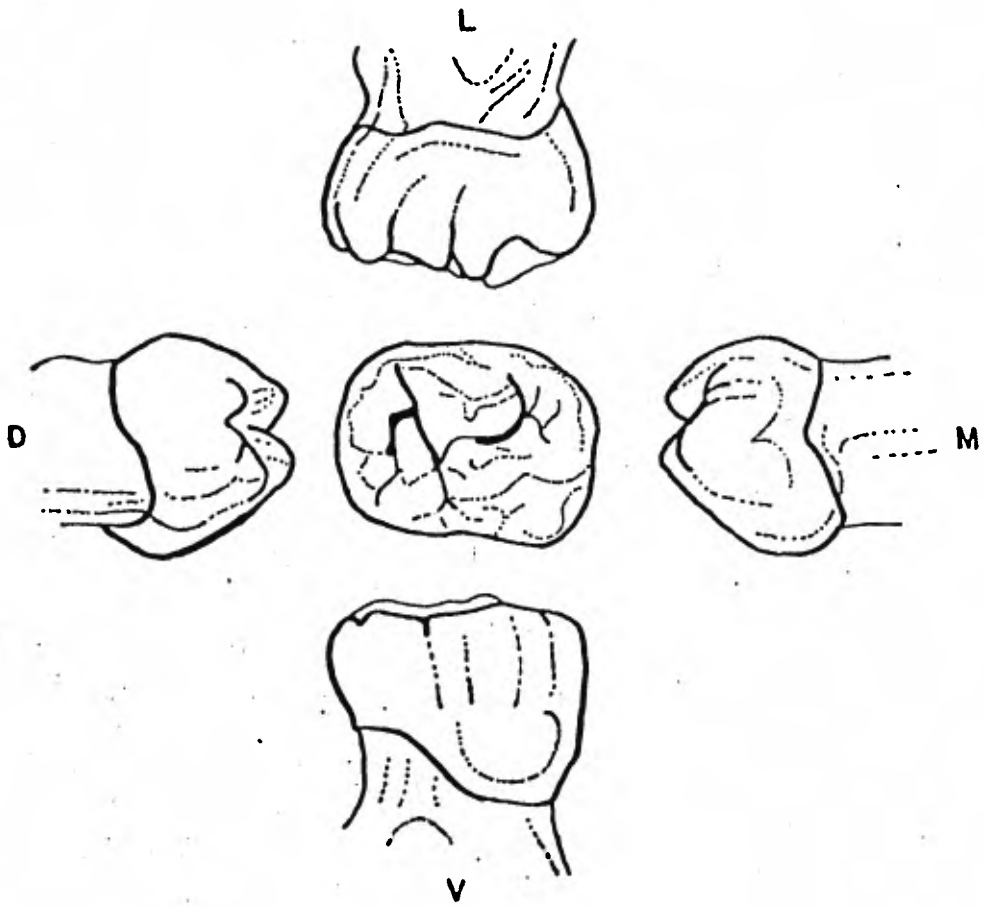
La cara mesial del diente, visto desde vestibular, es casi recta.

La zona distal es más corta que la mesial. Presenta dos cúspides vestibulares sin evidencia de un claro surco de desarrollo que las divida; la cúspide mesial es mayor. Hay una acentuada convergencia lingual de la corona en mesial. La cúspide mesiolingual es larga y aguzada en punta; un surco de desarrollo separa esta cúspide de la distolingual, que es redonda. Observando el diente desde mesial, se nota una gran convexidad vestibular en el tercio cervical.

Rafz: Es bifida y en gran manera divergente una de otra. Cobija en el espacio interradicular el folículo del primer molar inferior. La bifurcación se realiza inmediatamente después que termina el esmalte. La forma de cada una de las raíces es aplanada o laminada en sentido mesiodistal y de gran diámetro vestibulolingual.

Cámara Pulpar: Es de forma alargada mesiodistalmente, el grosor de la pared dentinaria que forma el techo llega a tener 4mm. en la cima de las cúspides. Los conductos radiculares son dos, muy reducidos mesiodistalmente y amplios en vestibulolingual, tanto que llegan a bifurcarse.

El mesial sale de la cámara pulpar coronaria hacia mesial, para después tomar la dirección de la rafz hacia apical. El distal también hace su salida hacia distal.



S E G U N D O M O L A R .

Es más constante en su forma y de mayor volumen.

Corona: Se reconoce en ella la constancia de la forma que semeja un cubo. Tiene mucho parecido al primer molar inferior de la segunda dentición, excepto que es menor que todas sus dimensiones, emerge distalmente de él a los 3 años de edad. Pueden llegarse a confundir por su semejanza. La superficie vestibular está dividida en tres cúspides separadas por un surco de desarrollo mesiovestibular y otro disto-vestibular.

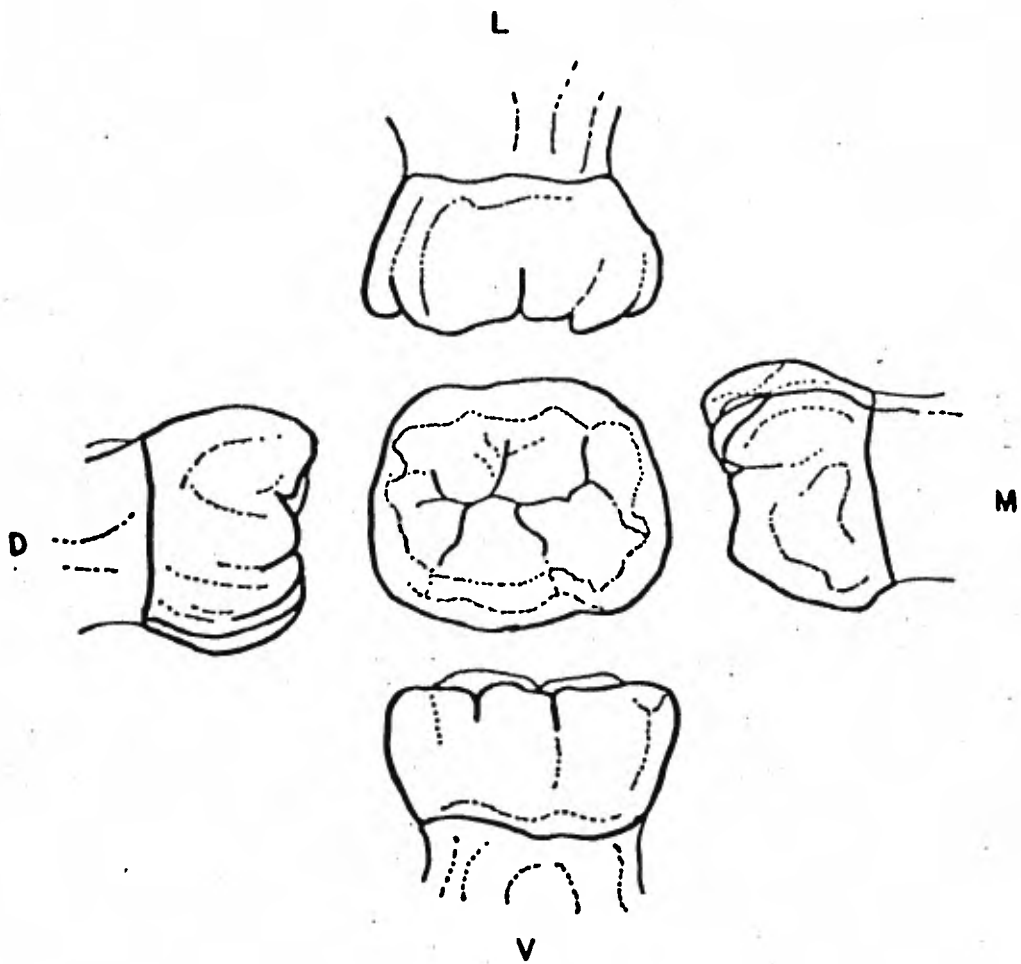
El tamaño de las cúspides es casi igual. Dos cúspides de casi el mismo tamaño aparecen en lingual y están divididas por un corto surco lingual.

Visto oclusalmente presenta una forma rectangular. El reborde marginal mesial está más desarrollado que el distal.

Cuello: Es fuertemente estrangulado casi circular.

Raíz: Las raíces tienen, en consecuencia, una forma especial para permitir la estancia y desarrollo de dicho folículo, por lo que toma orientación divergente una de la otra, la mesial más larga y con curvatura al principio hacia mesial y después hacia apical, que le da aspecto de gancho o de garra. La raíz distal tiene esa misma forma, nada más que a la inversa, o sea hacia mesial.

Cámara Pulpar: Es mucho más grande proporcionalmente que las que se han estudiado. Hasta aquí los conductos radiculares son de dimensiones extraordinariamente grandes.



TERCER CAPITULO.

DIAGNOSTICO Y PLAN DE TRATAMIENTO EN ODONTOLOGIA PEDIATRICA.

- a). -Examen clínico.
- b). -Examen bucal.
- c). -Planeación del tratamiento.



ES TIEMPO DE TU EXAMEN
DENTAL PERIODICO, POR FAVOR
HABLANOS PARA TU CITA.

GRACIAS

FIG A

DIAGNOSTICO Y PLAN DE TRATAMIENTO EN ODONTOPEDIATRIA

Un examen completo de la boca y un buen plan de tratamiento, son indispensables antes de iniciar las distintas fases que constituyen el tratamiento dental del niño. Es decir, después de examinar a conciencia, de --- diagnosticar y de trazar un plan de tratamiento adecuado, se logra el mayor servicio dental para los pacientes niño. La manera en que esto sea llevado durante la primera visita del niño al consultorio dental, dependerá la relación completa entre el niño - padre - dentista.

Examen del Niño.

Existen tres tipos de citas para examen y pueden considerarse en odontopediatría y son: Citas de emergencia, citas periódicas o de recordatorio y citas para el examen completo.

El examen de emergencia se limita a un diagnóstico inmediato que nos lleve a un tratamiento rápido y a la eliminación de la queja principal. Posteriormente se citará al paciente para el examen completo.

El examen periódico o de recordatorio, es una sesión de continuación, posterior a la sesión inicial del examen completo. El propósito es examinar los cambios que pudieran haber ocurrido desde la terminación del tratamiento anterior.

El examen periódico se realiza generalmente cada cuatro o cinco meses, de acuerdo al caso de cada paciente y se notifica a los padres ya sea por

teléfono o por correo en el mes correspondiente. (Fig. A).

El examen completo como su nombre lo indica, se evaluará todo lo concerniente al niño tratando de seguir una secuencia.

En consecuencia trataremos de seguir a conciencia los siguientes pasos esenciales.

1. - Historia del caso. Información General.

Antes de que el niño sea introducido al gabinete odontológico, se debe efectuar el cuestionario de la historia clínica médica y de información general así como el estado actual del paciente. (Fig. B).

La duración y enfoque de la historia clínica dependen de las circunstancias que radican en cada caso. En situaciones de emergencia, la historia se limita generalmente a puntos esenciales en relación con la lesión que se trata en el momento o del mal que aqueje al niño actualmente y también a la presencia o ausencia de enfermedades generales que pudieran tener importancia en el tratamiento inmediato.

La naturaleza de las preguntas reflejará de esta forma las ideas individuales del profesional y los conceptos de diagnóstico: El cuestionario debe proporcionar datos generales como nombre del paciente, diminutivo, edad, fecha y lugar de nacimiento, dirección, teléfono, grado escolar, nombre del acompañante, historia médica y odontológica pasada, añadiendo el motivo de la consulta y la actitud tomada por el niño hacia el dentista. Se complementa la historia del caso mediante una plática con los padres, agregando con sus respuestas el objetivo que se persigue.

Posteriormente se revisa la historia del caso y de información general para que el odontólogo se familiarice con la historia médica y la atención dental pasada del niño. Así se podrá obtener un conocimiento de la salud general del paciente.

Si hubiera alguna indicación de una enfermedad dental aguda o crónica será prudente que el profesional se informe a fondo del estado actual de la afección.

La pregunta nueve por ejemplo, nos proporciona la edad psicológica y evolutiva intelectual del niño.

La hospitalización y la anestesia general pueden constituir una experiencia psicológica para el pre-escolar y pueden sensibilizarlo en alguno de los procedimientos que se llevarán a cabo más tarde en el consultorio dental.

Ya que como fue explicado en el núcleo I. en el manejo del niño si el odontólogo sabe de la hospitalización y del temor del niño a los extraños de blanco se podrá planificar el tiempo y los procedimientos necesarios para ayudar al niño a superar el temor y hacer que acepte el tratamiento dental de una manera aceptable.

Es importante registrar la queja principal con las palabras de la madre o del niño. Esto puede ser un problema agudo o sólo un deseo de atención rutinaria.

Finalmente es esencial saber si el niño ha tenido experiencias odontológicas previas o anteriores a la visita actual y observar la actitud del niño hacia el odontólogo ya que dependiendo de esto se determinarán las pre-

cauciones y procedimientos necesarios para el manejo del niño.

2. - Examen clínico.

El examen clínico del niño debe efectuarse con una secuencia lógica y ordenada de observaciones y de procedimientos. En la mayoría de los casos un enfoque sistemático producirá mucha más información sobre alguna enfermedad no detectada que nos podría afectar posteriormente en nuestro plan de tratamiento.

A Condición General Presente.

- Estatura y Peso.
- Porte.
- Nivel de desarrollo del lenguaje.
- Piel y pelo.
- ~~Manos.~~
- Temperatura.
- Estatura y peso.

Esto puede analizarse y compararse consultando o esquemas o cuadros de crecimiento y peso. Por medio de un registro a largo plazo se podrá determinar si la estatura y peso del niño concuerda con el patrón de crecimiento o si es un cambio de crecimiento que ocurre en algún punto definido del desarrollo del niño tales como los períodos de edades y efectos de herencia medio. nutrición enfermedades anomalías del desarrollo y secreciones endócrinas.

Porte.

Cuando el niño entra en el consultorio dental se podrá apreciar su modo de andar y ver si éste es normal o se encuentra afectado. Probablemente el andar normal más común es el de un niño enfermo que camina con inseguridad debido a su debilidad. Otros tipos de andar son las de tipo inseguro hemipléxico tambaleante y atóxico. Si se observa este tipo de andar, habrá que hacer una valoración interrogando a la madre o acompañante sobre cualquier cambio reciente que haya observado en el andar del niño.

Nivel de desarrollo del lenguaje.

El desarrollo del lenguaje depende de la calidad y capacidad que tiene el ser humano de reproducir sonidos que ha escuchado, por lo tanto los niños muy pequeños con problemas de audición graves pueden tener desarrollo del lenguaje lento. La conversación del niño con el Odontólogo con la ayudante permite hacer una estimación informal de su lenguaje.

Se consideran cuatro tipos de trastornos del lenguaje:

1. Afasia
2. Lenguaje retardado.
3. Tartamudeo.
4. Trastornos articulatorios del lenguaje.

La afasia es rara y generalmente denota pérdida de lenguaje como resultado de algún daño al sistema nervioso central.

El lenguaje retardado se considera cuando el niño no habla a los tres años

Las causas pueden ser las siguientes: pérdida de la audición retraso in-

telectual ritmo de desarrollo general enfermedades graves prolongadas defectos sensoriales falta de motivación, y estimulación inadecuada del medio. Los niños demasiado dependientes de sus padres y los que padecen una lesión neurológica también pueden presentar retraso en el lenguaje.

El tartamudeo ocurre en casi todos los niños en algún período antes de ir al colegio. El tartamudeo es más común en los niños que en las niñas.

Los trastornos articulatorios del lenguaje que pueden considerarse importantes son : omisión inserción, y distorsión.

Al sustituir el sonido C por el sonido S produce seseo. Algunos defectos de articulación ocurren dentro de los límites de desarrollo normal; sin embargo las niñas con parálisis cerebral lesión neurológica central paladar hendido o maloclusión a menudo tienen dificultades articulatorias. La parálisis cerebral puede alterar la calidad del lenguaje y faríngeos; por ejemplo parálisis cerebral puede alterar la calidad del lenguaje y producir voz de sonido nasal. Una voz ronca puede deberse a haber cantado o gritado en exceso a sinusitis aguda o crónica, a cuerpos extraños en la laringe parálisis, sarampión o en los niños desarrollo sexual precoz.

Piel y Pelo.

En el caso específico del niño con displasia ecodermal congénita el pelo puede estar ausente o ser muy escaso, delgado y de color claro.

Esto se observa más a menudo en niños que en niñas. Existen otros desequilibrios hormonales que pueden causar pérdida del cabello mientras

que la adición de medicación hormonal puede causar hirsutismo o crecimiento excesivo del cabello.

La piel de la cara al igual que la de las manos, puede observarse y detectar señales de enfermedad. Puede encontrarse cierta cantidad de lesiones primarias y secundarias en la cara. Mientras que la cara del niño tiende a reflejar su salud general, los cambios observados no tienen necesariamente que estar directamente relacionados con el problema dental.

Un odontólogo cuidadoso puede posponer una visita dental si ve que el niño presenta extensas y dolorosas lesiones de herpes o algún otro tipo de lesión en los labios o en la cara.

Manos.

En las manos el pequeño paciente pueden observarse todas las lesiones primarias y secundarias de piel tales como máculas pápulas, vesículas úlceras costras o escamas. Muchos factores causales pueden producir -- estos trastornos tales como enfermedades exantematosas, deficiencias vitamínicas y del desarrollo.

Se debe considerar la forma y tamaño de los dedos de los niños. Las uñas pueden estar mordidas o cortas como resultado de un hábito o de ansiedad pueden tener forma de espátula puntiagudas, quebradizas, escamosas de color diferente o incluso pueden estar ausentes, como en los casos de displasia ectodérmica.

Por medio de radiografías de 5 x 7 pulgadas de la mano izquierda se puede

determinar la edad ósea del paciente y saber si un niño es demasiado grande o demasiado pequeño para su edad.

Temperatura.

En los niños es frecuente la elevación de Temperatura temporal después de comer, de hacer ejercicio o cuando el medio no permite llevar al enfriamiento corporal.

La mayoría de las madres consideran como normal la temperatura a 37°C y al sobrepasar ésta la consideran como muestra de enfermedad. Sin embargo se debe ayudar a comprender que existe en vez de este umbral fijo, una gama de temperaturas consideradas normales. Las infecciones dentales o las enfermedades gingivales agudas, así como algunas infecciones respiratorias dan como resultado estados febriles en los niños.

No se pueden diagnosticar enfermedades específicas tan sólo por la presencia de fiebre. Sin embargo el grado de fiebre su patrón y la reacción del niño son a menudo factores que indican cierta patología. Como ejemplo, se presentan con frecuencia estados febriles cuando el paciente niño padece de amigdalitis por lo tanto se recomienda posponer la cita del tratamiento.

b) Condición Local Presente.

La cavidad bucal es la meta del examen para el diagnóstico.

La apreciación de la condición general del paciente, nos sirve de introducción a la cavidad bucal del niño. El profesional debe evitar cualquier tendencia a enfocar su atención directamente en las piezas dentales descuidando así otras áreas.

La observación para conocer la condición local presente o sea todo lo referente a los tejidos blandos de la cavidad oral y de la faringe bucal debe examinarse para su diagnóstico. El Cirujano Dentista que realiza un buen diagnóstico examina las piezas dentarias en último lugar no primero.

Por lo tanto observamos las siguientes zonas:

Labios. mucosa oral.

Saliva.

Tejido Gingival.

Lengua y piso de la boca.

Paladar.

Faringe Amigdalitis.

Labios mucosa Oral.

Los labios no deben ser descuidados en su apremio por examinar las piezas dentarias. Después de observar tamaño y forma y color y textura de la superficie, deben ser palpados con el pulgar y el índice. Frecuentemente se observan úlceras vesículas fisuras y costras.

Los labios protegen los dientes de los traumas, y por lo tanto son lugar frecuente de contusiones en los niños. Reacciones nutricionales alérgicas pueden causar cambios dramáticos en

los labios. Pueden ser evidentes cicatrices debido a intervenciones quirúrgicas que se hicieron para corregir anomalías del desarrollo o traumas anteriores.

A medida que se retraen los labios el odontólogo deberá observar la mucosa oral. Cualquier lesión o cambio de color o de consistencia de la membrana mucosa deberá ser evaluada cuidadosamente.

La papila en el orificio del conducto de Stensen desde la glándula parótida puede estar inflamada o agrandada y en la etapa inicial del sarampión puede observarse rodeada de pequeños puntos azulados y blanquecinos rodeados de rojo.

También puede palparse las inflamaciones en la mejilla.

Las lesiones más comunes que se observan en la mucosa bucal o labial de los niños son las que se asocian con virus de herpes simple. Estas pueden ser relativamente benignas con pequeñas úlceras dolorosas o pueden ser más generalizadas extendiéndose al tejido gingival y paladar produciendo tejido gingival demasiado sensitivo doloroso y múltiples úlceras poco profundas. Con una afección de este tipo generalmente hay una historia de algún trastorno congénito.

Saliva.

Cuando efectuamos el examen dentro de la cavidad bucal generalmente se estimula una salivación profusa en los niños.

La saliva puede ser delgada, normal o viscosa.

La paratoditis epidémica o paperas se caracteriza por una inflamación muy sensible y algo dolorosa unilateral o bilateral de las glándulas salivales. Una secreción excesiva o purulenta del conducto de Stensen puede incitar otros trastornos de la glándula parótida. Las glándulas salivales sublinguales y submaxilares también pueden volverse hipersensibles presentan inflamación y pueden tener secreciones alteradas cuando existen infecciones generales.

Tejido Gingival.

Se debe considerar el color, el tamaño la forma la consistencia y la fragilidad capilar del parodonto. La inflamación y el color rojo puede ser producto de una higiene bucal pobre. Sin embargo debemos estar conscientes de que el tejido gengival reacciona con mucha sensibilidad a cambios metabólicos y nutricionales. a ciertas drogas y trastornos del desarrollo. Cuando están en erupción las piezas dentarias el tejido gengival que la rodea puede inflamarse y ser doloroso ya que son traumatizadas por las piezas opuestas.

Podemos observar frecuentemente infecciones como son: Absceso Dento alveolar y la celulitis.

Abceso Dento-alveolar.

Puede ser agudo o crónico. En el estudio radiográfico durante el período inicial o agudo puede diagnosticarse al observar un ligero ensanchamiento

miento de la membrana periodontal la pieza está sensitiva a la p^{er}cusión y al movimiento; ya que en su estado crónico radiográficamente se observa un área radiolucida bien definida a nivel apical o interradicular la cual puede envolver incluso al germen del sucesor. Los síntomas agudos pueden aliviarse efectuando drenaje removiendo el techo pulpar. Posteriormente se decide si la pieza se extrae o se conserva.

El absceso alveolar en las piezas de la primera dentición es un proceso infeccioso más difuso que en las piezas de la segunda dentición..

Celulitis.

Es una infección que se extiende en los tejidos blancos de la cara cerca de algún diente cuya pulpa se ha necrosado.

La celulitis causa inflamación en la cara o el cuello y los tejidos cambian de color.

Cuando la infección se origina en una pieza superior la inflamación y enrojecimiento pueden llegar hasta el ojo. El niño puede parecer muy enfermo y con alta temperatura.

Para reducir la inflamación y los síntomas agudos puede hacerse un drenaje abriendo a través del techo pulpar del diente afectado. Con frecuencia el niño no puede abrir la boca, en estos casos la administración de antibióticos específicos controla la infección y disminuye el trismus.

El frenillo labial situado en la línea media sobre ido en el maxilar superior puede ser responsable de un diastema entre los incisivos centrales

tanto en la primera dentición como en la mixta. Es importante establecer si el diastema es normal para esa época particular del desarrollo época del "patito feo" o si el espacio de la línea media está relacionado con un frenillo labial superior anormal.

La anormalidad puede causar la presencia de laterales conoides o la ausencia congénita de éstos puede causar el diastema. Además de mesiodens hábitos y macroglosia.

El punto de inserción del frenillo labial es variable. Puede estar varios milímetros por sobre la cresta del reborde o sobre el reborde o las fibras pueden causar entre los incisivos centrales e insertarse en la papila palatina. Sin embargo Walls mencionó que el frenillo podría estar insertado en la papila palatina en el nacimiento, pero que con el desarrollo del reborde alveolar y de los dientes la posición del frenillo podría variar. Al progresar el crecimiento, el frenillo puede atrofiarse y asumir una posición más elevada o mantener su inserción en la papila. La suposición de que el frenillo anormal podría ser diagnosticado en el lactante y que la reducción quirúrgica sea efectuada a esta edad no tiene bases. En el pasado se postergaba hasta la erupción de todas las piezas de la segunda dentición. Sin embargo deben tomarse en cuenta otros puntos de diagnóstico.

Una prueba de diagnóstico simple para observar si la inserción alveolar es normal es ejercer una presión intermitente sobre el frenillo. Si en la papila

la palatina se inserta tejido grueso y posee una base ancha en abanico y además al traccionar el labio se produce una isquemia de la papila. se -- puede predecir con seguridad que el frenillo influirá desfavorablemente en el desarrollo de la oclusión anterior.

El frenillo anormal puede interferir en un buen cepillado, restringir los movimientos del labio, anomalías en el lenguaje y puede producir un aspecto estético desagradable.:

Lengua y Piso de la Boca.

Deberá examinarse su forma tamaño color y movimiento.

Rara vez los niños se quejan de lesiones sintomáticas de la lengua. Sin embargo, pueden encontrarse en la lengua una serie de condiciones benignas que deben anotarse en la ficha de examen.

Macroglosia.

En ocasiones, puede ser temporal en condiciones alérgicas y se tratará de acuerdo a la causa. Cuando es de origen congénito, el niño nace con la malformación y ésta se hace más notoria con el desarrollo; en este caso, se debe a un sobredesarrollo de la musculatura de la lengua. Una lengua grande puede ser característica de cretinismo y puede presentarse en el síndrome de Down o mongolismo.

Una lengua grande puede causar esquema de desarrollo anormal de los maxilares con maloclusión. La disposición en abanico de los dientes anteriores inferiores y una Clase III de Angle podrán ser el resultado de la ma--

crogllosia.

En algunos casos podrán ser tratados quirúrgicamente.

La anquiloglosia es producida por un frenillo corto y grueso que se extiende desde la punta de la lengua hasta los tejidos gengivales del piso de la boca limitando los movimientos de la lengua originando los trastornos fisiológicos. Si en los lactantes causa problemas para su alimentación está indicando el tratamiento quirúrgico. En un niño mayor se realizará cuando las condiciones locales garanticen el tratamiento.

La lengua fisurada no se observa con frecuencia y puede no tener significación clínica alguna aunque a veces se asocia a cretinismo y mongolismo. Una deficiencia del complejo vitamínico B podría estar asociada a la fisuración. Suele ser innecesario el tratamiento de la lengua fisurada: el acúmulo de residuos puede producir inflamación en la base de las fisuras. Sin embargo puede prevenirse con el cepillado de la lengua y una buena higiene bucal.

La lengua geográfica (glositis migratoria benigna) es probablemente la anomalía lingual más común que esencialmente está limitada a los niños.

Aunque se desconoce la etiología Burket sugirió que podría ser causada por una infección microbiana o micótica.

Además, se considera un posible fondo psicossomático como factor etiológico. Histológicamente, el proceso se presenta superficial con descamación de las capas queratínicas de las papilas e inflamación del corión.

El Piso de la Boca.

Debe examinarse para buscar cualquier tipo de inflamaciones que podrían ser quistes o ulceraciones. Los orificios de las glándulas salivales sublingual y submaxilar así como las glándulas salivales menores se pueden obstruir, causando un quiste de retención de mucosa o ránula.

Paladar.

Se deberá observar la forma, el color y la presencia de cualquier tipo de lesión en el paladar blando y en el duro.

La consistencia de las deformidades o inflamaciones deberá ser investigada por medio de la palpación. Las cicatrices en el paladar pueden ser evidencias de traumas pasados o de intervenciones quirúrgicas que se hicieron para reparar anomalías de desarrollo. Cambios de color pueden ser causados por neoplasmas, enfermedades infecciosas y sistemáticas, traumas o agentes químicos. En ocasiones se observan protuberancias en el paladar que pudieran ser dientes supernumerarios o torus palatino.

Faringe y Amígdalas.

Para examinar el área de la faringe y de las amígdalas deprimir de la lengua con el espejo o con un abatelenguas para observar cualquier cambio de color, úlceras o inflamaciones. La proliferación del tejido de la amígdala laríngea puede ser tan extensa que exista muy poco espacio en la garganta para que pasen el aire y los alimentos. Es aconsejable sugerir que el niño sea examinado por su médico, si se considera que sus amígdalas están

gravemente infectadas y pueden ser causa contribuyente de mala salud.

Observemos por medio de ilustraciones las diferentes anomalías antes mencionadas.

C) Examen Bucal.

Pueden hacerse ciertas observaciones básicas de la dentadura en general antes de formular diagnósticos sobre las piezas individualmente.

Es de gran valor la clasificación de las anomalías y el conocimiento coadyuvante, para efectuar un buen diagnóstico. Por lo tanto, clasificaremos las anomalías de la dentición.

I. Anomalías de Número

II. Anomalías de forma.

III. Anomalías de estructura y textura.

IV. Anomalías de color.

V. Anomalías de erupción exfoliación y posición.

I. Anomalías de Número.

La variación del número de dientes resulta del aumento o disminución respecto de la cantidad considerada normal. Es rara en la dentición primaria y más frecuente en la permanente.

Como causas de disminución pueden enumerarse: destrucción del diente por trauma distrofia trastornos en el desarrollo y en la alimentación de todo el organismo, trastornos particulares del desarrollo dentarios factores hereditarios.

Es raro encontrar la ausencia completa de piezas (anodoncia dental).

En algunos trastornos del desarrollo la anodoncia parcial o la oligodoncia es un factor diagnóstico.

La ausencia de piezas únicas es mucho más importante en la segunda dentición que en la primera. A excepción de los terceros molares, el segundo premolar mandibular y los incisivos laterales superiores, que son las piezas que faltan eventualmente. Esta afección que a menudo es congénita es más frecuentemente hereditaria. Dientes de más (supernumerarios) se observan a menudo en la línea media del maxilar superior (mesiodens) pero pueden aparecer en cualquier zona y en cualquier arco.

La presencia de un mesiodens puede ser detectada por un diastema extremadamente ancho entre los incisivos centrales superiores de la segunda dentición.

Una importante observación para el diagnóstico es que en la disostosis cleidocraneal síndrome hereditario familiar y dominante en el que se añade la ausencia de clavículas se presentan comúnmente dientes supernumerarios.

Los dientes cuya ausencia se produce por factores congénitos o de desarrollo suelen ocasionar muchos problemas para el Cirujano Dentista.

El reconocimiento precoz depende de un cuidadoso examen clínico y radiográfico adecuado. Así como los dientes supernumerarios las agenesias representan una falta o aberración en los estados de comienzo o de proliferación del ciclo vital del diente.

En la literatura existente hay evidencia de que la causa principal es el factor hereditario y hay informes bien documentados de los antecedentes a través de algunas generaciones. Rara vez las enfermedades óseas tumores o radiaciones pueden dar como resultado una deficiencia en la formación de los dientes.

Se había considerado que la ausencia del diente de la primera dentición significaba la ausencia del diente de la segunda dentición. Sin embargo, ha sido comprobado que no ocurre en todos los casos.

En el síndrome de Down (mongolismo) existe un alto porcentaje (43%) de niños afectados en quienes comúnmente el diente ausente es el incisivo lateral superior.

El tratamiento de los casos con agenesia (dientes ausentes) sólo puede ser decidido individualmente. En algunos casos no se aconseja el tratamiento mientras que en otros se requieren procedimientos ortodónticos y protésicos.

Observemos por medio de ilustraciones las anomalías antes mencionadas:

II. Anomalías de Forma.

Las anomalías de forma también son más pronunciadas en los dientes de la segunda dentición que en los de la primera.

No es raro observar que la forma de dientes permanentes se altera por la presencia de gotas de adamantinas (aparición de esmalte en lugares no comunes). La fusión y geminación influyen sobre el tamaño y la forma de

Los dientes. Por fusión se entiende la unificación de los gérmenes dentarios.

En la geminación puede unirse un diente normal con un supernumerario.

En general es más común observar este tipo de dientes en la primera dentición.

El dens in dente se origina por la invaginación del órgano del esmalte durante el desarrollo dentario.

La forma más simple de esta invaginación es el agujero ciego más profundizado. Se observa con mayor frecuencia en los incisivos laterales superiores en forma unilateral o simétrica.

Las variaciones de la configuración dentaria pueden ser de naturaleza hereditaria o el resultado de una enfermedad o un traumatismo. La clasificación de las anomalías de forma de los dientes es de gran valor para nuestro diagnóstico.

CLASIFICACION:

- a) Geminación.
- b) Fusión
- c) Dilaceración.
- d) Concrecencia.
- e) Diente de Hutchinson (asociado a la enfermedad de la sífilis Congénita).
- f) Molar de Mulberry (asociado a la enfermedad de sífilis congénita).

- g) Lateral conoide.
- h) Cíngulo exagerado.
- i) Cúspides supernumerarias.
- j) incisivos en forma de clavo.
- k) Taurodontismo.
- l) densidente.
- m) Diente de Turner.
- n) Macrodoncia.
- o) Microdoncia (asociado al síndrome congénito como causa primordial).
- p) Aspectos hipoplásicos y malformaciones generalizadas resultantes de trauma enfermedad exantemática y síndrome genético.

Observemos por medio de ilustraciones las anomalías antes mencionadas:

III. Anomalías de Estructura y Textura de los dientes.

Se incluyen los síndromes hereditarios tales como la amelogénesis imperfecta la dentinogénesis imperfecta, así como los diversos factores que pueden afectar la formación del esmalte y la dentina.

CLASIFICACION.

1. Síndromes Hereditarios.

A. Esmalte-Amelogénesis imperfecta.

- a) Hipocalcificación hereditaria del esmalte.
- b) Hipoplasia hereditaria del esmalte.

B. Dentina.

- a) Dentinogénesis imperfecta.

b) Displacia de la dentina.

c) Dientes en forma de capas.

2. Otras manifestaciones de las estructuras y textura anómalas.

A. Fluorosis.

B. Porfiria.

C. Hipofosfatasa.

D. Hipoplasia a causa de una enfermedad febril.

E. Hipoplasia a causa de traumatismo.

F. Hipoplasia a causa de la radiación.

G. Hipoplasia a causa de una deiciencia vitamínica.

H. Hipoplasia a causa de un raquitismo por resistencia a la vitamina D.

I. Hipoplasia a causa de un nacimiento prematuro o a factores neonatales.

IV Anomalías de Color.

En los últimos años el uso difundido de las tetraciclinas ha añadido una categoría más en la coloración intrínseca de los dientes señalando nuevamente el papel de la dentición como registro permanente del ciclo vital del individuo.

Las fotografías a color de las anomalías dentales puede ser instructiva y en sí nos da el criterio para el diagnóstico.

Sin embargo el examen clínico, su historia y las radiografías son siem-

pre indispensables para llegar al diagnóstico final. Lo primero a considerar es comprobar el color o la mancha intrínseca. Por lo tanto debe realizarse una profilaxis con piedra pómez para la remoción de manchas verdes o pigmentación amarilla causada por vitaminas u otras pigmentaciones locales.

Si el color es intrínseco, será necesario tomar consideración de distribución y la historia clínica del paciente, su lugar de procedencia, las enfermedades de la infancia y sus antecedentes hereditarios.

CLASIFICACION.

1. - Diente amarillo: Coloración por tetraciclina pigmentación debida a -
un nacimiento prematuro amelogenesis imperfecta.
2. - Diente marrón: Coloración por tetraciclina amelogenesis imperfecta,
pigmentación ocasionada por un nacimiento prematuro
fibrosis quística, porfiria.
3. - Dientes azules o
azules verdosos : Eritroblastosis total.
4. - Dientes de color
blanco o amarillos
opacos: Amelogenesis imperfecta.
5. - Dientes con arcos
específicos blancos : Fluorosis, dientes con manchas nevadas,
opacidades idiopáticas.
6. - Dientes de color
rojo amarronado: Porfiria.

7. - Dientes de color

marrón grisáceo: Dintionogénesis imperfecta.

8. - Coloraciones variadas debidas a factores extrínsecos de los alimentos medicamentos u otros agentes.

Veamos a continuación algunas ilustraciones de estas anomalías:

V. Anomalías de Erupción Exfoliación y Posición.

En la mayoría de los niños la erupción de los dientes temporales está precedida por unasalivación incrementada y el niño tiende a llevarse los dedos a la boca.

Aún en la actualidad, una gran cantidad de enfermedades se atribuyen incorrectamente a la erupción. Puesto que la erupción de los dientes es un proceso fisiológico la asociación fiebre y alteraciones generales no está justificada. Una fiebre diarrea infección respiratoria y hasta convulsiones durante este período dental han de ser consideradas coincidencias antes que relacionarlas con el proceso de erupción.

La inflamación de los tejidos gingivales antes de la erupción completa de la corona podrían causar un estado de molestia temporal que cede en pocos días.

Por otra parte es muy variable la edad en que los dientes erupcionan o exfolian. Muchos autores dicen que existen un patrón familiar de la erupción precoz o tardía.

En el caso de la pérdida prematura de los dientes temporales a causa de caries, el efecto en la erupción del diente sucedáneo, depende de la edad

en que se realizó la extracción . Si sucede durante el período preescolar la erupción del diente subyacente suele retardarse. Si ocurre durante el período de la dentición mixta y existe una patología ósea extendida, se acelera la erupción del diente permanente.

Sin embarho antes de la erupción dental y durante la lactancia se pueden presentar algunos aspectos clínicos que a continuación mencionaremos.

Perlas de Epstein.

En recién nacidos se observan a veces pequeños nódulos duros blancos sobre la mucosa alveolar. Estas perlas epiteliales de Epstein son malformaciones causadas por nidos de epitelio situados directamente debajo de la mucosa que forman pequeños quistes queratinosos. Las lesiones suelen ser múltiples, pero no aumentan de tamaño. No existe tratamiento alguno puesto que desaparecen a los pocos meses.

Dientes natales y neonatales.

La incidencia de dientes natales (presentes al nacer) y de neonatales (que erupcionan en los primeros 30 días) es probablemente baja. Aproximadamente el 0.03% de los nacimientos (1 en 3 000), comúnmente en el área incisal inferior.

La causa de la erupción temprana de los dientes temporales es a menudo oscura, aunque parece ser un hecho hereditario.

Se debe tomar una radiografía para determinar el grado de desarrollo radicular y de la relación de los dientes prematuramente erupcionados con

con los dientes adyacentes o si son dientes supernumerarios al observar radiográficamente los gérmenes de los temporales. en los cuales está indicada la extracción.

Estos dientes erupcionados prematuramente son muy móviles a causa del limitado desarrollo radicular; algunos pueden estar tan móviles como para que exista el peligro del desplazamiento del diente y su aspiración en cuyo caso está indicada la extracción.

En raras ocasiones el borde incisal del diente se encuentra agregado. causando laceración en la superficie de la lengua o puede interferir en el amantamiento por lo cual se indica también la extracción.

Sin embargo lo más recomendable es dejar el diente en su lugar y explicar a los padres la conveniencia de mantener ese diente a causa de su importancia en el crecimiento y en la erupción sin complicaciones de los dientes adyacentes.

En un período corto, el diente erupcionado prematuramente se estabilizará y los demás dientes del arco dental arupcionarán.

Hematoma de Erupción.

En ocasiones, unas semanas antes de la erupción de un diente temporal o permanente se desarrolla una zona elevada de tejido. púrpura azulada denominada hematoma eruptivo .

El quiste lleno de sangre se ve con mayor frecuencia en la zona del segundo molar temporal o del primero permanente o en la zona de los incisi-

vos superiores. Es innecesario cualquier tratamiento de un hematoma de erupción ya que en pocos días, el diente se abre paso a través de los tejidos cediendo el hematoma.

Por otra parte, existen diversos factores locales o sistemáticos que pueden influir en la erupción o exfoliación de los dientes y que a continuación mencionaremos.

Dientes anquilosados.

Se desconoce la etiología de la anquilosis en la zona de los molares temporales aunque se ha observado en varios miembros de la misma familia por lo que da apoyo a la teoría de que sigue un esquema familiar.

El proceso de absorción no es continuo sino que está interrumpido por períodos de inactividad o reposo. Un proceso de reparación sigue a los períodos de absorción. En el curso de esta fase de reparación a menudo se produce una sólida unión entre el hueso y el diente temporal. Una extensa anquilosis ósea de los dientes temporales puede impedir la exfoliación normal y también la erupción del permanente sucesor.

Casi siempre, la anquilosis es precoz y la erupción de los dientes adyacentes puede progresar como para que el diente anquilosado quede muy por debajo del plano normal de oclusión y hasta podría estar parcialmente cubierto por el tejido blando.

La anquilosis puede producirse antes de la erupción y formación completa de la raíz del diente temporal. También puede producirse la anquilosis ya

muy avanzada la absorción de las raíces temporales y aún puede inferir en la erupción del diente permanente subyacente.

No es difícil hacer el diagnóstico de un diente anquilosado.

Como no se produjo la erupción y el diente no alcanzó el plano oclusal -- los molares antagonistas aparecen fuera de oclusión.

El diente anquilosado no se mueve ni aún en casos de absorción radicular avanzada.

Al efectuar la percusión en el diente anquilosado el sonido será acolchonado, porque no está en contacto con el diente el ligamento periodontal que absorbe parte del golpe.

Radiográficamente la ruptura en la continuidad del ligamento periodontal nos indica anquilosis. El tratamiento final suele ser la extracción quirúrgica. No obstante a menos que exista caries avanzada o que sea evidente la pérdida de longitud de arco, se prefiere una vigilancia atenta del diente.

A veces, un diente decididamente anquilosado puede en un futuro sufrir una absorción radicular y exfoliarse normalmente. Cuando la cooperación del paciente es buena y las visitas periódicas son regulares, la espera vigilante es lo mejor.

Mongolismo o Síndrome de Down.

El mongolismo es una de las anomalías congénitas en las cuales la erupción retardada de los dientes es un hecho frecuente. Los primeros dientes temporales pueden no aparecer hasta los dos años y la dentición puede no

quedar completa hasta los cuatro o cinco años. La erupción sigue con frecuencia una secuencia normal y algunos dientes temporales pueden quedar en la boca hasta los 14 ó 15 años.

Distosis Cleidocraneal.

La disostosis cleidocraneal es un raro síndrome congénito con interés odontológico. La afección puede ser espontánea y no hereditaria. El diagnóstico se establece al encontrarse con ausencia de clavículas. Las fontanelas son amplias y las radiografías de cabeza muestran las suturas abiertas aún avanzada la vida del niño.

La dentición está demorada en su desarrollo. No es raro encontrarse con la dentición temporal completa a los 15 años. Otra de las características es la presencia de dientes supernumerarios. En algunos niños puede haber sólo algunos pocos dientes extras. Aún en la eliminación de los dientes supernumerarios la erupción de la dentición permanente a menudo está demorada y es irregular.

Hipotiroidismo.

La suposición de que toda erupción demorada en el niño normal sano está relacionada con una hipofusión de la tiroides puede considerarse incorrecta. Sin embargo, el hipotiroidismo debe ser considerado entre las causas posibles de erupción retardada.

El hipotiroidismo manifestado al nacer y durante el período de crecimiento más rápido provoca una enfermedad conocida como Creticismo.

El hipotiroidismo congénito es el resultado de una ausencia o subdesarrollo de la tiroides. A menudo puede ser diagnosticada a los cuatro meses de edad, es el resultado de una insuficiencia de tiroxina. La persona es pequeña, a menudo calificada de enana por sus piernas y brazos extremadamente cortos. Su cabeza es desproporcionadamente grande, aunque su tronco suele desviarse poco de lo normal. La obesidad es común. La dentición está retardada en todas las etapas, incluida la erupción de los dientes permanentes. Los dientes poseen un tamaño normal, pero se apiñan en los maxilares que son menores de lo normal. El tamaño normal de la lengua y su posición serán a menudo causa de una mordida abierta anterior y la separación de los dientes anteriores.

HIPOPITUITARISMO.

El resultado de una deficiencia en la secreción de hormonas del crecimiento será acentada demora del crecimiento de los huesos y tejidos blandos. Como la disfunción hipofisiaria no suele producirse antes de los cuatro años, el diagnóstico no puede formularse tan precozmente como en el hipotiroidismo congénito.

Es característico el retardo en la erupción dental. En casos graves los dientes temporales no se absorben.

Observemos por medio de ilustraciones las anomalías antes mencionadas.

EXAMEN DENTAL

Existen ciertas diferencias anatómicas en dientes de la primera dentición con respecto a los permanentes como son: cámaras pulpares extremadamente grandes, cuernos pulpares prominentes y su proximidad a las superficies externas del diente. Esto hace imperativo al descubrir lesiones incipientes que sean tratadas con prontitud.

La detección de lesiones incipientes en los dientes pueden enfocarse por varios métodos con un espejo y un explorador afiliado se puede detectar caries en fosas y fisuras, así como caries cervicales. Si se desea descubrir lesiones interproximales son esenciales las radiografías de aleta mordible. Sin embargo la mayoría de las regiones podrán detectarse mejor si antes del examen se realiza la profilaxis y si los dientes permanentes permanecen secos durante el examen. No hay ninguna excusa válida para realizar exámenes precipitados en niños muy pequeños que sean pacientes algo difíciles. El éxito de cualquier plan de tratamiento dental dependerá de la prontitud con que se descubran y se traten las lesiones. Cualquier fosa o surco que parezca dudosa deberá ser restaurada.

La ficha para el examen dental ilustrada en la figura 1 ha sido estudiada y considerada como completa para un examen bucal en la clínica Paidodóncica. Inicialmente teniendo a la mano un bicolor se anotarán los dientes existentes tanto en la primera como la segunda dentición. Para esto se marcarán la letra o el número con una línea diagonal. (Fig. No. 2).

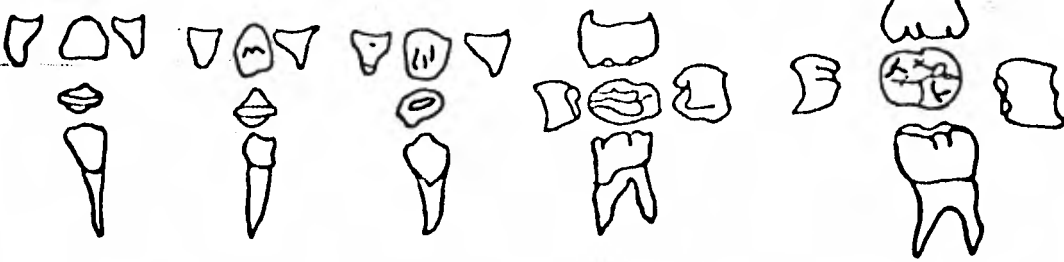
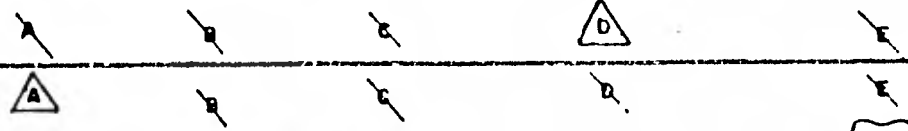



FIG. No. 2

Los dientes ausentes por extracción o exfoliación se marcarán con un triángulo azul y los dientes ausentes congénitamente con un triángulo rojo. En segunda instancia procederemos a la anotación de las lesiones cariosas observadas en las diferentes caras del diente. Anotando el grado de caries en el cuadro superior correspondientes para los dientes de la arcada superior correspondiente para los dientes de la arcada superior y para la arcada inferior correspondientes.

Los grados de caries que utilizaremos son:

C1. - Aquellas lesiones cariosas que se localizan únicamente en el tejido del esmalte. En ocasiones dentro de la práctica Odontopediátrica cuando encontramos este tipo de caries y consideramos que no es lo suficientemente profundas y teniendo en cuenta la corta edad del paciente podrá decidirse su obturación de acuerdo al siguiente examen periódico. Esto permitirá que posteriormente el paciente tenga la edad suficiente para que se facilite el manejo del niño. Para evitar el avance de la caries de grado uno se requiere mantener una buena higiene bucal, una dieta baja en carbohidratos y la aplicación de fluor.

C2. - Aquellas lesiones que abarcan esmalte y dentina.

Este tipo de caries en la mayoría de las veces se requiere su obturación inmediata. Sin embargo, en algunas ocasiones debido a su cercana exfoliación en unos cuantos meses podremos presumir que estos dientes no producirán alteraciones pulpares, por lo que no se requiere ningún tipo de tratamiento.

Por otra parte es importante observar el grado de caries, ya que esto nos permitira obtener un diagnóstico precoz para poder formar el plan de tratamiento. Por ejemplo; las lesiones cariosas de grado dos pueden indicarnos los tratamientos de recubrimiento pulpar indirecto o de pulpotomía dependiendo de que exista o no comunicación pulpar después de la remoción de la dentina cariada.

C3. Aquellas lesiones que involucran a la pulpa dental.

Dependiendo del tiempo en que se haya establecido la comunicación pulpar el tratamiento podría ser la pulpotomía.

Y con la ayuda del estudio radiográfico se podrá determinar la pulpectomía o la extracción.

C4. - Aquellas lesiones cariosas que abarcan esmalte dentina y pulpa con necrosis pulpar y que no puedan ser restauradas. Generalmente en este tipo de grado de caries está indicada la extracción.

Es indispensable marcar la amplitud de la lesión cariosa en el Odontograma tomando en cuenta la anatomía dental y así poder evaluar el tipo de tratamiento requerido en cada diente. (Fig No. 3).

Las lesiones cariosas se marcarán en color rojo así como cualquier otra patosis como son las infecciones periapicales. Al mismo tiempo en color azul se anotarán las diferentes obturaciones y restauraciones existentes indicando en el cuadro correspondiente el tipo de restauración u obturación de se que se trate.

Por consiguiente las caries secundarias serán marcadas con sus correspondientes azul y rojo. (Fig. No. 4).

Se marcará con un cuadro en el número o letra correspondiente cuando no haya habitual de su erupción.

Con flechas en los cuadros correspondientes a cada diente se marcarán las malposiciones como por ejemplo la giroversión mesialización distalización posición hacia palatino o bucal. (Fig. No. 5).

Por medio de las diferentes abreviaturas se anotarán en los cuadros correspondientes las anomalías dentarias que se observan en la parte inferior de la ficha del examen dental (Fig. No. 6).

Dentro de las abreviaturas de la inflamación gingival tenemos P M A que corresponden a papila encía marginal y encía adherida.

Después del examen dental y de haber evaluado la condición local y general del paciente se deberá de examinar la oclusión y alineamiento que será importante para los tratamientos con mantenedores y ortodoncia preventiva.

PROCEDIMIENTOS SUPLEMENTARIOS

El tratamiento en forma cuidadosa. Es decir. para evaluar el diagnóstico y para poder formar un buen plan de tratamiento se requiere de:

Historia Clínica Completa

Estudio Radiográfico

Modelos de Estudio.

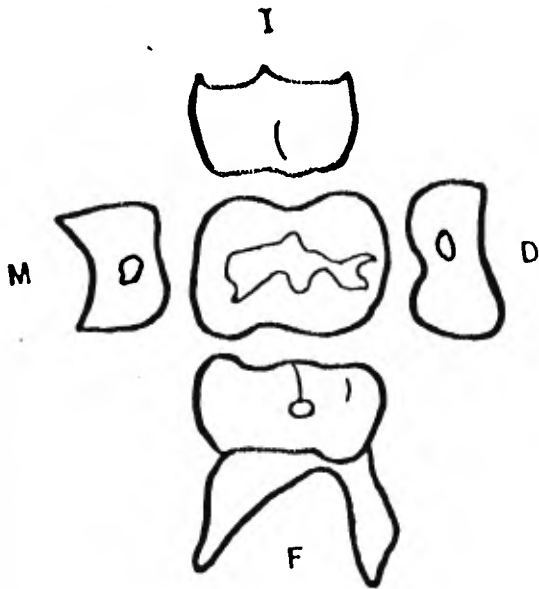


FIG. No. 3

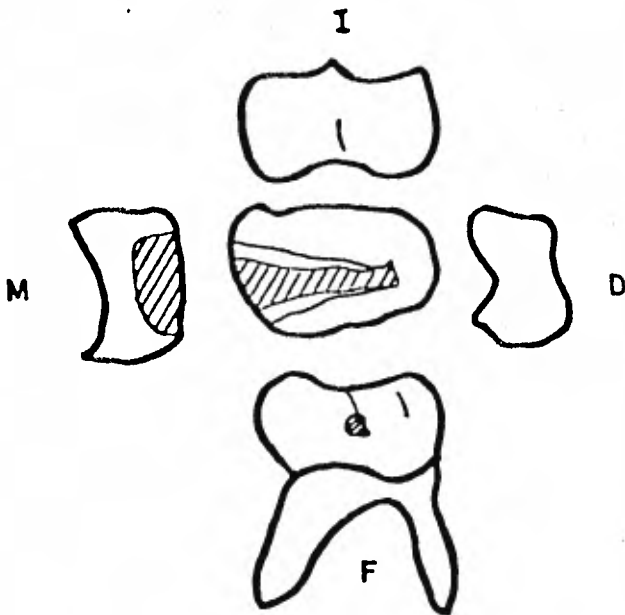


FIG. No. 4

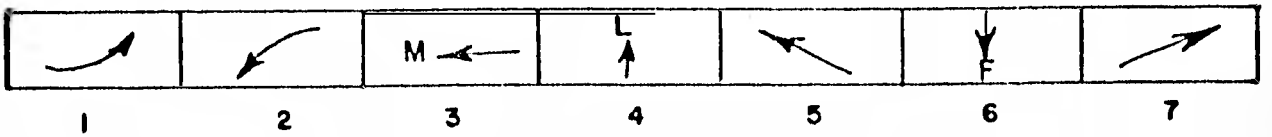



FIG.No. 5

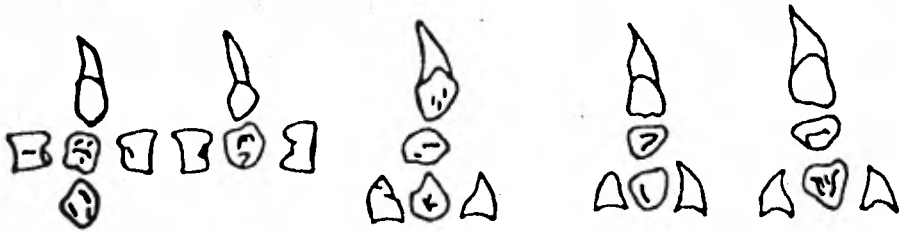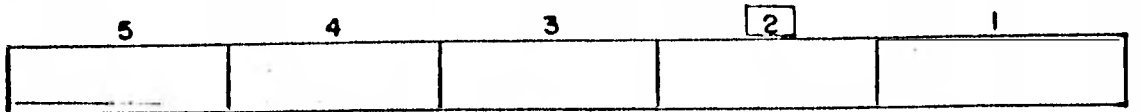


FIG.No. 6

ESTUDIO RADIOGRAFICO

LA RADIOGRAFIA Y EL PACIENTE INFANTIL.

La obtención de radiografías intrabucales en el niño plantea varios problemas. La boca es pequeña y es difícil colocar una película. Un buen paciente puede volverse un problema debido a alguna experiencia traumática al tomar radiografías dentales. El niño no comprende el dolor y no permitirá la toma de radiografías si se le lastima. Si las radiografías son la primera experiencia del niño debemos proceder con cautela y comprender para asegurarle una experiencia agradable. Es preferible explicar lo que va a suceder quizá permitiéndole al niño sostener la película y referirse al cono del aparato como una nariz trompa de elefante etc. Siempre debemos ser sinceros con el niño evitando decir no va a doler por quizá duela. Si existe la posibilidad de dolor expliquemos que puede pellizcar un poco.

Otras palabras que pueden provocar miedo y aprensión son disparar y no deberán ser empleadas.

Trabajemos rápidamente. Es necesario emplear kilovoltaje y tiempo de exposición corto.

Coloquemos el tubo del aparato correctamente antes de colocar la película. Para obtener el tiempo de exposición más rápido se recomienda utilizar la técnica de la bisectriz del ángulo con cono corto. Hablemos constantemente al niño para distraerlo y establecer confianza. Digámoslo que fije su atención en un objeto de la habitación. de tal forma que no nos siga con

los ojos al salir de la misma.

Alabemos al niño y él tratará de complacernos. Si tropezamos con dificultades, tomemos por lo menos una película y prometamos al niño que tomaremos el resto en la siguiente visita. Nunca perdamos la calma ya que si hacemos esto habremos perdido al paciente.

Se ha demostrado que utilizando el mandil de plomo se obtiene una reducción de 98% en la radiación ; por lo tanto DEBEREMOS UTILIZAR UN MANDIL DE PLOMO PARA TODA EXPOSICION RADIOGRAFICA.

TECNICA INTRABUCAL - Dentición Primaria.

Para la serie completa de la primera dentición usamos dos películas del número dos para las proyecciones oclusales anteriores y sus películas del número cero para las proyecciones periapicales posteriores y proyecciones de aleta mordible.

La película más fácil de obtener en la primera dentición es la proyección maxilar superior oclusal anterior. Puesto que es la más fácil deberá ser tomada primero. Coloquemos al niño en el sillón en la línea del ala de la nariz al tragus (plano oclusal) paralela al piso.

Se coloca la película número 2 en la boca paralela al piso y el niño muerde sobre ella. El borde incisal de los dientes deberá coincidir con el borde de la película. El eje mayor de la película se coloca de oreja a oreja. El rayo central del aparato se dirige a la punta de la nariz con un ángulo de 60°.

(Fig. No. 8).

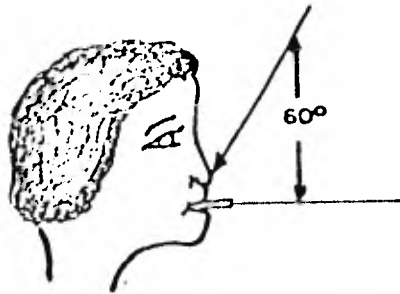


FIG. No. 8

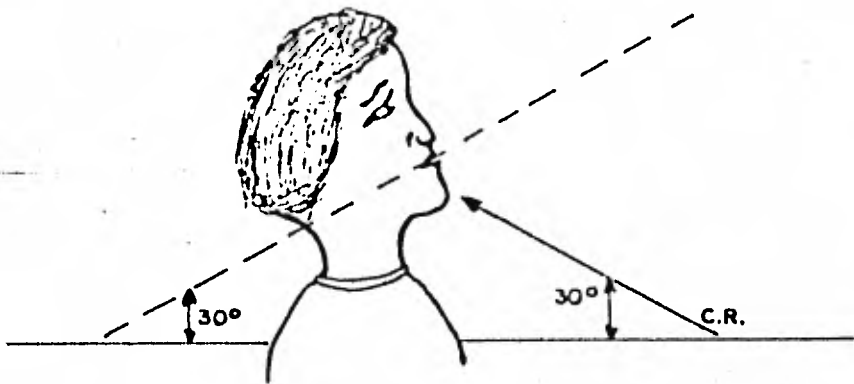


FIG No. 9

La segunda película es la proyección oclusal inferior.

Esta película se coloca en la boca igual que la oclusal superior, pero en el lado sensible de la película hacia los incisivos inferiores. Debido a que no puede obtenerse un ángulo de 60 grados en el plano oclusal paralelo al piso se coloca al paciente de tal forma que la línea del ala de la nariz al tragus forme un ángulo de 30° con el piso y se dirige al tubo del aparato hacia arriba con una angulación de 30 grados: estos dos ángulos suman 60° grados.

El rayo central se dirige hacia los ápices de los incisivos centrales.

Estas proyecciones fáciles deberán establecer la confianza y permitirán tomar películas adicionales (Fig. 9. ab).

Para la proyección de los molares superiores primarios utilizamos el Rinn-Snap-A-Ray (Nombre comercial para sostener la película cero que deberá ser doblada en su porción anterior para conformarse a la boca.

El niño ocluye sobre el plástico que sostiene la película dentro de la boca. Debemos asegurarnos de que las porciones oclusales de los dientes se encuentren sobre el plástico. El rayo central se dirige a un punto sobre la línea que va del ala de la nariz al tragus directamente abajo de la película del ojo, con una angulación vertical de 4) grados.

La angulación horizontal se obtiene utilizando como guía el mango de plástico que protruye de la boca del paciente (Figura No 11)

Para la proyección de los molares inferiores se utiliza también el aparato de Rinn Snap-A-Ray; en esta ocasión el paciente ocluye sobre el plástico


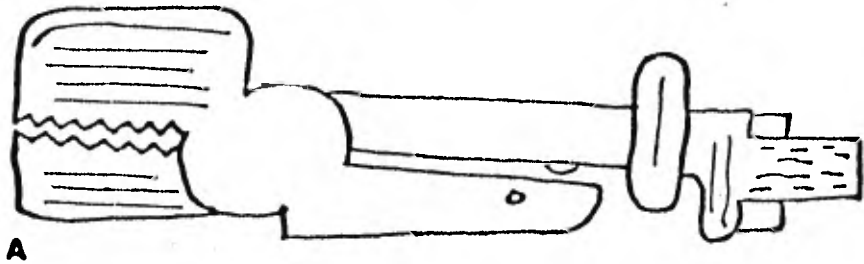


FIG.No 9 (A) (B)

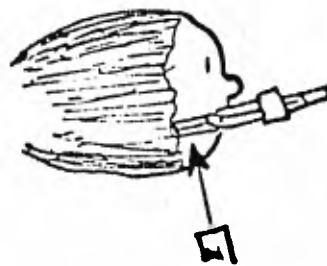
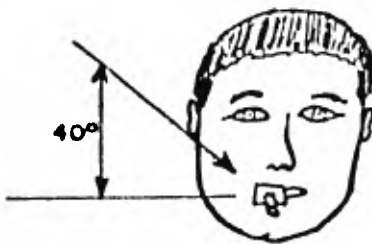


FIG.No. II

y sostiene la película del número cero contra los dientes primarios inferiores. Se utiliza una angulación vertical negativa de 10 grados. la angulación horizontal se determina utilizando el mango de plástico del instrumento como guía.

Asegurémonos de que la película se encuentra en posición anterior para incluir la mitad distal del canino.

Si la película presiona sobre los tejidos de la porción anterior del piso de la boca, doblamos la esquina anterior del piso de la boca. Si esto no se hace el niño quizá no ocluya completamente sobre la película perdiendo de esta manera los ápices de los molares. (Fig. No. 12).

El examen intrabucal de aleta mordible es el más difícil y desgraciadamente es el que más importa al dentista.

El paciente sostiene la película del número cero en la boca mordiendo sobre una aleta. Las esquinas anteriores deberán ser dobladas (Fig. 13).

Al colocar la película en la boca deberá ser doblada levemente para no afectar a la encía palatina. Si esto ocurre, la película puede ser proyectada hacia el piso de la boca causando dolor y provocando el rechazo de la película del paciente (Fig 14)

Las áreas de contacto están alineadas en sentido anteroposterior; por lo tanto el rayo central deberá ser dirigido entre los contactos no perpendicular a la línea media del paciente. (Fig. 15).

La angulación horizontal se determina pidiendo al niño que muerda sobre la aleta y que esboce una gran sonrisa. esto permite alinear el tubo del

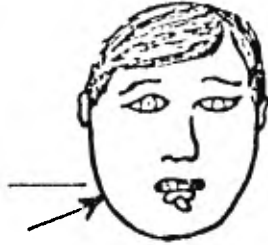


FIG. No. 12

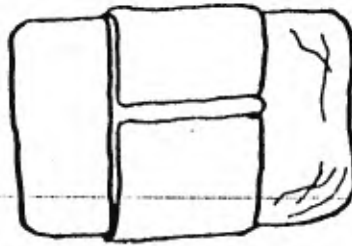


FIG. No. 13

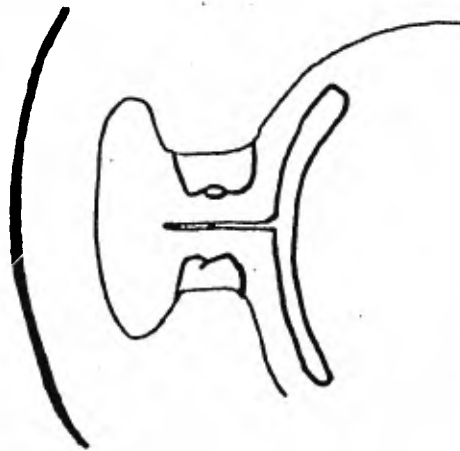


FIG. No. 14

aparato con la aleta. Se utiliza una angulación vertical positiva de 10 grados. (fig. No. 16).

MODIFICACIONES PARA INFANTES

En el niño de menos de 3 años de edad, se encontrarán dificultades para realizar las radiografías que marca el estudio para la edad preescolar. En estos infantes será necesario recurrir a la ayuda de los padres para tomar una radiografía de valor diagnóstico. La madre deberá sostener al niño y la placa. Ambos se colocan en el mismo sentido y la cabeza del niño descansa sobre el hombro de la madre; ésta con la mano izquierda, sostiene en el cuerpo y los brazos del niño y con la derecha coloca y mantiene la placa en su sitio. Cuando es la madre quien sostiene al niño se le preguntará si está embarazada y en tal caso deberá ser reemplazada por otra persona.

Para todas las exposiciones intraorales se usarán placas de tipo cero con preferencia a las del tipo dos más grandes. A menudo resulta imposible para el niño pequeño tolerar las placas molares periapicales y las de aleta mordible. No puede estabilizar convenientemente la placa para molares superiores durante la exposición por medio de la presión digital. Asimismo, las placas para molares inferiores resultan intolerables al chocar con los tejidos sublinguales. Se recomienda las siguientes modificaciones: La placa oclusal superior posterior reemplaza a la molar periapical superior la lateral reemplaza a la placa molar inferior y las de tipo de aleta mordible se modifican de la manera que se explica más

adelante.

Oclusal superior posterior. Puede emplearse placas de tipo cero o tipo 2 según la edad del niño y el tamaño que puede tolerar. El eje longitudinal de la placa debe colocarse en sentido anteroposterior localizada la parte anterior de la misma entre el incisivo lateral superior primario y el canino temporal.

La placa llegará hasta pasados 2mm. de la corona de los molares primarios. Se estabiliza haciendo que el niño muerda o por medio de presión digital ejercida por el padre, con la línea del ala de la nariz al tragus paralela al piso y una angulación de 60 grados de manera que el rayo central pase por los ápices de los molares primarios.

Ajuste la cabeza del niño haciendo que la arcada superior quede paralela con el piso o inclínela ligeramente hacia el lado que se va exponer. Haga que el niño junte sus dientes ligeramente al centrar la película de 5 x 7 sobre los dientes posteriores de ambas arcadas. El borde inferior de la película debe encontrarse al nivel que el borde inferior de la mandíbula. Una vez hecho esto instruya al niño para que coloque sus dedos contra la película para mantenerla en posición. La cabeza del tubo se ajusta de manera que el rayo central pase exactamente por debajo del ángulo de la mandíbula a 5 ó 10 grados de angulación vertical con respecto al centro de la película. El extremo del cono debe tocar ligeramente la superficie de la piel.

Modificación de la radiografía de aleta mordible posterior.

Se coloca la radiografía de aleta mordible del número cero, en el surco bucal en vez de hacerlo en el lingual, de modo que la aleta quede frente a las superficies oclusales de los dientes. Se dobla la placa a lo largo de su eje longitudinal para que sea mejor tolerada. La angulación vertical será de 17° con el rayo central perpendicular a la placa. Fundamentalmente es una radiografía de aleta mordible a la inversa, tomada como si se tratara de una placa para radiografía lateral.

TECNICA INTRABUCAL - DENTICION MIXTA

El niño es ahora mayor, los molares de los seis años se encuentran en oclusión y el paciente deberá atener menos temor que el que se encuentra en la dentición primaria.

Para las dos exposiciones se utiliza película del número 2.

No se recomienda la técnica de la bisectriz de ángulo ya que es muy difícil colocar las películas periapicales en la región anterior del niño con dentición mixta. Es más fácil utilizar una proyección oclusal (como para la dentición primaria). Para los incisivos centrales superiores, la línea del ala de la nariz al tragus (plano-oclusal) se coloca paralela al piso y se utiliza una angulación vertical de 60 grados con el rayo central dirigido hacia la punta de la nariz. La película se coloca con su eje mayor orientado de atrás hacia adelante de la nariz a la faringe. El borde incisal de los centrales deberá coincidir con el borde de la película. (Fig. No. 17).

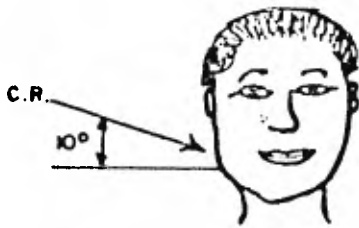
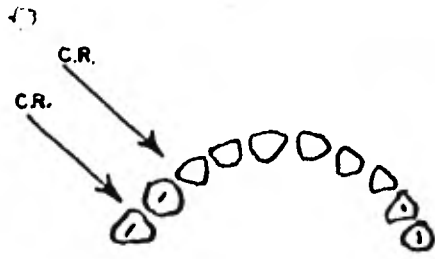


FIG.No-15




FIG.No.16

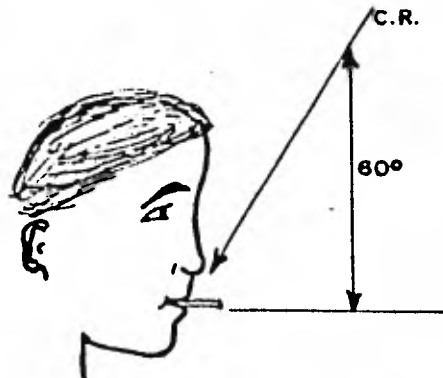


FIG. No. 17

Para el canino superior se utiliza una angulación vertical de 55 grados dirigida hacia el ala de la nariz. El rayo se dirige através del punto de contacto del premolar y el canino (Fig. 18).

Para obtener la imagen de los anteriores inferiores, la línea del ala de la nariz al tragus se coloca a 30° respecto al piso (nuevamente la película alineada con el eje mayor de los dientes), el tubo del aparato se coloca a un ángulo de 30 grados respecto a la película, pasando a través de los ápices. Aunque existe acortamiento en estas películas es posible observar el diente en su totalidad junto con sus estructuras periapicales. (Fig 19).

Las radiografías de los molares superiores e inferiores se hacen utilizando el aparato Snap-A-Ray) con películas de No. 2 en forma similar al método descrito para la dentición primaria. Nuevamente, doblamos las esquinas anteriores de la película. (Fig. 20).

El examen de aleta mordible se realiza en forma similar a la técnica empleada para los molares primarios, salvo que se utilizan películas del número 2. Aquí también doblamos las esquinas anteriores de la película (Fig 21).

PELICULAS PANORAMICAS

El perfeccionamiento de las radiografías panorámicas ha sido muy ventajoso para el Cirujano Dentista especialista en niños. Estas películas son más fáciles de hacer que una serie de radiografías intrabucales la radiación es menor y cubre una área mayor que una serie total intrabucal.

La principal desventaja de las películas panorámicas es la falta de detalle lo que exige que se haga un examen de aleta mordible para descubrir las le-

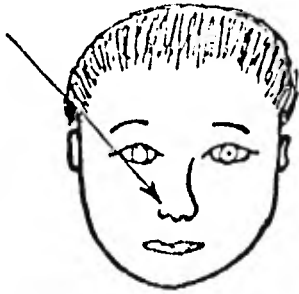


FIG.No. 18

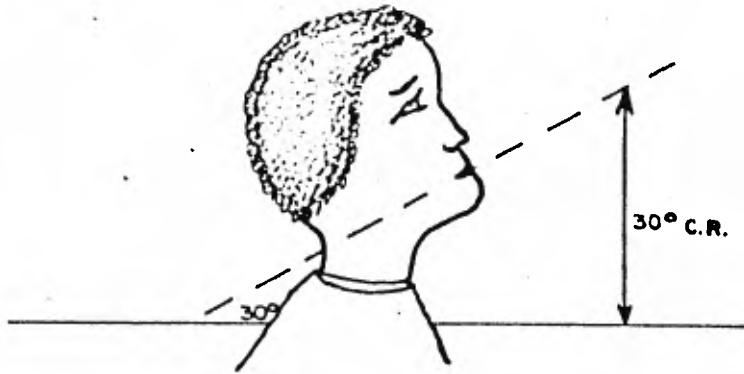


FIG.No.19

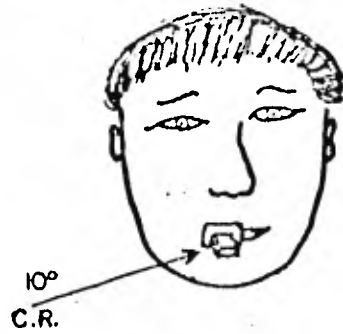
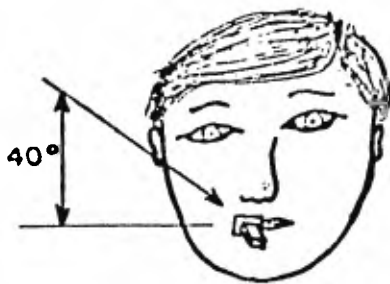


FIG.No. 20

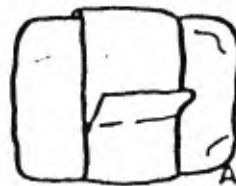
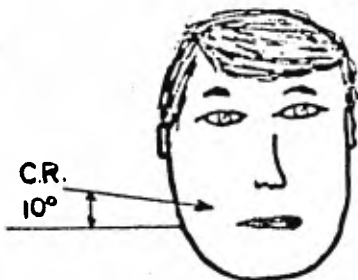


FIG.No. 21

siones cariosas incipientes, aunque la mayor parte de las películas periapicales son innecesarias si se toma una película panorámica.

Puede haber distorsión de la imagen en ambas técnicas.

Existe duda acerca de la frecuencia con que debemos hacer un examen radiográfico completo intrabucal.

Sin embargo, esto depende de la observación clínica hecha por nosotros para decidir el tiempo que tardaremos en tomar una nueva serie radiográfica; a que se relaciona directamente con la evolución en la condición presente del estado bucal en el pequeño paciente.

Con el examen panorámico que cubre un área mayor con menos radiación al paciente es factible hacer estas películas cada cuatro o cinco años.

Los exámenes de aleta mordible y periapicales suplementarios pueden hacerse a discreción.

MODELOS DE ESTUDIO

La toma de impresiones en los niños debe ser efectuada con ciertos cuidados ya que en un mal procedimiento puede ocasionar una mala experiencia en la consulta dental pudiendo repercutir en el manejo del niño para las próximas sesiones. Para evitar una experiencia desfavorable en la toma de impresiones debemos tomar en cuenta los siguientes pasos.

1. - Se escogerá y se adaptará el tamaño adecuado del portaimpresiones la cual deberá quedar apenas cubriendo el último diente posterior.
2. - Se recomienda colocar las barras de cera en los bordes de la impresión para obtener la impresión nítida, de fondo de saco y evitar molestias a nuestro paciente.
3. - La impresión inferior se tomará primero ya que esta causa menor reflejo de náuseas.
4. - Durante la toma de la impresión inferior se indicará al paciente levantar la lengua para obtener nitidez en el piso de la boca.
5. - Tanto para la toma de impresiones superior e inferior se desplazarán los carrillos con el dedo índice y pulgar de tal manera que permita fluir el alginato hacia la porción bucal.
6. - Mientras esperamos que el alginato gelifique trataremos de distraer a nuestro paciente y uno de ellos es contar hasta diez lentamente.
7. - Es importante tener mayor cuidado para la toma de la impresión su-

rior ya que facilita el reflejo de náuseas. Para esto debemos estar provistos con un riñón metálico o de plástico. La posición del paciente no será horizontal sino vertical. Se indicará al paciente respirar despacio por la nariz y que mire hacia la punta de sus zapatos.

Con la obtención de buenos modelos de estudio podremos observar la amplitud de las lesiones cariosas para su evaluación de tratamiento. Además de cualquier otra alteración dental o de oclusión que no pudimos observar en forma minuciosa dentro de la cavidad oral.

Por otra parte, la obtención de modelos de estudio en forma periódica nos determina la condición y estado de crecimiento y desarrollo de las arcadas dentarias.

PLAN DE TRATAMIENTO

Con la ayuda del examen dental del estudio radiográfico y de los modelos de estudio formularemos el diagnóstico y planeación del tratamiento.

a) DIAGNOSTICO

Existen ciertos signos patognomicos que pueden llevar a decisiones tempranas de diagnóstico. Por ejemplo inflamación muy obvia y drenaje pueden asociarse con un primer molar bastante cariado. sin embargo deberán recogerse y relacionarse sistemáticamente todos los hechos que se refieren a la historia del niño. En algunos casos puede ser necesario medicar de inmediato o dejar un periodo de observación antes del diagnóstico final y la institución de tratamiento adecuado.

Debe haber evaluación crítica de los hechos recogidos con relación al cuadro general y a la queja principal.

Frecuentemente los padres dan deficientemente el historial.

En ese caso los signos y síntomas clínicos que el Cirujano Dentista observa por sí mismo tienen más fuerza que los hechos declarados. Interrogar a los padres sobre el dolor dentario siempre da resultados satisfactorios. El profesional a menudo tiene que hacer remociones en lesiones cariogénicas extensas para llegar a un diagnóstico y determinar el curso del tratamiento.

El examen bucal, el estudio radiográfico y los modelos de estudio proporcionan los hechos esenciales necesarios para llegar a un diagnóstico. En casos poco corrientes es necesario a veces consultar a otros especialistas o médicos pediatras antes de poder llegar a un diagnóstico final y --- prescribir un plan de tratamiento. Por ejemplo, un niño febril con inflamación facial unilateral y varios dientes cariados puede sufrir un absceso alveolar agudo, paperas o ambas cosas.

PLANEACION DE TRATAMIENTO

Una secuencia organizada de tratamiento evita muchos falsos comienzos, repetición de tratamiento y pérdida de tiempo, energía y dinero. Sugierimos diseño general de planeación de tratamiento para odontopediatría con la ficha de las figuras 23 y 24.

En la ficha de plan de tratamiento mostrada anteriormente, lo primero que fue anotado son las lesiones cariosas que fueron transcritas del examen dental anotado en los cuadros correspondientes el grado de caries y el tipo de restauración requerida para el diente de acuerdo al estudio radiográfico y de los modelos de estudio.

Dentro de lo que es el orden de tratamiento trataremos antes que nada iniciar con una educación dental de acuerdo a la problemática específica de cada diente.

En la segunda instancia trataremos de obtener todo los datos necesarios para nuestro diagnóstico y plan de tratamiento.

Posteriormente en una nueva sesión se explicará a los padres el resultado en el diagnóstico final para poder obtener la aceptación del tratamiento. Dependiendo de la edad del paciente se podría requerir de una cita más para el acondicionamiento del paciente en el consultorio dental en especial con los aparatos dentales que fueron explicados en el capítulo del manejo del niño. Así mismo, se podrá hacer una profilaxis durante la muestra de los aparatos.

Después se podrá entrar de lleno al tratamiento dental.

Para esto, trataremos de trabajar por cuadrantes y en algunos casos iniciando en dientes que más afectados se encuentren para evitar el avance de la lesión cariosa.

Sin embargo, si las lesiones cariosas no son amplias y pudieren provocar una alteración pulpar aunado a esto la corta edad del paciente se

deberá iniciar el tratamiento con alguna obturación simple y sencilla para el acondicionamiento del paciente en el ambiente dental.

Como dato adicional se aconseja realizar las extracciones dentales posteriormente a la operación dental, por ser las primeras un proce -
dimiento que pudiera originar trastornos en las citas siguientes.

C U A R T O C A P I T U L O .

PREPARACION DE CAVIDADES.

- a. - Cavidades Primera Clase.
- b. - Cavidades Segunda Clase.
- c. - Cavidades Tercera Clase.
- d. - Cavidades Cuarta Clase.
- e. - Cavidades Quinta Clase.

PREPARACION DE CAVIDADES.

Cavidad: Es la preparación que se hace en un diente que ha perdido su equilibrio biológico.

Obturación: Es la masa que llena la cavidad dentaria y la restauración. es la obturación tallada para devolver al diente su biologismo y su estética, para cumplir con las siguientes finalidades:

1. -Curar al diente si esta afectado.
2. -Impedir la aparición o repetición de procesos cariosos (recidiva de caries).
3. -Darle a la cavidad la forma adecuada para que mantenga firmemente en su sitio la sustancia obturatriz o el bloque obturador.

La clave de una operatoria dental acertada en el consultorio es el manejo adecuado y comodo de los niños.

El uso de un anestésico local puede hacer cualquier procedimiento más agradable y menos doloroso, entonces deberán utilizarse.

En varios consultorios habrá ciertos niños en quienes no se podrá trabajar en condiciones normales. Deberá administrarse anestesia general a los niños impedidos que son psiquicamente inestables.

La decisión de restaurar piezas primarias debe basarse en varios casos, además del hecho de ser afectados por caries. Algunos factores que deben considerarse antes de restaurar un diente son:

1. -Edad del niño.
2. -Grado de afección de la caries.

3. - Estado de la pieza y del hueso de soporte observado en rayos " X "

4. - Momento de exfoliación normal.

5. - Efectos de la remoción o retención en la salud del niño.

6. - Consideración de espacio en el arco.

Además se debe tomar conciencia del enorme valor que tiene el conservar la dentición primaria, en estado natural lo más proximo posible.

Existen ciertas diferencias anatómicas en dientes primarios que -- hacen imperativos describir inicialmente, lecciones incipientes y que -- se traten con plenitud.

Black detalló la técnica de la preparación de cavidades y sentó --- ciertos principios a seguir.

Sus recomendaciones resistieron la prueba del tiempo y sus aplica- bles a la odontología actual.

Tanto los dientes primarios como los secundarios . responden a --- estos principios. Se recomienda, durante la preparación de cavidades, observar la siguiente secuencia:

1. - Elección del lugar de acceso.
2. - Establecer su forma.
3. - Eliminar la caries.
4. - Establecer la forma de resistencia y retención.
5. - Pulido y limpieza de la cavidad.

De los principios antes detallados cabe mencionar ciertas condiciones para la preparación de cavidades y obturaciones para los dientes de la primera dentición.

a). - Es condición previa y absoluta la completa remoción de todo tejido cariado. Esto se hace con fresa 330 de pera de carburo de alta velocidad. La remoción de la caries debe efectuarse sin temor a una eventual exposición de pulpa.

b). - La regla de Black de extensión por prevención sólo tiene validez para la dentición secundaria debido a que la cámara pulpar es demasiado amplia pudiendo provocar comunicación con los cuernos pulpares.

c). - Para evitar pulpitis secundarias o necrosis pulpares debajo de obturaciones en dientes de la primera dentición, debe quedar entre el piso cavitario y la pulpa una capa de dentina radiológicamente visible, dentina decolorada marrón pero todavía dura, puede dejarse como recubrimiento indirecto de la pulpa.

CLASIFICACION DE CAVIDADES POR BLACK.

PRIMERA CLASE.

Fosas y fisuras de las superficies oclusales de los dientes molares y las fosas bucales linguales y todos los defectos estructurales.

SEGUNDA CLASE

Todas las superficies proximales de dientes molares con acceso establecido desde la superficie oclusal. En caso de dientes primarios a menudo tienen su origen en el espacio abierto que se forma por el crecimiento intersticial.

TERCERA CLASE

Todas las superficies proximales de dientes anteriores que pueden o no efectuar a extensiones vestibulares o linguales no exigen la separación y restauración del ángulo incisivo.

CUARTA CLASE.

Preparaciones de proximal en dientes anteriores que afecta a la restauración de un ángulo incisal.

QUINTA CLASE

En el tercio cervical de todos los dientes, incluyendo la superficie proximal en donde el borde marginal no está incluido en la preparación de la cavidad.

Todas las preparaciones deben tener un orden y es el siguiente:

1. - Obtener las formas de contorno requerida.
2. - Obtener la forma de retención requerida.

3. - Obtener la forma de retención requerida.
4. - Obtener la forma de conveniencia requerida.
5. - Quitese toda la dentina cariosa remanente.
6. - Termínese la pared del esmalte.
7. - Ilágase el terminado de la cavidad.

CAVIDADES DE PRIMERA CLASE

Estas cavidades. en los dientes caducos se encuentran en la cara oclusal de los molares principalmente en el primero y segundo molar inferior y primer molar superior.

Las depresiones y fisuras ofrecen un punto de partida para las caries. Por la comparativa delgadez del esmalte unida a las imperfecciones casi siempre presentes en las caras oclusales. la comida se deposita hay formación ácida y empieza una cavidad.

Para conseguir poder de retención. se le da la forma de artesa. o sea que los ángulos de la línea interna deben ser redondeados. esto se puede lograr utilizando fresas de carburo del # 330 331 332 en forma de pera una vez terminado el delineado de la cavidad se usan fresas de fisura # 556 o 557 para eliminar los prismas libres del esmalte. Tratando de no tocar el piso pulpar. La caries de un segundo molar superior se prepara en los posibles por separado en dos cavidades un mesio central y una disto palatina conservando el puente de esmalte central.

CAVIDADES DE SEGUNDA CLASE.

clase que se presenta en la mayoría de los niños por lo que re-
n cuidadoso estudio.

el período transicional es posible que se produzca una pequeña
de los contactos entre los primeros y segundos molares caducos.
tipo de cavidades se forma un anclaje oclusal y una caja interpro-
ue se une en el mismo. Se debe tener una atención especial ya que
ere el cuidado de la pulpa y sustancia dentinada pero además la
ón debe tener espesor suficiente para evitar una fractura poste--

ulos de la línea interna serán redondeados para aliviar las tensio

as masticación: también proporciona un elemento mecánico de

ón. Los bordes de la caja proximal deben extenderse hasta las

cies autolimpiantes. Es conveniente revisar la anatomía de mola-

segunda dentición porque demanda un pequeño cambio en la prepara

la cavidad: la posición de los cuernos de la pulpa determina el lu

de deben colocarse las paredes y el suelo de la cavidad.

ser posible pasar la punta de un explorador entre las paredes -

lingual y gingival de la caja proximal y el diente adyacente. Es

o de extensión es esencial para que los bordes queden en una su-

e autolimpiante y para determinar la colocación de una banda ma--

as áreas de contacto anchas aplanadas elípticas de localización

de los molares temporales determinan que el piso gingival de

los molares temporales determinan que el piso gengival de los molares temporales determinan que el piso gengival de la caja interproximal sea tan amplio como para que los bores gingivobucal y gingivolingual resulten automáticamente autolimpiantes. Sin embargo la convergencia oclusal de la caja proximal sea menor que el ancho gingival; esto impide también la excesiva extensión y el posterior debilitamiento del esmalte oclusal.

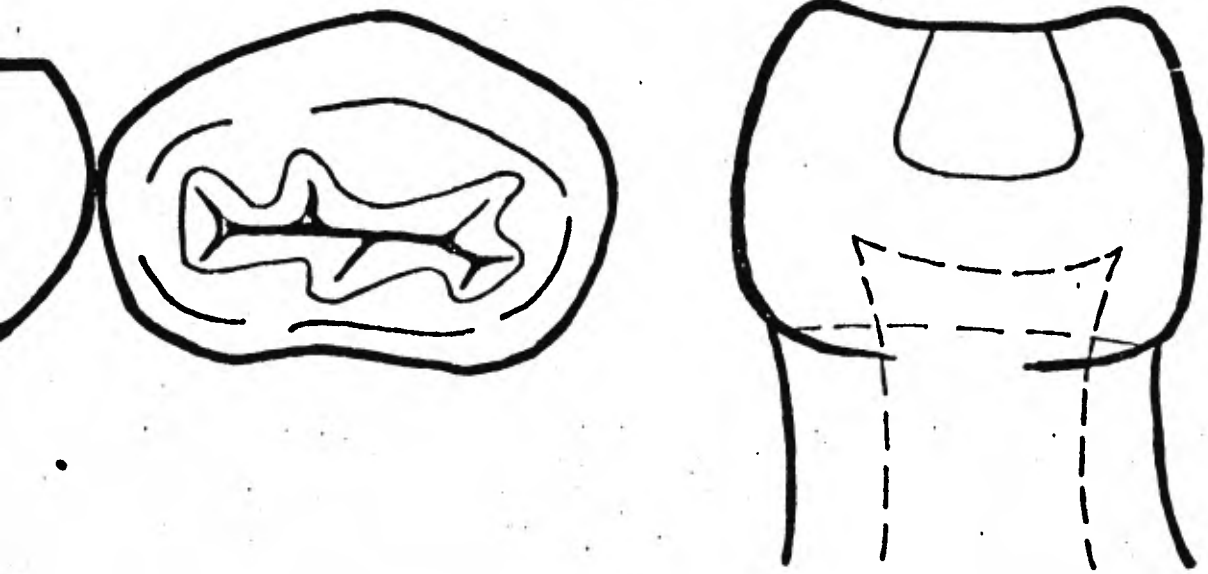
De esta manera las paredes de la caja proximal divergen de oclusal a gingival de modo que quedan casi paralelas a la respectiva superficie externas del diente.

Esto también da por resultado una forma retentiva de la caja proximal. El anclaje oclusal se prepara antes que la caja proximal ya que mejora la visibilidad para la preparación de esta última.

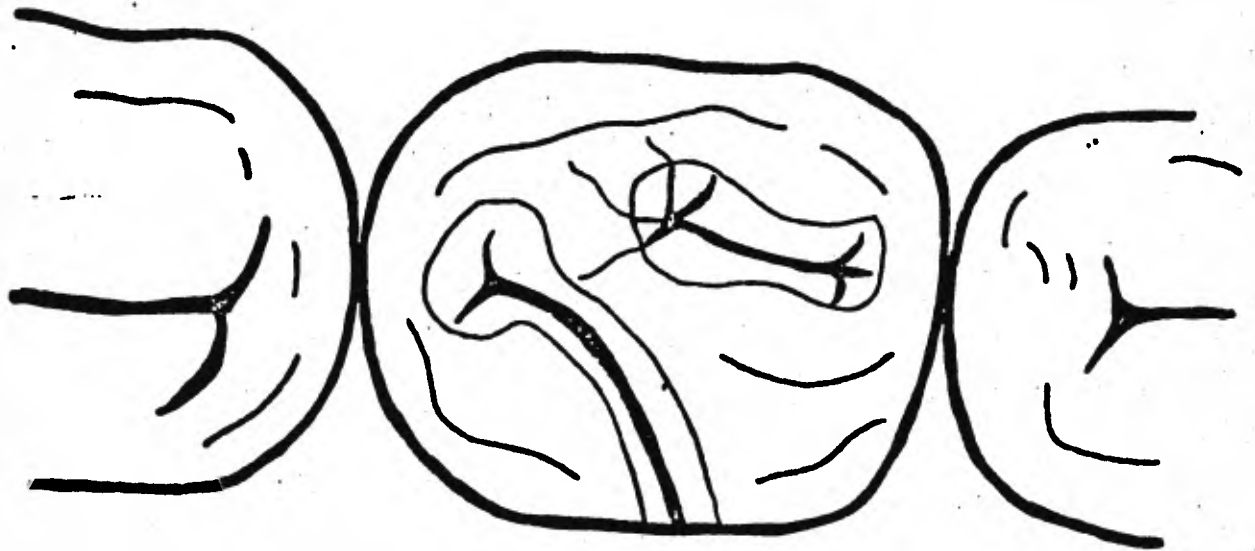
Esto tiende a reducir el riesgo de desgastar el diente adyacente: pudiendo preparar con una fresa 330 utilizando una acción de péndulo. La pared axial quedará aproximadamente a 90 grados en relación con el piso de la caja oclusal.

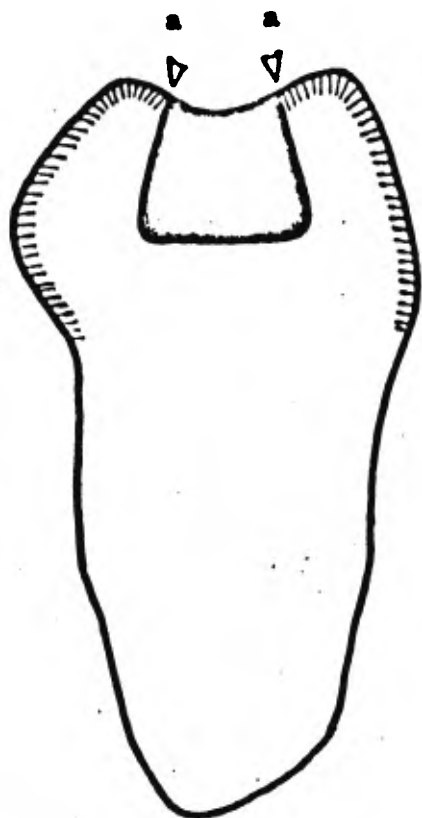
La fractura de la obturación se evitarán redondeando el ángulo axio-pulpar.

Este redondeado es importante para la distribución de fresas y puede ser realizado sin problema de comunicación pulpar ya que la forma anatómica de la pulpa lo permite.

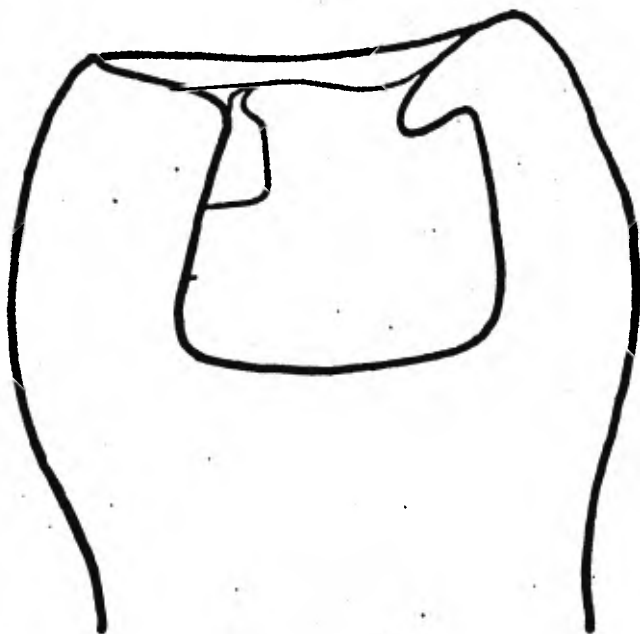


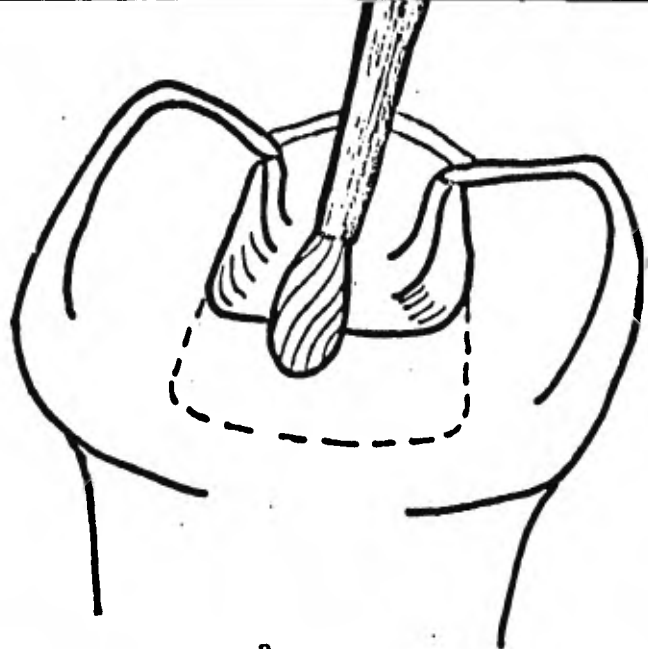
**CAVIDADES OCLUSALES EN LOS MOLARES
TEMPORALES**



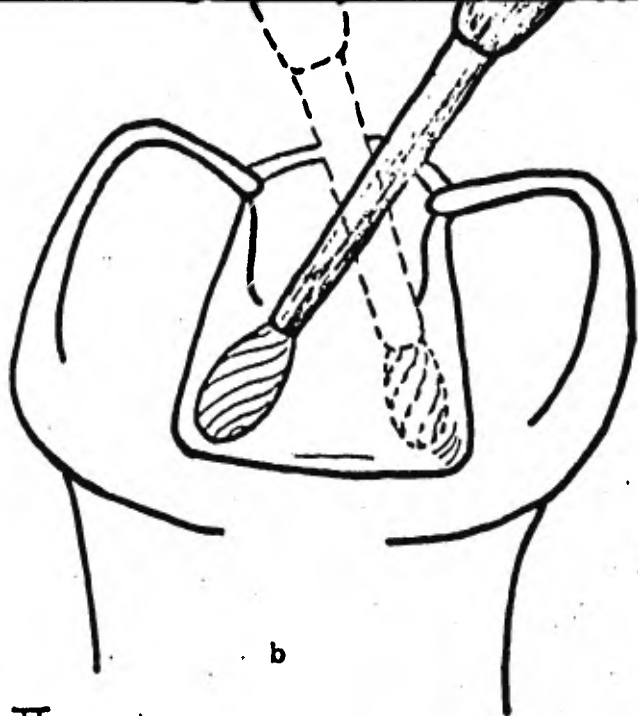


Vista mesiodistal de una preparación correcta de la Clase II en molar temporal. Las paredes de la caja proximal se hallan paralelas a las superficies externas.



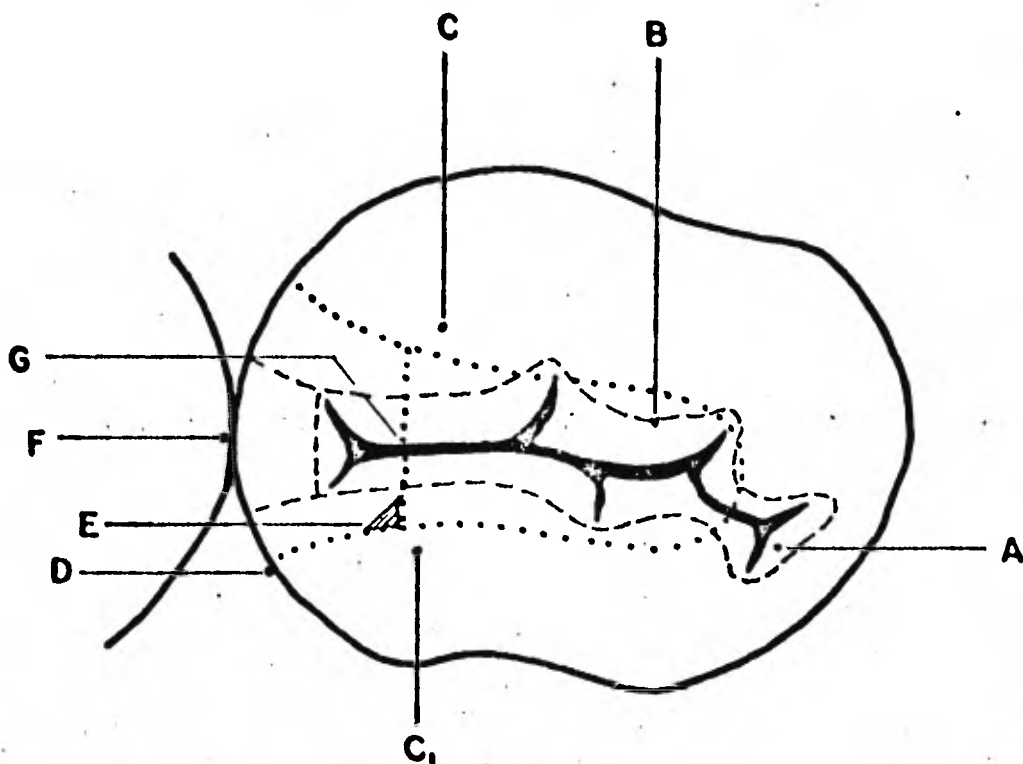


a



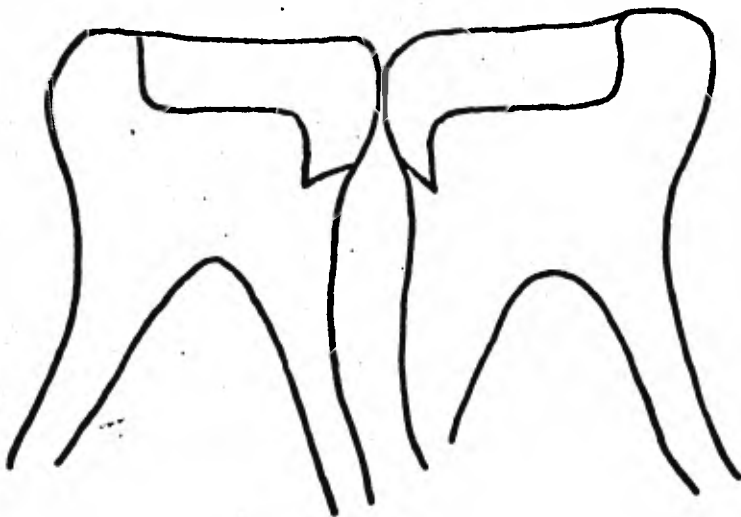
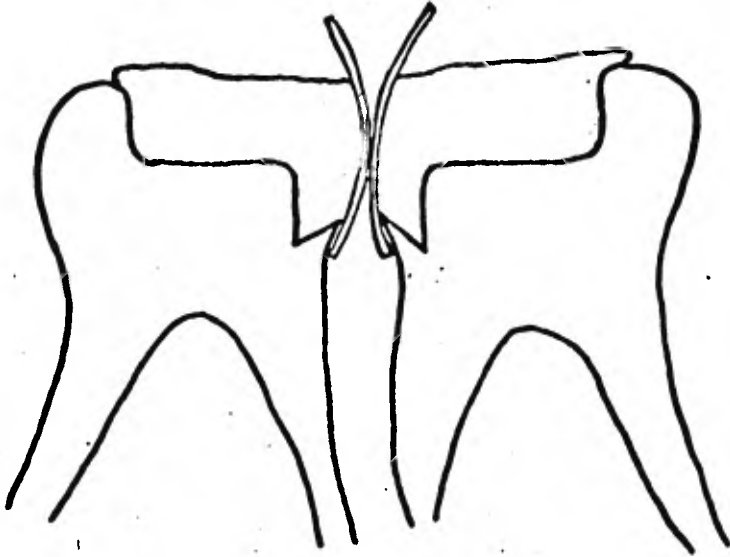
b

CLASE II

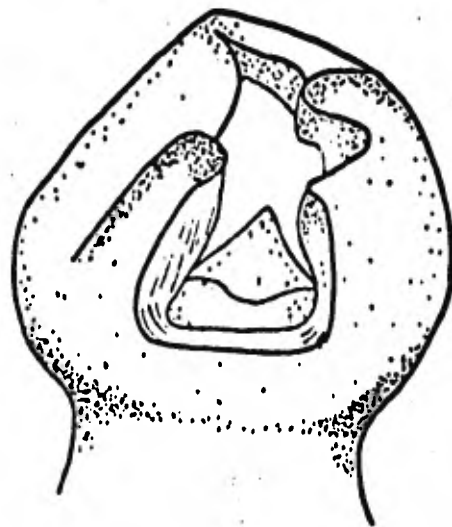
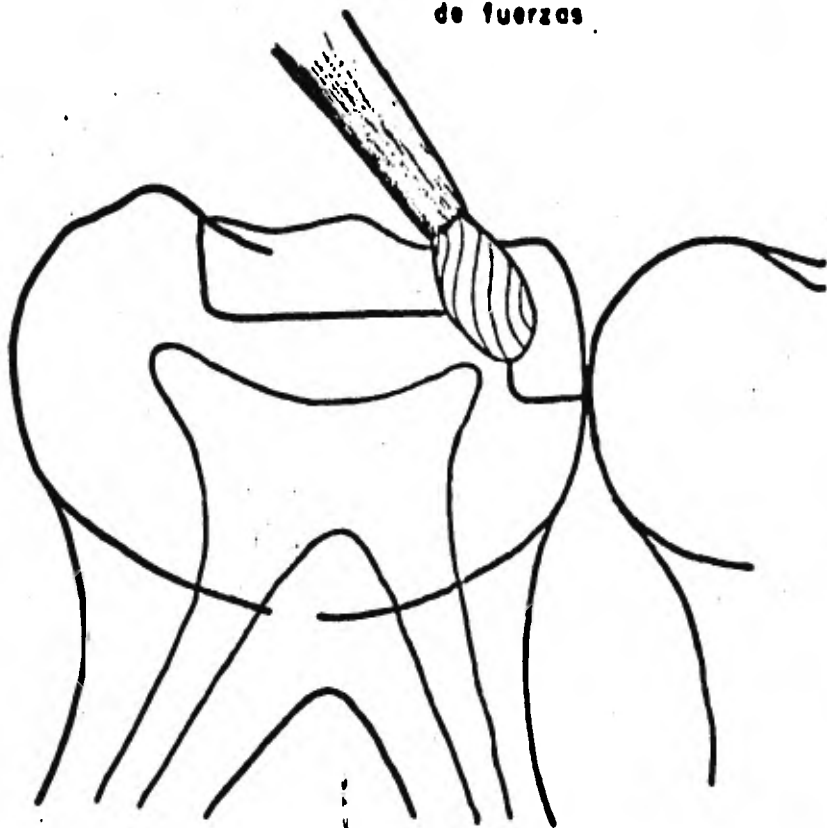


- A)** Extensión demasiado reducida en la zona oclusal de la cavidad en la región de puntos y fisuras.
- B)** Cortes innecesarios en las cúspides.
- C)** Paso de la cavidad oclusal a la proximal preparado demasiado ancho (más de un tercio de la distancia entre las cúspides).
- D)** Las paredes proximales son muy divergentes lo que determinara lo expuesto en el inciso 'E'.
- E)** Se forma un ángulo demasiado grande entre la pared pulpo-axial y las caras vestibular y lingual de la cavidad.
- F)** No se incluye en la preparación el punto de contacto con el vecino, especialmente en el piso de la cavidad.
- G)** La forma de la pared axial no concuerda con el contorno exterior del diente y el piso gingival de la cavidad es demasiado profundo en sentido mesio-distal.

CLASE II



Redondeo para distribución
de fuerzas.



CLASE II

CAVIDADES CLASE III.

Estas cavidades se presentan en cara mesial y disal de los incisivos y caninos. Al preparar las cavidades en las caras incisal y distal del canino se puede conservar mucho la estructura del diente y por tanto es posible un relleno permanente. El uso de una cola de milano en lingual está indicado cuando hay un diente proximo a la cavidad. Si el diente ha caído se prepara una cavidad regular clase III siendo posible el acceso directo debido a la falta del diente.

Cuando existen los espacios de desarrollo fisiológicos y la lesión es incipiente puede prepararse directamente la cavidad: por lo tanto no hay necesidad de un enclaje para mejorar acceso y la retención. La forma del contorno será triangular con la base del triángulo en la cara gingival de la cavidad.

Las paredes bucal y lingual de la cavidad serán paralelas a las superficies externas del diente para llegar al ápice del triángulo. Por preparar la cavidad del diente conviene una fresa pequeña de cono invertido.

La pared gingival de la cavidad se inclinará ligeramente hacia incisal adoptando una posición paralela a la estructura de los prismas del esmalte. Esto también permite el escalón de retención mecánico. La cara incisal de la cavidad no debe ser recortada porque eso perjudicaría el esmalte incisal que más adelante está sujeto al desgaste oclusal.

Los caninos temporales muestran con frecuencia un gran desgaste en

especial cuando los contactos prematuros facilitan una desviación lateral que provoca una mordida cruzada posterior.

Los surcos de retención se harán a lo largo de la unión amelodentinaria con una fresa de fisura piramidal número 1701 retención en el punto interno de los ángulos buco-gingival y linguo-gingival.

A menudo es necesario un anclaje para facilitar el acceso a la lesión de la caries y para contribuir a la retención de la obturación. El anclaje se hará solo en dientes anteriores. Por lo común se necesitan en los caninos primarios sobre todo cuando el área de contacto está cerrada y la lesión es más grande que la incipiente. El anclaje se hará en el tercio medio del diente a una profundidad de 0.5mm.

Se evita el tercio incisal del diente por el desgaste que él mismo sufre y el tercio gingival porque la obturación puede facilitar la retención de la placa bacteriana y es necesario impedir en lo posible la irrigación gingival.

El área interproximal de la cavidad debe adoptar la forma de la letra C cuando se le observa directamente. El extremo abierto de la letra se encuentra con anclaje retentivo en cierto sentido. la cavidad es similar a la clase II.

CAVIDADES 1V CLASE

En los dientes anteriores en donde la caries es extensa y afecta los ángulos incisales es posible realizar restauraciones totalmente estéticas usando resinas compuestas o coronas de plástico preformadas bandas ortodónticas inoxidables y coronas de acero inoxidable que posteriormente se explicara.

Estos tipos de cavidades se limitan únicamente a la eliminación de la caries y planear una restauración de acuerdo a las lesiones cariosas.

CAVIDADES V CLASE

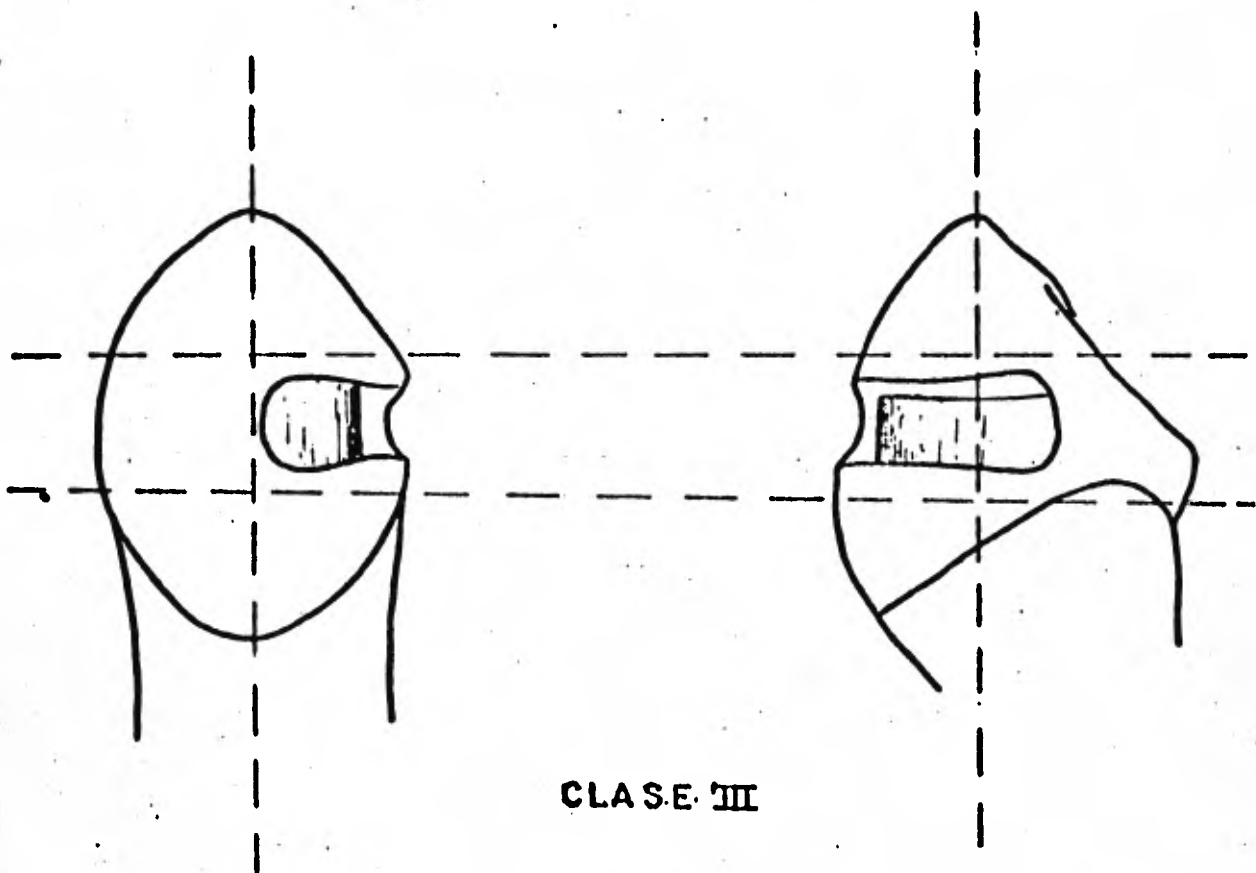
Se preparan prácticamente lo mismo que los dientes secundarios adaptándose a la anatomía de los dientes primarios estas cavidades son muy frecuentes en caninos.

La forma de cavidad estará muy limitada a la caries y a las zonas descalcificadas adyacentes. Las regiones descalcificadas y la caries que se encuentran a 2 mm. de separación se incluirán en la misma cavidad como extensión preventiva y no como lesiones separadas. La cavidad de V clase se puede tener forma arriñonada una forma ligeramente curva es tan aceptable como un cuadrado en los bordes mesial y distal. Se usa fresa de cono invertido # 35 se harán escalones dentinarios para lograr debida retención mecánica.

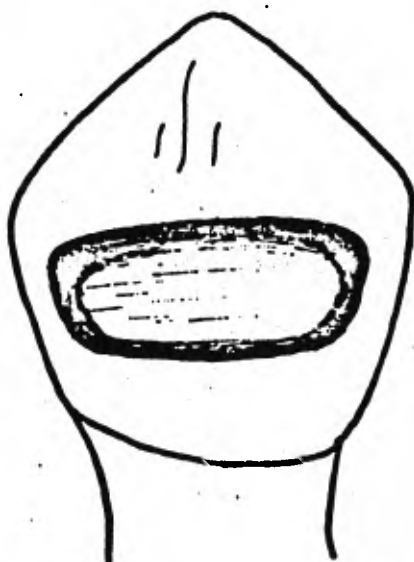
Se extraerá todo el resto de caries con una fresa redonda de baja velocidad. El borde del esmalte gingival seguirá una curva paralela a la inserción gingival, a menos que la lesión se extienda hacia su porción gingival.

Los bordes serán tallados con cinceles de esmalte para asegurarse que no quede porción de esmalte sin apoyo dentinario.

Esto es muy importante por la posible descalcificación adyacente a la lesión.



CLASE III



CLASE V

CAPITULO QUINTO

MATERIALES DE BASE Y RECUBRIMIENTO

- a. - Recubrimiento pulpar indirecto. Indicaciones y
Contra indicaciones.**

C A P Í T U L O V .

MATERIAL DE BASE Y RECUBRIMIENTO.

a). Recubrimiento Pulpar Indirecto: Indicaciones y Contra Indicaciones.

Para poder hablar de base y recubrimiento pulpar debemos tener en cuenta ciertas características:

La pulpa dental es muy importante ya que contiene elementos que la hacen similar a otros tejidos conectivos sueltos del organismo. Es decir dentro de la pulpa están los vasos sanguíneos vasos linfáticos nervios células de defensa sustancias base y fibroblastos Sin embargo otra característica de la pulpa es la presencia de odontoblastos necesarios para la producción de la dentina. Cada elemento de la estructura de la pulpa dental juega un importante papel en la vida y preservación del diente. Los fibroblastos producen tropocolágeno que a su vez se convierte en fibras colágenas. La sustancia base une a estas fibras entre sí. Su acción química juega un papel importante durante su inflamación. Los odontoblastos de los cuales evoluciona la dentina crean un citoplasma celular que es evidente no sólo en la pulpa sino también en la dentina. La pulpa también contiene células mesenquimatosas no diferenciadas que pueden desarrollarse en odontoblastos histiocitos que actúan como fagocitos y células linfáticas errantes que funcionan en la producción de anticuerpos. También existe una intrincada disposición de arterias y venas que a su vez se comunican con el resto del cuerpo. De igual manera e

Existe una red linfática que funciona similarmente a la existente en otras áreas del cuerpo.

Por la transmisión de estímulos de los autónomos a los capilares la vasodilatación aumentada crea presión en las terminaciones de los nervios sensitivos y a su vez se experimenta una reacción de dolor.

Existe una exposición pulpar cuando se quebranta la continuidad de la dentina que rodea la pulpa ya sea por medio de físicos o bacterianos

Un traumatismo que fractura parte de la porción coronal del diente o la introducción de instrumentos demasiados profundos al hacer movimientos de exploración y rotación con la mano además de la invasión de la caries dental son las causas más comunes que pueden provocar la exposición de la pulpa dental, independientemente de la agresión que pueden provocar a la caries dental son las causas más comunes que pueden provocar la exposición de la pulpa dental independientemente de la agresión que pueden provocar a la pulpa los agentes químicos y térmicos. Sin embargo la exposición pulpar generalmente se explica como la destrucción directa de la integridad de la dentina que rodea a la pulpa misma.

La base fundamental para lograr tratamientos eficaces de cualquier alteración pulpar consiste en efectuar un diagnóstico acertado de la afección existente ya que de no hacerlo así se llevará empíricamente cualquier intento de terapéutica pulpar y el éxito estará supeditando a la suerte.

Sin embargo, no se ha determinado con exactitud que tan grande es la hemorragia que pueda presentar una pulpa para que ésta se considere excesiva. También la penetración de caries y sus bacterias en la cámara pulpar puede ser superficial y los suficientemente lenta para permitir que los mecanismos de defensa protejan a la pulpa pero para efectuar una valoración real de la profundidad y rapidez de penetración es necesario realizar un examen clínico y radiográfico. Por lo tanto deberán seleccionarse cuidadosamente los hechos en que habremos de basar el diagnóstico antes de empezar a realizar cualquier tratamiento.

Al elegir el tratamiento habrá que considerar muchos factores, además de la afección que sufre la pulpa dental.

Estos serían: el tiempo que permanecerá la pieza dentaria en la boca la salud general del paciente el estado que presenta toda su dentadura el tipo de restauración que habrá de emplearse para volver al diente a su estado normal. el uso a que será sometida el tiempo en el cual va a llevar a cabo el tratamiento operatorio la cooperación que se puede esperar del paciente y la remuneración que se pretende para efectuar el tratamiento. Y como circunstancia adicional el odontólogo tendrá que apreciar la edad del paciente. También habrá que determinar la salud general del paciente de una manera muy especial ya que sufra cualquier tipo de discrasia sanguínea será definitivamente considerada como mal candidato para cualquier manejo terapéutico pulpar. De igual manera el niño

susceptible a bacteremias como el paciente de fiebre reumática que puede adquirir una endocarditis bacteriana se considera como un riesgo.

Antes de empezar a efectuar cualquier tipo de terapéutica pulpar en dientes de la primera dentición es indispensable contar con una buena historia clínica la cual se complementará con las radiografías del paciente.

El interrogatorio estará enfocado en primer lugar a la molestia actual que presente al niño, saber que le ocurre si le duele el diente en el momento de la consulta, si le duele cuando toma agua caliente o fría si le molesta al masticar etc. ya que esto nos permitirá determinar si se está tratando de un caso de pulpitis o bien de una parodontitis apical. Posteriormente se realizará la historia clínica personal (la cual se trata en el tercer capítulo)

El examen del área se inicia primordialmente con un examen de los tejidos blandos ya que cualquier señal como cambio de color fistulas de drenaje o con inflamación deberán crear dudas serias sobre si se debe proceder con terapéutica pulpar sin endodoncia. Posteriormente deberá examinarse al diente para comprobar si existe destrucción clínica de la corona y la posible presencia de pulpa hipertrofiada. Deberá comprobarse también la movilidad del diente ya que si existe puede ser advertencia de una posible pulpa necrótica. También deberá seguir la persistencia en la percusión ya si el paciente experimenta dolor algún tipo

de sensibilidad, la posible alteración periapical nos hará dudar del éxito de la terepéutica pulpar.

Es de vital importancia contar con buenas radiografías para completar el diagnóstico que llevará a la elección del tratamiento y al pronóstico. De igual manera, la radiografía puede indicar problemas periapicales que sugirieran una pulpa degenerada.

Cuando el aspecto indica que pulpa está afectada deberá lograrse suficiente analgesia al principio del tratamiento. Posteriormente a la aplicación se procederá a utilizar el dique de hule ya que de esta manera las terapéuticas pulpares pueden manejarse rápida y eficazmente. En todo momento deberá observarse la mayor higiene condiciones casi estériles al operar dentro de la cámara pulpar.

Rucubrimiento Pulpar Indirecto: Como indica su nombre consiste simplemente en colocar un capa de material protector sobre el lugar de exposición pulpar antes de restaurar el diente.

Es el procedimiento en el cual solo se elimina caries reblandecida de la lesión y se halla la cavidad con un agente germicida sólo aquellos dientes que se pueden considerar libres de síntomas pulpitis deben ser eligidas para este procedimiento.

El trabajo operatorio clínico involucra la remoción de la caries con ayuda de fresas redondas grandes o con cucharillas filosas. Actualmente en lo que se refiere a los procedimientos de recubrimientos pulpares

Indirectos en cavidades no profundas en la cual se haya eliminado caries. se utiliza algún preparado de hidróxido de calcio que se endurece después de aplicado sirve de recubrimiento y al mismo tiempo de piso protector pudiéndose obturar en la misma sesión y que a continuación detallaremos.

Cuando ha quedado expuesta la pulpa por medios hiatrogénicos. en estos casos la probabilidad de invasión bacteriana es máxima se requieren procedimientos operatorios posteriores. Esto supone evidentemente que se logró anestesia adecuada y que el dique de caucho está en posición. En ninguna circunstancia deberá permitirse la penetración de saliva en la preparación de la cavidad o que entre en contacto en el área expuesta. Generalmente se presenta muy poca o ninguna hemorragia.

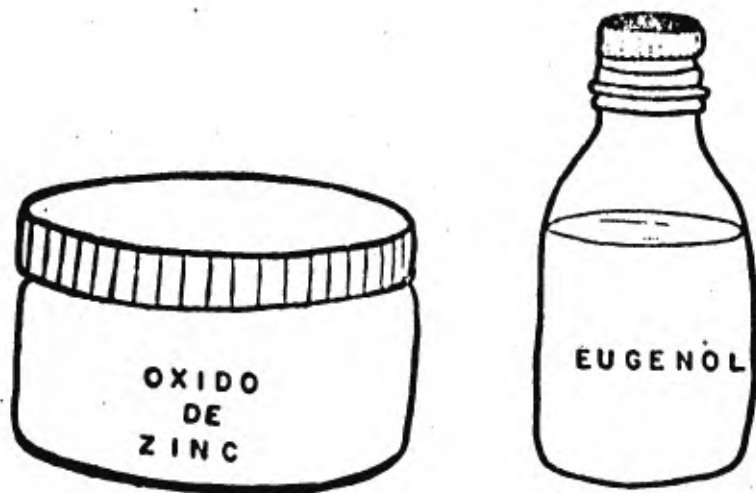Indicaciones:

El recubrimiento indirecto está indicado cuando todavía existe una capa no cariada de dentina delgada, pero intacta encima de la pulpa. Es decir, se debe remover toda la caries restablecida y por medio del explorador reafirmar la inexistencia de una posible exposición pulpar.

En este tipo de cavidades profundas el material de recubrimiento ideal es el óxido de zinc y eugenol por su acción bacteriana y germicida. Por otra parte su propiedad quelante estimula el tejido para la formación de dentina esclerótica.

Contraindicaciones:

Es cuando el tejido adyacente a la comunicación se encuentran microorganismos que pueden degenerar la pulpa en forma total. En la primera dentición se ha observado que es rara la formación de dentinas secundarias sobre lo que se basa el éxito del recubrimiento indirecto. Esto se debe a la disminución de la capacidad reactiva de la pulpa. Se ha notificado con hidróxido de calcio.



CAPITULO SEXTO

USO Y PROPIEDADES DE LOS MATERIALES DE RESTAURACION Y OBTURACION

- a. -Resinas simples y compuestas.
- b. -Amalgama de plata.
- c. -Coronas de acero cromo inoxidable.
- d. -Coronas de acero cromo inoxidable para dientes anteriores.
- e. -Coronas de policarbonato.
- f. -Coronas prefabricadas de celuloide.

CAPITULO VI

USO Y PROPIEDADES DE LOS MATERIALES DE RESTAURACION Y OBTURACION

A). - RESINAS.

Los materiales restaurativos de resina han ocupado un lugar importante en odontopediatría.

Las cualidades estéticas de los materiales son la principal indicación para su uso en restauraciones de cavidades en el segmento anterior de la boca.

Las resinas acrílicas son simples como el Sevriton o compuestos como el Adaptic o bien compuestos modificados grupo que incluye adhesivos que utilizan condicionadores ácidos y aceleradores de la polimerización.

Solo hablaremos de resinas compuestas que son las más utilizadas.

RESINAS COMPUESTAS.

Los materiales de restauración de resinas compuestas vienen generalmente de fábrica de 2 pastas separadas que se mezclan antes de utilizarse. Una pasta contiene la base la otra el catalizador. El término compuesta indica que la resina contiene un elemento de relleno inorgánico. Sus propiedades físicas son:

1. - Mayor fuerza de compresión y de tensión.
2. - Dureza y resistencia superiores a la abrasión.

3. - Menor contracción de polimerización.
4. - Menor coeficiente de expansión térmica.

También con algunas desventajas.

1. - Posibles cambios de color.
2. - Mayor rugosidad de superficie.

APLICACION .

Existen diferentes tipos de resinas compuestas incluyendo los alérgicos. Se les considera no irritantes para la pulpa, se recomienda en todos los dientes el uso de bases protectoras y óxido de zinc y eugenol pulpares de hidróxido de calcio. No se recomienda los barnices para la cavidad, porque pueden alterar la polimerización de las resinas. Los materiales deben manipularse de acuerdo con las indicaciones del fabricante.

En general se coloca todo su volumen utilizando una matriz de celulosa en las cavidades de la CLASE III. El uso de estimuladores gengivales de goma o instrumentos de plástico o de ágata de diseño especial resulta útil para condensar el material.

No se recomienda los instrumentos de metal porque puede mancharse el acrílico con fragmentos del mismo. Se debe dejar el material sin tocar durante la polimerización.

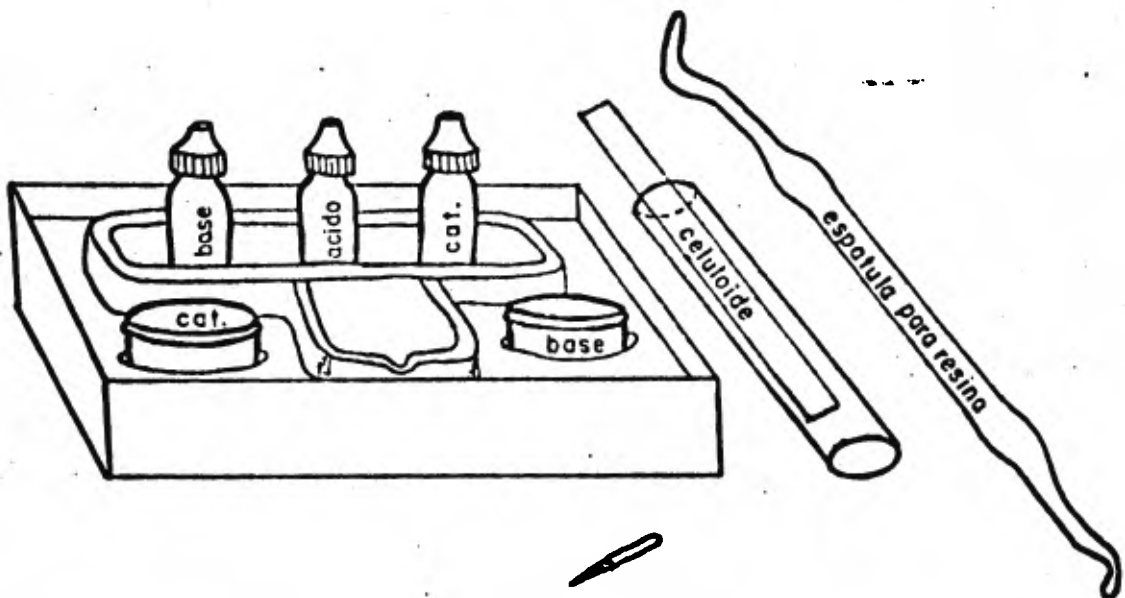
Al igual que todos los materiales de obturación pueden esperarse los mejores resultados cuando se coloca el material libre de contaminación por medio del empleo de un dique de goma.

TERMINACION.

A diferencia de las restauraciones con silicatos. las resinas com-
puestas pueden terminarse a los 5 min. de colocadas. Como la matriz
y el líquido de la resina compuesta tienen diferentes dureza y resisten-
cia tiende a producir un acabado mate por el desgaste diferencial. Por
lo tanto todo es fuerza debe hacerse para que la obturación reproduzca
exactamente la forma del diente para reducir al mínimo su tallado final.

Los exedentes pueden reducirse con fresas de tungsteno a alta velo-
cidad con refrigerante de agua. Los pequeños filamentos de material
pueden fracturarse con instrumentos manuales.

Para la terminación de la obturación pueden usarse piedras blandas
lubrificantes con vaselina. No se recomienda el pulido con piedras pómez
o discos de goma oscura. por posibilidad de manchar la superficie.



A M A L G A M A D E P L A T A .

Las amalgamas son tipos especiales de aleación formadas en parte por mercurio. La unión del mercurio con la aleación de otros metales.(plata estaño, cobre zinc,) se realiza por el proceso de amalgamación.

Con la amalgama es debil si se compara con materiales fundidos como el oro se utiliza mayor volumen para impartir fuerza.

La amalgama de plata es el material principal utilizando para restauraciones en pacientes infantiles y también para adultos en molares y premolares principalmente. Las restauraciones de amalgamas preparadas con aleaciones de grano pequeño son más fáciles de adaptar a las paredes de la preparación de la cavidad tienen mayor fuerza hasta 24 horas después de su colocación y proporcionan una superficie más lisa y resistente a la corrosión. También existen las aleaciones esféricas siendo éstas las más recomendadas en odontopediatría por su mayor adaptabilidad a las paredes.

Una propiedad adicional es el endurecimiento más rápido de la restauración hechos con aleaciones de grano pequeño.

Los pasos a seguir al manejar el material pueden dividirse en :

1. - Proporción. - La proporción de aleación a mercurio usada es un factor importante al determinar el éxito clínico de la restauración. Si no se utiliza suficiente mercurio la fuerza de compresión de la amalgama será alterada y será difícil lograr amalgamación adecuada. Si se usa un exceso de mercurio se reducirá la fuerza final de la amalgama.

Para que tenga su máximo fuerza, la obturación terminada debera contener la menor cantidad de mercurio posible. Se produce gran pérdida de fuerza cuando el contenido en mercurio excede el 56% lo ideal será 50% o menos.

Pudiendose conseguir de dos maneras:

A. - Comenzar con la menor cantidad posible de mercurio con una porción próxima de 1.1 de mercurio con relación a la aleación.

B. - Comenzar con más mercurio que aleación aproximadamente en una proporción de 8.5 esto facilita la completa amalgamación. El exceso de mercurio debe removerse antes de la condensación para que la proporción final vuelva a estar lo más cerca posible de 1.1.

2. - TRITURACION. El propósito de la trituración es proporcionar una inmersión completa de las partículas de aleación. en mercurio la variación importante es el tiempo de trituración que determina:

1. - La integridad de la muestra.

2. - La fuerza.

3. - La expansión.

Una trituración insuficiente disminuye la integridad de la mezcla y su fuerza: aumenta la contracción de la amalgama hay que recordar que el uso de condensadores mecánicos a alta velocidad prolongaría efectivamente el tiempo de trituración.

3. - CONDENSACION. - Después de triturar la amalgama deberá colocarse en una tela limpia para exprimir y se deberá extraer el exceso de

mercurio con presión de los dedos.

la finalidad de la condensación es adaptar la amalgama lo más posible a paredes de la cavidad y llevar al mismo tiempo a la superficie el excedente de mercurio.

Se llena deliberadamente de más la cavidad para poder quitar la capa superficial rica en mercurio. Se llenará primero las partes menos accesibles de la preparación para que produzca totalmente la condensación en éstas.

La condensación debe terminarse lo más rápidamente posible fraguada el excedente de mercurio residual será demasiado alto y traerá apareadas una reducción en la fuerza y mayor tendencia a la corrosión deterioro marginal y caries secundaria.

TALLADO. - Cuando se tallan molares primarios los surcos intercuspidos deberán ser poco profundos conformándose a la anatomía original del diente. Tallar en profundidad tiende a debilitar los márgenes de la restauración reduciendo el volumen de la amalgama y dificulta el pulido. Los surcos de desarrollo tallado en profundidad producen concentraciones de tensión perniciosas en la superficie oclusal. Los bordes marginales deberán ser de tamaño conservador y no deberán estar en contacto oclusal excesivo.

Después de tallar la anatomía deberá focalizarse con un papel de articular la presencia de áreas altas lo cual se logra haciendo que el niño cierre con suavidad y observando la oclusión en todas las excursiones.

Al contemplar el tallado no deberá bruñirse la amalgama para obtener suavidad. Esto se logra de mejor manera frotando las superficies con una simple torunda de algodón. El bruñido fuerza al mercurio hacia los márgenes de la restauración; cuando el mercurio se disipa deja márgenes tenues.

Deberá comprobarse cuidadosamente el margen gingival con un explorador y deberá eliminarse cualquier exceso de amalgama.

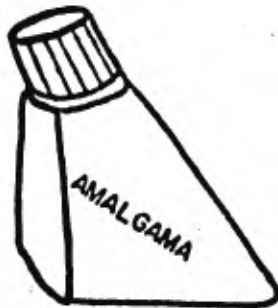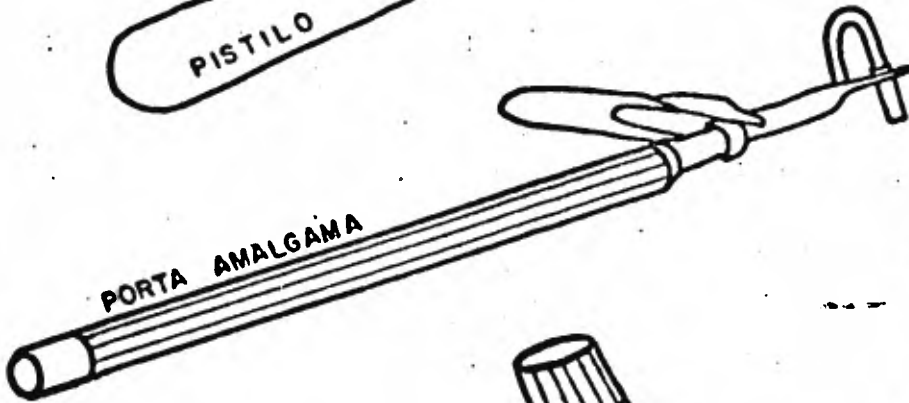
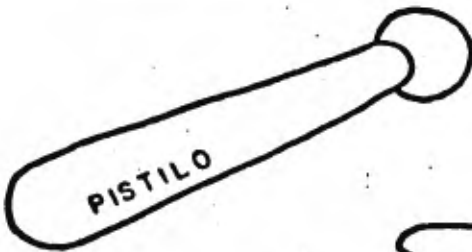
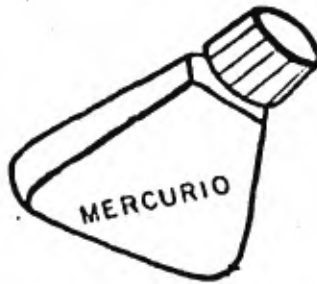Cuando esté terminada la restauración advertirá al niño y a sus padres para que no tome alimentos duros durante las 8 horas siguientes.

5. - PULIDO - Las restauraciones deben ser cuidadosamente pulidas por razones estéticas para eliminar la corrosión y de ese modo prolongar su vida y para reducir concentraciones de tensión oclusal que pueden resultar nocivas.

El pulido final no deberá realizarse en las 48 horas que sigan a la colocación de la amalgama, para que esta logre su máximo grado de fuerza y dureza.

Se puede utilizar fresas de determinado piedras de carburo discos de caucho y tiras de papel lija. También deberá pulirse las superficies proximales.

Deberá evitarse generación de calor al pulir, porque esto llevaría al mercurio a la superficie y debilitará a la amalgama. El lustre final puede impartirse a la restauración con una pasta de óxido de zinc mezclada con amalggloss y glicerina en una copa de caucho.



CORONAS DE ACERO Y CROMO INOXIDABLE.

La amalgama de plata ha obtenido una preferencia universal en el campo de las restauraciones dentales; no obstante su uso en restauraciones extensas tiene limitaciones en su resistencia a los esfuerzos masticatorios. Las restauraciones vaciadas en la dentición primaria se consideran imprácticas; una razón es el tiempo requerido para su elaboración y otro su alto costo.

La introducción de coronas de acero ha provisto al dentista de un medio rápido y efectivo para efectuar procedimientos restaurativos de Odontología pediátrica; dientes primarios o permanentes jóvenes que antes se extraían ahora se mantienen de una manera simple y económica.

Frente a las alarmantes cifras de fracaso de grandes obturaciones con amalgama de clase II es molares temporales sobre todo en el primer molar interior; el Cirujano Dentista ha empleado la corona de acero inoxidable como tratamiento de rutina en casos especiales. La corona de acero inoxidable se fabrica en diferentes tamaños para cada diente.

Y la experiencia ha demostrado que este material se restauración (si es manejado apropiadamente), llena a los requisitos de una excelente atención dental.

La preparación del diente precede a la adaptación recortado y cementado de la corona, todo lo cual se realiza en una sesión.

INDICACIONES.

La corona de acero inoxidable está indicada en muchas circunstancias para el Odontólogo. puede parecer muy poco estético colocar coronas de acero en todos estos casos (que se mencionarán más adelante).

Su inexperiencia y en consecuencia el retardo que la técnica le impone pueden ser razones en contra. Sin embargo antes de descartar la corona de acero inoxidable como un tratamiento de lujo innecesario realizado sólo por especialistas, deberá evaluar los resultados de sus grandes obturaciones con amalgama.

El tejido periodontal debe estar sano. Es necesario que en los dientes primarios exista suficiente tejido radicular y que por lo menos la mitad de la raíz no se halla absorbido. Se necesita una radiografía para determinarlo.

En Odontología Infantil, estas coronas están indicadas para:

1. - Restaurar dientes primarios y permanentes jóvenes que presentan caries extensas por la acción de la caries.
2. - Restaurar molares primarios y con caries que incluyan dos o más cúspides. En este caso la reducción o la preparación del diente es menor que la requerida por una amalgama.
3. - Restaurar algunos molares primarios que han sido sometidos a tratamiento pulpar. Estos dientes tienden a volverse más frágiles debido a la deshidratación que sufren y por lo tanto la corona de acero inoxidable.

aldable previene su posible fractura.

4. - Restaurar dientes primarios excesivamente destruidos por el ataque de caries rampante.

5. - Restaurar dientes primarios y dientes permanentes jóvenes con hipoplasia.

6. - Restaurar dientes primarios o dientes permanentes jóvenes con anomalías hereditarias tales como dentinogénesis imperfecta, o amelogenénesis imperfecta.

7. - Restaurar dientes primarios y permanentes jóvenes en niños con defectos físicos o mentales cuando el factor higiene bucal es primordial.

8. - Como una restauración intermedia o de emergencia en el tratamiento de dientes anteriores fracturados.

9. - Como soporte para aparatos fijos.

Antes de describir la técnica sería recomendable hacer un recordatorio sobre la anatomía para la preparación de las coronas: FIG. No. 1

Las caras labiales y linguales de los molares primarios convergen -- hacia oclusal y que las caras labiales muestran esta inclinación más marcada resultando en la formación de un reborde preciso labio o bucogingival que termina abruptamente en la unión cemento-adamantina. Este tipo de reborde ofrece retenciones naturales para la corona de acero por lo cual la preparación bucal y lingual debe ser mínima llegando justamente al margen gingival y no más allá.

Anatomía externa característica de la dentición primaria

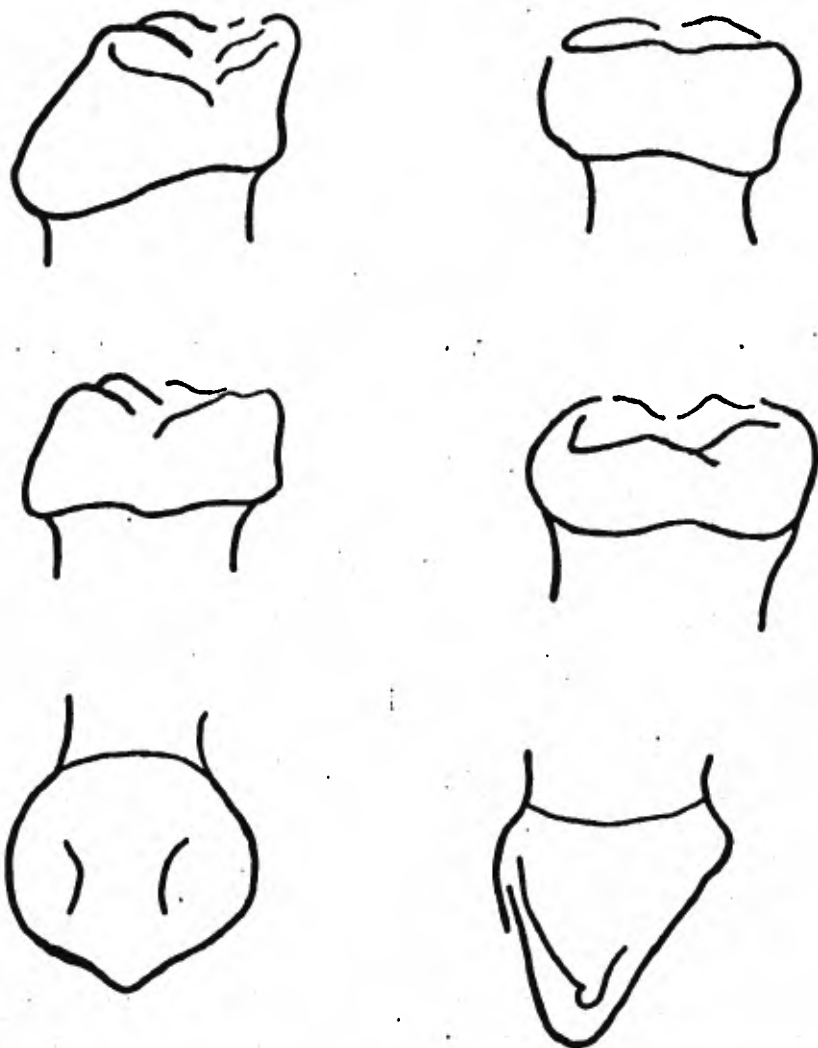


FIG. No. 1

PREPARACION .

Los primeros pasos incluirán anestecia local y colocación del dique de bule. El uso del dique que es obligatorio en toda operación dental; el control que ejerce en el comportamiento del niño más la asepsia obtenida hacen que al remover caries efectuar la terapia pulpar apropiada y durante la mayor parte de la preparación de la corona se mantenga el diente en cu estión debidamente aislado.

RECORTE PROXIMAL La reducción mesial y distal toman la forma de un corte vertical sin borde saliente que abre la superficie de contacto hacia bucal lingual y gingival. Se requiere la reducción distal aún cuando no exista diente erupcionado en posterior como ocurre en el segundo molar temporal del niño en edad preescolar. Si no se observa esta recomendación se tendrá una corona de tamaño excesivo que dificultará la erupción del primer molar permanente.

Se refiere la fresa No. 169 L al disco de diamante para la reducción por el peligro de la lesión a los tejidos blancos lo que puede provocar esto último. Sin embargo las preferencias del dentista llevan a utilizar discos: En sete caso debe usarlos con precaución (utilizando protector) y sólo cuando efectúa la preparación con dique de goma. Una cuña interproximal facilita la reducción interproximal separando ligeramente los dientes y ayudando a prevenir el daño en el diente adyacente.

Se acciona la fresa 169 L en dirección bucolingual comenzando en la superficie oclusal 1 a 2 mm de distancia del diente adyacente. A medida

que se lleva la fresa hacia gingival se formará un borde. éste desaparecerá cuando la reducción deje abierta el área de contacto gingival.

Eventualmente la fresa tocará la cuña: cuando se retira ésta se verá un corte interproximal casi perfecto.

Cuando el diente vuelve a su posición al ser retirada la cuña necesitará una nueva reducción mínima para terminar el corte.

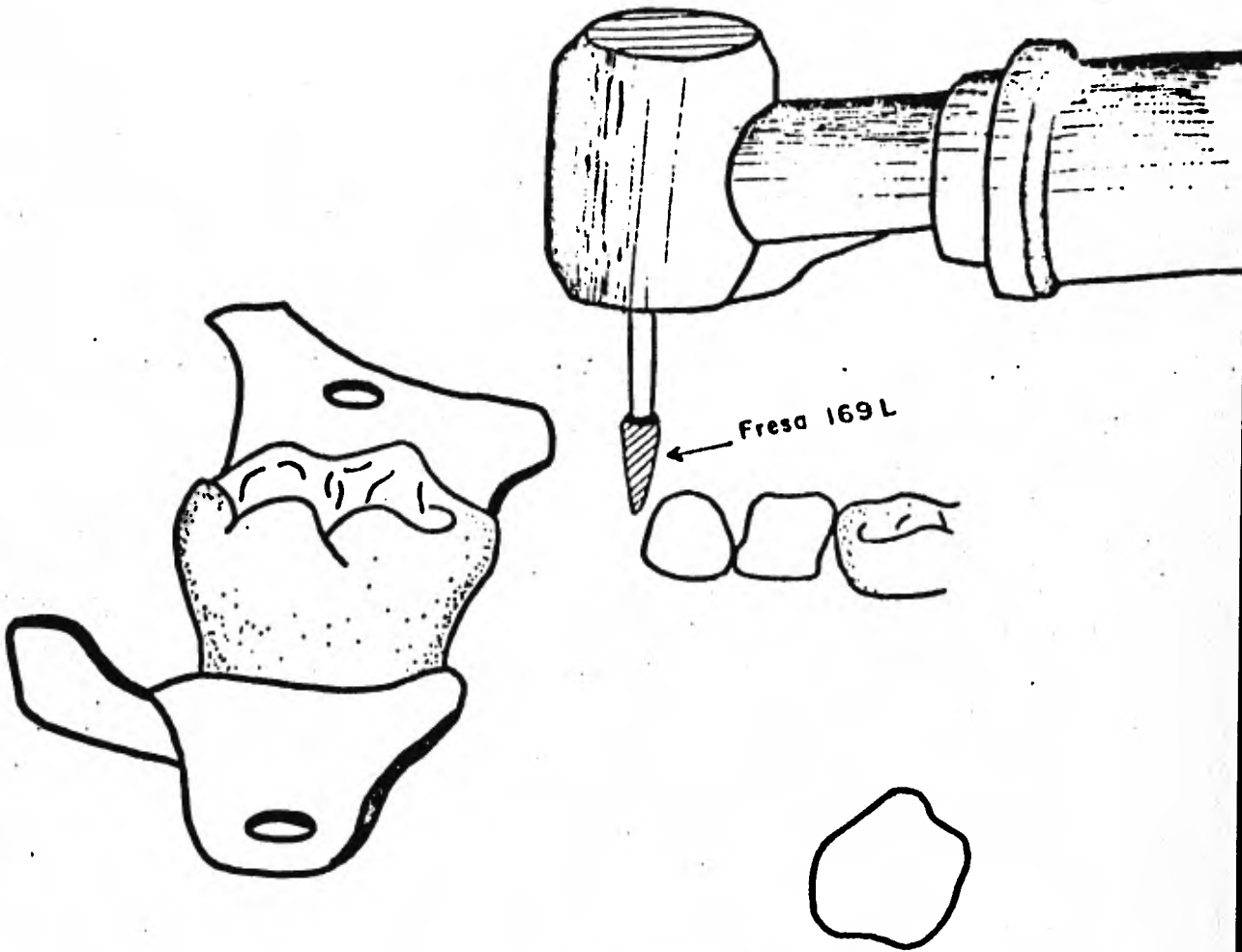
REDUCCION OCLUSAL. - Esta debe seguir la anatomía del diente hasta una profundidad de 1.5 a 2 mm. lo que permite suficiente espacio para la corona metal. Se recomienda la realización inicial de surcos de 1 mm de profundidad en la superficie oclusal para contribuir a establecer la reducción correcta: indudablemente este es el método más correcto pero lleva tiempo.

La altura de la cúspide del diente adyacente ofrece el operador una buena base sobre la cual juzgar el grado de reducción oclusal: de manera similar las fosas de desarrollo y los surcos lingual y bucal de molares superiores e inferiores representan puntos de referencia útiles.

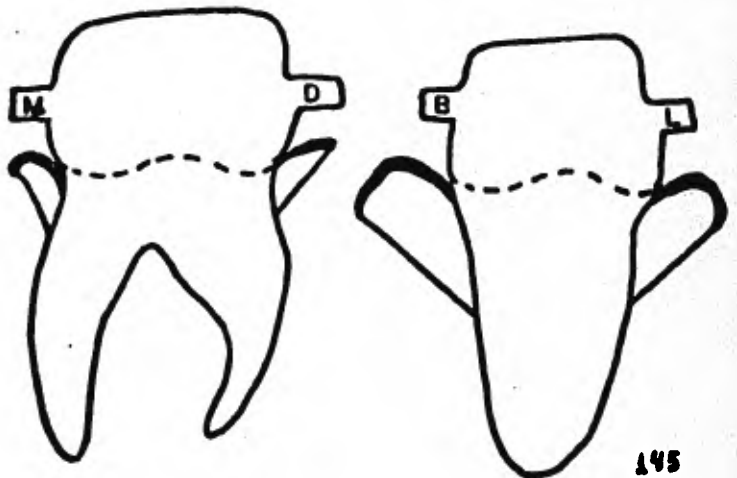
Se quitará todo resto de caries con una fresa redonda accionada a baja velocidad. Se completa la preparación redondeando los ángulos agudos.

Estos impedirán el adecuado apoyo de la corona de acero inoxidable. cuyo contorno interno está exento de ángulos agudos. No se requiere uniformemente la reducción bucal y lingual para reducir los escalones inferiores. Se obtiene la reducción de la corona abarcando la bulbosidad normal gingival de molares temporales y dejando los bordes de la corona a

REDUCCION OCLUSAL



PREPARACION YA TERMINADA



apical a ella en el surco gingival; de esta manera no conviene quitar esos escalones. Una excepción es el primer molar temporal, ya que su notable volumen mesio-distal de esmalte siempre exige la reducción; el esmalte es tan saliente en esta región que es imposible recortar convenientemente la corona si no se reduce el diente.

SELECCION DE LA CORONA

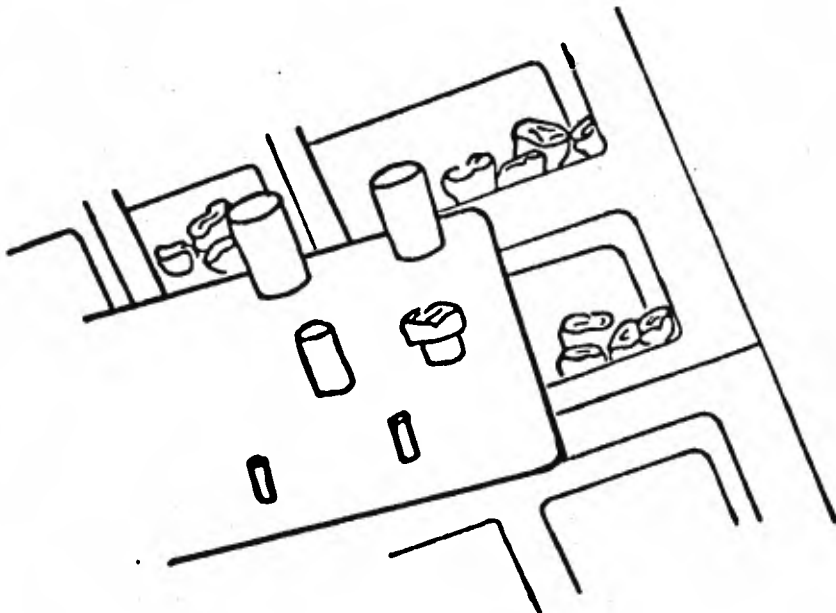
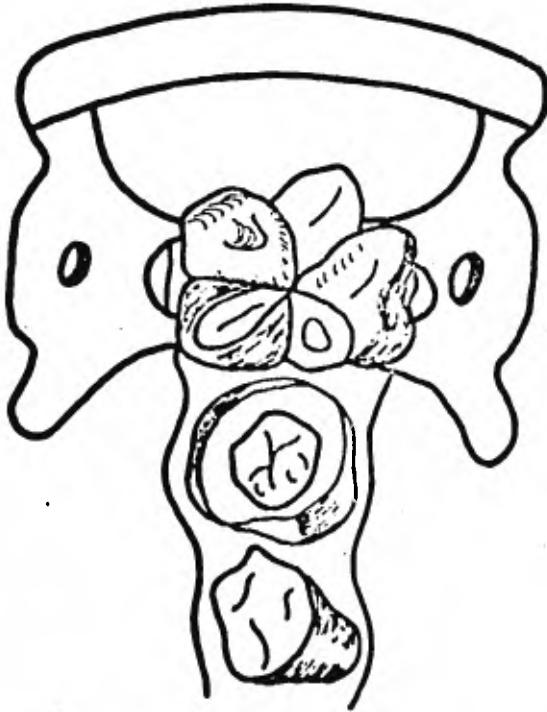
Este paso es el más difícil para la gran mayoría de los dentistas y también el que más tiempo se ocupa. Esto se debe casi siempre a la dificultad que se presenta para conocer el ajuste gingival.

Existen varias marcas de coronas de acero inoxidable y el odontólogo realizará su elección sobre la base de su experiencia. Una corona correctamente seleccionada antes de adaptación y recortado deberá cubrir todo el diente y ofrecer resistencia cuando se trata de retirarle.

Las distintas coronas difieren en su resistencia; algunas rígidas mientras que otras se forman fácilmente al ser recortadas. La corona de acero inoxidable recortada de Unitek casi no precisa recortarlo, reduciendo de tal modo el tiempo de la sesión.

Puede medirse el ancho mesio-distal preoperatorio de diente que se va a cubrir en la corona por medio de un calibrador para seleccionar la corona del tamaño adecuado. La corona que ofrece demasiada resistencia cuando se trata de quitarla o que requiere presión para su colocación inicial probablemente sea demasiado pequeña y no dé lugar a su ulterior recortado.

SELECCION DE LA CORONA



En el otro extremo será imposible recordar satisfactoriamente una corona de tamaño demasiado grande. La evaluación preoperatoria deberá considerar así mismo la presencia o ausencia de espacio de primate cuando se colocan coronas en el primer molar temporal. La introducción en el espacio de primer molar permanente interior desde la oclusión cúspide con cúspide, a la relación de Angle de la Clase I.

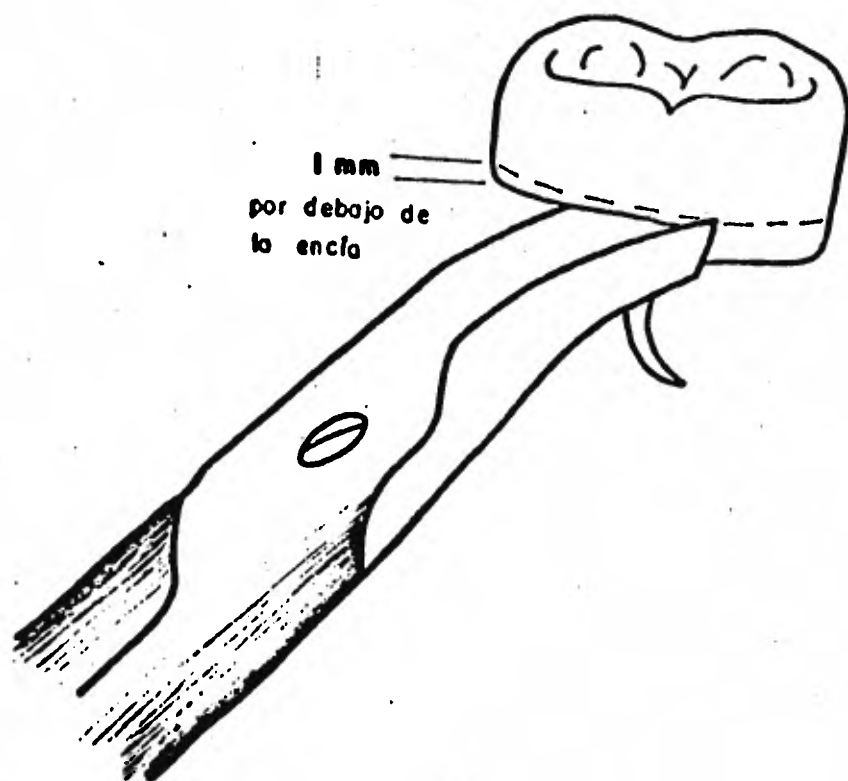
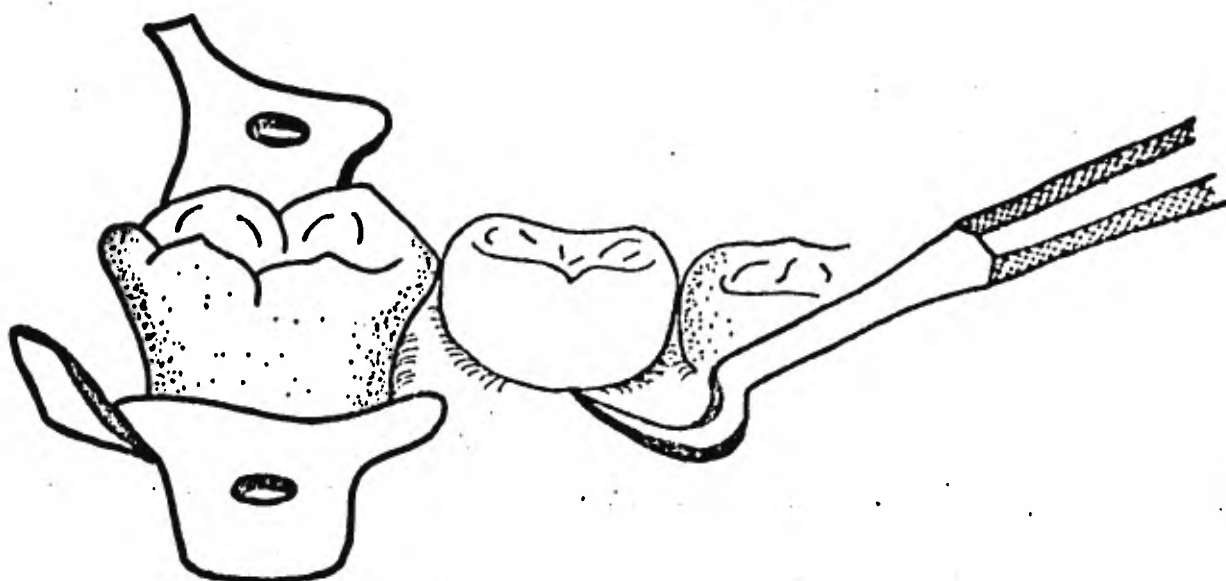
De modo similar, la corona de acero de tamaño excesivo demasiado recortada en el segundo molar temporal impedirá la normal erupción del primer molar secundario.

A D A P T A C I O N .

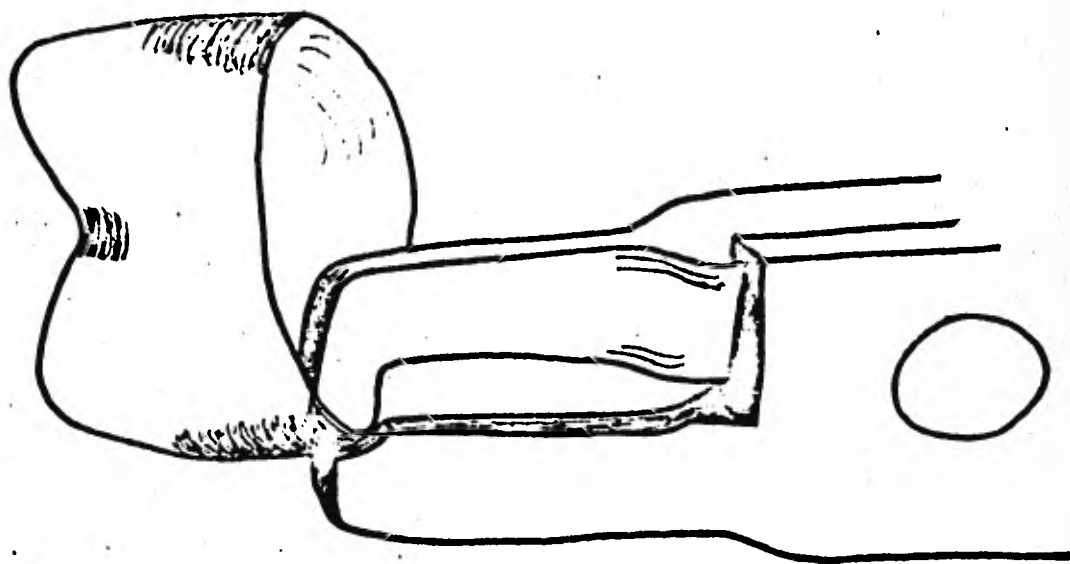
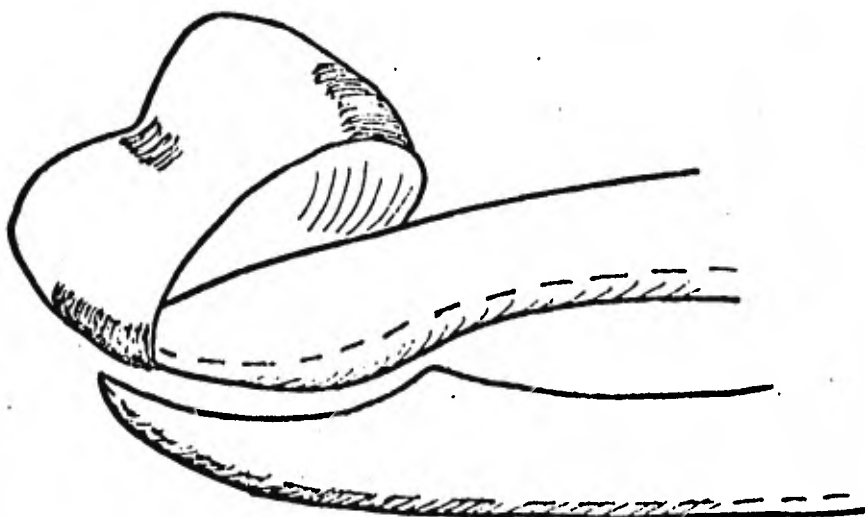
La finalidad de la adaptación y recortado de la corona es respectivamente, hacer que los bordes de ésta queden en el surco gingival y reproducir la morfología dentaria. Para calcular con certeza la reducción gingival se hará una marca en la corona a nivel del borde libre de la encía y se reducirá la corona con tijeras curvas. El recortado de la corona reducirá la altura ocluso gingival efectiva de ella y de esta manera quedará ligeramente larga. Toda la preparación quedará cubierta por la corona cuyos bordes se adaptan al surco gingival libre.

No debe observarse un emblanquecimiento de los tejidos de la encía que indicaría la excesiva extensión de la misma. Sin embargo cuando la caries exige una preparación subgingival es conveniente y necesario extender los bordes hacia apical.

MARCAR EL MARGEN GINGIVAL



CONTORNEO DE LA CORONA



El recortado gingival final se hace después de recortar la corona y se logra con una piedra.

Durante el procedimiento de recortado y adaptación se prueba la corona controlando los bordes y la adaptación visualmente con un explorador.

La adaptación del tercio gingival de la corona se efectúa con una pinza 137. Si hay necesidad de contornear el gingival de la corona se utilizará una pinza de Unitek 800-412.

La corona terminada para su colocación deberá tener una forma uniforme y lisa sin cambios notables en su contorno.

Si al pasar el hilo dental encerado éste se desecha es que la adaptación interproximal de la corona no es satisfactoria.

Cuando los bordes de la corona pasan por encima de la bulbosidad cervical de la superficie bucal se escuchará un chasquido esto asegura la retención de la corona. Se controlará la oclusión para ver que la corona no moleste.

C E M E N T A C I O N .

Antes de cementar la corona se deberá pulir con un disco de goma para limar las imperfecciones. Se obtiene el lustre final con un paño impregnado con rojo inglés. El borde de la corona deberá ser romo si es afilado se producirán bordes que actuarán como zona de retención de placa bacteriana. Se pasará lentamente una rueda de piedra ancha hacia el centro de la corona; esto mejora la adaptación de la misma acercando

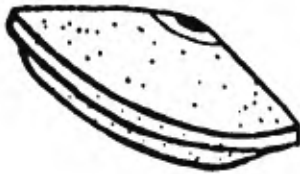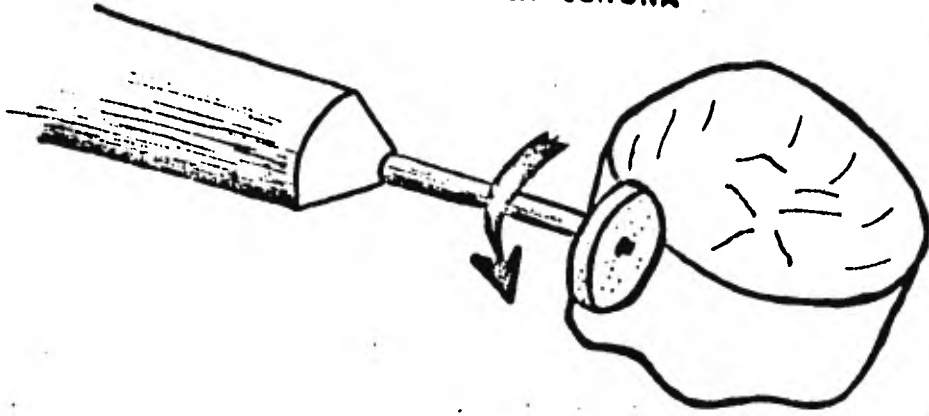
el metal al diente sin reducir la altura de la corona.

Se colocarán bases protectoras de la pulpa en las superficies profundas de la preparación. El medio cementante es oxifosfato de zinc. Se recomienda una consistencia similar a la que se emplea para cementar incrustaciones de oro aunque puede utilizarse una mezcla más espesa cuando sólo se cementa una corona.

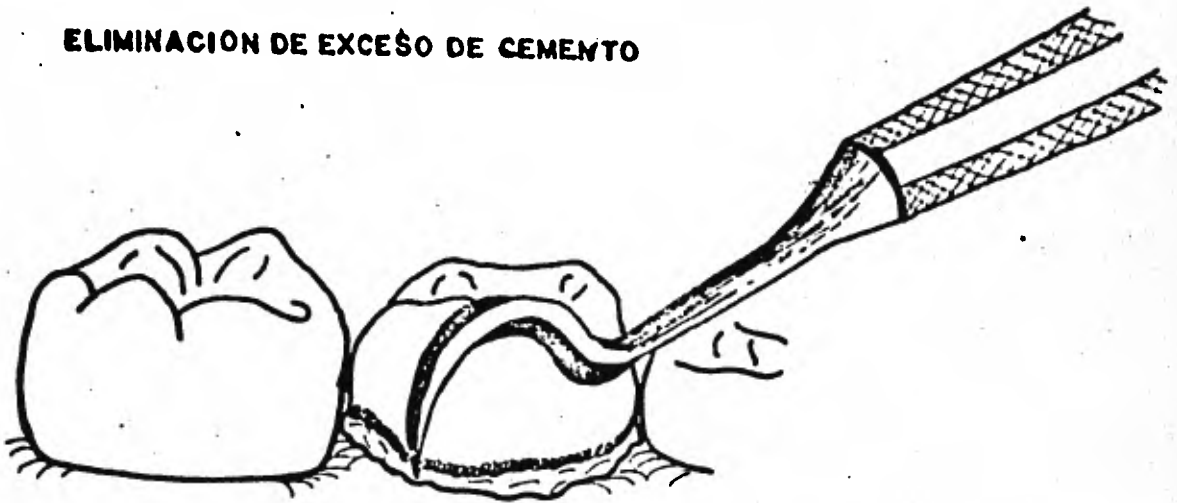Las coronas de acero inoxidable deben cementarse en dientes limpios y secos se recomienda el aislamiento con rollos de algodón. No se tocará la corona durante el fraguado y se hará que el niño aplique presión por medio de un rollo de algodón.

El excedente de cemento en el surgo gingival se quitará completamente con un explorador.

**ELIMINAR BORDES FILOSOS O IRREGULARES EN
MARGENES DE LA CORONA**



ELIMINACION DE EXCESO DE CEMENTO



CORONAS DE ACERO CROMO PARA DIENTES ANTERIORES


Las coronas de acero inoxidable pueden recortarse, contornearse y pueden adaptarse fácilmente a piezas anteriores. generalmente no se requiere preparación de la pieza excepto eliminación del contacto proximal y extracción de pequeñas cantidades de esmalte en las áreas incisivas y del cingulo. El manejo de la corona es igual para restaurar dientes afectados por caries o fracturas siendo esto lo más común. Puesto que el aspecto estético es a menudo elemento importante, puede cortarse una ventana en la superficie labial de la corona y obturarse con material de resina compuesta de tono adecuado, después de cementar la corona.

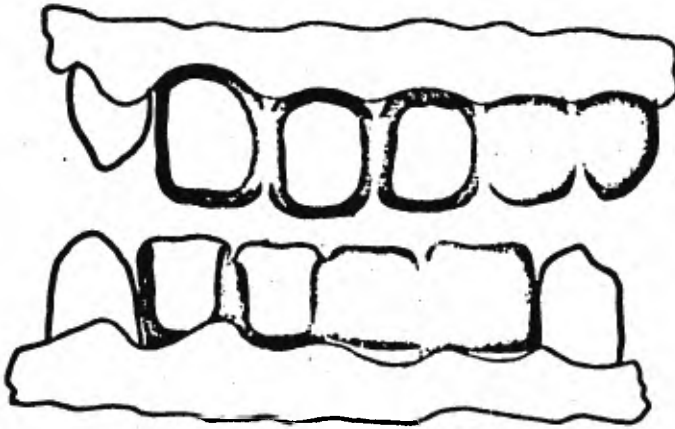
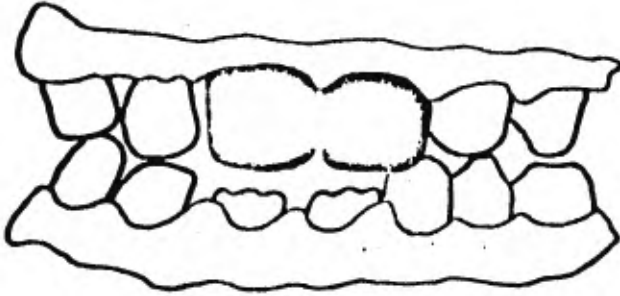
Vamos a especificar los pasos a seguir.

La finalidad de la reducción del diente es proporcionar suficiente espacio para la corona de acero remover la caries y dejar una estructura dentaria suficiente para la retención de la corona. Es necesario rebajar en distal y mesial para abrir los contactos interproximales. No deberá quedar hombro en el borde gingival: el bisel se irá formando en la estructura del diente hacia apical en el borde gingival libre. Se requiere la reducción de incisal para evitar que el diente se observe alargado, la reducción palatina es necesaria cuando la mordida superior es completa de manera que los incisivos inferiores están en contacto con las superficies linguales de los incisivos superiores. Conviene una fresa No. 169L para la mínima preparación que se necesita en este caso. La selección

de la corona y su recortado se hacen de la misma manera que para las coronas posteriores.

La corona de acero anterior puede ser cerrada o con carilla abierta esta última resulta más estética. En este caso se adaptará la corona hasta el punto del cementado antes de quitar la superficie labial de la misma. La corona debe ser tratada con cuidado para evitar una deformación indeseable. La corona abierta se coloca en el diente y se bruñen los bordes labiales con un condensador de amalgama contra toda la estructura sana del diente. Se retira la corona, se pule y se cementa. Puede usarse resina compuesta para llenar cualquier defecto de la superficie labial.





CORONAS DE POLICARBONATO

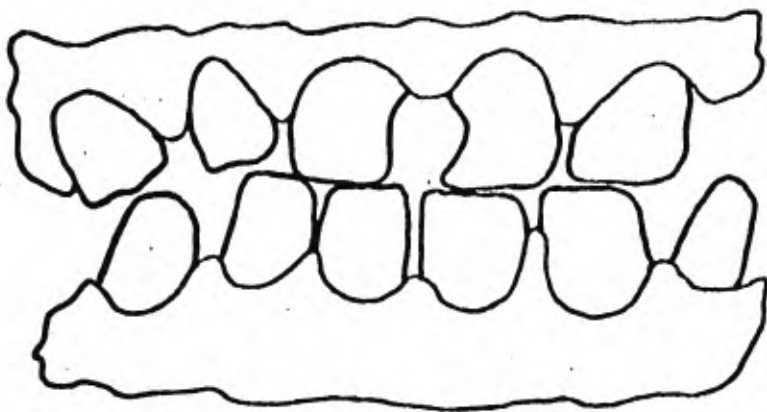
Se ha popularizado el uso de las coronas de policarbonato, en vez de las coronas de acero inoxidable, para los dientes anteriores.

Las coronas anteriores de policarbonato para dientes primarios hechas de este material son más estéticas, de anatomía aceptable, durables y a la vez son un buen material para restaurar dientes primarios anteriores con caries extensas. Las coronas de policarbonato para dientes son una restauración temporal excelente en los casos de fractura de dientes anteriores que no pueden ser restaurados con ninguna de las resinas compuestas.

A pesar de que este tipo de coronas requiere una extensa preparación del diente, el resultado es una corona estética que se puede colocar en una cita, sin la necesidad de trabajo de laboratorio.

La ventaja principal de esta corona sobre las otras es su apariencia en la restauración de dientes anteriores en niños. La conservación y el mejoramiento de la estética es muy importante ya que los niños desean ser iguales a los demás y evitar el ridículo y las críticas de los padres.

La severa destrucción y el deseo de los padres de salvar el diente justifican el empleo de coronas en dientes anteriores. Los dientes que presentan síndrome de mamila, dientes mal formados, fracturados, necesidad de cubrir totalmente el diente después de una pulpotomía o pulpectomía y dientes anteriores manchados. La indicación más



frecuente es un niño con caries avanzada. Esto se ve con frecuencia en los niños que utilizan el biberón largo tiempo.

La corona de policarbonato es más estética que la de acero inoxidable, estas coronas se adquieren en diferentes tamaños y son huecas, lo que facilita su adaptación y la cementación.

Antes de la preparación del diente para la corona, la caries deberá ser eliminada para determinar si existe comunicación pulpar. Si está indicado el tratamiento pulpar, deberá ser llevado a cabo antes de la preparación del diente y la colocación de la corona. Si la pulpa no está expuesta, las áreas más profundas de dentina expuesta deberán ser cubiertas con una base de hidróxido de calcio antes de preparar el diente.

Se deben eliminar los puntos de contacto. Es posible que en algunos casos haya necesidad de tallar el contacto proximal a la par que hacer una ligera reducción labial e incisal en los dientes primarios. Esto depende de la cantidad de espacio que exista entre los dientes primarios anteriores.

La selección de la corona de policarbonato, esencialmente debe ser del mismo tamaño del diámetro mesiodistal del diente que se desea restaurar, probando varios de los diversos tamaños hasta encontrar la que se adapte mejor al diente. La corona elegida debe ser lo más parecida al diente como estaba anteriormente.

PREPARACION DEL DIENTE

Existen varias técnicas para llevar a cabo la preparación del diente.


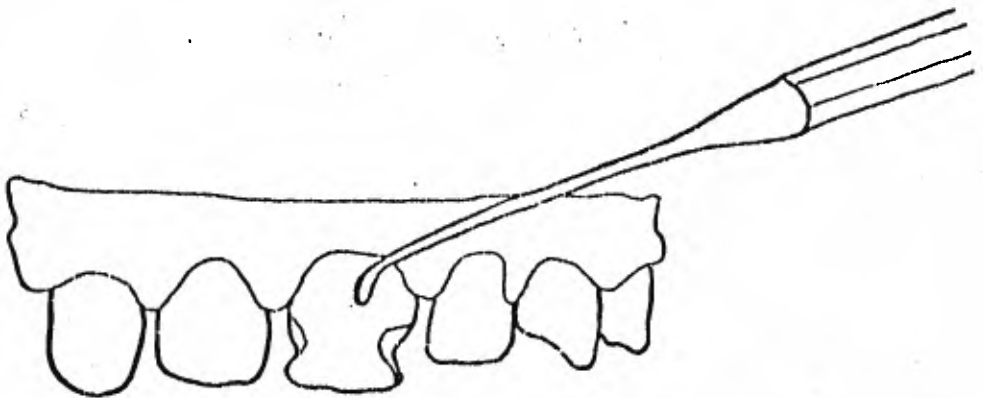
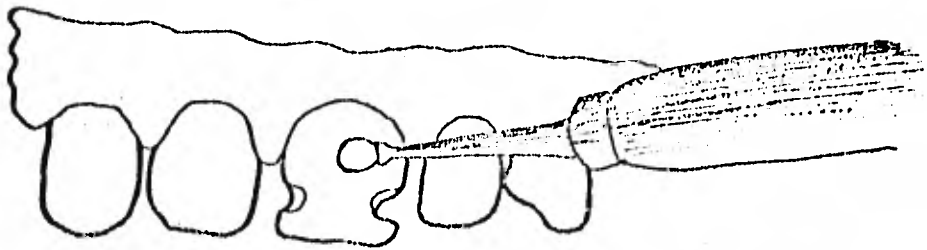
Si se encuentra intacto en la región cervical, el dentista puede preparar el diente como para una corona funda sin hombro similar a la preparación utilizada para colocar una corona de acero. Sin embargo, con frecuencia la caries ha creado un hombro en la región cervical abajo de la encía y cerca de la superficie radicular. Si éste caso la preparación podrá tener hombro en la región cervical. El hombro altera la adaptación de la corona.

PREPARACION SIN HOMBRO

1. Eliminación de caries y protección pulpar.
2. -Reducción de las superficies proximales M y D abajo de la encía procurando no crear un hombro con la fresa 69 L.
3. Reducción de la superficie labial aproximadamente 0.5 mm o menos con la fresa 69 L.
4. -Reducción del borde incisal aproximadamente 1 mm. con una fresa 69 L o una pequeña rueda de diamante.
5. -Reducción de la superficie lingual aproximadamente 0.5 mm o menos con una rueda de diamante.
6. -Creación de una zona retentiva alrededor de todo el diente con la fresa 34.

PREPARACION DEL HOMBRO

Si la caries ha afectado al diente por debajo de la encía y existe un escalón debemos modificar el procedimiento de la preparación del diente para compensar este defecto. Se prepara la porción restante del diente como si



PREPARACION SIN HOMBRO

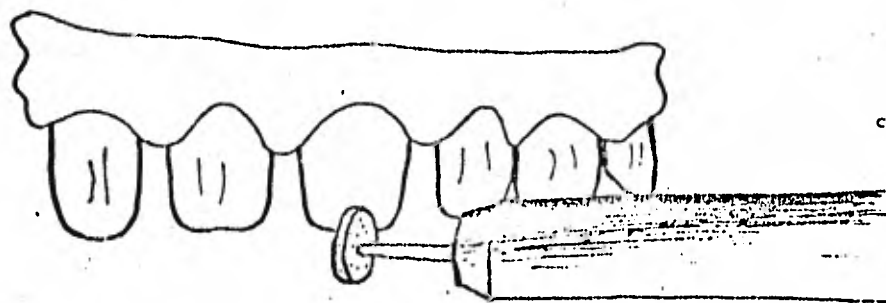
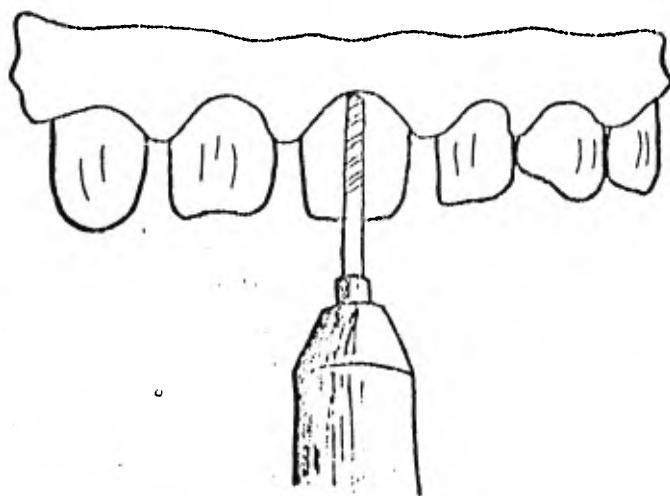
fuera una preparación sin hombro. En algunos casos será necesario -- preparar el diente con hombro completo, y el ancho. Si existe un diaste natural no debemos escoger una corona que oblitere este espacio.

2. - Adaptación de la corona: quizá sea necesario recordar la zona cervical especialmente en el aspecto mesial y distal para que la corona se ajuste al cuello del diente. Puede ser necesario acortar toda la corona en la zona cervical. Estos ajustes deberán ser realizados con pequeñas fresas o piedras y no con tijeras ya que pueden deformar la corona.

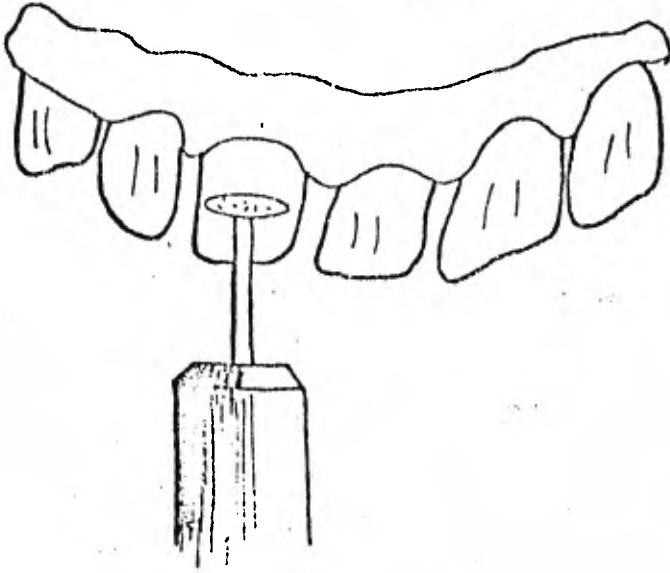
3. - Adaptación cervical: Una vez colocada en su lugar, quizá sea necesario corregir la mala adaptación cervical agregando resina acrílica en los márgenes.

Esto será tratado al hablar de cementado.

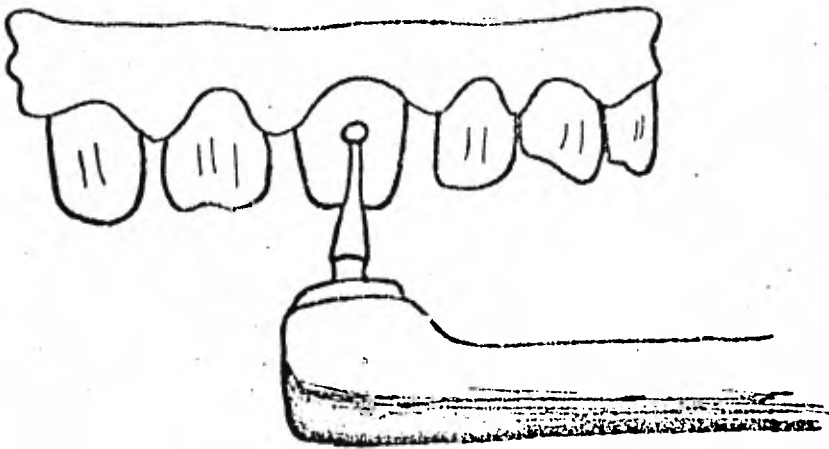
En la mayoría de los casos no se requiere un tallado adicional. Si el tejido muestra señas de isquemias, esto indica que la corona está un poco sobre extendida por lo tanto es necesario reducir el margen gingival, siguiendo el contorno gingival original.



PREPARACION CON HOMBRO



PREPARACION CON HOMBRO



CEMENTADO

Hay tres formas en que puede ser cementada la corona;

I. - CEMENTADO DE FOSFATO DE ZINC.

Si la corona ajusta perfectamente los márgenes cervicales de una preparación sin hombro, puede ser cementada de la misma manera que cementamos una corona de acero inoxidable.

A) Raspar en el interior de la corona para aumentar la retención entre la corona y el cemento.

Esto es importante, de otra manera, la corona puede caerse y dejar el cemento sobre el diente.

B) Asegúrese de que la pulpa esté protegida y el diente seco.

C) Mezclar el cemento a la misma consistencia utilizada para una corona de acero y colocar la corona.

D) Eliminar el exceso de cemento.

E) Revisar y pulir el margen cervical. Asegurándose de que no existe desajuste, ya que estas coronas son relativamente gruesas. Puede ser necesario utilizar una fresa de terminado o un disco de lija para reducir los márgenes.

El campo operativo debe estar completamente aislado utilizando el dique de goma o bien aislando con rollos de algodón y un eyector de saliva, además el campo operatorio debe de mantenerse completamente seco durante el proceso de cementado de la corona.

II. CEMENTADO CON RESINA COMPUESTA Y CEMENTO DE FOSFATO DE ZINC

En caso de que exista un margen abierto cuando por una zona de caries que se extiende más allá de los márgenes de la corona de policarbonato antes de cementar la corona es necesario rellenar estos huecos con resina compuesta para establecer un mayor margen.

- A) Adaptar la corona lo mejor posible.
- B) Lubricar el diente preparado.
- C) Llenar la corona con resina compuesta del mismo color del diente. El diente deberá encontrarse totalmente seco ya que existen algunas resinas que no polimeriza en presencia de humedad. Dejar hasta que la resina adquiera una consistencia pastosa en seguida se retira, permitiendo al acrílico polimerizar completamente.
- D) Recortar el exceso de resina acrílica en el margen gingival y adaptarla al diente.
- E) Pulir y recortar los márgenes cervicales.
- F) Colocar según el método utilizando para cementar. cemento de fosfato de zinc.

CORONAS PERFORADAS DE CELULOIDE PARA DIENTES ANTERIORES DE LA PRIMERA DENTICION

Las lesiones cariosas y anormales de los dientes de la primera dentición hoy en día son restauradas con la finalidad de devolver función y al mismo tiempo su estética. Esto es un objetivo importante en la Odontopediatría Moderna.

Actualmente en muchos casos como son: La caries, rampante el síndrome de mamila y fracturas se justifica su tratamiento.

Uno de los más recientes procedimientos estéticos para la restauración de los dientes anteriores primarios con caries amplias fracturas o defectos del esmalte son las coronas preformadas de celuloide utilizando las resinas compuestas.

Aprovechando las técnicas modernas que se han desarrollado en forma sobresaliente como son el grabado del esmalte y los materiales restaurativos a base de resinas compuestas, se ha originado la corona removible transparente, obteniéndose una estética óptima, retención y corto tiempo de trabajo.

PREPARACION DEL DIENTE - Es recomendable limpiar las superficies del diente con una pasta para profilaxis no fluorada.

1) Las superficies mesial y distal se desgastan con una fresa de diamante de flama larga. El desgaste deberá ser divergente hacia incisal tratando de no formar ningún tipo de escalón.

La reducción extensiva es innecesaria. (Fig. No. 1)

2. - El desgaste incisal que debe ser aproximadamente de un milímetro puede ser desgastada con una fresa cilíndrica de diamante y todas las zonas en donde se encuentren caries se remueven con una fresa de bola de carburo No. 4 o con una cucharilla. Posteriormente se recubre con hidróxido de calcio (Fig. No. 2).

3. - Un pequeño desgaste puede ser realizado en el tercio gingival de la superficie labial usando un cono invertido o una fresa de pera de carburo con una angulación de 45° con el objeto de dar mayor retención mecánica.

Fig. 2A.

4. - Se lava y se seca observando el esmalte uniformemente blanquesino.

SELECCION Y AJUSTE DE LA CORONA.

1. - Seleccionando el tamaño apropiado de la corona para nuestra preparación eliminamos el exceso de material recortando el margen gingival con unas tijeras curvas.

2. - Adaptación de la corona a nuestra preparación.

La corona preformada deberá estar 1 mm. por debajo del margen gingival. (Fig. No. 3).

3. - Utilizando una fresa de bola de carburo del número 4 efectuamos una perforación en el centro de la superficie palatina de la corona. Esto tiene como ventaja evitar la formación de burbujas de aire en el material de obturación que es la resina compuesta y prevenir las distorsión de la

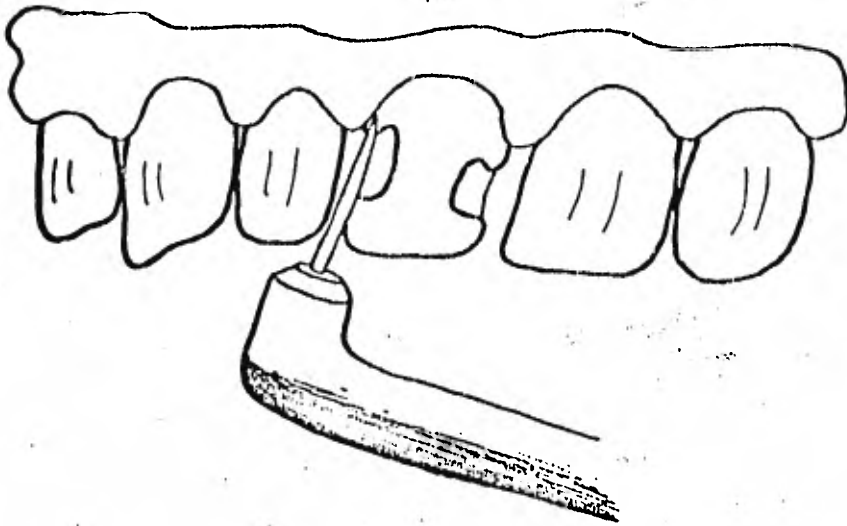


FIG. No. 1

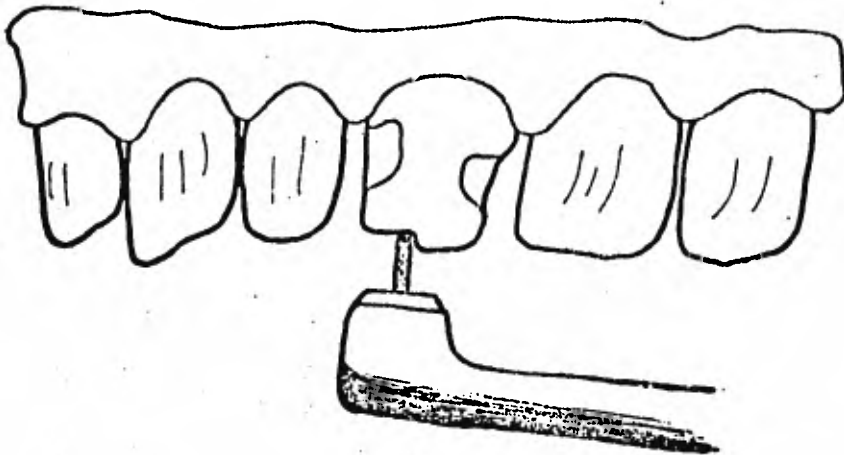


FIG. No. 2

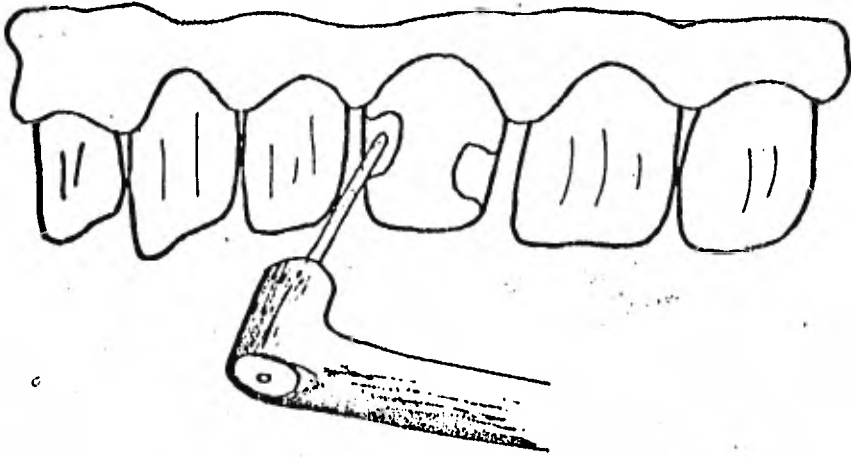


FIG. No. 2A

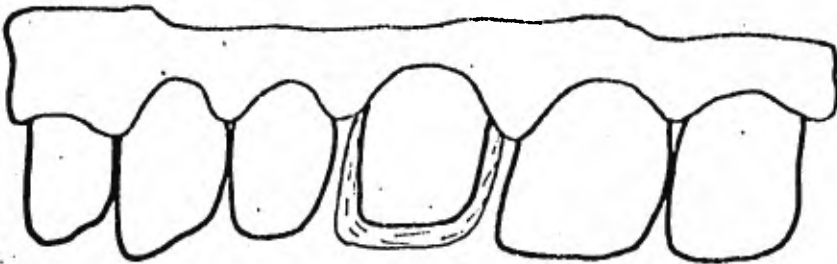


FIG. No. 3

corona de celuloide durante su cementado.

4.- Mezclando el material de resina compuesta y de acuerdo a las - instrucciones del fabricante se introducirá en la corona de celuloide e vitando asimismo la formación de burbujas de aire.

5.- Llevando la corona de celuloide con la resina compuesta a nuestra preparación, recordando introducirla 1mm. por debajo del margen gingival, se checa la oclusión, ya que debido a lo blando del material tanto de la corona como del composito, se establecerá la mordida propia del paciente.

6.- Usando un explorador o una eucharilla se remueve el exceso de material composito que se encuentra alrededor del margen cervical.

7.- Se desgasta el exceso de composito en la superficie palatina de la corona de celuloide.

8.- Con un explorador o excavador se remueve la porción remanente - de la corona preformada de celuloide.

T E R M I N A D O .

Si el tamaño de la corona de celuloide fue seleccionada y adaptada en forma adecuada, no requerirá de ningún tipo de pulido.

Nueve consideraciones importantes para el éxito de las restauraciones con coronas preformadas de celuloide y resinas compuestas.

1.- Limpiar el diente previo a la preparación con una pasta para profilau

xis que no contenga fluor.

2. - Reducción mínima de las superficies interproximal e incisal con el objeto de preservar el aspecto natural del diente dentro de lo posible proteger a la pulpa.

3. - No se requiere desgaste en la superficie vestibular excepto para la retención en el margen cervical.

4. - Realizar el grabado del esmalte con ácido fosfórico por lo menos dos minutos.

5. - Seleccionar en forma cuidadosa el tamaño de la corona de celuloide para obtener la armonía con los demás dientes de la arcada.

6. - Perforar la corona por la parte palatina para prevenir la formación de burbujas en el aire.

7. - Mezclar correctamente el material composito aprovechando las buenas cualidades de éste.

8. - Ajustar la corona 1 mm. por debajo del margen gingival y checar la oclusión.

9. - No pulir la corona de composito en la superficie labial con el objeto de mantener su resistencia y brillo.

CONCLUSIONES

1. -La forma de los dientes en la primera dentición difiere ligeramente en rasgos generales de la segunda dentición. La corona es más pequeña y redondeada, las cúspides más agudas y los bordes más afilados. El esmalte de un grosor uniforme, es probable que por esto se ven más translúcidas y de color blanco lechoso. La dentina muy delgada; se reconoce que posee una gran flexibilidad pero menor mineralización. Con su cámara pulpar muy grande; se advierte poca actividad para producir dentina de defensa. Cuello, fuertemente estrangulado y de forma circular y homogénea. No tiene festones en las caras proximales.
2. -La dentadura infantil alcanza un lapso hasta de 10 años en función, un período que cubre por completo la edad infantil. Estos pequeños dientes coinciden armónicamente con el tamaño de la boca, con los huesos y con todo el conjunto anatómico durante el período de vida en que cumplen su función.
3. -Después de examinar a conciencia, de diagnosticar y de trazar un plan de tratamiento adecuado, se logra el mejor servicio dental del niño. La totalidad del examen rutinario deberá llevarse a cabo con movimientos lentos y fluidos utilizando un mínimo de instrumentos. El éxito de cualquier plan de tratamiento dependerá de la prontitud con que descubran y se traten las lesiones.
4. -La decisión de restaurar piezas primarias debe basarse en varios

casos, además del hecho de ser afectados por caries. El odontólogo consciente constantemente destaca el enorme valor que tiene el preservar la dentición primaria en estado lo más próximo posible al natural.

5. -Es el procedimiento en el cual solo se elimina caries reblandecida de la lesión y se sella la cavidad con un agente germicida. Sólo aquellos dientes que se puedan considerar libres de síntomas de pulpitis deben ser elegidas por este procedimiento.

6. -Las resinas son materiales obturados del color del diente que están indicados en los dientes anteriores por razones estéticas. Pueden usarse para restauraciones de cavidades de las clases III, IV, V. Desde 1970 se ha evaluado el empleo de Adaptic en restauraciones de la clase II en dientes permanentes.

El uso de amalgama en incisivos de primera dentición es muy limitada. Antes de descartar la corona de acero inoxidable como un tratamiento de lujo innecesario realizado sólo por especialistas, deberá evaluar los resultados de sus grandes obturaciones con amalgama. Generalmente se tienen varias de clase II, que deben ser restauradas antes de la exfoliación del diente y nos preguntamos si ello se hubiera evitado con la colocación desde un principio de una corona.

BIBLIOGRAFIA

Clinicas Odontológicas de Norte América
Odontología Pediátrica
Dr. John R. Mink
Nueva Editorial Interamericana, Enero 1973

-o-

Módulos de Odontopediatría
Facultad de Odontología
C.D. M. O. Angel Kameta T.
Volumen I
División Sistema de Universidad Abierta

-o-

Módulos de Odontopediatría
Facultad de Odontología
C.D. M. O. Angel Kameta T.
Volumen I
División Sistema de Universidad Abierta.

-o-

Odontología Pediátrica
Sidney B. Finn
4a Edición
Editorial Interamericana, México 1976

-o-

Odontopediatría, Odontología para niños y adolescentes
Rudolf P. Hotz
Ed. Médica Panamericana
Buenos Aires 1977

-o-

Anatomía Dental
Esponda Vila Rafael
México, UNAM, 1970

-o-

Odontología Infantil e Higiene Odontológica
(Capítulos Especiales) 1968
Hogeboom, Floyd Eddy

-o-

Odontología Operatoria
Gilmore H. William, 1970

-0-

Resinas en Odontología
Clínicas Odontológicas de Norte América
Volumen 19 No. 2 - Abril 1975

-0-

Operatoria Dental en Pediatría
Kennedy, Editorial Médica Panamericana,
Buenos Aires 1977.

-0-

Odontología para el niño y el adolescente
Ralph E. Mc. Donald
Editorial Mundi,
Buenos Aires, Argentina 1971

-0-

Atlas de Odontopediatría
David B. Law, Thompron M.
Lewis, John M. Davis
Editorial Mundi
Buenos Aires, Argentina

-0-