14-231

ESCUELA NACIONAL DE ESTUDIOS PROFESIONALES

IZTACALA - U.N.A.M.

TRAUMA MAXILO FACIAL

T E S I S

QUE PARA OBTENER EL TITULO DE

CIRUJANO DENTISTA

P R E S E N T A:

DINAMAR PEREZ GARCIA

San Juan Iztacala, México. 1980

Universidad Nacional Autónoma de México
UNAM
Biblioteca Central
Dirección General de Bibliotecas de la UNAM

UNAM – Dirección General de Bibliotecas
Tesis Digitales
Restricciones de uso

DERECHOS RESERVADOS ©
PROHIBIDA SU REPRODUCCIÓN TOTAL O PARCIAL

Todo el material contenido en esta tesis esta protegido por la Ley Federal del Derecho de Autor (LFDA) de los Estados Unidos Mexicanos (México).

El uso de imágenes, fragmentos de videos, y demás material que sea objeto de protección de los derechos de autor, será exclusivamente para fines educativos e informativos y deberá citar la fuente donde la obtuvo mencionando el autor o autores. Cualquier uso distinto como el lucro, reproducción, edición o modificación, será perseguido y sancionado por el respectivo titular de los Derechos de Autor.

TESIS CON FALLA DE ORIGEN

SUMARIO

PAGS

PROTOCOLO

CAPITULO I

INTRODUCCION ——— 1

CAPITULO II

GENERALIDADES ——— 3

CAPITULO III

ANATOMIA DE CARA ——— 5

CAPITULO IV

MUSCULOS QUE INTERVIENEN EN EL DESPLAZAMIENTO DE LOS FRAGMENTOS ——— 43

CAPITULO V

TRATAMIENTO DE URGENCIA DEL TRAUMATIZADO MAXILO FACIAL ——— 63

CAPITULO VI

MECANISMO DE LAS LESIONES ——— 70

CAPITULO VII

ETIOLOGIA ——— 74

CAPITULO VIII

DIAGNOSTICO CLINICO Y RADIOGRAFICO ——— 78

CAPITULO IX

MEDIDAS GENERALES ——— 93

CAPITULO X

CLASIFICACION CLINICA DE LE FORT ——— 117

CAPITULO XI

CLASIFICACION DESDE EL PUNTO DE VISTA TERAPEUTICO DE MANDIBULA SEGUN BODINE Y KAZANJIAN ——— 119

CAPITULO XII

TRATAMIENTO MEDICO Y QUIRURGICO ——— 125

PAGS

CAPITULO XIII
DIETA ——— 153
CAPITULO XIV
REPARACION ——— 157
CAPITULO XV
CONCLUSIONES ——— 163
CAPITULO XVI
BIBLIOGRAFIA ——— 165

PROTOCOLO
TRAUMA MAXILO FACIAL

Debido a la alta vertiginosidad de la vida actual el capítulo referente a los traumatismos en general se ha incrementado notablemente, por lo tanto la parte correspondiente a los traumatismos maxilo faciales merecen una atención especial importante no solo por el daño físico sino por la repercisión psicológica que trae consigo.

Por lo tanto es indispensable que se incremente la formación de Cirujanos Maxilo Faciales en nuestro país ya que el número actual es totalmente insuficiente.

Considero que el Cirujano Dentista de práctica general debería de tener los conocimientos necesarios para establecer un diagnóstico y en base a ello poder hacer la referencia del paciente a hospitales o instituciones idóneas.

Por lo pronto empezaré a describir las múltiples estructuras tanto óseas como musculares que forman la cara y la función de cada uno de ellos, y la tracción que ellos ejercen sobre los fragmentos de la fractura.

También describiré el tratamiento de urgencia que debe emplearse en el traumatizado maxilo facial.

En esta tesis también se hablará de los mecanismos de las lesiones y la etiología de los traumatismos. También se tratará de los medios con que se cuenta para el diagnóstico, además de las medidas generales como son (alivio del estado de shock, estudios de laboratorio, reposición de líquidos y en último caso si es necesario la traqueostomía).

Se hablará de la clasificación de las fracturas en mandíbula en relación con el tratamiento según Bodine y Kazanjian. Ade-

más se verá el tipo de tratamiento que debe administrarse a cada paciente y que tipo de dieta debe suministrarsele.

Y por último las conclusiones de esta tesis y que espero sea de utilidad a la profesión.

CAPITULO I
INTRODUCCION

Las lesiones de cualquier parte de la cara son potencialmente mutilantes tanto funcional como estéticamente. Comprenden, por lo tanto, las formas más temibles de traumatismos físicos. Afortunadamente para los enfermos de hoy día, los procedimientos terapéuticos consiguen normalmente un retorno completo a la forma y a la función anterior al traumatismo.

Las diez últimas décadas han sido testigos de un alarmante aumento de daños para los huesos del tercio medio de la cara y de la mandíbula; esto es: la zona comprendida entre una línea que pasa a través de los rebordes orbitarios superiores y el plano oclusal en tercio medio, así como las fracturas mandibulares.

La relación entre fracturas mandibulares y maxilares era de 4:1, pero el aumento del empleo de transportes a altas velocidades ha sido la causa de que estas cifras sean casi iguales en la actualidad. Aunque con los cinturones de seguridad se ha conseguido una disminución de muertes por accidentes automovilísticos, se ha comprobado que muchos accidentados que antes hubiesen recibido lesiones de pronóstico fatal, en la actualidad padecen de fracturas de los huesos faciales y de la mandíbula. Se estima que el porcentaje de fracturas faciales causadas por vehículos ha aumentado desde el 24 al 48%, mientras que los golpes y lesiones por puñetazos y otros accidentes industriales y deportivos ocupan casi todo el porcentaje restante.

El tratamiento adecuado requiere un amplio conocimiento de las disciplinas médicas. Por otra parte, el cirujano oral debe poseer los conocimientos suficientes para coordinar sus tratamientos con los de otros especialistas médicos, reconociendo cuando —

son necesarios sus servicios.

CAPITULO II
GENERALIDADES

Al comienzo de esta tesis Trauma Maxilo Facial que he escogido por la importancia que en ella veo en cuanto a los pocos conocimientos que de esta especialidad tenemos hablo en ella de las partes que la constituyen.

Empiezo por describir cada una de las diferentes estructuras que componen el macizo maxilo facial, además de la musculatura que dan forma a la facies y de cada una de las diferentes arterias que a estos irrigan, así como de las venas y linfáticos que se encargan de recolectar toda la sangre venosa de la cara para llevarla a una nueva oxigenación. También hablaremos en este capítulo de la importante inervación que existe en la cara.

En otro capítulo haremos mención de los músculos masticadores y suprahioideos, los cuales intervienen en el desplazamiento de los fragmentos de las fracturas, los primeros como elevadores y los segundos como depresores.

Además hablaremos del tratamiento de urgencia que debe proporcionarse al traumatizado maxilo facial como son: control de la hemorragia, mantenimiento de las vías aéreas libres para la respiración, control del shock y estabilización de las partes para así tenerlo en un buen estado.

Hacemos notar la etiología de las fracturas y como hacer el diagnóstico de estas por medios clínicos y radiográficos.

También se menciona sobre la clasificación clínica de LeFort como son (LeFort I, LeFort II, y LeFort III); así como de la clasificación desde el punto de vista terapéutico de mandíbula según Bodin y Kazanjian como son (favorables y desfavorables).

En el capítulo XII trataremos sobre el tratamiento médico

el cual se refiere al tipo de medicamentos que debemos suministrar para evitar infecciones, y sobre todo el tratamiento quirúrgico el cual tiene muchas variantes en cuanto a su realización.

Hablaremos del tipo de dieta que deberá suministrarse como son la dieta blanda (ej. puré de papas, consomé de pollo, crema de zanahorias), y la dieta líquida (ej. jugos de naranja, tomate, leche), para pacientes que tienen fracturas y que han sido inmovilizados los maxilares para su buena cicatrización ósea.

Diremos de la formación del callo óseo que se hace en la zona de la fractura para así quedar realizada la reparación del hueso.

Y por último las conclusiones, que estas pueden quedar a criterio de cada lector de esta tesis.

CAPITULO III
ANATOMIA DE CARA
OSTEOLOGIA

MAXILAR SUPERIOR: Hueso par, de forma cuadrilátera, aplanado de fuera adentro; en ellos se insertan los dientes superiores y contribuyen a formar el techo de la boca, las paredes de la cavidad nasal, el suelo o piso de la órbita. Se describen en él dos caras, cuatro bordes y cuatro ángulos.

Cara externa: Presenta a lo largo de su borde inferior eminencias verticales que corresponden a las raíces de los dientes; en su parte inferior y a nivel de los incisivos la fosita mirtiforme, limitada por detrás por una eminencia longitudinal, llamada eminencia canina. Toda la parte restante de la cara externa está ocupada por una gran eminencia transversal, que es la apófisis piramidal triangular del maxilar superior; su base forma cuerpo con el hueso; su vertice, rugoso, se articula con el hueso malar; su cara superior de forma triangular constituye la mayor parte del piso de la órbita; de la parte media del borde posterior de esta pirámide parte un canal, el canal infraorbitario que se dirige hacia adelante, abajo y adentro continuandose con el conducto infraorbitario, para terminar en el agujero del mismo nombre por donde pasan y salen el nervio y los vasos del mismo nombre; además de que su borde posterior corresponde al ala mayor del esfenoides (formando, con este último hueso la hendidura esfenomaxilar); su cara posterior ligeramente convexa, forma parte de la fosa cigomática (se ven en ella los agujeros dentarios posteriores para los nervios del mismo nombre); su borde inferior cóncavo y redondeado, se dirige hacia el primer molar; su borde anterior forma parte del reborde orbitario.

Cara Interna: Presenta en la unión de su tercio inferior con sus dos tercios superiores una eminencia transversal la apófisis palatina, es una lámina aplanada de arriba abajo, de forma cuadrilátera la cual articulándose en la línea media con la del lado opuesto, forma un tabique transversal, que constituye a la vez el suelo de las fosas nasales y la bóveda palatina. En su parte anterior se ve el conducto palatino anterior (para el nervio esfenopalatino interno). Por encima de la apófisis palatina presenta sucesivamente, siguiendo de atras adelante: 1o.- rugosidades, para el palatino; 2o.- el orificio del seno maxilar; por delante de este orificio se ve un canal vertical, el canal lagrimal; los dos labios de este canal se articulan con otros dos semejantes del unguis, constituyendo el canal lacrimonasal; 3o.- el canal nasal; 4o.- la apófisis del maxilar superior.

Bordes: En número de cuatro y se distinguen en anterior, posterior, superior e inferior. El borde anterior, muy irregular, presenta, siguiendo de abajo arriba.- la semiespina nasal anterior la escotadura nasal y el borde anterior de la apófisis ascendente. El borde posterior, grueso y redondeado, constituye la tuberosidad del maxilar. Libre por arriba, se articula por su parte inferior con la apófisis pterigoides del esfenoides y con la porción vertical del palatino (entre la tuberosidad y este último hueso se encuentra el conducto palatino posterior). El borde superior, se articula por delante del unguis y atrás con la lámina papirácea del etmoides y la apófisis orbitaria del palatino; en la parte más anterior de este borde se desprende de manera ascendente una apófisis, llamada apófisis ascendente del maxilar, que viene a articularse con la escotadura nasal del frontal. El borde inferior o borde alveolar presenta los alveolos de los dientes, cavidades más o menos espaciosas, simples o tabicadas.

Angulos: Son en número de cuatro.- anterosuperior, anterior inferior, posterosuperior y posteroinferior. Los tres últimos no ofrecen ninguna particularidad. El ángulo anterosuperior esta representado por la apófisis ascendente del maxilar superior; su base forma cuerpo con el hueso; su vértice, rugoso, se articula con la apófisis orbitaria interna del frontal; su cara interna forma parte de las fosas nasales; su cara externa, lisa, da inserción a diversos músculos; su borde anterior, rugoso, se articula con los huesos propios de la nariz; su borde posterior limita por dentro el contorno de la órbita (en este borde se ve un canal que contribuye a formar, con el unguis, el canal lacrimonasal).

Conformación Interior: Seno maxilar o antro de Highmore.- El maxilar superior está formado casi exclusivamente de tejido esponjoso en la parte anterior de la apófisis palatina, en la base de la apófisis ascendente y a nivel del borde alveolar. Su orificio de entrada está exactamente en el meato medio, a través del cual, la mucosa nasal penetra en su interior tapizando todas sus paredes. En el centro del hueso se halla una vasta excavación denominada seno maxilar o antro de Highmore.

HUESO MALAR: Hueso par y simétrico, situado en la parte superior y lateral de la cara, por fuera del maxilar; de forma cuadrilátera y aplanado de fuera adentro, presenta dos caras, cuatro bordes y cuatro ángulos.

Cara Externa : Es convexa y lisa, sirve de punto de inserción a varios músculos, forma la prominencia conocida con el nombre de pómulo. Además presenta, debajo del borde orbitario, el agujero cigomatofacial, para una rama del nervio cigomático.

Cara Interna: Se articula en su parte anterior, con la apófisis piramidal del maxilar; forma parte a la vez de la fosa cigomática y de la fosa temporal.

Bordes: Son en número de cuatro.- El borde anterosuperior forma parte del reborde de la órbita, y da origen por dentro a una lámina ósea, la apófisis orbitaria. El borde posterosuperior corresponde a la fosa temporal. Presenta dos porciones, una horizontal y otra vertical.- en esta última se encuentra la apófisis marginal. El borde posteroinferior, grueso y rugoso, sigue la dirección del arco cigomático. El borde anteroinferior casi rectilíneo- se articula con él maxilar superior. El borde posteroinferior, grueso y rugoso, sigue la dirección del arco cigomático.

Angulos: Son también en número de cuatro. El ángulo superior, rugoso, se articula con la apófisis orbitaria externa del frontal, pero detrás de este sitio se adelgaza y constituye una lámina que se continua con las superficies orbitarias y temporal y se articula con el ala mayor del esfenoides.

La superficie orbitaria forma la parte externa del suelo y la pared externa de la órbita; se articula hacia atrás con el ala mayor del esfenoides y se continúa hacia adelante con la apófisis orbitaria. En la porción posterior, entre el maxilar superior y el esfenoides, su estrecha escotadura libre constituye el extremo anteroexterno de la hendidura esfenomaxilar. El ángulo posterior, igualmente rugoso, se articula con la apófisis cigomática del temporal. El ángulo anterior y el ángulo inferior se confunden uno y otro con el borde anteroinferior, para articularse los dos con el maxilar superior.

Conformación Interna: Está formado casi por completo de tejido compacto. Está atravesado de parte a parte por el conducto malar, en forma de Y invertida, con un orificio de entrada en la apófisis orbitaria y dos orificios de salida, uno en la cara externa o cigomatofacial y otra en la cara interna o cigomatotemporal.

HUESOS PROPIOS DE LA NARIZ: Hueso par, colocado a cada la

do de la línea media, entre las dos apófisis ascendentes del maxilar superior, inmediatamente debajo de la escotadura nasal del frontal; cada uno es una lámina ósea, aplanada de delante atrás, de forma cuadrilátera con dos caras y cuatro bordes.

Caras: La cara anterior, es convexa en sentido transversal y cóncava en sentido vertical, corresponde al músculo piramidal. Su cara posterior cóncava forma la pared anterosuperior de las fosas nasales.

Bordes: En número de cuatro.- El borde superior muy dentado se articula con la escotadura nasal del frontal. El borde inferior, más ancho, pero mucho más delgado, se une con los cartílagos laterales de la nariz (pequeña escotadura para el nervio nasobulbar). El borde externo se articula con la rama ascendente del maxilar. El borde interno, se une hacia arriba constituyendo una cresta gruesa que se proyecta desde la cara posterior y se articula de arriba abajo con la espina nasal del frontal, lámina perpendicular del etmoides y el cartílago del tabique.

UNGUIS: Hueso par, es una laminilla rectangular delicada situada en la pared interna de la órbita, entre la apófisis ascendente del maxilar superior y la porción orbitaria del frontal, que presenta, así como el hueso propio de la nariz, dos caras y cuatro bordes.

Caras: La cara externa presenta, en su parte media, una cresta vertical, la cresta del unguis, terminada en su parte inferior por una pequeña apófisis en forma de gancho. Por detrás de la cresta se ve una superficie plana; por delante, un canal longitudinal, que, uniéndose con el de la apófisis ascendente del maxilar superior, forma el canal lacrimonasal (para el saco lagrimal). La cara interna corresponde a la pared externa de las fosas nasales; al articularse con las masas laterales del etmoides, contribuye a

estrechan el orificio de entrada del seno maxilar.

Bordes: El borde superior se articula con la apófisis orbitaria interna del frontal. El borde inferior con la apófisis lagrimal del cornete inferior. El borde posterior con el hueso plano del etmoides. El borde anterior se une, con el canal lacrimonasal, con la apófisis ascendente del maxilar superior.

Conformación Interior: El unguis está formado exclusivamente de tejido compacto.

HUESO PALATINO: Hueso par y simétrico, situado detrás del maxilar, el palatino es una lámina ósea, delgada irregular, presentando la forma de un ángulo diedro recto, en virtud de estar formado por una porción vertical y una horizontal en ángulo recto.

Porción Horizontal: Tiene la forma de una lámina cuadrilátera, algo más alargada en sentido transversal que en el sentido anteroposterior. En esta porción se consideran dos caras y cuatro bordes.

Caras: La cara superior, lisa y ligeramente cóncava en sentido transversal, forma parte del suelo de las fosas nasales. La cara inferior, algo irregular, áspera en la que se observa dispuesta transversalmente la cresta palatina por delante de su borde posterior; el tendón del periestafilino externo se inserta en el borde de la cresta.

Bordes: El borde externo se confunde con la porción vertical del hueso y presenta un surco donde forma el borde interno del agujero palatino posterior. El borde interno se articula con su homólogo del lado opuesto, se eleva en la línea media formando la cresta nasal que se articula con el vomer. El borde anterior se articula con el borde posterior de la apófisis palatina del maxilar. El borde posterior, delgado libre y cortante, limita por detrás con la fosa nasal correspondiente (forma, uniéndose en la línea me

dia con el del lado opuesto una apófisis en forma de espina, la espina nasal posterior), donde se inserta el músculo de la úvula.

Porción Vertical: lámina cuadrilátera más alta que ancha. Presenta dos caras y cuatro bordes.

Caras: La cara interna o etmoidal se articula con los huesos medio e inferior, por las crestas turbinales superior e inferior, que limitan dos áreas, una superior estrecha y una media más ancha, cada una de las crestas forman la porción posterior del meato nasal respectivo y está cubierta por mucosa. La cara externa o maxilar, plana y lisa por arriba (donde forma el fondo de la fosa pterigomaxilar), presenta por abajo dos superficies rugosas.- una superficie anterior, para la tuberosidad del maxilar; otra superficie posterior, para la apófisis pterigoides. Entre estas dos superficies rugosas se ve un canal vertical que, uniéndose con un canal semejante situado en la tuberosidad del maxilar y que constituye el conducto palatino posterior, que desciende de la fosa pterigomaxilar hasta el agujero palatino posterior, conduciendo vasos y nervios.

Bordes: El borde anterior, muy delgado, se aplica contra la cara interna del maxilar (estrechando el seno) y con el etmoides. El borde posterior, también muy delgado se una al ala interna de la apófisis pterigoides, se continúa con la apófisis esfenoidal hacia arriba, y hacia abajo se ensancha en la apófisis piramidal.- El borde inferior se confunde con el borde externo de la porción horizontal. De la cresta que resulta de esta fusión de las dos porciones del palatino se desprende, para dirigirse hacia atrás y afuera, una gran apófisis, la apófisis piramidal del palatino. Esta apófisis, que en el cráneo articulado llena el espacio angular comprendido entre las dos alas de la apófisis pterigoides, presenta:- lo.- una faceta media, lisa, que forma parte de la apófisis ptori-

goides; 2o.- una faceta externa y otra interna, ambas rugosas para articularse con las dos alas precitadas de la apófisis pterigoides. Son de notar, en la parte inferior e interna de la apófisis piramidal, los orificios de dos conductos, los conductos palatinos accesorios. El borde superior, estrecho, sobresalen la apófisis orbitaria por delante y la apófisis esfenoidal hacia atrás, separadas por la escotadura palatina, que se convierte en agujero esfenopalatino, al articularse el palatino hacia arriba con el esfenoides. - Por este agujero, cubierto en estado fresco por mucosa, pasan los vasos y nervios esfenopalatinos de la fosa pterigomaxilar o la porción del meato superior.

Conformación Interior: Está formado casi exclusivamente de tejido compacto; sólo la apófisis piramidal contiene tejido esponjoso.

CORNETE INFERIOR: Hueso par, es una concha convexa hacia adentro que presenta hundimientos y asperezas causadas por canales vasculares; fijo a la pared externa de las fosas nasales por uno de sus bordes y libre en la cavidad de las fosas nasales en el resto de su extensión. Se le consideran dos caras, dos bordes y dos extremidades.

Caras: La cara interna es convexa y mira hacia el tabique medio de las fosas nasales. La cara externa es cóncava y mira hacia la pared externa de las fosas nasales limitando entre ambas el meato inferior.

Bordes: El borde inferior está libre dentro de la fosa nasal. El borde superior se fija en la pared externa de dicha fosa.- Presenta tres prolongaciones, a saber.- 1o.- la apófisis lagrimal o nasal, que completa por abajo el conducto nasal; 2o.- la apófisis maxilar o articular, de dirección descendente, que se aplica contra la pared inferior del orificio del seno maxilar, estrechan-

dolo; 3o.- la apófisis etmoidal, situada por detrás de la anterior, que se continúa con la apófisis uniforme del etmoides.

Extremidades: La anterior, en forma de punta, se articula con el maxilar superior. La posterior que termina también en punta, pero más afilada que la anterior, se articula con la porción vertical del palatino.

Conformación Interior: Está formado exclusivamente de tejido compacto.

VOMER: Hueso impar y medio; el vómer es una lámina vertical, aplanado transversalmente, situado por detrás y abajo del tabique de las fosas nasales; de forma cuadrilátera, se distinguen dos caras y cuatro bordes.

Caras: Una a la derecha y otra a la izquierda, son más o menos planas y tienen algunos surcos (para vasos y nervio esfenopalatino interno).

Bordes: El borde posterior, delgado, cortante, cóncavo y agudo, y separa por su parte posterior los orificios posteriores de las fosas nasales derecha e izquierda. El borde inferior también muy delgado, descansa sobre la sutura media, formada por las apófisis palatinas del maxilar superior y por las porciones horizontales de los palatinos. El borde anterior en su parte superior se une en la edad madura con la lámina perpendicular del etmoides, y en su parte inferior presenta un surco donde se aloja el borde del cartílago del tabique. El borde superior presenta un canal anteroinferior, cuyos dos labios, muy inclinados hacia afuera, constituyen las alas del vómer. Se articula con la cresta media que existe en la cara inferior del cuerpo del esfenoides, el canal esfenovomeriano.

Conformación Interior: El vómer está formado por una sola lámina de tejido compacto, que resulta de la fusión, en la línea -

media, de dos láminas óseas paralelas.

MANDÍBULA: Es un hueso largo, medio, simétrico, situado en la parte inferior de la cara. Es un hueso fuerte en el que se insertan los dientes inferiores y los músculos masticadores, por cuya acción las caras masticatorias de los dientes inferiores se aplican contra las de la arcada superior; además, el hueso brinda inserción a los músculos de la lengua y del piso de la boca; consiste en un cuerpo horizontal en forma de arco gótico, en cuyo vértice queda la barbilla o mentón, y de cuyo dos extremos se proyectan verticalmente las ramas de la mandíbula.

Cuerpo: Tiene la forma de una herradura abierta hacia atrás, presentando para su estudio una cara anterior convexa, una cara posterior cóncava, un borde superior o alveolar y un borde inferior que es libre.

Caras: Cara anterior, en la línea media presenta una rugosidad vertical, la sínfisis mentoniana, que corresponde a la línea de unión de las mitades del cuerpo hacia el segundo año de edad. En dirección del borde inferior, esta rugosidad se ensancha formando una zona triangular, la eminencia mentoniana, en cuyas lateralbasales están los tubérculos mentonianos; por debajo de los incisivos, hay una fosa superficial donde se origina el músculo borla de la barba; por abajo del espacio interpremolar se observa el agujero mentoniano de dirección oblicua, por los que pasan los vasos y nervio mentonianos hasta la superficie. La línea oblicua externa parte del tubérculo mentoniano y es más notable hacia atrás, donde se continúa con el borde anterior de la rama de la mandíbula. Esta línea además de brindar inserción hacia adelante al músculo cuadrado de la barba, y triangular de los labios, y hacia atrás al buccinador, señala el límite inferior de la mucosa adosada al hueso. Por debajo de esta línea oblicua, se inserta el cutáneo del cuello

parte un canal oblicuamente descendente, el canal milohioideo (para el nervio y los vasos milohioideos). Toda la parte inferior de esta cara está sembrada de rugosidades para la inserción del pterigoideo interno.

Bordes: El borde anterior es cóncavo, formando canal. El borde posterior, ligeramente encorvado en forma de S itálica, redondeado y obtuso, está en relación con la parótida (borde parotídeo). El borde superior presenta, en su parte media, una gran escotadura, la escotadura sigmoidea, por la cual pasan los vasos y nervio maseteríos. Por delante de esta escotadura se levanta una eminencia laminar en forma de triángulo, llamada apófisis coronoides (en la cual se inserta el músculo temporal). Por detrás de la escotadura sigmoidea se encuentra una segunda eminencia, el cóndilo del maxilar; es elipsoide, aplanado de delante atrás, y con su eje mayor dirigido oblicuamente de fuera adentro y de delante atrás; está sostenida por una porción más estrecha, el cuello, en cuyo lado interno se encuentra una depresión rugosa para el pterigoideo externo. El borde inferior se continúa directamente con el borde inferior del cuerpo. El punto saliente que se encuentra por detrás, del borde posterior de la rama, constituye el ángulo del maxilar o ángulo mandibular.

MIOLOGIA

MUSCULOS DE LA NARIZ

PIRAMIDAL: Situado en el dorso de la nariz. Inserciones.- Nacido en los cartilagos laterales de la nariz y el borde inferior de los huesos propios de la nariz, se dirige hacia arriba, entra en contacto con el músculo frontal, del que parece continuación (pilares del frontal), y termina en la piel. Relaciones.- Los dos músculos estan yuxtapuestos y descansan directamente sobre los huesos de la nariz. Inervación.- Filetes infraorbitarios del facial.-

Acción.- Atrae hacia abajo la piel de la región ciliar (antagonista del frontal).

TRANSVERSO DE LA NARIZ: Músculo triangular, adosado sobre el dorso de la nariz. Inserciones.- Del dorso de la nariz, donde nace, se dirige el músculo abajo hacia el surco de la nariz y termina en la piel y en el músculo mirtiforme. Relaciones.- Descansa directamente sobre el ala de la nariz. Inervación.- Filetes infraorbitarios del facial. Acción.- Estrecha las aberturas nasales, atrayendo hacia arriba los tegumentos.

MIRTIFORME: Pequeño músculo radiado, situado por debajo de las aberturas nasales. Inserciones.- Se inserta, abajo, en la fosita mirtiforme, y de aquí se dirige arriba, para terminar en el subtabique del ala de la nariz. Relaciones.- Descansa sobre el maxilar superior y se halla cubierto por el orbicular y la mucosa gingival. Inervación.- Filetes infraorbitarios del facial. Acción. Estrecha las aberturas nasales y hace descender el ala de la nariz.

DILATADOR PROPIO DE LAS ABERTURAS NASALES: Es un músculo delgado. Inserciones.- Se inserta en el maxilar superior y en el ala de la nariz. Inervación.- Filetes infraorbitarios del facial. Acción.- Dilata las aberturas nasales.

MUSCULOS DE LA BOCA

ORBICULAR DE LOS LABIOS: Músculo elíptico, situado alrededor del orificio bucal. Inserciones.- El orbicular se divide en dos mitades distintas: semiorbicular superior e inferior. El semiorbicular superior se extiende de una comisura a otra y desde el borde libre del labio superior hasta la base de la nariz. El semiorbicular inferior ocupa toda la altura del labio inferior; está formado de fibras que van de una comisura a la otra y de un fascículo de refuerzo (fascículo incisivo inferior). Relaciones.- El orbicular se encuentra más aproximado a la mucosa labial que a la

piel; por su cara profunda está en relación con las glándulas de los labios y las arterias coronarias. Inervación.- Filetes bucales superiores e inferiores del facial. Acción.- La contracción de las zonas periféricas del orbicular frunce los labios y los proyecta hacia adelante; la de las zonas marginales frunce los labios y los proyecta hacia atrás.

BUCCINADOR: Músculo plano, situado por detrás del orbicular y por delante del masetero. Inserciones.- Por detrás se inserta en el borde alveolar del maxilar superior y de la mandíbula, y entre los dos, en el ligamento pterigomaxilar o aponeurosis buccinatofaríngea. Por delante termina, a nivel de las comisuras, en la cara profunda de la mucosa bucal. Relaciones.- Se consideran en este músculo dos caras y dos extremidades. Por detrás está en relación con el constrictor superior de la faringe, del cual está separado por la aponeurosis buccinatofaríngea. Por delante está en relación con el orbicular de los labios. La cara externa con la posterior de la rama ascendente de la mandíbula, con el músculo masetero, con el conducto de Steno, con las glándulas molares, el nervio bucal, la arteria facial y las ramas del facial. Esta separado de estos dos órganos por la aponeurosis buccinatriz. La cara interna se corresponde con la mucosa bucal. Inervación.- Filetes bucales superior e inferior del facial. Acción.- Aumenta el diámetro transversal de los labios tirando la comisura hacia atrás.

- ELEVADOR COMUN DEL ALA DE LA NARIZ Y DEL LABIO SUPERIOR:- Músculo delgado, verticalmente extendido desde el ángulo interno del ojo al labio superior. Inserciones.- Por arriba se inserta en la apófisis del maxilar superior. Por abajo, en el ala de la nariz y en el labio superior. Relaciones.- Cubierto por la piel, cubre a la vez algunos músculos cutáneos. Inervación.- Filetes infraorbitarios del facial.

ELEVADOR PROPIO DEL LABIO SUPERIOR: Pequeño músculo en forma de cinta, situado por fuera y debajo del precedente. Inserciones.- Por arriba se inserta en el maxilar superior, cerca del rebarde de la órbita, y por debajo, en el labio superior. Relaciones.- Está situado entre el músculo precedente y el cigomático menor. Cubre el canino y el orbicular de los labios. Inervación.- Filetes infraorbitarios del facial. Acción.- Levanta hacia arriba el labio superior.

CANINO: Músculo aplanado, cuadrilátero, que ocupa la fosa canina. Inserción.- Por arriba se inserta en la fosa canina, y por abajo, en la piel, cerca de la comisura. Relaciones.- Está cubierto por el músculo precedente. Inervación.- Como el precedente. Acción.- Atrae hacia arriba la comisura.

CIGOMATICO MENOR: Inserciones.- Músculo prolongado que se extiende desde el pómulo a la comisura. Relaciones.- Es superficial unicamente cubierto por la piel. Inervación.- Como el anterior. Acción.- Atrae hacia arriba y afuera la comisura de los labios.

CIGOMATICO MAYOR: Inserciones.- Músculo acintado que va desde el pómulo a la comisura. Relaciones.- Cruza el masetero y la vena facial. Inervación.- Como el precedente. Acción.- Atrae hacia arriba y afuera la comisura de los labios.

RISORIO DE SANTORINI: Es un músculo triangular, situado a cada lado de la cara. Inserciones.- Por detrás se inserta en el tejido celular de la región parotídea, y por delante, en la comisura. Relaciones.- Es un músculo superficial cubierto por la piel que descansa sobre la parótida, el masetero y el buccinador. Inervación.- Filetes bucales inferiores del facial. Acción.- Es el músculo de la sonrisa.

TRIANGULAR DE LOS LABIOS: Músculo ancho y delgado, que va

de la mandíbula a la comisura. Inserciones.- Por abajo se inserta en el tercio interno de la línea oblicua externa de la mandíbula,- y por arriba en la comisura. Relaciones.- Son superficiales; está cubierto el músculo por la piel, y a su vez cubre el buccinador y el orbicular. Inervación.- Filetes mentonianos del facial. Acción. Baja la comisura.

CUADRADO DEL MENTON: Músculo cuadrilátero y aplanado. — Inervación.- Como el anterior. Inserción.- Va desde el tercio interno de la línea oblicua externa a la comisura de los labios. — Acción.- Baja la comisura.

MUSCULOS BORLA DEL MENTON O DE LA BARBA: Son dos músculos conoides, derecho e izquierdo, comprendidos en el intervalo triangular que dejan los dos músculos precedentes. Inserción.- Se extiende desde la mandíbula a la piel del mentón. Relaciones.- Descansan sobre el hueso y son superficiales. Inervación.- Como el — precedente. Acción.- Aplican la eminencia mentoniana contra la sínfisis.

ANGIOLOGIA

ARTERIA CAROTIDA EXTERNA: Va desde el borde superior del cartílago tiroides al cuello del cóndilo de la mandíbula para terminar en dos ramas.- La arteria temporal superficial y la arteria maxilar interna y en su trayecto da seis ramas terminales de las - que mencionaremos las más importantes.

ARTERIA LINGUAL: Nace por encima de la arteria tiroides - superior y da tres ramas colaterales y una terminal (arteria ranina).

De las tres ramas colaterales la que más nos interesa es la arteria sublingual, que sigue el conducto de Wharton y se distribuye por el suelo de la boca.

La arteria dorsal de la lengua, que nace a nivel del asta

mayor del hioides y va a la parte posterior de la lengua.

La rama terminal recibe el nombre de arteria ranina y se distribuye por la parte anterior de la lengua.

ARTERIA FACIAL: Nace inmediatamente por encima de la arteria lingual y asciende por detrás de la glándula submaxilar, cubierta por el vientre posterior del digástrico y el estilohioideo; cruza el constrictor medio de la faringe y el estilogloso, músculos que, junto con el constrictor superior, la separan de la amigdala palatina. Por arriba del estilohioideo, la arteria sigue un curso descendente y anterior entre la cara externa de la glándula submaxilar y el músculo pterigoideo interno hasta alcanzar el borde inferior de la mandíbula, y el borde anterior del masetero, y luego va oblicuamente al surco nasogeniano (arteria angular). Se distinguen en ella dos porciones.- Porción cervical, cubierta por los músculos digástrico y estilohioideo y que sigue la cara interna de la glándula submaxilar; y la porción facial, cubierta por los músculos cutáneos de la cara y que pasa sobre el buccinador, el canino y el triangular de la nariz.

RAMAS COLATERALES

Porción Cervical: Son cuatro.- 1a.- palatina inferior, para la amigdala; 2a.- pterigoidea, para el músculo pterigoideo interno; 3a.- submaxilar, para la glándula submaxilar; 4a.- submentoniana, para el mentón.

Porción Facial: Son cuatro.- 1a.- masseterina inferior, para el masetero; 2a.- coronaria superior y coronaria inferior, formando un circulo alrededor del orificio bucal (arteria del subtabique, para el tabique nasal); 3a.- arteria del ala de la nariz, para el ala y el dorso de la nariz y el lóbulo.

Rama terminal: Llamada también arteria angular; se anastomosa con la arteria nasal, rama de la oftálmica.

ARTERIA TEMPORAL SUPERFICIAL: Nace a nivel del cuello del cóndilo, en pleno tejido parotídeo; después se dirige hacia el arco cigomático; a este nivel se desprende de la glándula y luego pasa entre el conducto auditivo externo y el tubérculo cigomático, para ir a perderse en la región temporal.

Ramas Colaterales: Son cinco, pero nada más nos interesan tres de ellas.- 1a.- arteria transversal de la cara, que sigue el conducto de Stenon y se distribuye por la mejilla; 2a.- rama articular, para la articulación temporomandibular; 3a.- arteria temporal profunda posterior, que perfora la aponeurosis y el músculo temporal y se distribuye por la cara profunda de éste.

Ramas Terminales: Son dos.- pero estas no son tan importantes en el campo de la Cirugía Maxilo Facial.

ARTERIA MAXILAR INTERNA: Nace a nivel del cuello del cóndilo, en pleno tejido parótideo, y se dirige hacia adentro del lado de la fosa pterigomaxilar. Sucesivamente rodea al cuello del cóndilo, cruza el borde inferior del músculo pterigoideo, corre entre éste y el músculo temporal y gana la parte más elevada de la fosa pterigomaxilar, en donde termina.

Ramas Colaterales: Son catorce, y se distinguen en ascendentes, descendentes, anteriores y posteriores; de las cuales las que más nos interesan son las descendentes y anteriores.

Ramas descendentes: Son cinco.- 1a.- arteria dentaria inferior, penetra por el conducto dentario, de donde sale por el agujero mentoniano; por dentro del conducto dentario, da ramas al músculo pterigoideo interno y al músculo milohioideo; en el conducto da ramas para el hueso y para cada una de las piezas dentarias; a nivel del agujero mentoniano, da una rama incisiva, que corre por dentro del hueso y se distribuye por los incisivos, y un ramo mentoniano, que sale del agujero del mismo nombre para distribuirse -

por la región mentoniana; 2a.- arteria masetérina, para la porción superior del masetero; 3a.- arteria bucal, para la región buccinatriz; 4a.- arteria pterigoidea, para el músculo pterigoideo externo y accesoriamente para el pterigoideo interno; 5a.- arteria palatina superior, que atraviesa el conducto palatino posterior y vascuriza la bóveda palatina.

Ramas Anteriores: Son dos.- 1a.- arteria alveolar, que envía ramas que se introducen en los conductos dentarios posteriores del maxilar superior y se distribuyen por los dientes; 2a.- arteria suborbitaria, que atraviesa la hendidura esfenomaxilar, el conducto infraorbitario y se desparrama por la mejilla; da un ramo orbitario, para la parte externa de la órbita, y un ramo dentario anterior, que se introduce en los conductos dentarios anteriores y va a distribuirse por los dientes.

Rama Terminal: Constituye la arteria esfenopalatina, que atraviesa el agujero esfenopalatino y se distribuye por el tabique (rama interna), como también por los cornetes, los meatos y los senos frontal y maxilar (rama externa).

VENAS DE LA CARA

Las venas de la cara se dividen en dos grupos: Venas Superficiales y Venas Profundas.

Venas Superficiales: Forman dos troncos principales.- La vena facial y la vena temporal superficial.

VENA FACIAL: Nace en la región frontal, cerca de la línea media.

Trayecto: Desciende a la cara, atravesándola oblicuamente, cruza el borde inferior de la mandíbula y termina en la yugular interna. En el decurso de su trayecto toma diferentes nombres.- en la frente se llama vena preparata y recibe las venas de la nariz y la órbita; en el surco nasogeniano se llama vena angular y recibe

la vena oftálmica superior y las venas del ala de la nariz; en la cara toma el nombre de vena facial.

Relaciones: Al abandonar el surco del ala de la nariz, la vena facial pasa sobre el buccinador, se adosa al borde anterior del maseterо y desciende a la región suprahioidea. Corre al lado de la arteria hasta la parte media del ala de la nariz; después, al paso que la arteria, dirigiéndose hacia la comisura labial, describe una línea curva de concavidad dirigida hacia arriba y afuera, la vena sigue un trayecto directo hasta el borde anterior del maseterо, en donde se junta de nuevo con la arteria. Aboca en la yugular interna por un tronco común con la tiroidea superior y la lingual, el tronco tirolinguofacial.

Afluentes: En la cara recibe.- 1o.- las venas nasales, labiales, bucales y maseterinas anteriores, cuyos solos nombres indican su procedencia y cuyo trayecto es idéntico al de las arterias del mismo nombre; 2o.- la vena alveolar, que se origina del plexo alveolar, situado detrás de la tuberosidad del maxilar superior.

En el cuello recibe.- las venas submentonianas, palatina inferior y submaxilar. (Esta última procede de la glándula del mismo nombre).

VENA TEMPORAL SUPERFICIAL: Formada por las venas segmentarias del cráneo, desciende, como la arteria del mismo nombre, por delante del pabellón de la oreja y se une a la vena maxilar interna, para formar la vena yugular externa. Recibe venas auriculares, venas palpebrales y venas faciales. Estas últimas corresponden a la arteria transversal de la cara.

Venas Profundas: Forman tres troncos principales, pero las que más nos interesan son dos y son.- vena maxilar interna y venas linguales.

VENA MAXILAR INTERNA: Excepto las venas que rodean la tu-

berosidad del maxilar superior y forman el plexo alveolar, las cuales van a parar a la vena facial, todas las demás se reúnen para formar el plexo pterigoideo.- son las venas temporales profundas,- pterigoideas, dentarias inferiores, maseterinas y meníngeas medias El plexo está situado detrás de los músculos pterigoideos; de él nace la vena maxilar interna, la cual, uniéndose con la temporal superficial, forma la vena yugular externa.

VENAS LINGUALES: Forman tres grupos.- 1o.- las venas profundas, que acompañan a la arteria lingual; 2o.- las venas dorsales, que vienen a formar, por detrás de la V lingual, un plexo, al cual concurren venas procedentes de la epiglotis y de la amígdala; 3o.- venas raninas, que, situadas a cada lado del frenillo de la lengua, corren al lado del nervio hipogloso mayor, separados de la arteria por el músculo hipogloso. Estas tres órdenes de venas convergen hacia el borde posterior del hipogloso, y forman la vena lingual propiamente dicha, que termina en el tronco común formado por las tres venas tiroidea superior, lingual y facial (tronco tirolingiofacial), y va desde este punto a la yugular interna.

NEUROLOGIA

NERVIO TRIGEMINO O V PAR: Es un nervio mixto; por sus filetes sensitivos inerva la cara y la mitad anterior de la cabeza;- por sus filetes motores inerva los músculos masticadores.

Este nervio da tres ramas (prolongaciones periféricas de las células ganglionares) que nacen de la cara anterior convexa del ganglio de Gaser.

GANGLIO DE GASER: Es una masa de sustancia nerviosa colocada en una depresión que ocupa la cara anterior del peñasco. Tiene la forma de una habichuela, cuyo hilio, mirando hacia atrás y arriba recibe la raíz gruesa del trigémino. Las tres ramas antes mencionadas son.- Nervio oftálmico y su ganglio oftálmico o ciliar;

Nervio maxilar superior y su ganglio esfenopalatino o ganglio de Meckel y Nervio maxilar inferior y su ganglio ótico.

NERVIO OFTALMICO Y GANGLIO OFTALMICO O CILIAR: El nervio oftálmico llega a la órbita por la pared externa del seno cavernoso. Es el superior y menos voluminoso, emite inmediatamente una rama meníngea o nervio recurrente de Arnold, que cursa hacia atrás hasta la tienda del cerebelo, pasando cerca del patético. El oftálmico sigue su trayecto anterior en la pared anterior del seno cavernoso, por debajo del motor ocular común y del patético, y por fuera de la carótida interna y del motor ocular externo; y da tres ramas, que penetran en la órbita por la hendidura esfenoidal. Estas ramas son.- 1o.- nervio nasal; 2o.- nervio frontal; 3o.- nervio lagrimal.

NERVIO NASAL: Es el más interno de los tres, atraviesa la hendidura esfenoidal por la parte interna del anillo de Zinn, gana la pared interna de la órbita y sigue por ella hasta el agujero orbitario interno anterior, en donde se bifurca. Al cruzar por arriba al nervio óptico, da origen primeramente y por su lado externo a una rama, la raíz sensitiva del ganglio oftálmico el que emite los nervios ciliares cortos que llegan al globo ocular; después, por el lado interno, emite dos ramas delgadas.- los nervios ciliares largos. Los nervios ciliares se dirigen al globo ocular cerca del nervio óptico. El nervio nasal emite el filete esfenoetmoidal que se distribuye en las células etmoidales posteriores y en el seno esfenoidal; entre el músculo oblicuo mayor y el músculo recto superior, se bifurca en nervio nasal externo y en nervio nasal interno o filete etmoidal.

El nervio nasal externo está situado cerca de la pared orbitaria, se anastomosa con el nervio frontal externo, pasa enseguida por debajo de la polea del músculo oblicuo mayor y se distribu-

ye en la piel de la comisura interna del ojo y de la parte superior de la nariz.

El nervio nasal interno o filete etmoidal sale de la órbita por el borde superior de la pared interna y sigue sobre el laberinto del etmoides y su lámina cribosa. Al principio está oculto por la saliente de la porción orbitaria del frontal, y se hace visible en la cavidad craneal, por fuera de la duramadre, dirigiéndose hacia adelante sobre la lámina cribosa del etmoides hasta que llega a la cavidad nasal por un pequeño orificio situado a un lado del extremo anterior de la apófisis crista galli. En la nariz, se divide en rama interna (para la mucosa de la porción anterosuperior del tabique nasal) y rama externa (que se distribuye en la porción anterior de la pared lateral de la cavidad nasal); esta rama sigue entre el cartílago lateral del ala de la nariz y el hueso nasal, recibe el nombre de rama nasal externa y se distribuye en la piel de la porción distal de la nariz.

GANGLIO OFTALMICO: Es un pequeño engrosamiento, de color gris amarillento, situado en la parte externa del nervio óptico. Tiene forma cuadrilátera, con los ángulos un poco redondeados. Como todos los ganglios simpáticos, recibe ramas nerviosas (ramas aferentes) y emite otras (ramas eferentes).

Ramas Aferentes: Son tres.- 1a.- rama sensitiva: viene del nervio nasal (también se le da el nombre de raíz larga) termina en el ganglio, en su ángulo posterosuperior; 2o.- raíz motriz:- se desprende del ramo largo que el motor ocular común envía al músculo oblicuo menor; es corta (raíz corta) y voluminoso, penetra en el ganglio por su ángulo posteroinferior; 3a.- raíz organovegetativa: viene del plexo cavernoso y penetra en el ganglio por su borde posterior.

Ramas Eferentes: Forman los nervios ciliares (en número -

de ocho a diez). Estos nervios, a los cuales se adjuntan algunos - ramos análogos procedentes del nervio nasal (nervios ciliares largos) se dirigen hacia el globo del ojo. Después de dar algunos filetes muy finos a la vaina externa del nervio óptico y a la arteria oftálmica, perforan la esclerótica y la coroides (en la lámina fusca); dan algunos filetes a estas dos membranas y llegan hasta - la cara externa del músculo ciliar, formando un complicado plexo,- del que salen numerosos filetes terminales para el músculo ciliar, para el iris y para la cornea.

NERVIO MAXILAR SUPERIOR Y GANGLIO ESFENOPALATINO O GANGLIO DE MECKEL: Sale del cráneo por el agujero redondo mayor, atraviesa la fosa pterigopalatina, el canal suborbitario y al llegar - al agujero suborbitario, se divide en cierto número de ramas terminales.

En su trayecto da seis ramas colaterales que son: ramo meníngeo medio, nervio cigomático o ramo orbitario, ramas del ganglio esfenopalatino, ramos dentarios posteriores, ramo dentario anterior y ramos suborbitarios.

RAMO MENINGEO MEDIO: Nace en el trayecto intracraneal del nervio y sigue la arteria meníngea media.

NERVIO CIGOMATICO O RAMO ORBITARIO: Pasa por la hendidura esfenomaxilar a la pared externa de la órbita, cubierta por el periostio, y se divide en dos ramas, que atraviesan el hueso malar.- El primero, ramo superior o lacrimonasal, se anastomosa con el nervio lagrimal, aparece en la superficie temporal del hueso, en ocasiones después de atravesar la sutura esfenomalar y se distribuye en la piel de la región temporal. El ramo inferior o temporomalar - sale en la cara facial del hueso y se distribuye en la piel de la región suprayacente.

RAMOS DEL GANGLIO ESFENOPALATINO: Son dos o tres, delga-

dos y muy cortos, que nacen en la fosa pterigomaxilar y van a pasar al ganglio esfenopalatino.

RAMOS DENTARIOS POSTERIORES: En número de dos o tres descienden por la fosa pterigomaxilar, sobre la cara posterior del maxilar superior. Además perforan la tuberosidad del maxilar superior y se distribuyen en la mucosa de la encía y el carrillo, y entran en pequeños conductos óseos para seguir un trayecto horizontal por el seno maxilar. Los nervios se anastomosan entre sí y con el dental anterior, y se distribuyen en la mucosa del seno maxilar, además de inervar los molares y las premolares y alvéolos.

RAMOS DENTARIOS ANTERIORES: Cerca hacia adelante en dirección del borde de la órbita, se labra un canal en el hueso introduciéndose en la pared anterior del seno maxilar (a veces produce una elevación en el seno) y describe una curva interna e inferior por debajo del agujero suborbitario, para dirigirse horizontalmente hacia la nariz. Después descienda oblicuamente, da filetes para el canino y para los incisivos, se anastomosa con los nervios dentarios posteriores, pasa por debajo de la nariz y sus filetes terminales se distribuyen en la mucosa adyacente después de atravesar un pequeño agujero situado cerca de la espina nasal anterior del maxilar superior.

RAMOS SUBORBITARIOS: Son las ramas terminales del nervio maxilar superior. Pasa de la hendidura esfenomaxilar directamente hacia la escotadura suborbitaria en el suelo de la órbita, siguiendo un trayecto inmediatamente por arriba del seno maxilar, en el cual el conducto produce una elevación notable en la parte anterior del techo, inmediatamente antes que el nervio salga por el agujero suborbitario y llegue a la cara. En este sitio se divide en un ramillete de filetes que se dirigen a párpado inferior, ala de la nariz y labio superior, distribuyéndose en la piel del carrillo

y formando por debajo de los músculos, el plexo suborbitario al unirse con los ramos profundos del nervio facial.

GANGLIO ESFENOPALATINO O GANGLIO DE MECKEL: Es un pequeño engrosamiento de color gris rojizo, situado por debajo del nervio maxilar superior, en la fosa pterigomaxilar, algo por fuera del agujero esfenopalatino.

Ramas Aferentes: Además de dos o tres pequeños filetes procedentes del nervio maxilar superior, el ganglio de Mechel recibe otras tres ramas, unidas entre sí formando un solo tronco, que es el nervio vidiano. Estas tres ramas son: 1a.- rama carotídeo, procedente del plexo simpático, que rodea la carótida interna; 2a. rama craneal, que a su vez está formado por dos ramas, una, el nervio petroso superficial mayor (que nace del ganglio geniculado del facial y atraviesa el hiato de falopio), y la otra, el nervio petroso profundo mayor (procedente del ramo de Jacobson, rama del glosofaríngeo). Estas dos ramas, que contienen las tres raíces del ganglio (simpática, motriz y sensitiva), se unen para formar el nervio vidiano, el cual sale del cráneo por el agujero rasgado anterior, se introduce en el conducto vidiano y llega así hasta el ganglio de Mechel.

Ramas Eferentes: Se dividen en cuatro grupos, a saber ramo pterigopalatino (nervio de Bock).- Atraviesa el conducto pterigopalatino para terminar en el techo faríngeo.

- Filetes Orbitarios: Penetran en la órbita por la hendidura esfenomaxilar y se anastomosan con los nervios destinados al globo ocular.

NERVIO ESFENOPALATINO: Penetra en las fosas nasales por el agujero esfenopalatino y se divide en dos ramas, una externa y una interna. El esfenopalatino externo se distribuye por la mucosa de las conchas media y superior. El esfenopalatino recorre diago-

rabante la pared interna de las fosas nasales, atraviesa el conducto palatino anterior y se pierde en la región retronasal.

NERVIOS PALATINOS: Son tres.- Nervio palatino anterior.- Se introduce en el conducto palatino posterior y se distribuye por el velo del paladar; da el nervio nasal posterior e inferior, para el meato inferior.

NERVIO PALATINO MEDIO Y POSTERIOR: Se introduce en los conductos palatinos accesorios y van a la mucosa del velo del paladar. El último de estos nervios inerva los músculos periestafilino interno y palatoestafilino; es de interes hacer notar que estos filetes proceden del facial (petroso superficial mayor).

NERVIO MAXILAR INFERIOR Y GANGLIO OTICO: Se forma por la unión de la tercera rama sensitiva del ganglio de Gasser con la raíz motora del trigémino, inmediatamente por abajo del agujero oval. Este nervio mixto corto se dispone entre el periestafilino externo y el pterigoideo externo, emite el ramo recurrente meníngeo que atraviesa el agujero redondo menor acompañando a la meníngea media; da el nervio para el músculo pterigoideo interno, y se divide en troncos posterior y anterior. En abultamiento pequeño, el ganglio ótico, está adosado al nervio del pterigoideo interno; este nervio da filetes (la raíz motora del ganglio) que forma ramas ganglionares para el periestafilino externo y, pasando hacia atrás sobre la trompa de Eustaquio, para el músculo del martillo. La raíz parasimpática del ganglio ótico proviene del nervio glosofaríngeo, después de haber cursado por el nervio petroso superficial menor; la raíz simpática del ganglio procede del plexo que rodea a la arteria meníngea media. Y se divide en siete ramas terminales.-

NERVIO TEMPORAL PROFUNDO MEDIO: Se dirige primeramente hacia adelante entre la pared superior de la fosa cigomática y el —

músculo pterigoideo externo, se endereza a nivel de la cresta esfenotemporal y se pierde en el músculo temporal.

NERVIO TEMPOROMASETERICO: Atraviesa la escotadura sigmoidea y penetra en el músculo masetero. Da dos ramas, una para la articulación temporomandibular y otra para el músculo temporal (temporal-profundo anterior).

NERVIO TEMPOROBUCAL: Penetra entre los dos fascículos del pterigoideo externo, se dirige hacia el buccinador y termina por filetes sensitivos para la piel de la mejilla y la mucosa bucal. Da filetes para el pterigoideo externo y un ramo para el temporal. Algunos filetes pueden alcanzar premolares y primer molar inferiores.

NERVIO PTERIGOIDEO INTERNO: Frecuentemente nace del ganglio ótico y termina en el pterigoideo interno.

NERVIO AURICULOTEMPORAL: Se forma por dos raíces que rodean la arteria meníngea media. Ambas raíces reciben un filete del ganglio ótico y pasan por fuera de la espina del esfenoides y de la cuerda del tímpano (esta última en su trayecto entre el nervio facial y el nervio lingual). El nervio auriculotemporal se dirige hacia atrás entre el ligamento esfenomaxilar y el cuello del cóndilo y asciende sitiándose por atrás de la articulación temporomandibular proporcionándole un filete. Después atraviesa e inerva la glándula parótida y emite un filete para la membrana del tímpano y la pared anterior del conducto auditivo externo; se sitúa por detrás de la arteria temporal superficial, cruza el arco cigomático y origina filetes para la piel de la porción superior y externa de la oreja antes de terminar en la piel de la cara lateral de la cabeza.

NERVIO DENTARIO INFERIOR: Se dirige hacia abajo y adelante entre los dos músculos pterigoideos y junto con la arteria dental inferior y su vena se introduce en el conducto dentario inferior. Antes de entrar a este conducto da un ramo anastomótico para el lin-

gual y el nervio milohioideo; este último sigue el canal milohioideo para inervar el músculo milohioideo y el vientre anterior del digástrico. Una vez que el nervio a entrado al conducto dentario inferior da nacimiento al plexo dentario, el cual inerva los molares, y también los premolares y parte de la encia. (Los premolares y el primer molar también pueden recibir su inervación de los nervios bucal y lingual). Cerca del agujero mentoniano el nervio dentario inferior se bifurca en nervio mentoniano, de mayor calibre, y en nervio incisivo, menos voluminoso, que sigue su camino por el hueso y se distribuye por el canino y los dos incisivos laterales inferiores y centrales inferiores alcanzando el incisivo central del lado opuesto. El nervio mentoniano, después de salir por el agujero mentoniano, emite algunos filetes delgados que forman un plexo delicado en la superficie del hueso y que inerva los incisivos; la parte principal del nervio se distribuye por filetes en la piel de la barbilla y el labio inferior.

NERVIO LINGUAL: Es la rama terminal anterior y de calibre algo menor del tronco posterior del nervio maxilar inferior; recibe formando un ángulo agudo a la cuerda del tímpano cuando todavía se halla por dentro del pterigoideo externo. El nervio combinado se dispone entre el músculo pterigoideo interno y la rama de la mandíbula, continúa debajo del origen maxilar del constrictor superior de la faringe, y sigue inmediatamente debajo de la mucosa de las encias, donde puede palparse en la boca, haciendo presión sobre el hueso a 1.25 cm. por atrás y por abajo del último molar. El nervio lingual desciende por debajo del surco que forman la lengua y la mandíbula, da filetes para la mucosa del suelo y de la pared lateral de la boca, cruza las fibras inferiores del estilogloso dirigiéndose al hioglosso, y en la canaladura formada por el milohioideo y el hioglosso, da dos ramas de las que cuelga el ganglio submaxi-

ler, fusiforme. La raíz simpática del ganglio submaxilar procede — del plexo que rodea a la arteria facial; la raíz parasimpática viene del facial por la cuerda del tímpano y el nervio lingual. El nervio lingual cruza al hiogloso por fuera del conducto de Wharton, — conduce fibras del ganglio a la glándula sublingual y envía un ramo anastomótico para el hipogloso. Asciende situándose por dentro del conducto de Wharton y se divide en abundantes filetes terminales para la mucosa de los lados y del dorso de los dos tercios anteriores de la lengua.

GANGLIO OTICO: Es una pequeña masa nerviosa en forma ovoidea, situada por debajo del agujero oval y por dentro de la mandíbula.

Ramas Aferentes: Además de los ramos que le da el maxilar inferior recibe tres raíces.- Una motriz, que procede del facial — por el nervio petroso superficial menor; la segunda, sensitiva, que viene del glosofaríngeo por el nervio petroso profundo menor (ramo de Jacobson), y la tercera, simpática que viene del plexo que rodea la arteria meníngea media.

Ramas Eferentes: Estas ramas se distribuyen por los músculos pterigoideo interno y periestafilino externo, por el músculo — del martillo (ganglio) y por la mucosa de la caja del tímpano.

NERVIO FACIAL O VII PAR CRANEAL: Se distribuye por los músculos superficiales de la cara, el músculo del estribo, el estilohioideo, y el vientre posterior del digástrico; conduce fibras neurovegetativas secretomotoras a las glándulas submaxilar, sublingual y lagrimal, y posee fibras sensitivas que se refieren principalmente a la sensación gustativa de los dos tercios anteriores de la lengua y del paladar blando. Por una de sus ramas, la cuerda del tímpano toma una parte activa en la secresión salival. Este nervio tiene muchas anastomosis con otros nervios; por ejemplo: sus fibras gusta

tivas se distribuyen en la lengua y el paladar blando por virtud de las ramas terminales del trigémino o V par. Por dos raíces, motora y sensitiva, el nervio facial emerge del borde inferior del puente en el ángulo cerebelopontino, por fuera y por arriba de la oliva; ambas son mediales al nervio auditivo; la raíz motora, más voluminosa, es más interna que la raíz sensitiva o intermediaria de Wrisberg. El nervio facial pasa cerca de la fosita lateral del cuarto ventrículo, se dirige hacia afuera y adelante al conducto auditivo interno donde se dispone de un canal sobre el nervio auditivo; la raíz sensitiva está cubierta por la motora. La raíz motora envía un filete que conduce fibras neurovegetativas preganglionares a la raíz sensitiva; otras fibras salen de esta última, alcanzan al nervio auditivo pero vuelven a introducirse en el facial en el extremo externo del conducto auditivo interno. Aquí el nervio facial llega al conducto del facial o de Falopio del temporal, cruza por arriba del vestíbulo del oído interno y, después de alcanzar la pared interna del recessus epitimpánico, se acoda hacia atrás por arriba del promontorio del oído medio; en esta rodilla o acodadura está situada una formación ovoide, pequeña y rojiza, el ganglio geniculado, que incluye las neuronas de las fibras sensitivas. El nervio facial, en su conducto, describe una curva posterior sobre la ventana oval, después se dirige hacia afuera siguiendo por el límite inferior del aditus ad antrum, desciende por el interior del hueso entre el oído medio y las celdillas neumáticas mastoides; distalmente a la pirámide (en este sitio envía al músculo del estribo un filete).

Del facial nacen: 1o.- diez ramas colaterales, cinco dentro del acueducto de Falopio y cinco fuera del peñasco; 2o.- dos ramas terminales.

RAMAS INTRAPETROSAS

NERVIO PETROSO SUPERFICIAL MAYOR: Nace a nivel del ganglio

geniculado, sale del peñasco por el hiato de Falopio y llega a su cara anterior; en este punto recibe el nervio petroso mayor, procedente del glosofaríngeo, y forma, uniéndose con el ramo carotídeo, el nervio vidiano, el cual, como hemos visto, termina en el ganglio de Meckel.

NERVIO PETROSO SUPERFICIAL MENOR: Nace un poco más abajo del ganglio geniculado y penetra en un pequeño canal especial que lo conduce a la cara anterior del peñasco; recibe el petroso profundo menor, procedente del glosofaríngeo y termina en el ganglio ótico.

NERVIO DEL MUSCULO DEL ESTRIBO: Nace en la tercera porción del acueducto de Falopio y penetra en el músculo del estribo (pirámide).

CUERDA DEL TIMPANO: Atraviesa hacia adelante y arriba tras nacer del nervio facial; enseguida se introduce por el orificio timpánico del conducto de la cuerda, al nivel del extremo superior del mango del martillo. La cuerda del tímpano se dispone entre las capas mucosa y fibrosa de la membrana del tímpano, situándose por dentro del cuello del martillo, y sale de la cavidad por un orificio que conduce al plano subtemporal por la cisura petrotimpánica o la cisura timpanoescamosa. Situada entre el pterigoideo externo y el periestafilino externo, la cuerda del tímpano desciende por dentro (a menudo labrándose un canal ella) de la espina del esfenoides profundamente a la arteria meníngea media, a las raíces del nervio auriculotemporal y también al nervio dental inferior, y superficialmente en cuanto al músculo pterigoideo interno. Recibe un filete del ganglio ótico, y se une al nervio lingual en ángulo agudo. Algunas fibras (de función secretomotoras) terminan en el ganglio submaxilar; la mayor parte, que conducen sensaciones gustativas, se distribuyen por virtud del nervio lingual en los dos tercios anteriores

de la lengua, aunque no dan inervación a las papilas circunvaladas.

RAMO ANASTOMOTICO DEL NEUMOGASTRICO: Nacido a nivel de la cuenda del timpano, se dirige hacia atrás, recorre un pequeño canal que lo conduce a la fosa yugular y termina en el ganglio superior del neumogástrico.

RAMAS EXTRAPETROSAS

RAMO ANASTOMOTICO DEL GLOSOFARINGEO: Rodea la vena yugular interna, formando la llamada asa de Haller, y penetra en el glosofaringeo.

RAMO AURICULAR POSTERIOR: Se bifurca en un filete ascendente para el músculo auricular posterior y los músculos intrínsecos del pabellón y en un filete occipital y se distribuye en el músculo occipital.

RAMO DEL DIGASTRICO: Está destinado al vientre posterior del digástrico, penetrando en él cerca de su tercio posterior.

RAMO DEL ESTILOHIOIDEO: Se dirige hacia abajo y adelante y termina, después de un trayecto muy corto, en el músculo estilohioideo.

RAMO LINGUAL: Se dirige hacia la base de la lengua y se distribuye por la mucosa lingual y por los dos músculos glosoestafilino y estiloglosso.

RAMAS TERMINALES

RAMO TEMPOROFACIAL: Se aloja en el espesor de la parótida; se dirige hacia arriba al cuello del cóndilo, recibe una doble anastomosis del auriculotemporal y se divide en una serie de ramas: — 1o.- ramos temporales (músculo auricular anterior); 2o.- ramos frontales (músculo frontal); 3o.- ramos palpebrales (orbicular de los párpados y supercilior); 4o.- ramos nasales (músculos de la nariz, canino y músculo cigomáticos); 5o.- ramos bucales superiores (buccinador y mitad superior del orbicular).

NERVIO CERVICOFACIAL: Situado también cerca de la parótida, se dirige hacia abajo y adelante, se anastomosa con el plexo cervical superficial y se divide en tres o cuatro ramos: 1o.- ramos bucales inferiores (mitad inferior del orbicular de los labios); 2o.- ramos mentonianos (músculos de la región mentoniana); 3o.- ramos cervicales (cutáneos del cuello).

NERVIO GLOSOFARINGEO O IX PAR: Es un nervio mixto, pues contiene fibras motoras (faringe y velo del paladar) y fibras sensitivas (impresiones gustativas). Que se desprende del bulbo raquídeo cerca del flóculo del cerebelo, cruza el tubérculo yugular del occipital, y atraviesa hacia abajo la parte central del agujero rasgado posterior, envuelto en una vaina dural propia, por delante de los nervios vago y espinal, de los cuales queda separado por una brida fibrosa o por una espícula de hueso. El seno petroso inferior ocupa la porción anteriorinterna del agujero, y la porción vertical del seno lateral la posteriorinterna. Afuera del cráneo, el seno petroso inferior desemboca en la vena yugular interna, pasando entre el vago y el glosofaríngeo, o por fuera de los mismos. Por arriba y por abajo del seno petroso inferior pueden advertirse el inconstante ganglio superior (de Ehrenritter) y el ganglio inferior, de Andersch o petroso, más preciso, alojado en un canal del peñasco. El ganglio superior no da ramos; del inferior se originan la rama timpánica, también llamado nervio de Jacobson, y una rama anastomótica para el ramo auricular del vago.

El glosofaríngeo da ramas colaterales y ramas terminales.

RAMAS COLATERALES

NERVIO DE JACOBSON: Atraviesa el puente de hueso entre el conducto carotídeo y el agujero rasgado posterior, se introduce por el pequeño conducto timpánico en el oído medio y en la superficie del promontorio se divide en filetes que costituyen el plexo timpá-

nico con las ramas caroticotimpánicas del plexo timpánico que rodea a la arteria carótida interna. La membrana mucosa del oído medio, de las células mastoideas y de la trompa de Eustaquio recibe filetes del plexo y algunas fibras (la raíz parasimpática del ganglio ótico) se reagrupan, y, junto con un filete del ganglio geniculado, se convierten en el nervio petroso superficial menor. Este nervio atraviesa la porción petrosa del hueso temporal por fuera del hiato destinado al nervio petroso superficial mayor; se introduce en un orificio por dentro del agujero oval y termina en el ganglio ótico.

NERVIO DEL ESTILOFARINGEO: Se distribuye por el músculo estilofaríngeo por uno o dos filetes. Frecuentemente envía un ramo al vientre posterior del digástrico.

NERVIO DEL ESTILOGLOSO Y DEL GLOSOESTAFILINO: Este nervio se une a menudo al ramo lingual del facial para inervar estos músculos.

RAMOS CAROTIDEOS: Forman el plexo carotídeo, con fibras procedentes del neumogástrico y del simpático.

RAMOS FARINGEOS: Se distribuyen por los músculos, la mucosa y los vasos de la faringe.

RAMOS TONSILARES: Para la amígdala.

RAMAS TERMINALES

Se distribuyen, formando un plexo (plexo lingual), por la porción de la mucosa lingual situada por detrás de la V lingual. Alrededor del agujero ciego, los dos glosofaríngeos se unen en la línea media (plexo del agujero ciego).

LINFATICOS

Son conductos musculomembranosos, por donde circula la linfa y el quilo, para desembocar en el sistema venoso; se asemejan al sistema venoso en que tienen una circulación covergente, presentan anastomosis entre sí y en su trayecto cuentan con ensanchamientos -

que correspondan a válvulas.

Su estructura varía según se trata de vasos capilares o troncos linfáticos; los segundos son los que más se asemejan a las venas.

Además van acompañados por pequeñas masas de forma redondeada y de diferentes tamaños que reciben el nombre de ganglios linfáticos. A estos ganglios llega la linfa por los vasos linfáticos llamados aferentes y sale de ellos por vasos eferentes. Estos vasos pueden ser superficiales o profundos.

GANGLIOS DE LA CABEZA

GRUPOS GANGLIONARES: Son seis.- pero nada más mencionaremos los que más nos interesan.

GANGLIOS PAROTIDEOS: Situados en la misma glándula (uno de ellos, delante del trago, se llama ganglio periauricular).

GANGLIOS SUBMAXILARES: Situados en la cara interna y borde inferior de la mandíbula (ganglio de Stahr, junto a la arteria facial).

GANGLIOS SUPRAHIOIDEOS O SUBMENTONIANOS: Comprendidos entre los dos vientres anteriores del digástrico.

Los ganglios linfáticos parotídeos están incluidos en la cápsula de la parótida; algunos son superficiales y otros profundos; reciben linfáticos de la parótida, vasos profundos de la nariz y el oído y vasos superficiales que provienen de la superficie lateral de la cara y del cuero cabelludo. Drenan en los ganglios linfáticos cervicales profundos superiores.

Los ganglios submaxilares están situados cerca de la glándula submaxilar o incluidos en ella; reciben el drenaje superficial de la porción anterior de la cara y vasos de las glándulas sublingual y submaxilar. También les llegan vasos de los ganglios linfáticos submentonianos y de los ganglios cervicales profundos, incluyen

do el yugulodigástrico y el yugulomohioideo.

La lengua en la que es frecuente el cáncer, posee drenaje linfático extenso e importante. Un plexo linfático submucoso, que se continúa sobre la línea media, drena principalmente hacia los bordes y la raíz de la lengua; sin embargo se advierten vasos centrales que descienden entre los genioglosos. Algunos linfáticos de la porción anterior terminan en los ganglios submentonianos y submaxilares, pero muchos otros que nacen del plexo considerado globalmente van de manera directa a los ganglios linfáticos cervicales profundos; en realidad, van a ganglios de ambos lados del cuello a partir del centro, de la punta y de la cara dorsal o superior de la lengua.

Los vasos centrales, a veces interrumpidos por pequeños ganglios linfáticos linguales, atraviesan o rodean el borde inferior del genioglosio y acompañan a los vasos linguales hasta los ganglios cervicales profundos; algunos atraviesan el milohioideo para alcanzar los ganglios submaxilares.

En los bordes de la lengua, el plexo envía su drenaje por vasos anteriores, medios y posteriores. Los vasos anteriores atraviesan el milohioideo y terminan principalmente en los ganglios submentonianos; un tronco continúa ascendiendo hasta el ganglio yugulomohioideo. Los vasos medios siguen un trayecto superficial o profundo a la glándula sublingual; los superficiales perforan el milohioideo y llegan a los ganglios submaxilares; los profundos se inclinan cruzando el hioglosio y terminan en sucesión en la cadena cervical profunda; los vasos más anteriores llegan a los ganglios inferiores. Los linfáticos posteriores, que reciben el drenaje de toda la lengua por detrás de las papilas circunvaladas, se dirigen hacia atrás y después hacia afuera, atraviesan la pared faríngea y terminan en los ganglios cervicales profundos superiores, principalmente

en el yugulodigástrico.

En la nariz, los vasos linfáticos que nacen de la porción anterior van a los ganglios submaxilares; los originados del suelo se dirigen a los ganglios parotídeos, y los de la porción posterior y los senos paranasales van a los ganglios retrofaríngeos.

Los ganglios linfáticos suprahioideos o submentonianos, situados entre los digástricos por debajo del milohioideo, reciben el drenaje superficial y profundo de la región; les llegan vasos de ambos lados de la línea media y envían troncos colectores eferentes a los ganglios linfáticos submaxilares de ambos lados, y a los ganglios yugulodigástricos.

CAPITULO IV
MUSCULOS QUE INTERVIENEN EN EL DESPLAZAMIENTO DE LOS FRAGMENTOS
MUSCULOS DE LA MASTICACION

Los músculos masticadores son cuatro: El temporal, el masetero y los dos pterigoideos, externo e interno.

TEMPORAL: Aplanado, triangular o en abanico, ocupa la fosa temporal. Inserciones: Fosa temporal, la aponeurosis temporal y el arco cigomático (fascículo yugal). Desde este punto sus fibras se dirigen hacia la apófisis coronoides y se insertan en su cara interna, su vértice y sus dos bordes. Relaciones: Se consideran en él dos caras y tres bordes. La cara interna está en relación con la fosa temporal, y por abajo de ella, con los dos músculos pterigoideos y el buccinador. La cara externa está en relación con la aponeurosis temporal, el arco cigomático y el masetero. El borde superior se corresponde con el ángulo de unión de la aponeurosis temporal con la pared craneal. El borde posterior ocupa un canal labrado en la base de la apófisis cigomática. El borde anterior está en relación con el canal alveolar. Inervación: Tres nervios temporales profundos.- anterior, medio y posterior, del maxilar inferior. Acción: Elevador de la mandíbula y retractor del cóndilo (fascículo posterior), cuando este último ha sido conducido hacia adelante por el pterigoideo externo.

MASETERO: Músculo grueso, corto y en forma de rombo adosado a la cara externa de la rama de la mandíbula. Inserciones: Comprende dos fascículos. El fascículo superficial se extiende del borde inferior del arco cigomático al ángulo de la mandíbula. El fascículo profundo se extiende desde el arco cigomático hasta la cara externa de la rama ascendente. Relaciones: La cara interna está en re

lación con la rama de la mandíbula, con la escotadura sigmoidea (paquete vasculonervioso maseterino), con la apófisis coronoides y con el buccinador (bola de Bichat). La cara externa está cubierta por la aponeurosis maseterina, y, después de ésta, se encuentran los músculos cutáneos de la cara, la arteria transversal de la cara, el conducto de Stenon (con la prolongación maseterina de la parótida) y las ramificaciones del nervio facial. El borde superior se corresponde con el arco cigomático. El borde inferior, con el ángulo mandibular. El borde anterior, con el maxilar superior, con el buccinador y con la arteria facial en su parte más inferior. El borde posterior, situado por delante de la articulación temporomandibular está en relación con la rama de la mandíbula. Inervación: Nervio maseterino, rama del maxilar inferior. Acción: Elevador de la mandíbula.

PTERIGOIDEO INTERNO: Situado por dentro de la rama de la mandíbula, tiene la misma disposición que el masetero. Inserciones: Por arriba se inserta en la fosa pterigoidea. Desde este punto el músculo se dirige hacia abajo, atrás y afuera en busca de la cara interna del ángulo de la mandíbula, en donde termina enfrente de las inserciones del masetero. Relaciones: Por dentro está en relación con la faringe. Por fuera, con el músculo pterigoideo externo (por la aponeurosis interpterigoidea), y se aproxima paulatinamente a la mandíbula, formando con él un ángulo diedro, en el cual se encuentran el nervio lingual y los vasos y nervio dentarios inferiores. Inervación: Rama del maxilar inferior. Acción: Es elevador de la mandíbula.

PTERIGOIDEO EXTERNO: Tiene forma de cono, cuya base corresponde al cráneo y el vértice al cóndilo. Inserciones: Empiezan por dos fascículos que parten de la base del cráneo. El fascículo superior (esfenoidal) se inserta en la parte del ala mayor del esfenoi-

des que forma la fosa cigomática; el fascículo inferior se inserta en la cara externa del ala externa de la apófisis pterigoides. Desde este punto los dos fascículos se dirigen hacia atrás en busca de la articulación temporomandibular, se unen entre sí y se insertan juntos en el cuello del cóndilo y en el menisco articular. Relaciones: La cara superior está en relación con la bóveda de la fosa cigomática (nervios maseterino y temporal profundo medio), siendo de notar que el nervio bucal pasa entre los dos fascículos del músculo. La cara anteroexterna está en relación con el masetero por la escotadura sigmoidea, con la apófisis coronoides y con la bolsa de Bichat. La cara posterointerna está en relación con el pterigoideo interno, con los nervios lingual, dentario inferior, auriculotemporal y con la arteria maxilar interna. Inervación: Procede del temporobucal, rama del maxilar inferior. Acción: La contracción simultánea de los dos músculos pterigoideos determina la proyección hacia adelante de la mandíbula, y la contracción aislada de uno de ellos, movimientos de lateralidad o de diducción.

MUSCULOS SUPRAHIOIDEOS
(DEPRESORES)

DIGASTRICO: Inserciones: Consta de dos porciones o dos vientres. Vientre posterior: Se inserta en la parte interna de la apófisis mastoides (ranura digástrica); desde este punto se dirige hacia abajo y adelante, forma un tendón que alcanza al músculo estilohioideo en su inserción sobre el hioides, lo atraviesa y llega al a la parte superior del hioides. Vientre anterior: De nuevo este tendón da origen a un cuerpo muscular, que se dirige hacia arriba y adelante y va a insertarse en la fosita digástrica. Al salir del ojal del estilohioideo, los dos tendones intermediarios del músculo digástrico están unidos por una aponeurosis transversal u oblicua, formado de fibras que se entrecruzan en la línea media. La

aponeurosis interdigástrica. Relaciones: El vientre posterior está cubierto, en su cara externa, por los músculos que se desprenden de la apófisis mastoides; cubre, por su cara interna los músculos estiloideos, el paquete vasculonervioso del cuello, la arteria lingual y la arteria facial. También está en relación, por arriba, con la parótida, y por abajo con la submaxilar. El vientre anterior es superficial; forma con el del lado opuesto un triángulo de base inferior, ocupado por los dos milohioideos. El tendón intermediario comprende en su concavidad la glándula submaxilar y forma con el hipogloso mayor un triángulo que da paso a la arteria lingual. Inervación: Vientre posterior por el facial y el glosofaríngeo. Vientre anterior por el maxilar inferior (nervio del milohioideo). Acción:- El vientre anterior, fijándose en el hueso hioides, baja la mandíbula, fijándose en la mandíbula eleva el hioides. El vientre posterior arrastra al hioides hacia atrás.

ESTILOHIOIDEO: Inserciones: Por arriba se inserta en la parte externa de la apófisis estiloides; por abajo, en la cara anterior del cuerpo hioides. Relaciones: Acompaña al vientre posterior del digástrico, por delante del cual está colocado; se divide, cerca de su inserción, en dos fascículos para dar paso al tendón intermediario de este último músculo. Inervación: Por el facial. Acción: Eleva el hioides.

MILOHIOIDEO: Inserciones: Por arriba se inserta en la línea oblicua interna de la mandíbula. Por abajo, en el hioides y en la línea blanca suprahioidea. Relaciones: Su cara superficial está cubierta por el cutáneo del cuello y el vientre anterior del digástrico. Su cara profunda hállase en relación con el geniohioideo, con los músculos de la lengua, con la glándula sublingual, con el conducto de Wharton y con los nervios lingual e hipogloso mayor. Inervación: Por el maxilar inferior. Acción: Eleva el hueso hioides y -

la lengua.

GENIHIOIDEO: Inserciones: Por una parte se inserta en la apófisis geni inferiores de la mandíbula y por otra parte, en la cara anterior del hioides (inserción en U en la cual penetra la del hioglosoi). Relaciones: Los dos músculos están en contacto en la línea media y hállanse cubiertos, inferiormente, por el milohioideo. Su cara superior está en relación con la mucosa sublingual y con la glándula sublingual. Inervación: Por el hipogloso. Acción: Es depresor de la mandíbula si toma por punto fijo el hioides, y elevador del hioides si se fija en la mandíbula.

ACCION MUSCULAR

Esta intrincada musculatura que se inserta en la mandíbula para los movimientos funcionales desplaza los fragmentos cuando se pierde la continuidad del hueso (figs. 1 y 2).

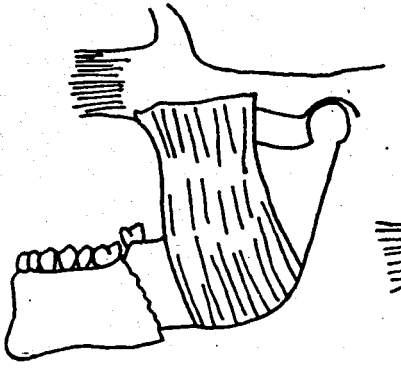

Fig 1

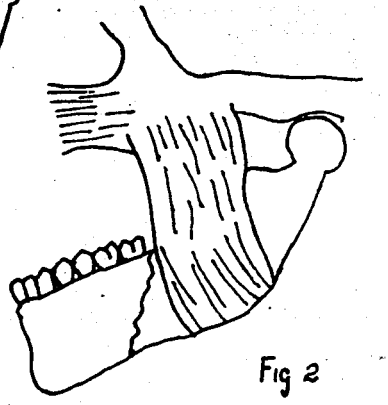

Fig 2

La acción equilibrada entre los grupos de músculos se pierde y cada grupo ejerce su propia fuerza sin oposición del otro. "El cabestrillo de la mandíbula", es decir, los músculos masetero y pterigoideo interno, desplazan el fragmento posterior hacia arriba ayudados por el músculo temporal. La fuerza opuesta, es decir, los músculos suprahioideos desplazan el fragmento anterior hacia abajo.

El fragmento posterior generalmente se desplaza hacia la línea media no por la falta de equilibrio muscular, sino por la dirección funcional de la fuerza hacia la línea media. El responsable de esta acción es el músculo pterigoideo interno. El constrictor superior de la faringe ejerce tracción hacia la línea media debido a su origen multicéntrico en el borde milohioideo, el rafe pterigomandibular y la apófisis unciforme hasta su inserción con el hueso occipital. Ayuda también el músculo pterigoideo externo insertado el cóndilo, y en caso de fractura del cóndilo tiende a desplazar el cóndilo hacia la línea media.

Los fragmentos situados en la porción anterior de la mandíbula pueden ser desplazados hacia la línea media por el músculo milohioideo. Las fracturas de la sínfisis son difíciles de fijar debido a la acción posterior bilateral y lateral ligera ejercidas por los músculos suprahioideos.

FACTORES QUE INFLUYEN EN EL DESPLAZAMIENTO

Como puede apreciarse en la fractura de mandíbula, el desplazamiento de los fragmentos depende de:

1.- El sitio de la fractura.

2.- La dirección de la línea de fractura.

3.- La fuerza de tracción de los poderosos músculos insertados en la mandíbula.

El cuerpo de la mandíbula se halla cubierto por una delgada capa muscular, la cual le brinda muy poca protección. La rama as

cendente, en cambio, se halla densamente cubierta tanto en su cara externa como en su cara interna por los músculos masetero y pterigoideo interno. Cuando se produce una fractura en la rama, los fragmentos resultan en gran parte contenidos por estos dos músculos y aun cuando pueda existir una extensa fractura conminuta, es muy poco el desplazamiento de los fragmentos.

Al considerar la incidencia de fracturas en el ángulo es probable que el borde anterior del músculo masetero forme el límite anterior de la región de la región de mayor fuerza en la cara externa del hueso, constituyendo un factor determinante en cuanto al lugar y dirección de la fractura aparte de los demás factores previamente descriptos.

SITIOS Y DIRECCION DE LAS LINEAS DE FRACTURA

CONDILO: Su fractura puede ocurrir con poco o ningún desplazamiento si el periostio se conserva intacto (fig. 3).

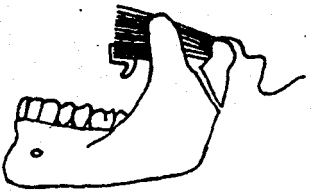

Fig 3

Alternativamente pueden producirse varias combinaciones de desviaciones y luxaciones. El grado de luxación depende principalmente de si los ligamentos capsulares y temporomandibulares han sido arrancados, junto con la tracción del músculo pterigoideo externo actuando desde su inserción en la fosa media y tirando de la parte anterior de la cabeza del cóndilo (figs. de la 4 a la 6).

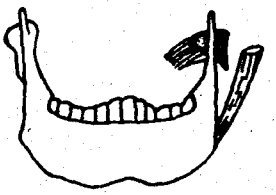

Fig 4

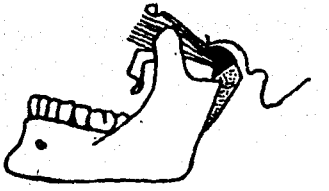

Fig 5

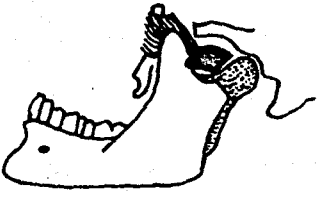

Fig 6

El desplazamiento interno se halla favorecido por la debilidad relativa de la cápsula en este sitio.

ANGULO: Insertados en la rama ascendente hay tres poderosos músculos elevadores: el temporal, el pterigoideo interno y el masetero, y la resultante de sus fuerzas actúa hacia arriba y al medio. Resulta obvio, por lo tanto, que no habiendo otro factor que lo controle, este fragmento adoptara una posición hacia arriba y adentro al producirse una fractura a través del ángulo de la mandíbula. La línea de fractura modifica considerablemente el grado de desplazamiento de la manera siguiente:

a).- Cuando la línea de fractura se dirige desde el borde alveolar, hacia abajo y hacia adelante, es evidente que el desplazamiento hacia arriba del fragmento posterior es evitado por impactación de los extremos óseos. Tal línea de fractura se denomina "horizontalmente favorable" (fig. 7).

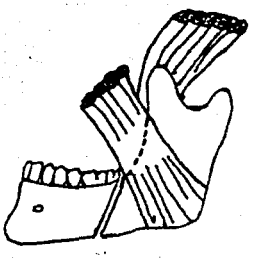

Fig 7

61.- Si, en cambio, la línea de fractura se dirige hacia abajo y hacia atrás, el movimiento hacia arriba del fragmento posterior no encuentra oposición alguna. Este tipo de fractura se denomina "horizontalmente desfavorable" (fig 8).

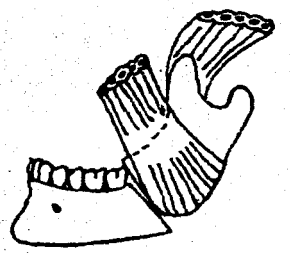

Fig 8

El desplazamiento hacia arriba puede hallarse impedido por la presencia de un molar en el fragmento posterior puede justificarse bajo circunstancias que normalmente conducirían a la extracción de un diente si la línea de fractura fuera en otro sitio (fig. 9).



Fig 9

Si el molar puede ser mantenido durante dos otras semanas, puede formarse un callo lo suficientemente precoz como para impedir un desplazamiento hacia arriba del fragmento posterior, siempre que pueda evitarse un estado séptico mediante antimicrobianos o quimioterapia.

c).- Visto desde la superficie superior o de oclusión, la línea de fractura que pasa desde la tabla externa o bucal oblicua -

mente hacia atrás y adentro hacia el lado lingual, será denominada "verticalmente favorable" (figs. 10 y 11).

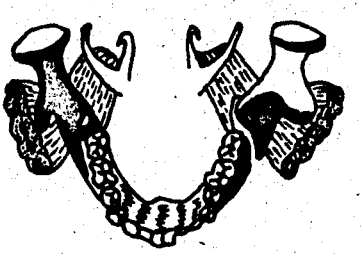

Fig 10

Fig 11

d).- Si la línea de fractura se dirige oblicuamente hacia atrás desde el lado lingual hasta la tabla externa o bucal de la -

mandíbula, se producirá un desplazamiento hacia adentro del fragmento posterior como resultado de la tracción muscular del pterigoideo interno. Este tipo de fractura se denomina "verticalmente desfavorable" (figs. 12 y 13).

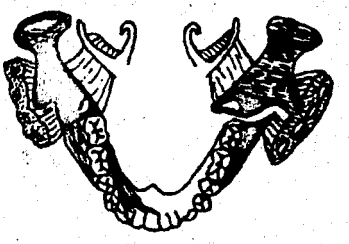

Fig 12

Fig 13

Durante la deglución el desplazamiento interno resulta más acentuado aún por la contracción del músculo constrictor superior adherido a la zona de la rama, justamente atrás del tercer molar. Esto puede causar dolor, aún cuando la mandíbula sea inmovilizada, si no se controla dicho movimiento del fragmento posterior.

La línea que sigue la fractura depende mucho del grado y dirección de la fuerza causal, conjuntamente con los factores previamente descriptos. Cuando la fractura pasa a través de la cripta de un tercer molar, sin fractura del diente propiamente dicho, y sin desplazamiento grosero, suele ser muy buena conducta no tratar de extraerlo, ya que el trauma operatorio necesario puede resultar desproporcionado a los beneficios que pueda brindar dicho procedimiento, que convierte una fractura con desplazamiento mínimo en una difícil de controlar.

CUERPO DE LA MANDIBULA: Cuanto más adelante sea el sitio de fractura, tanto mayor resulta el desplazamiento hacia arriba de los elevadores, contrarrestado por el tironamiento del músculo milohioideo adherido a la cresta milohioidea en el lado lingual de la mandíbula. Al poco tiempo el desplazamiento mediano o lingual tiende a aumentar, permaneciendo inalterables los factores previamente mencionados con respecto a lo favorable o no de la línea de fractura (fig. 14).

a).- Región canina: Este es un lugar donde se produce comúnmente la fractura, debido en parte a que la longitud de la raíz del canino debilita la estructura ósea, y también al hecho de que la compresión de la mandíbula en forma de herradura tiende a producir la fractura en el sitio de mayor convexidad de la curva. Una situación mucho más seria ocurre cuando la fractura en bilateral (fig. 15 y 16).

Fig 14

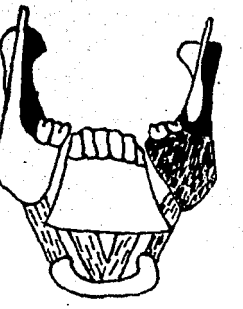

Fig 15

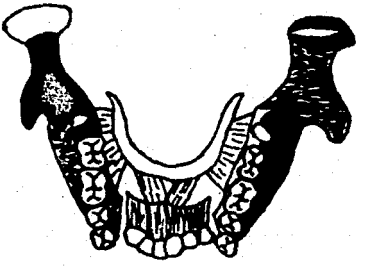

Fig 16

En estas circunstancias, la sección anterior de la mandíbula a la cual se hallan adheridos el vientre anterior del digástrico, el geniohioideo y el genioglosso, puede ser desplazado hacia atrás por la tracción de estos músculos y, como consecuencia de ello, la lengua cae también hacia atrás y obstruye el pasaje del aire.

Este peligro suele ser frecuente en el caso de lesiones comminutas por armas de fuego en esta región. El movimiento hacia atrás de la porción central sólo puede tener lugar cuando las líneas de fractura se dirigen oblicuamente hacia adelante y hacia la línea media desde la tabla interna hacia la externa. Si las líneas de fractura se dirigen hacia adelante y lateralmente, la porción central resulta impactada. Dado que el centro de esfuerzo del geniohioideo, el genioglosso y los vientres anteriores de los músculos digástricos se hallan más cercanos al borde inferior, tiende a producirse la eversión del borde alveolar y de los incisivos.

b).— Sínfisis: En esta región queda reducida a un mínimo la tendencia a la elevación de los fragmentos, resultando también, balanceado el desplazamiento medio debido a la acción del diafragma milohioideo. Siempre que la línea de fractura pase en línea recta de la superficie labial a la lingual, la fractura resulta bastante estable debido a que la influencia de los músculos adheridos a la apófisis geni se halla igualmente distribuido en ambos lados de la línea de fractura (figs. 17 y 18).

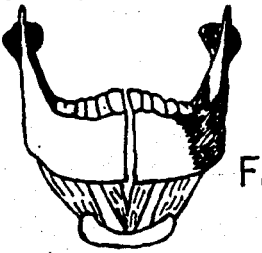

Fig 17

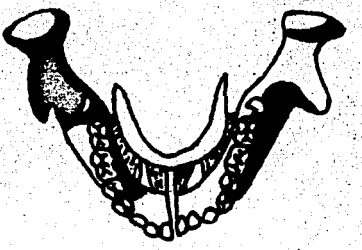

Fig 18

De existir una marcada oblicuidad en la línea de fractura, entonces se producirá superposición de diverso grado (figs. 19 y 20).

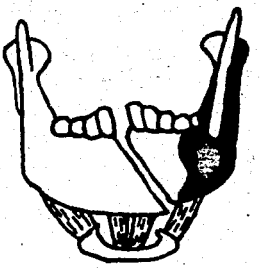

Fig 19

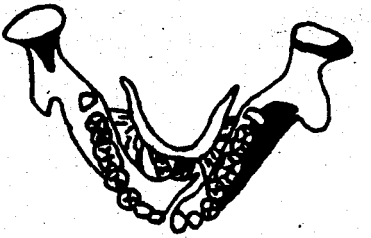

Fig 20

Ello se debe principalmente a que la influencia de los músculos insertados en la apófisis geni ejerce su efecto sobre un sólo fragmento, originando así un desplazamiento lingual.

RAMA ASCENDENTE: Las fracturas de la rama ascendente acusan muy poco desplazamiento de los fragmentos debido, en gran parte, al sostén que brinda el masetero externamente y pterigoideo interno en el sentido interno (figs. 21 y 22).

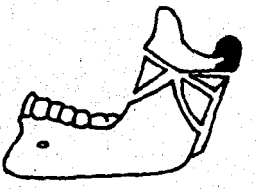

Fig 21

Fig 22

APOFISIS CORONOIDE: Suele haber un desplazamiento mínimo, ya que los fragmentos resultan ser sostenidos por la inserción tendinosa del músculo temporal. Como resultado de un traumatismo violento, ocasionalmente se produce la ruptura de esta inserción, dando lugar a la elevación de los fragmentos. La línea de fractura tiende a situarse entre la inserción del masetero y los músculos temporales.

FACTORES QUE INFLUYEN EN EL DESPLAZAMIENTO LOS FRAGMENTOS DEL TERCIO MEDIO

La posición final adoptada por los fragmentos, a raíz de una lesión del tercio medio del esqueleto facial, dependerá de:

1.- El grado de fuerza: Que es un factor directamente relacionado con el ímpetu de la cabeza, el agente responsable del trauma, a una combinación de ambos y, depende, a su vez, del producto de la masa multiplicada por el cuadrado de la velocidad.

2.- La resistencia: De la fuerza ofrecida por las fuerzas faciales. Esta puede resultar considerablemente disminuida si la cabeza no está fija, es decir, si la columna cervical puede flexionarse en el momento del impacto, absorviendo así algo del ímpetu del golpe.

Cuando el cuello se halla flexionado de modo que la mandíbula descanse sobre el esternón, los huesos faciales pueden resultar aplastados contra la mandíbula, relativamente inmovil a raíz de un golpe dirigido hacia arriba.

Cuando el impacto es recibido desde el costado y la cabeza descansa contra un objeto sólido e inmóvil, el mecanismo del aplastamiento es similar, con un grado relativamente mayor de rotura de los huesos que la que resultaría si la cabeza pudiera moverse libremente en el momento del impacto.

3.- La dirección de la fuerza modificará el grado y natura

laza del desplazamiento resultante, con total independencia de cualquier influencia ejercida por la resistencia de los huesos.

4.- El punto de aplicación de la fuerza influye considerablemente en el grado final de unión defectuosa de los huesos faciales. Por ejemplo: un golpe dirigido contra la espina nasal anterior y ejerciendo su influencia máxima sobre el componente dentoalveolar, produce un tipo de fractura muy diferente al de un golpe de igual fuerza dirigido contra la región de la glabela.

5.- El área de la sección transversal de la punta u objeto golpeado. El tipo de fractura variará totalmente según sea el objeto contra el cual golpea los huesos faciales. Compárese, por ejemplo, una pequeña barra de hierro con una pared de ladrillos.

6.- Los músculos de la región desempeñan un papel relativo en el desplazamiento de fragmentos, contrariamente al efecto que ejerce en el caso de fracturas de mandíbula.

CAPITULO

TRATAMIENTO DE URGENCIA DEL TRAUMATIZADO MAXILOFACIAL

Las cuatro medidas de emergencia más importantes en el tratamiento de daños en cara y mandíbula son: 1).- Control de la hemorragia; 2).- Limpieza y mantenimiento de las vías aéreas libres para la respiración; 3).- Control del shock y 4).- Estabilización de los fragmentos.

CONTROL DE LA HEMORRAGIA

Galeno el gran anatomista romano, aconsejaba que el cirujano tuviera un conocimiento básico de la región anatómica de la región que iba a operar. Afirmaba: "Si bajo ya tal circunstancias uno no conoce la posición exacta de un músculo o nervio importante o una arteria o vena grandes, puede suceder que uno ayude al paciente a morir o, muchas veces, lo mutila en vez de salvarlo." Algunas de las dificultades en relación con la infección secundaria y la curación normal de la herida pueden deberse al tratamiento inadecuado de la hemorragia. La pérdida de sangre es una complicación constante en todo procedimiento quirúrgico. En esta tesis hacemos la diferenciación entre sangre arterial y venosa. La sangre arterial es de color rojo intenso, relativamente poco espesa y expulsada por pulsaciones, mientras que la sangre venosa es un rojo más obscuro, con flujo constante y que puede ser muchas veces controlada por la aplicación de tapones o presión.

Con el objeto de salvar la vida, habrá que hacer un examen rápido recordando que los accidentes dan a menudo por resultado heridas múltiples y la hemorragia debe ser controlada con urgencia. Considerando la hemorragia arterial como la más seria, deberá ser cohibida rapidamente mediante presión digital, si es posible, antes de que se puedan aplicar otros metodos más efectivos. Las hemorra-

gias graves en las extremidades serán controladas mediante el uso del torniquete, pero en las heridas de la cara y el cuello requieren otros procedimientos. Debemos estar familiarizados con los puntos más efectivos para aplicar presión en cabeza y cuello, para controlar la hemorragia. Con gasas y vendas se podrá hacer presión sobre estas áreas y se controlará la salida de sangre hasta que se coloque un clamp o una ligadura en los vasos lesionados. La hemorragia de la arteria carótida externa y sus ramas puede ser controlada temporariamente por presión digital sobre el borde anterior del esternocleidomastoideo, a la altura del hueso hioides.

Se deberá localizar el pulso y se aplicará suficiente presión hacia el interior comprimiendo suavemente la luz del vaso, llevando al mínimo la pérdida de sangre hasta que los vasos terminales sean controlados. La hemorragia de cualquier rama de la maxilar externa puede ser reducida comprimiendo el vaso cuando éste cruza el borde inferior de la mandíbula en la escotadura facial por delante del músculo masetero. El punto más efectivo para comprimir la arteria temporal superficial es donde esta arteria cruza la apófisis cigomática del hueso temporal por delante del pabellón auditivo. La arteria lingual puede ser comprimida en algunos puntos por medio de una profunda presión por debajo del ángulo de la mandíbula o, en casos severos, por compresión de la carótida externa. Llevar la lengua hacia afuera, sobre los dientes, puede ser efectivo y, en caso de pérdida de una porción de la mandíbula, se comprimirá el dorso de la lengua con los dedos.

La hemorragia de los tejidos blandos deberá ser cohibida con sutura, cuando sea posible, y la hemorragia ósea excesiva se controlará con gasa que se mantendrá en el lugar mediante presión moderada (presión con sutura, si es factible, o presión digital en emergencias graves). Puede ser necesario colocar gasas en la herida

para cohibir la salida de sangre de vasos inaccesibles, ya suturandolos en su lugar, ya manteniendolos con un vendaje por presión. — Nuestro primer objetivo sera conservar el suministro de sangre del individuo, prevenir el shock y, mejor aún, preparar a estos pacientes graves para que puedan ser transportados al hospital, donde se le proporcionaran cuidados más adecuados.

MANTENIMIENTO DE LAS VIAS AEREAS LIBRES PARA LA RESPIRACION

Ya que el hombre vive minuto a minuto dependiendo de su — habilidad de adquirir y asimilar el oxigeno, es un principio fundamental en la cirugía conservar en todo momento la permeabilidad de las vias respiratorias.

La obstrucción de la glotis suele deberse a: Edema por — traumatismo e infección, la deglución "aparente" de la lengua, intoxicación por droga como: a).- depresoras respiratorias o b).- relantes musculares (fármacos curarizantes).

Las heridas graves en la cara y mejilla interfiere frecuentemente en la respiración. El establecimiento de una correcta vía aérea deberá ser la primera consideración del tratamiento. Fragmentos óseos, dientes fracturados, obturaciones, prótesis rotas, partículas de ropa y otros materiales extraños, así como tejidos blandos y sangre, caen a menudo en la parte posterior de la boca y garganta. Muy a menudo estos cuerpos extraños son aspirados. El paciente está confundido, atemorizado, chocado o inconciente, y sus reflejos y — reacciones estan peligrosamente alterados.

Los huesos fracturados o los huesos que esten en desorden deberán ser acomodados para asegurar una correcta vía aérea. Después que sean eliminados todos los cuerpos extraños de la boca y se ha traccionado la lengua hacia adelante manteniendola en esa posición, habrá que prestar atención al control inmediato de los frag -

mentos óseos y tejidos blandos que podrían caer hacia atrás en la garganta. Los huesos maxilares superiores fracturados deberán ser mantenidos hacia adelante para evitar el bloqueo de la vía aérea nasal y bucal por un desplazamiento hacia atrás. Una almohadilla de gasa que se coloque correctamente entre los dientes posteriores podrá dar un soporte temporario; sin embargo, la tracción extra-bucal hacia adelante podrá ser necesaria para completar un resultado satisfactorio.

Como se mencionó, la caída de la lengua hacia atrás, la pérdida de sus inserciones mandibulares, podría bloquear la vía aérea. Una sutura a través de la punta de la lengua puede ser necesaria para controlar este hecho. La ligadura puede ser controlada por el paciente o sujeta a la ropa o al atavío facial para la tracción extrabucal.

El transporte de un paciente con herida facial o en los maxilares es problema muy serio. Muchos pacientes fueron colocados en las ambulancias vivos, pero al llegar a su destino, habían fallecido a causa de deficiencias respiratorias ocasionadas por la mala posición. Cuando sea posible, habrá que transportar a los pacientes con heridas en la cara o maxilares sin tenderlos, pues estarán mucho mejor sentados ya que así la respiración se restringe menos. Si hay que llevarlos en ambulancias o camilla en posición reclinada, no deberán estar boca arriba, puesto que dicha posición favorece el colapso de los tejidos, sino ubicados boca abajo, en posición inclinada o en decúbito lateral. Esto ayudará a mantener libre el pasaje de aire y permitirá que la sangre y mucus que se coleccionen en la garganta sean expelidos.

CONTROL DEL SHOCK

Es más fácil prevenir el shock que tratarlo. El primer paso de importancia es averiguar su causa o razón. ¿Se debe a hipovo-

lenia circulante, estímulo doloroso o trastorno emocional?.

Es preciso procurar descanso y alivio absoluto del dolor o angustia administrando algún analgésico o narcótico. Si no hay venas accesibles, la vía sublingual tiene gran valor para la administración de estas sustancias, pero las venas pueden hallarse directamente o por sección.

Manténgase la temperatura del cuerpo mediante una temperatura adecuada en el cuarto y cubriendo al paciente con sábanas, frazadas o vendajes livianos. No se debe "envolver" al paciente con frazadas, botellas de agua caliente, etc.

Consérvese la circulación sanguínea en las partes vitales, manténgase la cabeza más baja que los pies (posición de shock).

Restáurese la pérdida de líquidos del cuerpo. En todos los casos de shock hay que tomar el pulso y la presión sanguínea a intervalos frecuentes, porque estos son los indicadores más seguros de la severidad del shock.

Si el paciente ha perdido mucha sangre, la transfusión es la mejor medida y puede ser lo que le salve la vida.

Un exámen completo de sangre y un hematocrito en estos momentos puede indicar hemoconcentración y valores más altos para la hemoglobina, eritrocitos y para el volúmen de los eritrocitos conglomerados que en el preoperatorio; esto es signo serio y requiere contramedidas enérgicas.

El recuento sanguíneo no disminuye inmediatamente ni siquiera por la pérdida grande de sangre. La albúmina que se encuentra en el comercio es efectiva para el tratamiento del shock. La sangre fresca es la más rápidamente disponible y es el agente terapéutico más aceptable; pero si no es posible conseguirla, se puede dar solución de dextrosa al 5% endovenosa por gota, para aumentar el volúmen plasmático. Tan pronto como se observe mejoría habrá

que suspenderse la administración de la solución, porque inyectada en mucha cantidad o muy rápidamente puede afectar el corazón.

Se debe mantener adecuada oxigenación de los tejidos del cuerpo. Para combatir la anemia se administrará oxígeno al 100%, de manera que, aunque el volúmen sanguíneo y la potencia cardíaca estan disminuidos, la sangre que circula tenga la capacidad completa de oxihemoglobina que libera oxígeno para mantener la vitalidad celular de los centros esenciales.

Una adecuada oxigenación mantiene el metabolismo del cuerpo y, por lo tanto, el calor corporal. El oxígeno es esencial para tratar el shock.

ESTABILIZACION DE LAS PARTES

Después de asegurar temporariamente el control de estos tres primeros y peligrosos problemas en la conservación de la vida del paciente, hay que considerar la estabilización de los fragmentos óseos y el desplazamiento de los tejidos blandos. La conservación de los tejidos blandos es de enorme importancia. Los fragmentos óseos que tengan una posible unión periostal deberán ser conservados, porque podrán vivir y formar un núcleo de nuevo crecimiento óseo. Formarán un puente a través de la brecha ósea y ayudarán en la formación de hueso nuevo; de otra manera, si se eliminara todo, habría una brecha que no se podría rellenar naturalmente y que requeriría meses de injertar hueso y de hospitalización; por lo tanto, el espacio podrá ser rellenado quirúrgicamente. De la misma manera, toda la membrana mucosa y la piel que pueda ser salvada sera extremadamente útil para suturar sobre cabos de fractura después de un cuidadoso desbridamiento. Cualquiera sea el método de fijación que se emplee como primera medida, es importante y ayudará a prevenir una hemorragia recurrente y mantener libres las vías aéreas. Esta estabilización de las partes es además de extra-

su importancia para el paciente, por la reducción del dolor y la - incomodidad.

CAPITULO VI
MECANISMO DE LAS LESIONES

En las fracturas nos encontramos con dos elementos principales que son: el factor dinámico (el traumatismo) y el factor estacionario (la mandíbula).

FACTOR DINAMICO: La fuerza del golpe y su dirección; es una de sus características.

Una fractura simple unilateral o en tallo verde, puede ser ocasionada por un golpe ligero, mientras que una fractura compuesta, conminuta con desplazamiento traumático de las partes puede estar ocasionado por un intenso golpe. La fractura o fracturas pueden también estar determinadas en gran parte por la dirección del golpe, por ejemplo: Las fracturas del cuerpo mandibular de un lado y del ángulo mandibular del otro lado pueden ser ocsionadas por un golpe a un lado del mentón. Las fracturas de sínfisis y fracturas bilaterales del cóndilo son ocasionadas por un traumatismo en dirección al mentón; los fragmentos condilares pueden estar desalojados de la fosa glenoidea debido a la fuerza intensa.

FACTOR ESTACIONARIO: El componente estacionario tiene que ver con la estructura ósea en sí. Es importante la edad del paciente, un niño que ha sufrido un traumatismo intenso puede ocasionarle una fractura en tallo verde o ninguna, debido a que sus huesos son elásticos, en cambio en una persona adulta cuya calcificación del cráneo se compara a una maceta, puede tener una fractura complicada debido a un leve traumatismo.

Las fracturas asociadas a la tensión muscular pueden ser disminuidas con la relajación mental y física. Un hueso con grandes tensiones debido a las contracciones fuertes de los músculos insertados, requieren solamente de un golpe ligero para fracturar-

ste.

Las fracturas completas o primarias, no son frecuentes en el maxilar porque está protejido por los huesos de la cara más superficiales y prominentes; pero sí tenemos muchas veces que se — fractura parte del maxilar cuando se fracturan los huesos adyacentes, principalmente el hueso malar.

Un traumatismo en el tercio medio de la cara, como en el caso de la proyección de las personas hacia el tablero, parabrisas, espejo retrovisor y volante, en la rápida disminución de la velocidad de un vehículo que va a una velocidad exagerada da como resultado una fractura en el tercio medio de la cara en forma de plato. La fuerza, dirección y localización del golpe determinarán la extensión de la fractura como veremos más adelante:

a).- Un traumatismo leve bajo de la espina nasal anterior ocasionará una fractura alveolar difusa incluyendo los seis dientes anteriores, si el traumatismo es un poco más intenso él mismo no es absorbido por el hueso alveolar y ocasiona una fractura de las llamadas Le Fort I o de Guérin.

b).- El traumatismo a medio nivel con cierto grado de intensidad ocasionará una fractura piramidal o de Le Fort II.

c).- Los traumatismos a alto nivel ocasionan un desplazamiento en aumento de los maxilas y huesos nasales absorbiendo la intensidad excesiva los huesos cigomáticos que han empezado a desplazarse, ocasionado por la acción en forma de cuña de la zona central del esqueleto facial junto con el desplazamiento del etmoides.

Cuando el traumatismo es ocasionado. primeramente sobre un puente nasal, resultado proyectado hacia abajo la estructura — dentoalveolar, produciendose una fractura maxilar de tipo flotante, llamada transversal o de Le Fort III.

El malar rara vez se fractura debido a que es un hueso —

denso; sin embargo su arco y las inserciones óseas se fracturan - muy frecuentemente debido al golpe directo que desplazan en primer término, las partes hacia adentro.

En las fracturas de los huesos nasales provocados por la trayectoria de la fuerza, se tomarán en cuenta dos aspectos importantes: si el traumatismo viene de un punto lateral o si proviene de un punto anterior con sus diversos cambios en el desplazamiento resultante.

a).- Traumatismos laterales: El impacto desprende la apófisis ascendente del maxilar y hueso frontal, ocasionando una separación cerca de la sutura frontomaxilar y frontonasal. La trayectoria de la fuerza impulsa la apófisis ascendente del maxilar hacia el lado opuesto al del traumatismo, articulandolo en la sutura frontomaxilar provocando un alargamiento aparentemente de ese lado de la nariz por la pérdida de la divergencia de la apertura nasal anterior. Un mecanismo parecido se efectúa en el lado distal con respecto al impacto lleva la apófisis ascendente hacia un costado provocando una disminución aparente debido a la mayor divergencia. Lo mismo sucede con los huesos nasales que se desplazan lateralmente provocando también cierto grado de rotación, el cartilago dentario se dobla en forma de "S" produciéndose una tensión, separando parcial o totalmente al vómer de su ranura, el borde inferior del cartilago se puede separar de la lámina perpendicular del etmoides y en ocasiones puede haber la fractura de este hueso.

La sutura nasomaxilar del lado del impacto se deprime, y en el otro lado del hueso nasal puede superponerse a la apófisis ascendente del maxilar o impactada abajo en su borde libre.

b).- Traumatismo en la parte anterior: Las fracturas que ocasionan estos traumatismos son las de la apófisis ascendente del maxilar y en la articulación de la sutura frontomaxilar le provo -

con un desplazamiento hacia afuera con aplanamiento del puente nasal, proyectandose los huesos nasales dentro de la cavidad nasal.- También puede ocasionar distintos grados de fragmentación ósea, en los agudos bordes de los huesos nasales perforando comunmente la piel al exterior o la mucosa al interior.

El tabique resulta fragmentado con respecto al vómer y la lámina perpendicular del etmoides, con fractura en tallo verde del cartilago del tabique y su desplazamiento de la ranura del vómer.

CAPITULO VII
ETIOLOGIA

Una fractura puede definirse como una súbita y violenta solución de continuidad ósea, y lo mismo puede ser completa o incompleta. La fractura puede obedecer a: 1).- Golpe directo; 2).- Golpe indirecto; 3).- Contracción muscular excesiva (por ejemplo: fractura de la apófisis coronoide).

Las fracturas de los maxilares y de la mandíbula comprenden el 0.04 por 100 de todas las fracturas. Las causas de la mayoría de estos traumatismos pueden ser por traumatismos o patológicos.

FACTORES TRAUMATICOS: Pueden ser causados por violencias externas, como un puñetazo o un palo, accidentes de automóvil o industriales, caidas, balas o durante la extracción de dientes, especialmente cuando se usan elevadores para la remoción de dientes retenidos. Las fracturas del proceso alveolar o de la tuberosidad del maxilar superior ocurren más a menudo que las fracturas de la mandíbula.

FRACTURAS PATOLOGICAS: Pueden ser ocasionadas por quistes, tumores óseos benignos o malignos, osteogénesis imperfecta, osteomielitis, osteomalacia, atrofia ósea generalizada u osteoporosis o necrosis. A causa de grandes destrucciones del cuerpo mandibular por procesos patológicos, se pueden producir fracturas espontáneas al hablar, comer o bostezar.

La mandíbula tiende a fracturarse, pues tiene la forma de un arco que articula con el cráneo en sus extremos proximales mediante dos articulaciones, siendo el mentón una parte prominente de la cara. La mandíbula se ha comparado con un arco para flecha que es más fuerte en su centro y más debil en sus extremos, donde

se fractura frecuentemente.

El mentón es un buen blanco al cual puede apuntar el adversario. Es interesante notar que muchas veces el paciente no revela a su adversario al cirujano bucal o la policía después del combate. Prefiere vengarse de una manera similar más tarde. Esta filosofía aumenta el número de fracturas de la mandíbula, y si el paciente no ha tenido seis meses de buena curación después del segundo altercado, él mismo puede ser candidato para un injerto óseo en el sitio original del traumatismo.

Un estudio reciente de 540 casos de fractura de la mandíbula en el Hospital General del Distrito de Colombia mostró que la violencia física era causante del 69 por 100 de las fracturas, los accidentes del 27 por 100 (incluyendo el 12 por 100 de accidentes automóviles, y 2 por 100 en los deportes), y estados patológicos el 4 por 100. El 73 por 100 se presentó en hombres mientras que el 27 por 100 ocurrió en mujeres. Los hospitales privados de la misma localidad informan de la preponderancia de los accidentes automovilísticos como causa principal de las fracturas de mandíbula. Los hospitales en los centros de población fabril informan una alta frecuencia de accidentes industriales.

El automóvil ha convertido los traumatismos graves de la cara, los maxilares y la mandíbula en lesión común. La disminución brusca de la velocidad causa traumatismos a la cara, cabeza y huesos. Cuando el automóvil se detiene rápidamente, la cabeza choca con el tablero de instrumentos, el volante, el espejo para la visión posterior o el parabrisas. La fractura de la línea media de la cara puede dar como resultado la fractura del maxilar superior, nariz, cigoma y posiblemente la mandíbula. Se aconseja que los niños viajen en el asiento posterior, donde las grandes fracturas faciales son menos frecuentes. El sitio más peligroso del automóvil-

es el asiento delantero a un lado del conductor.

El esfuerzo ejercido durante la extracción de un diente puede ser causa de fractura mandibular, aunque ello existe en un número muy reducido de casos. La extracción de un tercer molar profundamente impactado requiere a menudo de eliminación de grandes cantidades de hueso, seguido de la elevación del diente o parte de él. El uso indebido de los botadores, empleando el hueso como punto de apoyo, puede ser causa de fractura. También el golpe producido por un martillo que se emplea para fracturar un diente puede ser causa de fractura si previamente no se ha obtenido un espacio para separar las dos mitades durante la sección y antes de proceder a golpear el molar; pues en caso contrario puede resultar que actue como una cuña que, al dar el golpe, incida en el hueso fracturándolo.

No obstante, la mayoría de los casos de fractura mandibular son el resultado de un golpe violento; por eso es muy importante, en el tratamiento de estas fracturas, establecer los diferentes tipos de violencia que pueden haber intervenido.

La causa más frecuente de fracturas, esto es, el accidente automovilístico, y la edad de las personas (conductores jóvenes) más frecuentemente afectados determinan las diferentes variedades. Ello da lugar a la localización de la fractura en diversos puntos y a su mayor o menor complejidad resultando de todo ello la orientación del tratamiento a seguir.

Las fracturas mandibulares resultantes de estos accidentes suelen ser complejas y difíciles de tratar porque a menudo son conminutas, compuestas y con desplazamientos. Por otra parte, estos casos se complican también por las extensas lesiones de los tejidos blandos y lo que es más importante por el extenso perjuicio inferido al resto del esqueleto facial, cráneo y cuerpo. Así es co

no, en muchas ocasiones, los problemas neurológicos, quirúrgicos y médicos que se presentan vienen a constituir un problema mayor que el propio hueso fracturado. Los problemas quirúrgicos que se producen en cuanto a la reducción y fijación, se complican muchas veces con lesiones en otras zonas que, de no haberse visto afectadas, se podrían utilizar como áreas de soporte para el tratamiento.

CAPITULO VIII
DIAGNOSTICO CLINICO Y RADIOGRAFICO

El diagnóstico de fracturas faciales se hace clínicamente y se confirma por examen radiográfico. Los siguientes signos clínicos en un paciente con traumatismo reciente deben hacer al dentista sospechar una fractura: presencia de parestesia o anestesia, pérdida de movimiento o asimetría de la cara o ojos, laceración, contusión o abrasión sobre el hueso, sensibilidad anormal al contacto o a la presión, y crepitación o exceso de movilidad.

FRACTURAS DE LA MANDIBULA

Las fracturas faciales que el dentista ve más a menudo son las de la mandíbula, particularmente las del cuello del cóndilo. Exceptuando la nariz, la mandíbula es el hueso facial que se lesiona más frecuentemente. Angulo, cuerpo y parasínfisis siguen el cóndilo en frecuencia y estas tres regiones se fracturan tan a menudo una como la otra. Forma de lesión y punto de impacto determinan la gravedad y localización de la fractura, lo que se puede saber haciendo una buena historia clínica. Cuando esta información se combina con un buen examen clínico, se identifican facilmente las fracturas antes de la confirmación radiográfica.

Las fracturas de la región de la sínfisis suelen seguir a traumatismo directo del mentón. La presencia de abrasión, contusión o laceración del tejido blando del mentón o labio inferior debe impulsar al examinador a buscar una fractura. También sugiere fractura un hematoma en el piso anterior de la boca. Si las partes estan desplazadas, el plano de oclusión del paciente no estará nivelado en la región de la fractura y uno o más dientes pueden estar flojos o arrancados. La oclusión puede estar incorrecta incluso cuando hay ligero desplazamiento. Cuando el paciente llega a la

oclusión central, puede decir que "siente que no muerde bien". Pue de probarse el movimiento asiendo la mandíbula a la altura de las regiones derecha e izquierda del cuerpo y empujando suavemente cada lado a direcciones opuestas. La sensibilidad anormal a contacto o presión, hecha evidentemente por palpación del borde inferior de la mandíbula, es un signo de fractura confiable cuando el paciente puede examinarse pronto, después de la lesión y puede ser confirmado por examen radiográfico. Una placa ante-posterior (A-P) revelará fracturas desplazadas. La radiografía panoramica expone la misma área sin que se superpongan las vertebras. El inconveniente de las placas A-P es que se superponen las vertebras cervicales y evitan la delineación de fracturas no desplazadas. Placa de oclusión y placa A-P constituyen una buena combinación de diagnóstico. Muy a menudo la fractura no es vertical, sino que se desvía hacia un lado cuando abandona el borde inferior de la mandíbula del mismo nombre. Deben tomarse radiografías periapicales si un diente se encuentra afectado por la fractura o está fracturado. A menudo, acompañan otros tipos de fracturas a las de la sínfisis y estas últimas deben descubrirse. Siempre que exista fractura de sínfisis deben sospecharse fracturas del cuello del cóndilo en uno o ambos lados.

Las fracturas del cuerpo de la mandíbula pueden ser solas o en combinación con otras fracturas. La fractura sola, a menudo resulta de un golpe directo. Como con las fracturas cercanas a la sínfisis, son signos sugestivos de fractura, inflamación, contusión, laceración o sensibilidad anormal a contacto o presión en el borde bajo de la mandíbula. El plano de oclusión puede estar alterado en la fractura desplazada, pero cuando no hay desplazamiento puede ser necesario examinar de cerca para ver una discrepancia en la oclusión. Las radiografías laterales oblicuas de la mandíbula -

son las mejores para confirmar fractura del cuerpo. A veces, puede notarse la fractura en radiografías A-P o laterales de cráneo. Frecuentemente, se lesionan los dientes cuando la fractura se extiende al borde alveolar; en estos casos, son imprescindibles las radiografías intrabucales para determinar la extensión de la lesión.

Las fracturas en la región del ángulo de la mandíbula ocurren frecuentemente en combinación con otras fracturas de la mandíbula. Aunque la sensibilidad anormal a contacto o presión sobre el sitio de fractura es un signo confiable precoz, el paciente con fractura de ángulo suele presentar inflamación en la región angular y trismo moderado. Habitualmente, hay desplazamiento debido a la acción de los músculos masetero, pterigoideo interno y temporal. Las fracturas en la región angular se observan mejor radiográficamente en placas panorámicas o laterales oblicuas de la mandíbula. Si hay desplazamiento, puede también verse la fractura en placas de cráneo A-P o laterales. Deben tomarse también radiografías periapicales del tercer molar para determinar si está incluido en la fractura.

Las fracturas del cuello del cóndilo, como se ha dicho anteriormente, son las más frecuentes de la fractura de la mandíbula. Típicamente, el cuello del cóndilo se fractura después de un golpe al mentón. Por supuesto, toda fractura de parasínfisis debe hacer que el dentista busque también fracturas en los cóndilos mandibulares. La sensibilidad anormal preauricular a contacto o presión es un buen signo precoz de fractura. Edema en esta área e incapacidad para abrir la boca ampliamente son signos acompañantes. Puede haber una discrepancia en la oclusión y la mandíbula puede desviarse hacia el lado fracturado cuando se intentan movimientos de protrusión o abertura. La presencia de fractura puede confirmarse en radiogrfías panorámicas, transfaríngeas o laterales oblicuas de la

mandíbula. También son de ayuda placas A-P o laterales de cráneo.- El grado de desplazamiento puede determinarse mejor en una placa - de Towne.

Las fracturas de la apófisis coronoides suelen resultar - de golpes contundentes en esa área. La sensibilidad anormal a la - presión en esa región por palpación intrabucal y un cierto grado - de trismo deben poner sobre aviso a quien examina. No sin cierta - frecuencia, esta fractura acompaña a otra del complejo cigomático- del mismo lado.

Las fracturas del borde alveolar pueden existir solas o - en combinación con otras. El diagnóstico es casi enteramente clínico; el hallazgo más frecuente es la movilidad de los segmentos alveolares. Los dientes pueden estar fracturados junto con el alveolo o no estarlo y, por lo tanto, deben tomarse radiografías periapicales y oclusales.

Las fracturas de la mandíbula en pacientes desdentados no se consideran como abiertas (compuestas), a menos que haya laceración de mucosa o piel. Sensibilidad anormal a la presión es un — buen signo precoz y edema y equimosis del piso de la boca pueden - indicar también fractura. Se puede obtener confirmación radiográfica mediante las placas antes mencionadas.

Las fracturas de la mandíbula en niños ocasionan los mismos hallazgos clínicos y radiográficos que los de los pacientes — adultos. Desplazamiento y giroversión de primordios dentarios en - el sitio de fractura son comunes.

DIAGNOSTICO DE LAS FRACTURAS DE LOS MAXILARES

Cuando se diagnostican las fracturas de los maxilares, arco cigomático, malares y huesos nasales es preciso observar los siguientes procedimientos: Historia, exámen visual, exámen digital,- exámen radiográfico y clasificación de la fractura o fracturas.

Las fracturas de los maxilares presentan los siguientes síntomas:

1).- Articulación incorrecta de los dientes. Puede ser marcadamente incorrecta para el individuo, o el alineamiento de los dientes puede ser anormalmente irregular. Esto está asociado por lo común con una historia de traumatismo, tal como un golpe, un accidente, una caída, etc.

2).- Movimientos individuales de los fragmentos, que se descubren por la manipulación.

3).- Crepitación (ruidos rechinantes cuando los huesos se frotan al masticar, tragar o hablar, o por manipulación).

4).- Función disminuida, como dificultad para masticar, etc.

5).- Sensibilidad y dolor en los movimientos mandibulares, como al comer y hablar.

6).- Movimientos de las superficies oclusales de los dientes, observables cuando el paciente abre y cierra la boca, o movimientos anormales de los maxilares y dientes en la zona de fractura al cerrar y abrir la boca.

7).- Deformidades faciales, en especial con fracturas del maxilar superior o del malar.

8).- Tumefacción y decoloración de los tejidos (esto no está siempre asociado con las fracturas, y puede ser causado por un traumatismo).

9).- Equimosis alrededor de la cavidad orbitaria, la cual es frecuente en las fracturas del malar y huesos nasales.

10).- Insensibilidad del labio inferior o mejilla.

11).- La diplopia es en general indicio de un cambio en la posición del globo ocular por alteraciones de la forma de la órbita después de una fractura con desplazamiento de los huesos que

forman las paredes orbitarias.

(2).- La mayoría de las fracturas de los huesos faciales afectan las líneas de sutura, en particular alrededor de la órbita, y por lo tanto se puede a menudo identificar una palpable irregularidad.

(3).- Es posible palpar rápidamente los contornos óseos de la nariz y huesos faciales, y hacer comparación entre ambos lados. Con un dedo dentro de la boca se pueden examinar los contornos del reborde alveolar de los maxilares, identificandolos y comparandolos.

(4).- Una interferencia en los movimientos mandibulares puede ser el resultado de un choque de la apófisis coronoides con el arco cigomático desplazado mesialmente.

(5).- La movilidad normal de la mandíbula puede ser indicio de fractura de cuerpo, rama o cóndilo.

Después de inquirir acerca de todos los síntomas de la fractura y notar los síntomas objetivos, hay que tomar radiografías.

Exámen radiográfico, este deberá incluir:

a).- Radiografías laterales derecha e izquierda (fig. 23) oblicua de la mandíbula. Estas revelarán fracturas de la rama ascendente, del ángulo y del cuerpo mandibular hasta el agujero mentoniano.

b).- La mandíbula en proyección posteroanterior (fig. 24). Esto revelará cualquier desplazamiento lateral o mediano en las fracturas de la rama ascendente u horizontal, o de la sínfisis, aunque

c).- Siempre deben tomarse radiografías intrabucales oclusales de esta zona.

d).- Las fracturas del cuello del cóndilo pueden observar

se o sospecharse en las radiografías, como en la figura antes mencionada. Sin embargo, con la posición de Towne A-P (fig. 25), o la inversa P-A (fig 24), se obtienen muchas mejores vistas de las fracturas y del desplazamiento de los cuellos de los cóndilos.

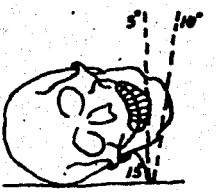

Fig 23

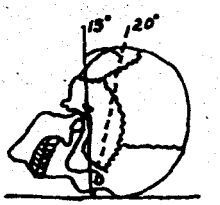

Fig 24

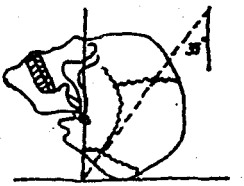

Fig 25

e).- Los malares y arcos cigomáticos se observan con una posición como en la figura 25. Los arcos cigomáticos individuales se visualizan mejor en radiografías separadas, mediante la técnica de las (figs. 26 y 27). Las fracturas del maxilar superior, malar, nasal, vómer y lámina perpendicular del etmoides, se observan mejor con la posición P-A de Water del cráneo (fig. 28). Una información adicionacial se puede obtener con la técnica basal de la (fig 27). Además de tomarse radiografías oclusales intrabucales del maxilar superior y periapicales.

DIAGNOSTICO DE LA REGION NASAL Y SENOS FRONTALES

FRACTURA DE LOS HUESOS NASALES: Características clínicas: El exámen clínico resulta dificultado por el edema inicial producido por el traumatismo, con lo que pueden pasar inadvertidas las lesiones reales del esqueleto facial. Puede observarse la desviación del puente nasal y/o punta de la nariz, pero debe recordarse que, aun en el individuo normal, no existe, invariablemente, una posición estrictamente media de la nariz o tabique nasal.

Pocas horas después del accidente se instalará una equimosis alrededor de las órbitas, más marcada en la parte interna, asociada a una equimosis subconjuntival comenzando en la mitad interna del ojo en el caso de existir fractura de la pared interna de la órbita.

Puede existir evidencia de hemorragia nasal y debe descartarse la existencia o no de rinorrea de líquido cefalorraquídeo. Debido a epistaxis coexistente ello será difícil de diagnosticar al poco tiempo del traumatismo y, más adelante, luego de coagulada la sangre, el cuadro resultará igualmente confuso a causa de exudado seroso o descarga nasal. El líquido cefalorraquídeo podrá fluir hacia la garganta y permanecer ignorado salvo que el paciente en posición sentado se incline hacia adelante y el líquido comience a

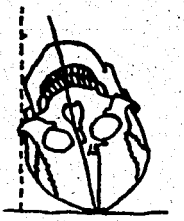

Fig 26

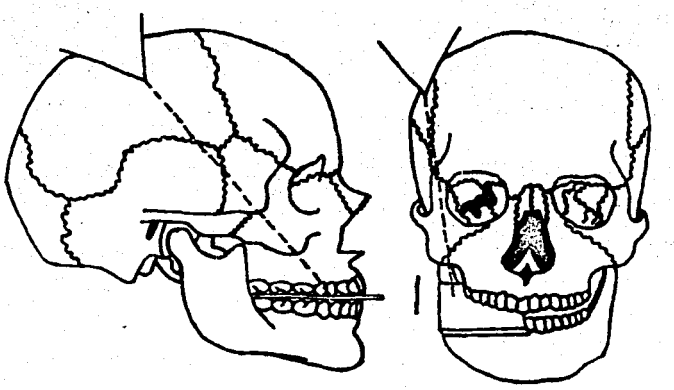

Fig 27.

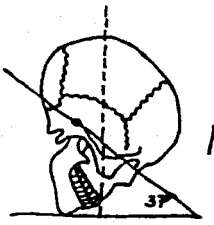

Fig 28

Fig 29

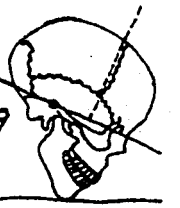

golear por la nariz. Debe levantarse suavemente la punta de la nariz y examinarse las fosas nasales desde abajo. Podra observarse, entonces, si existe desplazamiento de la punta de la porción cartilaginosa del tabique nasal. Por supuesto, conviene asegurarse de una desviación preexistente del mismo. En la mayoría de los casos una palpación cuidadosa permitirá confirmar la movilidad anormal de los huesos nasales y hasta podrá tenerse la sensación de crepitación.

EXAMEN RADIOLOGICO: El contorno de las fosas piriformes y el borde anterior del hueso del tabique pueden visualizarse en las proyecciones mento-occipitales a 15 y 30 grados. También podrá lograrse una valiosa imagen colocando una película oclusal dental paralela a la nariz, con los rayos proyectados en ángulo recto de modo que pueda apreciarse detalladamente el perfil óseo.

FRACTURAS DEL SENO FRONTAL: Esta lesión que sucede en la unión entre los tercios superior y medio del esqueleto facial, constituye una complicación relativamente rara de las lesiones maxilofaciales. Los casos más severos de fractura del seno frontal, interesando la fosa anterior del cráneo caen bajo la jurisdicción del neurocirujano, pero conviene hacer una breve descripción de las características salientes de esta lesión a fin de que pueda el lector formarse juicio acerca de los problemas que la misma encierra.

Las fracturas del seno frontal pueden clasificarse así:

1.- Fracturas que no abarcan la fosa anterior del cráneo (es decir: pared anterior del seno unicamente).

a).- Fractura lineal simple.

b).- Fractura deprimida simple.

c).- Fractura lineal compuesta.

d).- Fractura deprimida compuesta.

a).- Fractura compuesta conminuta.

2.- Fracturas que abarcan la fosa anterior del cráneo (es decir: pared posterior del seno, con o sin fractura asociada de la pared anterior).

a).- Fractura lineal simple.

b).- Fractura lineal compuesta.

c).- Fractura deprimida, compuesta y/o conminuta.

Esta clasificación tiene por fin primordial distinguir entre fracturas de poco significado clínico y aquellas que pueden resultar infectadas desde el exterior, exponiendo así al paciente al peligro de una meningitis. No obstante, debe recalcarse que toda fractura del seno frontal que involucra un desgarramiento del revestimiento mucoso, es de naturaleza compuesta debido a la comunicación establecida con el exterior a través de los conductos frontonasales.

El diagnóstico clínico de una fractura del seno frontal resulta a menudo difícil debido a la presencia de edema. Puede existir anestesia a lo largo del nervio supraorbitario, y la presencia de rinorrea de líquido cefalorraquídeo indicará que la fractura compromete la pared posterior o se extiende al seno etmoidal. En ausencia de cualquier evidencia de fractura del hueso cigomático o paredes inferior e interna de la órbita, una hemorragia subconjuntival indicará por lo general, una fractura que se extiende al techo de la órbita.

Los aspectos más importantes de la lesión dependen de si la fractura es compuesta hacia el exterior por desgarramiento de los tejidos supraorbitarios o si la pared del seno se halla fracturada, exponiendo así al paciente al peligro de una meningitis o un absceso del cráneo.

El examen radiológico es esencial en todos los casos y, -

además de las tomas de rutina (posteroanterior, mento-occipital y lateral) resulta de gran ayuda practicar radiografías mentooccipital rotada u orbital oblicua, para despistar fracturas en la región de la lámina cribosa del etmoides. Puede existir dificultad en decidir si una fractura lineal de la pared posterior del seno frontal ha comprometido la duramadre. Calvert considera que la siguiente evidencia radiológica es prueba presuntiva de lesión de la duramadre:

1.- Un espacio ancho en la pared posterior del seno frontal, o cualquier desplazamiento marcado en esa región.

2.- Una fractura que pasa a través de la base del seno, de un lado a otro de la fosa anterior.

3.- La proyección hacia atrás, de un fragmento agudo.

4.- Una línea de fractura que se ensancha a medida que desciende por la pared posterior para penetrar los senos etmoidales.

5.- Desplazamiento interno de la apófisis orbitaria externa del hueso frontal, asociado con inclinación de la cresta galli.

6.- La presencia de un acrocele endocraneano.

FRACTURAS DE LA ARCADA CIGOMATICA

Cuando se produce esta fractura como entidad aislada, no estarán presentes ninguno de los signos orbitarios. Además, no existe anestesia, epistaxis ni signos intraorales asociados. Todo lo que puede observarse es una depresión o hinchazón de la región afectada a nivel de la arcada cigomática. La restricción de movimiento mandibular, empero, resulta más pronunciada en tales casos y hasta podrá haber una extrema limitación de movimiento, provocado por la trabazón mecánica de la apófisis coronoides. Por lo tanto, el paciente podrá tener la boca parcial o totalmente abierta, y encontrarse imposibilitado de cerrarla. O bien, podrá estar impe

dido de abrir mayormente la boca, siendo esta la situación imperante en casi todos los casos de tales fracturas.

RESUMEN DE SINTOMAS CLINICOS (UNILATERALES)

A.- FRACTURA DEL HUESO CIGOMATICO

1.- Edema de mejillas y párpados a poco de ocurrido el accidente.

2.- Depresión de la prominencia de la mejilla, con rellenamiento de los tejidos de abajo luego de reabsorbido el edema inicial.

3.- Equimosis periorbitaria.

4.- Equimosis subconjuntival.

5.- Epistaxis unilateral. Esta suele cesar al cabo de unas pocas horas.

6.- Anestesia de mejilla, labio superior y encia.

7.- Deformación "en escalón" del borde orbitario inferior.

8.- Sensibilidad en la sutura cigomático-frontal y en la arcada cigomática.

9.- Diplopia y, a veces, una leve ptosis. Alteración en el nivel orbitario asociada con descenso del globo ocular.

10.- Limitación en el movimiento mandibular.

11.- Raramente, enfisema quirúrgico de los tejidos superficiales.

12.- Equimosis del surco vestibular superior.

13.- Fragmentación de la pared lateral de la maxila, o deformación "en escalón" del sostén cigomático en la región malar.

B.- FRACTURA DE LA ARCADA CIGOMATICA

1.- Edema y sensibilidad sobre la región de la arcada.

2.- Depresión de la parte central de la arcada luego de desaparecido el edema.

3.- Limitación, a veces severa, del movimiento mandibular.

EXAMEN RADIOGRAFICO

Es de capital importancia ya que un paciente con fractura reciente del hueso cigomático presentará edema en grado tal como para enmascarar el desplazamiento óseo subyacente. Por esta razón son numerosos los casos de fractura que no son diagnosticados clínicamente hasta tanto se halla reabsorbido el edema. Por lo tanto, la extensión de la lesión y el grado de desplazamiento sólo pueden determinarse con exactitud mediante una radiografía correctamente tomada en lo qué respecta a posición. La totalidad del hueso cigomático puede visualizarse en la proyección occipitomentoniana rutinaria. Sin embargo, ciertos grados mínimos de desplazamiento del borde orbitario inferior pueden hacerse más patentes aumentando el ángulo de inclinación del tubo de rayos X a fin de lograr una proyección más oblicua. El contorno de la arcada cigomática puede demostrarse mejor tomando una radiografía superoinferior del cráneo, o bien una proyección submentovertical. Al examinar la radiografía es necesario prestar cuidadosa atención a la región de las suturas cigomáticomaxilar y cigomáticofrontal, a la pared lateral del antro, y a la presencia o no de opacidad de los senos, justamente con una fractura de la arcada en la vecindad de la sutura entre la prolongación temporal del hueso cigomático y la apófisis cigomática del hueso temporal. Debe siempre excluirse la posibilidad de una fractura asociada de los huesos craneanos adyacentes.

Ocasionalmente y por lesión directa puede resultar fracturada la apófisis coronoides de la mandíbula juntamente con el hueso cigomático, pero es muy raro que el mismo mecanismo sea responsable de una fractura del cóndilo mandibular.

Es importante tener presente que el ángulo de proyección de los rayos en posición occipitomentoniana hace que el desplazamiento posterior del reborde orbitario inferior aparezca como un -

desplazamiento hacia abajo. En aras de verdad cuanto más grande sea el ángulo de inclinación del tubo, tanto menos pronunciado se torna un verdadero desplazamiento hacia abajo, resultando en cambio más pronunciada la distancia aparente entre los bordes superior e inferior de la órbita cuando ha tenido lugar un desplazamiento hacia atrás.

El grado de rotación puede, en cierto modo estimarse comparando el espesor aparente de la parte frontal del hueso cigomático de ambos lados. Normalmente, es tal la angulación del hueso cigomático con respecto al eje sagital del cráneo que, en la posición occipitomentoniana se obtiene una visión radiográfica deformada por la perspectiva. Por lo tanto, la rotación interna del hueso permite visualizar en verdadera forma con el aumento en el ancho con respecto al lado no lesionado.

CAPITULO IX
MEDIDAS GENERALES
ALIVIO DEL ESTADO DE SHOCK

SIGNOS Y SINTOMAS

Los síntomas del choque deben considerarse siempre en relación con su patogénesis. En el choque hemorrágico, la gravedad y severidad de los síntomas está relacionada con la cantidad de volumen de sangre circulante que se ha perdido. La característica más peculiar, la hipertensión arterial, se produce cuando la cantidad de sangre circulante que se encuentra en el lecho vascular es demasiado pequeña con relación a la capacidad de los vasos. Como resultado del descenso de la presión arterial y de la reducción del volumen de sangre en la circulación periférica, el retorno venoso al corazón también desciende, produciéndose una disminución secundaria del trabajo cardíaco. Por vía simpática refleja, por la estimulación adrenocortical subsiguiente se producen los signos característicos de taquicardia, sudoración y vasoconstricción periférica con palidez y enfriamiento de la piel. La cantidad de catecolaminas circulante es muy elevada. El aumento consiguiente en las resistencias arteriales periféricas puede producir una recuperación transitoria en la presión arterial a expensas de una congestión de los tejidos periféricos. La disminución de la circulación en la región capilar produce también una disminución de la oxigenación que dificulta y altera la función de los órganos isquémicos. En el cerebro se produce por todo lo visto anteriormente un estado de somnolencia y debilidad; en el riñón la disminución del aporte sanguíneo se acompaña de oliguria e incluso anuria. En general, la irrigación capilar inadecuada de los tejidos va acompañada de hipoxia hística y acumulación de dióxido de carbono, ácido láctico y

otros metabolitos con acidosis metabólica que se agrava por la deficiente regulación ácido base por parte del riñón, como resultado de la disminución del flujo sanguíneo.

Si no existen otras circunstancias agravantes, el choque hipovolémico responde bastante bien a la reposición del volumen sanguíneo mediante una transfusión de sangre en el caso de que se trate de una pérdida sanguínea, o bien a la transfusión de cualquier otro coloide, si la pérdida primaria ha sido de plasma. Sin embargo, si existen enfermedades asociadas tales como hipertensión, arteriosclerosis coronaria, diabetes o complicaciones específicas de un estado de hipotensión, pueden aparecer complicaciones que impidan la normal recuperación que sigue a la reposición del volumen sanguíneo. Las consecuencias que la hipotensión y la acidosis producen sobre el corazón, pueden tener gran importancia particularmente si existe una enfermedad de las arterias coronarias o un fallo cardiaco congestivo por otras causas. El infarto de miocardio y las arritmias ventriculares se pueden desencadenar por la misma hipotensión. La presión de la sangre que se ha visto derivada hacia otros órganos, como el cerebro y el intestino puede suponer una grave complicación cuando asienta sobre órganos afectos de enfermedades oclusivas arteriosclerósticas.

La hipotensión y el descenso del aflujo sanguíneo renal puede producir una necrosis aguda tubular con anuria, complicación muy grave que se presenta en el choque. Si coexiste una infección, la bacteriemia puede producir una hipotensión con vasodilatación y descenso de las resistencias periféricas por menoscabo de la función miocárdica o por una dificultad o impedimento en los mecanismos de la recuperación de la hipotensión. Se considera también posible que la liberación de endotoxinas bacterianas en el interior del torrente circulatorio, juegue un papel muy importante en la pa

hipótesis del choque, incluso cuando no existe bacteriemia.

La ventilación pulmonar de los pacientes en choque es muy necesaria, puesto que la acidosis resultante de la hipoxia e hipercapnia intensifica las consecuencias dañinas que la hipotensión produce en el corazón y en otros órganos. Las alteraciones metabólicas y electrolíticas tienen también una importancia considerable dentro de la hipotensión arterial. El organismo en estado de choque está en acidosis metabólica; la transfusión de cualquier material acidótico tal como sangre procedente de un banco sanguíneo de conservación, puede precipitar una catástrofe cardíaca en los pacientes acidóticos por choque hemorrágico. Se ha sugerido la posibilidad de un agotamiento de las glándulas suprarrenales como una explicación de los casos de choque refractarios a las transfusiones; sin embargo, no se ha podido obtener una evidencia convincente.

TRATAMIENTO

El tratamiento del choque se basa en primer lugar en la restitución del volumen sanguíneo. Si ha existido una pérdida de sangre, su restauración con sangre total, es vital. La sangre de banco almacenada y conservada en una solución de ácido cítrico y dextrosa resulta satisfactoria en muchos casos. No obstante, la acción decalcificante del citrato debe tenerse en cuenta en los pacientes a quienes se les administre en grandes cantidades (alrededor de los 4 litros) a los que se les facilitará un suplemento de calcio (1 gr. de cloruro de calcio por litro de sangre). La capacidad de los mecanismo homeostásicos para metabolizar el citrato administrado es más que suficiente en los individuos adultos con buen estado de salud; sin embargo, en los niños o en personas con enfermedades hepáticas pueden volverse especialmente susceptibles a los efectos de la decalcificación sobre el miocardio. El bajo pH

de la sangre almacenada y el alto contenido de potasio deben tener se también en cuenta. La terapéutica con calcio tiene gran valor puesto que contrarresta los efectos del potasio, ya que el calcio y el potasio sobre el corazón actúan de una forma antagónica. En aquellos en que no se disponga de sangre adecuada en el preciso momento o bien en aquellos otros en que lo más importante haya sido la pérdida de plasma, se administrará sencillamente plasma o líquidos o fluidos que contengan coloides. Hay que tener en cuenta que la cantidad de proteínas retenidas en los espacios extravasculares de los quemados o de pacientes con peritonitis puede ser muy elevada y requerir una cantidad de plasma para compensarlas en ocasiones equivalentes al volumen total de sangre e incluso más. El plasma administrado deberá ser de pacientes del grupo AB0 y habrá que mantenerlo a la temperatura ambiente conservándose, al menos, durante seis meses antes de su administración, para evitar el peligro de las hepatitis séricas. Las soluciones de albúmina humana obtenidas a partir del plasma o suero: como el plasmanate, una fracción de plasma obtenida por calor, o el dextrano, un polisacárido de larga cadena, son útiles como sustituto del plasma. Debe observarse especial precaución en el empleo del dextrano puesto que interfiere en la función de las plaquetas sanguíneas y cuando se emplea en dosis superiores a los de 1.000 cm^3 de una solución al 6% puede producir tendencia a la hemorragia. Los fluidos electrolíticos que no contienen coloides son también importantes en el tratamiento del choque. Cuando existe acidosis metabólica se pueden emplear soluciones de bicarbonato o lactato. También pueden emplearse las soluciones Ringer como suplemento a la transfusión, si existe una disminución del espacio intersticial. La medición de la presión venosa central es una guía adecuada para comprobar la eficacia de la transfusión en relación con la capacidad del lecho vasco

ler y la efectividad del bombeo cardíaco.

Tampoco deben olvidarse las medidas auxiliares. La posición de Trendelemburg (cabeza-baja) ayuda al retorno venoso al corazón cuando existe hipotensión arterial y aumenta y facilita el riego sanguíneo cerebral. La administración de oxígeno por mascarilla proporciona una oxigenación sanguínea óptima. Especial atención merece la ventilación del paciente, deberán ser tratadas de forma urgente todas las dificultades que impiden la función respiratoria, tales como las neumonías, las quemaduras del árbol respiratorio, las elevaciones del diafragma asociadas a las peritonitis y, en general, cualquier tipo de obstrucción respiratoria. No deberán emplearse opiáceos ni sedantes, pues tienen un efecto depresor respiratorio. Los medicamentos nunca se administrarán por vía intramuscular o subcutánea a los pacientes en estado de choque, puesto que la absorción de los tejidos periféricos en estas circunstancias es muy dudosa. Se preferirá siempre la administración intravenosa.

Los fármacos vasopresores, que alcanzaron gran popularidad en el tratamiento del choque hipovolémico, aquí pueden considerarse como una medida temporal para mantener la presión arterial mientras se restituye el volumen perdido y se tratan las complicaciones sobre añadidas; no obstante, en general, los medicamentos vasopresores no son útiles como tratamiento primario del choque hipovolémico, ya que sus efectos mantenedores de la presión arterial se producen a expensas de una vasoconstricción de las arteriolas.- Existen también algunas aminas simpaticomiméticas que refuerzan la contracción del miocardio, ayudando por lo tanto a los efectos vasculares para los pacientes en choque. Una innovación reciente la constituye el empleo de fármacos vasodilatadores para mantener el aporte de la zona capilar. Puesto que la hipotensión arterial va -

acompañada de un reflejo periférico de vasoconstricción los partidarios de los vasodilatadores sostienen que el mantenimiento de esta vasoconstricción lo único que consigue es proporcionar un aumento de las resistencias periféricas, mientras que si se abre el árbol arterioler al mismo tiempo que se repone el volumen de sangre perdido mediante la transfusión, los efectos que se consiguen son mucho más racionales. La experiencia que se tiene de este interesante concepto es por ahora limitada, aunque sería interesante establecer su importancia mediante un concienzudo estudio.

El restablecimiento de la función renal se consigue al reponer el volumen de sangre circulante. La medición de la orina eliminada es una guía útil que nos expresa la eficacia de la terapéutica transfusional. Se ha aconsejado la administración de manitol como diurético para mantener el flujo renal sanguíneo e impedir la precipitación tubular. Los resultados de esta medicación no han sido lo suficientemente establecidos. El empleo de los corticosteroides ha alcanzado popularidad como auxiliar del tratamiento en los casos de choque refractario a las transfusiones, especialmente si existe bacteriemia. La eficacia de la administrción de esteroides está muy discutida.

Las enfermedades asociadas deben tenerse en cuenta puesto que su tratamiento es de suma importancia. A veces el éxito de un tratamiento puede depender del empleo de antimicrobianos para combatir una infección o bien de la práctica de un drenaje, del alivio de una sobrecarga cardiaca por el empleo de digitálicos o de otras medidas como puede ser la cohibición de una hemorragia producida por un desgarro vascular.

HEMOSTASIA

La hemostasia normal se basa sobre todo en la integridad de muchos componentes vitales generalizados. Además de la existen-

cia de varios factores de carácter hereditario, existe cierto número de alteraciones adquiridas que pueden interferir en la normal formación de los factores constituyentes del mecanismo de coagulación. A no ser que exista una indicación específica para la administración de vitamina K, ésta se considera contraindicada.

Las enfermedades del hígado, sistema biliar, tracto gastrointestinal y médula ósea, pueden influenciar y alterar profundamente la hemostasia. Por ejemplo, el hígado que se halle afectado por un estado de cirrosis avanzada, puede ver alterada su función presentándose un fallo en la producción de protrombina o cualquier otro factor esencial plasmático. Las enfermedades que producen alteraciones en la médula ósea y en el bazo, causan una disminución o desaparición de los megacariocitos, los cuales son los precursores de las plaquetas, indispensables para la hemostasia. La hemostasia comienza por la adhesión de las plaquetas a los vasos dañados, a las células endoteliales y a las fibras colagenas que quedan expuestas del tejido conectivo adyacente. Las plaquetas son también muy importantes para la conversión de la protrombina en trombina, y en la aceleración de la conversión del fibrinógeno en fibrina. Asimismo, poseen un factor de retracción del coágulo o "retractina", la cual facilita la firme adherencia del coágulo y forma una capa de gran resistencia y de alta tensión superficial dentro del vaso lesionado.

ANTICOAGULANTES

Debido a que existe un gran número de enfermos que toman medicación anticoagulante, hay que tratarlos de forma adecuada siempre que tengan que ser intervenidos. Podemos decir que en estos casos lo importante es controlar las hemorragias después de las intervenciones y que de ningún modo deben dejarse de la mano. Las intervenciones quirúrgicas las podremos realizar con cierta

tranquilidad siempre que el tiempo de protrombina sea mayor que el 25% de lo normal. En muchas ocasiones estos pacientes continuarán con el empleo de anticoagulantes, pero se ejercerá sobre ellos un estricto control sobre la hemostasia y en todos estos casos quedará muy limitada la extensión de los actos quirúrgicos. Como existe siempre el peligro de la producción de trombosis a distancia, a estos enfermos no se les puede suprimir en muchas ocasiones la medicación anticoagulante. Sólo cuando el riesgo de la formación de tromboembolias es mínimo, podrá suspenderse la administración de anticoagulantes, siempre que hayamos hecho previamente una determinación del tiempo de protrombina. De ordinario, se necesitan de 48 a 76 horas después de la suspensión del anticoagulante para que los efectos del mismo desaparezcan, y asimismo una vez restaurada la terapéutica con los derivados del dicumarol, también se necesitan de 48 a 76 horas para conseguir el efecto anticoagulante ideal. Esta interferencia con los factores plasmáticos accesorios y con la producción de protrombina es la base de la terapéutica anticoagulante. El empleo prolongado de anticoagulantes suele producir una deficiencia del factor VII. Cuando se presenta de un modo urgente la necesidad de actuar sobre un enfermo que está bajo los efectos de anticoagulantes, se empleará algún derivado de la vitamina K: por ejemplo Hykinone (bisulfito sódico de menadiona) que se puede administrar intravenosamente en dosis de 72 cm^3 o bien Synkavit (difosfato sódico de menadiona) otra preparación sintética de vitamina K que puede administrarse por vía oral (de 5 a 10 mg diarios). Estos preparados sintéticos son, en realidad, menos efectivos que la fitonadiona natural o vitamina K_1 (Mefiton y Aquamefiton); no obstante, se prefiere esta forma de administración.

ESQUEMA DE LA COAGULACION

El esquema de la coagulación ha sufrido un desarrollo con

siderable desde que Howmitz, en 1905, fué el primero en proponerse dos sencillos axiomas para explicar la formación del coágulo sanguíneo. Una de las más recientes aportaciones sobre la manera de producirse la coagulación sanguínea la han presentado Davie y Ratnoff (esquema 1).

F. Hageman (XII) F. Hageman act.

A.T.P. (XI) A.T.P. act.

F. Christmas (IX) F. Christmas act.

fosfolípido Ca

F. Antihemofílico (VIII) F. Antihemofílico act.

F. Stuart (X) F. Stuart act.

fosfolípido

Proacelerina (V) Proacelerina act.

Protrombina (II) Trombina

Fibrinógeno (I) Fibrina

Se ha descrito como una caida de agua o como una cascada, de la misma que se ha descubierto que cada factor se encuentra en forma inactiva, que requiere la activación por el factor anterior. En este sistema intrínseco se cree que la coagulación se inicia cuando el factor Hageman (factor XII) se activa a partir de su forma inactiva. El mecanismo exacto de cómo se inicia el factor XII in vivo es todavía desconocido. El factor Hageman activado reacciona con la tromboplastina plasmática inactiva (factor XI), la cual se vuelve activa y a su vez activa al factor IX (factor Christmas) que, una vez activado, influye sobre el factor VIII (factor antihemofílico) activandolo. El factor antihemofílico activa al factor X o factor de Stuart, que a su vez activa al factor V (proacelerina); éste desencadena la conversión de protrombina a trombina, la cual a su vez convierte al fibrinógeno en fibrina. Para ello necesita

el factor estabilizador de la fibrina o factor XIII, que convierte el sutil polímero mediante la transformación de puentes y uniones, en una densa y estrecha red conglomerada que es el punto final de la formación de fibrina. Además de este mecanismo intrínseco se ha descrito otro también extrínseco en el cual la protrombina podría ser también activada (esquema 2).

Tromboplastina hística
VII
Stuart (X) F. Stuart act.
Lípido
Proacelerina (V) Proacelerina act.
Protrombina (II) Trombina
Fibrinógeno Fibrina

Muchos tejidos del cuerpo, en particular las paredes de los vasos sanguíneos, contienen un complejo lípido-proteína, capaz de activar el factor X (factor Stuart) en presencia de un cofactor accesorio, factor VII. De esta forma, la tromboplastina tisular se emplearía cuando se lesionasen los vasos sanguíneos e influiría activando la coagulación tanto por vía intrínseca o extrínseca.

REPOSICION DE LIQUIDOS

La terapéutica en aquellos pacientes que antes de la intervención no han sufrido pérdidas y en aquellos en que los déficit han sido restablecidos adecuadamente, en el período postoperatorio se limitará a mantener las necesidades basales diarias y a reemplazar las pérdidas que se hubieran producido. Cuando estas pérdidas no han sido excesivas, las necesidades mínimas de agua y sales suelen ser las siguientes: de ordinario, un adulto pierde alrededor de los 1000 cm^3 de agua diariamente y de una forma insensible a través de la perspiración y de la respiración. Además, una

cantidad variable de agua se pierde por la orina, la cual depende también de la cantidad de solutos que deben ser excretados. Inmediatamente después de la intervención, se ha podido comprobar la presentación de un estímulo antidiurético. Cuando la actividad antidiurética es máxima, se puede excretar una cantidad normal de solutos en unos 400 a 500 cm^3 de orina al día. Sin embargo, la excreción de solutos puede estar aumentada en el período postoperatorio sin que los riñones aumenten la concentración de la orina excretada. Por lo tanto, es buena costumbre administrar un litro de agua para cubrir las pérdidas urinarias. De todas formas, debe insistirse en que la administración de agua no produzca un proporcional aumento en el volumen de orina. La dilución de la orina se compensa por el aumento de la actividad antidiurética y por la disminución de la filtración glomerular, cosa bastante frecuente en el postoperatorio. La administración de grandes cantidades de agua por vía intravenosa no "inunda" los riñones, sino que lo que produce es sencillamente una dilución del plasma. El exceso de administración de agua, más que la pérdida de sodio, es un factor importante en la aparición de una hiponatremia bastante frecuente en el postoperatorio. Los procesos metabólicos diarios producen alrededor de 300 cm^3 de agua, cantidad que deberá ser sustraída de las aparentes necesidades de líquido.

La retención salina no es absoluta; y si no se administra sal después de la intervención se puede observar que transcurren varios días hasta que la eliminación de sodio por la orina empieza a ser apreciable, de forma que se pueden producir pequeños déficit de sodio incluso en ausencia de pérdidas salinas extrarrenales. Si se produce repentina e inesperada pérdida extrarrenal o si la acción compensadora renal y adrenocortical es lenta o imperfecta, puede sobrevenir una reducción volumétrica de cierto interes. Por-

otra parte, parece razonable la administración de pequeñas cantidades de sodio del orden de los 70 u 80 mEq al día en el período postoperatorio.

La retención de potasio, normalmente, no suele ser completa durante los diez a catorce días primeros e incluso es más lenta durante el período postoperatorio, quizá debido al aumento de la actividad suprarrenal y la consiguiente estimulación de la excreción de potasio. Incluso en ausencia de pérdidas extrarrenales se puede pronosticar la pérdida de 30 a 60 mEq diarios de potasio por la orina; por lo tanto, para evitar la depleción de potasio se deberá administrar una cantidad semejante.

Es de desear la administración de 150 a 200 g diarios de glucosa durante el período de dieta obligatoria del postoperatorio. Con ello se suministrarán de 600 a 800 calorías y, al mismo tiempo, se darán los hidratos de carbono necesarios para el buen funcionamiento del metabolismo celular. La cetosis debida a la combustión de las grasas y la formación de urea por el catabolismo de las proteínas quedará también minimizada.

Para resumir, diremos que las necesidades mínimas diarias para el paciente en el estado postoperatorio son: 500 a 1000 cm^3 de agua para reparar las pérdidas insensibles, alrededor de 1000 cm^3 de agua para la orina, de 70 a 80 mEq de sodio, de 30 a 60 mEq de potasio y de 150 a 200 g de glucosa. En una receta en la que tuviéramos que hacer constar estos requerimientos, escribiríamos: 1000 ó 1500 cm^3 de agua con dextrosa al 5% más 500 cm^3 de solución salina con un 5% de dextrosa. Una ampolla de cloruro de potasio (44 mEq de potasio) añadida al recipiente de goteo intravenoso. De nuevo debemos insistir en que esto señala sólo las necesidades mínimas y se refiere únicamente a los enfermos en quienes las pérdidas anteriores han sido rápidamente reemplazadas, la fún

ción renal es normal y no existen pérdidas anormales extrarrenales. Las fuentes más comunes que actúan como causantes de pérdidas excesivas de agua y electolíticos se expresan el (esquema 2).

COMPOSICION APROXIMADA DE LOS LIQUIDOS CORPORALES

Lugar	Volumen máximo (litros/día)	Sodio (mEq/litro)	Potasio (mEq/litro)	Bicarbonato (mEq/litro)
GASTROINTESTINAL				
Saliva	1-2	5-20	15-30	5-15
Jugo gástrico (succión, vómito)	5-8	5-150[a]	5-20	—
Bilis	1-2	130-160	3-10	15-45
Intestino delgado (fístula, succión)	5-6	110-150	5-25	15-35
Intestino (diarrea)	12-15	80-130	10-80	10-60
PIEL				
Insensible (incluso pulmones)	2-3	—	—	—
Sudoración	12-14	20-60	2-10	—
RIRONES				
Orina (normal y patológica)	20-30	0-200	0-250	0-40

El miedo a la administración de soluciones salinas en los pacientes con enfermedades cardiacas se explica en parte por la poca experiencia que existe en la forma en que deben tratarse a es -

tos pacientes cuando necesitan ser intervenidos quirúrgicamente. - Lo cierto es que no deben administrarse de una forma indiscriminada soluciones salinas a personas cuya función cardiaca está comprometida, tanto en el período postoperatorio como en cualquier otra ocasión. Debe tenerse en cuenta que las hiponatremias por dilución que acostumbran a presentarse en el postoperatorio de pacientes — con insuficiencia cardiaca, no requieren para su tratamiento la administración de soluciones salinas. Por otra parte, incluso en los enfermos descompensados y con edemas, se puede producir una depleción salina, por ejemplo por pérdidas gastrointestinales. Los fluidos edematosos no siempre se pueden movilizar con rapidez suficiente que permita enfrentarse a tales pérdidas. Además, los pacientes con insuficiencia cardiaca son particularmente sensibles a las desagradables consecuencias de la pérdida de volumen de fluidos extracelulares, que puede traer como consecuencia una irrigación coronaria insuficiente. Cuando las sales se pierden, los pacientes con enfermedades cardiacas necesitan sales. Por todo lo visto, aunque existen evidentemente riesgos por otra parte insuficientemente estudiados, nunca podemos afirmar de una manera categórica que las - soluciones salinas deban ser prohibidas a los enfermos cardiacos.

EMPLEO DE FLUIDOS POR VIA PARENTERAL

En general, es de desear la administración de agua y sales en forma de soluciones parenterales sencillas, tales como la - solución acuosa de dextrosa o solución salina suplementada con cloruro potásico o bicarbonato sódico. Debido a los conocimientos actuales de la composición electrolítica de los vómitos, diarreas, - etc., se ha llegado a crear fórmulas de soluciones parenterales — complejas con indicaciones específicas en la restitución de los diferentes tipos de pérdidas. Tales composiciones son teóricamente - perniciosas, prácticamente innecesarias y a veces perjudiciales. -

Si poseemos una información adecuada acerca de los líquidos perdidos, una cuidadosa historia clínica y ocasionalmente una determinación de los electrólitos del plasma, estaremos en condiciones de emplear adecuadamente las combinaciones de soluciones parenterales simples que nos permitan tratar las necesidades específicas de un determinado paciente. Por otra parte, el empleo de soluciones más complejas estudiadas para un número promedio de pacientes, a menudo, no satisfacen las necesidades de los casos particulares que pueden presentarse.

Las soluciones salinas "isotónicas" o "normales" contienen 9 g de cloruro sódico equivalentes a 154 mEq de sodio por litro. Esta solución se administra para mantener las necesidades mínimas de sodio y reponer las pérdidas extracelulares de fluidos. Mientras que los requerimientos basales y las pérdidas observadas se puedan valorar con rapidez, no existe un método clínico sencillo para valorar la depleción salina cuantitativa. Si tenemos un paciente en el que por la historia clínica y por el exámen físico, se ha podido determinar una pérdida volumétrica acuosa, le podemos administrar de 1 a 3 litros de solución salina, en el espacio de varias horas, observando los efectos que se producen en la presión sanguínea, turgencia de la piel y en el estado clínico general y entonces determinar de esta forma la cantidad final que debe administrarse según la respuesta. Nuevamente hay que insistir en que la concentración de sodio plasmático no es de ninguna ayuda para determinar la cantidad de sodio que debe administrarse en estas circunstancias. Si el paciente es un enfermo cardiaco, la solución salina debe administrarse lentamente, 1 litro en dos horas. Es conveniente que el médico examine al enfermo a intervalos frecuentes (en especial para detectar la aparición de estertores basilares), de esta forma la solución salina se le puede administrar con una

seguridad completa.

En ocasiones la hiponatremia por sí misma, incluso si es debida a dilución más que a reducción volumétrica, puede tener una importancia significativa. Los estados de confusión y debilidad son raramente producidos por una hiponatremia crónica, a no ser que el sodio plasmático haya disminuido por debajo de los 125 mEq por litro. Si la hiponatremia por dilución es aguda, se pueden producir contracciones musculares e incluso francas convulsiones. La forma mejor de tratar la hiponatremia por dilución es mediante la restricción de agua; aunque en ocasiones los síntomas que se presentan puedan requerir un tratamiento más rápido mediante soluciones salinas hipotónicas. Aunque el sodio transfundido permanezca en los espacios extracelulares, sus efectos osmóticos se distribuyen a través de todo el líquido corporal. El agua sale fuera de las células para diluir la solución salina administrada, lo cual debe tenerse en cuenta para calcular la cantidad de solución salina que se ha de administrar. En otras palabras, hay que hacer el cálculo pensando en la cantidad total del líquido corporal (aproximadamente el 50% del peso), más que del líquido extracelular (20% del peso). Por ejemplo ¿Que cantidad de sodio se debe administrar a un paciente de 70 Kg de peso para aumentar su sodio plasmático desde 110 hasta 130 mEq/litro?. Por cada litro, se deberá dar 20 mEq (110-130) y actuaremos sobre la base de 35-1 (50% de 70 Kg). Así será 35 por 20 igual a 700 mEq que es la cantidad total que se debe administrar. Esto lo podemos dar en forma de 700 cm^3 de solución salina al 5%, la cual contiene aproximadamente 1 mEq/cm^3 (1450 mEq/litro). Puesto que los cálculos parecen realizados de una forma en la que pueden estar sujetos a errores sustanciales, se considera de buen criterio administrar sólo las dos terceras partes de la cantidad calculada inicialmente, observar la respuesta del pa-

ciente y, según ésta, completar la transfusión.

La acidosis respiratoria no se puede tratar adecuadamente mediante transfusiones intravenosas. La acidosis metabólica se deberá corregir totalmente antes de la intervención, puesto que podría aparecer una complicación aguda debido a la acidosis respiratoria o metabólica que se podría instaurar durante la anestesia o la intervención. Después de la intervención, la acidosis metabólica debe tratarse cuando la cantidad total de dióxido de carbono esté por debajo de los 20 mM por litro ha no ser que se haya restringido la ingestión de sodio. El bicarbonato sódico constituye el tratamiento adecuado para la acidosis metabólica. Durante muchos años se había empleado el lactato sódico, debido a las dificultades técnicas que existían en la preparación del bicarbonato sódico para administración intravenosa, problemas que actualmente se han resuelto con los métodos modernos. El lactato no es un álcali hasta que se convierte en bicarbonato por acción del metabolismo celular. Puesto que este proceso puede resultar inadecuado en algunas clínicas, el bicarbonato es actualmente una solución fácilmente aplicable, por lo que el lactato ha caído en desuso.

Cuando se administra bicarbonato para corregir la acidosis, debe quedar amortiguado tanto el ácido intracelular como el extracelular. Experimentalmente se puede comprobar que, por cada hidrogenión extracelular amortiguado, queda neutralizado un hidrogenión intracelular. Ejemplo ¿Que cantidad de bicarbonato será necesario para aumentar el dióxido de carbono del plasma en 10 mM desde 15 hasta 25 mM por litro en un paciente que pesa 70 Kg?. Como el espacio extracelular en este paciente es de 14l (el 20% del peso), la respuesta es 14 por 10 es igual a 140 mM. Ahora bien, debido a que los hidrogeniones se desvían fuera de las células durante la transfusión de bicarbonato, será necesario el doble de esta-

cantidad. Cada ampolla de bicarbonato sódico, representa 44 mEq; la cantidad necesaria (200 ml) está contenida en unas seis ampollas. Con estos cálculos aproximados, será prudente administrar dos tercios de la cantidad hallada y practicar un examen del paciente y de su estado general antes de administrar el total de la cantidad. El bicarbonato debe administrarse siempre muy diluido, puesto que la concentración en la ampolla (880 ml por litro) puede ser causa de arritmias cardíacas. El bicarbonato sódico se deberá mezclar con dextrosa en solución acuosa o salina; cuatro ampollas en un litro de dextrosa representan una solución ligeramente hipertónica (176 mEq de bicarbonato sódico por litro). Una corrección rápida de acidosis puede precipitar a un estado de tetania sobre todo si el calcio sérico es bajo, o bien conducir a un estado de hipocalemia.

La alcalosis metabólica necesita de un tratamiento específico. Cuando la depleción concomitante de potasio y de volumen ha sido corregida, el riñón casi siempre corrige la alcalosis. En raras ocasiones, cuando la alcalosis es persistente y severa, puede necesitar de un tratamiento de soluciones con cloruro amónico al 2%.

El cloruro potásico se emplea en ampollas que contengan 40 mEq en 40 cm^3 a una concentración de 2.000 mEq/litro. Como quiera que las concentraciones de potasio de alrededor de 10 mEq/litro acostumbran a ser letales es obvio que sólo se deberán administrar soluciones de potasio muy diluidas. Es aconsejable limitar la concentración de potasio de las transfusiones intravenosas a 60 mEq por litro e incluso es mejor emplear soluciones de 40 mEq/litro. Concentraciones mayores son causa de sensaciones de ardor en el sitio de aplicación.

ESTUDIOS DE LABORATORIO

Muchas veces se presenta el problema de saber qué o cuáles estudios son los aconsejables; no obstante, no hay ningún estudio que pueda sustituir a una historia clínica bien realizada. Con mucha frecuencia las pruebas de laboratorio de que se dispone no son lo bastante delicadas como para poder poner de manifiesto ciertas alteraciones sanguíneas. Algunas de estas pruebas se describen más adelante.

Hay que considerar como pruebas básicas, el recuento de glóbulos blancos, las extensiones de sangre y la determinación de los valores de la hemoglobina y hematócrito. Las plaquetas se observan en unos portas adecuados y a través de objetivo de inmersión.

La forma en que se realizan los tiempos de coagulación y de sangría en muchos hospitales es muy diferente. Siempre que se sospeche un defecto de la hemostasia, se practicarán las pruebas de rigor por personal adecuado y dentro de las máximas garantías.

PRUEBA DEL TIEMPO DE SANGRIA

(MODIFICADA POR IVY)

Se practica una incisión en la cara anterior del antebrazo con una lanceta de 2 mm previo secado de la piel con acetona. El brazo se mantiene al mismo nivel que el corazón y bajo una presión de 40 mm de mercurio, lo cual se consigue mediante un manguito de toma de presión. Se va eliminando la sangre procurando no interferir los bordes de la herida, para lo cual se recoge con un papel de filtro hasta que cesa la hemorragia. Normalmente, la sangre cesa de salir antes de los 6.30 minutos y las manchas que deja el papel filtro son puntiformes. Este método es más seguro que el de la insición en el lóbulo de la oreja y presenta menos errores.

PRUEBA DEL TIEMPO DE COAGULACION

El tiempo de coagulación tiene una especificidad relativa

y su normalidad no excluye que pueda haber una alteración en la — coagulación de la sangre. Deberá ir acompañado de otras pruebas — más sensibles cuando se sospeche que pueda haber alguna hemopatía.

Se practica una venipuntura y se toma de 5 a 15 cm^3 de — sangre. Con el fin de evitar que esta muestra de sangre se contamine de tromboplastina hística, se realizará la prueba con la muestra obtenida de la primera sangre fluida de la herida. Entónces se toman cantidades parejas de sangre obtenida de la muestran y se colocan en tubos que se mantienen en baño de agua a una temperatura de 37° C. Cada minuto se invierte solamente el primer tubo; cuando se produce la coagulación en este tubo, se hace la misma operación en el segundo y así sucesivamente. El último tubo en el que se produce la coagulación es el que se ha agitado menos de todos y el — que marcará el punto final de la coagulación.

RETRACCION DEL COAGULO

Debe observarse después de producida la coagulación el — contenido durante 1/2, 1, 2, 3, 4 y 24 horas para detectar los signos de retracción del coágulo, esto es, la separación de las paredes con formación de suero.

FRAGILIDAD CAPILAR

Se hincha el manguito de toma de presión sanguínea de forma que quede entre la presión sistólica y diastólica durante diez minutos. Se saca el manguito y a los 5 minutos se examina el antebrazo para comprobar si existen petequias.

Normalmente aparece una área de unos dos centímetros y medio en la cara anterior del antebrazo con pequeñas petequias. El — antebrazo opuesto se emplea como control.

TIEMPO DE PROTROMBINA

Esta prueba sirve para medir no sólo la actividad de la — protrombina sino también los factores aceleradores, el factor V, —

VII, y X. Cuando se obtiene un tiempo de protrombina normal, se puede estar seguro de que los factores aceleradores están en cantidades correctas y que la tasa de fibrinógeno no es baja.

A 0.1 ml de plasma del paciente citratado se añade 0.1 ml de tromboplastina (obtenida comercialmente de cerebro de conejo liofilizado). Entonces se añade 0.1 ml de cloruro cálcico y se observa el tiempo en que aparece la coagulación. El tubo se mantiene en un baño de agua a 37°C. Los valores normales oscilan entre 12 y 14 segundos. Un tiempo menor del 50% del normal se considera significativo.

PRUEBA DEL CONSUMO DE PROTROMBINA

Con esta prueba se mide la cantidad de protrombina que queda en el suero 1 hora después de haberse producido la coagulación. De ordinario, se utiliza casi toda la protrombina en la formación del coágulo. Una persona normal sólo un 10 a 15% de protrombina remanente después de la coagulación. Cuando se halla una cantidad superior al 10 o 15%, significa que existe una producción defectuosa de tromboplastina. Por regla general, cuando la prueba de consumo de protrombina es normal, podemos descartar la presencia de una trombocitopenia grave o la carencia de algún factor que intervenga en la formación de la tromboplastina. Estados medianos de intensidad en cuanto a carencias pueden coexistir con pruebas normales de consumo de protrombina.

PRUEBA DE FORMACION DE TROMBOPLASTINA

Mediante esta técnica se puede medir la tasa y cantidad de tromboplastina. Se recogen pequeñas cantidades de plasma, suero y plaquetas del paciente y se mezclan manteniendolas en incubación durante 10 minutos. Se extraen porciones similares cada minuto y se recalcifican en presencia de plasma normal. El tiempo de coagulación se hará más corto en el momento en que se haya generado la-

máxima cantidad de tromboplastina. Normalmente, el tiempo de coagulación se acortará entre 8 y 10 segundos después de 3 a 5 minutos de incubación.

Empleando esta prueba se pueden detectar defectos mínimos de formación de tromboplastina. Mediante la sustitución de las plaquetas, de plasma y de suero en sucesivas pruebas, se podrá identificar el factor responsable. Si el déficit se corrige por la adición de plaquetas, haremos el diagnóstico de trombocitopenia; si se corrige por la adición de suero normal, hablaremos de déficit del factor IX (A.T.P.); si por la adición de plasma normal, de deficiencia del factor VIII (GAH). Si la producción de tromboplastina se corrige por la adición de suero normal y de plasma normal, haremos el diagnóstico de déficit de factor IX (A.T.P.).

PRUEBA DEL TIEMPO DE TROMBOPLASTINA PARCIAL

Esta prueba la introdujeron Langdell y colaboradores; consiste en recalcificar el plasma en presencia de un lípido que suple a los factores plaquetarios. Se ha demostrado que es excelente para poner de manifiesto los factores intrínsecos de la coagulación (por ejm. factores VIII, IX, XI y XII) denunciando muchos casos incluso de medianas deficiencias. El plasma pobre en plaquetas se obtiene por medio de la centrifugación de una cierta cantidad de sangre obtenida por venipuntura. A este plasma se añaden 0.2 ml de reactivo formado por caolín-tromboplastina y cloruro cálcico — que da comienzo a la reacción. La lectura aparece cuando comienza el primer precipitado de caolín, que va seguido rápidamente de la formación del coágulo. El tiempo de coagulación para esta prueba suele ser de 50 segundos.

TRAQUEOSTOMIA

La traqueostomía es una gran ayuda cuando existen lesiones maxilofaciales severas, asociadas al traumatismo craneano, y/o

a los torácicos o abdominales, ya que facilita el manejo y diagnóstico del enfermo al resolverle su problema respiratorio; frecuentemente observamos que el paciente se tranquiliza al regularizarse la respiración. Se hace hincapie en que de ninguna manera la administración de oxígeno inhalado será un sustituto de la traqueostomía, ni es un remedio si la dificultad respiratoria en mecánica.

Ahora bien, el politraumatizado que habitualmente vemos lo encontramos en un sanatorio u hospital, en donde es lógico suponer que contamos con todos los medios de diagnóstico y tratamiento, que podremos valorar y jerarquizar las lesiones en forma adecuada y así planear el tratamiento escalonado y/o combinado con otros especialistas; es a este tipo de pacientes, los que llegan con vida a los centros médicos importantes, a los que podemos referirnos.

La disnea, sobre todo si es progresiva, nos hara practicar la traqueostomía de elección, con todos los elementos quirúrgicos a nuestro alcance, en ocasiones previa intubación traqueal por el anestesiólogo, en ocasiones previo el paso de un broncoscopio que nos asegure una vía de aire mientras efectuamos nuestra intervención.

En las lesiones por accidentes automovilísticos la laringe frecuentemente es golpeada por un plano rígido o duro y comprimida hacia atrás por las vértebras cervicales, llegando a ocurrir la fractura del cartílago tiroides, del cricoides y del hueso hioides. La fractura del hioides es muy dolorosa e interfiere en la deglución, pero no es peligrosa ya que no altera la respiración. La fractura del tiroides y cricoides se presenta como un trazo vertical en la parte más prominente del cartílago, presentándose disnea en los dos tiempos respiratorios, ronquera, enfisema subcutáneo, tos, odinofonía y a veces odinofagia. En presencia de estos síntomas la traqueostomía está indicada ya que así se evita que el enfi-

sena amente, y tal vez se evite la mediastinitis, ya que la incisión de la operación sirve de drenaje a los planos profundos, además de que la laringe entra en reposo. Si clínica y radiologicamente la laringe presenta fractura, en el mismo tiempo anestésico de la traqueostomía puede prolongarse hacia arriba la incisión y reducir sobre la marcha la fractura, inmovilizando con alambre los fragmentos (de acero número 26); deberemos colocar en la glotis un molde adecuado en tamaño y forma, habitualmente de teflón o silicón, ya que así se evitarán estenosis muy difíciles de tratar después si se presentan.

También es oportuno señalar aquí que en los niños la traqueostomía es tácticamente diferente a la del adulto; en el niño la incidencia de mortalidad en el politraumatizado aumenta mucho. Frecuentemente estas traqueas laceradas, inflamadas y con relaciones perdidas por los hematomas y el edema se confunden con la arteria carótida o ésta con la traquea, o bien el corte traqueal hiere al esófago. Esto se evita haciendo la traqueostomía de elección previa intubación traqueal; las heridas del recurrente siguen siendo frecuentes; las heridas de la pleura, que en el niño sube mucho más que en el adulto a nivel del hueco supraesternal, deberán evitarse si se quiere evitar el pneumotorax iatrogénico.

CAPITULO X
CLASIFICACION CLINICA DE LE FORT

En 1901, Le Fort realizó una serie de pruebas en cráneos de cadáveres para determinar las fracturas que se producían consecutivamente a golpes dados con intensidad variable sobre varias zonas. Los tres tipos de fracturas que describió son utiles desde el punto de vista descriptivo y demostrativo.

Las fracturas de tercio medio ocurren en una gran variedad de combinaciones. Muchas de ellas son del tipo de las conminutas y combinadas. Aunque ellas rara vez involucran ambos lados de la cara igualmente. Los principales tipos son:

FRACTURA DE LA PARTE SUPERIOR DE LA MAXILA Y FRACTURA DEL PROCESO ALVEOLAR O DE LE FORT I.- La fractura horizontal maxilar, también conocida como fractura de Guérin, extiendiendose de un lado a otro de la maxila entre el piso de los senos maxilares y el piso de la órbita. El proceso alveolar entero, el paladar duro, y el piso del antro son desplazados desde su base. Involucra las paredes de los senos maxilares y el septum nasal. El maxilar superior es movil. Siendo sujetado solamente por los tejidos blandos, la mucosa oral, antral y nasal. En casos semejantes, llevan sujetados los dientes, es llamado algunas veces fractura flotante. En fractura conminuta individual pueden estar los dientes quebrados y parte del hueso alveolar puede estar triturado sobre piezas irregulares. Las fracturas del hueso alveolar tal vez puedan estar asociadas con una fractura horizontal que son descritas como fractura alveolar baja.

FRACTURA PIRAMIDAL O DE LE FORT II.- En la fractura piramidal los huesos maxilar, nasal, lagrima, etmoides y esfenoides, y frecuentemente el vómer y el septum nasal están involucrados. Pro-

duce una sección triangular del tercio medio de la cara el cual — permanece libremente móvil. La lámina cribiforme puede estar fracturada también, y haber escape de fluidos cerebroespinales a través de la nariz (rinorrea cerebroespinal).

FRACTURA TRANSVERSA (DISYUNCION CRANEOFACIAL) O DE LE — FORT III.- Como su nombre lo indica, esta fractura separa la cara del cráneo, quedando un maxilar "libre-flotante" y la característica de la cara alargada de "plato". La línea de fractura pasa a través de las suturas cigomaticofrontal, maxilofrontal y nasofrontal, suelo de la órbita y áreas del etmoides y esfenoides.

CAPITULO XI

CLASIFICACION DESDE EL PUNTO DE VISTA TEMPERATICO DE MANDIBULA SEGUN BOONE Y KAZANJIAN

Las fracturas de la mandíbula no difieren esencialmente de las fracturas de otros huesos del cuerpo con respecto a su etiología y principios generales de tratamiento, por lo tanto estas fracturas se clasifican en:

1.- Simple: Las líneas de fractura que no se hallan en comunicación con el exterior. Tales fracturas suelen hallarse en la región del cóndilo, la apófisis coronoide, la rama ascendente, el ángulo posterior al último molar, y frecuentemente cuando se trata de fracturas de la mandíbula desdentada.

2.- Compuesta: Toda fractura de mandíbula que involucra la zona donde asientan los dientes o donde existe una herida externa o intraoral en la línea de fractura. Una fractura del cuello del cóndilo que es generalmente cerrada, se abrirá o se convertirá en compuesta cuando existe una desgarradura asociada de la pared anterior del meato auditivo externo.

3.- Conminuta: Las fracturas de esta naturaleza son generalmente debidas a un traumatismo mucho más violento. Suelen ocurrir como resultado de heridas de arma de fuego o proyectiles de alta velocidad.

4.- Complicadas: Las fracturas producidas a nivel del orificio del conducto dentario o anterior al orificio mentoniano generalmente respetarán la mayor parte del nervio o vasos dentales inferiores, que suelen resultar lesionados en el caso de fracturas en el resto del hueso. Ocasionalmente, las puntas agudas de los fragmentos lesionan los vasos faciales, o, aunque muy raramente, una rama periférica del nervio facial, mientras que ciertas fractu

nas de la región condílea involucrarán el menisco o superficie articular.

5.- Impactadas: Este tipo de fractura es muy raro en el caso de la mandíbula, pero algunas fracturas lineales se entrecruzan tanto que no existe movimiento clínico apreciable.

6.- Únicas: En estos casos el hueso se fractura en un solo lugar y son unilaterales. Son poco comunes en la mandíbula, pero pueden localizarse en el ángulo entre las ramas horizontal y vertical, especialmente si hay un tercer molar retenido, al nivel del agujero mentoniano y al nivel del cuello del cóndilo.

7.- Múltiples: En estas, el hueso se fractura en dos o más partes, y en general son horizontales. Este es el tipo que se ve con mayor frecuencia. Si se produce una fractura al nivel del cuello del cóndilo en un lado, generalmente se fractura al nivel del agujero mentoniano en el otro lado.

Si se produce al nivel del agujero mentoniano en un lado, puede fracturarse al nivel del ángulo del otro lado o en el cuello del cóndilo. Las fracturas múltiples pueden producirse en un solo lado.

8.- En tallo verde: En los niños las fracturas del cuello anatómico del cóndilo son frecuentemente del tipo denominadas "en tallo verde", pero en otros lugares, la forma de la mandíbula no se presta a esta clase de fractura.

9.- Patológicas: La fractura espontánea de la mandíbula como resultado de una contracción muscular normal, o a raíz de un trauma mínimo, debe siempre despertar la sospecha de que existe una condición patológica responsable de la misma. Las zonas de debilidad estructural pueden ser consecuencia de:

a).- Enfermedad esquelética generalizada, tales como la osteogénesis imperfecta o fragilitis ossium, la enfermedad de Pa-

get u osteitis deformante, la osteopetrosis o enfermedad de Albert Schanberg, el hiperparatiroidismo, la displasia fibrosa, etc.

b).- Enfermedades esqueléticas localizadas, en forma de diversos quistes, osteomielitis, osteorradionecrosis, y destrucción neoplásica de naturaleza primaria o secundaria.

UBICACION DE LAS FRACTURAS

Aun cuando una fractura puede ocurrir en cualquier punto de la mandíbula, existen ciertos sitios definidos de predilección, cuya relativa frecuencia ya ha sido comentada. Estos pueden ser consideradas de la siguiente manera:

1.- QUE NO INVOLUCRAN EL HUESO BASAL DE LA MANDIBULA

Estas fracturas son denominadas fracturas alveolares y se observan con mayor frecuencia en la región anterior o incisiva dado que la misma se halla expuesta a traumatismos.

2.- INVOLUCRANDO EL HUESO BASAL DE LA MANDIBULA

La gran mayoría de las fracturas caen dentro de esta categoría, y las mismas pueden subdividirse convenientemente comprendiendo:

Fractura simple unilateral.
Fracturas dobles unilaterales.
Fracturas bilaterales.
Fracturas múltiples.

FRACTURA SIMPLE UNILATERAL

1.- CONDILO.

(a) Intracapsular.

(b) Extracapsular o subcondílea. Como consecuencia de la fractura, el fragmento condíleo, en relación con la rama ascendente, puede resultar:

Sin desplazamiento.
Con desplazamiento.

Con desviación.

Con dislocación.

2.- CORONOIDE.

(a) Sin desplazamiento.

(b) Desplazamiento debido a la ruptura del tendón del músculo temporal.

3.- RAMA ASCENDENTE.

(a) Fractura lineal a alto o bajo nivel.

(b) Fractura estrellada.

4.- ANGULO Y CUERPO.

(a) Horizontalmente favorable o desfavorable.

(b) Verticalmente favorable o desfavorable.

5.- CANINA.

(a) Con el fragmento menor o posterior desplazado hacia afuera.

(b).- Con el fragmento menor desplazado hacia adentro.

6.- SINFISIS.

(a) Fractura de línea media que pasa a través de las apófisis geni, con pequeño o no muy apreciable desplazamiento.

(b) La línea de fractura pasa oblicuamente hacia un lado de la apófisis geni, resultando roto el equilibrio muscular y superposición de los respectivos fragmentos.

FRACTURAS UNILATERALES DOBLES

Cuando sólo es obvia una fractura intraoral, pero el grado de desplazamiento es mayor que lo común para ese tipo de fractura, es prudente sospechar otra fractura en el mismo lado. En tales casos, puede esperarse la co-existencia de fracturas en la región canina y en el cóndilo, o la sinfisis y el ángulo.

FRACTURAS BILATERALES

Estas pueden producirse en cualquier combinación, pero la

distribución de algunos de estos tipos de fracturas da lugar a — cierto número de cuadros clínicos bien definidos.

1.- Luxación de cóndilos por fractura bilateral. Esto — trae como resultado una oclusión incompleta anterior, con un grado variable de desplazamiento posterior de la mandíbula y "amordaza - miento" de la oclusión en el último molar.

2.- Fractura "horizontalmente desfavorable", bilateral en los ángulos. Se produce un desplazamiento hacia arriba y adentro - de los fragmentos posteriores, con angulación hacia abajo y desplazamiento hacia arriba del cuerpo de la mandíbula, lo cual trae como consecuencia un mordex apertus anterior.

3.- FRACTURA BILATERAL DE LA REGION CANINA

El desplazamiento resultante del bloqueo anterior que se extiende aproximadamente desde 3-1/1-3 dependerá de la dirección - de las líneas de fractura en relación a los fragmentos posteriores, a saber:

(a) "Vertical y horizontalmente" favorable. Sin desplazamiento.

(b) "Verticalmente favorable pero horizontalmente desfavorable".

Se produce una angulación anterior del bloque central, — que forma articulación con el borde inferior de la mandíbula bajo la influencia de la tracción ejercida por los vientres anteriores de los músculos digástricos.

(c) "Verticalmente desfavorable" pero "Horizontalmente — favorable". Existe una angulación posterior del bloque central que forma la articulación con el borde superior de la mandíbula bajo - la influencia de los músculos geniohioideo y genioglosso.

(d) "Vertical y horizontal desfacorable". Se produce un - gran desplazamiento del bloque central pero en dirección posterior

y hacia abajo, bajo la influencia combinada de los músculos genio-hioideo y genioglosos y los vientres anteriores de los músculos digástricos. Al propio tiempo se produce un desplazamiento interno de los fragmentos posteriores debido a la acción del diafragma milohioideo.

FRACTURAS MULTIPLES

Puede ocurrir cualquier combinación de fracturas, pero aquellas más comúnmente observadas son una fractura, usualmente oblicua, de la sínfisis, asociada con fractura bilateral o dislocación por fractura de los cóndilos más raramente, una fractura bilateral en la región canina con fractura del ángulo o cóndilo.

CAPITULO XII
TRATAMIENTO MEDICO Y QUIRURGICO

En todo tipo de fracturas maxilofaciales existe la posibilidad del tétanos, infección aguda causada por una exotoxina producida en el organismo por los bacilos gram positivos, Clostridium - tetatini.

El bacilo del tétanos es un habitante del suelo. Cualquiera tierra cultivada, particularmente, contiene los esporos del bacilo del tétanos. En consecuencia, "las heridas callejeras", heridas causadas por contacto con la tierra o la calle, son aptas para ser infectadas por el bacilo tétanos. El tétanos tiene un promedio de mortandad del 50%; por lo tanto, los pacientes que tengan - heridas en las cuales sea factible el desarrollo de tétanos, deberán ser protegidos inmediatamente mediante una dosis profiláctica de antitoxina tetánica.

PRINCIPIOS DE PROFILAXIS CONTRA EL TETANOS

1.- Concienzuda limpieza y desbridamiento de las heridas, a veces dejando las heridas abiertas, son los puntos más importantes de la profilaxis contra el tétanos.

2.- Son de responsabilidad médica los tests cutáneos y - oculares para la sensibilidad del suero equino y la confección de una historia cuidadosa acerca de las posibles manifestaciones alérgicas. Antes de administrar la antitoxina tetánica a un paciente, - el médico deberá determinar si el peligro del tétanos excede el peligro de la anafilaxis.

3.- La necesidad de un método de profilaxis contra el tétanos debe ser determinada para cada paciente de acuerdo con las - indicaciones individuales. No puede ser estandarizado.

4.- La inmunidad pasiva con la antitoxina tetánica tiene-

corta duración, pero cuanto mayor la dosis de antitoxina, tanto mayor la duración. Si se indica antitoxina tetánica, la dosis mínima deberá ser 5.000 U. El tétanos se puede desarrollar aun con inmunidad pasiva, particularmente después de la primera semana.

5.- El paciente que ha recibido con anterioridad el suero equino podrá neutralizar una nueva inyección rápidamente, aun sin un test cutáneo u ocular positivo. Un paciente que no ha recibido previamente una inyección de suero equino puede estar sensibilizado a la antitoxina.

6.- El uso rutinario de toxina precipitada con alumbre puede ser conveniente para la inmunización básica e inyecciones de ataque.

7.- Es probable que la producción de toxina tetánica en los tejidos después de una herida, en una persona inmunizada activamente, estimule el aumento del título de anticuerpos, pero incluso este aumento puede no ser bastante rápido para proveer de protección; en consecuencia, son aconsejables inyecciones de ataque periódicas cada 2 a 4 años.

8.- La penicilina y los antimicrobianos de amplio espectro administrados rápidamente después de la injuria son probablemente de poder muy efectivo contra la inyección del tétanos, en especial por un breve período. La evidencia nos muestra que los antimicrobianos administrados tempranamente son de valor para prevenir la infección. Los antimicrobianos no pueden ser usados como sustituto de la inmunización pasiva o activa.

9.- En la gran mayoría de los casos, los signos locales del tétanos preceden a los síntomas generales. Sin embargo, todo paciente con una herida seria, esta inmunizado pasiva o activamente, deberá ser vigilado de cerca por varias semanas.

10.- Los estudios indican que las personas que han tenido

en alguna ocasión inmunización básica con la toxina tetánica pue - den tener un nivel adecuado de protección obtenido por una dosis - de ataque, no interesa cuantos años hayan pasado desde la última - inmunización básica o la última dosis de ataque.

PROFILAXIS CONTRA EL TETANOS PARA EL TRATAMIENTO DE HERIDAS

1.- Pacientes activamente inmunizados con toxina.

a) A los pacientes que tienen su inmunización básica o - una dosis de ataque de toxina tetánica durante seis años, déseles 0.5 ml de toxina fluida o precipitada con alumbre, su forma subcutánea.

b) Para pacientes que han tenido inmunización básica pero no han recibido una dosis de ataque durante seis años desde el momento de la injuria, una dosis de ataque de toxina es todo lo que habitualmente se requiere. Sin embargo, cuando el carácter de la - herida indica una posibilidad de que venza la toxina tetánica, se deberá dar protección adicional, sobre todo en los primeros días, - siempre que el paciente no sea sensible al suero equino. Cinco mil unidades de antitoxina tetánica se inyectan en un brazo, mientras con otra jeringa y aguja se inyectan 0.5 ml de toxina tetánica precipitada con alumbre en el otro brazo, como ataque.

2.- Pacientes no inmunizados previamente con toxina.

a) En pacientes con heridas limpias menores, a quienes no se hizo inmunización pasiva, se iniciará en ese momento la inmunización activa con toxina precipitada con alumbre.

b) A los pacientes que no han sido inmunizados nunca con toxina, pero cuyas heridas indican la necesidad de la profilaxis - tetánica, administrense 5.000 U de antitoxina tetánica. Al mismo - tiempo emprendase la inmunización activa contra el tétanos dando - 0.5 ml de toxina tetánica precipitada con alumbre en las extremidades, con diferentes agujas y jeringas. Urjase al paciente a que —

complete la serie de inyecciones, con el fin de obtener la inmunización activa.

c) En pacientes sensibles al suero equino, es decir, con una historia de sensibilidad a la crin o al suero equino, o con — test cutáneo u ocular positivo, se deberá hacer una historia para averiguar la posibilidad de sensibilidad a los productos vacunos y llevar a cabo pruebas para la sensibilidad a la antitoxina tetánica bovina. Si el paciente resulta no ser sensible al suero bovino, aplíquense 5.000 U de antitoxina bovina.

d).- Si el paciente tiene una historia de sensibilidad positiva o sospechosa a los tests, administrese 0.1 ml de antitoxina en una dilución de 1/10 en forma subcutánea, teniendo a mano una jeringa con epinefrina lista para usar. Si no se observa reacción significativa en 30 minutos, administrese 0.1 ml de antitoxina no diluida, por vía subcutánea. Si no ocurre ninguna reacción significativa durante los 30 minutos siguientes, se podrá dar el resto de la dosis por vía intramuscular o subcutánea.

e).- Si hay una historia evidente de reacciones graves a ambos sueros, equino y bovino, o si la reacción ocurre con el test de tolerancia apuntado en d) más arriba, no se dé antitoxina. Podrá darse, si es posible, globulina hiperinmune humana; de lo contrario, en casos de urgencia se considerará la transfusión de sangre de un dador que haya recibido una dosis de ataque de toxina tetánica un mes antes. Asegúrese el adecuado desbridamiento de las heridas, y manténgaselas abiertas. Aplíquese penicilina o derivados de tetraciclinas rápidamente y en grandes dosis durante el período de incubación del tétanos, que se estima en un mínimo de — diez días. En todas las circunstancias, hay que comenzar una inmunización activa con toxoide tetánico precipitado con alumbre.

3.- Determinación de sensibilidad al suero equino o bovi-

no. Antes de la administración de cualquier suero animal, todos — los pacientes deberán ser examinados cuidadosamente por su posible sensibilidad a dicho suero. Este exámen comprende:

HISTORIA. Pregúntese al paciente acerca de condiciones alérgicas, especialmente asma, eczema o urticaria, pasadas o presentes. Las inyecciones previas de suero equino u otros sueros de — cualquier tipo pueden ser significativas, sobre todo si sobrevino una reacción. La sensibilidad se desarrolla a menudo después de la primera inyección de suero animal. Una alergia conocida a la crin de caballo es señal de peligro, ya que supone sensibilidad a los - productos animales.

TEST CUTANEO: Inyéctese por vía subcutánea de 0.02 ml de antitoxina tetánica en solución fisiológica al 1/10. El área de infiltración deberá ser de tamaño aproximado a la cabeza de un alfiler. Una reacción positiva en 15 minutos o menos, manifestada por una roncha y eritema, indica sensibilidad al suero equino. Cuanto mayor sea el tamaño de la roncha, tanto mayor la sensibilidad. Una roncha mayor de 0.5 cm de diámetro (tamaño aproximado de la goma - de la parte superior de un lápiz) puede ser una reacción positiva no específica que podrá ser confirmada por un test cutáneo de control con suero normal. Si el test de control aparece igual que la prueba con el suero, la reacción con la antitoxina tetánica puede considerarse negativa.

TEST OCULAR. Colóquese una gota de solución de antitoxina tetánica al 1/10 en el saco conjuntival de un ojo, al mismo tiempo que se realiza el test cutáneo. El enrojecimiento de la conjuntiva, ocurrido en 5 o 10 minutos, indica reacción positiva. Si el test - con la dilución de 1/10 es negativo y la prueba cutánea positiva, - se deberá repetir el test ocular con toxina antitetánica concentrada. Después de obtenido el resultado se instalará en el ojo donde-

se hizo la prueba, una gota o dos de epinefrina al 1/10.000.

TRATAMIENTO DEL TETANOS

1.- Cuando se ha hecho el diagnóstico de tétanos, o cuando este no puede ser descartado, se sugiere el siguiente tratamiento con antitoxina:

a) Después que se determinó la falta de sensibilidad, se dá una dosis inicial endovenosa de 50.000 unidades de antitoxina tetánica.

b) Puede darse también una inyección intramuscular de 40.000 unidades de antitoxina tetánica.

c) Los tejidos que rodean la herida son infiltrados con múltiples inyecciones llegando a un total de 10.000 unidades de antitoxina.

d) Diariamente se darán 5.000 unidades de antitoxina hasta que la enfermedad esté obviamente bajo control.

2.- La traqueostomía se llevará a cabo en los comienzos de la enfermedad.

3.- El éxito en el manejo de estas condiciones depende sobre todo del cuidado intenso y continuo. La enfermera o el médico deberán estar en atención constante, porque una falta respiratoria o depresión puede ser detectada y tratada inmediatamente.

4.- En pacientes con tétanos grave, las crisis convulsivas pueden ser controladas con barbitúricos o paraldehidos administrados por vía bucal, rectal o intramuscular.

5.- Las drogas del tipo del curare pueden ser administradas para cooperar en el control de la crisis convulsiva.

PRINCIPIOS DE LA PROFILAXIS ANTIMICROBIANA

Puesto que todas las heridas accidentales son susceptibles de ser contaminadas, la posibilidad de instituir terapia antimicrobiana en todos los casos debe ser considerada en cada circuns

tancia. Se pueden establecer ciertos principios generales:

1.- Ante una historia de sensibilidad conocida. Cuando el paciente da una historia clara de reacciones de sensibilidad a uno o más antimicrobianos, estará bien considerar un antimicrobiano — que no haya sido empleado anteriormente. Las pruebas cutáneas po - drán ser de ayuda, pero se ha reportado la reacción fatal de anafi laxia en presencia de test cutáneo negativo.

Cuando se da una historia de sensibilidad a varios antimi crobianos u otras manifestaciones alérgicas, el cirujano tendrá — que encarar la responsabilidad de decidir si es mayor el riesgo de mantener una profilaxis antimicrobiana que el de una severa reac - ción alérgica. Si decide dar antimicrobianos, deberá tener epinef- frina a mano y estar preparado para lidiar con cualquier problema que pueda surgir. A menudo, la historia de sensibilidad es falsa.

2.- Con frecuencia, todos los pacientes con heridas exten sas deben ser medicados con antimicrobianos, de preferencia penici lina acuosa por vía intravenosa (Esto se torna más importante cuan do el tratamiento primario ha sido dejado de lado o es preferible posponerlo). Como alternativa, se da penicilina cristalizada al — principio (esto es particularmente importante para el paciente — shockado), y después se continuará con penicilina procaína después de 2 o 3 días.

3.- Heridas menores de la cara, que no incluyan la cavi - dad bucal, no requieren antimicrobianos.

4.- Aun las heridas menores requieren antimicrobianos en pacientes diabéticos con extensas cardiopatías o condiciones que - la debiliten, cualquiera sea su origen.

5.- La terapéutica antimicrobiana debe proseguir por lo - menos durante cinco días después que haya desaparecido toda eviden cia clínica de infección. Cuando no haya evidencia de infección —

tras la administración profiláctica, se seguirá con antimicrobianos, hasta que la curación de la herida esté en marcha.

PROFILAXIS ANTIMICROBIANA ADECUADA

1.- Para pacientes que no hayan demostrado aún su sensibilidad, la penicilina sigue siendo el antimicrobiano de elección para las profilaxis de infecciones de las heridas. El método más rápido para establecer altos niveles en sangre y tejidos es la vía endovenosa. Como la mayoría de los pacientes con heridas serias requieren la administración de líquidos por vía intravenosa, los antimicrobianos pueden ser administrados de esta manera con una dosis variable de acuerdo a la lesión, tiempo de evolución y estado general del paciente. Esto como profilaxis debe continuarse por vía intramuscular, administrando 1.000.000 U. cada 6 horas u 8 horas de penicilina sódica cristalina. Como alternativa se pueden dar antimicrobianos por vía intramuscular desde el principio. Esta terapia es adecuada para el promedio de heridas de tejidos blandos sin la rara contaminación. La administración por vía intravenosa es más segura para los pacientes shockados.

2.- Los pacientes en condiciones especiales tendrán que recibir antimicrobianos por vía bucal; 200.000 a 500.000 U de penicilina.

3.- En pacientes con extensas necrosis tisulares, fracturas abiertas y grandes laceraciones arteriales será duplicada la dosis que se detalla en el parrafo 1.

4.- La terapia de profilaxis antimicrobiana se indica también para pacientes heridos y con enfermedad cardiaca valvular preexistente, y en los que requieran tratamiento quirúrgico en la cavidad bucal o faríngea. La frecuencia de iniciación de endocarditis bacteriana subaguda en estas condiciones garantiza el uso de penicilina o sulfadiazina como profilaxis contra esta complicación.

TRATAMIENTO QUIRURGICO

El uso de férulas de metal preparadas como las de Jelenko, Winter o Erich, sujetas a los cuellos dentarios de ambos maxilares con ligaduras de alambre, y después la reducción de la fractura y colocación de los dientes en su oclusión correcta, por medio del tironamiento constante y gradual de las bandas elásticas intermaxilares sujetas a férulas de cada maxilar, es en casi todos los casos el tratamiento que se elegirá.

ARCOS FERULA LIGADOS A LOS MAXILARES

Uno de los peligros en la aplicación de los aparatos de Jelenko, Winter o Erich, consiste en que cuando se sujetan a los dientes anteriores para la reducción de fracturas de la sínfisis y se ajustan las bandas elásticas entre los arcos de ambos maxilares, los dientes anteriores pueden ser extruidos por la tensión de dichas bandas, en particular si los arcos fueron ligados a los dientes anterosuperiores e inferiores. El motivo por el que se produce esta extrusión estriba en que tales dientes no ocluyen como lo hacen los dientes posteriores, o sea cúspide a cúspide, como contactan normalmente, sino que se deslizan unos sobre otros. Con el fin de prevenir esta extrusión de los dientes anteriores, y particularmente en los casos en que la fuerza anterior se necesita porque la fractura es de sínfisis. El trazo de fractura se extiende entre el incisivo central inferior derecho y el incisivo lateral, y el lado izquierdo de la mandíbula ha sido forzado hacia abajo y hacia adentro por la acción muscular del milohioideo, el vientre anterior del digástrico, el geniohioideo y el genioglosso. En este caso, desde luego, es necesario llevar el fragmento izquierdo hacia atrás y arriba, lo cual significa que la tracción deberá extenderse en esta dirección entre los dientes anterosuperiores e inferiores. Con el fin de prevenir la extrusión de estos dientes después de que —

los arcos se ligaron a los cuellos de los dientes, como aditamento a la ligadura corriente que pasa alrededor de los cuellos dentarios, a continuación sobre los arcos, y se tuerce y dobla hacia arriba, se suma otra retención de alambre en la forma siguiente:

Se toma una fresa de punta de lanza, cuya parte activa sea más larga que el vástago, y se hace un orificio a 1 cm por encima del margen gingival, a través de la membrana mucoperióstica, la cortical vestibular y el hueso esponjoso, que salga por la cortical palatina. Se pasa ahora un alambre a través del orificio vestibular hacia palatino, y después por el espacio interproximal, torciéndolo sobre el arco superior. El mismo procedimiento se lleva a cabo en la mandíbula entre los incisivos centrales, aproximadamente a 1 cm del margen gingival.

LIGADURAS PARA SOSTENER LOS ARCOS FERULA

Cuando el espacio entre las raíces de los dientes anterosuperiores es demasiado pequeño para permitir la perforación a través del reborde alveolar sin lesionar las raíces de estos dientes, entonces se sostendrá el arco férula superior por medio de un alambre de acero inoxidable que se pasará a través de un orificio en la espina nasal anterior. Si esta no fuera adecuada, el arco férula superior se sostendrá con un alambre de acero inoxidable que se pasará por orificios practicados en los bordes óseos de la abertura piriforme. Cuando el espacio entre las raíces es demasiado estrecho para permitir la perforación de vestibular a lingual sin dañar las raíces de los incisivos inferiores, se inmovilizará la porción anterior del arco férula con una ligadura circunferencial.

LIGADURA CON MULTIPLES ASAS DE STOUT

En lugar de los arcos adquiridos en el comercio, el método de Stout, de formar en los dientes de ambos maxilares asas de alambres sobre las cuales se pueden colocar bandas elásticas inter

maxilares, es también satisfactorio.

Las asas múltiples son ligaduras interdentales continuas y constituyen un método efectivo para satisfacer los requerimientos de la fijación elástica intermaxilar. Las cualidades deseables de una buena ligadura interdental continua deben incluir simplicidad en la técnica, mínima cantidad de instrumental y la formación de ojales bien conformados y de tamaño uniforme para enganchar las bandas elásticas.

Sobre la base de la experiencia clínica, Knapis diseñó para cumplir con estos requisitos.

El portador del alambre de ligadura y formador de las asas es un portagujas standard modificado.

Con este instrumento es posible tomar el alambre de ligadura y pasarlo entre los dientes, sostener el asa de alambre y con varios movimientos rotatorios crear ojales conformados de manera uniforme para la instalación de la tracción elástica intermaxilar.

Este método de ligadura para la reducción y fijación de fracturas se creó por dos razones: con objeto de asegurar el máximo de anclaje para la tracción y retención, y realizar el tratamiento requerido tan pronto como sea posible. Se puede utilizar alambre de acero inoxidable (0.4064 mm).

Para una fijación estable y satisfactoria consideraremos la aplicación de un solo alambre con asas múltiples en cuatro dientes, desde el primer molar hasta el canino. Esto requerirá un alambre de 23 a 25 cm de largo para enganchar los cuatro dientes, formar tres anillos y tener el largo necesario para doblar las puntas juntas. Si hay que incluir más dientes se requerirá un alambre más largo.

TECNICA Y APLICACION: El alambre se pasa ante todo por el espacio interproximal entre el primero y segundo molar desde lin -

gual. El alambre se tira hacia adelante hasta llegar al incisivo - lateral, dejando largo suficiente para retorcer los cabos al final sobre el ángulo mesiovestibular del canino.

El extremo lingual se pasa a través del espacio inter — proximal por mesial del primer molar, gingivalmente al alambre que está sobre la superficie bucal de los dientes; luego se curva so - bre el mismo y se vuelve a pasar por el mismo espacio interproxi - mal formando un anillo que encierra el extremo más corto del alam- bre. En ese punto se inserta un alambre en el anillo de vipla, me- dida 8, y de 5 cm de largo, y se mantiene paralelo al alambre bu - cal y en contacto con la cara bucal de los dientes. El extremo lin gual del alambre se tira apretando bien y dándole al asa la forma, medida y relación correctas al alambre bucal y dientes. A continua ción se pasa el alambre lingual por el espacio interproximal si — guiente (entre los premolares), pasando por encima del alambre bu- cal y del alambre de vipla; se vuelve el extremo por el mismo lu - gar, formando así una segunda asa (que encierra el alambre de vi - pla y el alambre bucal). Se tira apretando bien y después se conti núa en la misma forma hasta llegar al espacio interproximal mesial del canino. Aquí el alambre lingual se pasa hacia bucal con la mis ma tensión que al otro extremo, lo que hará que las asas se colo - quen en su posición correcta y adquieran medida uniforme. El alam- bre de vipla se quita de su lugar, moviéndolo por rotación suave - hacia adelante, con los dedos o con una pinza. Los extremos del — alambre se sujetan con pinzas y se enrollan varias veces para esta bilizar el alambre y para que la porción retorcida se ubique en el ángulo mesiobucal del canino. La última asa se sujeta con unas pin zas lisas y se enrolla tres cuartos de vuelta, lo cual lo llevará a una posición horizontal y hará que el alambre vestibular penetre en los nichos correspondientes. Las otras asas se tratan de la mis

na forma, y así se adapta bien el alambre alrededor de cada diente. Después se le da un ajuste final, enrollando los extremos hasta — que el alambre se adapte bien al ángulo mesiolabial. El exceso se corta y se adapta contra la cara mesial del diente. A veces estos extremos se pueden utilizar como asas adicionales. A continuación se ajustan las asas dándoles media vuelta, lo que permite adaptar mejor el alambre a los dientes y asegura las asas en su posición correcta. Este ajuste final las inclina hacia gingival de modo que tengan ligero contacto con la encía, y puedan ser utilizadas para la tracción con las bandas elásticas. Los requerimentos de un anclaje estable con una base ancha que abarque gran número de dientes han sido cumplidos. El alambre puede aplicarse rápidamente y la manipulación de sus partes reducirse a lo mínimo.

LIGADURA INTERMAXILAR CON ALAMBRES

La reducción de las fracturas mandibulares, por ligaduras con alambre de acero inoxidable o por ligadura horizontal, tiene un campo limitado de utilidad.

Una fractura de varios días, con marcado desplazamiento, es bastante difícil de reducir por estos métodos. Las bandas elásticas intermaxilares no pueden ser superadas en este aspecto. Una objeción adicional al alambre es que gradualmente se afloja y tiene que ser apretado de continuo, pues de otra manera la inmovilidad se pierde.

Con las gomas intermaxilares, que se cambian aproximadamente cada dos semanas, hay positiva y continua inmovilidad de los fragmentos y los dientes del paciente están sostenidos en su oclusión normal.

FERULAS DE ACRILICO O METAL

La experiencia limitada del autor con férulas coladas o de acrílico, construidas para la reducción e inmovilización de —

fracturas, fué uniformemente pobre. Los resultados excelentes que nuestros amigos ingleses obtienen con las férulas coladas prueban que el método es bueno, pero la técnica del autor era mala. El autor utiliza únicamente las férulas de acrílico o metal para la estabilización de los segmentos fracturados de una mandíbula, después que las férulas originales para reducir e inmovilizar se han sacado. Esto es necesario en algunos casos en que han habido pérdida de hueso y se ha hecho un injerto de hueso, después que la infección ha desaparecido.

Las férulas perforadas son también necesarias como parte del tratamiento de las fracturas del maxilar superior a través del paladar.

Estas férulas se construyen de modo que las superficies oclusales estén descubiertas y no interfieran en la oclusión normal.

LIGADURA CIRCUNFERENCIAL CON ALAMBRE

La fijación de fracturas por medio de ligaduras circunferenciales se aplica sobre todo en fracturas de mandíbula desdentada. El procedimiento de pasar ligaduras alrededor del cuerpo de la mandíbula y asegurar los fragmentos fijando las ligaduras sobre las prótesis del paciente o un aparato prefabricado, anda bien en casos ocasionales. A veces hay desventajas definidas asociadas con el manejo de este tipo de fracturas. Una de las desventajas consiste en que los alambres son colocados lo suficientemente cerca de los cabos de fractura para efectuar una reducción apropiada, el alambre tenderá a zafarse por dicha solución de continuidad. La principal desventaja en el uso de la ligadura circunferencial, sin embargo, radica en el hecho de que la mayoría de las fracturas de la mandíbula en desdentado ocurre en personas mayores o personas cuyo reborde alveolar ha sufrido extensa reabsorción por algún mo-

tivo. En presencia de la inflamación que acompaña a las fracturas de la mandíbula con desplazamiento, la encía adherente se hunde y el reborde alveolar se halla a nivel más bajo que los tejidos que lo rodean. Esto hace imposible la instalación de una prótesis u otro aparato.

Para resumir, el valor principal de la ligadura circunferencial se manifiesta en los casos de fracturas simples sin desplazamiento de la mandíbula desdentada y en los casos de que la mandíbula desdentada tenga un reborde alveolar prominente y la fractura sea acompañada por grado mínimo de inflamación. Además, se ocasionará un trauma adicional a los tejidos blandos para insertar los alambres en zonas ya traumatizadas, lo que dará por resultado una nueva inflamación que se sumará a la anterior. El autor prefiere la fijación extrabucal con tornillos, porque es menos traumática y dará resultados finales más exactos.

FIJACION ESQUELETAL EXTERNA CON TORNILLOS

La más nueva adición a los métodos de tratamiento de las fracturas de mandíbula ha tenido recepción mixta. Por desgracia, requiere mayor habilidad y experiencia para lograr resultados satisfactorios, que con cualquier otro método, y en consecuencia ha sido condenado por quienes no tienen tiempo y cuidado para desarrollar la habilidad necesaria a fin de obtener los excelentes resultados que este método es capaz de producir.

INDICACIONES PARA LA FIJACION ESQUELETAL EXTERNA

Se utiliza en mandíbulas desdentadas en las que hay gran desplazamiento de los segmentos o superposición de ellos, o en las que las líneas de fractura es a través del ángulo mandibular, o en los casos en que no ha sido satisfactoria la ligadura circunferencial.

También se emplea en las mandíbulas en que hay pocos dien

tes no utilizables, ya por sus caries avanzadas, ya por enfermedad parodontal; en conexión con la reducción e inmovilización con bandas elásticas intermaxilares para controlar un segmento posterior en el que no hay dientes; en los casos en que es imposible, desde el punto de vista físico, mantener los maxilares cerrados por un período largo de tiempo y por pacientes mentalmente deficientes; en pacientes con vómitos excesivos o perniciosos, como se ve a veces en el embarazo; y en las fracturas con pérdida de sustancia ósea. El hueso puede haberse perdido como resultado del accidente o por causas patológicas. La fijación externa mantendrá las partes en su relación normal hasta que se inserte en el injerto óseo.

INSERCION DE LOS TORNILLOS

Fuller seccionó gran número de mandíbulas para determinar cuáles zonas ofrecían mejor retención extraesquelética para los tornillos. Al considerar el mejor soporte óseo para un solo tornillo, se encontró que este debía llegar hasta la cortical lingual. Si el tornillo no llega a dicha cortical, hará punto de apoyo en la cortical labial y se aflojará muy pronto. Se le da mayor estabilidad si se coloca en ángulo de 20° con respecto al hueso. Esto permite que el tornillo se apoye en una zona ósea de mayor soporte que si se coloca en ángulo recto respecto del hueso.

Los tornillos más cercanos a la fractura deben estar por lo menos 2 cm de la línea de fractura.

Al aplicar esta investigación a los sitios comunes de fracturas de mandíbula, se determinaron como las mejores zonas para la colocación de los tornillos las siguientes:

1.- En fracturas a través de la zona de un tercer molar no erupcionado o retenido, los tornillos posteriores deben estar colocados: uno, en la zona retromolar y otro, 6 mm por encima del borde inferior de la rama vertical. Los tornillos anteriores deben es

tan colocados por detrás del agujero mentoniano y aproximadamente a 6 mm por encima del borde inferior del hueso.

2.- En las fracturas a través de la rama ascendente, desde la zona retromolar hasta el ángulo, los tornillos posteriores deben estar colocados en la rama. El tornillo anterior de esta unidad gana en soporte adecuado en la mitad inferior del borde anterior. El tornillo posterior de esta unidad debe colocarse en el tercio superior del borde posterior. La unidad anterior de tornillos debe colocarse en el cuerpo mandibular. La mejor posición para estos tornillos es aproximadamente a 6 mm por encima del borde inferior de la mandíbula.

3.- Las fracturas a través de la rama ascendente desde la escotadura sigmoidea hasta el ángulo de la mandíbula son más difíciles de tratar desde el punto de vista de un adecuado soporte óseo. Estas fracturas se tratan mejor por una unidad de tornillos:- el anterior se coloca en la mitad inferior del borde anterior de la rama ascendente; el posterior, en el tercio superior del borde posterior de la rama ascendente.

4.- En las fracturas a través de la rama ascendente, desde el borde anterior hasta el posterior, la unidad de fijación anterior debe colocarse en la mitad inferior del borde anterior. Esta colocación debe realizarse así porque el tornillo superior está situado en el fragmento superior y su tornillo inferior en el fragmento inferior. Una unidad simple adecuada para la reducción de este tipo de fractura.

5.- En las fracturas a través del cuello del cóndilo se encontró que el tercio superior de la cabeza del cóndilo ofrece soporte adecuado para un tornillo. El tornillo de fijación en la rama ascendente debe ser colocado en la mitad inferior del borde anterior de la rama.

6.- En las fracturas de la sínfisis, las unidades de fijación deben colocarse una a cada lado de la línea de fractura. Si fuera posible, los tornillos deberán colocarse delante del agujero mentoniano, ya que esta es la zona de mayor soporte de la mandíbula. Hay que colocar los tornillos aproximadamente 6 mm por encima del borde inferior del hueso.

7.- En las fracturas a través del agujero mentoniano, es preciso colocar las unidades de fijación una a cada lado de la línea de fractura, con cuidado de no llegar los tornillos a la línea de fractura. La mejor posición es aproximadamente a 6 mm por encima del borde inferior de la mandíbula.

8.- En las fracturas de la rama horizontal, las unidades de fijación deben estar una a cada lado de la línea de fractura. Los tornillos tienen que colocarse aproximadamente a 6 mm por encima del borde inferior de la mandíbula.

REDUCCION ABIERTA

Por este método, los extremos óseos están expuestos de forma intrabucal o extrabucal. Se hacen perforaciones en los cabos de fracturas y a través de ellas se pasa un alambre enroscándose los extremos de este y uniendo de tal modo los bordes óseos e inmovilizándolos. Deben hacerse dos orificios, uno por arriba del otro, en el extremo de cada fragmento. Dos alambres se pasan cruzados, del orificio superior de un lado al inferior del otro, de manera que formen una Z, y después se aprietan.

Algunos cirujanos bucales prefieren usar una placa rígida para inmovilizar los fragmentos. Una lámina larga con tres o cuatro orificios dará mejor inmovilización que una de dos orificios.

Desde la introducción de la fijación extrabucal esquelética, el autor encontró que ha sido menos frecuente la necesidad de usar el método de la reducción abierta.

TRATAMIENTO DE LAS FRACTURAS DEL REBORDE ALVEOLAR CON DIENTES O SEGMENTOS DEL MAXILAR SUPERIOR

Los segmentos más grandes del maxilar que contienen un número grande de dientes se tratan mejor tomando una impresión de los dientes de ambos maxilares, cortando el modelo superior y articulándolo con el inferior correctamente, enyesando estas porciones del modelo superior en esas posiciones y construyendo una férula metal o acrílico. Es necesario que esto se haga lo más pronto posible después del accidente, ya que será difícil mover el segmento después de 48 horas. Muchos de estos segmentos más grandes bajan de modo que es necesario empujarlos hacia su lugar. Esto se hace aplicando una férula de Winter, Jelenko o Erich a los dientes inferiores incorporando ganchos a las férulas superiores, a las cuales se aplicarán bandas elásticas intermaxilares del lado del maxilar que está unido al cráneo. Los dientes inferiores, al crear una presión hacia arriba contra los dientes que han bajado, forzarán estos dientes y el hueso que los sostiene hacia su relación normal. En algunos casos será necesario aplicar tracción extrabucal por medio de un vendaje de la cabeza al mentón, con tracción elástica. Una vez que el fragmento es llevado hacia arriba, se coloca la férula partida de modo de llevar los segmentos juntos lateralmente y cerrando así la hendidura entre el reborde y el paladar.

FRACTURA TRANSVERSAL COMPLETA (HORIZONTAL) DEL MAXILAR SUPERIOR

En estas fracturas bilaterales, las líneas de separación pueden estar a través de los senos maxilares y el piso de la cavidad nasal, o a través de la cavidad orbitaria, senos y cavidades nasales. En estos casos, generalmente, hay fractura conminuta y de los huesos nasales. El maxilar se mueve libremente y es llevado hacia abajo y atrás, de modo que hay una mordida abierta. Esta mordida abierta se produce a causa de que los dientes posteriores supe-

riores hacen contacto prematuro con los dientes posteriores inferiores. Si la fractura se ve inmediatamente después del accidente, se podrá reducir con la aplicación de arcos a los cuellos de los dientes, con lo que se llevará el fragmento del maxilar superior hacia adelante a una oclusión normal con la mandíbula. Sin embargo, el peso de la mandíbula más los tejidos blandos que en ella se insertan, arrastrarán el segmento fracturado del maxilar superior hacia abajo. Será necesario, por lo tanto, aplicar sobre la mandíbula tracción hacia arriba, la cual llevará el segmento fracturado del maxilar superior a su primitiva relación con los huesos faciales. Antiguamente se acostumbraba realizar esta tracción mediante el uso de casquete o cabezales de diferente constitución. De este casquete de yeso parís o cabezal, salían ganchos en los que se sujetaban bandas elásticas que iban a unos tornillos colocados en la mandíbula o a una mentonera. Método mejor, más simple y cómodo y apropiado para realizar esta función. En un caso particular, se insertaron unidades en ambos lados de la mandíbula y en cada uno de los huesos malares. Se colocaron entonces las bandas de goma entre las unidades del malar y mandíbula. Estas bandas producen una tracción que mueve la mandíbula y el fragmento del maxilar superior unido a ella hacia arriba, hasta que se reduce la fractura del maxilar superior. Una vez que se logra esto, por medio de barras conectoras se unen mandíbula y maxilar superior como un ente único. Las bandas intermaxilares son ahora eliminadas.

Se puede apreciar rápidamente que este método simple y cómodo de fijación craneal (comparado con los casquetes craneales, cofias quirúrgicas, vendajes de Barton y otros) es medio muy eficiente para reducir la separación del maxilar superior del cráneo. Una vez que se llevó a cabo la reducción, en cuestión de horas, se sustituyen las largas barras conectoras por bandas de goma que se-

colocan en su lugar. Esto evitará el movimiento del segmento fracturado.

SUSPENSION CON ALAMBRES INTERNOS

Esta técnica tiene un campo de acción limitado. Nótese que en esos casos la mandíbula está intacta y hay buenas piezas dentarias en ambos maxilares. Esto hace posible llevar el maxilar superior fracturado, que fué dirigido hacia abajo y atrás, por medio de tracción intermaxilar elástica usando la mandíbula intacta como punto fijo. Entonces, se empuja la mandíbula hacia arriba con el maxilar superior sujeto a él por medio de alambres para suspensión craneomaxilar.

Por desgracia, algunos cirujanos tratan fracturas múltiples de los huesos faciales, tales como subcondíleas y otras fracturas de mandíbula, fracturas transversales de maxilar superior, hueso nasal y malar, por medio de alambres directos y suspensión craneomaxilar. Muchos de estos casos tienen resultados finales poco halagüeños. Esto sucede porque en estos casos la suspensión craneomaxilar empuja los huesos fracturados no solo hacia arriba, sino también hacia patrás¡. Lo que se indica en estos casos no es solo elevar el segmento fracturado sino también llevarlo hacia ¡adelante¡. Esto solo puede obtenerse, en estos casos, forzando los fragmentos hacia arriba y atrás, uniéndolos a una estructura esquelética craneal.

TRATAMIENTO

Cuando más precoz el tratamiento, tanto mejores serán los resultados. Además, los métodos más simples de reducción son insatisfactorios cuando pasa mucho tiempo entre el momento de la lesión y el del tratamiento.

Específicamente, en lo posible, estas fracturas deben tratarse inmediatamente cuando no hay tumefacción muy marcada, pues -

entonces a las 72 horas se obtendrán los mejores resultados. Esto no quiere decir que después de este tiempo no se puedan tratar con éxito, pero en general son más dificultosas y requerirán, en muchos casos, tracción extrabucal para colocar el malar fracturado en su lugar.

TRATAMIENTO DEL ARCO CIGOMATICO FRACTURADO

En casi todos los casos es muy limitada la capacidad para abrir la boca con amplitud; solamente puede hacerlo en muy poca escala. Esto es debido a que la apófisis coronoides sobre el lado lastimado está en contacto con los fragmentos óseos del arco cigomático, lo cual previene así mecánicamente la apertura completa de la mandíbula. Esto se trata muy bien por el método de Carmody-Batson por vía intrabucal.

TECNICA: La anestesia puede ser local o general. Si se elige anestesia local, los tejidos de la fosa pterigomaxilar y la mucosa bucal deben ser anestesiados por medio de la llamada "inyección cigomática alta".

La cavidad bucal se prepara utilizando agentes limpiadores para reducir la flora bucal, y la mucosa bucal y la lengua y dientes son frotados con agentes germicidas tales como la tintura de zefirán.

Se hace una incisión de 3 cm de largo en el repliegue mucoso distal a la protuberancia cigomática del maxilar superior. En esta incisión se inserta el elevador de Carmody-Batson, pasándolo hacia arriba y atrás hasta que la punta esté debajo del arco cigomático deprimido. El mango del elevador se mueve hasta contactar la pared lateral del maxilar: este punto será el de apoyo al levantar los fragmentos y colocarlos en su posición.

Si se manipula correctamente la punta del elevador se localizan los fragmentos y se levantan colocándolos en su posición -

correcta. Se oye una crepitación cuando los fragmentos se mueven hacia su lugar.

Colocando los fragmentos en su posición se evita la obstrucción mecánica del pasaje hacia abajo de la apófisis coronoides cuando el paciente abre la boca, permitiendo así nuevamente los movimientos masticatorios normales. Sin embargo, los movimientos de la mandíbula pueden ser prevenidos por miedo a dislocar los fragmentos por el tironamiento del músculo masetero. Este músculo consiste en un conjunto de fibras superficiales y profundas, de las cuales las superficiales son las más fuertes. Tiene su origen en la aponeurosis tendinosa sobre la protuberancia cigomática del hueso maxilar y también en los dos tercios anteriores del borde inferior del arco cigomático. Las fibras superficiales del músculo se extienden hacia abajo y atrás y se insertan en la superficie externa de la rama ascendente, en la zona del ángulo mandibular. Las fibras profundas, la porción más pequeña del músculo, surgen de la superficie inferior del arco cigomático. Sus fibras se extienden hacia abajo y adelante y se insertan en las porciones superior y externa de la rama ascendente y la superficie externa de la apófisis coronoidea.

Se han visto fracturas del arco cigomático que fueron reducidas, después de lo cual se les permitió a los pacientes el uso de su mandíbula como antes del accidente. Poco después los pacientes volvieron a experimentar una limitación de los movimientos mandibulares, lo que se diagnosticó incorrectamente como trismo o lesiones de la articulación temporomandibular. El exámen reveló que, en realidad, la limitación de los movimientos mandibulares fué causada por la desviación hacia abajo del arco cigomático, por las fibras profundas del masetero durante la contracción del músculo al masticar. Es verdad que, en muchos casos, en estas simples fractu-

nas del arco cigomático, una vez que estén reducidas, los fragmentos permanecen en posición a pesar de los movimientos de la mandíbula. Se cree, sin embargo, en la inmovilización de la mandíbula - por lo menos durante dos semanas o por un período más largo de — tiempo cuando está afectado el cigoma.

Como ya se ha dicho, cuando estas fracturas se reducen — precozmente, los fragmentos en la mayoría de los casos permanecen en su posición, pero si no fuera así sería necesario utilizar alguna forma de fijación extrabucal tal como la unidad Frac-Sur sola o en combinación con una varilla de tracción en un casquete de yeso-Paris.

TRTAMIENTO DE LAS FRACTURAS DEL MALAR

Prácticamente, todas las fracturas del malar son fracturas múltiples hundidas, en las que por lo común hay una fractura - en sus puntos de articulación o cerca de ellos, por ejemplo: 1) a lo largo del borde orbitario lateral donde el malar articula con - el frontal; 2) a través de la protuberancia cigomática del hueso - temporal; 3) a través del maxilar superior por la pared sinusal anterior; 4) a través del agujero infraorbitario.

El autor utiliza en general, una de las técnicas siguientes:

TRACCION EXTRABUCAL: Inserte la unidad Frac-Sur (dos tornillos convergentes, barra y tuerca de cierre) a través de la piel, dentro del cigoma hundido. Después coloque manualmente la barra conectora entre los tornillos, elevando y colocando en posición el - malar fracturado. Si esto se hace precozmente, el malar se coloca con rapidez. Si en los puntos de fractura se han formado fibrosis, a causa de una demora de una o dos semanas, entonces es necesario usar tracción elástica extrabucal unida a las barras colocadas de modo adecuado, que se extiendan desde el casquete de yeso. En es -

tas fracturas hay borde infraorbitario hundido y el malar es llevado hacia abajo adentro del seno maxilar.

MANIPULACION DEL SENO MAXILAR POR DENTRO DEL MAXILAR

Por el segundo método, donde el cigoma, el borde infraorbitario y el piso de la órbita son fracturas comminutas se hace un colgajo mucoperióstico a lo largo de los múltiples fragmentos hundidos de la pared del seno maxilar y se pasa un instrumento curvo romo, en el seno maxilar, por debajo del cigoma hundido, después, por presión hacia arriba y afuera se intenta la reposición de los fragmentos del hueso cigomático; esto es esencial para corregir la diplopia.

MANTENIMIENTO DEL HUESO CIGOMATICO Y PISO DE ORBITA EN POSICION A TRAVES DEL SENO MAXILAR

El taponamiento del seno maxilar con gasa yodoformada no es un método muy satisfactorio para mantener el malar en posición. El comandante Arturo Tuxville ha utilizado con éxito considerable, en estos casos, un método que consiste en introducir dentro del seno maxilar un cateter uretral de Foley No. 16, 30 cc, ya a través de una abertura alta en la fosa canina, ya a través de la cavidad nasal por debajo de los cornetes inferiores; los coágulos sanguíneos se succionan y el cateter se inserta e hincha con aguja esterilizada.

Para inflar el cateter se ata con alambre a la punta de una jeringa de 10 cc. Cuando el cateter se ha inflado al punto de que los fragmentos se han levantado a su posición normal o cerca de ella, se ata cerca de su punto de entrada en el seno y el exceso se corta. En algunos casos este procedimiento es suficiente para elevar no solamente los fragmentos pequeños, sino también el cigoma mismo a una posición muy satisfactoria. En otros, el método mencionado se usa en unión con manipulaciones manuales directas o-

con la tracción extrabucal como ya se ha descrito.

TRATAMIENTO DE LAS FRACTURAS NASALES SIMPLES

Se introduce en la ventana nasal un elevador periostal envuelto en gasa y cubierto con vaselina. Por presión hacia arriba los huesos fracturados se levantan y por presión de un dedo se manipulan hacia su posición. Si la hemorragia continúa, la nariz debe empaquetarse con gasa vaselinada por 24 horas. Si fuere posible, los fragmentos deberán colocarse en su sitio dentro de las primeras horas después del accidente, antes que la tumefacción aumente la deformidad e interfiera en la reducción. Después se coloca un aparato externo para mantener los huesos en su posición. Si no se usa un aparato, se producirá una deformidad.

FERULA PARA FRACTURAS NASALES SIMPLES

Kazanjian y Converse han descrito un excelente aparato: "Un trozo chato de metal blando (medida 23, estaño) con forma de un reloj de arena, se dobla para que la parte inferior se adapte a la forma general de la nariz, y la parte superior queda chata sobre la frente. Esta pieza de metal sirve como cubeta para sostener una pequeña cantidad de godiva. El aparato se ajusta, y como se ha modelado sobre la nariz, se establece una presión igual en todos los lados. Todo el aparato se retiene por medio tela adhesiva que pasa sobre la frente, arriba, y sobre las mejillas, debajo de los ojos, en la parte baja de la férula. Se debe ejercer presión moderada; la férula o las cubiertas no se tocan por lo menos en dos días. A su término, está libre de inflamación y edema. Este método no es tan positivo como el que sigue, pero puede ser utilizado como emergencia en ausencia de un aparato adecuado".

FERULA PARA FRACTURAS NASALES DE KAZANJIAN

Este aparato fué diseñado para liberar la cantidad deseada de fuerza continuada contra las caras laterales de la nariz en-

un punto determinado.

La férula consiste en un marco de metal de forma rectangular; la superficie inferior está completamentada con una barra redonda de alrededor de 0.7 cm de espesor. El marco se introduce en godiva extendida sobre la frente. Ambos se mantienen en un sitio firmemente por medio de tela adhesiva colocada alrededor de la cabeza. La barra horizontal del aparato no se cubre con godiva, sino que se deja libre para colocar la unión universal, que puede pasarse libremente a lo largo de la barra y sostenida en su lugar, a la derecha o izquierda de la línea media. En esta unión se coloca una barra vertical cuyo extremo inferior consiste en una base chata cubierta con godiva blanda presionada contra el lado de la nariz. Se emplean bandas elásticas para ejercer presión contra el lado de la nariz; hay que aplicar presión suave, porque el aparato se usa solamente para mantener los huesos fracturados en su posición correcta.

FRACTURAS NASALES COMMINUTAS

Las fracturas comminutas están caracterizadas por el marcado aplastamiento del puente nasal; los huesos se pueden llevar a una posición satisfactoria si se tratan mientras los distintos fragmentos están todavía flojos. Se requiere un soporte adicional durante unos días para inmovilizar los fragmentos en la posición correcta. Con este propósito, a menudo es necesario empaquetar la cavidad nasal con tiras de gasa envaselinadas; deben emplearse otros medios para permitir el libre drenaje.

METODOS DE SUSPENSION

Kazanjian y Converse utilizan un aparato de alambre como soporte interno para elevar e inmovilizar los fragmentos comminutos de la fractura nasal. Un alambre No. 14 de 6 cm de largo se dobla en forma de "U". A una de los brazos de la "U" se le sueldan

pequeños ganchos y en el otro brazo se le coloca una pequeña cantidad de godiva ablandada. Esto se introduce en la nariz, debajo de la fractura, y se presiona contra los fragmentos hundidos a fin de que el material blando se amolde a la superficie interna de la nariz. Se quita el alambre y el material, y después de arreglar y eliminar los excesos se vuelve a colocar. Una barra (alambre de medida 10) con un gancho en el extremo inferior, se extiende desde la frente hasta la nariz y es retenido por el aparato de fijación craneal ya descrito. Una banda elástica conecta las unimes externa e interna. La fuerza ejercida por el elástico es pequeña, simplemente para mantener los fragmentos óseos en posición.

CAPITULO XIII
DIETA

Los pacientes con fracturas de maxilares deben ser alimentados con un tubo o paja de beber, una copa o cuchara, o por vía nasofaríngea o rectal, en los casos excepcionales. La dieta debe ser blanda o líquida.

DIETA LIQUIDA: Es necesaria en todos los casos en que los dientes de ambos maxilares se mantengan unidos. Debe consistir en jugos de frutas, leche, crema, cocoa, chocolate, leche malteada, jugo de carne o sopas, bebidas de cualquier clase excepto alcohol.

DIETA BLANDA: Debe consistir en papas aplastadas o cualquier vegetal cocido blando, frutas, de lata o frescas blandas, huevos hervidos blandos, carnes blandas, sesos o molleja, postres tales como helado, gelatina, cuajada, flan.

ALIMENTOS REQUERIDOS: Los siguientes alimentos deben ser administrados cada día.- por lo menos medio litro de leche, jugo de naranja fresca, jugo de tomates o uva; 100 gramos de mantequilla, yemas o dos huevos pasados por agua, vegetales colados o pisados, como espinaca, zanahoria, nabos, arvejas, maíz, espárragos, remolacha, habas, zapallo, etc. (uno o dos por día, eligiendo todo los días algo diferente), aceite de hígado de bacalao, dos cucharadas tres veces por día para un adulto, una pastilla de levadura o tres gragea de complejo vitamínico B.

ALIMENTOS OPCIONALES: Estos pueden comerse crudos o cocidos. Incluyen bananas, cereales, postres, queso, carnes, pescados y bebidas.

DIETA BLANDA PARA PACIENTES FRACTURADOS
DESPUES DE LA FIJACION INTERMAXILAR
DESAYUNO

1 taza de jugos de cítricos (ej., naranjas)
1 taza de harina de cereales (ej., avena)
2 huevos pasados por agua 2 minutos
leche
2 cucharadas de crema
2 cucharadas de azúcar
té o café

ALMUERZO

consomé (ej., crema de garbanzos)
carne picada fina (ej., de vaca)
papas aplastadas y salsa
puré de vegetales (ej., zanahoria)
crema batida
leche
4 cucharadas de crema
1 cucharada de azúcar
té o café

CENA

consomé (ej., de tomate)
carne picada fina (ej., de pollo)
papas picadas y salsa
puré de vegetales (ej., penetos)
puré de frutas (ej., duraznos)
leche
4 cucharadas de crema
1 cucharada de azúcar
café o té
alimentos para el tiempo de reposo

SUPLEMENTO

1180 gramos de leche homogeneizada, 1 cucharada de leche-

polvo descremada, una cucharada de jarabe de chocolate).

DIETA LIQUIDA PARA PACIENTES FRACTURADOS DESPUES DE LA FIJACION INTERMAXILAR

DESAYUNO

1 taza de jugo de frutas
media taza de avenate
leche
2 cucharadas de crema
2 cucharadas de azúcar
té o café
A las diez de la mañana, 200 gramos de suplemento Hi-pro.

ALMUERZO

consomé
1 taza de jugo de frutas
200 gramos de leche bebida
helado
leche
2 cucharadas de crema
1 cucharada de azúcar
té o café
A las 14 horas, 200 gramos de suplemento Hi-pro.

CENA

consomé
1 taza de jugo de frutas
200 gramos de leche
helado
leche
2 cucharadas de crema
1 cucharada de azúcar
té o café

A las 20 horas, 200 gramos de suplemento Ni-pro.

	Necesario	Dieta blanda	Dieta líquida
Calorías	3.000	3,150	3,244
Proteínas (gr)	70	125	123
Grasas (gr)	—	170	140
H. de carbono (gr)	—	282	325
Calcio (gr)	1.0	2.1	3.7
Fósforo (gr)	—	2.3	3.0
Hierro (gr)	15	16	19.9
Vitamina A (UI)	5.000	[illegible]	11.198
A. ascórbico (mg)	75	114	205
Tiamina (mg)	1.5	1.52	3.3
Riboflavina (mg)	2.0	3.7	7.0
Nicotinamida (mg)	1.5	17	23

CAPITULO XIV
REPARACION

"Prescindiendo del modo de formación, el hueso, en su desarrollo completo, difiere de los demás tejidos conectivos en varios aspectos. El hueso es relativamente pobre en células; estas pueden estar muy separadas unas de otras por espacios lacunares o hallarse distribuidas en una capa única de células sobre la superficie ósea constituyendo la membrana perióstica o endóstica.

"Cuando un hueso es lesionado, las células perióstica y endósticas responden cambiando su forma y aparecen figuras mitóticas. Estas células son capaces de formar la matriz intercelular ósea y producen fosfatasa, la cual desempeña papel importante en precipitación de sales. Así se restablece la secuencia embriológica de la formación ósea.

"Desde el momento en que se fractura un hueso hasta su restauración completa anatómica y funcional se podrán observar cambios de tipo reparador. Aunque el proceso reparador es continuado, será conveniente discutirlo en cuatro etapas, según el tiempo transcurrido desde la lesión.

1ª ETAPA: TRAUMA

"Simultaneamente con la fractura, los tejidos blandos que rodean el hueso son lesionados. El perióstio es rasgado o despegado de la superficie externa de la cortical. El endostio es separado de la superficie medular y este tejido se desgarra, como así también los vasos sanguíneos y capilares de los tejidos blandos adyacentes y canales vasculares intraóseos.

Esta lesión da por resultado la formación de un hematoma en los alrededores de los extremos óseos fracturados. Al mismo tiempo hay hiperemia, extravasación de fluidos, e infiltración de-

células inflamatorias. Se forma fibrina en la periferia del hematoma debajo del periostio desgarrado y entre los cabos óseos. Las partes lesionadas se unen por medio de una red libre de fibrina, la que sirve como base sobre la cual se podrá desarrollar el tejido de granulación. En una fractura, el desplazamiento y desgarramiento del periostio son mayores en el lugar de la fractura que en niveles más distantes. Así, el área de hemorragia y exudación pronto asume una forma fusiforme, que generalmente se mantiene a través de todo el proceso de reparación.

2ª ETAPA: ORGANIZACION

Durante las primeras 24 a 48 horas después de la lesión se incrementan los cambios inflamatorios y exudativos. Aparece gran cantidad de leucocitos. Los tejidos se inflaman e induran por la extravasación sanguínea y edema. Aumenta la precipitación de fibrina. Estas alteraciones celulares representan la primera etapa de la reparación. El coágulo de fibrina entre los extremos del hueso fracturado se organiza desde abajo, seguido por la proliferación de células conectivas y brotes de endotelio capilar para formar el tejido de granulación. Además de los numerosos polimorfonucleares presentes en estos estadios tempranos, se puede observar ahora gran cantidad de fagocitos, mononucleares, que eliminarán las células necróticas y los tejidos de descombro.

"Hasta este momento la cicatrización y reparación de una fractura se asemeja a cualquier herida de tejido blando. En cada caso se depositan fibras colágenas entre las células conectivas que proliferan. En la fractura, ese crecimiento fibrilar se halla enmascarado por la deposición de una matriz hialina homogénea. La aparición de esta matriz intercelular específica constituye la primer evidencia de la formación ósea.

"Debido al origen y distribución particular del suminis-

tro compactos del hueso, se pueden presentar necrosis extensas. — Después de la lesión, tal necrosis será evidenciada por espacios - lacunares vacíos en el hueso, en los sitios adyacentes a la fractura. Estas áreas de necrosis alcanzan a unos cuantos milímetros o - 1 cm de cada lado de la lesión. El grado de reabsorción de este su hueso desvitalizado es variable.

3ª ETAPA: UNION POR FORMACION DE CALLO

"Después de una semana se halla presente en la mayoría de los casos el proceso de formación ósea intramembranosa. Mientras - que nuevas e indistintas porciones de matriz osteoide homogénea se van depositando entre las células conectivas, adoptan la forma y - función de los osteoblastos, los cuales se alinean en una hilera - sólida a lo largo del borde de cada nueva porción de matriz y aparentemente colaboran en la formación de una nueva matriz. Algunas de estas células se rodean de su propia matriz y así se transforman en osteocitos.

"El tejido óseo nuevo yace debajo del periostio desgarrado para formar el manguito tubular del callo externo. Este callo - puede subdividido en dos partes: de puente y de sostén. Se depositan también en los canales medulares cercanos a los cabos óseos como callo endóstico. Gradualmente este tejido óseo crece hacia adentro desde la periferia del hematoma y finalmente lo reemplaza. En la parte más ancha del hueso que cubre el sitio de fractura hay — cartílago. La diferenciación en células cartilaginosas u óseas dependerá del medio vascular en el cual se diferencian. Por otra parte, si el desarrollo es vascular, se diferenciarán en osteoblastos y formarán cartílago. Además, la edad, el estado de salud, los factores locales influyen en la capacidad individual para producir — cartílago.

"La aparición de cartílago en el callo es más notoria en-

las fracturas de huesos largos con desplazamiento o grandes defectos. Aquí, el cartílago sirve como material rápido y temporario de relleno para ser reemplazado, y de esta manera corregida la solución de continuidad, por tejido óseo nuevo. Las pequeñas perforaciones y los cortes finos producen relativamente poco cartílago y son reemplazados principalmente por el crecimiento de células de tejido conectivo y osteoblastos de una superficie a otra. Los huesos largos formados bajo un patrón cartilaginoso en la vida fetal producen más comúnmente un callo de fractura cartilaginoso. Los huesos planos, formados por osificación intramembranosa, generalmente cicatrizan sin la aparición de cartílago. La regeneración ósea y el relleno de la solución de continuidad generalmente fallan en la vida adulta.

"El hueso nuevo no se forma fortuitamente dentro del callo, sino que crece por extensión del nuevo hueso perióstico y endóstico en la brecha de fractura envolviendo y reemplazando el callo fibrocartilaginoso.

"Parece ser que el cartílago cumple una función más bien activa que pasiva en la osteogénesis, posiblemente a través de mecanismo de inducción.

4ª ETAPA: REACONDICIONAMIENTO DEL CALLO, UNION OSEA Y RECONSTRUCCION

"Término medio, el callo alcanza su mayor tamaño al cabo de 2 a 3 semanas. Hay un aumento progresivo de su densidad, por la continua adición de nuevo tejido óseo y el aumento en el depósito de sales.

"El callo externo o subperióstico está formado en gran parte por trabéculas que se irradian transversalmente del núcleo óseo. Entre los cabos de fractura, el callo inicial tiene una estructura poco determinada. El reacondicionamiento de este hueso —

nuevo tendrá lugar en las semanas subsiguientes. Esto se lleva a cabo por medio de reabsorción en algunos sitios del trbeculado primitivo por la acción de osteoclastos, y neoformación de trabéculas por la acción de osteoblastos; todo esto se determina en gran parte por las presiones y las tracciones a que se someta el callo. Las estructuras óseas iniciales se van reabsorviendo gradualmente y se restablecen uniones firmes entre las porciones de hueso preexistente y el hueso neoformado. La cantidad de tejido óseo comprendido en el callo disminuye gradualmente. Este proceso de adaptación continúa por varios meses o años, dejando solo el hueso necesario para la unión de los extremos óseos fracturados. Esto varía según el hueso de que se trate y los movimientos que este realice.

"La forma del callo y el volumen del tejido necesario para unir una fractura dependen de la cantidad de hueso perjudicado, y el desplazamiento sufrido. El tiempo de cicatrización es directamente proporcional al volumen total del hueso lesionado y al tamaño de la brecha ósea.

"Los procesos locales y los factores sistémicos interdependen en la reparación ósea. El callo óseo parece tener prioridad en el transporte de los materiales tisulares para la reconstrucción, con prescindencia de las condiciones generales del paciente. Los estudios de balance metabólico con nitrógeno, fósforo, potasio, azufre y otros elementos indican que el catabolismo del tejido muscular puede suministrar muchos de los elementos necesarios para la construcción de la matriz ósea. El organismo elige catabolizar músculo para satisfacer momentáneamente las exigencias necesarias para la rápida reconstrucción ósea.

"El callo en crecimiento se calcifica de la misma manera como lo hacen el cartílago y el hueso del esqueleto normal. Hay

grandes variaciones en el tiempo requerido para completar la cicatrización de fracturas, y muchos factores influyen en el proceso de reparación. La interposición de tejidos blandos entre los fragmentos, infecciones, disturbios nutritivos y alteraciones en el suministro sanguíneo son factores importantes en la cicatrización de fracturas. Una adecuada inmovilización es uno de los factores más importantes para una rápida y completa unión. Fallas en este aspecto conducirán a lesiones tisulares. En algunos casos, el callo cartilaginoso y óseo es reemplazado por tejido fibroso blando, que no se transformará en hueso. Ocasionalmente dará por resultado una seudoartrosis completa con una cavidad de unión.

"Las reglas básicas siguientes son aplicables a todas las fracturas:

1.- Los fragmentos óseos fracturados deben ser colocados en la posición más ventajosa lo más pronto posible.

2.- Una vez obtenido un alineamiento y aposición satisfactorios, se inmovilizarán las partes.

3.- La inmovilización deberá mantenerse hasta que se establezca la unión o hasta que se determine que la cicatrización no ha tenido lugar y que se requieren otras medidas terapéuticas.

CAPITULO XV
CONCLUSIONES

Después de haber realizado esta tesis, que en lo personal me parece de mucha importancia dado a que trata de los diferentes traumatismos maxilofaciales los cuales merecen una mayor atención, no solo por el daño físico que le causa a la persona afectada sino por la repercusión psicológica en esta.

Debido a que es uno de los problemas que más nos conciernen y dado a que el número actual de especialistas en esta rama en nuestro país es insuficiente, considero que todo Cirujano Dentista de práctica general debe de tener los conocimientos necesarios para fundar un diagnóstico.

Ahora para establecer un diagnóstico, es de gran ayuda — además de la Historia Clínica, tener un amplio conocimiento de los signos y síntomas y la buena interpretación radiográfica, para así poder remitir al paciente a hospitales o instituciones relacionadas con esta especialidad.

No de decir que una vez que el paciente ha sido remitido al especialista, éste deberá tomar en consideración la etiología de la lesión y la fecha en que sufrió la misma para hacer la debida anotación en la Historia Clínica, la cual nos respaldará ante la ley.

Además deberá hacerse un estudio detallado del paciente y de la o las placas radiográficas que a éste se le tomen para así fundar un buen diagnóstico y así saber si es favorable o desfavorable para tomar una decisión en cuanto al plan de tratamiento quirúrgico que se vaya a realizar.

También deberemos tomar en cuenta de que la mayoría de — las fracturas se deben a accidentes automovilísticos, peleas calle

ganas, caidas, golpes, accidentes por arma de fuego, etc., ya que es necesario para hacer un buen desbridamiento de los tejidos blandos, para así conseguir una buena asepsia, además recuerden que debemos proporcionar una buena terapéutica tanto antiinvasiva como antitetánica para evitar males mayores como sería el tétanos.

Es necesario que a muchos pacientes traumatizados se les realicen las medidas generales como son : alivio del estado de shock, hemostasia, estudios de laboratorio, reposición de líquidos y si acaso es necesario la traqueostomía, dado a que en muchos casos los objetos como prótesis, dientes o cuerpos extraños tienden a irse a la traquea; aunque en algunos casos los músculos de la lengua tienden a llevarla hacia atrás y provocar la asfixia del enfermo.

Es por lo que pienso que debemos tener conciencia de nuestros deberes como Cirujanos Dentistas hacia nuestros pacientes para no verlo como un mueble sino como todo que merece de nuestros conocimientos adquiridos de nuestros maestros y de nuestra casa de estudios.

CAPITULO XVI
BIBLIOGRAFIA

1.- Archer Harry. CIRUGIA BUCAL. Tomo II, pags. 733 - 760; 775 - - 786; 791 - 792; 797; 800 - 823; 852 - 863; 878 - 890; 895 - — 913; 923 - 925, segunda edición, Mundi S.A.I.C. y F.

2.- Alcaraz del Rio Ignacio. ELEMENTOS DE ANATOMIA. pags. 23 - 26; 47 - 48; 151 - 154; 186, septima edición, Libreria de Medicina.

3.- Burket W Lester. MEDICINA BUCAL, DIAGNOSTICO y TRATAMIENTO. — pags. 246, sexta edición, Interamericana.

4.- Cascajares P. Juan Luis. COMPENDIO DE ANATOMIA, FISIOLOGIA e - HIGIENE. pags. 77 - 81; 219, segunda edición, E.C.L.A.L.S.A.

5.- Costich Emmet R. CIRUGIA BUCAL. pags. 138; 148, primera edi — ción, Interamericana.

6.- Ginestet Gustave. ATLAS DE TECNICA OPERATORIA EN CIRUGIA ESTOMATOLOGICA Y MAXILÓ FACIAL. pags. 13 - 21; 30 - 34; 36 - 42; - 105 - 106; 282 - 348, Mundi.

7.- Guralnick C Walter. TRATADO DE CIRUGIA ORAL. pags. 22 - 37; — 41 - 44; 45 - 53; 94 - 96; 228 - 241; 267 - 286; 288 - 312, — Salvat S.A.

8.- Garcia Castañeda Maximo. LOS POLITRAUMATIZADOS Y SU TRATAMIENTO. pags. 192 - 193; 195 - 196; 198 - 200; 203 - 204; 206 - — 210, Academia Mexicana de Cirugía.

9.- Ivy Robert. FRACTURES OF THE JAWS. pags. 30; 32 - 98; 122; — 141 - 145; 153 - 167, tercera edición, Lea & Febiger.

10.- Kruger O Gustav. TRATADO DE CIRUGIA BUCAL. pags. 42 - 44; — 84 - 93; 104 - 117; 226 - 228; 280 - 306; 327 - 329, primera edición, Interamericana.

11.- Mead Sterling. CIRUGIA BUCAL. Tomo II, pags. 637 - 651; 671 - 714; 1061 - 1073; 1078 - 1079, U.T.E.H.A.

12.- Maurel Gerard. CLINICA Y CIRUGIA MAXILO FACIAL. Tomo I, pags. 91 - 98; 120 - 134; 537 - 682, tercera edición, Alfa.

13.- Mason Robert. TRATAMIENTO PRE Y POSTOPERATORIO. pags. 140 - - 144; 147 - 150; 155 - 182, segunda edición, J. B.

14.- Palacio Gómez Alberto. TECNICAS QUIRURGICAS DE CABEZA Y CUE - LLO. pags. 223 - 240; 307 - 311, primera edición, Interamericana.

15.- Quiroz Gutierrez Fernando. TRATADO DE ANATOMIA HUMANA. Tomo I pags, 97 - 111; 314 -,319; 321 - 330; 335 - 338; quinta edi - ción, Porrua S. A.

16.- Rowe-Killey. CIRUGIA Y ORTOPEDIA DE CABEZA Y CARA. pags. 7 - - 15; 17 - 26; 29 - 35; 37 - 43; 45 - 53; 55 - 65; 157 - 163; - 199 - 223; 233 - 251; 253 - 292; 501 - 535, Bibliográfica Argentina.

17.- Schuchardt Karl. TRATADO GENERAL DE ODONTO-ESTOMATOLOGIA. Tomo III, Volumen I, pags. 40.- 55; 676 - 684; 687 - 688; 695 - 782, Alhambra S. A.

18.- Thoma H Kurt. ORAL SURGERY. Volumen II, pags. 421 - 426, C. V, Mosby Company.

19.- Testut-Latarjet. COMPENDIO DE ANATOMIA DESCRIPTIVA. pags. 39- 48; 153 - 161; 268 - 272; 312 - 314; 335 - 337; 450 - 462; - - 465 - 467; 471 - 473, Salvat S. A.

20.- Wise Robert. CIRUGIA DE CABEZA Y CUELLO. pags. 59 - 60; 67 - - 69; 88 - 100, primera edición, Interamericana.

21.- W. Tieche R. FISIOPATOLOGIA BUCAL. pags. 362 - 363; 372 - 379, primeta edición, Interamericana.