



**Escuela Nacional de Estudios Profesionales  
Iztacala - U.N.A.M.**

---

**CARRERA DE ODONTOLOGIA**

**"FERULIZACION DE PIEZAS DENTARIAS  
EN PADECIMIENTOS PARODONTALES"**

**T E S I S**

**QUE PARA OBTENER EL TITULO DE**

**CIRUJANO DENTISTA**

**PRESENTA**

**Jorge Antonio Miramontes Malacón**

**San Juan Iztacala, México, 1980**



Universidad Nacional  
Autónoma de México



**UNAM – Dirección General de Bibliotecas**  
**Tesis Digitales**  
**Restricciones de uso**

**DERECHOS RESERVADOS ©**  
**PROHIBIDA SU REPRODUCCIÓN TOTAL O PARCIAL**

Todo el material contenido en esta tesis esta protegido por la Ley Federal del Derecho de Autor (LFDA) de los Estados Unidos Mexicanos (México).

El uso de imágenes, fragmentos de videos, y demás material que sea objeto de protección de los derechos de autor, será exclusivamente para fines educativos e informativos y deberá citar la fuente donde la obtuvo mencionando el autor o autores. Cualquier uso distinto como el lucro, reproducción, edición o modificación, será perseguido y sancionado por el respectivo titular de los Derechos de Autor.

# I N D I C E

|          |   | Pag. |
|----------|---|------|
| PARTE 1  | PROLOGO   | 1    |
| PARTE 2  | REFERENCIAS HISTORICAS ODONTOLOGICAS                              | 4    |
| PARTE 3  | PREAMBULO   | 14   |
| PARTE 4  | ANATOMIA FISIOLOGIA PARODONTAL                                    | 16   |
| PARTE 5  | OCLUSION  | 39   |
| PARTE 6  | VALORACION PROTESICA DE PIEZAS PILARES                            | 57   |
| PARTE 7  | ELECCION DEL TIPO DE PROTESIS                                     | 68   |
| PARTE 8  | FERULIZACION Y ESTABILIZACION DENTARIA                            | 72   |
|          | Tipos de Férula   | 76   |
|          | a) Ferulización con ligadura de alambre y de alambre con acrílico | 77   |
|          | b) Ferulización con bandas ortopédicas                            | 80   |
|          | c) Ferulización con barra colada                                  | 84   |
|          | d) Ferulización con barra estabilizadora                          | 85   |
|          | e) Ferulización soportada con cofias (Coronas telescópicas)       | 87   |
|          | f) Ferulización con Pins (Alfileres)                              | 88   |
|          | g) Prótesis removible de precisión y de semiprecisión             | 93   |
|          | h) Férula removible de tipo encajonante                           | 96   |
|          | i) Férula protectora oclusal de acrílico                          | 98   |
| PARTE 9  | TIEMPOS CLINICOS PROTESICOS                                       | 101  |
| PARTE 10 | PROTESIS PROVISIONALES  | 104  |
| PARTE 11 | TOMA DE IMPRESIONES   | 106  |
| PARTE 12 | RETRACCION GINGIVAL   | 109  |

|          |   |     |
|----------|---|-----|
| PARTE 13 | CONSTRUCCION DE PROTESIS EN LABORATORIO | 114 |
| PARTE 14 | PROCEDIMIENTOS FINALES                  | 125 |
| PARTE 15 | RECOMENDACIONES FINALES                 | 128 |
| PARTE 16 | CONCLLSIONES                            | 131 |
| PARTE 17 | BIBLIOGRAFIA                            | 139 |
| PARTE 18 | FIGURAS Y CROQUIS                       |     |

Intercalados  
en el texto.

..... PORQUE TE HAGO SABER, SANCHO,  
QUE LA BOCA SIN MUELAS  
ES COMO MOLIND SIN PIEDRA,  
Y EN MUCHO MAS SE HA DE ESTIMAR  
UN DIENTE, QUE UN DIAMANTE .....

CERVANTES.

## PARTE 1

### PROLOGO.

Al ascender, el horizonte se ensancha y la perspectiva se amplía. Así, con el ascenso, nos percatamos que los objetos que suponíamos aislados forman en realidad parte de un conjunto, nos damos cuenta que armonizan entre sí y que integran un todo congruente.

Esto es aplicable al conocimiento y al estudio. A mayor ascenso en el saber observamos que hay una armoniosa relación entre las diversas partes que constituyen el campo de una disciplina científica; se aprecia con mayor claridad la secuencia: causa-efecto.

A medida que aumenta nuestro saber, las transformaciones en nuestra forma de pensar, observar y analizar son mas claras y nuestro criterio mas lúcido.

A través de cuatro años de estudio en la Facultad de Odontología de la Escuela Nacional de Estudios Profesionales en Iztacala, Mex. de la Universidad Nacional Autónoma de México, la inicial opinión que yo tenía de la carrera de Cirujano Dentista fué transformándose paulatinamente.

En los primeros años de estudio profesional, con la atención puesta únicamente en cada una de las materias que se cursan, con la concentración fijada en el trabajo aislado y los iniciales conocimientos adquiridos, no me fue posible valorar en toda su magnitud el campo general de la odontología.

Ahora comprendo que es natural y lógico que tuviera tan estrecha perspectiva pues no tenía aún ni los conocimientos ni la capacidad de juicio ni el criterio suficiente para darme cuenta de la interrelación de todos y cada uno de los factores que intervienen en la salud bucal.

A partir del tercer año de la carrera y ya con una adecuada perspectiva de la odontología, me interesé especialmente en la Parodoncia. Me percaté de que la curación de las piezas dentarias, por sí mismas, no era el único fin al que me encaminaba, sino que me di cuenta de la fundamental importancia de lograr una completa y total salud de las estructuras orales y su repercusión en todo el organismo. Pasé a una nueva etapa de observación y análisis de los conocimientos adquiridos, de las teorías, de las técnicas y de la práctica que realizaba todo ello enseñado y guiado por mis maestros. En esta forma tuve conocimiento de las ventajas y desventajas de aquellas y valué resultados.

Así pues yo mismo evolucioné junto con mis estudios y la práctica.

Al hacer el análisis de todo el conjunto de elementos que intervienen en la salud bucal, me incliné hacia el campo protésico y sus relaciones íntimas con el parodonto, hacia la necesidad y beneficio de las restauraciones en la estructura dentaria tomando en cuenta la acción e importancia de su soporte y la relación existente entre dicha estructura y su soporte alveolar.

La ferulización de piezas dentarias en padecimientos parodontales, considero que es un sector de la Odontología muy importante: El alivio de cargas a tejidos enfermos contribuye a su recuperación.

El odontólogo general requiere de una síntesis de lo que se acepta en cada especialidad puesto que hay que tomar en cuenta que debe manejar cotidianamente, en agotadoras jornadas, un gran número de alternativas y técnicas que corresponden a diversas áreas especiales de la odontología.

Sobre la ferulización de piezas dentarias, en donde se tienen diversas técnicas y métodos, el odontólogo no especializado se encuentra ante sus diversas disyuntivas en el "modus operandi" expuestas en diverso orden y diferente amplitud en los libros sobre la materia. En un solo libro no se encuentra la totalidad del conocimiento buscado y se requiere de una búsqueda de información y de tiempo para ordenarla y evaluarla.

Mi intención al seleccionar el tema de mi Tesis "Ferulización de piezas dentarias en padecimientos parodontales", además de las razones antes expuestas, es brindar un resumen ordenado sobre este tema tan importante.

Espero que este trabajo sea de alguna utilidad a quien se interese en leerlo.

JORGE ANTONIO MIRAMONTES MALACON.

JUN. 1980.



## PARTE 2

### REFERENCIAS HISTORICAS ODONTOLOGICAS.

Los padecimientos de la cavidad bucal y su cuidado son tan antiguos como el hombre. En algunas mandíbulas que datan del paleolítico se han descubierto estigmas de afecciones dentales y es muy posible que el hombre de Neanderthal al verse acosado por odontalgias y para librarse del dolor se haya arrancado la pieza afectada tal como hoy en día lo hacen algunas tribus primitivas.

La primera mención de la estomatología se encuentra en una tablilla babilónica de hace 2000 años a. de C. La inscripción cuneiforme contiene una especie de exorcismo contra el "gusano de los dientes" que aún hasta el siglo XVIII se le atribuyó la caries.

El papiro de Ebers cita unos remedios para la odontalgia y la gingivitis. También de Egipto proviene el nombre del mas antiguo de los dentistas conocidos: Hesi Ré, cuya imagen se conserva en un relieve cinco veces milenario y a quien llamaban Jefe de los Dentistas y de los Médicos. De una tumba próxima a la Gran Pirámide se descubrieron dos molares hábilmente unidos con alambre de oro.

La escuela hipocrática aconsejaba que los dientes enfermos fueran extraídos en caso de que se encontraran flojos y si se mantenían firmes debían ser desecados mediante un cauterio. Cuando la mandíbula sufría una fractura, los dientes firmes debían sujetarse con hilo de lino o con alambre de oro.

Además de describir la anatomía y las funciones de los incisivos, caninos y molares, Galeno distinguió entre el dolor de la pulpitis y el de periodontitis. Su coetáneo Plinio "El Viejo" fue pródigo en fantásticos remedios para conservar los dientes y curar las odontalgias.

Durante los siglos transcurridos desde la caída de Roma hasta la baja Edad Media, los árabes fueron los maestros de la medicina. Rhazés, Avicena y Albucasis, entre otros hombres de ciencia, se interesaron en la estomatología; sin embargo, debido a que su religión les prohibía cortar carne humana, concentraron su atención en la búsqueda de medios farmacológicos para aliviar las afecciones dentales a los que añadían el uso del cauterio. Albucasis diseñó pinzas, elevadores, escarificadores y concibió un método para trasplantar dientes.

En las ciudades de la Europa medieval, la odontología estaba en manos de los barberos. Para atender a los aldeanos estos hombres recorrían los caminos en carruajes vistosamente adornados y anunciaban su presencia al son de trompetas las cuales servían también para acallar los alaridos de quienes

se sometían a una extracción dentaria. Eran conocidos con el nombre sarcástico de sacamuelas. El oficio incluía la venta de brebajes aplicados para aliviar los dolores de muelas, blanquear la dentadura y preservarla de la caries.

En la Francia del Renacimiento, el eminente cirujano Guy de Chauliac escribió profusamente sobre los dientes y fue el primero en mencionar a los "dentatores" o sea los odontópatas de la época. Los anatomistas estudiaron la cavidad bucal y así Vesalio hizo una minuciosa descripción de los dientes y de las cámaras pulpares y de paso echó por tierra la teoría aristotélica de que los hombres contaban con 32 dientes, mientras las mujeres tenían solo 28.

En el siglo XVI la dentistería comenzó a librarse de los barberos y en 1530 fue publicada la primera obra consagrada por entero a esta especialidad; se trataba de una compilación de autores antiguos titulada "Artzney Büchlein wider allerley kranckeyten und gebrechen der tzeen" y conocida en forma abreviada como "Zene Artzney" (Remedios para los dientes).

Un eminente clínico francés, el doctor Pierre Fauchard, ha pasado a la posteridad como el iniciador de la odontología gala merced a la publicación, en 1728, del primer tratado sobre cirugía dental: Le Chirurgian Dentiste. Se le reconoce como Padre de la Odontología Moderna. El doctor Fauchard utilizaba para los empastes estaño o plomo; diseñó varios instrumentos para tratar las irregularidades dentarias por lo cual puede

ser considerado como el primer ortodoncista; fué un ardiente propugnador porque los dentistas tuvieran una preparación mas amplia; descubrió ademas que enfermedades del parodonto son como un tipo de escorbuto que ataca tejido de sostén, hueso y dientes.

Casi medio siglo mas tarde John Hunter contribuyó al progreso de la anatomía, fisiología y patología dentales con su obra "The Natural History of the Human Teeth" (1771).

En aquellos dias los orfebres eran quienes hacían las dentaduras postizas: sobre una base de marfil montaban dientes de seres humanos o de animales. Los profanadores de tumbas se encargaban de surtirlos de los primeros. Las piezas de animales despedían un tufo desagradable, cambiaban de color y se echaban a perder. Se cuenta que cuando una de las dentaduras postizas de George Washington se ennegreció, su dentista achacó el hecho a la costumbre del político de beber oporto.

En 1774 un farmacéutico francés llamado Duchateau, quien vivía cerca de la célebre manufacturera de porcelana de Sévres, comenzó a fabricar dentaduras de porcelana.

En 1885 Charles Goodyear realizó una importante contribución a la odontología descubriendo la ebonita, derivado del caucho, que al abaratar el costo de las dentaduras postizas las puso al alcance de todos.

Por lo que respecta a México, la arqueología ha permitido conocer de trabajos odontológicos prehispánicos cuyos materiales osteológicos forman una valiosa colección que se ha logrado

reunir en el Museo Nacional de Antropología e Historia.

Actualmente hay 618 dientes con mutilación provenientes de las diversas regiones arqueológicas del país. Los hallazgos han permitido clasificar cinco tipos de trabajos dentarios: la extracción, la fractura, el corte limado, la preparación de cavidades en los dientes hechas para alojar incrustaciones y las incrustaciones propiamente dichas.

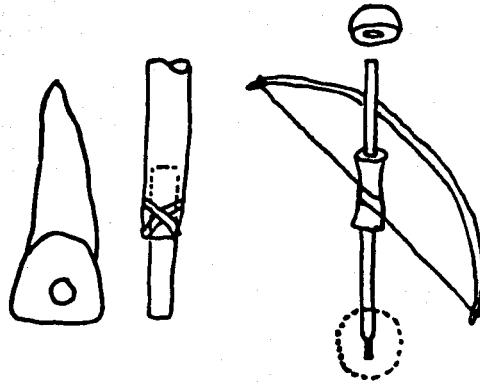
Llaman la atención las técnicas que pudieran haberse empleado dado que los pueblos prehispánicos no utilizaban instrumentos de metal. Se cree que se valían del limado, consistente en la frotación de un objeto de mayor dureza que otro que se desgasta, el diente en este caso, auxiliándose de polvos abrasivos y agua. Para las horadaciones es posible que se hayan valido del malacate o torno rudimentario.

El uso de incrustaciones y mutilaciones dentarias en los primitivos Mayas era reservado para los sacerdotes y la clase aristócrata, pero esta costumbre, al propagarse hacia la altiplanicie central del país y las costas del Golfo de México, fué imitada por las diversas clases sociales de las culturas totonaca, huasteca y zapoteca.

Para las incrustaciones los Mayas utilizaban el jade, los Zapotecas preferían el oro y otros pueblos emplearon la hematita, la obsidiana, el cristal de roca y las esmeraldas.

En el museo de Peabody se conservan dos incisivos centrales superiores, cada uno con tres incrustaciones de obsidiana.

## TRABAJOS ODONTOLÓGICOS PREHISPANICOS



El malacate o torno.- Instrumento rudimentario que probablemente fue usado para hacer la preparación de cavidades dentarias que alojarian incrustaciones.

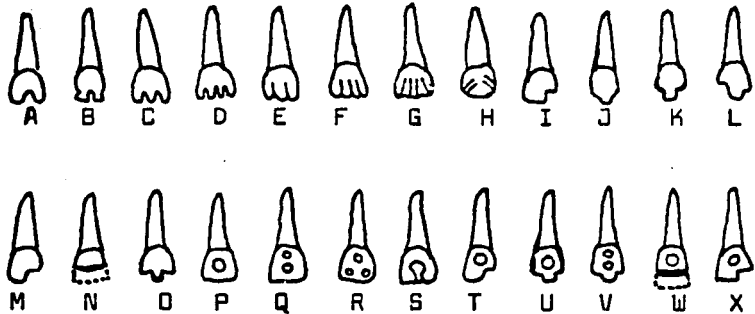
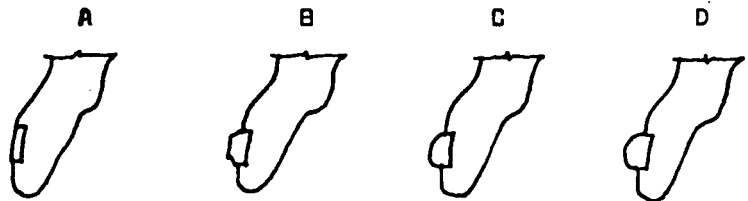


Tabla de clasificación de las mutilaciones dentarias e incrustaciones, arreglada por el Sr. Daniel F. Rubia de la Borbolla



Esquema de las diversas clases de superficie que ofrecen las incrustaciones dentarias: A.- Plana; B.- Plana con bordes rebajados C.-Convexa en grado de poca curvatura; D.- Convexa en grado de fuerte curvatura., Clasificación del Sr. Don. Javier Romero.

Lo que llama la atención es el desgaste del borde expuesto que es prueba de que el trabajo fué hecho en vida del individuo y no como rito funerario como en un principio se creyó.

Los pueblos prehispánicos padecían las diversas afecciones dentales conocidas en la actualidad. Las gingivitis, estomatitis y algunas otras enfermedades propias de la boca eran tratadas por individuos diestros en hacer incisiones en la mucosa inflamada, aplicando luego infusiones de diversas plantas. Aún cuando por los hábitos y tipo de alimentación tenían gran inmunidad a la caries sin embargo la padecían y era conocida por los antiguos aztecas con el nombre de "tlan-pa-lan-al-iztli", palabra formada por sílabas equivalentes a palabras con significado, por ejemplo: "tlan" significaba que cuando un diente se destruye debe ser tratado con yerbas medicinales; "tlan-a-culi" era el gusano que causa las caries; "tle-pati-patli" nombraba a la hierba medicinal con que era tratada la caries; "achiztli" era el nombre de una planta cuyas hojas se usaban como sedante; las fracturas dentarias las nombraban "tlan-cal-on-al-iztli", la gingivitis "que-quet-o-le-a-iztle" y a las personas carentes de dientes anteriores les decían "tlan-tepen-qui"; "tencua" significaba fisura labial; "totlancochquaquah" molar del juicio; "tlantli" diente; "tlanana-nite" extraer un diente; "tlanatonaniztli" dolor de dientes; "tlancosanaliztli" sarro dental; "tlanatonautztli" significaba Odontología y "tetlauicuilique" era el hombre profesional de la medicina especializado en padecimientos bucales y que "extrae algo del cuerpo".

Al través de la historia, uno de los mayores escollos de la dentistería ha sido el dolor, pues el miedo a padecerlo aleja a muchas personas del dentista propiciando que los males bucales causen tremendos padecimientos. El alumbre, el alcohol y el opio fueron utilizados como anestésicos en diversos países del mundo hasta 1844, cuando el doctor Horace Wells, dentista de Hartford, comenzó a experimentar con el óxido nitroso. Bajo los efectos de dicha sustancia, Wells se hizo extraer un diente sin dolor alguno; sin embargo mas tarde se registraron algunos incidentes adversos que obligaron a los dentistas a abandonar todo intento de usar dicho óxido también llamado gas hilarante. El 16 de Octubre de 1846 fué un día histórico para la medicina: en el Massachusetts General Hospital de Boston en los Estados Unidos, el dentista y médico William Thomas Green Morton, socio de Wells (juntos idearon nuevas dentaduras postizas de feldespato esmaltado), demostró las propiedades anestésicas del éter sulfúrico durante una intervención quirúrgica. Bastó un año para que el uso del éter se generalizara en los quirófanos de todo el mundo; poco después, en 1847, el tocólogo escocés Sir James Young Simpson empleó el cloroformo en obstetricia.

En el México prehispánico la hierba medicinal "tle-pati-patli" (planta conocida como plumbago scandes linn) usada contra la caries, también se empleaba para aliviar el dolor tomada en infusión. Otro calmante del dolor era el "tlancacacatl", que era una mezcla de chile, polvo de caracol, sal y tabaco. La raíz "Chilmecatli" (hierba de la clase de las solanáceas) aplicada a un diente doloroso lo curaba de tal modo que era considerado como milagro.



Otros sedantes que usaban, previa punción en las encías, e inmediata aplicación de hojas maceradas eran las plantas "Achiztli", "Yoyotl" y de tabaco. También usaban las raíces de "Quimichpatli" y el polvo de flores del "cocoyxtli" y el "tlancochoatli"; las raíces del "peyotl" y del "barbastli". Todos estos nombres, ahora exóticos, correspondían a medicinas dentales que aún en la actualidad se encuentran en las tiendas de hierbas medicinales de México.

Los modernos conceptos de la higiene oral no fueron reconocidos como tales por los antiguos. No obstante el temor a las odontalgias hicieron que prestara atención a la diaria higiene bucal. A semejanza de los simios, que utilizan briznas de paja o ramitas, el hombre primitivo empleaba sus propias uñas o astillas de madera para sacar de entre sus dientes los residuos de alimentos. El primer mondadiente genuino, cuya antigüedad se remonta aproximadamente al año 3000 a. de C., es sumerio y es de oro. Los mas antiguos mondadientes chinos eran pequeños y macizos pendientes de bronce fundido, curvos en uno de sus extremos. Los griegos recomendaban el uso de palillos, al igual que los hebreos, si bien estos últimos censuraban la costumbre, tan generalizada entonces, de conservarlos en la boca durante todo el día. En la Roma Imperial, las matronas solían incluir un escarbadietes en sus estuches de belleza. Plinio desaconsejaba el empleo de los mondadientes hechos de plumas de buitre, asegurando que tornaban fétido el aliento, recomendando en cambio los huesos de liebre y las púas del puerco espín.

Los dientes solían limpiarse asimismo con los dedos, con un trozo de tela enrollado en torno a un dedo, o con una bola de lana mojada en miel; según Hipócrates, la lana se empapaba de miel y con ella se frotaban los dientes y las encías, luego se enjuagaba la boca con una mezcla de eneldo, granos de anís y mirra diluida en vino blanco.

Según la enciclopedia china publicada en el siglo XVII, el cepillo de dientes fue inventado en China el 25 de Junio de 1498.

A semejanza de los modernos cepillos, las cerdas eran perpendiculares al eje longitudinal del mango.

Según el Corán, los cepillos, que los musulmanes fabricaban con madera rica en bicarbonato sódico, debían sostenerse entre el meñique y el índice, el dedo cordial y el anular, con el pulgar dirigido hacia las cerdas; debiéndose limpiar primero los dientes "delanteros," luego las superficies laterales de "las muelas" y finalmente las superficies "masticatorias." Instrucciones muy semejantes a las recomendadas por los dentistas contemporáneos. Antes de la aparición de los cepillos de dientes se hallaba muy difundido el uso de los masticatorios, todavía empleados en diversas regiones de Africa y la India. El material utilizado ha provenido de árboles como los de los cítricos, el ébano y el cafeto. Uno de los masticatorios mas antiguos, que han llegado hasta nuestros días, presenta uno de sus extremos aguzado como un mondadientes en tanto que el otro ha sido masticado, retorcido y machacado o triturado para ablandar sus fibras y obtener un aspecto semejante al de un cepillo como extensión en su extremo longitudinal del mango.

En el "Muwashsha", escrito hacia el año 900 por Al Waschscha, se establece que el "siwak", o fibras masticatorias, sólo debe utilizarse a ciertas horas y en determinados lugares, nunca en la calle ni lugares públicos.

Cabe mencionar que actualmente se está investigando como posible ingrediente de modernos dentífricos las substancias anticariógenas de dos árboles africanos, el Massularia acuminata y el Fegara zanthoxyloides, de los cuales los indígenas obtienen hoy día sus fibras para masticar.

En el México prehispánico de acuerdo con el Padre Sahagún, se practicaba la higiene bucal siendo habitual la limpieza de los dientes con un palillo de madera, después de las comidas. Otra costumbre era la de masticar la goma proveniente del árbol llamado "Tzicli".

No hay muchas referencias acerca del cepillo de dientes pero se cree que usaban uno con briznas de "Can-u-ga".

Los dentífricos fueron muy conocidos por los antiguos mexicanos y se hacían con polvo de hojas de "cozticpatli" mezclado con corteza macerada de "tezcapatli", semillas molidas de nopal (cactus) llamadas "machiztli" humedecidas con sabia del árbol "texhuatl", todo lo cual se mezclaba con alumbre hasta formar una pasta con la que se hacían pequeñas esferas, como pastillas, las cuales se dejaban secar. Se usaban humedeciéndolas con vinagre, enjuagando la boca con éste, frotándolas luego contra los dientes quedando notablemente limpios y blancos.

### PARTE 3

#### PREAMBULO.

La ferulización de piezas dentarias en padecimientos parodontales es una técnica particular de Prótesis Parodontal.

Ciertamente se pueden hacer múltiples observaciones alrededor del término "Prótesis Parodontal". Para aclarar las confusiones a que se puede prestar, quiero indicar que con este término se pretende describir: "el servicio dental que proporciona la ayuda restaurativa y protésica necesaria para soportar y mantener la dentadura en salud dentro de su estructura de soporte".

Quiero hacer notar que la meta del protesista como todo Cirujano Dentista consiste en la completa salud bucal.

La salud bucal indudablemente está controlada por el parodonto ya que existe una íntima relación entre estructura dentaria y el soporte alveolar; siendo esta armonía necesaria y benéfica dentro del aparato masticatorio. Para alcanzar este objetivo el protesista necesitará el conocimiento de las alteraciones parodontales, la necesidad de su terapia, los procedimientos, manipulaciones y técnicas correctas que se requieran y que proporcionen las demandas funcionales sobre los dientes y estructuras de soporte, asignando presiones que no excedan sus límites de tolerancia, logrando un nivel satisfactorio de función.

La reorientación oclusal dentaria a través de la reposición, el cambio de forma o la ferulización, pueden ser necesarias para dirigir fuerzas y modificarlas en alcance e intensidad en beneficio del parodonto.

La naturaleza de la oclusión y el grado de involucración parodontal dictarán la necesidad y extensión de la prótesis.

El término de Prótesis Parodontal es aplicado a todos los procedimientos restaurativos que por su naturaleza son utilizados como ayuda terapéutica en el tratamiento de las enfermedades parodontales.

Con esta terapia, dentro de la cual está la ferulización, el dentista proveerá a muchas personas de una oclusión más favorable que ayude a eliminar o controlar la enfermedad parodontal.

El éxito de un protesista debe ser medido en términos de la salud del parodonto.

Aún trabajando en bocas con completa salud de las estructuras de soporte, podría decirse que se está haciendo Prótesis Parodontal al efectuar restauraciones y prótesis de tal forma que conserven la salud.

## PARTE 4

### ANATOMO FISILOGIA PARODONTAL.

El éxito de la Prótesis Parodontal estriba en la preservación y conservación del mecanismo de soporte existente en cada caso.

¿ Como se puede conservar y preservar esta mecanismo ?. La respuesta se encuentra en: el conocimiento y comportamiento anatomo-fisiológico en general de él y mediante la evaluación y variantes funcionales individuales de dicho soporte.

Para establecer nuestro diagnóstico integral después de obtenida la historia clínica general y bucal y mediante el examen clínico y radiográfico, haremos el enfoque de los tres factores primordiales para nuestro propósito:

- 1.- Valoración del estado parodontal.
- 2.- Oclusión.
- 3.- Valoración protésica de las piezas pilares.

Con el análisis de estos tres factores obtendremos la EVALUACION DEL MECANISMO DE SOPORTE que determinará nuestro plan de tratamiento a seguir y la prescripción protésica final.

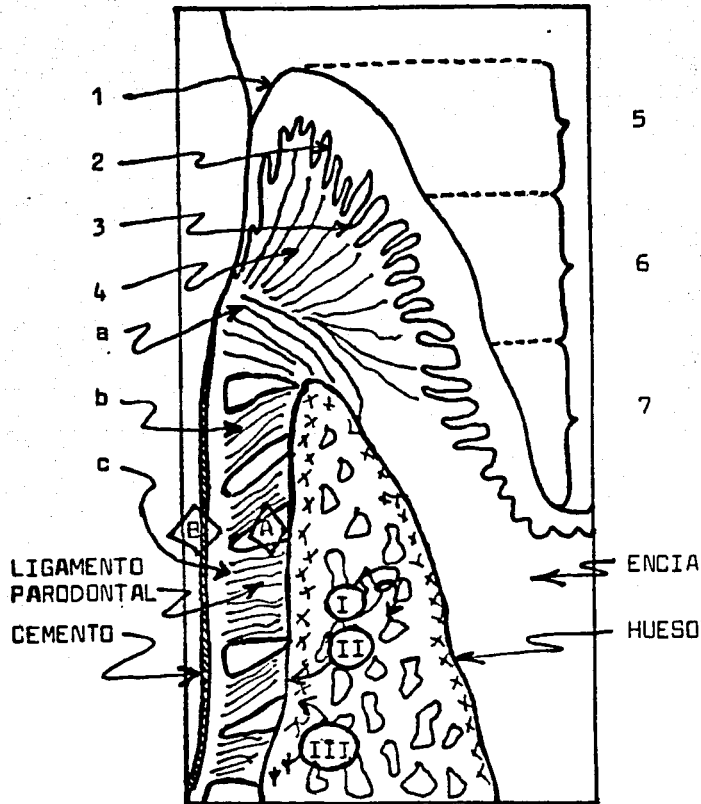
### EL PARODONTO.

El parodonto es la unidad biológica de tejidos que sostiene al diente, formada por cuatro elementos:

- a) Hueso.
- b) Cemento.
- c) Membrana o Ligamento parodontal.
- d) Encía.

Cuando se altera cualquiera de estos factores, se perturba la

## ELEMENTOS DEL PARODONTO



ENCIA.- 1.- Capa queratinizada, 2.- Digitaciones del epitelio  
3.- Corión de tejido conjuntivo, 4.- Fibras gingivales  
libres, 5.- Encía marginal, 6.- Encía insertada  
7.- Encía alveolar.

HUESO.- I.- Hueso esponjoso, II.- Lámina dura, III.- Tejido osteoide.

LIGAMENTO PARODONTAL: a.- Fibras crestal-alveolares, b.- Fibras  
oblicuas, c.- Fibras horizontales.

CEMENTO.- A.- Tejido cementoide, B.- Capas de cemento.

interdependencia armoniosa, biológica y funcional de ellos.

a) Hueso.

El mantenimiento de los dientes está ligado al de este tejido que es fundamental en todo el sistema parodontal.

Según la función de estímulos que recibe se distinguen dos tipos: Hueso alveolar y hueso esponjoso o diploe.

El hueso alveolar, lámina dura o hueso cribiforme, como también es llamado, es un hueso muy calcificado que está en contacto con el ligamento parodontal.

Este hueso compacto y delgado es atravesado por numerosos vasos sanguíneos, linfáticos y fibras nerviosas que lo nutren. Es un tejido que se adapta a las demandas funcionales del diente.

El hueso esponjoso o diploe, es el tejido que se encuentra entre dos capas de hueso alveolar sirviendo de relleno. Su morfología se puede comparar a la de un panal de abejas, cuyas trabéculas están orientadas según los requerimientos funcionales que recibe el diente durante la masticación y la acción de las fuerzas a las que está sometido. Al aumentar la función, aumentan en número y dimensión las trabéculas y a veces puede producirse osteoesclerosis (aumento de la densidad ósea); en el caso inverso como el de dientes que han perdido sus antagonistas existe una marcada rarefacción de las trabéculas, un adelgazamiento de la cortical y osteoporosis.

Con excepción del esmalte y dentina, el hueso es el tejido mas duro del cuerpo humano y sin embargo biológicamente se considera como tejido plástico, pues es excesivamente sensible a las



presiones y tensiones. Esta característica permite a los ortodontistas mover los dientes sin interrumpir las relaciones con el parodonto, siendo reabsorbido en el lado que se ejerce la presión y depositado sobre el lado de la tensión.

Esta gran plasticidad biológica y funcional del hueso que se encuentra en estado de reposición constante, se traduce en dos fenómenos opuestos: aposición y reabsorción.

La aposición va acompañada por la aparición de osteoblastos.

La reabsorción se traduce por la presencia de elementos gigantes multinucleados denominados osteoclastas.

Este poder de plasticidad ósea no es ilimitado y puede ser excedido en el caso de fuerzas exageradas o de dirección muy diferente a la de las fuerzas producidas naturalmente.

Las relaciones entre los dientes y su sostén óseo están determinadas por una parte, por las presiones que los dientes proximales y los antagonistas ejercen unos sobre los otros y por otra parte, por el desplazamiento mesial fisiológico de los dientes. Cuando se excede la tolerancia fisiológica da por resultado la destrucción y reabsorción del tejido óseo.

Se concluye que para conservar el soporte óseo debemos asignar presiones y direcciones afines con las respectivas tolerancias.

#### b) Cemento.

El cemento y el hueso contribuyen a mantener las relaciones alveolo-dentarias en ciertos límites dimensionales. Cada uno de estos tejidos tiende a proliferar para mantener el espacio vital del ligamento parodontal y compensar la erupción activa; de este modo existe un cierto estado de equilibrio anatómico entre el

hueso y el cemento pero cada uno conserva su individualidad y su independencia en cada circunstancia.

El cemento se dispone en capas alrededor de la raíz dentaria y se clasifica en dos tipos: acelular y celular.

El cemento acelular es claro y su estructura está formada por cementoblastos que depositan la sustancia pero no quedan en ella, como sucede en el tipo celular. Cubre la porción cervical del diente y muchas veces se extiende sobre casi toda la raíz, con excepción de la porción apical donde hay cemento celular.

La superficie del cemento, al igual que el hueso, está formada por una capa más reciente no calcificada (cementoide) donde se van a insertar las fibras de Sharpey del ligamento parodontal.

Los cementocitos tienen la misma relación con la matriz del cemento que los osteocitos con el hueso. Sin embargo fisiológicamente el cemento no se reabsorbe y se forma sino que crece por aposición de nuevas capas, unas sobre otras.

El cemento no es reabsorbido en condiciones normales. Esta es la diferencia funcional entre hueso y cemento.

Las funciones del cemento son múltiples:

La principal es la inserción en la superficie del diente de las fibras de la membrana parodontal.

Regula el espacio parodontal y estimula la formación de hueso.

Integra el sistema mecánico que une al diente con el hueso alveolar.

Compensa los movimientos dentarios: erupción activa y mesialización fisiológica.

Aumenta la superficie de implantación del diente.

Proteje la dentina.

También el cemento, como el hueso, tiene una resistencia funcional que si se sobrepasa ocasionará la pérdida de zonas que tienen la propiedad de formar cementoide transformándose en cemento necrótico.

### c) Membrana o Ligamento Parodontal.

Es el conjunto de elementos que ocupa el espacio comprendido entre el diente y el hueso alveolar.

Esta membrana está compuesta por fibras colágenas de tejido conjuntivo que se extienden desde el cemento hasta el hueso alveolar y se encuentran ancladas en ellos (fibras de Sharpey). Estas fibras están dispuestas en haces o manojos, ninguno de los cuales se extiende directamente desde el cemento hasta el hueso alveolar ya que en el centro del espacio parodontal los haces de fibras se entrelazan y mezclan formando un plexo intermedio (entrettejido en la región central).

Las funciones del ligamento parodontal son múltiples:

- 1.- Mecánica de sostén.
- 2.- Biológica: a) formativa, b) nutritiva, c) sensorial.
- 3.- Amortiguadora.

En la función Mecánica de sostén los haces de fibras se agrupan y forman ligamentos totalmente diferenciados distinguiendose cuatro grupos:

Fibras cresto alveolares.- Van del vértice de la cresta alveolar al cemento y evitan que el diente se desaloje de su alveolo en sentido incisal.

**Fibras transeptales.-** Van del cemento de una pieza a la contigua y sirven para mantener el área de contacto.

**Fibras horizontales.-** Van perpendiculares al diente hasta el hueso alveolar y evitan los desplazamientos laterales de las piezas.

**Fibras oblicuas.-** Van del hueso alveolar hacia el cemento y de incisal hacia apical. Es el grupo mas poderoso ya que dos terceras partes de las fibras son de este grupo y son los haces que compensan los estímulos vértico-axiales que reciben las piezas al ponerse en contacto con su antagonista.

**Fibras apicales.-** Se extienden apicalmente desde el hueso hasta el diente. Es un cojinete que evita los cambios bruscos del ápice vertical y lateralmente preservando la unidad anatómica y funcional del paquete vasculonervioso de la pieza.

La función Biológica presenta tres características:

**Formativa.-** Gracias a la presencia de elementos diferenciados: fibroblastos, cementoblastos y osteoblastos, este tejido tiene la capacidad de asegurar la adaptación funcional del parodonto ante los esfuerzos mecánicos a los que está sometido.

**Nutritiva.-** El abundante riego sanguíneo procede de vasos que nacen de la arteria interdental que nace de la alveolar y se extiende hacia la cresta perforando el hueso alveolar y penetrando en la membrana. También procede de la arteria dental que se ramifica antes de entrar al conducto pulpar e inerva la membrana.

**Sensorial.-** El ligamento parodontal tiene terminaciones sensitivas como las de Krause y Meissner, además de poseer propioceptivas que son terminaciones sensitivas que responden a los estímulos.

### **Función Amortiguadora.-**

El líquido intravascular y el líquido inserticial que se encuentran en la membrana parodontal no son compresibles y no pasan sino muy lentamente bajo la influencia de presiones ejercidas sobre los elementos del espacio del ligamento. Por esto la membrana parodontal funciona como freno hidráulico pues toda la presión que actúe sobre la parte coronaria de un diente no se traduce simplemente por estiramiento de una parte de las fibras sino que es amortiguada por el conjunto de elementos de la membrana que desempeña el papel de "almohadilla hidráulica". Para que esto se cumpla, el líquido contenido en la membrana no debe encontrar fácil salida que le permita escapar rápidamente en el caso de un aumento de la presión registrada en la superficie coronaria y transmitido en profundidad. Así pues la condición necesaria para el mantenimiento de los dientes en sus alveólos reposa en gran parte sobre un cierre relativamente hermético del espacio de la membrana y no por la elasticidad de las fibras del ligamento pues las únicas fibras elásticas se encuentran en la pared de algunos vasos sanguíneos.

Esta función amortiguadora está facilitada por el hecho de que en condiciones normales, los conductos nutricios entre la membrana y los espacios medulares del alvéolo son muy estrechos sobre la mayor parte de la pared alveolar y frecuentemente poco numerosos, así la sangre se encuentra obligada a pasar bajo la influencia de la presión mecánica ejercida sobre el diente hacia el fondo del alvéolo o en dirección de la cresta alveolar.

El grosor del espacio de la membrana es variable, no solo de un sujeto a otro, de un diente a otro en un mismo individuo, sino también alrededor de un solo diente. Esto es debido a los diversos esfuerzos que soporta el diente: oblicuos y verticales simultáneos que se traducen en movimientos de rotación.

Lo anterior da por resultado que el espacio del ligamento presenta zonas ensanchadas cerca de la cresta alveolar y en la zona apical, correspondiendo la parte mas estrecha a la región de los ejes de rotación (fulcrum). Dichos movimientos son también causa del ensanchamiento del espacio alrededor del ápice.

Hay que dejar asentado que la fijación de los dientes no es sólo función de la estructura ósea que los rodea; con frecuencia se encuentran destrucciones óseas avanzadas sin que por esto los dientes tengan movilidad y es porque el sistema de fijación, aunque reducido en extensión, conserva todas sus cualidades. Inversamente podemos encontrar movilidad dentaria a pesar de haber una aparente integridad del hueso alveolar y es porque el sistema de fijación está alterado, aún cuando el área de implantación no haya disminuido; en este caso el freno hidráulico se ha deteriorado por ensanchamiento del espacio de la membrana parodontal y la creación de comunicaciones importantes entre la capa esponjosa del hueso alveolar y la membrana.

En virtud de la estructura y poder de adaptación de la membrana parodontal, en condiciones normales, los dientes pueden soportar cargas que exceden ampliamente los límites de tensión y de resistencia de las fibras del ligamento parodontal, pero claro con un límite tanto en la intensidad de aquellas como en la duración del tiempo de aplicación.

#### d) Encía.

Es la parte de la fibromucosa oral que cubre los procesos alveolares y rodea el cuello de los dientes.

Topográficamente se divide en tres regiones:

**Encía marginal.**- Cuyos límites son hacia incisal el margen gingival y hacia apical el surco gingival. La encía marginal de un diente se une a la del diente adyacente formando la papila interdental la cual es piramidal y debe su contorno a las superficies interproximales de los dientes. Así las características anatómicas de la papila dependen de la morfología y posición de los dientes: si estos están separados no existe papila y si están apiñados la topografía corresponderá al espacio que haya entre ellos.

**Encía insertada.**- Es el tejido denso y punteado limitado hacia incisal por el surco gingival y hacia apical por la unión mucogingival; es un tejido queratinizado.

**Encía o mucosa alveolar.**- Se extiende desde la unión mucogingival hasta el fondo del saco vestibular. Este tejido es bastante suave, delgado y no está queratinizado.

Histológicamente la encía consta de:

**Capa queratinizada.**

Epitelio escamoso estratificado que se introduce en formaciones dactilares en el tejido conjuntivo.

Corion de tejido conjuntivo formado por fibras que van desde la capa papilar hasta el cemento, dándole tono a la encía marginal, preservando el interticio y son las llamadas fibras gingivales libres.

### Intersticio e inserción epitelial.

Con relación a la inserción epitelial existen diversas teorías:

**Teoría de Gottlieb.**- El germen dentario está rodeado por el saco dentario el cual tiene dos capas: la externa constituida por el epitelio reducido del esmalte y la interna constituida por el órgano formador del esmalte. En el momento de hacer erupción el diente, dice Gottlieb, el epitelio reducido del esmalte se fusiona con el epitelio gingival uniéndose a todo lo largo de la corona y convirtiéndose en la inserción epitelial. Esta unión se explica por la existencia de puentes intercelulares llamados tonifibrillas que unen las células epiteliales entre sí y las células epiteliales a la superficie del diente. La vitalidad de estas tonifibrillas constituye un factor importante en el mantenimiento de la integridad de la inserción epitelial.

**Teoría de Waerhaug.**- La conclusión de Waerhaug es que no existe una verdadera unión orgánica entre el epitelio gingival y la superficie del diente, sino solo una especie de adhesión de grado suficiente para impedir pasar los líquidos del medio bucal al medio interno y penetrar gérmenes en el tejido conjuntivo subyacente. Insiste además en el hecho de que esa misma adhesión puede ser obtenida en ciertas condiciones entre el epitelio y una corona artificial que se podría comparar a la adherencia observada en casos favorables de implantación metálica superióstica destinada a soportar prótesis entre el epitelio gingival y los pivotes que emergen del revestimiento mucoso.

Independientemente de la clase de fijación o adhesión que exista en la inserción epitelial, clínicamente podemos observar la existencia de un espacio cuya profundidad es variable y que se



encuentra entre la pared epitelial de la encía y el diente, llamado intersticio gingival y una unión entre la encía y el diente denominado inserción epitelial.

Tanto el intersticio como la inserción epitelial sirven de barrera a la invasión bacteriana del tejido conjuntivo subyacente. La altura de la inserción epitelial es variable en cualquier parte del diente. En general esta altura corresponde en individuos jóvenes al límite esmalte-cemento. Pasado un tiempo se puede localizar normalmente a nivel cementario. Pero jamás se ha encontrado capa cementoide en contacto con la inserción epitelial. La inserción epitelial es susceptible de desplazarse en dirección apical en función de la desaparición de fibras de la membrana parodontal subyacente.

Al no existir una certeza respecto a la inserción epitelial para efectuar las manipulaciones protésicas, nos tenemos que basar en los aspectos que nos lleven a no lesionar la inserción al grado tal que no se pueda regenerar. Así nos valemos del conocimiento que la inserción está soportada por la existencia y vitalidad de las fibras del ligamento parodontal subyacente y que la posición de la inserción está en relación constante y completa con el estado de las fibras del ligamento, especialmente las crestas alveolares. De este modo conociendo el estado del parodonto, el grado de función del cemento y hueso para calcificar las nuevas fibras parodontales y el grado de función de ellas, podremos tener una idea del grado de regeneración susceptible de la inserción epitelial.

## VALORACION DEL ESTADO PARODONTAL.

En Prótesis Parodontal y por ende en la Ferulización, la valoración del estado del parodonto del paciente es el factor clave para poder planear, organizar e integrar el tratamiento adecuado.

Los pasos a seguir para iniciar el tratamiento rehabilitador son:

- a) El reconocimiento del estado parodontal.
- b) La eliminación de los procesos patológicos de sus tejidos.
- c) El acondicionamiento de los tejidos para recibir las prótesis.

La enfermedad parodontal es rara vez unicausal ya que, por lo general, intervienen para su desencadenamiento múltiples factores que pueden ser de orden: metabólico, irritativo e infeccioso.

Las complejas alteraciones en el epitelio, tejido conectivo, hueso, membrana y cemento, son reconocidas, analizadas y clasificadas por varios sistemas y tratadas con una variedad de procedimientos operacionales.

Es necesario conocer todos los factores que permiten la producción de infinidad de combinaciones, signos y síntomas en los cambios de los tejidos: el tiempo y la forma en que se desarrollan, sus relaciones con factores químicos, mecánicos y bacterianos, la edad, sexo y herencia, las alteraciones metabólicas, el papel de la oclusión, los factores constitucionales, las enfermedades generales

predisponentes o desencadenantes.

Y de todos los factores anteriores, su repercusión en la estructura parodontal dando lugar a: gingivitis, parodontitis, oclusión traumática, etc.; todas ellas caracterizadas por cambios en los tejidos como: inflamación, hipertrofias, hiperplasias, atrofas, degeneraciones y necrosis.

#### TERAPIA PARODONTAL.

El primer tratamiento ideado para procurar la resolución de los problemas parodontales fué el raspado y curetaje, odontólisis o profilaxis.

Esta terapéutica es la inicial para eliminar el agente etiológico primario de las parodontopatías: el cálculo dental o sarro, que es el más destacado de los irritantes gingivales y que va a ocasionar el primer estadio de enfermedades progresivas serias.

El sarro tiene una triple acción:

- a) Mecánica.- Causa irritación del epitelio.
- b) Química.- Propicia la fermentación de los diferentes grupos de alimentos.
- c) Biológica.- Causada por la acción de toxinas y bacterias que forman parte de la matriz orgánica del sarro.

Por esta triple acción se inicia el camino de la enfermedad periodontal estableciéndose el primer fenómeno: La Inflamación.

La inflamación consiste en la extravasación sanguínea, de suero y elementos figurados, marginación de leucocitos, extravasación de células plasmáticas y redondas, encontrándose aumento de volumen de la encía marginal y pérdida de la capa queratinizada de la encía formándose la "bolsa gingival o virtual" (aumento patológico del intersticio gingival sin migración de la inserción epitelial apical).

Los enfoques de la odontótesis o profilaxia consisten en un raspado para eliminar todos los irritantes que se encuentran adheridos al esmalte o cemento y en un curetaje mediante el cual se va a eliminar el tejido enfermo que se encuentra en el intersticio gingival. De esta manera se elimina la inflamación pues al hacer el raspado quitamos la irritación y al efectuar al mismo tiempo el curetaje provocamos la ruptura de capilares, produciéndose una leve hemorragia que eliminará bacterias, plasma, suero y detritus alimenticios, disminuyendo el edema de la encía.

Usualmente la profilaxis es el primer paso hacia cualquier procedimiento terapéutico pues es la profilaxis la que dará un mejor acceso durante la preparación, la posibilidad de obtener una correcta impresión y de lograr el ajuste adecuado y necesario de nuestras prótesis en sus relaciones con los tejidos blandos.

Se puede decir que la profilaxis no solamente es necesaria sino elemental y no únicamente en prótesis sino en cualquier tratamiento dental.

Naturalmente que este tratamiento local no será suficiente algunas veces para curar completamente una inflamación gingival que pueda ser debida a la existencia de una gran variedad de factores intrínsecos que será necesario eliminar puesto que tienen un papel importante en el desarrollo, forma y severidad, en algunos casos de dicha inflamación.

Si el agente etiológico local no se elimina, persistiendo la irritación, el tejido epitelial se ulcera y llega un momento en que se desgarrará sufriendo una solución de continuidad y exponiendo por lo tanto al tejido conjuntivo subyacente, que no está preparado para recibir los irritantes del medio bucal, comenzando la migración de la inserción epitelial estableciéndose así la "bolsa paradental".

Para que exista la migración de la inserción se necesitan empezar a destruir las fibras gingivales libres en primer término y las transeptales, encontrándose fenómenos de destrucción y reposición de fibras del ligamento paradental, existiendo zonas de necrosis con extravasación de elementos figurados, leucocitosis y zonas de pequeñas hemorragias vasculares y exudado.

En la presencia de estas situaciones existen dos métodos en Parodontia para eliminar las bolsas parodontales:

- a) Gingivectomía.
- b) Técnica de Colgajo.

El fin de la Gingivectomía es la eliminación quirúrgica de la bolsa y la creación de una morfología que permita el estímulo fisiológico de los tejidos parodontales.

La ventaja de la Gingivectomía es que elimina la totalidad de la bolsa parodontal; sin embargo en ocasiones sus resultados antiestéticos limitan este procedimiento al existir bolsas parodontales muy profundas en que vaya a hacer necesaria una gran cantidad de exposición radicular, constituyendo un problema, a pesar de que se ha eliminado la patología parodontal, pues la estética, en la mayoría de los casos, es el factor más importante para el paciente. Es por ello que se debe prever el aspecto posterior a la colocación de coronas de porcelana o veneer para cubrir con cemento los dientes al descubierto.

Es muy importante y necesario advertir al paciente -antes de efectuarla- que la estética no va a ser muy satisfactoria después de una extensa gingivectomía; si el paciente decide que tal intervención es más importante que la apariencia de sus dientes, entonces podrá hacerse y si la rechaza habrá necesidad de emplear otras técnicas.

La Técnica del Colgajo es un procedimiento quirúrgico que elimina los elementos patológicos del parodonto al efectuar la remoción de los depósitos calcáreos y del recubrimiento epitelial de la pared gingival de la bolsa. Su desventaja es que en ocasiones no elimina la totalidad de la bolsa, pero este procedimiento da una mayor regeneración de tejido.

Si las bolsas parodontales no son eliminadas, continúa su avance la enfermedad parodontal iniciándose fenómenos de destrucción ósea, que se inicia con la pérdida del pico de flauta de la cresta alveolar la cual sufre una resorción en forma de tasa, esfumándose en ocasiones y perdiendo su nitidez (radiográficamente). Sigue después una destrucción mucho mas avanzada por la cual pierden el hueso y el cemento la facultad de formar tejido osteoide y cementoide para la inserción de fibras llegando a formarse bolsas infraóseas. Luego con la destrucción del parodonto aparece la movilidad dentaria.

En las alteraciones descritas también está indicada la Operación a Colgajo por tener acceso a bolsas infraóseas, bifurcaciones o trifurcaciones enfermas y para lograr a su vez osteotomías correctas.

Con estos tratamientos vamos a eliminar los estados patológicos de los tejidos de soporte.

## ACONDICIONAMIENTO PARODONTAL.

No solamente es necesario eliminar los procesos patológicos de las estructuras de soporte, sino imponer las condiciones necesarias que deban tener estos tejidos para recibir las prótesis para que a su vez la reconstrucción oclusal proteja y estimule la conservación y salud parodontal.

La relación entre forma y función de la unidad dento gingival es un concepto importante. La topografía adecuada de estos tejidos en sus relaciones mutuas, mantienen la salud mas facilmente.

Cuando los dientes carecen de superficies desviación en el margen gingival porque éste no sea adecuado y agudo, el resultado es la retención de alimentos y el empaquetamiento de éstos durante la masticación. . El margen gingival aumentado de volumen puede ser el resultado del proceso inflamatorio de una enfermedad. Ya eliminado el agente etiológico local y general la terapia a seguir, en estos casos, es la Gingivoplastia que es la modificación de la Gingivectomia cuyo objetivo es quitar el exceso de tejido para darle a la encía un contorno y anatomía correctas.

La Gingivoplastia es una extensión lógica de la relación entre forma y función, que consisten en la reestructuración plástica de la encía y la papila, con el objeto de restituirles su forma



y estructura anatómica para que puedan funcionar dentro de los límites fisiológicos.

Las indicaciones para su empleo son:

- a) Encía marginal cicatrizada con bordes gruesos y fibróticos.
- b) Hiperplasia gingivales producidas por cualquier tipo de enfermedad, medicamentos, etc.
- c) Alteraciones en la erupción pasiva del diente en que la encía cubre una porción grande de la corona anatómica.

Existen ocasiones en que solamente es una pieza dentaria en la que existe un problema de este tipo y que es necesario advertir observando con detenimiento al efectuar la revisión oral para solucionar el problema a tiempo.

Frecuentemente cuando el diente vecino falta, se forma un rodete fibroso en esa región, que es necesario eliminar. También la falta de ese diente ocasiona inclinaciones mesiales de la pieza adyacente con presencia de tejido fibroso cubriendo parte de ella. Es frecuente también encontrar la incompleta erupción del segundo molar en donde es necesario eliminar el tejido blando que lo cubre para poder después preparar esa pieza, puesto que la corona clínica no corresponde con la corona anatómica.

No solamente es necesario dar forma correcta al tejido gingival, el tejido óseo de soporte también lo requiere. En estos casos se pueden efectuar Osteoplastias que son procedimientos quirúrgicos que reestructuran el hueso alveolar sin eliminar hueso de soporte en casos de reforma del margen de la apófisis alveolar

que ha sido reabsorbida, aplanada o ensanchada a consecuencia de la extensión de la inflamación de la encía.

A veces es necesaria la Osteoplastia cuando la encía interproximal forma una meseta amplia que dificulta la higiene correcta, cuando el margen gingival tiene forma de repisa ancha que evita la correcta adaptación de la encía al diente, también está indicada en exostosis en las superficies bucales o linguales en los que sólo reformando el margen alveolar puede obtenerse un contorno fisiológico gingival.

En la Osteotomía la reestructuración plástica incluye la remoción del hueso de soporte. Se efectúa junto con la Osteoplastia en los casos de bolsas infraóseas o cráteres óseos interdientales en que tiene que disminuirse la altura para obtener una topografía interdental fisiológica.

Para el completo acondicionamiento de los tejidos enfermos disponemos también de la Cirugía Mucogingival mediante la cual obtendremos el cambio de posición de la mucosa gingival para poder tener una relación correcta entre la encía insertada, mucosa alveolar y vestíbulo.

Las experiencias clínicas han demostrado que la encía alveolar, a diferencia de la encía insertada y marginal, no está adaptada en su estructura para recibir el estímulo de los alimentos; cuando existe esta condición debe ser corregida si se quiere

lograr la sobrevivencia del parodonto; para ello existen tres operaciones que individualmente o en conjunto se usan frecuentemente en Cirugía Parodontal:

- a) Extensión de la encía insertada.
- b) Extensión del vestíbulo.
- c) Frenectomía.

Sus indicaciones son: en bolsas parodontales que lleguen hasta la encía insertada o vestíbulo; recesión gingival que elimina la zona de la encía insertada; inserciones aberrantes de tejido fibroso y fibras musculares en o cerca del margen gingival; y aberraciones del frenillo.

Al eliminar estas causas no solamente obtendremos las relaciones adecuadas de los tejidos que van a estar soportando la reconstrucción oclusal sino el tratamiento de las alteraciones morfológicas parodontales que de no ser corregidas perpetuarán la enfermedad parodontal.

#### PERIODO DE ADAPTACION.

Para la odontología restauradora es de gran importancia tener en cuenta los cambios funcionales de los tejidos de soporte y esperar a que se sitúen en respuesta a las nuevas funciones que se le van a presentar, estableciéndose así el período de adaptación permisible en el tratamiento.

Debido al período de adaptación los procesos del tratamiento deberán estar integrados en la debida secuencia y deberán ser realizados en el tiempo oportuno.

Terminado el tratamiento parodontal se requiere esperar un lapso prudente para que tenga lugar la cicatrización. Cada técnica tiene un período de adaptación que varía según su severidad y la respuesta orgánica del paciente.

En la Gingivectomía, la cicatrización de la herida se lleva a cabo por el desarrollo de un proceso inflamatorio agudo y la formación de tejido de granulación el cual se extiende sobre la superficie y en catorce días toda la herida se halla cubierta por el epitelio; sin embargo debe tomarse en cuenta que el margen gingival todavía no se encuentra exento de modificaciones.

El tiempo oportuno de espera variará en la clase de tratamiento parodontal que se halla realizado. La razón es que pueden existir cambios en el contorno de la encía que, en caso de haberse hecho las restauraciones demasiado pronto, dejarán a los márgenes de las restauraciones en posición inconveniente.

El tiempo óptimo para comenzar a efectuar la prótesis es justamente después de la epitelización de la encía. Esto ocurre aproximadamente a las seis u ocho semanas de la intervención. En los siguientes tres meses, los tejidos maduran, el tejido

conectivo se cae y la superficie comienza a normalizarse, o sea que aparece el puntilleo y la queratización y principia la formación del bisel del margen gingival.

La visibilidad y acceso es mejor antes de la completa maduración del tejido gingival, obteniéndose un buen terminado de las preparaciones hacia coronal de la inserción epitelial. Por la misma razón las impresiones pueden ser tomadas sin retracción gingival en esta etapa.

Así pues con un plan ordenado de terapéutica, cada método puede ser utilizado en su lógica secuencia a fin de obtener el mejor resultado en la Ferulización o en Prótesis Parodontal.

## PARTE 5

### OCLUSION

Desde cualquier punto de vista, el papel de la oclusión debe ser considerado en las enfermedades paradontales. Incontestablemente la ausencia de adecuada función o las fuerzas impropias o excesivas son agentes primarios que producen alteraciones en los tejidos del parodonto.

Es pues muy necesario analizar el importante papel que desempeña la oclusión para el tratamiento de las enfermedades paradontales.

La palabra oclusión deriva de la palabra ocluir que significa cerrar, traer conjuntamente o juntar. La oclusión de los dientes comprende: las relaciones de vecindad individuales para cada diente, tanto con los contiguos como con los oponentes, y la unidad de acción del conjunto de dientes de una arcada con el conjunto oponente dentro del Aparato Estomognático.

¿ Que es una oclusión normal o fisiológica?: No se puede establecer una oclusión modelo y tratar de que toda oclusión sea conforme a ella. Sin embargo se puede considerar que una oclusión es normal si capacita al mecanismo masticatorio para efectuar sus funciones fisiológicas, en tanto que todas las estructuras asociadas conservan su salud e integridad, permitiendo el libre paso de las cúspides hacia una oclusión céntrica, la cual debe coincidir con la relación céntrica de la mandíbula.

## OCCLUSION.

## Localización de las contenciones centrales.

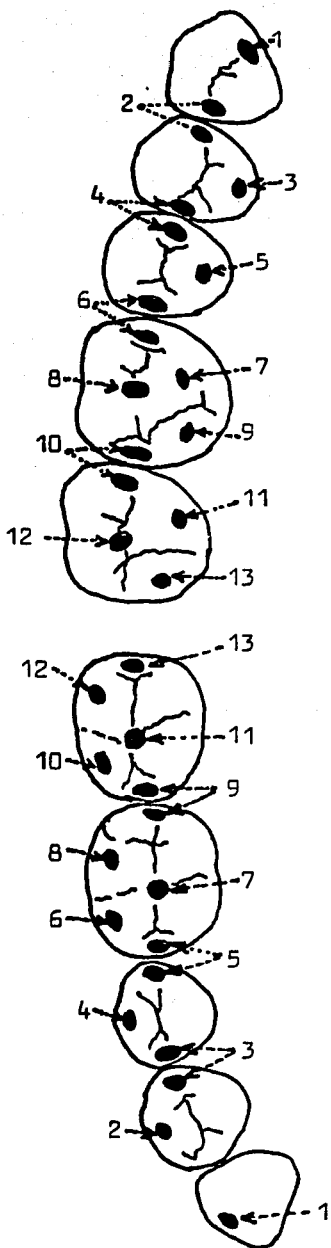
Las cúspides de apoyo incluyen las cúspides linguales de los molares y premolares superiores y las cúspides vestibulares de los molares y premolares inferiores.

La relación entre las contenciones centrales y las superficies de oclusión no es rígida y puede variar considerablemente de un individuo a otro.

Las relaciones de cúspides, fosas y bordes entre los dientes superiores e inferiores se encuentran marcadas con los mismos números.

Tales relaciones se consideran habitualmente como pertenecientes a una oclusión "NORMAL"; sin embargo, la estabilidad oclusal es de mayor importancia que las relaciones rígidamente establecidas para la oclusión normal.

Casi nunca o nunca se observa este esquema "IDEAL" de posición de todas las áreas de contacto. Con frecuencia, las contenciones céntricas se hallan en la fosa central, más relacionadas con la superficie interna de las crestas marginales que con las superficies interdientarias de las crestas, como aparece en el dibujo.



Ref. Oclusión.- Ramfjord-Ash  
 Edit. Interamericana.- 1976  
 Pag. 62.

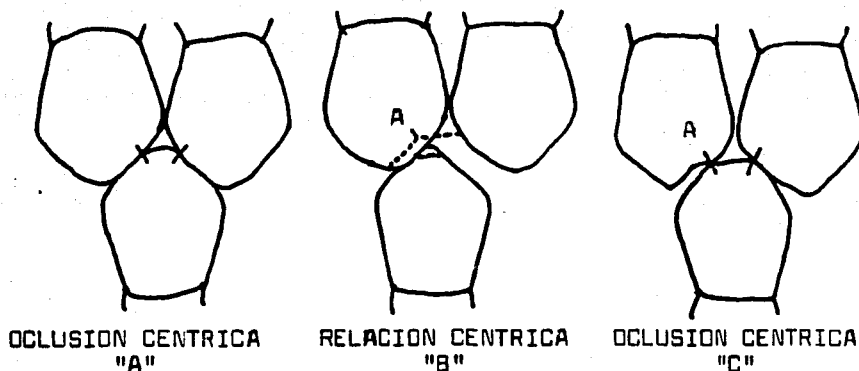
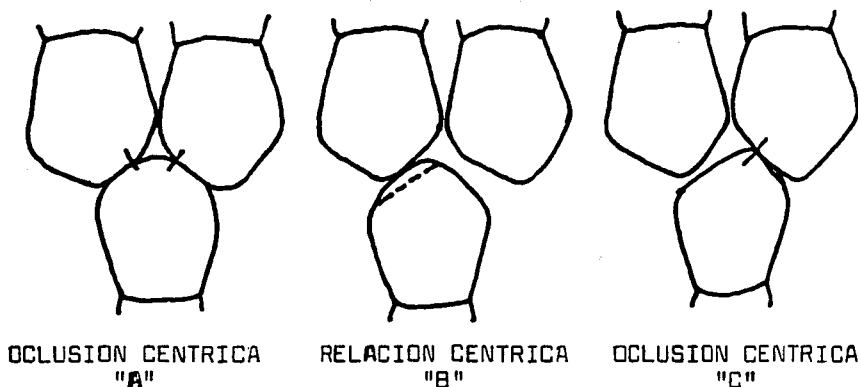


Ilustración esquemática de corrección de contactos prematuros y deslizamiento en céntrica, en donde la punta de la cúspide de soporte encaja en un espacio interdentario en oclusión céntrica.

"A", Contactos oclusales en oclusión céntrica.

"B", Contacto prematuro en A sobre el segundo premolar superior en relación céntrica. La línea de puntos sobre el premolar superior indica el tallado que debe efectuarse para proporcionar asiento a la cúspide del segundo premolar inferior. La línea de puntos sobre la punta de la cúspide del premolar inferior indica la porción que debe retajarse para evitar "el tropezón" de la cúspide en el espacio interdentario entre las crestas marginales de los premolares superiores.

"C", Después del ajuste, existen aún contenciones céntricas en oclusión céntrica y hay libertad y estabilidad entre relación céntrica y oclusión céntrica.



Tallado incorrecto en el caso ilustrado en la figura superior.

"A", Contactos oclusales sobre las crestas marginales en oclusión céntrica.

"B", Contacto prematuro en relación céntrica. La línea de puntos indica el ajuste incorrecto.

"C", Resultado del ajuste incorrecto: en oclusión céntrica se ha perdido la contención céntrica así como el contacto lateral funcional.



Según Beyron los requisitos para considerar una oclusión normal con criterio funcional son:

- 1.- Distribución, duración y dirección adecuada de las fuerzas que actúan en la oclusión.
- 2.- Coordinación entre relación y oclusión céntrica con fáciles movimientos de deslizamiento, sin bloqueos ni interferencias durante los movimientos mandibulares.

#### DISTRIBUCION DE LAS FUERZAS.

La distribución oclusal de las fuerzas se obtiene mediante el ajuste oclusal, las restauraciones adecuadas y el reemplazo de los dientes faltantes.

Para lograr una distribución oclusal adecuada es necesario tener:

- a) Integridad del arco dentario.
- b) Anatomía dentaria correcta.

#### Integridad del Arco Dentario:

Los dientes están colocados en un arco continuo que contribuye significativamente a su propio soporte. Cada diente asume la misma responsabilidad que asumen en los arcos de piedra cada una de sus piezas las cuales transmiten las cargas o fuerzas hacia los apoyos. Estas funciones reducen la responsabilidad del soporte óseo de los dientes disminuyendo la masa ósea que de otro modo se requeriría.

Una ruptura en la continuidad del arco, por ausencia de una o mas piezas, da lugar a que el hueso reciba mas esfuerzos que los que está capacitado a resistir. De aquí se deduce la importancia que tiene la reposición de las piezas faltantes además de prevenir los impulsos mesiales o distales y la extrusión del o de los dientes antagonistas.

#### Anatomía Dentaria Correcta:

El trabajo individual que por su anatomía especial realizan todas y cada una de las piezas dentarias para cumplir su función en la oclusión, es de suma importancia. Para realizarlo tienen características que les permite asumir su correcto papel y obtener la distribución uniforme para que las fuerzas que actúan en el aparato de sostén sean tolerables.

Para que el rendimiento de la función masticatoria sea mas eficiente, la naturaleza ha dotado al hombre de piezas dentarias con formas anatómicas diferentes: cúspides, fosas, surcos, crestas marginales y triangulares, forman la anatomía oclusal diseñada de tal forma que coinciden con los dientes del arco opuesto permitiendo los movimientos masticatorios.

#### Las cúspides:

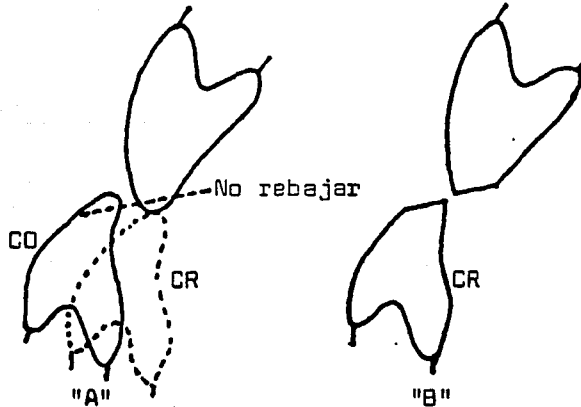
Son las eminencias o elevaciones de las piezas dentarias, las cuales guardan una posición determinada en concordancia con los factores de oclusión y una altura determinada por los determinantes de oclusión.

## CASO CON BUEN RESULTADO

OCCLUSION CENTRICA  
"A"RELACION CENTRICA  
"B"RELACION CENTRICA  
"C"

Ajuste de la mordida cruzada anterior. "A", Relaciones de los incisivos en oclusión céntrica. Las líneas de puntos sobre los dientes superior e inferior indican el ángulo del tallado. "B", Después del desgaste, con los incisivos en contacto en relación céntrica. "C", Contactos incisivos en relación céntrica un año después del tallado.

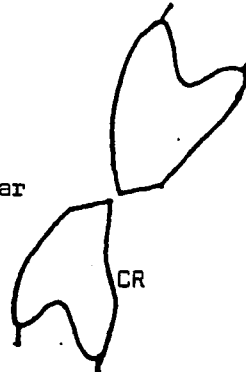
## CASO SIN BUEN RESULTADO



CO

CR

"A"



"B"

Fracaso en la corrección de mordida cruzada anterior complicada con maloclusión. Angle clase III. "A" Relaciones incisivas de los dientes anteriores en oclusión céntrica (CO) y relación céntrica (CR). Debido a la inclinación labial del diente superior y a la inclinación lingual del diente inferior, no es aconsejable desgastar en la forma indicada por la línea de puntos. "B", Si se efectúa este tipo de desgaste, los bordes incisivos no harán contacto funcional.

**Las crestas marginales:**

Son el borde que circunscribe la periferia de las piezas dentarias uniendo las cúspides.

**Las crestas triangulares:**

Se puede decir que son el lomo de las cúspides y bajan hacia la parte media y hacia las partes bucal y lingual o palatina de las piezas dentarias; tienen su base en la punta de las cúspides y su vértice en las fosas y surcos o en la periferia respectivamente, teniendo una dirección y forma determinada de acuerdo con los factores y determinantes de la oclusión.

**Los surcos de desarrollo:**

Son las líneas que unen los lóbulos de desarrollo de las piezas dentarias y a través de ellos viajan las cúspides oponentes durante los movimientos mandibulares, por lo cual tienen una dirección determinada.

**Los surcos secundarios o complementarios:**

Llevan la misma dirección que las crestas triangulares y corren a los lados de ellas, existiendo dos surcos secundarios para cada cresta, haciendo a ésta mas filosa y formando crestas secundarias.

**Las fosas:**

Son las depresiones o concavidades que se encuentran en las caras triturantes de las piezas dentarias, alojándose en algunas de ellas cúspides de las piezas oponentes.

Las elevaciones o prominencias: cúspides, crestas marginales y triangulares; y las tres depresiones de la superficie oclusal: surcos de desarrollo, surcos suplementarios y fosas, deben tener la forma, dimensión y angulación adecuadas y requeridas ya que en el diseño de la forma oclusal está el control del esfuerzo masticatorio.

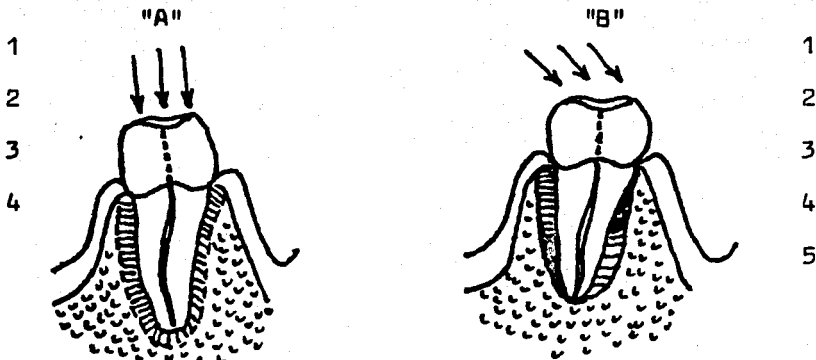
El diseño oclusal correcto que se ha perdido o no existe se obtiene mediante el ajuste oclusal en los dientes remanentes y con la reproducción de la forma y características en la elaboración de coronas y puentes.

#### DIRECCION DE LAS FUERZAS.

El estudio de la estructura del parodonto muestra que la resistencia óptima a las acciones mecánicas externas tiene lugar cuando las fuerzas actúan en el sentido axial de los dientes ya que en estas condiciones se ponen en tensión la mayor parte de las fibras del ligamento parodontal para oponerse a dicha fuerza, o sea que en todos los sectores de la membrana parodontal las fibras trabajan en forma adecuada a sus esfuerzos normales.

Dyment y Synge han demostrado que la resistencia de las estructuras del parodonto a las fuerzas axiales es 62 veces mayor que a las fuerzas laterales.

## DIRECCION DE FUERZAS



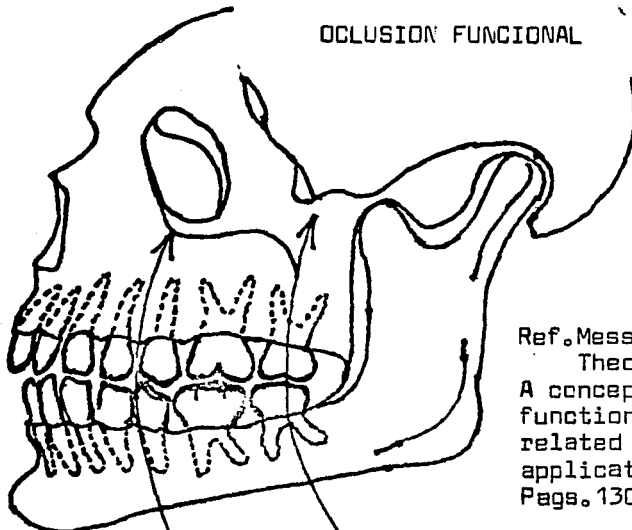
"A".- 1.-Fuerzas axiales fisiológicas; 2.-Eje dentario; 3.-Tensión de todas las fibras del ligamento parodontal; 4.-Centro de rotación.  
 "B".- 1.-Fuerzas laterales patológicas; 2.-Eje dentario; 3.-Zona de presión de las fibras del ligamento parodontal; 4.-Centro de rotación  
 5.- Zona de presión de las fibras del ligamento parodontal.

## OCLUSION CENTRICA



Ref. Atlas de prótesis  
 parcial removible.  
 Lawrence A. Weinberg  
 Fig. 219.

## OCLUSION FUNCIONAL



Ref. Messerman  
 Theodore.-  
 A concept of jaw  
 function with a  
 related clinical  
 application.  
 Pags. 130-140

Oclusión funcional en la cual los dientes al ocluir, tienen una distribución correcta y una dirección axial fisiológica de las fuerzas que actúan sobre el a.

Las fuerzas verticales en relación con la oclusión son fisiológicas.

Las fuerzas laterales que son resultado de maloclusión son patológicas.

Con respecto a las fuerzas verticales y horizontales se puede hacer su comparación con una cuña clavada en la tierra: Si a esa cuña se le golpea verticalmente o sea en el sentido de su eje, la clavamos, esto es, la empotramos o anclamos aún mas; pero si la golpeamos o la movemos horizontalmente, en el sentido perpendicular a su eje, ampliaremos el hoyo donde se encuentra, reducimos o eliminamos la adherencia que afianza la cuña y por consiguiente causamos su movilidad y aflojamiento. Tal resultado se produce en las piezas dentarias cuando reciben estímulos laterales o rotacionales continuados e intensos: se originan zonas de tensiones y presiones que pueden ser excesivas y superiores a la capacidad de soporte de las piezas, dañándose todo el sistema de sujeción dental.

Como antes expuse, la membrana paradental tiene un estrechamiento a nivel del fulcrum (punto o eje de rotación) que permite al diente efectuar los normales y leves movimientos de rotación permitidos por la membrana cuando esta funciona normalmente haciendo las veces de almohadilla hidráulica. Cuando tales funciones estan alteradas o las fuerzas a que está sujeta la pieza dental son excesivas, se producen transformaciones histológicas en las zonas de presión. Dichas alteraciones

se manifiestan con una hialinización de las fibras principales del parodonto, trombosis de los vasos y diferenciación de osteoclastos sobre la superficie ósea con reabsorción.

Si la fuerza tiene intensidad suficiente, la compresión del parodonto producirá una necrosis y como el hueso no se reabsorbe en contacto con tejido avital, los osteoclastos se diferencian en las porciones vitales adyacentes del parodonto y de los espacios medulares. La reabsorción ósea prosigue hasta aliviar la presión sobre el parodonto, luego sigue una neoformación ósea y reorganización e inclusión de las fibras. En el lado de la tensión hay un estiramiento de las fibras parodontales, diferenciación de osteoblastos y aposición de hueso. En casos extremos puede haber una trombosis vascular y desgarramiento del cemento, observables a veces en la superficie radicular.

De acuerdo con lo anterior se concluye que es condición indispensable, para que exista una oclusión funcional, que todas las fuerzas que actúan sobre las piezas dentarias sean fuerzas en dirección al eje longitudinal de ellas.

#### DURACION DE LAS FUERZAS.

Un equilibrio funcional no puede efectuarse y mantenerse sino dentro de los límites en que la intermitencia de la función permita una reparación tisular óptima.

Si el diente se aleja del traumatismo o se alivia éste, esas transformaciones que ha sufrido son reversibles y se produce



la reorganización de los tejidos involucrados.

Pero si la intensidad y duración de las fuerzas es constante, el desgaste tisular que se ha producido será reemplazado limitadamente o será nulo.

#### COORDINACION ENTRE OCLUSION Y RELACION CENTRICA.

Para que pueda existir una oclusión fisiológica, la relación céntrica debe coincidir con la oclusión céntrica. Esta es una relación dentaria en la cual los arcos dentarios al ocluir lo hacen con la mayor cantidad de dientes oponentes, con una correcta relación de cúspides y planos elípticos cuando los cóndilos están en su posición mas superior, posterior y media en la cavidad glenoidea.

Existen casos en que leves o grandes discrepancias oclusales provocan la oclusión céntrica de conveniencia: que es una relación oclusal que no coincide con la relación céntrica.

El acto de masticar es una parte complicada de la función oral y durante ella la mandíbula toma diferentes posiciones para poder incidir, desgarrar y triturar los alimentos, debiendo existir una protección mutua en las diferentes excursiones mandibulares y así al protuir para incidir solo los bordes incisales deben tocar.

Al ejecutar un movimiento de lateralidad para desgarrar los alimentos sólo las cúspides de los caninos en el lado del trabajo deben tocar sin que ninguna pieza anterior o posterior intercepte este movimiento. De la misma manera al incidir, desgarrar o triturar los alimentos, los movimientos deben ser libres, sin bloqueos ni interferencias para no dañar los tejidos remanentes y obtener un funcionamiento óptimo del Aparato Estomatognático.

El Aparato Estomatognático comprende cuatro elementos: dientes, parodonto, sistema neuromuscular y articulación temporomandibular. Estos cuatro elementos trabajan conjuntamente y permiten el libre y correcto movimiento condilar durante su función coordinado por el sistema neuromuscular, estando los dientes colocados de manera que no interfieran con la función condilar y soportados establemente en el parodonto.

La restitución de funciones que el Dentista va a realizar comprende los elementos mencionados ya que, cuando alguno de ellos falla, se pierde el equilibrio armónico y la alteración de uno de estos elementos puede producir la falla de los restantes.

## MALOCCLUSIÓN.

Analizada la oclusión fisiológica, se puede considerar que existe una maloclusión cuando no guarda cualquiera de las relaciones antes establecidas, repercutiendo en una, varias o la totalidad de los elementos del Aparato Estomatognático.

### Repercusión en Articulación Temporo Mandibular:

#### a) Dolor.

El dolor puede ser debido a inflamación o degeneración de la sinovial, menisco interarticular o de las cubiertas fibrocartilaginosas por una relación menisco cóndilo desarmonizada por la defectuosa oclusión existente.

#### b) Chasquidos.

Los chasquidos son originados por alteraciones oclusales como: sobremordida, interferencias oclusales, etc. capaces de producir crujidos de tipo funcional.

#### c) Desviaciones.

Según Mc.Lean, las interferencias oclusales pueden desviar la mandíbula hacia una posición excéntrica, es decir, hacia adelante y un lado, que es la llamada: mordida de conveniencia.

### Repercusión en el Sistema Neuro Muscular:

#### a) Dolor.

El dolor se localiza en cualquiera de los músculos masticatorios.

b) Deglución patológica.

Es el resultado de una musculatura no balanceada en la que el paciente tiene que llevar la mandíbula a una posición anormal para poder deglutir.

c) Masticación unilateral.

Significa que toda la función masticatoria se carga de un solo lado y que corresponde al lado de la arcada que al paciente se le facilita para masticar.

d) Bricomanía.

Puede ser una hábito de conveniencia debido a desarmonías o interferencias oclusales en las que el paciente tiende a eliminar esa molestia mediante el desgaste por presión de los dientes efectuando una contracción muscular forzada que irrita los músculos de la masticación.

Repercusión Parodontal:

La acción que una maloclusión ejerce en el parodonto, puede ser por insuficiencia o aumento funcional.

a) Insuficiencia funcional.

Es debida a pérdida de antagonistas por lo cual estará afectada la distribución de las fuerzas que recibe por la falta de integridad del arco dentario. Sus repercusiones se observan en el aparato de inserción, cemento y hueso.

El hueso alveolar está alterado casi en su totalidad. En el hueso esponjoso las trabéculas óseas son delgadas y menos densas perdiéndose muchas veces la arquitectura trabecular debilitándose en esta forma todo el soporte óseo.

El cemento es mas delgado en los dientes que no funcionan por la falta de aposición de nuevas capas de él.

El espacio de la membrana parodontal es mas delgado y pierde la mayor parte de sus fibras principales, conservando solo muy pocos grupos.

La importancia práctica que tiene el conocimiento de estas alteraciones de conformación, por falta de función, está en que la o las piezas que están en estas condiciones no pueden resistir inmediatamente fuerzas oclusales: el espacio delgado de la membrana parodontal no permite el movimiento necesario para la función del diente, sus vasos sanguíneos y sus fibras nerviosas se comprimirán dando por resultado hemorragias y dolor perióstico; sin embargo, el espacio del ligamento se ensanchará, las fibras de la membrana se formarán y orientarán en dirección de las fuerzas funcionales. Este proceso se verificará en 4 o 6 semanas.

El soporte óseo tarda mas tiempo para restablecerse satisfactoriamente y para desarrollar un número, tamaño y orientación adecuada de sus tabernáculos óseos, lo cual puede suceder de 3 a 6 meses.

En estos casos debemos:

- 1.- Adaptar los tejidos de soporte a las nuevas condiciones, recibiendo el estímulo de las piezas oclusales poco a poco y de manera gradual.
- 2.- Hacerle saber al paciente la situación similar de estos dientes a los de un brazo enyesado durante varios meses que, al quitársele el yeso, el brazo no funciona de inmediato normal

sino que la piel, los músculos y el hueso, tienen que ser reestructurados según las nuevas demandas funcionales.

#### b) Exceso funcional.

La excesiva o mala función oclusal produce los siguientes efectos: aumento del espacio de la membrana parodontal con trombosis de los vasos sanguíneos, necrosis, degeneración hialina y hemorragia. Resorción de las superficies radiculares, arrancamientos del cemento y reabsorción del hueso; situación que se agrava si existe patología parodontal.

En estos casos de maloclusiones que han ocasionado un aumento de las fuerzas que no puede resistir el parodonto, es necesario establecer relaciones oclusales compatibles con la buena función. El tratamiento puede consistir en un ajuste oclusal, prótesis y operatoria dental; en ocasiones es necesario el tratamiento ortodóncico.

Cambiado las excesivas demandas o disfunciones a la estimulación y efecto benéfico de una función fisiológica y mediante la terapia parodontal que elimine o controle los agentes etiológicos generales y locales, se logra el retorno a la salud de los tejidos de soporte.

#### Repercusión Dentaria.

Las alteraciones mas importantes que se presentan en los dientes debido a maloclusiones son:

- a) Facetas de desgaste y abrasión.
- b) Migración y movilidad dentaria.

#### Facetas de desgaste.

Es el primer signo clínico que se manifiesta en la corona de las piezas dentarias y que nos indica claramente la presencia de una sobrecarga masticatoria mas allá de los límites fisiológicos o bien la existencia de contactos prematuros y choques de cúspides durante los movimientos mandibulares.

Este desgaste puede llegar a ser excesivo y empezar a perderse los elementos de oclusión, al faltar éstos no existe un engranaje dentario de las dos arcadas, la mandíbula tiende a irse hacia adelante por no tener un tope oclusal, empieza a alterarse la dimensión vertical, pudiendo llegar la mandíbula a una relación borde a borde, saliendo los cóndilos de relación céntrica, no habiendo ya coincidencia con la oclusión céntrica.

#### Migración u movilidad dentaria.

Al desgastarse los elementos de oclusión y deslizarse la mandíbula hacia adelante se alterará la unidad de acción del conjunto de dientes de la arcada superior con la inferior en sus relaciones cúspide fosa correctas y cambiará la dirección de fuerzas axiales benéficas en fuerzas laterales que provoquen la movilidad dentaria.

En una maloclusión las fuerzas suelen ser del tipo que somete a los dientes a movimientos laterales oscilantes.

La resorción ósea se traduce en todas las direcciones, el parodonto se ensancha y el diente se afloja.

La movilidad y migración dentaria constituyen un factor muy importantes por ser los únicos síntomas clínicos de las enfermedades parodontales atribuibles directamente al trauma oclusal cuando los factores locales y generales están ausentes.

#### RELACION PARODONTO-DIENTE.

Existe una íntima relación entre la resistencia de la estructura dentaria y el parodonto en una maloclusión.

Hay opiniones de parodontistas que no toman en cuenta esta relación y señalan que en muchas bocas estudiadas con presencia de maloclusiones, el parodonto lo han encontrado en magníficas condiciones y concluyen que no es cierto que influya la oclusión en la estructura de soporte.

En realidad en el criterio anterior no se toma en cuenta la adaptación que siempre opone la naturaleza ante la acción de fuerzas nocivas. En la maloclusión la estructura dentaria es la primera afectada pero hay que tomar en cuenta que es el parodonto el que sostiene la estructura dentaria. Así acontece que si los dientes reciben esas fuerzas y su esmalte no es muy resistente entonces se desgastan en tal forma que se dan casos



de individuos con abrasiones dentarias exageradas que pueden llegar hasta dentina y pulpa y tener sin embargo su parodonto sin ningún trastorno y su aparato de inserción no solo normal sino en excelentes condiciones. Es obvio que fueron los dientes los que absorbieron los esfuerzos causados por la maloclusión y su desgaste evitó la transmisión de las fuerzas hacia el parodonto. Pero cuando los dientes no han sucumbido a este desgaste friccional, en casos de constitución del esmalte muy resistente, entonces es el parodonto al que le corresponde soportar las fuerzas en su totalidad puesto que los dientes se las transmiten íntegramente presentándose entonces daños generalizados y devastadores de las estructuras parodontales soportantes.

#### AJUSTE OCLUSAL.

En las maloclusiones ya sea que estén afectados uno, varios o todos los elementos del Aparato Estomatognático, el Ajuste Oclusal que consiste en restaurar la armonía de la distribución oclusal de las fuerzas mediante los procedimientos y técnicas adecuados, incluyendo Ferulizaciones, dará por resultado el máximo beneficio al eliminarse las causas de las desarmonías oclusales, movilidades, cambios de posición, falta de integridad dentaria y destrucción parodontal.

El objetivo del Ajuste Oclusal es establecer una oclusión funcional que esté en armonía con la articulación temporo-mandibular y con la musculatura anexa y que faculte a los tejidos parodontales a conservar su equilibrio fisiológico.

Para lograr lo anterior las fuerzas de la oclusión serán distribuidas sobre el mayor número de dientes en oclusión céntrica, en los incisivos en protrusión y en los caninos en lateralidad.

Existen muchas opiniones y controversias sobre el Ajuste Oclusal y sobre cuándo debe hacerse.

Como principio se puede decir que el Ajuste Oclusal profiláctico no tiene fundamento biológico. En una encuesta que Reeves realizó, la mayoría de los parodontistas norteamericanos opinaron que la corrección de la maloclusión por desgaste únicamente se justifica sobre dientes que presenten lesiones parodontales con signos de trauma o disfunción de la articulación temporo mandibular.

Los fines que persigue el Ajuste Oclusal con protección mutua son:

- 1.- Cuando se llevan a contacto las piezas anteriores borde a borde, no deberán tocar las piezas posteriores.
- 2.- Cuando se lleva la mandíbula en lateralidad, tanto del lado derecho como del izquierdo, solamente los caninos harán contacto, todas las demás piezas estarán en disclusión.

3.- Cuando las arcadas estén en relación céntrica y oclusión céntrica, las piezas anteriores no harán contacto y en las posteriores las cúspides estarán en sus correspondientes fosas.

4.- En los movimientos de lateralidad y protrusión todas las cúspides vestibulares inferiores y todas las cúspides palatinas superiores deben tener sus surcos de trabajo, balance y protrusión para que no existan colisiones con las cúspides antagonistas y se provoquen traumas parodontales.

Mediante el Ajuste Oclusal se obtendrá una oclusión fisiológica capaz de funcionar adecuadamente y que al hacerlo, no se destruya a si misma ni a las estructuras relacionadas.

## PARTE 6

### VALORACION PROTESICA DE LAS PIEZAS PILARES.

Es sumamente importante hacer la valoración de las piezas pilares para su utilización como soportes de puentes.

Esta valoración debe considerarse con la misma responsabilidad y precisión que emplearía un ingeniero para proyectar y construir un puente.

Una estructura es tan buena como los cimientos sobre los cuales se apoya y en el caso que nos ocupa de trabajos dentales, se debe relacionar tanto los conceptos biológicos como los principios de mecánica.

Las cualidades y particularidades de los dientes pilares dependen de diversos factores:

- 1.- Tipo de raíz.
- 2.- Tipo de corona.
- 3.- Superficie paradontal que sostiene al diente.
- 4.- Número de pilares.
- 5.- Posición de los pilares.
- 6.- Movilidad dentaria.

#### 1.- Tipo de Raíz.

El tipo de raíz: forma, tamaño, grosor, posición y anclaje o fijación, son factores determinantes por su relación de superficie con el parodonto.

Es claro que un diente con una raíz larga será mejor pilar y también será mejor pilar la raíz elíptica de los caninos, que ofrece mas resistencia al desplazamiento, que la raíz redondeada de los incisivos. El primer molar es una pieza de gran valor como pilar debido al número, posición y fijación de sus raíces que le proporcionan un sólido anclaje mecánico en el hueso. De los ejemplos anteriores inferimos que cada pieza dentaria, de acuerdo con sus características físicas particulares, tiene un valor individual propio en su utilidad como pilar de apoyo protésico.

#### 2.- Tipo de corona.

La apreciación sobre la forma y el tamaño de la corona para fines cénicos es de primordial importancia ya que cuanto mas larga sea la corona mejor será la retención.

El diente pequeño, mal formado o muy delgado en sentido bucolingual y cuya corona es corta en su dimensión gingivo oclusal, no puede usarse como un pilar seguro y firme.

### 3.- Superficie paradontal que sostiene al diente.

Este análisis se basa en dos aspectos:

- a) Grosor, función y extensión de la membrana paradontal.
- b) Cantidad y calidad del hueso de soporte.

Al hablar anteriormente de la membrana paradontal mencioné que la fijación de los dientes no es solamente función exclusiva del hueso de soporte, sino que interviene del mismo modo y con la misma intensidad la función de la membrana paradontal. Por ello es necesario considerar estos dos factores al hacer la valoración de la superficie paradontal como elementos de soporte de los pilares.

Grosor, función y extensión de la membrana paradontal:

Grosor y función:

El grosor de la membrana paradontal que se puede observar radiográficamente indicará si el diente está en función y el grado de función determina a su vez la capacidad de la membrana paradontal para resistir el exceso de carga derivada de los puentes.

Una membrana paradontal delgada indica la pérdida de fibras principales que son de fijación, las que soportan las presiones y tensiones, existiendo una mayoría de fibras secundarias puesto que han perdido su fijación por falta de estimulación por la pérdida de función. Ya antes expliqué las precauciones y condiciones que deben tomarse cuando hay insuficiencia funcional.

### Extensión.

Ha sido elaborada una escala de valores proporcionales a los milímetros cuadrados de membrana parodontal. Naturalmente que tal escala es solo orientadora puesto que existen muchas variantes debido a las condiciones particulares e individuales de cada una de las piezas dentarias.

El límite aproximado de carga que se puede colocar sobre un diente pilar es el doble de la carga oclusal la cual se mide indirectamente de acuerdo con los milímetros cuadrados de membrana parodontal.

Escala de valores en milímetros cuadrados (mm<sup>2</sup>)  
de membrana parodontal de cada pieza dentaria:

| ARCADA SUPERIOR |                     | ARCADA INFERIOR |                     |
|-----------------|---------------------|-----------------|---------------------|
| 1er. molar      | 335 mm <sup>2</sup> | 1er. molar      | 352 mm <sup>2</sup> |
| 2o. molar       | 272 "               | 2o. molar       | 282 "               |
| Canino          | 204 "               | Canino          | 159 "               |
| 1a. premolar    | 140 "               | 1a. premolar    | 130 "               |
| 2a. premolar    | 140 "               | 2a. premolar    | 135 "               |
| Central         | 139 "               | Central         | 103 "               |
| Lateral         | 112 "               | Lateral         | 124 "               |

Escala de Tylman S.D. Crown and  
Bridge Prosthesis 3ed. St.Louis.

Si la raíz clínica corresponde a la raíz anatómica y el apoyo alveolar está intacto, se puede tomar la cifra total; pero si han existido afecciones parodontales que han hecho necesaria su terapia y que han disminuido la raíz clínica, habrá que reducir proporcionalmente al daño esa cifra.

Ejemplo: Dientes faltantes: 4 incisivos superiores.... 502 mm<sup>2</sup>

Dientes pilares: caninos con completo apoyo  
parodontal ..... 408 mm<sup>2</sup>

En el caso del ejemplo se puede conferir la carga a los dos caninos puesto que las cifras no difieren mucho. Sin embargo para el caso de que faltaran los mismos 4 incisivos superiores y los caninos tuvieran dos terceras partes de su capacidad normal, reveladas del exámen clínico y radiográfico, entonces estos dos caninos no bastarán para sostener la prótesis. Habrá necesidad de recurrir a un mayor apoyo lo cual podrá lograrse aumentando el número de dientes pilares, por ejemplo: los primeros premolares obteniéndose así pilares dobles.

Como se puede deducir, los caninos y molares son las piezas claves en prótesis fija, tanto por su valor como por su situación, puesto que en el caso en que faltaran los dos premolares inferiores, cuya suma total es de 265 mm<sup>2</sup>, el canino y el primer molar serían estupendos pilares de puente puesto que su suma es de 511 mm<sup>2</sup>.

Con esta escala nos podremos dar cuenta someramente del valor de las piezas ya que no se le puede dar un valor absoluto debido a la intervención de otros factores en la valuación de las piezas.



Sin embargo la escala de valores es una guía y un valioso dato muy útil para evitar imponer cargas excesivas a piezas que no las van a soportar y para ayudar a esas mismas piezas débiles, utilizando mayor número de pilares, para reducir la carga que impone una prótesis la cual es completamente dentosoportada.

Cantidad y calidad del hueso de soporte:

El hueso alveolar denso es el tipo más deseable por sus respuestas favorables a los estímulos de las fuerzas masticatorias. La arquitectura y densidad trabecular ósea nos da su calidad.

La pérdida y reabsorción del hueso alveolar disminuye la cantidad de soporte óseo reduciendo por consiguiente el valor de los pilares insertados en él necesitándose el aumento de pilares con el fin de consolidar el anclaje del puente en un extremo y ayudar en la resistencia del brazo biológico del aparato biomecánico.

NUMERO DE FILARES.

Muchas veces el número y tipo de dientes remanentes serán los que dicten la necesidad entre una prótesis fija y una removible.

Siempre han existido multitud de polémicas entre cual es el mejor tipo de prótesis. Tal discusión podría terminar si la pregunta no fuera: ¿Cuál es la mejor? sino ¿Cuál es la que se necesita? o ¿Cual se debe usar?.

Si existen dientes remanentes que reúnan las características para ser piezas pilares, se usarán como piezas pilares en prótesis fija. Sin embargo cuando no existen pilares suficientes o estos pilares no bastan o son inadecuados, entonces será necesaria una prótesis removible.

Si en una boca faltan piezas distales no podrá estar indicado un puente fijo. Si la longitud del trecho es muy larga y no existen piezas claves para prótesis fija, se hará necesario una prótesis removible. Si existen únicamente en una arcada los dos caninos y uno o dos incisivos, se podrá hacer un puente fijo anterior y un puente de precisión o semiprecisión que es la prótesis removible que mas se asemeja a la prótesis fija.

#### POSICION DE LOS PILARES.

El equilibrio funcional de una prótesis depende en gran parte de la posición individual de cada pilar y del alineamiento de ellos en el arco dentario.

Existen dos modos de corrección de las piezas en malposición:

- a) Corrección ortodóncica.
- b) Corrección de la posición mediante coronas.

La corrección ortodóncica se hace del todo necesaria cuando las inclinaciones, extrusiones o rotaciones pasan los 25 grados. Las piezas que no sobrepasan ese grado de malposición pueden ser corregidas mediante un desgaste selectivo de ellas durante

su preparación para que se pueda lograr una reforma de su posición con las coronas. Sin embargo esta corrección no es la ideal porque acarrea dos tipos de problemas:

- 1.- Al modificar las coronas, las fuerzas y tensiones no llevarán una dirección axial correcta al eje de las piezas puesto que existe una desviación de la corona con respecto a su raíz de manera que existe un peligro variable de acuerdo con el grado de modificación que haya requerido la corona y con la magnitud de las fuerzas que soporte el parodonto.
- 2.- La corrección mediante las restauraciones ocasiona alteraciones en los tejidos gingivales ya que estos están conformados y contorneados para la anterior posición, convirtiéndose la encía en un sitio especialmente vulnerable a trastornos parodontales.

El alineamiento de todos los pilares en el arco dentario, constituye un factor mecánico de importancia por las diferentes longitudes del brazo de palanca que se le van a transferir a las prótesis, por consiguiente la forma de la arcada es otro factor decisivo para la elección del número de pilares necesarios, especialmente en prótesis anteriores, donde se trabaja en segmentos de círculo y donde las fuerzas aplicadas estarán aumentadas en distintos grados, dependiendo del grado de agudización de la curva.

## MOVILIDAD DENTARIA.

La movilidad dentaria es un signo clínico trascendental.

En el pronóstico de estos dientes no es tan importante el grado de movilidad sino la causa de ella.

Las causas pueden ser, en general, de dos clases:

- 1.- Dientes móviles por la acción de fuerzas oclusales anormales (maloclusión).
- 2.- Dientes móviles por ausencia de tejidos de soporte en presencia de fuerzas oclusales normales (patología parodontal).

Dientes móviles por maloclusión:

En el capítulo de oclusión se ha estudiado la movilidad dentaria motivada por fuerzas anormales y la necesidad del Ajuste oclusal como medida imperativa en esos casos.

Eliminada la causa de la movilidad, el parodonto se encontrará en condiciones de recuperarse y volver a una fisiología normal mediante la fijación de estas piezas, para que el aparato de inserción sea capaz de regenerarse.

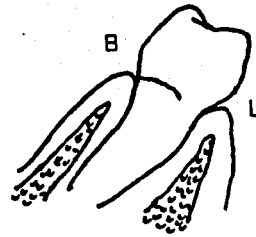
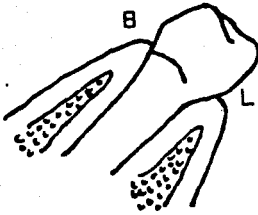
El pronóstico, en estos casos es favorable, dependiendo lógicamente del grado de destrucción que sea compatible de regeneración y de la oclusión que se le ha dado a dichas piezas.

Dientes móviles por patología parodontal:

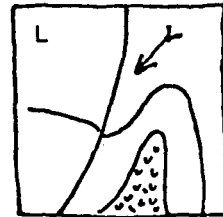
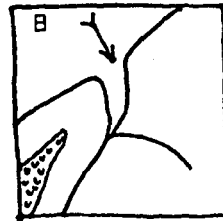
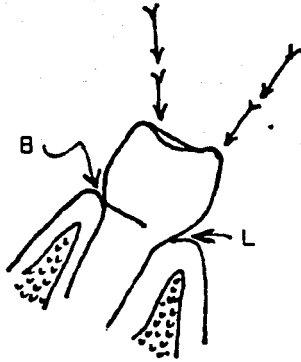
En estos casos el pronóstico depende de la clase de enfermedad parodontal. Si ésta es de tipo inflamatorio, como una parodontitis, eliminando el factor causal y mediante la terapia parodontal

## MOVILIDAD DENTARIA

"A"



"B"



"A".- Reforma del contorno de la corona de un diente en mal posición mediante una corona total.  
En ella existen dos inconvenientes: las fuerzas y tensiones que soportará ese pilar no serán en su dirección axial y la encía que se torna especialmente vulnerable por el cambio que ha sufrido la corona y a la cual estaba adosada.

"B".- B.- Aspecto bucal.- Lesión de la pared lateral de la encía ocasionada por la nueva reestructuración coronaria.

L.- Aspecto lingual.- En el que la nueva forma de la corona proporciona una insuficiencia en la deflexión de los alimentos en el margen gingival con el consiguiente empaquetamiento alimenticio

Ref.- Chasens I.A.- Efecto de la oclusión traumática sobre el periodoncio y estructuras anexas y su tratamiento por el desgaste selectivo de la dentadura.- Odontología Clínica de N.A.- Oclusión. Edit. Mundi, S.A. Pags. 86-100.

los tejidos pueden quedar condicionados para recibir una estabilización o fijación dentaria, alcanzando un nivel satisfactorio de función.

Si la enfermedad es de tipo distrófico, como una parodontosis, en que la destrucción del aparato de inserción y del alvéolo es muy avanzada y cuya etiología es desconocida, con fijar estos dientes no se lograría nada puesto que sin eliminar el factor causal no se van a regenerar los tejidos perdidos sino que van a seguir perdiéndose. Sin embargo se ha visto, en estos casos que ferulizando por secciones las arcadas superior e inferior y dando a estas piezas una oclusión cúspide fosa y de mutua protección, se han obtenido resultados que pueden aumentar el tiempo que las piezas permanezcan en la boca.

La utilización de dientes móviles como pilares dependerá del pronóstico de regeneración que tengan y de la estabilización adecuada que se les dé mediante el uso de pilares múltiples y retenedores o soportes de diversos tipos soldados entre sí, en forma tal, que constituyan una sola unidad y cuyo objetivo consiste en la distribución de las fuerzas de masticación entre el mayor número posible de dientes en oclusión y relación céntrica, para que los dientes móviles queden fijos a dientes con soporte parodontal aceptable y para que sea posible, en el resultado final, la recuperación de los tejidos parodontales afectados y la conservación de los dientes con movilidad.

El empleo de estas fijaciones, como ayuda en el tratamiento parodontal, establece la relación estrecha entre la Odontología restauradora y la Parodoncia.

La fijación definitiva por medios protésicos hará posible el éxito en el tratamiento parodontal conservando los dientes afectados en óptimas condiciones. Hay que tomar muy en cuenta que de nada servirá una ferulización de las piezas móviles si no la aunamos a una oclusión de cúspide fosa y de mutua protección.

## PARTE 7

### ELECCION DEL TIPO DE PROTESIS.

Ya analizados los pilares con los que se cuenta y habiendo hecho su valoración, se podrá elegir el tipo de soporte, prótesis o ferulización que convenga a ellos.

### TIPOS DE SOPORTE.

Los soportes o retenedores que se utilizan en prótesis fija son intra y extracoronales. ¿Cuál es el tipo de soporte ideal? No es posible señalar un solo tipo, puesto que la elección depende del tipo de pilares y de su necesidad protésica.

Entre los soportes intracoronales están:

Onlays; Coronas tres cuartos; Coronas e Incrustaciones con pins.

Entre los soportes extracoronales están:

Coronas de oro y resina; Coronas metálicas; Coronas de porcelana con base de iridionplatino; Corona simple de porcelana.

Entre los factores que guían la elección se encuentran:

- 1.- Destrucción coronaria e índice cariogénico.
- 2.- Constitución coronaria.
- 3.- Tamaño de la corona



**Destrucción coronaria e índice cariogénico.**

Si existen pilares con integridad coronaria o cuyas caras vestibulares no están afectadas por la caries, es preferible emplear un retenedor intracoronal para evitar destrucción dentaria innecesaria; en estos casos se pueden hacer coronas tres cuartos o bien onlays en los dientes posteriores y pinldges en los anteriores.

El índice cariogénico de cada boca es una ayuda para escoger entre retenedores intracoronales o cubiertas totales para obtener un mejor pronóstico. No es posible, en pacientes con gran susceptibilidad cariosa, hacer un retenedor intracoronario para que al año se presenten nuevas caries, especialmente cervicales, que obliguen a efectuar otras restauraciones; en estos casos es mejor cubrir con coronas para proteger mejor los efectos cariogénicos.

**Constitución coronaria.**

El empleo de retenedores intracoronales tiene ciertas limitaciones: cuando el esmalte no proporciona paredes adecuadas para el terminado del borde de las restauraciones; en estos casos es mejor usar cubiertas totales y también es mejor usarlas en dientes que, aunque no presenten caries, exista una amelogénesis imperfecta o dientes hipoplásticos o displásticos, no solamente por su pobre constitución, que no proporciona un apoyo adecuado a la restauración, sino tomando en cuenta el factor estético.

Tamaño de la corona y su forma.

Si la altura de la corona es adecuada, aún después de haber practicado el desgaste oclusal, para obtener una buena retención proximal, se podrá elegir un retenedor intracoronario.

La diferente forma y tamaño de los dientes marca una pauta a seguir y así se puede usar coronas de tres cuartos en posteriores y caninos, pero no es correcto usarlas en incisivos inferiores por la diferencia de tamaño de la corona y de la cavidad misma; en estos dientes dan mejor retención y resultado los respaldos con pins en lugar de coronas completas por la difícil preparación de estas y las dificultades en la terminación de la preparación.

En los retenedores extracoronales también existen factores para escoger un tipo u otro: Las coronas de porcelana solamente están indicadas en incisivos que no presenten maloclusiones; la razón estriba en su falta de resistencia para soportar las fuerzas oclusales; por otra parte únicamente se emplean para restauraciones individuales; en realidad su utilización en Prótesis Parodontal es mínimo. La justificación de su uso en anteriores únicamente se debe a condiciones estéticas debido a su gran semejanza al diente natural.

La corona de oro y resina tiene múltiples usos y puede ser empleada indistintamente en todas las piezas dentarias: en férulas, en soportes de aditamentos de precisión y semiprecisión. Su uso es casi ilimitado en el campo de la rehabilitación.

La corona metálica solo se emplea en molares donde resulte casi inútil la reposición estética.

De todo lo anterior se desprende que cada diente debe ser visto individualmente y en conjunto y de acuerdo con ello escoger el soporte que requiera, pudiendo hacerse preparaciones alternas intra o extracoroneales, según la necesidad de cada piezas y de la arcada en su totalidad para la función que deba cumplir.

PARTE 8

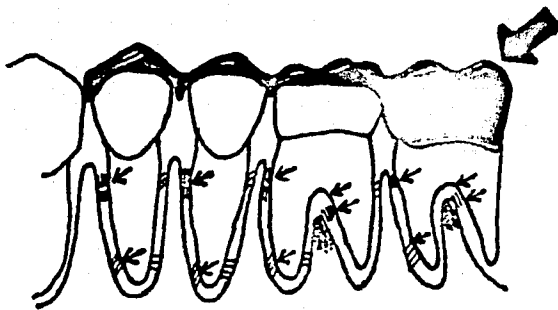
## FERULIZACION Y ESTABILIZACION DENTARIA

La ferulización en Prótesis Parodontal es una ayuda básica que cambia el contorno anormal de los pilares e inmoviliza los dientes debilitados, les da una mejor oclusión para que, mediante el cuidado parodontal, se permita la reparación rápida de los tejidos de inserción y soporte.

La acción ferulizante consiste en unir dos o mas dientes para aumentar la resistencia a las fuerzas aplicadas con un efecto de estabilización y reorientación de las fuerzas y presiones.

La reorientación de la fuerza y de la presión sobre los dientes se hace posible con ayuda de la acción ferulizante porque:

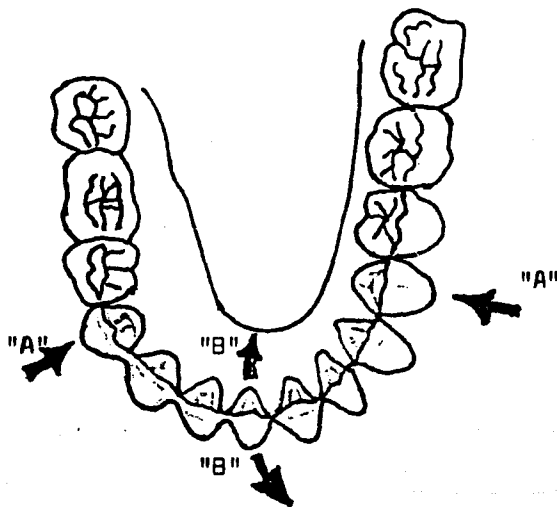
- 1.- Se aumenta el área de resistencia a las fuerzas y a la presión.
- 2.- Se modifica la dirección de las fuerzas mediante la reorientación oclusal.
- 3.- La fuerza total puede continuar siendo la misma, pero las superficies de aplicación pueden modificarse, ser distintas.
- 4.- La ferulización tiene un efecto similar al de un aumento de cantidad de raíces en cada diente, con lo cual el punto de apoyo cambia de lugar, de manera que las fuerzas se reciben y disipan en forma favorable.



### TRANSMISION DE FUERZAS EN UNA FERULA.

La fuerza oclusal excesiva aplicada únicamente sobre el segundo molar (flecha grande) lesiona el parodonto de todos los dientes ferulizados y en lugares comparables.

Las flechas pequeñas indican las zonas de lesión. La localización de la lesión depende de la dirección de la fuerza oclusal.



Inclusión de los premolares en la férula (Flechas "A") para reducir la acción de inclinación vestibulolingual (Flechas "B")

## ¿ Cuándo está indicada la ferulización. ?

- 1.- Cuando las exigencias funcionales de un solo diente excedan los límites fisiológicos de carga oclusal, ésta debe ser compartida por dos o mas dientes unidos por una férula.
- 2.- En dientes cuya movilidad no sea extrema y que tienen un buen pronóstico parodontal.
- 3.- En espacios desdentados amplios, utilizando pilares múltiples unidos entre sí, aumentando de esta manera la resistencia de la protesis y favoreciendo su pronóstico.
- 4.- Casos con tendencia a la migración dentaria ya sea bucal, mesial o vertical, característica de muchas enfermedades parodontales.
- 5.- Cuando la anatomía de la corona de los pilares no favorece el anclaje del soporte, deberá buscarse mejor estabilidad incluyendo mas pilares.
- 6.- En casos de dientes con raíces cortas o atróficas debe utilizarse la ferulización y mayor número de pilares.

A grandes rasgos la ferulización es un procedimiento ventajoso destinado a estabilizar y sostener los dientes débiles que se van a utilizar como soportes de puente, permitiendo la recuperación fisiológica de su estructura de soporte y evitando que se aflojen los dientes pilares que se hallan sometidos a grandes presiones y grandes trechos oclusales.

La férula es pues un aditamento para la inmovilización o estabilización de partes lesionadas o enfermas.

Cuando los tejidos periodontales han sido destruidos por una enfermedad, los dientes deben ser ferulizados para restituir las fuerzas oclusales de modo que no excedan la capacidad de adaptación de las estructuras remanentes.

Las férulas son un coadyuvante útil del tratamiento periodontal al cumplir con los siguientes fines:

Ayudar a la curación reduciendo las fuerzas traumáticas durante el período postratamiento.

Impedir que se movilizen los dientes sano.

Estabilizar los dientes móviles.

Conservar en posición los dientes móviles ortodónticamente e impedir migración patológica.

Aliviar trauma de bruceismo.

Se ha visto que a pesar de haber eliminado la causa de la lesión parodontal y haber una franca recuperación de la membrana parodontal, persiste en determinados casos la movilidad dental lo cual se debe a la cantidad deficiente de hueso restante posterior al traumatismo. Así pues este tipo de piezas solamente se pueden salvar mediante el uso de férulas.

Existen dos clases de ferulización: la recta y la férula a través del arco dentario.

La ferulización recta.- Es la unión de uno o más dientes en un solo plano. En este tipo de férula la resistencia se hace principalmente contra la acción de la fuerza mesiodistal. Se utiliza este tipo de férula en casos en que se fijan dos pilares que van a soportar un aparato removible de precisión o semiprecisión.

La ferulización a través del arco.- Es la que abarca los dientes de dos o mas segmentos del arco, o de todo el arco. En este tipo de férula la resistencia a las fuerzas se hace en todas direcciones y los dientes que tienen un buen soporte pueden verdaderamente prestar apoyo a los pilares débiles. La ferulización alrededor de un arco ofrece particulares ventajas de ingeniería física que no ofrece la ferulización en línea recta, por tanto es aconsejable incluir algún diente adicional localizado en la curva de los arcos dentarios, para que en esta forma las fuerzas aplicadas a la fijación se descompongan en forma favorable para los pilares; en otra forma se corre el riesgo de que toda la fijación de dientes que se suponen móviles o con poco soporte, se desplacen durante los movimientos de masticación especialmente cuando el paciente utiliza las excursiones excéntricas. En muchos casos la ferulización puede hacerse en segmentos unidos por aditamentos de precisión y dando una oclusión



de relación cúspide fosa, oclusión céntrica de mutua protección también llamada oclusión orgánica.

La ferulización es una ayuda muy importante para la terapéutica. Sin embargo hay que dejar bien acentado que no hay que abusar de sus ventajas, ni tampoco tomarla como sustituto de las relaciones oclusales correctas.

#### TIPOS DE FERULA.

Cuando se van a emplear férulas en las piezas pilares se debe tomar en cuenta: primero los requerimientos biológicos del parodonto, segundo el tipo y necesidades de las piezas pilares y tercero las condiciones de tipo estético.

Existen diversos sistemas de ferulización para las diferentes necesidades y condiciones del estado bucal de los pacientes.

De los tipos mas comunes son las férulas a base de coronas de oro y resina; coronas de porcelana con base de iridio-platino y coronas de tres cuartos.

Existen otros sistemas de ferulización no tan comunes pero igualmente útiles en Prótesis Perodontal, como son:

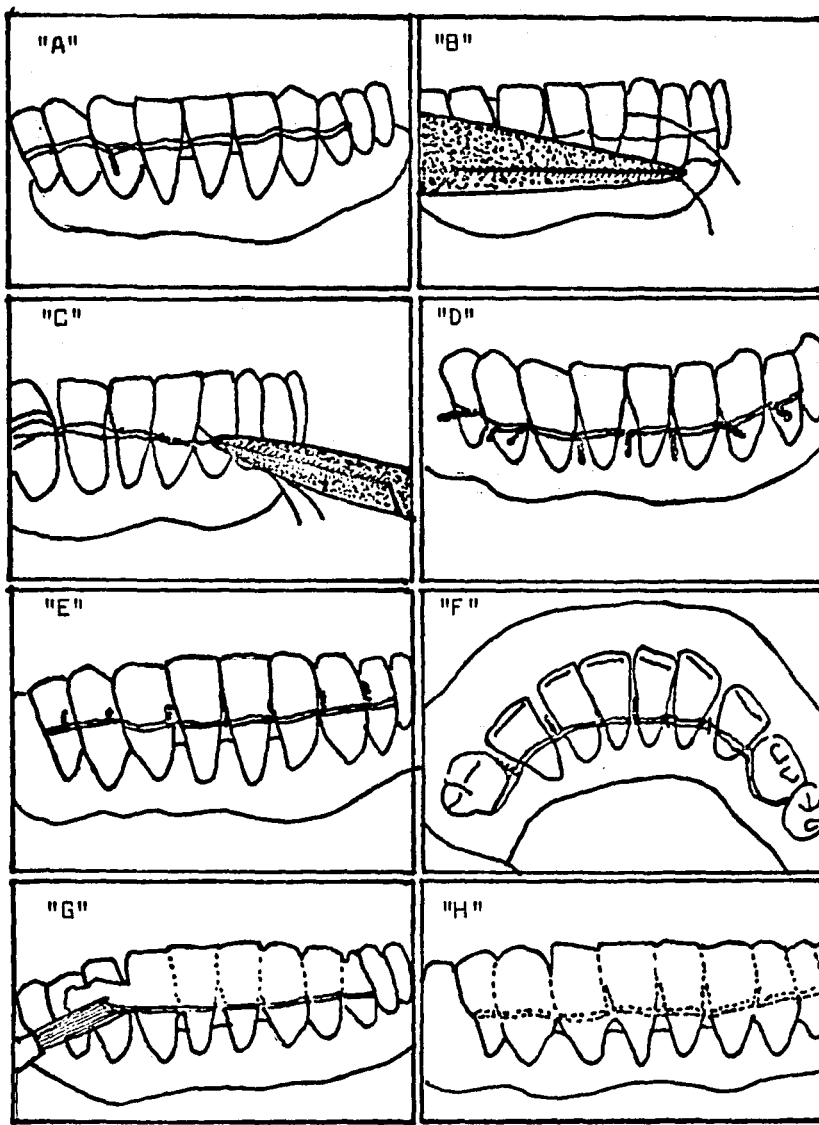
- 1.- Ferulización con ligadura de alambre y de alambre con acrílico.
- 2.- Ferulización con bandas ortodóncicas.
- 3.- Ferulización con barra colada.
- 4.- Ferulización con barra estabilizadora.
- 5.- Ferulización soportada con cofias (coronas telescópicas).
- 6.- Ferulización con pins (alfileres)
- 7.- Prótesis removible de precisión y semiprecisión.
- 8.- Férula removible de tipo encajonante.
- 9.- Férula protectora oclusal de acrílico

#### 1.- FERULIZACION CON LIGADURA DE ALAMBRE Y DE ALAMBRE CON ACRILICO.

El método básico de la ligadura de alambre para la estabilización consiste en un lazo continuo de alambre que corre por vestibular y lingual, unidos en un extremo por torcimiento de los extremos libres del alambre. Luego se usan lazos individuales en cada espacio proximal para completar la férula.

El alambre principal se forma doblando sobre si mismo un alambre de acero de 0.008, o con alambre simple de mayor sección, se pasa su extremo por el espacio proximal por distal del diente terminal del grupo por estabilizar. Se forma un lazo alrededor del grupo de dientes al hacer pasar el alambre por el espacio proximal del otro extremo. Por vestibular y lingual se adapta el alambre a los dientes por medio de las pinzas de algodón

## CONFECCION DE UNA LIGADURA TEMPORAL DE ALAMBRE



"A", Asa horizontal colocada floja en posición incisal a los cíngulos. "B", Se colocan las asas interdentarias. "C", Se ajustan las asas interdentarias. "D", Se ajustan todas las asas interdentarias dobladas hacia adentro para evitar la irritación del tejido. "E", Vista lingual de la posición de la férula respecto a los cíngulos. "F", Se coloca acrílico sobre el alambre para estabilizar la férula, reducir acumulación de alimentos y proteger tejidos contra irritación. "G", Acrílico pulido; se afina hacia los bordes incisales y no invade los nichos gingivales.

Ref. Periodontología Clínica. Glickman.

o con un instrumento contrangulado de hoja plana y delgada y se establecen muescas pronunciadas entre los dientes, en el punto donde será ubicado el alambre interproximal. Esto permite la estrecha adaptación de los arcos de alambre sobre los dientes cuando se efectúe el ajuste de los alambres interproximales. Desde vestibular, por debajo del arco labial y del lingual, se hace pasar un trozo corto de alambre y se lo hace volver desde lingual por sobre los dos arcos, pero siempre por debajo de los puntos de contacto de los dientes. Se toman con un hemostato ambos extremos de este alambre interproximal y se les retuerce con bastante firmeza. Al tiempo que se hace girar el hemostato, hay que tirar hacia vestibular para llevar el arco lingual hacia el espacio interdental y que se adapte estrechamente a las superficies linguales. Entonces se adaptan los arcos labial y lingual a las caras correspondientes a los dientes siguientes y se les marca una muesca y se coloca el lazo interproximal que corresponde.

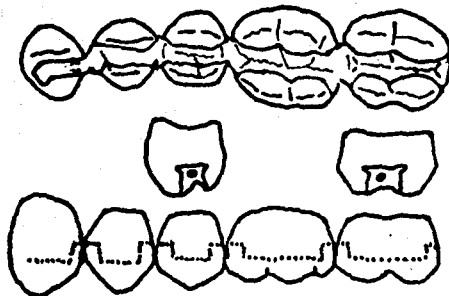
La anatomía de los dientes anteriores se presta para la ferulización por ligadura de alambre. Es esencial que el arco de alambre sea colocado correctamente, es decir, por incisal del cíngulo, que corresponde al mayor diámetro vestibulo-lingual de un diente anterior y por gingival del punto de contacto, que es el mayor diámetro mesio-distal del diente. De este modo se impide que la ligadura se escape o que se hunda por debajo del margen gingival del diente con la consiguiente lesión de los tejidos gingivales.

Es importante que todos los alambres proximales, sean retorcidos en la misma dirección, habitualmente en el sentido de las manecillas del reloj con el fin de que posteriormente puedan ser apretados o aflojados sin confusión alguna.

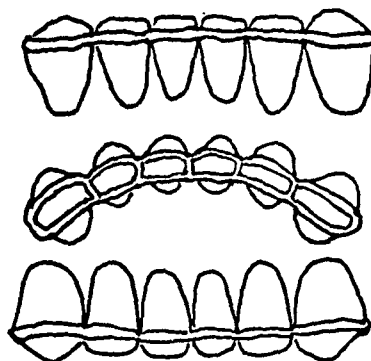
Luego de haber retorcido bien los arcos de alambre, se ajustan nuevamente los alambres proximales en forma sucesiva, pero debe tenerse mucho cuidado de no ajustarlos hasta el punto de que puedan romperse; si ocurriera, se les puede reemplazar, sin embargo con cierta facilidad. Se cortan los extremos retorcidos de los lazos proximales y se dejan 2 o 3 milímetros de alambre que se meten por gingival entre los dientes por medio de las pinzas de algodón. El extremo retorcido debe ser bastante largo como para que se pueda tomar por el hemostato en un futuro cuando la ligadura requiera ser ajustada. Es aconsejable probar la firmeza de la ligadura y de los dientes ligados antes de despedir al paciente. Como los arcos de alambre pueden estirarse un poco durante los primeros días, hay que ajustar los alambres proximales una semana después.

Cuando se ligan los dientes anteriores superiores, los bordes incisales de los inferiores no deben entrar en contacto con la ligadura para que no la desalojen. Para que quede espacio, a veces es necesario un desgaste de los dientes inferiores.

Lamentablemente, puesto que no todos los dientes tienen una forma o posición ideal, la ligadura se convierte en una cuestión



Férula de combinación de alambre y amalgama o acrílico. A la mitad de las preparaciones en caja se coloca alambre grueso, bien ajustado, con superficie rugosa. Unas socavaduras en las preparaciones aumentarán la estabilidad de esta férula después de la colocación de amalgama o acrílico.



Férula vaciada de Elbrecht removible. La férula puede extenderse alrededor de toda la arcada dental. Esta férula ha sido muy utilizada en varios países desde hace 30 o 40 años.

de diseño individual. El profesional debe trazar variaciones de la técnica precedente para que se ajusten a las necesidades específicas de modo que la ligadura permanezca en su lugar.

Por lo común se recubre el alambre con acrílico de curado rápido, no solo para reforzar la férula sino para superar además el problema del aflojamiento del alambre.

## 2.- FERULIZACION CON BANDAS DE ORTODONCIA.

La ligadura con alambre para los dientes posteriores es comparativamente insatisfactoria, pues es difícil mantener los alambres alejados del margen gingival, excepto por medio de un alambre colocado por oclusal, por sobre el punto de contacto, que impida que la ligadura se desplace hacia apical.

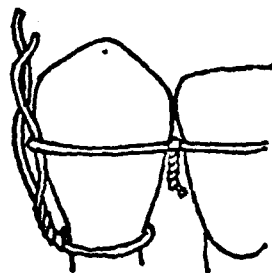
Para una mejor estabilización de los dientes posteriores y aún en muchos casos de dientes anteriores, está indicado el empleo de bandas ortodónticas de acero inoxidable soldadas entre sí. Las bandas son firmes, se les puede preparar con facilidad y una vez cementadas a los dientes, ofrecen una ferulización resistente que es fácil limpiar. Se les puede recubrir con acrílico y resultan estéticamente aceptables.

Al decidir una férula de bandas ortodónticas es preciso tomar en cuenta la forma de los dientes, el tipo de contacto interdental y el alineamiento.

FERULIZACION CON ALAMBRE (DETALLES)

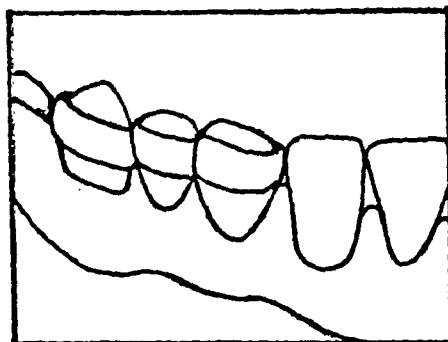


Espacio entre los dientes ferulizados mantenido mediante el alambre retorcido.



El alambre cervical impide que la férula se deslice.

FERULA DE BANDAS DE ORTODONCIA



Estabilización del segundo premolar débil.



El ancho de la banda por utilizar será determinado por la altura y forma de los dientes; cuando mas largas las coronas, mas ancha la banda que se podrá usar. El espesor de la banda utilizada es por lo general de 0.005, pero puede variar, según el modelado y el ancho que puedan requerir las bandas.

Hay que probar el contacto de los dientes antes de fabricar la férula. Es necesario pasar doble espesor de banda, no suele ser difícil y a veces, si hay amalgamas, se les puede rebajar con disco para permitir el paso. Pero también se puede realizar una férula de bandas con un solo espesor de material por proximal, si los dientes estuvieran separados es preciso añadir material a cada banda en la superficie proximal y luego unirlo por soldadura. De este modo se establece un contacto que luego se puede mantener limpio y que, sin embargo, es bastante fuerte.

El diseño de la férula puede variar según el alineamiento de los dientes. Puede ser necesario colocar una banda mas alta o mas baja en un diente, con adaptación de la forma proximal y vestibular de acuerdo con la posición de la encía y los contornos del diente.

Las férulas de bandas ortodónticas pueden ser construidas de dos maneras. En la primera, se construyen bandas individuales y se les coloca en posición en el diente. Se realiza directamente la banda en este modo: con una tira de material para bandas

se forma un lazo en torno al diente y se sueldan los extremos libres entre sí para cerrar el círculo. Se coloca el lazo sobre el diente y con pinzas para contornear, de las cuales hay varios modelos, se estira ligeramente el material en torno al diente y se pinzan los extremos por vestibular. Adaptada la banda, se le retira del diente, se le corta de la forma deseada en el margen gingival y se le suelda en el punto de contacto. Se deja alto el borde oclusal del lado en que se soldará, se recorta el exceso de material y se deja un pequeño excedente, se dobla sobre la banda y se suelda a esta. Se suavizan los bordes por desgaste, se coloca la banda sobre el diente y si fuera necesaria alguna adaptación mejor se bruñe sobre el diente. El margen gingival será cortado según convenga. Una vez efectuadas todas las bandas de férula se les coloca en posición con las prolongaciones oclusales que se proyectan sobre el plano oclusal y entonces se les pinza entre sí. Se retiran las bandas y se les une de acuerdo con la pinzadura y se suelda en la zona de contacto. De este modo se pueden unir varias bandas.

La otra forma de construir férulas de bandas ortodónticas es mas preciso y mas simple. Consiste en soldar dos largos de material para bandas en su porción media y se coloca la zona soldada entre los dientes adyacentes. Se les adapta sobre las superficies dentales y se deja la unión sin soldar; en la superficie proximal a la cual se ha de agregar otra banda, se le incorpora otro largo de material para bandas y se suelda en su porción media. Las bandas formadas, pero sin terminar, junto con

el nuevo largo añadido, vuelven a los dientes y se adapta el material adicional sobre el diente siguiente. La unión de esta banda también estará ubicada por vestibular. Ahora se pueden ya soldar las uniones y terminar las bandas. De este modo la soldadura de la zona de contacto ha sido realizada antes de terminar las bandas. En esta forma es posible unir varios dientes con bandas sin ninguna dificultad para el alineamiento y soldadura correctos de las bandas.

Se puede preparar una férula útil para estabilizar dientes anteriores separados, de la siguiente manera: se construye una banda continua que incluya el número deseado de dientes, luego se liga con alambre en los espacios interdentes. Hay que ferulizar un número suficiente de dientes como para asegurar la estabilidad apropiada. En la mayoría de los casos por lo menos un diente firme a cada extremo debe servir como anclaje. El grado de movilidad, la cantidad de tejido de soporte y la presencia de un hábito, son todos los factores que hay que tomar en cuenta. Al cementar la férula en su lugar hay que suavizar sus bordes hacia la lengua y no deben quedar asperesas. La zona interdental debe quedar libre para que no se acumulen alimentos ni residuos.

Las recomendaciones anteriores son aplicables a cualquier tipo de férula.

### 3.- FERULIZACION CON BARRA COLADA.

En ciertas ocasiones y casos en que los puntos de contacto proximales están tan próximos que no es prudente separar los dientes por la ferulización antes descrita, se puede emplear con éxito una férula de barra colada.

Un colado rígido de oro o cromo-cobalto, deberá quedar bien adaptado a los dientes, con espacio suficiente para impedir interferencias en la oclusión y se le cementará en la posición correcta.

Hay que incorporar una cantidad suficiente de dientes para que esta ferulización sea firme. Por lo común, el segmento íntegro, posterior o anterior, pero algunas veces todo el maxilar deberán quedar ferulizados cuando se emplea este método.

Friedman creó una variante útil de la férula temporaria de barra colada; consiste en un doble gancho continuo por debajo y por encima de la mayor convexidad de los dientes por estabilizar.

Un extremo de la férula colada, por lo común el mesial, no estará cerrado sino que permita la apertura del colado para sobrepasar las retenciones de los dientes antes de sobrepasar los ecuadores dentarios; luego se liga el extremo proximal.

El extremo distal del colado se continúa de vestibular a lingual, por distal del diente mas posterior del segmento de arco.

Una modificación consiste en crear una unión por traba en distal, de modo de poder trabar el dispositivo luego de haberlo colocado sobre los dientes.

Se aplica el colado con cemento y luego se liga el extremo abierto. En algunos casos, es aconsejable una ligadura proximal con alambre de acero inoxidable en algunas zonas de contacto adicionales, en tanto fragua el cemento. Esto imparte al colado la rigidez necesaria para una estabilización adecuada.

Los dientes por ferulizar deben ser cuidadosamente pulidos antes de la cementación. La caries es un peligro tanto aquí como en cualquier otro aparato ortodóncico.

Periódicamente hay que retirar el colado, revisar los dientes y luego volver a cementar la férula.

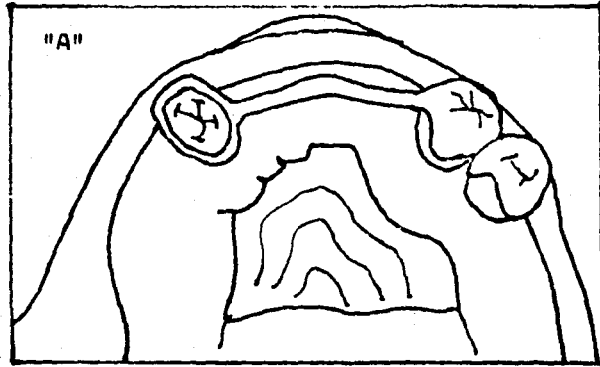
#### 4.- FERULIZACION CON BARRA ESTABILIZADORA.

Este tipo de prótesis es empleada en casos:

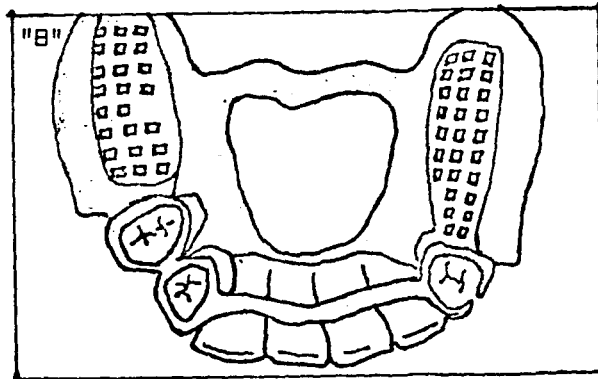
- a).- En que las piezas pilares están aisladas existiendo varias faltantes intermedias.
- b).- Cuando dichos pilares no tienen un buen soporte parodontal.
- c).- Cuando los procesos alveolares están reabsorbidos.

De acuerdo con las condiciones antes señaladas se presentan diversos obstáculos:

- a).- No se puede instalar una prótesis fija porque las piezas no reúnen las características necesarias para actuar como buenos pilares debido a su falta de sostén parodontal que los hace tener una pobre valoración protésica como piezas pilares.
- b).- No se podría ferulizar mediante los sistemas antes descritos porque no existen piezas adyacentes para fijar las férulas a ellos.



"A".- Coronas veneer en las piezas pilares soldadas a la barra estabilizadora: la barra que va contorneando el reborde alveolar es un soporte del proceso alveolar perdido y a la vez una fijación de los pilares que se encuentran aislados y con poca superficie de implantación en el parodonto.



"B".- Vista interior de la barra estabilizadora soldada a los soportes y acentada en ellos la prótesis removible.

c).- No sería recomendable la prótesis removible a pesar de que solucionaría el factor estético al reemplazar los procesos alveolares reabsortidos, porque su duración sería mínima ya que las piezas pilares de por sí con poco apoyo parodontal recibirían fuerzas impropias o aún en el caso de que la oclusión de esa prótesis fuera correcta y funcional sin la existencia de fuerzas laterales inadecuadas, el trabajo que para una pieza sin involucración parodontal sería aceptable, no lo sería para estas piezas aisladas, con pobre superficie parodontal, especialmente al introducir o remover la prótesis debido a la palanca que se efectúa en estas manipulaciones y que haría que los pilares se movieran con el resultado de que al poco tiempo se perderían.

Por consiguiente la fijación de los pilares existentes se logra mediante una barra estabilizadora la cual consiste en un rígido conector soldado a los soportes de dichas piezas pilares.

Las ventajas de esta técnica son:

- 1.- El soporte mutuo a los dientes remanentes prolongando su vida.
- 2.- La estabilización de los pilares impidiendo la acción de fuerzas laterales que actúen sobre ellos.
- 3.- La retención indirecta que previene la rotación en la línea posterior de su eje de rotación (fulcrum).
- 4.- La barra estabilizadora ya soldada a los soportes se cementa, acentándose sobre ellos la prótesis removible.
- 5.- Con esta técnica se obtiene la solución de los casos que se encuentren en similares condiciones.

#### 5.- FERULIZACION SOPORTADA CON COFIAS (CORONAS TELESCOPICAS)

Este sistema emplea una superestructura consistente en cofias primarias soldadas entre sí y coronas secundarias, pudiéndose usar en cualquier tipo de diente pilar ya sean anterior o posterior.

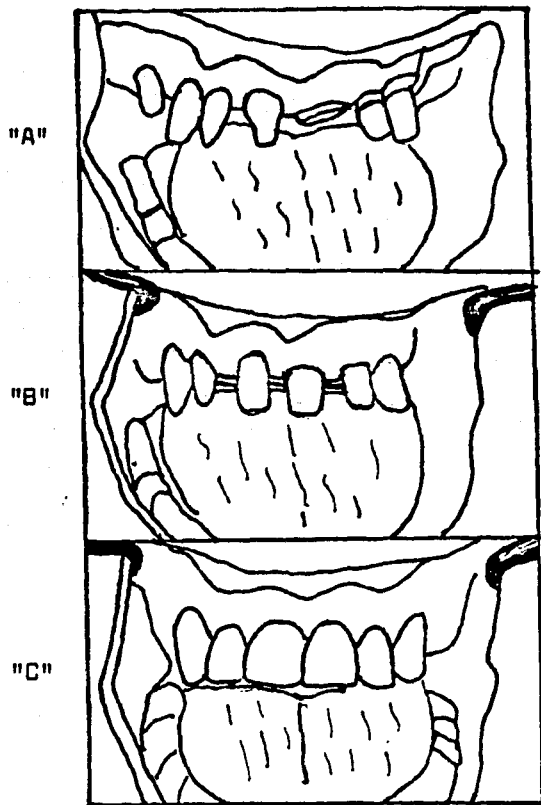
El uso de esta ferulización para proteger a los dientes pilares en Prótesis Parodontal está bien establecida debido especialmente a la resolución del problema mas difícil consistente en el paralelismo de las preparaciones, sobre todo cuando los dientes están en mal posición debido a migraciones causadas por alguna enfermedad parodontal (siempre que esta malposición no pase los 25 a 30 grados permisible para no corregirlo ortodóncicamente) no siendo necesario el paralelismo de las preparaciones, porque este se obtiene en las cofias, protegiéndose en esta forma a la cavidad pulpar de posibles agresiones que pudiera sufrir al tratarse de obtener un completo paralelismo al preparar las piezas.

El otro uso que puede dársele es cuando existe una gran destrucción coronaria donde sea difícil obtener una buena retención aún cuando se empleen coronas completas. En estos casos las cofias actuarán como muñones donde se podrán asentar las coronas.

Las cofias son construidas con paredes verticales paralelas que aseguren asiento a la férula mediante un hombro hecho alrededor del margen gingival de la cofia con el surco.



## FERULIZACION CON CORONAS TELESCOPICAS



"A".- Caso en que se aprecia el problema del paralelismo de las preparaciones motivada por la malposición de las piezas.

"B".- Resolución del problema del paralelismo con las copias primarias.

"C".- Coronas secundarias colocadas.

Ref.- Prichard F. John and Morris Feder.- A modern adaptations of the telescopic principle in periodontal prosthesis.- The J. of Periodontology. Vol.33 Num.4. Oct.62.

Las paredes paralelas de la cofia y el ligero socavado del hombro son los que dan retención a la estructura de la corona secundaria que puede ser una corona de oro y resina o coronas de porcelana fundida sobre metal.

Este sistema tiene una ferulización adicional por la soldadura de todas las cofias o la soldadura en secciones según las necesidades.

La ferulización con coronas telesópicas es utilizada para proteger al diente pilar y al parodonto. El diente y el tejido pulpar son conservados por el paralelismo de las cofias aún sin el paralelismo del diente pilar.

Este sistema cumple con el propósito primordial de la Prótesis Parodontal que es la estabilización de los dientes pilares dentro de sus estructuras de soporte.

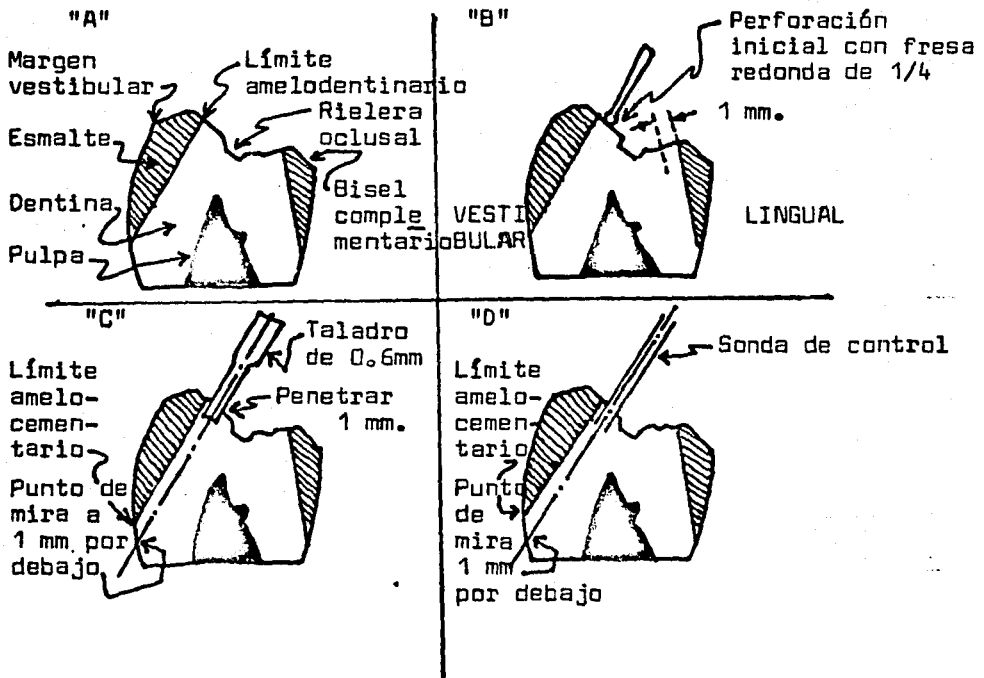
#### 6.- FERULIZACION CON PINS (ALFILERES)

Las coronas con alfileres (pins) llenan prácticamente cualquier requerimiento de una buena restauración, cuando están indicadas, además de una excepcional retención.

Se han realizado estudios que demuestran la gran resistencia obtenida con el uso de alfileres (pins) paralelos basados en principios de mecánica y se ha visto que la resistencia a las

PREPARACION DE LOS "PIN"  
SECCION TRANSVERSAL VESTIBULO LINGUAL.

88 bis-A



Procedimiento de dirección controlada para la preparación de "pin".

Para realizar una preparación de "pin", es de primordial importancia seguir una técnica de dirección controlada.

"A", Se han completado la reducción oclusal y los biselés complementarios. La dentina oclusal se halla expuesta.

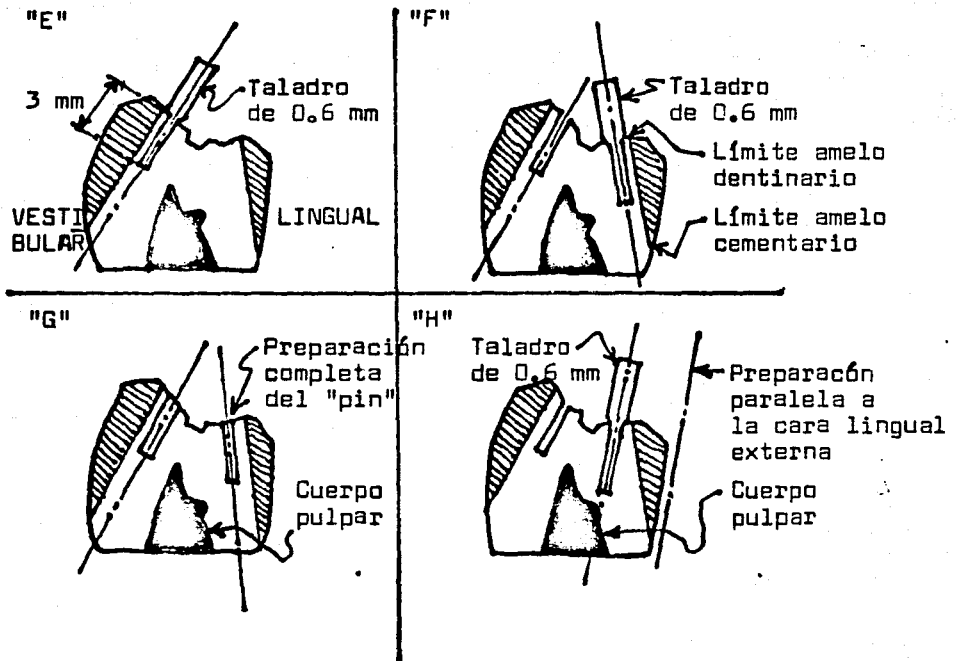
"B", En dentina sólida se practica la perforación inicial 1 mm hacia pulpar respecto del límite amelodentinario mediante fresa redonda Num. 1/4.

"C", La preparación en sí de los "pin" se comienza mediante taladro especial de 0.6 mm. Se requiere que la dirección de las preparaciones sea paralela al límite amelodentinario; ello es exactamente determinable al trazar una línea imaginaria que parte de la perforación inicial y va hacia una mira que se halla a 1 mm por debajo del límite amelocementario.

"D", Se coloca la sonda de control en la preparación de 1 mm para verificar su dirección. El largo de la sonda de control amplifica cualquier error direccional que requiere corrección antes de proseguir con la preparación.

(SIGUE HOJA SGTE.)

## PREPARACION COMPLETA DEL "PIN"



"E", Se deja que el taladro penetre la profundidad total de 0.3 mm con la guía de la sonda de control.

"F", Se sigue el mismo procedimiento para la preparación del "pin" lingual mediante la guía de la sonda de control.

"G", Preparación completa del "pin".

"H", Ocurren exposiciones pulpares solamente cuando las perforaciones iniciales se hallan demasiado alejadas del límite amelodentinario en dirección pulpar y son paralelas a la cara lingual y externa.

fuerzas oclusales en los dientes posteriores es mejor proveida por pins paralelos colocados en las esquinas de las piezas pilares (similar a la posición de las patas de una silla). En los dientes anteriores la retención también está mas incrementada que la que provee una corona tres cuartos porque tiene mas área para resistir fuerzas que tiendan a desalojar la restauración.

En las piezas posteriores se conserva:

- a) Mayor estructura dentaria si la caries no es extensa con mayor dentina remanente que proteja a la cavidad pulpar.
- b) Un incremento del agarre tenso friccional.

Especialmente en las piezas anteriores cada día aumenta el uso de los alfileres (pins) en las piezas que en sus caras vestibulares no presentan caries ya que nunca una restauración por magnífica que sea podrá ofrecer el contorno, forma, color y aspecto de un diente natural ni sus relaciones benéficas con el tejido gingival. Por consiguiente, cualquier esfuerzo para dejar intactas estas superficies debe ser hecho para mantener esta óptima relación de los tejidos blandos con el diente.

Existen diversos tipos de preparaciones para pins en dientes anteriores: Se puede hacer una típica preparación en que no se envuelvan las áreas proximales y su retención es por medio de tres pins: dos en el tercio incisal y uno en el cingulo; o de cuatro pins: dos en el tercio incisal y dos en el cingulo.

Se puede hacer una modificación envolviendo una o las dos caras proximales. En casos de caninos abrasionados se puede hacer una preparación donde se restaure esta cúspide protectora de la oclusión.

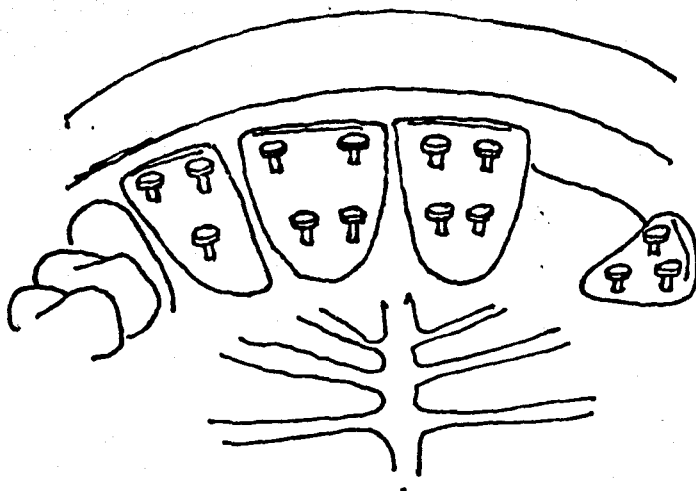
Especialmente en los dientes anteriores inferiores que presenten alteraciones en su soporte, la ferulización con alfileres (pins) nos brinda un excelente sistema de estabilización de ellos, evitando la innecesaria destrucción dentaria, la dificultad de preparación de coronas completas en esos dientes y obteniendo el propósito y beneficio que deseamos.

#### TECNICA DE PINS PARALELOS.

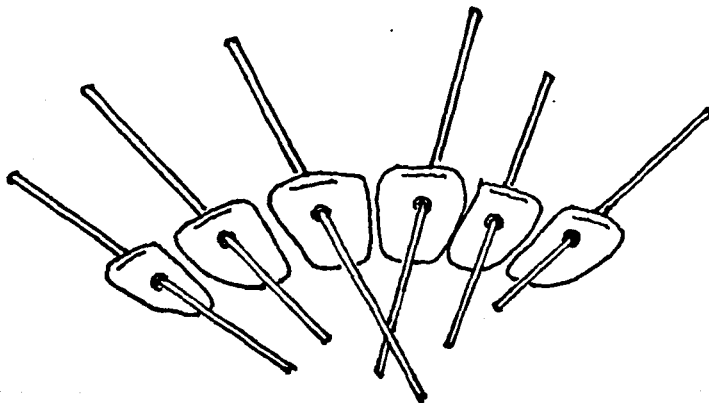
Existe hoy en día un nuevo sistema empleado en la preparación de pins que consiste en la inversión de la técnica, cuya idea es reducir el trabajo del dentista en el consultorio con la disminución del número de citas necesarias: son los llamados pins paralelos de la Casa Ney.

En esta técnica la preparación de los pins es el último paso. En la primera cita se hace el desgaste lingual, se toman los modelos de estudio y mediante el estudio radiográfico se marca en ellos el sitio donde se necesitan hacer los pins para proteger la cavidad pulpar, dando las instrucciones al laboratorio de la dirección y profundidad de ellos.

En el laboratorio se hace la construcción de las férulas las cuales nos son enviadas para su instalación, acompañadas de la



Ferulización con pins en los cuales se observa el máximo paralelismo entre ellos y con una dirección paralela al eje axial de las piezas pilares, tanto en los dientes anteriores como posteriores.



Colocación de los pins de larga dimensión en los modelos, con una diversa orientación de cada uno de ellos.

Ref. Shooshan E. David.- Pinledge casting in  
periodontal splinting.  
Pags. 189,206.

férula de acrílico que les sirvió para fabricarlas y que contienen las perforaciones guías que nos servirán para hacer las perforaciones en los dientes. Luego se colocan los pins y se cementan las restauraciones en esta segunda cita. (Ney Parallel Pins Techic).

Esta técnica proporciona:

- 1.- Una eficaz ferulización de las piezas pilares sin un desgaste excesivo.
- 2.- La instalación rápida del tratamiento de ferulización.

#### TECNICA DE PINS NO PARALELOS.

Las ventajas que proporciona este sistema de ferulización son especialmente importantes para la Prótesis Parodontal porque este procedimiento da un excelente medio de soporte para reemplazar dientes faltantes y estabilizar con efectividad pilares en varias posiciones dentro del arco dentario, sin necesidad del paralelismo de ellos y principalmente porque no interfiere absolutamente con el parodonto, ya que esta férula consiste únicamente en respaldos linguales con un pin horizontal como retensión.

Los beneficios de esta técnica desde el punto de vista parodontal estriban:

- 1.- Durante la preparación de los pilares no se lastima absolutamente la encía puesto que la preparación se encuentra lejos de ella porque consiste únicamente en el desgaste de la cara lingual y la perforación del pin.



2.- Se evita la irritación gingival causada por la frecuente inserción y remoción de los provisionales.

3.- La férula lingual permite la adecuada higiene oral.

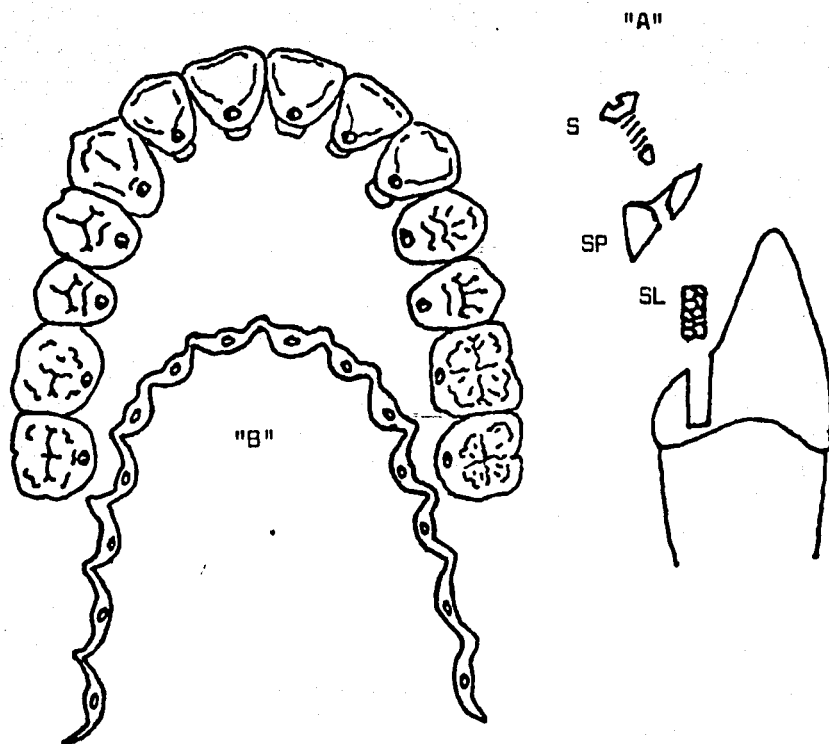
4.- En casos de dientes anteriores apiñados con un estrecho hueso intercepal, que presentan frecuentemente un problema parodontal al realinearlos ortodónticamente, la férula lingual es magnífica para retener los dientes en su nueva posición sin sacrificarlos a un desgaste excesivo.

5.- Es un procedimiento biológica y mecánicamente aceptable que cumple perfectamente con su cometido de estabilización dentaria.

6.- Además de los beneficios de tipo parodontal reúne otras cualidades: Es una técnica fácil tanto en su preparación como en su elaboración; es rápida (2 citas); representa un máximo de confort y un mínimo de costo para el paciente.

La ferulización con pins (alfileres) es un método usado generalmente en piezas anteriores superiores e inferiores, cuya estructura incisal permita la colocación del pin entre la cavidad pulpar y el borde incisal; por consiguiente no es posible usarlo en dientes abrasionados.

Su desventaja consiste en que el pin llega hasta la cara vestibular y para lograr una estética aceptable es necesario rebajar el pin y poner silicato como recubrimiento.



### FERULA DE OVERBY

"A", Manguito roscado de oro (SL) que calza en lecho tallado en el diente.

Los tornillos (S) se enroscan en el manguito y ajustan la férula (SP) al diente.

"B", Férula lista para ser colocada; los orificios coinciden con los manguitos cementados en los dientes.

## 7.- PROTESIS REMOVIBLE DE PRECISION Y SEMIPRECISION.

Aunque la Prótesis Fija es la indicada para el paciente parodontal, existen casos en que la posición o el número de los pilares haga necesaria una prótesis removible.

La prótesis removible de precisión o de semiprecisión es sin duda la que mas se aproxima a la prótesis fija y ocupa un muy importante lugar en Prótesis Parodontal debido a que restaura el contorno anatómico correcto de los dientes pilares, trasmite las fuerzas en el sentido axial de las piezas gracias a su sistema macho-hembra, estabiliza a los dientes pilares contra la acción de fuerzas laterales, disminuye las fuerzas que se causan al poner o extraer el aparato debido a que los aditamentos paralelos entre sí no ofrecen resistencia a las curvaturas propias de los dientes como ocurre con los ganchos cuando se colocan o remueven. (Se ha comprobado que las tensiones provocadas por la colocación y remoción de las prótesis removibles con ganchos son mas severas y perniciosas que las inducidas por las propias fuerzas masticatorias.)

Otra ventaja de este tipo de prótesis es que el diente pilar puede ser rerulizado junto con otro soporte. Esto es particularmente deseable en terminaciones libres.

En definitiva la proptesis removible de precisión o semiprecisión proporciona mayor área de protección a los órganos dentarios remanentes y a los tejidos de soporte.

### Características.

Usualmente estas prótesis consisten en un macho y hembra, con la hembra colocada intercoronalmente en el diente pilar.

Un alto grado de paralelismo debe existir entre los dos o mas aditamentos (attachments) para que puedan ser colocados y removidos.

La retención es dada por el paralelismo de las paredes y el resto del asiento.

### ADITAMENTOS DE PRECISION.

Existen muchos tipos de aditamentos de precisión. La diferencia entre ellos es el método de ajuste para compensar el desgaste friccional.

Todos consisten en una hembra soldada al soporte y un macho.

La parte mas cerrada de la hembra es el centro del eje longitudinal del diente.

Los aditamentos mas usados son: Attachment Ney-Chayes que tiene una sola ranura de expansión con una apertura de forma angulada; Attachment Stern-Goldsmith con dos ranuras de expansión en la cara de su porción macho y el Baker con la ranura de expansión en un solo lado.

### Elección del pilar.

El diente pilar debe tener buen soporte óseo y su corona clínica debe poseer una longitud suficiente para recibir el aparato de retención en toda su magnitud o al menos en sus tres cuartas partes.

Si el diente es corto conviene exponer un poco mas de corona cónica cortando el tejido gingival que circunda su cuello.

Si la raíz es corta habrá que emplear dos pilares.

Tipos de retenedor.-

Los retenedores mas comunes para alojar los aditamentos son las coronas de oro, las coronas veneer y las restauraciones de porcelana fundida sobre metal.

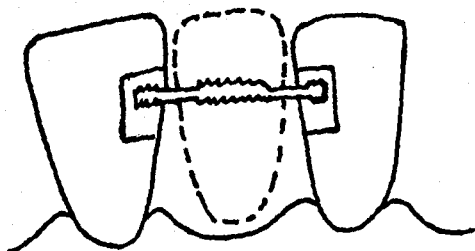
Preparación de los pilares.-

En la preparación de los pilares para el alojamiento de los retenedores, el factor que se debe tener en cuenta es la eliminación de estructura dentaria en la zona donde va a ubicarse el attachment para que su porción hembra quede incluida dentro de los contornos normales del diente.

Diseño.-

Cuando existen pilares distales, los aditamentos deben ir en las piezas mesiales ya sea en la superficie mesial o distal de ellas. Cuando se trate de una prótesis parcial a extremo libre, para disminuir el efecto de palanca en tales restauraciones las bases de acrílico deben tener un firme soporte por parte de los rebordes alveolares y demás tejidos. En una prótesis removible a extensión distal resulta imprescindible que las bases se extiendan bien hasta la zona retromolar. Cuanto mas larga sea la base de la dentadura, mayor será el brazo lingual de su base.

Mediante el empleo de pilares retenedores múltiples y de una máxima extensión sobre los tejidos se conseguirá disminuir los efectos nocivos del efecto de palanca.



Férula en la cual se reemplaza un diente perdido mediante una pieza temporal en acrílico.

Primero se preparan cajas con socavadura de retención sobre la cara lingual de los dientes adyacentes. Después se conectan las preparaciones mediante un alambre grueso de acero con superficie rugosa. Tras de la colocación del alambre se emplea acrílico para llenar la preparación y la cara lingual del diente artificial.

Ref. Oclusión.- Ramfjord, Ash.  
Pag. 344.

#### ADITAMENTOS DE SEMIPRECISION.

La diferencia entre los aditamentos de precisión y semiprecisión es que los primeros ya vienen prefabricados y los segundos son contruidos en el laboratorio.

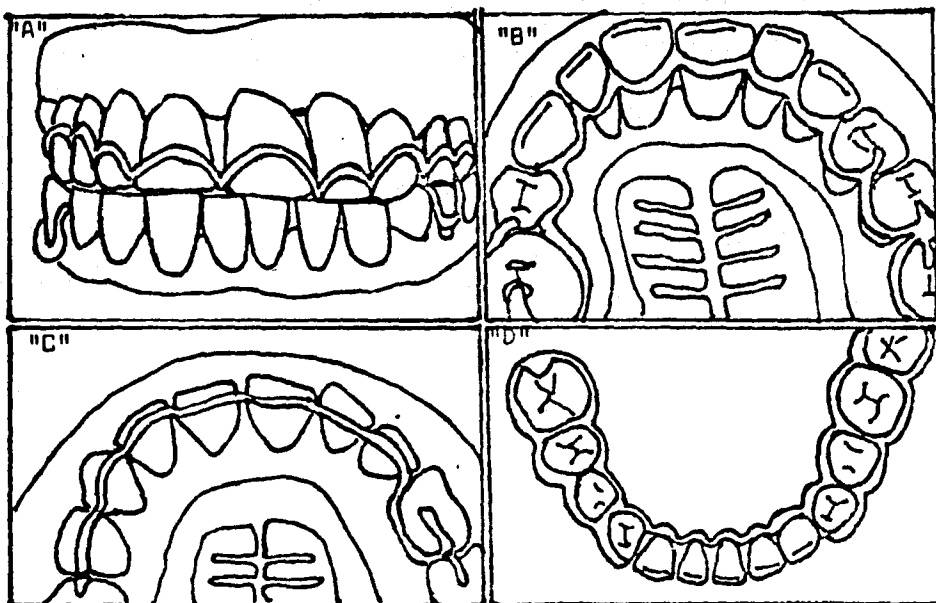
En la prótesis de semiprecisión las piezas soportes se cubren con coronas, en las cuales se labran los escalones y fisuras adecuados para el alojamiento de los aditamentos de semiprecisión que servirán de anclaje a la prótesis removible.

El aditamento de semiprecisión se fija en la pieza pilar por dos mecanismos: un apoyo que entra en un descanso situado en la cara opuesta al espacio desdentado y un brazo que se prolonga por la cara palatina o lingual.

#### 8. FERULA REMOVIBLE DE TIPO ENCAJONANTE.-

Existen muchos diseños y variaciones para la ferulización por medio de aparatos removibles. El material usado puede ser cromo-cobalto, acrílico ; en algunas circunstancias una combinación de ambas y el oro.

Uno de los aparatos removibles con mayor frecuencia utilizado es la férula removible de tipo encajonante la cual se fabrica con acrílico, oro o una de las aleaciones de cromo-cobalto. Consiste en un gancho continuo que a modo de cajón o jaula



Férula permanente externa removible.

"A", Férula removible en el maxilar superior.

"B", Vista palatina.

"C", Férula removible superior reemplazada por una férula interna de primer premolar a primer premolar.

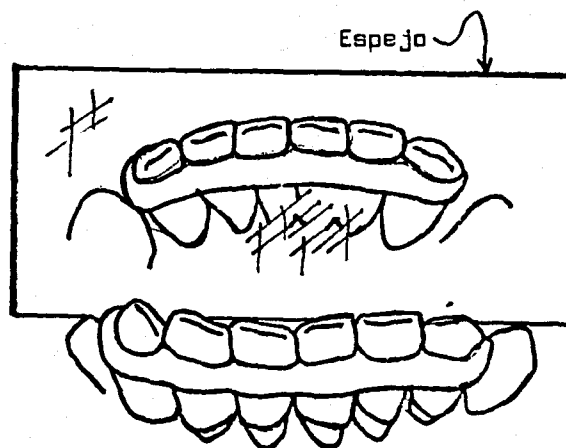
"D", Férula removible en el maxilar inferior.



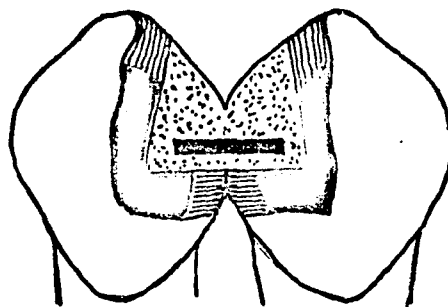
recubre las caras vestibulares y linguales de los dientes posteriores. Debe tener el grosor, dimensiones y volumen suficientes para ser rígida y se coloca sobre las convexidades vestibulares y linguales de los dientes por ferulizar.

Si al encerarla se evitan las retenciones, el resultado será un aparato con una vía de inserción conveniente. Una vez colocada la férula encajonante en la boca se insertan alambres interproximales que tomen las superficies inferior y superior de las ramas de la férula, se les ajusta para la retención y permiten que el aparato actúe como medio de estabilización.

Cuando se ha de aplicar este tipo de aparato a los dientes anteriores, así como a los posteriores, suele ser mejor el empleo de acrílico y una modificación del modelo de la férula. Sobre los dientes por ferulizar se adapta un alambre de acero inoxidable de calibre 18 a 21 ( de 1.12 mm a 0.75 mm ), justo por sobre su máxima convexidad en los dientes posteriores y en el cingulo en los anteriores. Se lleva el alambre por detrás de ambos extremos de los dientes que se incorporarán a la férula y luego se les une. Se retira enseguida el alambre y se cubre el modelo con hoja de estaño, tras lo cual se recoloca el alambre sobre el estaño. Sobre el alambre se aplican finas tiras de cera que se adaptan al modelo. A continuación se realiza la férula en acrílico transparente o del color de los dientes. La férula se adapta a las caras labiales y linguales. El núcleo de alambre da cierta elasticidad a la férula.



Férula externa removible.



Férula interna temporal de acrílico de autopolimerización (líneas de puntos) que contiene un refuerzo de alambre. (Según J.N. Obin y A.N. Arvins, Nueva York)

Se pueden efectuar algunos orificios a la altura de los espacios proximales para pasar ligadura de alambre que adapte la férula con mayor firmeza a los dientes, como ayuda para una fijación adecuada.

#### 9.-FERULA PROTECTORA OCLUSAL DE ACRILICO.-

Otro de los aparatos removibles que es común usar es la férula protectora oclusal de acrílico.

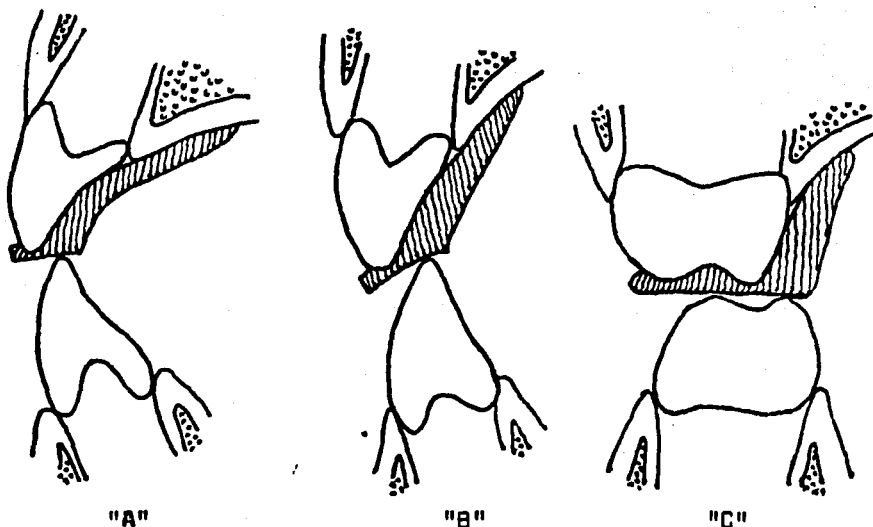
Es uno de los dispositivos de ferulización mas simple y mas valioso.

Se le puede confeccionar en una gran diversidad de formas o planos de recubrimiento.

El aparato fundamentalmente está trazado de tal modo que cubre las caras oclusales de los dientes de uno solo o a veces de ambos maxilares. La elección del arco por ferulizar depende de la zona en que se encuentra la movilidad. Si se trata de los dientes anteriores inferiores es necesario recubrir todo el arco inferior. Si se trata de una movilidad en el maxilar superior corresponde la ubicación del protector nocturno en el arco superior.

Cuando no exista una movilidad importante en ninguno de ambos arcos, este tipo de férula puede servir para estabilizar temporalmente los dientes. Sirve para inmovilizar e impide que queden sometidos a los efectos del trauma que podría significar un contacto de diente con diente en los hábitos de apretamiento y frotamiento.

## ESQUEMAS DE UNA FERULA OCLUSAL



- "A", La parte anterior debe tener declive para permitir el impacto de los dientes anteriores del maxilar inferior. Se debe elevar lo suficiente la mordida para permitir el libre paso de los dientes anteriores del maxilar inferior sobre los bordes incisivos cubiertos deacrílico de los dientes anteriores del maxilar superior.
- "B", A 1 ó 2 mm de la céntrica debe haber una ligera "elevación canina" en elacrílico en área canina para evitar contactos de equilibrio.
- "C", Las cúspides vestibulares y linguales de los premolares y molares inferiores deben, de preferencia, hacer contacto con la férula cuando el maxilar está próximo a la relación céntrica. Sin embargo, con inclinación lingual de los molares inferiores es suficiente tener un contacto en las cúspides distovestibulares inferiores.

En el maxilar superior pueden ser construidas estas férulas como:

- 1) Recubrimiento oclusal.
- 2) Férula de acrílico con recubrimiento oclusal palatino.
- 3) Aparato de tipo Hawley, en el cual los dientes anteriores esten en contacto de grupo con la superficie palatina del plano de mordida.

Es muy esencial que el protector nocturno, cualquiera que fuere su tipo, no obstruya el espacio libre interoclusal.

Una vez realizados los modelos a partir de una impresión exacta de alginato o hidrocoloide, se puede confeccionar la férula generalmente por dos procedimientos:

- 1) Por curado de acrílico común (Termopolitización o curado en-caliente
- 2) Por empleo de acrílico de autopolimerización (curado en frío).

**Termopolitización:**

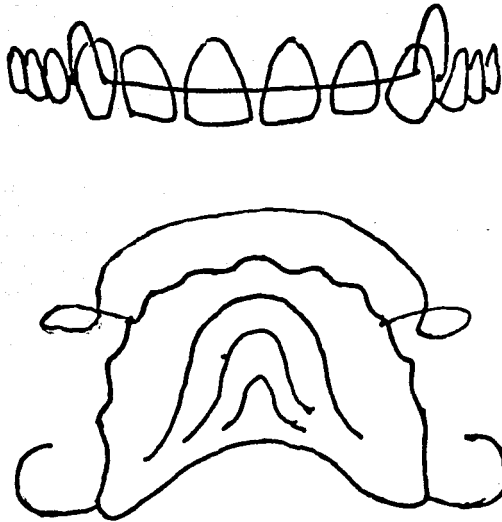
Si el protector nocturno habría de ser confeccionado por curado en caliente, se obtendrá un registro en una de la dimensión vertical deseada y se asegurará la relación de posición de los maxilares. Terminado el dispositivo, se puede ajustar el movimiento de deslizamiento en la boca.

**Curado en frío.**

Esta técnica es también llamada Técnica de espolvoreo.

Una vez obtenido el modelo del caso y tomado el registro, se monta en un articulador. El modelo del maxilar que será ferulizado se recubre con agente separador. Se aplica monómero sobre el modelo, unas pocas gotas y luego con un frasco de tapa

### APARATO DE HAWLEY.



Aparato de Hawley con arco labial de alambre y ganchos para los molares.

El movimiento lingual de dientes anteriores se controla mediante este dispositivo que es bien conocido pero con frecuencia se abusa de él y rara vez es usado en forma de sacarle toda la ventaja.

El anclaje es la más importante condición. Se deben emplear para ello todos los dientes posteriores y colocarse un gancho de alambre para retención (alambre de 0.030 de pulgada) distalmente sobre el último molar en cada lado de la arcada. El acrílico debe quedar tan ajustado como sea posible dentro de todos los espacios linguales interproximales y extenderse, por lo menos, hasta la parte media de la corona clínica.

Si los dientes posteriores tienen un soporte periodontal insuficiente, puede incluso ser necesario fijarlos mediante una férula de acrílico y alambre antes de colocar el aparato de Hawley. Si faltan algunos dientes posteriores, es muy importante que el aparato de Hawley ajuste perfectamente dentro de todos los espacios sin dientes.

Ref. Oclusión.- Ramfjord, Ash.

Página. 305, 311

perforada se espolvorea acrílico de autopolimerización seco. Luego se van haciendo agregados alternantes hasta construir la pieza. Se le puede probar en la boca una vez que haya fraguado y se le puede añadir cuanto se juzgue necesario. Una vez que haya quedado completamente curada, moldeada y retocada, se le puede pulir.

## PARTE 9

### TIEMPOS CLINICOS PROTESICOS.

En Prótesis Parodontal los procedimientos clínicos restaurativos deben comenzar lo antes posible una vez terminada la terapia parodontal. Pasado ya el período de adaptación de nuestra terapia y acondicionamiento parodontal y establecidos los tejidos de soporte en respuesta a las nuevas demandas funcionales que se les van a presentar el parodonto se encuentra en condiciones de aceptar la prótesis o ferulización que se requiera.

Así mismo eliminadas las relaciones de maloclusión mediante el Ajuste oclusal, cuando éste ha sido necesario y obtenidas la distribución y dirección adecuadas de las fuerzas oclusales existiendo coordinación entre la relación y la oclusión céntrica, nuestras restauraciones serán construidas en conformidad con los nuevos patrones oclusales que permitan su instalación dentro de una oclusión funcional y un parodonto sano.

En estas condiciones se comienza en primer pazo de nuestros procedimientos clínicos restaurativos.

### PREPARACION DE LAS PIEZAS PILARES.

Son dos los factores dentro de la preparación de piezas que están en íntima relación con nuestro tema:



### Terminación de la preparación:

Analizando los postulados parodontales, evaluando las teorías protésicas y observando la práctica clínica podremos llegar a un resultado, omitiendo las grandes controversias que existen sobre la terminación de las preparaciones.

La terminación de la preparación debe hacerse hasta donde se necesite.

Las condiciones de la o las piezas y de las estructuras que lo rodean serán las que dicten su necesidad de terminación.

Si las condiciones de los pilares son tales que exista una correcta localización del margen gingival, un saludable intersticio gingival y donde las piezas no estén afectadas por caries en o cerca de la inserción epitelial, podrá la preparación terminar a nivel del borde libre de la encía o, para obtener una buena estética sin presencia de metal, una localización a nivel coronal de la inserción epitelial.

Sin embargo, no es lo frecuente, en ocasiones se hace necesario una mayor profundidad de la terminación de la preparación. En la mayoría de los casos se trata de Prótesis Parodontal en donde haya habido intervenciones quirúrgicas parodontales, en migraciones gingivales, en alteraciones de nivel de la inserción ya sea en mesial, distal, linguopalatino o bucal donde no existe una correcta relación de corona clínica y anatómica y en la presencia de caries. En estos casos la localización de la terminación se alterará de acuerdo con las condiciones individuales y colectivas de las piezas a tratar.

a) Desgaste necesario para obtener el acomodo del material restaurativo que permita una buena oclusión.

b) Terminación de la reparación.

**Desgaste:**

Al efectuar el desgaste en la preparación de una pieza, se debe dejar un espacio suficiente para el espesor del material del cual se trate. Este espacio debe ser controlado tanto en oclusión céntrica como en los movimientos de protrusión y laterales.

La cantidad de tejido dentario removido que puede ser suficiente para la oclusión céntrica, no lo es para los distintos movimientos; para ésto hay que darle la suficiente liberalidad de espacio en todas las excursiones. Hay que desgastar lo necesario.

Es muy frecuente al desgastar las caras palatinas de anteriores en casos de respaldos con pins o coronas, no tener en cuenta este factor. En los posteriores el desgaste vestibular se puede visualizar pero el desgaste palatino o lingual crea problemas y es frecuente apreciar esta falta de desgaste en las cúspides palatinas de las restauraciones en las cuales son muy comunes los puntos brillantes en las incrustaciones y coronas.

Por consiguiente es necesario el desgaste adecuado de las piezas para no culpar a un exceso de material el que no se logre llegar a una oclusión funcional.

Si la localización de la terminación es según las necesidades del pilar, la guía de la terminación está en su anatomía cervical.

En el conocimiento del contorno cervical de los diferentes tipos de piezas dentarias está la posibilidad de efectuar un desgaste adecuado, pues es el que dicta en definitiva el tipo de línea de terminación.

Al desgastar una pieza si se reconoce anatómicamente su contorno cervical, desde el principio los cortes se harán en forma adecuada para que al regularizar las caras de la preparación quede labrada subgingivalmente la línea terminal. Cada pieza tiene sus peculiaridades y diferencias que se hace necesario reconocer y estudiar.

Por último la terminación de la preparación ya sea en onlays, coronas totales o cualquier tipo de restauración requiere un bisel que proporcione el suficiente espacio para alojar el material en su porción terminal.

La habilidad del operador y la utilización de fresas de diamante que no laceren los tejidos vecinos darán a la terminación un buen acabado con el mínimo daño a los tejidos gingivales para preservar su salud.

## PARTE 10

### PROTESIS PROVISIONALES.

La adecuada preparación de las piezas requiere una conservación de ellas mediante una prótesis temporal.

Los dispositivos provisionales reúnen múltiples objetivos:

- 1.- La conservación de la pieza preparada y su protección pulpar; en casos de piezas móviles actúa como férula provisional fijando las piezas y evitando migraciones que impidan la colocación ulterior de las prótesis definitivas. Esto en cuanto a las piezas pilares.
- 2.- En lo que a la oclusión se refiere: mantienen la correcta relación oclusal, las relaciones enterproximales; mejoran la masticación y en casos necesarios ayudan a establecer una nueva dimensión vertical en casos de colapso oclusal que permite estudiar las reacciones y estimar la dimensión que sea tolerable, puesto que pueden aumentarse o modificarse antes de construir las prótesis definitivas.
- 3.- Ayudan a la curación del tejido lesionado durante las manipulaciones de la preparación; mantienen estables esos tejidos evitando su proliferación que de otra manera se pondría en contacto con la preparación y además protegen los tejidos blandos.
- 4.- Mejoran la estética y la fonética.

Para poder realizar estos objetivos, el provisional requiere de ciertas cualidades:

El Material:

El mejor material es el de resina acrílica curada. Confeccionada en los modelos de estudio y posteriormente ajustados en la boca con resina acrílica autopolimerizable con una fina terminación y teniendo la forma y contorno que permita una buena oclusión.

### La Cementación:

La correcta cementación de los provisionales se obtiene con cemento quirúrgico con ciertas características de fluidez para que no se empaque en el intersticio y actúe como un apósito que permita la regeneración, inhiba la proliferación tisular, proteja la sensibilidad cervical y dé retención y rigidez al provisional.

### El Tiempo:

El período máximo de su uso, aún con los mejores resultados, fluctúa entre uno y dos meses. Una estancia de mayor tiempo lesionaría los tejidos blandos y el parodonto.

Además de los objetivos ya vistos, con la prótesis temporal pueden apreciarse el estado y la evolución de las piezas preparadas, el grado de readaptación del arco alveolar, la posición del margen e inserción epitelial y la estimación del tiempo adecuado para proceder al tratamiento definitivo.

## PARTE 11

### TOMA DE IMPRESIONES.

Existen diversos tipos de materiales y técnicas a emplear para la toma de impresiones como las impresiones con banda de cobre y modelina, con hule y con materiales elásticos como el hidrocoloide y el silicón.

Las especificaciones de cada uno de ellos referidas a Prótesis Parodontal son las siguientes:

### IMPRESION CON BANDA DE COBRE.

A pesar de los nuevos materiales de impresión, la banda de cobre es notablemente útil cuando se trata de tomar impresiones de preparaciones para coronas totales, que tienen un gran nivel subgingival, en las cuales es difícil obtener una fiel reproducción de la terminación.

No obstante de que se requiere de mayor tiempo, elaboración y sesiones para tomar impresiones con esta técnica, ofrece grandes ventajas, como la ya mencionada reproducción terminal y la capacidad de repetir individualmente cuantas veces sea necesaria hasta obtener la impresión deseada.

La selección de la banda debe ser tal que adapte ajustadamente la preparación. Una banda muy grande puede atrapar tejido blando, una banda chica puede no llegar hasta la línea de terminación de la preparación.

El festonado de la banda debe hacerse recordando el desgaste efectuado en la pieza y su anatomía cervical, recordando y conformando el borde de la banda correspondiente a la porción gingival de la preparación regularizando con piedras los bordes para evitar lesiones de los tejidos parodontales.

Posteriormente, con una impresión prueba, se hace un recorte selectivo y un nuevo modelado de la banda ajustándonos a las revelaciones de esta primera impresión para obtener una impresión definitiva satisfactoria.

Al emplear esta técnica es necesaria la habilidad y cuidado del operador para llegar mas allá de donde llega la terminación pero sin sobrepasar la presión y límites que ocasionarían la sección de las fibras del ligamento parodontal que son la base en la cual se apoyan las fibras gingivales libres y la posible regeneración de la inserción epitelial. Es además imperativo el minucioso examen después de tomada la impresión para remover todas las partículas que puedan haber quedado en el intersticio y que ocasionarían su lesión.

#### IMPRESION CON MATERIALES ELASTICOS.

El progreso en la Odontología con el uso de materiales elásticos es una realidad. Thompson realizó una encuesta en los Estados Unidos y de las 895 respuestas el 88% de los profesionales expresaba que exigía menor esfuerzo, el 89% señalaba que su especialidad había mejorado y el 95% se mostró acorde en declarar que la odontología resultaba mas fácil. Tres aseveraciones muy significativas que nos muestran los méritos de estos materiales.

Las cualidades y ventajas que representan son:

- 1.- Se obtienen reproducciones fieles.
- 2.- Se hacen innecesarias las transferencias, ahorrándose una sesión puesto que se obtiene tanto la preparación como la posición de las piezas.
- 3.- Se obtienen reproducciones con igual esfuerzo de una sola preparación como de toda una arcada y tanto de cubiertas totales como parciales con la única diferencia del tiempo adicional en las primeras de la retracción gingival.

**RETRACCION GINGIVAL.**

Es la retracción gingival la fase mas dificultosa y de mayor peligro en la toma de impresiones con material elástico ya que sin una adecuada exposición de los márgenes el método fracasa pero al mismo tiempo esta exposición debe realizarse de tal manera que no cause un daño permanente a la encía y a la inserción epitelial.

Los métodos de retracción gingival para obtener el acceso propio para tomar una buena impresión son: la retracción mecánica, la retracción química, la combinación de ambas y la quirúrgica con bisturí y electrocirugía.

La retracción mecánica es obtenida con el uso de cordones de fibras de algodón colocados en el intersticio gingival, sin embargo el uso de esta retracción mecánica con la ayuda química proporciona más ventajas y es por tanto más utilizada.

Las especificaciones del empleo de este método de retracción son las siguientes: Los cabos del cordel apretadamente retorcidos se colocan apicalmente del margen de la preparación con la ayuda de un instrumento empacador de retractores. Los cabos retorcidos del cordel realizan la acción mecánica de apartar la encía y la sustancia impregnada hace la constricción de los capilares y de las arteriolas. El Punto clave para lograr apartar la encía y dejar instalado el cordón no consiste en la fuerza repetida usada para su empaque y permanencia que puede desgarrar la inserción epitelial sino en la presión medida y mantenida.



**RETRACCION GINGIVAL.**

Es la retracción gingival la fase mas dificultosa y de mayor peligro en la toma de impresiones con material elástico ya que sin una adecuada exposición de los márgenes el método fracasa pero al mismo tiempo esta exposición debe realizarse de tal manera que no cause un daño permanente a la encía y a la inserción epitelial.

Los métodos de retracción gingival para obtener el acceso propio para tomar una buena impresión son: la retracción mecánica, la retracción química, la combinación de ambas y la quirúrgica con bisturí y electrocirugía.

La retracción mecánica es obtenida con el uso de cordones de fibras de algodón colocados en el intersticio gingival, sin embargo el uso de esta retracción mecánica con la ayuda química proporciona más ventajas y es por tanto más utilizada.

Las especificaciones del empleo de este método de retracción son las siguientes: Los cabos del cordel apretadamente retorcidos se colocan apicalmente del margen de la preparación con la ayuda de un instrumento empacador de retractores. Los cabos retorcidos del cordel realizan la acción mecánica de apartar la encía y la sustancia impregnada hace la constricción de los capilares y de las arteriolas. El Punto clave para lograr apartar la encía y dejar instalado el cordón no consiste en la fuerza repetida usada para su empaque y permanencia que puede desgarrar la inserción epitelial sino en la presión medida y mantenida.

Se puede usar además del cordel que llega apicalmente a la terminación de la preparación otro cordón encima que aparte y ensanche la encía para permitir que la jeringa con el material de impresión entre en el margen cervical de la preparación.

Los tipos de sustancia química que se impregnan en los cordones pueden ser de varios tipos, su uso dependerá de las condiciones generales y locales del paciente.

Sustancias químicas utilizadas en la retracción gingival:

- |                 |  |
|-----------------|--|
| Epinefrina.     | a) Epinefrina racémica al 1x1000   |
|                 | b) Gingi Pack: epinefrina racémica al 8%   |
| Combinaciones   | a) Epinefrina racémica 8% Clorato de Zinc 2%   |
| con Epinefrina: | b) Epinefrina racémica 4% Clorato de Zinc 2%   |
|                 | c) Epinefrina racémica 4% Alumbre 14%  |
| Sin Epinefrina  | a) Hemodent: Clorato de Aluminio, Sulfato de Hidroxiquinona, Cloruro de fenocaina y Aminobenzoato etílico. |
|                 | b) Acido tánico al 20%   |
|                 | c) Clorato de Zinc 4%  |
|                 | d) Alumbre 100%  |

Los cordones con epinefrina y sus combinaciones pueden ser utilizados con pacientes cuya historia clínica revele una condición normal que permita su uso.

Como la epinefrina es absorbida por los pequeños capilares de la encía y pasa a la circulación general, su absorción es mayor en tejidos abrasionados, dependiendo también del número de

piezas preparadas ; si existen una de estas condiciones o ambas es preferible usar cordones con menor cantidad de epinefrina como la racémica al 1x1000 o cualquiera de las combinaciones que disminuye el porcentaje de epinefrina usada.

Las condiciones locales dictarán también el tipo a elegir.

Si se han seguido correctamente los pasos efectuando las preparaciones en la primera cita y teniendo los provisionales las condiciones necesarias para llenar su objetivo, en la segunda cita para la toma de impresión tendremos un campo sin hemorragia y con tejidos estables y sanos que permiten la toma de una excelente impresión con solo obtener un campo seco, sin salivación y mediante un retractor gingival que aparte los tejidos.

Cuando no estamos en estas condiciones, sino que por diversas causas se va a tomar la impresión inmediatamente después de hacer las preparaciones, donde los tejidos están lesionados puesto que no han podido recuperarse, donde existe hemorragia y una gran salivación, se puede usar la combinación de epinefrina y alumbre al 100% que es un gran agente hemostático.

Los cordones sin epinefrina se usan cuando las condiciones generales del paciente impiden el uso de la epinefrina en cardíacos, hiperparatiroides o con enfermos de las coronarias.

Cualquier tipo de retractor que se use no debe permanecer más de 15 minutos. El menor tiempo está indicado al usar clorato de zinc.

Concluida la impresión, los tejidos traumatizados y la dentina expuesta deberán ser tratados y protegidos lavando perfectamente donde estuvo el retractor, pudiendo en algunos casos hacer un pequeño curetaje y aplicar un antiséptico suave, colocando los provisionales con el cemento quirúrgico que calme a los tejidos injuriados. La injuria provocada por la retracción gingival debe ser temporal pues la salud del insterticio gingival se restablece totalmente en ocho días.

#### Retracción quirúrgica y Electrocirugía.

Estos dos métodos se utilizan únicamente cuando la retracción con cordones impregnados no logra llegar más allá de la terminación de la preparación para lograr una buena impresión o cuando existe hipertrofia del tejido. También se utiliza cuando se desea agrandar la corona clínica y crear un surco gingival; en este último caso la retracción, ya sea con bisturí quirúrgico o eléctrico, se efectúa antes de la terminación de la preparación, lo que permite hacer el hombro. Se puede decir que es una modificación de la gingivoplastia que es verificada durante los tiempos clínicos protésicos.

La remoción de los márgenes con bisturí es más utilizada ya que no tiene las limitaciones del bisturí eléctrico.

Después del empleo del bisturí o de la Electrocirugía, es necesario la retracción gingival con cordones para poder tomar las impresiones para inhibir la hemorragia causada por el bisturí

o por la Electrocirugía ya que esta última a pesar de que no provoca sangrado en el momento de su empleo sin embargo a los pocos minutos sobreviene hemorragia.

Para estos casos se usan retractores sin epinefrina ya que se ha dejado tejido descubierto sin constricción de vénulas y arteriolas.

Usando retractores con epinefrina la absorción sería grande por lo cual están contraindicados.

PARTE 13

## CONSTRUCCION DE PROTESIS EN EL LABORATORIO.

El criterio del diseño y construcción de la prótesis es conocimiento del clínico en parodoncia. Si este criterio es necesario en cualquier diseño protésico, es indispensable para realizar Protesis Parodontal y por consiguiente en la Ferulización.

Los requerimientos de los pacientes tratados de enfermedades parodontales son muy importantes. Sus diferentes necesidades deberán reflejarse en la construcción de la prótesis y férulas de manera que aseguren la salud parodontal que se ha logrado.

El dentista tiene la total responsabilidad con su paciente del trabajo que se le va a efectuar, por lo tanto él y sus técnicos deberán trabajar al unísono y no delegar en forma absoluta al laboratorio el trabajo que debe ser compartido y supervisado.

El protesista en especial debe especificar los requerimientos del caso, dirigir al técnico y posteriormente indicar las correcciones necesarias en las construcciones portésicas cuyo resultado cumpla las necesidades y rinda los beneficios para los que fueron construidos.

Los factores esenciales en la construcción de las prótesis que se deben supervisar, además de los adelantos en técnicas, calidad de materiales servicio formal y técnico del laboratorio, son:

**1.- Diseño de la prótesis:**

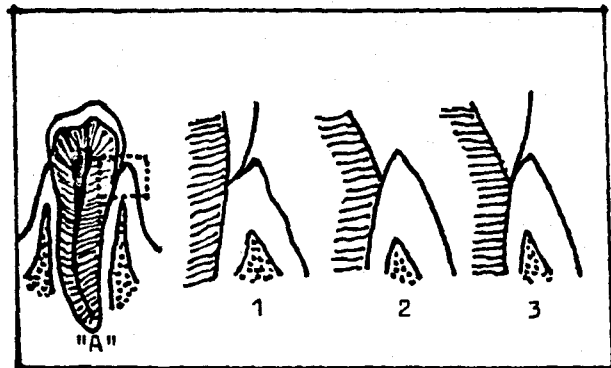
- a) Anatomía oclusal.
- b) Anatomía cervical.
- c) Contorno coronario.
- d) Areas o puntos de contacto.

**2.- Pónticos.****3.- Soldadura.****4.- Línea de terminación de las prótesis.****5.- Tersura y pulido.****1.- DISEÑO DE LA PROTESIS.****a).- ANATOMIA OCLUSAL.**

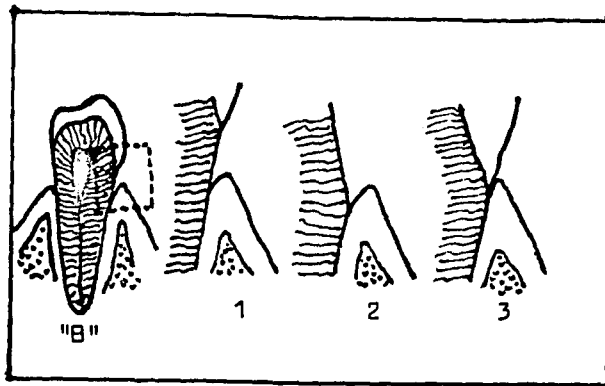
Ya obtenido en las piezas remanentes el objetivo del ajuste oclusal estableciendo una oclusión funcional cuando ha sido necesario, las construcciones protésicas deberán sincronizarse para obtener una armonía oclusal funcional.

Habiéndose obtenido un diseño oclusal correcto, las coronas y los puentes deberán reproducir ese diseño.

En lo que respecta al diámetro oclusal, éste debe ser normal. Con estrechar el diámetro buco-lingual sólo se contribuye a la propia desviación mecánica del alimento hacia las superficies proximales de los dientes provocando inflamación de la papila interdientaria. Al estrechar el diámetro buco-lingual se introduce una situación análoga a la de un diente en malposición.



- "A".- Protección del margen gingival mediante la convexidad del borde cervical del esmalte.
- 1.- La inserción epitelial se encuentra en la unión esmalte-cemento.
  - 2.- Línea de terminación de la preparación.
  - 3.- Corona veneer reproduciendo la convexidad propia del esmalte.



- "B".- Pieza pilar que se encuentra con un aumento de la corona clínica.
- 1.- Inserción epitelial a nivel cementario.
  - 2.- Desgaste efectuado en la preparación.
  - 3.- Espesor de la corona veneer igual al de la estructura dentaria desgastada y reproduciendo el borde cervical del esmalte.



Bajo ningún concepto es permisible aumentar el plano oclusal en sentido buco-lingual, puesto que se impondrían sobrecargas que tendrían como consecuencia el trauma de los tejidos de soporte.

b).- ANATOMIA CERVICAL.

Existe una relación pocas veces observada y menos aún reproducida en la construcción de coronas y puentes, que provee una protección a la entrada del insterticio gingival y permite la estimulación de los tejidos gingivales. Esta relación es la convexidad del borde cervical del esmalte cuya proyección es del mismo ancho que la punta del borde marginal de la encía, dentro de la cual el insterticio gingival es protegido.

El esmalte aumentado de volumen en la unión esmalte-cemento formando el borde cervical, impide la entrada al insterticio (que en salud no tiene comunicación con boca y por consiguiente no está queratinizado) desviando cualquier irritación que pueda afectarlo. Esta acción protectora no se debe menospreciar. Así pues esta relación debe ser mantenida en las prótesis.

Quando no existan estas condiciones ideales y se encuentre un aumento de la corona clínica debido a enfermedades paradontales que hayan hecho necesario la cirugía con exposición de la corona anatómica y con la inserción epitelial a nivel radicular, el diente será preparado con un hombro en chaflán hacia coronal de la inserción epitelial. La corona será construida con un

espesor igual al de la estructura dentaria que fue desgastada y se reproducirá la convexidad del esmalte a nivel cemento-esmalte.

**c).- CONTORNO CORONARIO.**

La curvatura de las piezas protésicas debe proporcionar:

- 1.- Protección de la región cervical oponiéndose al empaquetamiento alimenticio vertical y a la lesión de la encía marginal.
- 2.- Estimulo de la encía actuando como masaje para activar la circulación.

Tanto el aumento como la falta de curvatura no podrán proporcionar estas dos condiciones.

El aumento ocasionará la falta de estímulo de la encía al desviar los alimentos a la encía alveolar o al fondo de saco. La falta ocasionará la acumulación de restos alimenticios en el intersticio gingival con la fermentación de ellos y la acción constante de esta irritación con la consiguiente inflamación y mas tarde la destrucción de la papila interdental.

La correcta curvatura es necesario exigirla tanto en las caras proximales como bucales y linguales y en los cíngulos de los dientes anteriores. Son muchas las ocasiones en que no ajustan las restauraciones debido al excesivo contorno proximal que se ha dado en el laboratorio que no permite colocar las coronas en su lugar debido al excedente de material mesial o distal o de ambos lados.

**d).- AREAS O PUNTOS DE CONTACTO.**

La falta del buen desarrollo de la forma, tipo, contorno y posición correcta de las áreas de contacto, pueden causar un rompimiento de los tejidos parodontales adyacentes y una ruptura en la continuidad de la línea del arco dentario que da lugar a mas responsabilidad en la membrana parodontal y en el hueso alveolar y evita la protección de la papila interdental.

Una buena restauración debe producir un área de contacto fuerte y positiva y nunca pasiva o aposicional.

Este punto de contacto ejercerá su mayor acción cuando esté localizado en la unión de los tercios oclusal y medio de la corona clínica. Los espacios interproximales deben ser amplios y diseñados de tal manera que eviten el malestar a la papila gingival y permitan una correcta estimulación y limpieza de esta zona, tanto por sí solos como por la higiene del paciente.

Existen modificaciones en la forma del área o punto de contacto en la región de molares, premolares y anteriores.

a) En los dientes anteriores es suficiente un punto de contacto por la proyección cónica de la papila interdental.

b) Los premolares requieren una línea de contacto mas amplia en sentido buco-lingual porque la cresta de la papila es mas amplia en esta región.

c) Los molares necesitan una línea de contacto aún mayor porque la papila es aún mas ancha.

La ausencia del área interproximal es nocivo especialmente en la región de molares y premolares siendo menor en el sector que corresponde a los incisivos.

Las superficies interproximales planas en sentido bucolingual y ocluso-gingival causan estrangulación de los tejidos interproximales.

La excesiva convexidad de las superficies interproximales tanto en sentido buco lingual como ocluso gingival crean unos puntos de contacto excesivamente abiertos que permiten la acumulación de restos alimenticios ocasionados que el parodonto sea expuesto a las injurias.

La importancia del área de contacto estriba en el propósito de dividir la comida hacia bucal y lingual, protegiendo a los tejidos interproximales de estas injurias.

El resultado de las áreas de contacto impropias son:

- 1.- Causan desplazamiento y rotación de los dientes.
- 2.- Aumentan la responsabilidad del soporte óseo.
- 3.- Causan injurias a las estructuras que invisten al diente por excesivo cierre o apertura del contacto proximal.
- 4.- Son causa de impacto vertical y horizontal de los alimentos.

Para evitar colocar coronas y restauraciones con impropias áreas de contacto, es necesario probarlas con seda dental antes de la cementación de una prótesis. Si el contacto es insuficiente o inadecuado la restauración deberá modificarse y las áreas de contacto corregirse.

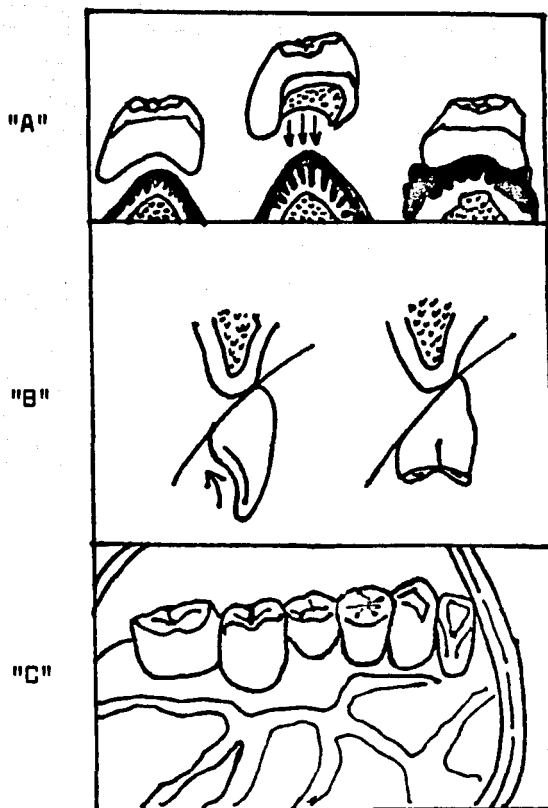
## 2.- PONTICOS.

Uno de cada tres púnticos presentan alteraciones notorias en los tejidos circundantes y el 95% que no presentan alteraciones clínicas evidentes al removerse la prótesis presentan lesiones ulcerativas en el área circunscrita correspondiente al púntico. Este es el balance obtenido por Sheldon Stein en un estudio inicial que realizó en vista de la prevalencia de las reacciones de los tejidos bajo todos los tipos de púnticos y materiales. Su investigación abarcó 10 años de una cuidadosa y continua observación experimental de todos los datos y teorías, llegando a las siguientes conclusiones:

1.- La necesidad de la cirugía en casos de aberraciones topográficas del proceso alveolar cuya corrección permita la adecuada instalación del púntico.

Si se colocan puentes sobre rebordes alveolares irregulares, al principio puede no haber problemas, pero a medida que pasa el tiempo las cosas cambian. Por lo general la naturaleza se opone a la presencia de irregularidades y el hueso subyacente tiene tendencia a reabsorberse, aún cuando no soporte presión,

## PONTICCS



"A".- Pónticos cóncavos en contacto con toda la mucosa del reborde alveolar que ocasionan el atrapamiento de los alimentos con la formación posterior de placas y toxinas que se infiltran en la mucosa y cuyo resultado es la inflamación del tejido.

"B".- Diseño ideal convexa de los pónticos que mantiene la higiene oral con un solo punto de contacto en el reborde alveolar.

"C".- Vista palatina del póntico del segundo premolar que muestra una excelente condición del reborde alveolar con la modificación de la forma del póntico (ridge-lap-pontic) resultado del diseño del póntico ideal.

Ref.- Thiteside D. Wilfrid.- A practical mandibular anterior pontic.- The Journal of. Pros.Dent. Vol.9 Num. 1 Jan-Feb.1959- Pag. 119.

Mientras se efectúa esta reabsorción, el tejido blando se asienta mas ajustadamente contra el hueso y se aleja de los pñnticos. En cuanto ha sucedido ésto queda una separación entre el puente y el tejido que permite alojarse a partículas de alimentos y otros cuerpos extraños. Este depósito puede a su vez provocar una reacción inflamatoria y el tejido blando comienza a hipertrofiarse, ocasionando una sensación molesta y poniendo en peligro a los dientes pilares.

2.- Las especificaciones de los pñnticos ideales, fueron las siguientes:

En Pñnticos Posteriores:

a).- Debe existir un cotacto mínimo (pimpoint) en el declive bucal del proceso alveolar. Este punto de contacto no causa irritación o proliferación de la membrana mucosa pero si una estimulación de ella.

b).- La cara oclusal debe estar en armonía funcional con la oclusión.

c).- Todas las superficies deben ser convexas, pulidas y finalmente terminadas.

En Pñnticos Anteriores:

Los pñnticos anteriores presentan mas problemas. En primer lugar por la estética y en segundo por las dificultades que ofrecen los inferiores al cepillado y a su posición en la salida de los conductos salivales linguales que permite la retensión de placas y la formación de sarro.

Sus especificaciones son las siguientes:

- a) El contacto con la mucosa labial debe ser mínimo (punta de alfiler)
- b) El contacto con el reborde alveolar debe ser mínimo y debe estar conformado como la terminación de un huevo.
- c) Sus contornos deben estar en armonía con los dientes adyacentes.
- d) Las superficies deben ser convexas y finalmente terminadas.

#### PONTICOS SANITARIOS.

En Prótesis Parodontal son muy usados los pnticos sanitarios especialmente en casos donde se ha perdido parte del proceso alveolar y en las regiones posteriores ya que la estética no lo impide.

Este tipo de pnticos en estos casos elimina el riesgo de irritaciones de la mucosa gingival y nos proporciona una excelente estimulación y masaje de la misma durante la masticación.

#### ALTERACIONES DE ESPACIO.

Son muy comunes las alteraciones de la dimensión mesio distal. En estos casos es importante el reemplazo de dientes donde este espacio esté alterado.

Las alteraciones de espacio muchas veces se tratan de corregir con pnticos grotescos que invitan al atrapamiento alimenticio y a disturbios parodontales potenciales de los dientes adyacentes.



### 3.- SOLDADURA.

Uno de los puntos esenciales de una férula construida consiste en que sus partes soldadas ofrezcan el máximo de estabilidad a los pilares. Para ello las uniones de soldadura deben estar localizadas en el tercio oclusal impartiendo rigidez y estabilidad, evitando la lesión de los tejidos gingivales y no interfiriendo con los espacios interproximales en cualquier dirección.

### 4.- LINEAS DE TERMINACION DE LA PROTESIS.

Son muchas las ocasiones en que al probar las coronas, sus márgenes o no llegan a la línea de terminación de las preparaciones o existe un exceso en dicha terminación. Es por esto que el Dentista, que es el que realizó las preparaciones, es el que sabe con exactitud la terminación del bisel de las preparaciones y es el que debe indicar hasta donde llega esta terminación marcando en los modelos con una línea el límite de los bordes cervicales hasta donde deben llegar las preparaciones.

Con esta guía el técnico podrá realizar las líneas de terminación exactas y con filos de cuchilla que se adhieran perfectamente a las preparaciones de manera que no existan espacios entre las coronas y las preparaciones que provoquen la retención de irritantes y placas sublinguales con la consiguiente permanencia de microorganismos con proliferación apical de la inserción

epitelial, que explica en muchos casos la imposibilidad de lograr la salud de las bolsas parodontales alrededor de las restauraciones o la correcta adaptación del margen gingival ya que la encía sigue el contorno cervical. Los márgenes con bordes o salientes dan por resultado que la encía parezca estar inflamada y abultada.

Los materiales en las líneas de terminación deben ser: o la porcelana perfectamente glaseada o el oro pulido.

De ninguna manera el plástico puede constituir la línea de terminación, puesto que nunca se logrará un ajuste perfecto y además este mater. al permite la absorción de los fluidos bucales.

##### 5.- TERSURA Y PULIDO.

Cuanto mayor sea el grado de pulimento y la tersura de las superficies y cuanto menor la porosidad del material, tanto mejor para los tejidos vecinos. Los tejidos no toleran las superficies ásperas y las bacterias no pueden adherirse con tanta facilidad a las paredes altamente pulidas.

## PARTE 14

### PROCEDIMIENTOS FINALES.

Los pasos clínicos subsiguientes a la toma de impresiones, sufren variaciones según la clase de tratamiento que se haya requerido.

### TRANSFERENCIAS.

Si el método de impresión ha sido a base de anillos de cobre se hace necesario una cita adicional para obtener la posición de las piezas pilares.

Las transferencias remitidas por el laboratorio deben estar ajustadas perfectamente en cada una de las piezas preparadas, observándose que no interfieran absolutamente ni con las piezas adyacentes ni con las antagonistas. En estas condiciones se toma una impresión con yeso para obtener el positivo de la impresión.

### PRUEBA DE CORONAS.

Este procedimiento clínico es no solo importante sino indispensable. Mediante esta prueba se obtiene un doble fin.

- a) La comprobación del ajuste exacto.
- b) La verificación de los puntos de contacto.

La comprobación del ajuste se logra probando cada corona con pasta zinquenólica que nos revelará las interferencias que existen a fin de eliminarlas, probando las coronas tantas veces como sea necesario hasta obtener una delgada película uniforme que nos compruebe su exactitud y su ajuste subgingival.

Ya con las coronas ajustadas se podrá verificar la posición de los puntos de contacto con las piezas adyacentes o el espacio adecuado para la ferulización de las coronas corrigiendo las interferencias que existan. Se toma un arco facial y una mordida de relación céntrica.

En estas condiciones es ya posible tomar la impresión con yeso que servirá de relación para unir los armazones metálicos, lo cual facilita y guía la correcta soldadura de las coronas entre sí. La verificación de la correcta oclusión se hace en el laboratorio mediante el articulador ajustable donde se realiza el ajuste oclusal.

#### PRUEBA DEL PUENTE O FERULA.

En esta sesión se comprueba la correcta unión y posición de las coronas ya ferulizadas, siendo además imperativo el nuevo reconocimiento del ajuste y puntos de contacto. Se hace un nuevo remontaje, se toma un arco facial y una mordida de relación céntrica, al volverse a montar los modelos en el articulador ajustable se comprueba la oclusión, haciendo, en caso necesario, un nuevo ajuste oclusal.

### CEMENTACION PROVISIONAL.

Es la cementación provisional la que nos indica si la prótesis puede ser cementada definitivamente.

La cementación provisional es un período de prueba y como tal debe permanecer el tiempo prudencial que revele sus condiciones, pero no el tiempo innecesario que pueda llegar a trascender en los tejidos gingivales por su fijación insuficiente. El tiempo no debe exceder los 30 días.

Comprobado el ajuste de las prótesis, su tolerancia en la encía de las piezas pilares como en los rebordes alveolares donde se encuentren los púnticos, la adaptación y tolerancia a las nuevas exigencias funcionales y a las nuevas fuerzas en dientes que hayan estado sin antagonistas y los cuales pueden quedar sensibles durante semanas mientras se efectúa el reordenamiento funcional completo de la membrana parodontal, cemento y hueso.

Obténida la completa sedación pulpar en casos de estados hiperhémicos de los dientes pilares que hayan estado producidos por caries profunda o durante las manipulaciones en la preparación de las piezas.

Observando el correcto funcionamiento oclusal el cual se pueda calificar de una vinculación armónica entre los movimientos condilares, la función neuromuscular, los dientes y el parodonto, la prótesis está en condiciones de ser cementada.

## CEMENTACION DEFINITIVA.

La cementación definitiva demanda una ejecución minuciosa y correcta que sintetice en el último paso clínico todo el estudio y trabajo que se ha realizado.

La perfecta limpieza con la remoción de partículas tanto de las piezas pilares como del insterticio gingival. El completo aislamiento del campo, la aplicación de sedantes pulpares y barnices que protejan a las piezas preparadas, nos darán un campo adecuado para la cementación definitiva.

La preparación del cemento a emplear mediante la adecuada elección de su color, la correcta incorporación y mezcla de polvo al líquido para obtener una consistencia cremosa, la utilización de la cantidad necesaria cuya fluidez y espesor garanticen la cementación y ubicación correcta en el ajuste obtenido y el uso de cuñas de madera de naranjo que hagan llegar a las restauraciones a su lugar en la terminación de las preparaciones y a su posición oclusal.

## PARTE 15

### RECOMENDACIONES FINALES.

No es la cementación definitiva el último paso de un tratamiento protésico, menos aún la podemos considerar como la terminación de un tratamiento en Prótesis Perodontal y Ferulización.

Las citas ulteriores a la cementación demandan una investigación del intersticio gingival para eliminar pequeñas partículas que se encuentren adheridas a la pared lateral de la encía y que posteriormente pueden ser causa de inflamaciones y formaciones de bolsas o posibles retracciones gingivales que den por resultado la exposición de los márgenes de las coronas.

Es importante la toma de radiografías periódicas para poder observar:

- 1.- Si en el hueso persiste la resorción ósea.
- 2.- Si el estado general del área afectada y de trabajo permanece igual.
- 3.- Si por lo contrario al punto anterior, hay regeneración de ese tejido que nos indique su función satisfactoria.
- 4.- Si existe en la membrana parodontal un grosor óptimo que garantice el firme sostén de los pilares en sus alvéolos, lo cual constituye un éxito de la terapia y tipo de ferulización que hayamos empleado.

Los exámenes clínicos constantes mostrarán si existe una correcta anatomía del margen gingival adosado a las paredes de las restauraciones sin presencia de inflamación o de migraciones y con un intersticio gingival sano sin la presencia de bolsas. Mediante profilaxis periódicas conservaremos esta salud parodontal.

**La vigilancia de la salud general del paciente para poder mantener el estado de salud que se ha logrado es muy importante a fin de que no se destruya toda la labor realizada.**

**Hay que tomar en cuenta la actitud e interés del paciente en la conservación y mantenimiento de su salud perodontal mediante el cumplimiento estricto de las instrucciones dadas y de una higiene oral absoluta.**

**Todos los factores anteriores son los que mantienen el éxito logrado en la salud bucal dentro del tratamiento aplicado en la ferulización y en los diversos aspectos que exigen las diversas técnicas en Prótesis Parodontal.**

fundamental para el desarrollo de la higiene de las protidiales personas en la práctica profesional y en el campo de la salud por las enfermedades que afectan al sistema bucal como el estomatitis, gingivitis, para enfermedades venéreas, en prolesiones orales y bucales, también para el control de la salud bucal total, oral, y en consecuencia, para el control de la salud bucal y la higiene oral.

El control de la salud bucal y la higiene oral, es un factor fundamental para el desarrollo de la salud bucal y la higiene oral.

El control de la salud bucal y la higiene oral, es un factor fundamental para el desarrollo de la salud bucal y la higiene oral.

El control de la salud bucal y la higiene oral, es un factor fundamental para el desarrollo de la salud bucal y la higiene oral.



La vigilancia de la salud general del paciente para poder mantener el estado de salud que se ha logrado es muy importante a fin de que no se destruya toda la labor realizada.

Hay que tomar en cuenta la actitud e interés del paciente en la conservación y mantenimiento de su salud parodontal mediante el cumplimiento estricto de las instrucciones dadas y de una higiene oral absoluta.

Todos los factores anteriores son los que mantienen el éxito logrado en la salud bucal dentro del tratamiento aplicado en la ferulización y en los diversos aspectos que exigen las diversas técnicas en Prótesis Parodontal.

PARTE 16

## CONCLUSIONES.

Al referirme al tratamiento de Ferulización y algunos aspectos de Prótesis Parodontal, no he tratado de describir todos los diversos tipos de terapia parodontal en su completa amplitud para luego indicar las condiciones de tipo protésico que requieran todos los casos. Solamente he descrito en forma breve algunos casos en particular.

En realidad la esencia del tratamiento de Ferulización consiste fundamentalmente en el conocimiento integral de las condiciones presentes en los tejidos dentarios y sus tejidos de soporte con las vinculaciones existentes de la cavidad oral donde se encuentran alojados, para transformarlos mediante un tratamiento orgánico y funcional tomando como punto de partida el estado oral inicial, utilizando sus capacidades, eliminando su patología, controlando los agentes etiológicos generales y locales, reformando su oclusión, manteniendo y restaurando las piezas afectadas, reemplazando las estructuras perdidas, y restituyendo la salud dental, todo ello con procedimientos combinados, técnicas adecuadas y manipulaciones correctas, cuya realización satisfaga la función para la cual fueron creados.

Conociendo la esencia de lo que es la Prótesis Parodontal nos es posible analizar todos los factores que intervienen en ella para poder llevar a cabo el tratamiento.

El procedimiento general a seguir podría ser resumido en seis fases:

**PRIMERA FASE:**

La primera fase se refiere al estudio de las condiciones iniciales en que se encuentra el paciente mediante el estudio radiográfico y clínico.

Este estudio mostrará en primer lugar las condiciones en que se encuentra el parodonto, el grado de reabsorción del hueso, el grado de densidad y orientación de la trabeculación ósea, las condiciones de la capa de cemento y en consecuencia, del estado de estos dos elementos, se podrá deducir el estado de fijación que tienen las piezas dentarias en sus alvéolos por la capacidad de inserción de las fibras del ligamento parodontal, tomando en cuenta su grosor. El grado de protección que tienen estos elementos se podrá deducir de la integridad que presente la encía que los cubre y de la barrera que oponga al medio bucal el estado de la inserción epitelial.

En segundo lugar se analizarán las condiciones de las piezas dentarias y la oclusión que ellas presenten.

**SEGUNDA FASE:**

Va observado el estado bucal, la segunda fase será la deducción de las causas que ocasionaron dicho estado.

Generalmente su origen es multicausal: varía desde estados generales que repercuten en la cavidad oral que van desde alteraciones del metabolismo tales como: insuficiencia o aumento hipofisiario, hiperparatiroidismo, hipoparatiroidismo o alteraciones de la tiroides, así como de posibles estados carenciales, anemias o de intoxicaciones. Si existieran las causas mencionadas se podría continuar el tratamiento dental solamente si el paciente se sujeta a tratamiento médico.

Lo común es que el origen se encuentre en agentes etiológicos locales que determinan o predisponen a enfermedades orales.

#### TERCERA FASE:

Una vez reconocidas las causas, la fase siguiente consistirá en determinar si ellas pueden ser eliminadas o en su defecto controladas.

Si la causa es de origen parodontal, la solución se encuentra en la terapia parodontal con la elección de la técnica que se escoja y que puede ser: desde un simple raspado y curetaje hasta gingivectomías o bien técnicas de colgajo que eliminen la patología para posteriormente acondicionar esos tejidos tanto alrededor de las piezas dentarias como en los procesos alveolares que se encuentran desdentados.

Si la causa es de origen dentario por fuerzas exageradas, disminuidas o desviadas del eje axial de las piezas o en casos

en que no exista una coordinación entre la oclusión céntrica y la relación céntrica, habiendo tomado el paciente una oclusión céntrica de conveniencia, se hará necesario el ajuste de esa oclusión priméramente en las piezas remanentes para que posteriormente la reconstrucción se ajuste a la oclusión que se les proporcionó.

#### CUARTA FASE:

Eliminadas o controladas las causas, la cuarta fase será la corrección de las alteraciones que ocasionaron: pérdida de piezas dentarias y que requieren su reemplazo; movilidad de las piezas remanentes que requieren su ferulización para que sea posible la regeneración del aparato de inserción o, por lo menos, su mantenimiento en la cavidad oral; reabsorciones gingivales que ocasionaron un aumento de la corona clínica ya sea por causas fisiológicas como es la denudación de la encía hacia apical denominada erupción pasiva o bien ocasionadas por la terapia parodontal que se ha requerido para eliminar la patología existente y que traen como consecuencia el alargamiento del brazo de palanca extraalveolar, disminuyendo el brazo de palanca intraalveolar con una menor superficie de implantación dentaria y que hace necesario un aumento del número de pilares que soporten las prótesis y una modificación en la terminación de ellas para favorecer la estética especialmente en las piezas anteriores; abrasiones dentarias motivadas por maloclusiones y que habiéndose eliminado la causa mediante el ajuste oclusal requieren su reconstrucción.

**QUINTA FASE:**

La elección del tipo de corrección se realiza valorando la utilidad que pueden prestar las estructuras remanentes y la capacidad de regeneración y del aprovechamiento que se puede obtener de ellas para emplear el tipo especial de prótesis o ferulización que haga rendir estos beneficios.

No es posible resolver todos los casos con un solo tipo de tratamiento protésico. Cada paciente presenta características distintas tanto de sus condiciones generales como locales, con demandas específicas que son las que van a determinar la elección del tipo de corrección.

En los casos que presenten movilidad, disminución del soporte parodontal o alteración del aparato de sostén de las piezas remanentes la terapéutica indicada será la fijación.

La fijación sólo se puede realizar cuando se han eliminado todos los factores patológicos de los tejidos y se ha establecido una oclusión orgánica mediante el ajuste oclusal en casos en que ha sido necesario efectuarlo por existir maloclusión. Solamente en tejidos de soporte sanos y con una oclusión funcional la terapéutica de fijación es eficaz.

En casos en que las piezas remanentes tengan las condiciones necesarias que se requieran para ser piezas pilares, se elegirá una prótesis fija.

Para los casos en que las piezas remanentes no reúnan las características adecuadas o que exista ausencia de piezas claves o distales o que haya reabsorción alveolar, que impidan la elección de una prótesis fija, se requerirá de una prótesis removible con anclaje de precisión o semiprecisión.

En otras situaciones es posible combinar diversos tipos de prótesis fija, ferulización o prótesis removible para satisfacer las demandas específicas de cada caso.

#### SEXTA FASE(FINAL):

Ya efectuado el planteamiento, es preciso su ejecución. Pero esta ejecución exige llevarla a cabo con manipulaciones, técnicas y construcción precisas que garanticen el estado de salud logrado en los tejidos parodontales así como la función orgánica de la oclusión.

Para tales resultados es necesario, en la clínica, no causar daños irreversibles en los tejidos dentarios gingivales pero al mismo tiempo las manipulaciones deberán ser tales que permitan en la parte técnica su correcto terminado y posteriormente su adecuada instalación.

Sin una buena clínica no es posible una buena construcción protésica.

Con el apropiado desgaste y terminación en la preparación de los pilares, con una perfecta impresión de ellos, con su completa conservación durante las fases técnicas mediante las prótesis provisionales que reúnan todos los objetivos de su propósito, se podrá exigir y controlar la construcción de las férulas y prótesis para que guarden todos los requisitos siguientes:

- a) En el diseño de la oclusión que se debe realizar en el articulador ajustable.
- b) En el ajuste y vinculación que exista de las restauraciones a las piezas pilares y de su terminado, pulido y tersura.
- c) En las relaciones de los pñnticos con el reborde alveolar que permita la higiene adecuada y del contacto mínimo de éstos que proporcione la estimulación gingival pero no su irritación e inflamación.
- d) En el contorno y puntos de contacto que presten la debida protección gingival impidiendo la entrada al intersticio gingival y la acumulación alimenticia que trae como consecuencia la fermentación de estos restos y el retorno de la patología parodontal.

No solamente sería una contraindicación sino una negación de todos los pasos que se encaminaron al logro de la salud parodontal y a la obtención de la oclusión orgánica si fuera el propio Dentista quien al instalar el tratamiento protésico ocasionara el retorno de la patología oclusal y parodontal al hacerlo inadecuadamente.



De suceder lo anterior resultaría una utopía el hablar de lo que se debe hacer y que en la realidad no se cumpliera.

La Ferulización de piezas dentarias en pedecimientos parodontales es un procedimiento de Prótesis Parodontal que proporciona la salud dental en los casos específicos de su aplicación, siempre que se haga correctamente lo que se debe hacer.

PARTE 17

## B I B L I O G R A F I A.

GOLDMAN-SCHLUGER-FCS-COHEN

Terapéutica Periodontal.

Editores Bibliográficos Queba 1962.

GEORGE J. WRUBEL

Manual of clinical Periodontica.

Edit. Howard L.Ward

Associate Editor Marvin Simring Tae C.U. Company 1973.

ALVIN L. MORRIS

HARRY M. BOHANNAN

Las especialidades Odontológicas en la práctica general.

Edit. Labor S.A. 1968.

ORBAN

Periodoncia

Edit. Interamericana. 1975.

GLIKMAN, IRVING

Periodontología Clínica

Editorial Interamericana. 1975.

CARRANZA, FERMIN

Compendio de Parodoncia

Edit. Mundi 2a.Edic. 1973.

WARD HOWARD L.

Manual de Periodontología Clínica.

Editorial Mundi 1975, Buenos Aires.

PRICHARD F. JOHN AND MORRIS FEDER

Técnicas empleadas en el tratamiento parodontal

Rev. A.D.M. Vol.12 Num.2 Marzo-Abril 1965

BARRIOS GUSTAVO Y ROA HUMBERTO

Las fijaciones permanentes como medio terapéutico en el tratamiento de las enfermedades parodontales.

Revista Española de Parodoncia., Vol.2 1972

CARRANZA, FERMIN- CARRARO J.J.

Tratamiento del Trauma Parodontal

Rev.Española de Parodoncia

Vol.1, Num.5, 1963

K.H.THOMA

Cirugía Bucal

Tomos I y II Edit. UTEHA 1955

COSTICH - WHITE  
Cirugía Bucal  
Edit. Interamericana, 1974.

MILLER, S.C.  
Tratado de Periodoncia  
3a. Edición Tomo II  
Edit. Labor, S.A. 1954

GOLDMAN M.N.  
Periodoncia  
1a. Edición  
Edit. Interamericana, S.A., 1960.

PRICHARD F. JOHN  
Enfermedad periodontal avanzada.  
1a. Edit. Labor, S.A. 1970.

FINN, SIDNEY B.  
Odontología Pediátrica.  
4a. Edición.  
Edit. Interamericana, S.A. 1973.

M.D. EN ESPAÑOL (REVISTA MEDICA)  
Odontología  
Artículo principal. Vol. XIII, Núm. 7, Julio 1975.

FASTLICH, SAMUEL  
Mutilaciones dentales en el México Pre-Colombino.  
Jurnal de la Asociación Dental Americana  
Marzo 1948.

RUBIN DE LA BORSOLLA, DANIEL.  
Tipos de mutilaciones dentarias en México.  
Jurnal Americano de Antropología Física  
Marzo 1940.

ROMERO, JAVIER  
Mutilaciones Dentarias Prehispánicas de México  
y América en General.  
Publicada por el Instituto Nacional de Antropología  
e Historia de México. 1958.

FRAY DIEGO DE LANDA  
Relación de las cosas de Yucatán. (1566)  
Edit. Pedro Robredo, México. Edit. 1938.

WEINBERG, LAWRENCE A.  
Atlas de Prótesis Parcial Removible.  
Edit. Mundi. 1a. Edic. 1973.

RAMFJORD - ASH  
 Oclusión.  
 Edit. Interamericana  
 2a. Edic. 1972.

SHOOSHAN E., DAVID  
 Pinledge casting in periodontal splinting.  
 Dental Clinical of N.A. Practical Periodontal Therapy.  
 March 1960.

MESSERMAN, THEODORE  
 A concept of jaw function with a related clinical application.  
 The Journal of Prospect Dental Num. 13, 1963

CHASENS I.A.  
 Efecto de la oclusión traumática sobre el periodoncio  
 y estructuras anexas y su tratamiento por el desgaste  
 selectivo de la dentadura.  
 Odontología Clínica de N.A.- Oclusión, Serie VI, Vol.16  
 Edit. Mundi, S.A.

WAERHAUG JENS  
 Location of restoration margins in relation to gingiva.  
 Dental Clinical of N.A. Practical Periodontal Therapy.  
 March 1960.

PRICHARD F. JOHN AND MORRIS FEDER.  
 A modern adaptations of the telescopic principle in  
 periodontal prosthesis.- The Journal of Periodontology  
 Vol.33 Num.4, October 1962.

THITESIDE D. WILFRID  
 A practical mandibular anterior pontic.  
 The Journal of Prospect Dental, Vol.9 Num.1, Jan-Feb. 1959.

JORGE ANTONIO MIRAMONTES MALACON

JUNIO 1980.