


24. 221



Escuela Nacional de Estudios Profesionales

IZTACALA - UNAM
ESCUELA DE ODONTOLOGIA

TESIS DONADA POR D. G. B. - UNAM

PARALISIS FACIAL

TESIS QUE PARA OBTENER EL TITULO
DE CIRUJANO DENTISTA PRESENTA:
VIRGINIO ENRIQUE NANDAYAPA ROMAN



Universidad Nacional
Autónoma de México

Dirección General de Bibliotecas de la UNAM

Biblioteca Central



UNAM – Dirección General de Bibliotecas
Tesis Digitales
Restricciones de uso

DERECHOS RESERVADOS ©
PROHIBIDA SU REPRODUCCIÓN TOTAL O PARCIAL

Todo el material contenido en esta tesis esta protegido por la Ley Federal del Derecho de Autor (LFDA) de los Estados Unidos Mexicanos (México).

El uso de imágenes, fragmentos de videos, y demás material que sea objeto de protección de los derechos de autor, será exclusivamente para fines educativos e informativos y deberá citar la fuente donde la obtuvo mencionando el autor o autores. Cualquier uso distinto como el lucro, reproducción, edición o modificación, será perseguido y sancionado por el respectivo titular de los Derechos de Autor.

- I.- INTRODUCCION
- II.- NEUROANATOMIA Y NEUROFISIOLOGIA DEL NERVIOD FACIAL
 - Distribución General
 - Origen aparente
 - Trayecto
 - Relaciones Anatomicas
 - Ramas Colaterales
 - Ramas Terminales
- III.- CONCEPTO DE PARALISIS FACIAL Y CLASIFICACION
 - Concepto
 - Clasificación:
 - Lesiones del Facial Central
 - Lesión Prenuclear
 - Lesión del Facial Periferi-
co.
 - Lesiones Infranucleares.
- IV.- ETIOLOGIA DE LA PARALISIS FACIAL
 - Traumatismos
 - Infecciosos
 - Tumoraless
 - Tóxicos

- Por Compresión
- Por infiltración anestésica

V.-DESCRIPCION CLINICA

- Parálisis de origen periférico
- Parálisis de Origen Central

VI.-DIAGNOSTICO

- Manifestaciones Motrices
- Manifestaciones Sensitivas
- Manifestaciones Sensoriales
- Manifestaciones Reflejovegetativas
- Exámen Electromiográfico

VII.-EVOLUCION DE LA ENFERMEDAD

- Pronóstico
- Complicaciones:
 - Espasmos
 - Ectropión
 - Reacciones de degeneración
 - Lagrimeo Ocular
 - Traumatismos Corneales.

VIII.- TRATAMIENTO

- Tratamiento Médico
- Tratamiento Fisiatrico
- Tratamiento Quirúrgico
- Cirugía Plástica
- Aparatos Protésicos

IX.- CONCLUSIONES

X.- BIBLIOGRAFIA.

CAPITULO I
INTRODUCCION .

- BREVE PALEOPATOLOGIA

Una considerable parte de los tesoros arqueológicos americanos, (cerámicas), además de determinar la escultura, dan a conocer aspectos imprevistos del pensamiento primitivo en relación con las enfermedades y la medicina, y lo que es de mayor utilidad y aplicación más general, lesiones que tienen significado cultural, por las cuales; se pueden conocer creencias, costumbres e interrelaciones humanas.

Artistas Precolombinos, especialmente de México y de otras partes de Mesoamérica y el Perú, dejaron esculpidas en cerámica representaciones de enfermedades y malformaciones de cuerpos humanos, hechos con un realismo admirable.

Constituyen estas cerámicas una fuente gráfica

riquísima para la historia de la medicina y única para do cumentar el carácter autóctono de algunas enfermedades.

Además, permiten apreciar susceptibilidades -- de la raza indamericana a trastornos endocrinos, dis-- troficos genitales, bocio, exoftalmos, jorobados, hidro-- ficos y accidentes como la parálisis facial.

Curiosamente entre los antiguos americanos algunas malformaciones del cuerpo y enfermedades intrinsecamente desagradables a la vista y hasta repugnantes, se llevaban con orgullo, como marcas de abolengo o señales - de privilegios para desempeñar oficios delicados, como - signos naturales de que la persona poseía condiciones má gicas extraordinarias.

Actualmente el médico profesional amparándose en bases científicas se ocupa de resolver los problemas de esta índole que atañen a la humanidad. El concepto - de enfermedad se concibe como un trastorno no compensado de la homeostasis, los procesos fisiológicos coordina dos que mantienen la mejoría de los estados de equili- -

brío dinámico del organismo.

La primera descripción de Parálisis Facial desde un punto de vista más científico fue hecha hacia 1818 por Bell, que más tarde se le conocería por su nombre, hasta la fecha, siglo y medio después, se desconoce aún su verdadera etiología aunque se piensa que obedece a un proceso inflamatorio no supurativo — del nervio por dentro del agujero estilomastoideo

La parálisis Periférica de Bell, es una entidad clínica que en la práctica se observa con más frecuencia, la mayoría de las veces su terapia no es la adecuada, principalmente en su fase inicial, esta terapia inadecuada repercute más adelante, principalmente en reparaciones incompletas.

Es conveniente aclarar que bajo la denominación de Parálisis Periférica de Bell se engloba solamente aquella que es unilateral de aparición brusca y sin evidencia de trauma o enfermedad ótica del Sistema Nervioso Central previa.

En este trabajo nos ocuparemos de la parálisis facial desde el punto de vista de su etiología y analizaremos los diferentes cuadros clínicos que presenta de acuerdo al nivel anatómico en que se encuentra localizada la lesión del nervio.

En el capítulo correspondiente a la etiología y considerando de importancia para el odontólogo de práctica general se hace mención de la parálisis facial que puede presentarse posteriormente a la infiltración de una solución anestésica para bloque del nervio dentario inferior.

Dentro de la literatura médica, se han reportado algunos casos de parálisis facial posterior al bloqueo del nervio dentario inferior.

En 1951, P.J. STÖY (Br. Dental J.) reportó un caso de parálisis facial transitoria posterior a un bloqueo del nervio dentario inferior, el paciente se recuperó totalmente en 2 horas.

En 1952, Snows refiere el caso de una paciente de 8 años con poliomeilitis, que presentó parálisis facial después de un bloqueo al dentario inferior.

En 1959, Droters se refiere al caso de una parálisis facial transitoria que se presentó 5 días después del bloqueo al dentario inferior durante 6 semanas - el período de su completa recuperación.

En 1970, I.B. Twari T. Keane: se refiere a un caso de parálisis facial cuyos primeros síntomas se presentaron aproximadamente 12 horas después del bloqueo, - instalándose el cuadro de parálisis facial periférica - franca a los 3 días.

Por lo anterior es de interés para el odontólogo de práctica general que estas enfermedades y lesiones sean bien conocidas puesto que representan para nuestros pacientes un desequilibrio físico, biológico y emocional, y por que el enfermo consulta al odontólogo antes que - al médico especialista, debido al dolor que presenta a - menudo en el oído medio y alrededor de la mandíbula.

CAPITULO II

NEUROANATOMIA Y NEUROFISIOLOGIA.

El VII par craneal, Nervio Facial, es un nervio mixto compuesto por dos raíces, una motora que es el nervio facial propiamente dicho y que inerva los músculos cutáneos de la cabeza y del cuello y una sensitiva - que es el nervio intermediario de Wrisberg con dos clases de fibras nerviosas: sensitivas (sensibilidad general) y sensoriales (sensibilidad gustativa y fibras para simpáticas y secretomotoras a las glándulas submaxila, - sublingual, y lagrimal), a la raíz sensitiva se anexa el ganglio geniculado.

DISTRIBUCION GENERAL.

TERRITORIO SENSITIVO: (sensibilidad general) -
a) mitad posterior del conducto auditivo externo del tímpano y la mayor parte del pabellón de la oreja; b) parte de la mucosa de la caja del tímpano; c) área reducida del cuero cabelludo comprendida por atrás y arriba del pabellón de la oreja; d) pequeña región de la mucosa del

dorso de la lengua por detrás de V lingual.

TERRITORIO MOTOR: a) músculos cutáneos de la cara y del cuello (nervio de la mímica); b) músculos - estilohioideo y vientre posterior del digástrico; c) mús- culos del estribo.

El intermediario de Wrisberg contiene fibras-- gustativas aferentes para los dos tercios anteriores de la lengua y fibra eferentes parasimpáticas que inervan las glándulas lagrimales y salivales.

La raíz sensitiva puede considerarse por su - origen y su distribución tanto como por la naturaleza - mixta de sus fibras como un nervio aparte: el glosopala- tino. Bajo este nombre se incluyen la raíz sensitiva - del facial (nervio intermediario de Wrisberg), el gan- - glio geniculado, la cuerda del tímpano y parte del ner- - vio petroso superficial mayor.

ORIGEN APARENTE: se localiza en el sector pos- terolateral del surco bulboprotuberancial, a nivel de la

fosita supraolival, la raíz motriz es relativamente gruesa y está compuesta por 7 u 8 filetes al principio disociados, pero luego reunidos en un tronco común. La raíz sensitiva es mas delgada que la anterior y está formada por 3 ó 4 filetes que se fusionan para dejar constituido el intermediario de Wrisberg.

A su salida del neuroeje la raíz motriz está ubicada por delante del fascículo sensitivo y ambas emergen por arriba de las raíces de los nervios glosafaríngeos, neumogástrico y espinal, por fuera del motor ocular externo y adelante del nervio estatoacustico.

TRAYECTO: El recorrido del nervio facial es muy complejo mientras que en su porción motora atraviesa sucesivamente el endocraneo, conducto auditivo interno, acueducto de falopio y compartimiento parotídeo, su porción o intermediario de Wrisberg termina anatómicamente en el ganglio geniculado, a nivel del primer codo del acueducto de Falopio.

En la fosa Craneal posterior al VII par se --
orienta oblicuamente hacia adelante, afuera y arriba, di
rección que conserva durante la travesía en el conducto-
auditivo interno.

A través de la fosita anterosuperior del fondo
del conducto se introduce en el acueducto de Falopio, al
que recorre en sus tres sectores: laberintico, tímpanico
y mastoideo que finaliza en el orificio estilomastoideo,
por donde el nervio facial invade la región parotidea.

- RELACIONES:

FOSA CRANEAL POSTERIOR: comprende el segmento-
que se extiende desde el origen aparente hasta el agujero
auditivo. El nervio facial rodeado con una vaina de-
la piamadre, se investiga en el espacio subaracnoideo muy
cerca del estadoacústico.

Por arriba corresponde al pedúnculo cerebeloso
medio, a los nervios patético y trigemino, a las arte- -

rias cerebelosas media y superior y a la cerebral posterior, ramas del tronco basilar. Por debajo se relaciona con la arteria auditiva interna y un poco más alejados-- se descubren los elementos vasculares nerviosos que convergen el orificio desgarrado posterior: nervios glosofaríngeo, neumogástrico y espinal, golfo de la vena yugular interna y seno petroso inferior.

PORCIÓN INTRAPETROSA: Comprende dos sectores,-- conducto auditivo interno y acueducto de falopio. En el primer sector, el nervio facial reposa en la concavidad-- que le ofrece la rama coclear de estatocústico, mientras que el intermediario de Wrisberg está ubicado entre ambos fascículos nerviosos.

En el segundo sector, acueducto de Falopio, -- las relaciones del nervio facial deben ser analizadas -- en las tres porciones del conducto.

a) Porción laberíntica: El VII par, con sus dos

raíces claramente disociadas, está situado detrás del -- caracol y delante del vestibulo (oído interno). El paso de la primera a la segunda porción se verifica en forma de codo, donde se aloja el ganglio geniculado, elementos situados por delante de la raíz motriz.

GANGLIO GENICULADO: Es homólogo de los ganglios espinales y tiene una forma cónica o triangular. - En el ángulo posterointerno de su base se vuelca el intermediario de Wrisberg.

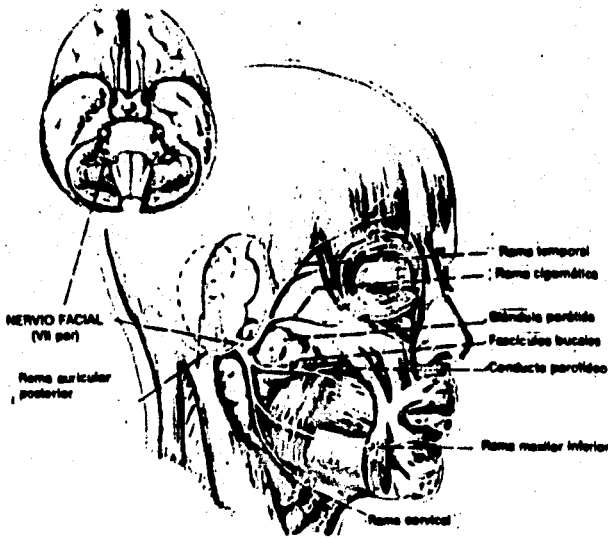
En tanto que el similar posterexterno recibe a la raíz motora del facial. Del vértice nacen los nervios petrosos superficiales mayor y menor, que desaparecen en el hiato de Falopio.

b) Porción Timpánica; sigue una dirección casi paralela al eje del peñasco, es decir, hacia atrás, afuera y abajo formando con la horizontal un ángulo variable que oscila entre 7° y 50° . Corresponden por dentro al vestibulo del laberinto y ubica por debajo de la ampolla

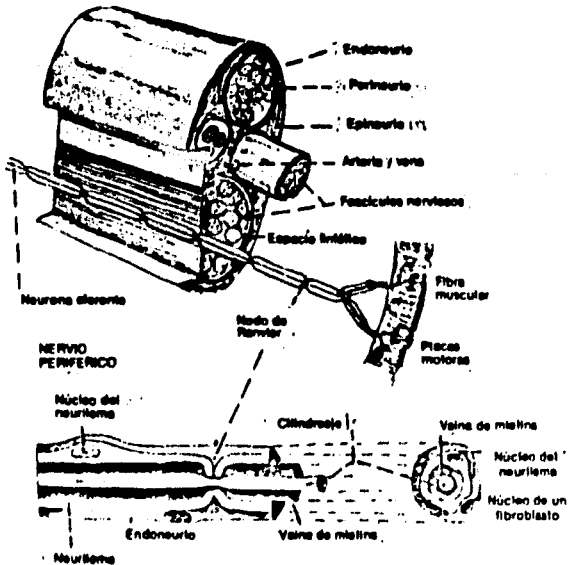
del canal semicircular externo y por arriba de la ventana oval y del canal del músculo del martillo, que lo se para del promotorio.

En la unión de las porciones timpánicas y mastoidea del conducto de Falopio, se forma el segundo del facial, comprendido entre la rama inferior del canal semicircular posterior y el aditus an antrum.

c) Porción Mastoidea: la tercera porción del conducto de Falopio o macizo óseo del facial, se orienta hacia afuera abajo y adelante, con las siguientes relaciones. Hacia adelante con la pared posterior de la caja del tímpano y la pared posterior de la extremidad interna del conducto auditivo externo. Un poco por debajo del aditus y sobre la pared posterior de la caja timpánica se localiza la pirámide, eminencia ósea ocupada por el músculo del estribo. Hacia atrás con el antro mastoideo y el seno lateral; hacia adentro con el laberinto -



Distribución del facial después de su salida por el orificio estilomastoideo. (Tomado de Jacob, S. W., and Francone, C. A.: Structure and function in man, Philadelphia, 1970, W. B. Saunders Co.)



Esquema de un nervio motor periférico como el facial. (Tomado de Jacob, S. W., and Francone, C. A.: Structure and function in man, Philadelphia, 1970, W. B. Saunders Co.)

óseo y la fosa yugular y hacia afuera con el aditus antrum y las celdas mastoideas, muy variables en número, dimensiones y topografía.

REGION PAROTIDEA: A la salida del orificio — estilomastoideo, el nervio facial descansa sobre la cara externa de la apófisis estiloideas y la aponeurosis estilodigástrica, que la separa del nervio espinal. Más adelante discurre entre los músculos estilohioideo, en el plano profundo y el vientre posterior del digástrico, en el plano superficial, penetrando seguidamente en la celda parotídea donde describe una curva o concavidad antero-interna que abraza a la carótida externa y al tronco—venoso temporomaxilar.

En el espesor de la parótida, el VII par ocupa un intersticio celulofibroso que tabica la glandula en dos lóbulos, superficial y profundo.

En el intersticio de la parótida y sobre su --
cara externa el nervio facial se situa por fuera del --
tronco venoso temporomaxilar donde se bifurca en un pla-
no horizontal que pasa por la espina de Spix.

El punto principal de terminación del nervio --
facial en la glándula parótida se halla a 0.5 cm. por de
trás de la rama del maxilar inferior a unos 3 co. por en
cima del ángulo de este hueso.

RAMAS COLATERALES.

- RAMAS INTRAPETROSAS

- NERVIO PETROSO SUPERFICIAL MAYOR: nace del --
vértice del ganglio geniculado y sale del temporal por --
el hiato de falopio, sigue un recorrido por un fino ca--
nal excavado en la cara anterosuperior del peñasco tapi-
zado por la dura madre que la separa del nervio mandibu-
lar para hacer anastomosis con el petroso profundo mayor
y con una rama del plexo simpático.

El nervio petroso superficial mayor transporta fibras secretoras para las glándulas lagrimal y nasal, - y tal vez fibras vasodilatadoras para las arterias meníngeas medias. También contiene fibras eferentes originadas en el ganglio geniculado, algunas de las cuales parecen suministrar sensibilidad general a la pituitaria - nasal

-NERVIO PETROSO SUPERFICIAL MENOR: Se desprende del ángulo externo del ganglio geniculado, emite filetes a la mucosa de la caja timpánica y aparece en el endocráneo por un orificio accesorio. Corre en un surco subdural revestido por la tercera rama del trigémino y luego se acopla al petroso profundo menor con el cual puede fusionarse o no. De esta manera ambos nervios salen del cráneo por el orificio de Vesalio o por la sutura esfenotemporal, finalizando en el polo posterior del ganglio ótico.

- NERVIO DEL ESTRIBO; se origina en la cara —

interna de la porción vertical del facial, introduciéndose en el canal de la pirámide y terminando en el músculo del estribo.

- CUERDA DEL TIMPANO; la cuerda del tímpano — nace en la porción mastoidea del facial a 1 ó 2 mm. por encima del orificio estilomastoideo. Se dirige hacia afuera, arriba y poco adelante, hasta penetrar en un conducto óseo que la conduce a la caja del tímpano, pasando por afuera de la pirámide del músculo del estribo y por dentro del círculo timpanal. La cuerda atravieza la caja describiéndose una curva a la concavidad inferior, — incluida en el espesor de los ligamentos timpanomaleolares y contorneando la cara interna del cuello del martillo.

Este nervio no contiene fibras de la sensibilidad general, si no gustativas y parasimpaticas secretorias para las glándulas submaxilar y sublingual.

-ANASTOMOSIS CON EL NERVIIO ESTOACUSTICO: se — establece en el conducto auditivo interno por fibras de conexión entre el facial y el estoacústico, cuyo número y disposición están sujetas a numerosas variantes (anastomosis del intermediario con el ganglio de Scarpa y el VII par.

-RAMO DE LA FOSA YUGULAR: es un filete anastomótico entre los nervios facial y neumogástrico. Ocupa una ranura excavada en la pared anterior de la fosa yugular que lo transporta a través del ostium introitus, hasta la porción mastoidea del conducto de Falopio donde se fusionan con el nervio facial.

RAMAS EXTRAPETROSAS

- RAMO ANASTOMOTICO CON EL GLOsofaríngeo; no — es constante y nace del facial por debajo del estilomastoideo; no se dirige hacia adelante y adentro, cruza la cara anterior de la yugular interna y se pierde en el po

lo inferior del ganglio de Andersch.

- RAMO SENSITIVO DEL CONDUCTO AUDITIVO EXTERNO:

se dirige hacia atrás y afuera, contorneando el borde interior de la ápofisis mastoides, se divide en su trayecto en 2 ó 3 ramitos que inervan los tegumentos de la mayor parte del pabellón de la oreja y de la mitad posterior del conducto auditivo externo, además de la mitad posterior de la membrana del tímpano.

- RAMO AURICULAR POSTERIOR; este nervio se dirige hacia atrás entre el digástrico y la mastoides, en cuya cara externa se anastomosa con el ramo auricular del plexo cervical superficial, dando dos ramos terminales. El ascendente inerva los músculos auricular posterior, auricular superior y los de la cara interna del pabellón, mientras que el ramo horizontal se distribuye por el músculo occipital y los tegumentos, anastomosándose con el nervio occipital de Arnold.

- RAMO DEL VIENTRE DEL DIGASTRICO; y del estilogioideo, es un tronco único, o bien son dos nervios -

destinados a los músculos del mismo nombre.

-RAMO LINGUAL; Es una colateral inconstante y en los casos de ausencia está reemplazada por el asa deler. El ramo lingual del facial extrapetroso es un nlete muy delgado que nace a nivel del orificio estilostoides; se dirige abajo, adelante y adentro adosado al músculo estolofaríngeo, en cuyo espesor emite ramitos que se anastomosan con el IX par. Seguidamente se inserta entre el pilar posterior y el pilar anterior del velo pasando por debajo o adelante de la amígdala. Después de inervar al músculo estolofaríngeo, dudoso al glostafilino, se distribuye en expansiones terminales en una área reducida del dorso de la lengua por detrás de la lingual.

RAMAS TERMINALES.

Es el interior de la glándula parótida, el tronco del facial se divide sobre la cara externa del tronco venoso temporomaxilar, en dos ramas terminales -

denominadas temporofacial y cervicofacial.

Las ramas terminales del nervio facial contienen fibras motoras y fibras eferentes propioceptivas de los músculos de la piel, músculos y huesos de la cara.

-RAMA TEMPOROFACIAL; es la más voluminosa de las dos ramas terminales del facial, se dirige arriba y adelante y después de cambiar anastomosis con el nervio auriculotemporal sobre el cuello del cóndilo o un poco atrás, desprende sus ramas terminales que siguen un trayecto divergente o bien adoptan una disposición plexiforme.

- RAMA CERVICOFACIAL; desciende casi verticalmente hacia abajo, adelante y afuera entre los lóbulos parotídeos a veces oculta por la rama montante, antes de llegar al ángulo de la mandíbula, donde se divide, se observa que contrae una anastomosis con la rama auricular del plexo cervical superficial.

Además el tronco del facial transporta desde su origen fibras de otra categoría a saber:

- Para la Secreción Salival; anexadas al nervio-intermediario de Wrisberg, estas fibras también se desprenden del nervio facial en el conducto de Falopio, por encima del agujero estilomastoides, y se anastomosa con el trigémino a través de la cuerda del tímpano, incorporándose así al nervio lingual.

-Para la Secreción lagrimal; estas fibras abandonan el tronco en su trayecto para el canal de Falopio, a nivel de la rodilla, y alcanzan al nervio lagrimal, rama del trigémino, por el petroso mayor.

- En la porción comprendida entre la emergencia del nervio petroso mayor superficial y la cuerda del tímpano, se agregan al tronco del facial una nueva categoría de fibras las cuales pertenecen en realidad al trigémino y solo discurren con el facial en ese trayecto, son

fibras gustativas que provienen de los dos tercios anteriores de la lengua, procedentes del lingual, pasan por las cuerdas del tímpano al tronco del facial en el conducto de Falopio, suben por este unidas a las fibras motoras y salivales de dicho nervio hasta alcanzar la rodilla, penetrando luego en el ganglio geniculado. Desde el ganglio estas fibras gustativas se acoplan a las lagrimales y abandonan al facial siguiendo la vía del pteroso mayor superficial para anastomosarse con el V par craneal. Cuando se afecta el facial en este corto trayecto, aparecen modificaciones del gusto (aguezia) en los dos tercios anteriores de la lengua.

CAPITULO III

CONCEPTO DE PARALISIS FACIAL Y SU CLASIFICACION .

El nervio facial, séptimo par craneal es un --
nervio de tipo mixto, ya que está formado por fibras --
de tipo, sensitivos y sensoriales, es además el nervio --
motor de la cara, pues rige la mímica y en armonía con --
la palabra integra la expresión facial.

Cualquier lesión en cualquier parte de su tra-
yecto provoca alteraciones a nivel de la secreción lagri-
mal, del sentido del gusto por afección en sus fibras --
sensitivo simpáticas, alteraciones auditivas porque iner-
va el músculo del estribo y principalmente parálisis de-
los músculos cutáneos y de la expresión con excepción --
del músculo elevador del párpado superior por estar --
este último inervado por el tercer par craneal (ner-
vio motor ocular común).

La parálisis facial se denomina también con el

termino de Prosoplejia, esta puede ser de tipo monopléjico o diplejico según afecte a uno o ambos lados de la cara respectivamente.

Cuando la parálisis facial es de tipo monopléjico se caracteriza por una asimetría facial con desviación de los rasgos fisonómicos hacia el lado sano; si es de tipo deplejico la facies es totalmente inexpresiva, se acompaña también de una depresión de la lengua más marcada y en ocasiones el oído acusa una particular sensibilidad (fonofobia) por paresia del músculo tensor del estribo.

∴ CLASIFICACION

Hay dos tipos de debilidad motora del nervio facial a saber: las resultantes de lesiones de las vías corticobulbares o parálisis de tipo central; y aquellas resultantes de lesiones en las neuronas motoras inferio-

res que se presentan desde el núcleo protuberancial hasta el origen de las ramas terminales del nervio facial - y que son denominadas también: parálisis de tipo periférico. .

El correcto diagnóstico de una parálisis facial debe de hacerse en el lugar donde se ha producido - la interrupción nerviosa; de esta manera describiré un - topodiagnóstico útil para la interpretación pronóstica y el tratamiento adecuado a cada caso.

- LESIONES DEL FACIAL CENTRAL O SUPRANUCLEARES; (neurona superior), corresponden casi siempre a tumores, quistes o hemorragias. Son generalmente unilaterales y afectan al facial inferior (parálisis de los músculos - del tercio inferior de la cara y músculo cutáneo del cuello.

Se combinan con parálisis homolateral de las - extremidades a causa del curso común de las vías centra-

les del facial y piramidales, en el cerebro, pedunculo - y protuberancia anterior.

- LESIONES PRENUCLEARES: (protuberancia posterior) se asocian con parálisis cruzadas de las extremidades.

En los tipos de parálisis facial central (neurona motora superior) voluntaria o piramidal, mimética o talámica y palidal o extrapiramidal, los músculos no sufren de atrofia, no presentan fibrilación, ni exhiben reacción de degeneración a la exploración eléctrica. -- En estos casos la lesión puede estar localizada en la -- capsula interna, en el pedúnculo cerebral o en la corteza cerebral, los grupos musculares afectados son los inferiores y con frecuencia se acompañan de hemiplejía.

- LESIONES DEL FACIAL PERIFERICO: (neurona inferior, Lesiones nucleares (raras); generalmente el mo--

tor ocular externo está también afectado (núcleo contiguo al del VII par) o la cinta de Reil con síntomas de hemianestesia alterna, casi siempre está respetado el facial superior (ramos para los dos tercios anteriores de la cara).

- LESIONES INFRANUCLEARES: son habitualmente unilaterales y afectan toda la musculatura facial (superior e inferior), según la altura de la sección fisiológica del tronco del facial afectada, se agregan además otros síntomas de parálisis motora.

- Entre el orificio auditivo interno y el ganglio geniculado: prosoplejia, trastornos de la secreción lagrimal y salival; si participa el tronco del conducto auditivo (por continuidad) hay hipoacusia y además trastornos en el sentido del gusto.

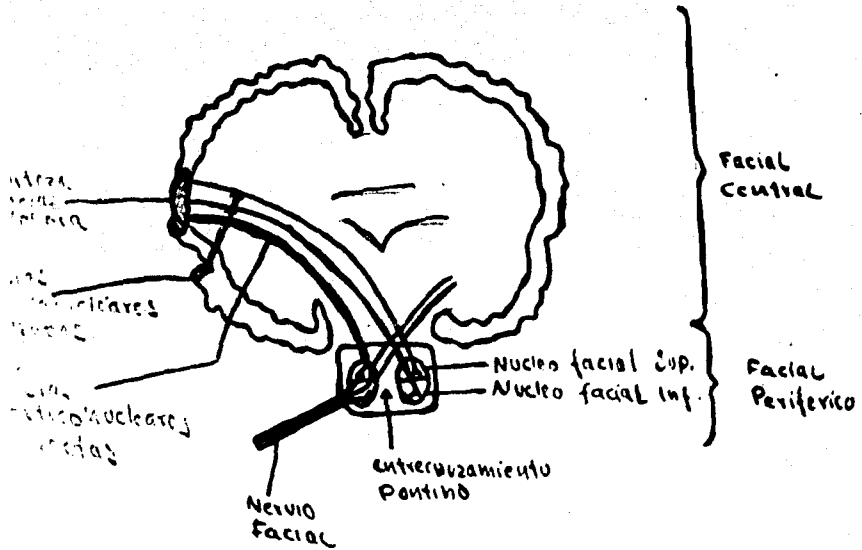
- En el conducto de Falopio, entre las cuerdas

del tímpano y emergencia del nervio del estribo; prosopoplejia, augsia de los dos tercios anteriores de la lengua, transtornos de la secreción lagrimal.

- En el conducto de Falopio, entre el gangliogeniculado y la emergencia del nervio de estribo: prosopoplejia, augsia de los dos tercios anteriores de la lengua, transtornos de la secreción lagrimal y fonofobia.

- Distal a la emergencia de la cuerda del Tímpano; prosopoplejia.

En todas las variantes de parálisis facial periférica (neurona motora inferior) los músculos están flaccidos y hay reacción de degeneración.



ESQUEMA QUE MUESTRA LAS DOS NEURONAS DEL FACIAL.

Puede verse el facial central o primera neurona que va desde la corteza cerebral al núcleo pontino del mismo lado, para inervar los músculos frontal y orbicular de los párpados del mismo lado y al núcleo pontino del lado opuesto, para inervar los músculos del lado opuesto.

El facial periférico o segunda neurona va desde el núcleo pontino a todos los músculos del mismo lado. En consecuencia, los músculos frontal y orbicular de los párpados tienen doble inervación cortical, lo que implica su indemnidad en las lesiones de tipo central.

CAPITULO IV

ETIOLOGIA.

Al estudiar la etiología, procuramos descubrir las causas o factores que contribuyen al desarrollo de la enfermedad, ya que el conocimiento de la causa o causas de un proceso patológico es esencial para una mayor comprensión de la misma.

Pero el conocimiento de la causa o causas de un proceso es de mayor importancia desde el punto de vista diagnóstico y terapéutico, además, el conocimiento de las manifestaciones subjetivas y de las manifestaciones-objetivas (signos clínicos) es esencial en cada procedimiento diagnóstico, en algunos casos basta el cuadro clínico para establecer el diagnóstico correcto.

Según criterios topográficos, se pueden agrupar en tres formas básicas, las manifestaciones de déficit funcional tanto motora como sensitiva de las enfermedades o lesiones del sistema nervioso periférico.

Mononeuríticos: cuando la lesión está localizada en un solo nervio como en el caso de la parálisis reumática del nervio facial o la neuritis del nervio ciatico.

Mononeuritis Múltiple: que comprende un conjunto de diversas mononeuritis, distribuidas en una mitad del cuerpo y en forma asimétrica como en el caso de parálisis cubital, femoral radial.

Polineuritis; que se diferencia de las anteriores por su distribución característica bilateral, simétrica y más frecuentemente en la región distal que en la proximal de las extremidades.

De la clasificación anterior nos interesa estudiar en especial los factores etiológicos de las afecciones nerviosas de tipo mononeurítico, pues estas se manifiestan por parálisis o trastornos de la sensibilidad ya que son resultantes de la interrupción de la con-

ducción de los impulsos nerviosos como en el caso de la parálisis facial.

Las causas más comunes o factores etiológicos que pueden provocar parálisis facial son:

- **INFECCIOSOS:** Como la otitis media supurada, sífilis, síndrome de Ramsey-Hut, tétanos cefálico de Rose, e infecciones virales.

- **TRAUMATICOS:** Por sección traumática del nervio, por uso de forceps y lesiones en el peñasco.

- **TUMORALES:** por presencia de tumores intracraneales (tumores del ángulo pontocerebeloso), y tumores extracraneales (tumores parotídeos).

- **TOXICOS:** como en el caso de intoxicaciones endo genas como en la diabetes y en la uremia.

- LATROGENICOS: por mala técnica de infiltración anestésica al bloquear el nervio dentario inferior.

- IDIOPATICO: DE ORIGEN DESCONOCIDO como en caso de la parálisis de Bell, a Frigore, reumatica del facial, etc.

La parálisis Facial idiopatica a frigore, de Bell, la causa etiológica no ha sido demostrada aún de un modo conclusivo, se creé que es debido a un proceso vascular en que los cambios bruscos de temperatura pueden desencadenar un proceso en el cual la presencia de un edema. aumenta la estasis y esta a su vez el edema, provocando una compresión del nervio en su porción intra petrosa.

La parálisis se establece en forma súbita o gradual en un período de 24 a 48 horas, los síntomas que indican que la cuerda del tímpano está lesionada son las alteraciones del gusto y la sequedad de la boca que pue-

den presentarse en forma independiente.

Los neurólogos han descrito tres grados de -
interrupción del facial que se presenta cuando el nervio
a sido lesionado.

NEUROPRAXIA: la lesión no causa degeneración -
de la porción distal del nervio a partir del punto lesiou
nado, es el más ligero de los tres grados y es una le- -
sión que puede evolucionar hacia una recuperación rápiu-
da y completa.

AXONOTMESIS: lesión que ocasiona descontinuiu-
dad del axón con degeneración tanto del cilindro eje cou-
mo en la vaina de mielina, también esta degeneración es
periférica como en la anterior y no se produce degenerau-
ción proximal hacia los cuerpos neuronales, la recuperau-
ción suele presentarse sin secuelas de importancia pero
es lenta puesto que la vaina de mielina debe reconstruiru
se y el cilindro de progresar de nuevo por ella.

NEUROTOMESIS : La lesión produce la separación completa de todos los elementos esenciales del nervio con la consiguiente degeneración del axón, de la vaina de mielina e incluso del cuerpo celular.

Los tres grados lesionales descritos anteriormente pueden presentarse en la parálisis de Bell, pero no existe un método específico para determinar cual de estos tipos de degeneración es el que presenta un paciente afectado por parálisis aunque indirectamente podemos deducir el tipo lesional evaluando el grado de la velocidad de recuperación.

La parálisis idiopática se diferencia de la parálisis centrales por lesión protuberancial ya que esta última se encuentra asociada a signos de lesiones de otros núcleos protuberanciales, sobre todo en el V y VI pares.

Las lesiones de tipo traumático, tóxico, infla

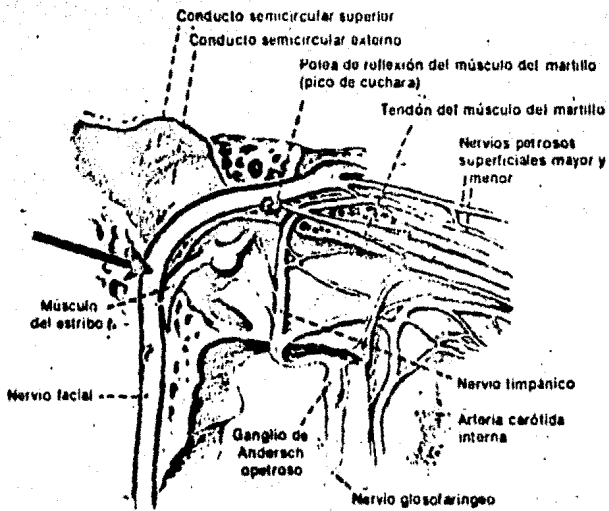
matorias o degenerativas del sistema nervioso, pueden - al agruparse diversamente los síntomas originar cuadros-clínicos distintos.

La naturaleza, extensión y causa del daño determina la aparición de síndromes cuyas particularidades permiten no solo un diagnóstico local, sino también, una determinación aproximada de su etiología.

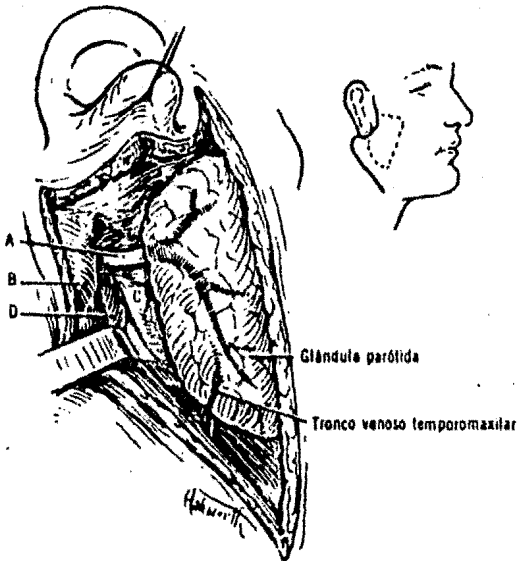
- TRAUMATICOS:

Cuando la lesión del nervio facial a sido provocada por un traumatismo y este ha provocado una sección del nervio, la parálisis muscular aparece inmediatamente y es total y en el lado afectado de la cara, las causas pueden ser: heridas profundas faciales en accidentes, el uso de forceps en el recién nacido, o intervenciones quirúrgicas en el oído medio.

Las lesiones en el oído, pueden afectar al oi-



Pared interna del oído medio, que muestra el nervio facial y otras estructuras. La flecha indica el lugar en que con más frecuencia se lesiona el nervio durante las operaciones en el hueso temporal.



Relaciones del facial a nivel del agujero estilomastoides. A, Tronco del facial. B, Punta de la mastoidea. Apófisis estiloides. D, Vientre posterior del digástrico. Nótese la relación del tronco venoso temporomaxilar. dibujo del ángulo superior derecho muestra la línea de incisión (trazo continuo) para exponer la parótida y facial.

TESIS DONADA POR D. G. B. - UNAM 39

do medio y al conducto auditivo interno, la parálisis facial inmediata es probable que sea completa y va seguida por la degeneración del nervio, la recuperación suele observarse en la mayor parte de los casos pero ocurre por regeneración por lo que es muy lenta.

Cuando la parálisis facial de origen traumático empieza tardíamente es probable que no sea completa y rara vez va seguida de degeneración, en este caso la recuperación será rápida y total.

- INFECCIOSOS

Algunas infecciones de origen viral o bacteriano en zonas adyacentes al trayecto del nervio facial pueden desencadenar un proceso patológico que provoque en consecuencia parálisis facial, las causas más comunes son:

SINDROME DE RAMSEY/ HUT esta probablemente se-

debe a una inflamación por virus herpes zoster a nivel del ganglio geniculado que produce parálisis facial asociada con erupción vesicular en el conducto y en otras regiones cutáneas del cráneo, en algunos casos, se han reportado erupciones en la zonas de los dos tercios anteriores de la lengua y complicaciones con el nervio estatoacústico. Se manifiesta en sus primeras etapas por dolor en la región mastoidea, en el conducto auditivo externo y en el pabellón de la oreja, acompañada también de síntomas de inapetencia, cefalea, fiebre y trastornos auditivos.

El pronóstico es bueno ya que las lesiones desaparecen y la parálisis facial se cura en el transcurso de 3 ó 4 semanas.

TETANOS CEFALICO DE ROGE: se manifiesta por parálisis facial como consecuencia a una lesión facial, el espasmo es de aparición brusca algunos días después de la aposición de la herida, puede ser generalizada o

localizada, aumenta con la actividad muscular o excitación y perdura por varias semanas o meses, se agregan un efecto de rigidez muscular especialmente con los músculos masetero (trismus) el pronóstico es favorable.

SIFILIS: la parálisis facial provocada por infecciones crónicas del *treponema pallidum* es rara, la sifilis meningovascular suele manifestarse clínicamente - por signos de trombosis de una o más ramas de las arterias vertebrales o cerebrales, los síntomas dependen del sitio y del tamaño de los vasos afectados, pueden sobrevenir monoplejía o hemiplejía, hemianestesia y frecuentemente se observa parálisis facial y de los nervios craneales, en el caso de la lengua en ocasiones presenta temblores y las manos se encuentran hiperextendidas.

OTITIS: La parálisis facial puede presentarse también como una complicación de la otitis del oído medio, la afección de las vías motoras por un absceso que

ejercen presión hacia arriba de los centros corticales - del lóbulo frontal, produce parálisis de los músculos - del lado opuesto del organismo, la parálisis facial es - contralateral de tipo neurona motora superior.

En la mastoiditis aguda subsiguiente a la oti tis media aguda el nervio facial puede ser afectado en - su curso a través de la pared interna del tímpano donde el canal óseo se estrecha o en su trayecto vertical, por infección celular profunda a lo largo de la pared poste- rior del conducto provocado parálisis facial. Estas pa- rálisis remiten completamente al abrir la apófisis mas- toides.

- TUMORALES

TUMORES INTRACRANEALES: los tumores invaden el hueso temporal y pueden producir parálisis facial pero - el comienzo de esta es insidioso y la evolución progresi va.

Los neuromas del acústico frecuentemente invaden el nervio facial, las lesiones vasculares o los tumores son las formas más comunes de la enfermedad de la protuberancia que causan parálisis entre los que encontramos a los sarcomas, epitelomas de la base del cráneo y los tumores del petroso que pueden afectar también el V y VI pares craneales.

La parálisis facial bilateral (diplejia facial) ocurre en polineuritis aguda infecciosa y una variedad de las sarcoidosis conocida como fiebre uveoparotidea - (síndrome de Herford) la extirpación quirúrgica de todo tipo de tumores puede provocar una regresión de la parálisis.

TUMORES EXTRACRANEALES: La presencia de tumores mixtos a nivel de la parótida como adenomas y adenomas meloblastomas pueden causar parálisis facial periférica por compresión del nervio en su porción parotidea.

TUMORES DEL NERVIIO FACIAL: Los tumores del - nervio facial son raros, todos los que se conocen son -- neurinomas benignos (Schwanomas) o neurofibromas, la mayoría se presentan en el conducto de Falopio; en esta -- localización la única prueba de su presencia es la parálisis facial lentamente progresiva.

Si el tumor se forma fuera del agujero estilomastohideo puede palpase y no produce parálisis facial-- hasta muy tarde ya que los tumores benignos crecen lenta mente y puede transcurrir de meses hasta dos años antes-- de que haya prueba clínica de tumor en el oído medio; -- el tratamiento consiste en la extirpación quirúrgica del tumor y anastomosis del nervio facial con el nervio espi nal.

- T O X I C A S

La neuropatía diabética es una complicación co mún de la diabetes, se puede presentar en cualquier por-- ción del sistema nervioso, por lo tanto tienen una varie-

dad ilimitada de manifestaciones, esta puede ser causa - de parálisis facial, su tratamiento consiste en contro- lar la diabetes.

También la sobre producción de ácido urico, — la disminución del mismo (en la excreción) se asocia con parálisis cerebral, deficiencia mental y parálisis fa- - cial.

POR COMPRESION:

En algunos casos existe en el momento del naci- miento una parálisis congénita limitada a los músculos - de la comisura labial aparentemente no relacionada con - el traumatismo del parto y tal vez debida a presión in- trauterina sobre la rama marginal de la mandíbula, quan- do la cara está en reposo, la simetría es ligera o no - existe, la succión no está alterada, durante el llanto - la depresión del lado normal de la cara puede inducir un diagnóstico erróneo de parálisis del lado intacto, no se

requiere de ningún tratamiento.

POR INFILTRACION ANESTESICA:

La parálisis facial puede provocarse en el momento de la infiltración o bien aparecer dos o tres horas después, el paciente refiere sensación de hormigueo en el lado afectado de la cara, hay desviación de la comisura labial e incapacidad para ocluir el párpado y al cierre del orbicular de los labios.

También se presentan síntomas de sialorrea, -- logofagia y lagrimeo, hay borramiento de los surcos faciales en el lado de la cara afectada, la ceja está mas caída y el párpado inferior en el ligero ectropion, los movimientos de la expresión y mímica están afectados, la cara parece atraída hacia el lado sano.

El cuadro clínico se presenta posteriormente -- al bloqueo dentario inferior y puede instaurarse por -- tres vías.

DIRECTA: por la vecindad anastomotica ya que - en el interior de la parótida y sobre su cara externa - el nervio facial se sitúa por fuera del tronco nervioso-temporomandibular donde se bifurca el plano horizontal - que pasa por la espina de espix, al efectuar la punción - si se alcanza el tronco venoso por difusión del anestésico puede penetrar y actúa directamente sobre el nervio. - El tiempo de duración de la parálisis depende de la - cantidad de anestésico infiltrado, generalmente dura de 30 a 90 min.

INDIRECTA: Esta se provoca a través del nervio auriculotemporal, que es el elemento anatómico de comunicación entre el nervio a bloquear y el facial, a través de un ramo anastomotico por el dentario inferior y pequeños ramos para el facial en el borde superior de la glándula parótida hacia el conducto auditivo externo, los -- síntomas son menos severos que el anterior y además hay anestesia del musculo temporal y menos duradera.

La parálisis facial puede ser inducida por parálisis izquemica (reflejo vascular) en la region del agujero estilo mastoideo por acción del vasoconstrictor de la solución anestésica o por la acción mecánica de la aguja que estimula el plexo simpático que rodea la arteria carotida externa del cual establece comunicación con el plexo de la arteria estilomastoidea que irriga al facial. Su duración depende del grado de izquemia o de la lesión nerviosa.

CAPITULO V

DESCRIPCION CLINICA.

En este capítulo describiré los cuadros clínicos que presenta la parálisis facial dependiendo del nivel anatómico en que se encuentra la lesión en relación con el trayecto del nervio.

PARALISIS DE ORIGEN CENTRAL.

En la parálisis facial central o de la neurona motora superior (piramidal), las fibras que parten del centro cortical piramidal pasan por la capsula interna y van a parar al núcleo del lado opuesto, estas fibras durante su trayecto pueden resultar lesionadas, lesiones que como hemos mencionado antes, corresponden a la presencia de tumores, quistes o hemorragias.

Este tipo de parálisis se caracteriza porque -

los músculos de los dos tercios superiores de la cara - (facial superior, frontal y orbicular de los párpados) - quedan indemnes porque están inervados por el haz cortical sano y solamente los músculos del tercio (facial inferior, mejilla, boca y mentón) del lado opuesto de la lesión están afectados, se encuentran flácidos y la línea media de la cara está desviada

Cuando las fibras piramidales de un lado están afectadas los movimientos voluntarios de los músculos contralaterales (tercio inferior) están afectados y la inervación mimética sonrisa, no está afectada debido a que el núcleo motor recibiera un impulso efectivo del tálamo óptico.

La parálisis facial central también afecta al nervio hipogloso, se comprueba al sacar la lengua, esta se desvía hacia el lado paralizado.

En la lesión del Tálamo la inervación volunta-

ria no se altera, pero la mimética (emocional) del lado-opuesto está abolida (motricidad voluntaria).

Cuando se interrumpen la conexión Palidofa- — cial, aparece la rigidez facial (anímia de la parálisis-agitante) los impulsos voluntarios o emocionales pueden generar algunas contracciones musculares.

En los tres tipos de parálisis facial de tipo central antes mencionados, voluntaria o piramidal; mimética o talámica; paliadal o extrapiramidal, los músculos no se atrofian, no presentan fibrilación ni presentan reacción de degeneración a la exploración eléctrica.

Otros signos clínicos de parálisis central — son: al ocluir fuertemente los ojos y contraer los músculos de la cara la asimetría es franca, pero el párpado — ocluye al ojo; al mostrar los dientes se definen más — los surcos en el lado no afectado; al silbar la asimetría es poco aparente, además la parálisis facial de ti-

po central suele encontrarse en combinación con la parálisis de extremidades, esto a causa del curso común de - las vías centrales del facial y piramidales del cerebro, pedunculo y protuberancia anterior.

PARALISIS FACIAL DE TIPO PERIFERICO

Este tipo de parálisis es generalmente unila- teral y afecta toda la musculatura facial (superior e in ferior) dependiendo del lugar en que se encuentra locali- zada la lesión, el 87 % son de origen idiopático y el - 13% restante pueden deberse a inflamación, izquemia, in- vación neoplásica o maniobras quirúrgicas sobre la paro- tida, también pueden deberse a espamos arteriales de los vasos nutricios del nervio facial, y se han relacionado con difteria, sífilis, diabetes y neurítis múltiple.

Si la lesión es a nivel del agujero estilomas-

toideo, la parálisis afecta a todos los músculos faciales de la expresión, la comisura de la boca se cae, todas las arrugas y pliegues cutáneos se borran de la frente, no hay arrugas, la endidura palpebral está más amplia y el ojo no se cierra al intentar cerrar los párpados, el ojo abierto del lado paralizado gira hacia arriba y hacia afuera (fenómeno de Bell) El párpado inferior cede también y como el agujero lagrimal pierde contacto con la conjuntiva, las lagrimas caen por la mejilla. El alimento se acumula entre los dientes y los labios y la saliva escurre por un ángulo de la boca, el paciente se queja de pesades o adormecimiento de la cara, pero hay signos manifiestos de pérdida de la sensibilidad y el sentido del gusto se conserva intacto.

Si la lesión se encuentra en el conducto oseo del facial por arriba de la unión de la cuerda del tímpano, pero por debajo del ganglio geniculado, se producen los síntomas anteriores y además hay pérdida del gusto en los dos tercios anteriores de la lengua en el mismo—

lado. Si el nervio del músculo del estribo está paralizado, hay hiperacusia (sensibilidad dolorosa para los sonidos intensos) y el oído del lado afectado, no percibe el sonido producido al mover el maxilar inferior y los músculos faciales.

Si el ganglio geniculado o la raíz motora proximal están afectados, suele disminuir el lagrimeo. Las lesiones situadas a este nivel también suelen afectar al nervio auditivo adyacente causando sordera, campanilleo o vertigo.

Las lesiones intrapontinas que generalmente paralizan la cara, afectan al núcleo del nervio motor ocular externo y a menudo la vía corticoespinal.

La exploración eléctrica de los músculos de la cara muestra anomalías de degeneración pero de escaso valor diagnóstico, la sensibilidad de la cara es normal.

Además en la parálisis facial de tipo periférico al mostrar los dientes el paciente se aprecia franca asimetría, la apertura labial es más notable en el lado contrario al de la afección, al silvar hay oclusión incompleta del orbicular de los labios, al abrir la boca se aprecia franca asimetría en los labios, la oclusión de los párpados es asimétrica e incompleta en el lado afectado y hay desaparición de la secreción lagrimal.

No todas las formas de parálisis facial de tipo periférico son típicas, se pueden presentar formas atenuadas que pueden pasar desapercibidos y que dificultan su diagnóstico, ya que hay que confirmar la presencia de parálisis y determinar cual es el lado afectado.

Hay también formas parciales de parálisis facial periférica cuando la lesión se limita a algunas ramas de división del nervio a nivel de la parótida.

En las formas graves de parálisis facial de tipo periférico se presenta el cuadro clínico antes mencionado, las contracturas comienzan por el músculo buccinador y después por el cigomático y se extiende a todos los músculos del lado afectado de la cara, se comprueba además una reacción de degeneración a la exploración eléctrica, los músculos se atrofian y después aparecen contracturas.

Las formas bilaterales (diplejia facial) son raras, la facies es completamente inexpresiva y se la llama "máscara de cera", la lengua parece mas deprimida en su base por la parálisis del estilohioideo y vientre posterior del digástrico; el oído acusa una particular sensibilidad (fonofobia) por paresia del músculo tensor del estribo, que actua por oclusión de la ventana oval de la caja del timpano, modulando la intensidad de la percepción acústica, se encuentra abolida la oclusión

de los párpados, un doble signo de Bell, el cuadro clínico es poco particular y puede plantear problemas de diagnóstico.

CAPITULO VI

DIAGNOSTICO

Dos principios básicos que deben tenerse presentes al examinar un paciente sospechoso de enfermedad neurológica son:

En primer lugar determinar que parte del sistema nervioso central o periférico se encuentran afectados y en segunda descubrir que tipo de proceso patológico es el responsable de esta afección. Para esto es necesario obtener una buena historia clínica; las pautas de las afecciones neurológicas por lo general están bien definidas, en la mayoría de los casos una historia clara suministra datos suficientes para el diagnóstico acertado.

Es indispensable tener una noción definida de la cronología del padecimiento ya que esta suele brindar

la clave acerca del carácter de la enfermedad, cuando el paciente no puede proporcionar los datos para la obtención de la historia clínica es de vital importancia que lo hagan las personas más allegadas a la persona enferma, por ejemplo: se necesita información objetiva cuando la función mental está afectada como en los casos de tumor cerebral, lesiones degenerativas o vasculares, estados convulsivos y algunas perturbaciones metabólicas.

El examen físico debe ser sistemático y organizado. Los síndromes clínicos que delatan la probable interrupción de las vías nerviosas darán lugar a una variedad de signos y síntomas de acuerdo a la topografía de la lesión, tendremos así:

a) Manifestaciones Motrices.- En el área de distribución de los músculos cutáneos de la cara (expresión), siendo muy discutidas las correspondientes a los músculos vientre posterior del diagnóstico, glosostafilino y estilogloso. La parálisis del músculo del estribo

desarrolla un síndrome de alteración para sonidos intensos (fonofobia).

b) Manifestaciones Sensitivas.- Que se traducen en el síndrome de Ramsey-Hut, por hipoestesia o anestesia del conducto auditivo externo y pabellón de la oreja.

c) Manifestaciones Sensoriales.- Referidas a trastornos del gusto (inervación de los dos tercios anteriores de la lengua por la cuerda del tímpano).

d) Manifestaciones reflejo-vegetativas observadas por la abolición del reflejo corneano (vía trigémino-facial y la disminución de la secreción lagrimal y salival.

Las observaciones anotadas a continuación sirven como guía para determinar el estado funcional del —

nervio facial:

1.- La simetría o desviación de la boca - haciendo que el paciente muestre los dientes, silve y habra la boca; se observará con cuidado asimetrías sobre todo en los labios y surcos faciales.

2 - Si distingue o percibe sabores en los dos tercios anteriores de la lengua.

3.- La sensibilidad de los conductos auditivos externos y de los lóbulos de los pabellones au riculares.

4.- Si la obturación de los párpados es — completa, tratar de abrirlos contra el esfuerzo de - oclusión del paciente.

El sentido del gusto se examina empleando - sal, azúcar, etc.

El paciente es aleccionado para que saque la lengua mientras que una pequeña parte de la sustancia de prueba (en un isopo de algodón) se frota - en un lado de la lengua a la boca para evitar la difusión del sabor al lado opuesto o a la parte posterior de la lengua.

En la parálisis facial de tipo periférico; al mostrar los dientes el paciente, puede apreciarse diferencia franca en la contracción de los músculos y de los surcos faciales. La apertura labial - es más notable en el lado izquierdo por paresia facial derecha; al silvar puede apreciarse incapacidad por oclusión incompleta de los labios en el lado derecho por el cual deja escapar aire; al abrir la boca se aprecia franca asimetría en la disposición de los labios; la oclusión de los párpados es asimétrica, en el lado derecho la oclusión es incompleta y - hay desaparición de la secreción lagrimal.

En la parálisis facial de tipo central: -

Al mostrar los dientes se definen más los surcos en el lado izquierdo por parálisis facial derecha; al silvar la asimetría es poco aparente en el caso de parálisis de origen central; Al ocluir fuertemente los ojos y contraer los músculos de la cara la asimetría es mas franca, pero el parpadeo derecho ocluye el ojo, este signo confirma a este tipo de parálisis, la prueba de oclusión se hace con la fuerza de los dedos del explorador.

En las lesiones supranucleares, las fibras del músculo frontal son solo parcialmente afectadas debido a su inervación cortical bilateral, - por lo tanto, la oclusión de los parpados y la capacidad de plegar la frente permanecen intactos.

El examen electromiográfico (EMG) se utiliza como un complemento del estudio clínico de mu-

chos pacientes con enfermedades neurológicas especialmente en aquellas que tienen afecciones del aparato neuromuscular.

El déficit motor corresponde al cuadro — de una parálisis flácida con debilitamiento precoz de los reflejos propioceptivos, disminución del tono muscular y atrofia desarrollada entre los 8 y 10 días circunscrita a los músculos totalmente paresicos, a los pocos días del comienzo el EMG, presenta alteraciones características: potenciales de inervación y una muestra más clara de las interferencias durante una inervación voluntaria.

Después de los 10 o 14 días de aparición de la parálisis periférica el examen eléctrico clásico de la musculatura afectada revela una reacción de degeneración parcial o completa.

La participación de fibras sensitivas puede originar dolores, parestesias, escozor, picor, -

hormigueo, sensación de electrización en la zona afectada, así como una hipoestesia que afecta a todas formas de sensibilidad superficial.

Cabe aclarar que en el caso de parálisis facial los trastornos sensitivos se limitan exclusivamente a las áreas de inervación del nervio facial afectado.

El examen del oído medio facilita el diagnóstico de una parálisis facial debida a infección otica.

CAPITULO VII

EVOLUCION DE LA ENFERMEDAD

PRONOSTICO.

Generalmente en la evolución de la enfermedad se cuenta con un pronóstico bueno ya que un 80 % de las parálisis curan sin dejar secuelas; 10 % dejan una importante parálisis y el 10% restante de síntomas de hemispasmos.

El criterio de recuperación es sencillo; será completa cuando persistan los movimientos voluntarios - sin evidencia de inervación defectuosa, en contra, será incompleta cuando existen contracturas.

Cuando la recuperación es incompleta, esta se puede clasificar en tres grados:

1o.- La recuperación es incompleta pero aun -

pueden observarse signos residuales en forma de movimientos asociados.

2o.- Hay recuperación incompleta con capacidad funcional ligera, el enfermo está consciente de que ejecuta movimientos defectuosos o que presenta una asimetría mínima.

3o.- Los resultados son muy pobres, el paciente presenta asimetría marcada por parécia residual o -- contracciones y movimientos asociados.

Como comentamos al principio de este capítulo, el 80% de las parálisis regresan espontáneamente -- en algunos días y sin dejar secuelas, pero por el contrario el 20 % restante, el déficit motor es bastante -- marcado. Algunos tipos de parálisis no dan manifestaciones de mejoría en las dos o tres primeras semanas -- observándose una atrofia muscular limitada a los músculos afectados por la interrupción de impulsos nerviosos.

Por el contrario, puede suceder que en la tercera semana que la recuperación clínica y eléctrica se encuentre un fase muy avanzada, entonces el pronóstico sea bueno, o también puede darse el caso que el proceso patológico se encuentre estacionado.

Si al final de la tercera semana de haberse instalado la parálisis se comprueba el retorno de cierta motilidad voluntaria, de los músculos que integran la expresión facial y una respuesta a la estimulación por corriente farádica también de los músculos, es probable que la recuperación se haga rápidamente y se complete en el transcurso de pocas semanas.

En el segundo mes, si no se vislumbra mejoría, que generalmente se manifiesta por pequeños movimientos faciales, la indicación de un tratamiento quirúrgico — parece oportuno pues las posibilidades de curación por otros medios será muy escasa, ya que en casos de existir manifestaciones de fasciculares puede ocurrir tam—

bién que estos sean manifestaciones de degeneración y - hemiespasmos. Esto se confirmará con un estudio Electromiográfico.

En los casos en que la recuperación no llega a ser completa se desarrolla generalmente la contractura de los músculos paralizados.

Algunos casos de parálisis de tipo idiopático tienen recuperación completa, pero esta recuperación -- puede tardar muchos meses.

El pronóstico de parálisis facial provocadas durante la infiltración anestésica para el bloqueo del nervio dentario inferior, generalmente es benigno, pues la parálisis desaparece por si sola al metabolizarse el agente anestésico empleado, y en raras ocasiones esta - dura más de 12 horas.

COMPLICACIONES:

Dentro de las complicaciones más comunes — que encontramos aunadas a algunos tipos de parálisis faciales periféricas, se encuentran: espasmos faciales, traumatismos corneales, ectropión, reacciones de degeneración y lagrimeo.

ESPASMOS FACIALES: estos ocurren cuando la parálisis periférica del nervio facial se ha prolongado durante mucho tiempo y la función motora se ha recuperado pero no totalmente, suelen producirse contracturas de los músculos, la endiduras palpebrales se estrechan y el pliegue naso labial más profundo, al intentar mover un grupo de músculos faciales se origina la contracción de la cara (movimientos concomitantes o sincinesis) ocurren espasmos faciales que pueden persistir indefinidamente y se inician con todo movimiento de la cara.

Esto se debe probablemente a una lesión --- constrictiva del septimo par craneal que causa descargas de impulsos motores que se extienden a todos los --- músculos de la expresión facial.

TRAUMATISMOS CORNEALES: estos son debido --- a la inclusión palpebral, la cornea queda expuesta a --- agentes extraños y muchas veces recibe traumatismos --- que se infectan secundariamente, estas infecciones se controlan por medio del uso de colirios o soluciones --- oftálmicas adecuadas.

ECTROPION: es una anomalía que es más fre--- ciente en el párpado inferior, se caracteriza por la --- inversión del borde libre del párpado con salida de la conjuntiva, que se hace asiento de una inflamación cró--- nica de coloración rojiza.

REACCIONES DE DEGENERACION MUSCULAR: Son ---

provocados por la estimulación por corriente farádica en los estadios primarios de la afección, se manifiesta por espasmos faciales y atrofia muscular.

LAGRIMED OCULAR: Este se manifiesta generalmente en parálisis graves o parálisis de origen traumático, se produce entre la quinta semana y décimo mes de evolución.

La regeneración imperfecta del nervio facial suele producir este tipo de trastorno. Si las fibras originalmente conectadas con el orbicular de los párpados se conectan con el orbicular de los labios, el cierre de los párpados causa retracción de la boca, si las fibras originalmente conectadas a los músculos de la cara llegan a inervar posteriormente la glándula lagrimal, se produce lagrimeo al masticar (lagrías de cocodrilo) o al hacer cualquier movimiento de los músculos faciales; como comer (síndrome de Bogorad), con-

el transcurso del tiempo la cara, e incluso el extremo de la nariz se desvían hacia el lado sano. La intensidad del lagrimeo es muy variable, generalmente no constituye una gran molestia ya que los enfermos acababan por habituarse a este tipo de secuela de parálisis, en ocasiones se han reportado casos de regresión pero la curación completa nunca ha sido reportada.

La explicación de este síndrome se da de la siguiente manera: la unión del reflejo gustativo-lagrimal al reflejo normal gustativo-salival del que constituye la desviación patológica, las fibras simpáticas - destinadas a las glándulas submaxilares se desviarán - en el curso de su regeneración en el nervio petroso superior con destino lingual.

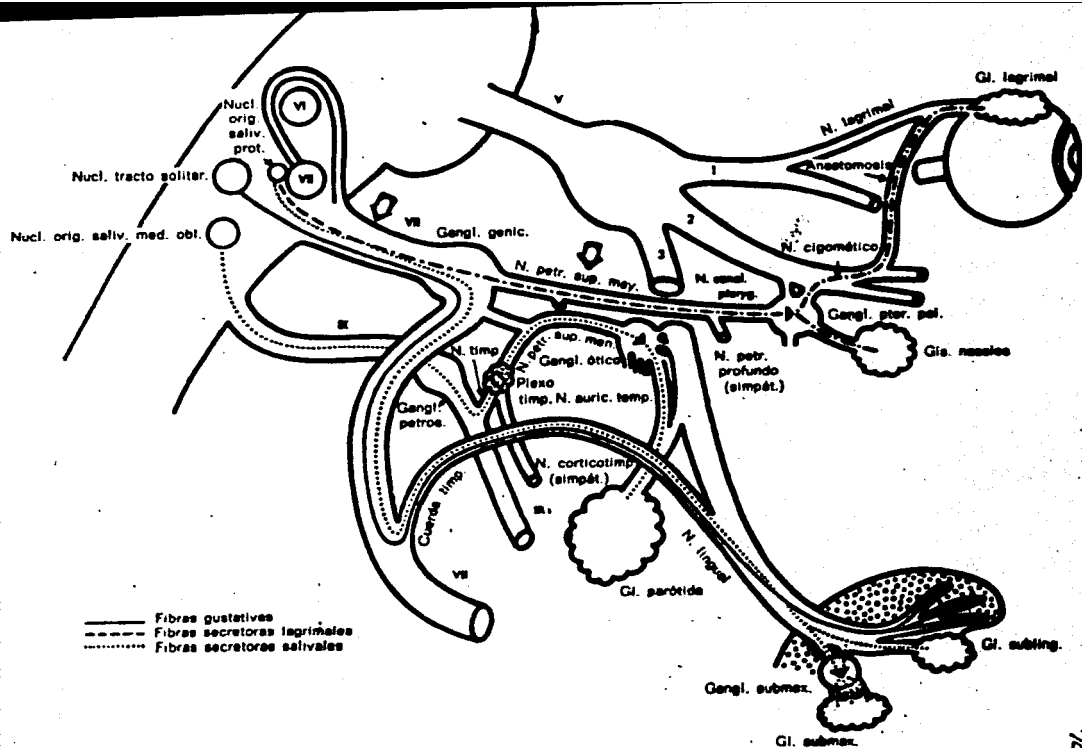


Fig. 24-7. Reflejo gustatorio lagrimal. (De Axelsson, Alf y Laage-Helfman, Jan Erik: The gusto-lachrymal reflex, Acta Otolaryng. [Stockholm] 54: 239-254, 1962.)

CAPITULO VIII

TRATAMIENTO.

Para la aplicación de un tratamiento adecuado, todos los casos deben ser estudiados de la manera más completa posible por medio de una exploración clínica y neurológica cuidadosa, de una valoración específica sobre todo cuando la evolución de la enfermedad no es la esperada.

El tratamiento, desde el punto de vista de su utilidad puede ser sistemático, su aplicación resulta cuando la posible etiología del proceso obedezca a un espasmo muscular, edema o izquemia.

El uso de corticosteroides de preferencia debe emplearse en las fases iniciales de la afección, también en etapas iniciales debe aconsejarse fisioterapia ya que representan una buena medida,

el empleo de ejercicios caseros que se realizan imitando manualmente el movimiento de los músculos. Se consideran como etapas iniciales las comprendidas entre la primera y cuarta semana de instauración del proceso patológico.

La aplicación de vitamina B₁₂ está sujeta a serias discusiones, es conveniente utilizarla principalmente por razones psicológicas. Cuando la recuperación se retarda considerablemente, es conveniente utilizar estimulaciones eléctricas con corriente farádica, incluso el uso de vasodilatadores puede tener cabida.

La descompresión del nervio facial por métodos quirúrgicos al primer signo de degeneración nerviosa puede mejorar el resultado reduciendo las posibilidades de recurrencia durante el período de recuperación.

A continuación se hará una descripción breve de los tratamientos antes mencionados, y su mecanismo de acción en el caso de los fármacos.

TRATAMIENTO MEDICO.

ANTIINFLAMATORIOS.

a) Derivados de corticosteroides: estos medicamentos ejercen importantes acciones en el sistema nervioso central, la explicación aquí se limitará a dos posibilidades; riego sanguíneo cerebral y electrólitos.

En insuficiencia corticosuprarrenal, el gasto sanguíneo es menor que lo normal, el cortisol probablemente desempeña un papel permisivo en la conservación de la función normal del cerebro merced que ejercen una influencia benéfica en la circulación aumentando el aporte sanguíneo y oxígeno provocando una vasodilatación refleja, impiden o reprimen la produc-

ción de calor local, tumefacción e hipersensibilidad que se manifiesta en la inflamación macroscópica. Inhiben no solo los fenómenos incipientes del proceso inflamatorio (edema, depósito de fibrina, dilatación capilar y actividad fagocítica) si no también las manifestaciones finales, (proliferación capilar, depósito de colágeno etc.

Por otra parte la administración crónica de cortisol aumenta la excitabilidad cerebral sin influir en las concentraciones de sodio y potasio en el cerebro. Cabe aclarar que los glucocorticoides — restauran la normalidad de los umbrales de percepción en los estímulos del gusto, olfativos y sonoros, pero los derivados de la desoxicosterona carecen de efecto.

PREDNISOLONA (mesticoten) de 5 a 15 mg por día.

METILPREDNISOLONA (medrol) de 5 a 15 mg por día.

TRIAMCINOLONA (Kenacort, Aristocort) de 2 a 4
mg por día.

FOSFATO DE DEXAMETAZONA Y SODIO (decadron)

2 a 8 mg por día

b).- DERIVADOS DE LA FENILBUTAZONA. -

Estos medicamentos impiden las reacciones inflamatorias y es semejante a los corticosteroides en su actividad en modelos experimentales, no se conoce el efecto analgésico.

OXIFENILBUTAZONA (tanderil) 100 mg cada 12 horas.

FENILBUTAZONA (butazolidina) 100 mg cada 12 horas.

c).- ENZIMAS.- En la práctica las enzimas se emplean en general, para influir en exudados inflamatorios pre-existentes.

TRIPSINA Y QUIMOTRIPSINA (Ambozim) 2 amp. cada 25 h.

DROGAS DE ACCION ANTINEURITICA.

Como antes se mencionó, la aplicación de vitamina B₁₂ en ocasiones es conveniente utilizarla, principalmente por razones psicológicas, su admi-

nistración no dejará al paciente sin un tratamiento - farmacológico determinado.

VITAMINA B1 y B 12 (Cianocobalamina) 1 amp.
500 u. c/ 4 días.

DROGAS TRANQUILIZANTES.

Los derivados de la Benzodiazepina, especialmente el Clorohidrato de Clorodizepoxido (librium) y el Diazepan (valium) se emplean mucho como sedantes - diurnos cuando el estado del paciente así lo requiera, la dosis se ajusta a la suceptibilidad del paciente;- de 15 a 20 mg al día.

TRATAMIENTO FISIATRICO.

Ante todo el paciente deberá observar reposo, evitando los cambios bruscos de temperatura y protección ocular con lentes en el caso de parálisis de tipo periférico.

El tratamiento puede hacerse de dos formas:

1.- Por estimulaciones eléctricas con corriente farádica en los puntos motores nerviosos - (bifurcaciones de las ramas motoras terminales del facial y en los puntos motores de los músculos afectados; estas estimulaciones son conveniente utilizarlas en aquellos casos en que el período de recuperación - se ha retardado, pues se corre el peligro de producir paresias espásticas.

2.- Aplicación de calor con una fuente de calor de rayos infrarrojos durante 15 minutos - al día, aunados a masajes que deberán realizarse limitando manualmente el movimiento de los músculos, estos últimos, por tres veces al día como mínimo, ya - que ofrecen la oportunidad que una vez iniciada la movilidad, el enfermo prácticamente ya está habituado - a hacerlo.

TRATAMIENTO QUIRURGICO.

Algunos tipos de parálisis son susceptibles de tratamiento quirúrgico, dependiendo de su etiología:

Quando la porción supranuclear (neurona motora superior) del nervio facial se halla afectada generalmente por quistes, tumores o abscesos, o se encuentra afectado desde su origen aparente hasta el conducto auditivo, también por tumores de vecindad (nerurinomas del acústico, meningiomas) el tratamiento quirúrgico es el de la enfermedad causal (extirpación de los tumores, vaciamiento de hematomas, drenaje de abscesos).

Quando la lesión se encuentra en su porción intrapetrosa la causa puede ser por inflamación del oído medio e interno, o por fracturas, o cuando la parálisis es de origen idiopático las posibilidades quirúrgicas pueden ser:

ANASTOMOSIS NERVIOSA.

En algunos casos de parálisis total - se puede intentar la anastomosis del facial con otro nervio motor vecino, generalmente se usa el nervio espinal o el hipogloso, siempre y cuando los músculos - afectados tengan aún capacidad de contracción.

La operación consta de dos tiempos:

a) Incisión cutánea de 10 a 12 cm. de la apófisis mástoides partiendo en forma descendente por el borde anterior del músculo esternocleidomastoideo; luego, descubrimiento del nervio facial y del - nervio espinal e hipogloso.

b) Sutura anastomótica con el cabo - periférico del facial.

INJERTO LIBRE DEL NERVIIO

Se efectúa cuando la separación entre los cabos es más extensa, se utiliza generalmente un trozo del nervio femorocutáneo, los injertos colocados dentro del canal óseo quedan fijos en muchos casos sin necesidad de suturas.

SUTURA DEL NERVIIO.

Quando la lesión es reciente y la distancia entre los dos cabos seccionados es pequeña, la sutura se efectúa con puntos finos de afrontamiento - que toman el perineuro.

DESCOMPRESION RAPIDA DEL FACIAL.

Quando hay compresión del facial por reacciones inflamatorias del oído medio o por fractu-



BIEN



MAL

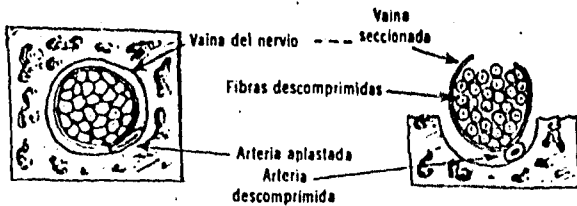


DEMASIADO APRETADA



INJERTO

Técnica usada para suturar el facial en casos de heridas o para fijar los injertos. Se utiliza seda de seis ceros y una aguja atraumática.



El nervio facial antes y después de la descompresión (esquemático).

ras, se emplea la técnica de descompresión del facial, sin embargo esta no deberá ser ejecutada si la degeneración tuvo lugar muchas semanas antes de la exploración, también esta técnica está contraindicada en -- aquellos casos en que los estudios electromiográficos revelaron potenciales de inervación.

La intervención quirúrgica es obligatoria en pacientes traumatizados, siempre que se sospeche de una interrupción traumática de los nervios -- o cuando la parálisis se ha presentado inmediatamente después de heridas en la cabeza.

La cirugía permite también liberar -- al nervio tratando también la causa original (otitis supurada, etc.) según los siguientes tiempos operativos.

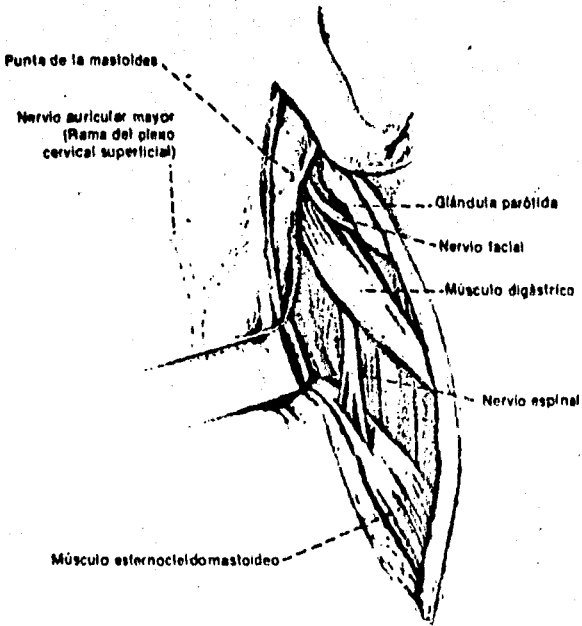
a) incisión retroauricular.

- b) Resección de la punta del mastoi-
des.
- c) Investigación del nervio a su emer-
gencia del agujero estilomastoideo.
- d) Descubrimiento del canal de Fallo-
pio, abierto el canal sirve de --
guía para llegar progresivamente --
al sitio de la lesión y proceder --
en consecuencia.

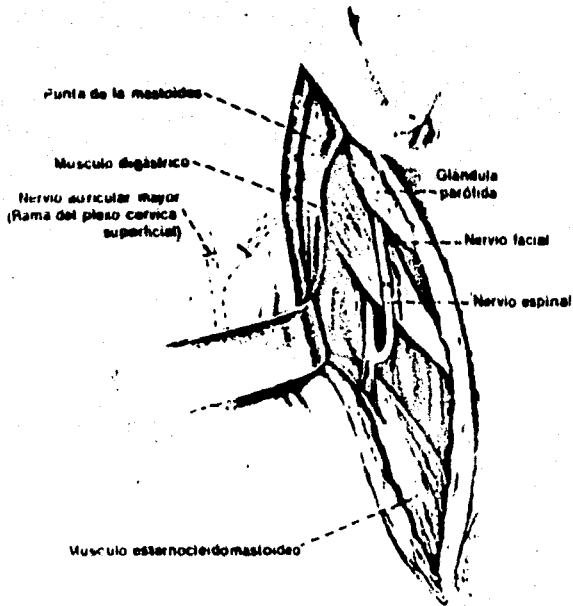
CIRUGIA PLASTICA.

Cuando la parálisis facial es de tipo irreversible por atrofia muscular, esta técnica se --
basa generalmente en eliminar las secuelas de la pará-
lisis facial, y tiene por objeto la elevación de la --
comisura labial.

La técnica de Sanvenero-Roselli eleva



Relaciones de los nervios facial y espinal a nivel del cuello.



Anastomosis operatoria del espinal con el facial. Suele preferirse la anastomosis con el hipogloso.

la comisura con resección del nervio nasogeniano y --
suspensión del plano fibro-muscular por puntos de su-
tura.

Lexer efectúa la plástica muscular --
con un trozo de masetero que desvía a la comisura y --
allí lo reinserta.

Kischer se vale de un trozo libre de
la fascia para conseguir la elevación de la comisura-
labial.

Otra técnica empleada en el tratamien-
to de la parálisis facial es la de los injertos Apo-
neuróticos (Bandeletas de fascia lata) con la que se
realiza la suspensión de la comisura bucal del labio-
paralizado, las bandeletas se obtienen de la cara ex-
terna de las piernas y abarcan piel y tejido celular-
subcutáneo, la toma o extracción previa se hace con -
el aponeurotomo. La técnica consiste en fijar un ex-
tremo de la bandeleta al músculo orbicular de los la-

bios, la cual se pasa por debajo de los tegumentos de la mejilla y se fija el otro extremo al músculo-temporal.

Es un procedimiento abandonado a causa de la importancia de la cicatriz.

APARATOS PROTESICOS.

También tienen por objeto modificar la estética facial mediante la elevación de la comisura labial por medio de aparatos protésicos apoyados a las estructuras dentarias existentes.

CAPITULO X

CONCLUSIONES

El estudio de las enfermedades del sistema nervioso central como periférico es uno de los temas más difíciles en la neurología, dado que solo pueden encontrarse una explicación satisfactoria de su origen en un porcentaje muy bajo de los casos y en consecuencia de un tratamiento específico, en la mitad de los pacientes que acuden a un hospital general con enfermedades del sistema nervioso, ya que las alteraciones patológicas no pueden ser bien determinadas en ninguno de ellos y más aún por las bases fisiológicas de muchos síntomas de enfermedades del sistema nervioso central o periférico no han sido descubiertas por los investigadores.

La etapa más importante para establecer un diagnóstico es la obtención de datos precisos específicos

cos y seguros relacionados con los trastornos funcionales del sistema nervioso, pues de lo contrario el diagnóstico resultara equivocado; los datos clínicos que se consideren ligados al problema deben ser interpretados anatómica y fisiológicamente, de ahí que la importancia del conocimiento de la anatomía y fisiología de los nervios craneales y del sistema nervioso, redunde en la obtención de un buen diagnóstico y en consecuencia un tratamiento adecuado.

Ahora bien, basándonos en la etiología de las parálisis faciales nos damos cuenta que una de ellas cae definitivamente en la práctica del odontólogo general pudiendo desencadenar el proceso patológico al bloquear el nervio dentario inferior si se usa una mala técnica de infiltración.

En pacientes que presentan cuadros clínicos de parálisis facial periférica de origen sistémico como sífilis o diabetes, el odontólogo deberá de abste-

nerse de realizar un bloqueo al dentario inferior pues el volumen del líquido bloqueador aumenta la compresión de las fibras nerviosas, la cual aumenta la presión - que de por si se presenta debido a la presencia de la inflamación debida a la infección y más aún cuando se usa anestésico con vasoconstrictores.

B I B L I O G R A F I A

Angulo R. P.
EXAMEN CLINICO NEUROLOGICO.
La Prensa Medica Mexicana.

Angulo R. P.
NEUROLOGIA - NEUROCIRUGIA PSIQUIATRICA
La Prensa Medica Mexicana 1972

D. Dabout
DICCIONARIO MEDICO

Delp, Manning.
PROPEDEUTICA MEDICA.
Editorial Interamericana 1968

Harrison, W.
MEDICINA INTERNA.
La prensa Medica Mexicana, 1974.

J. Douglas McLaggan
ENFERMEDADES DEL OIDO NARIZ Y GARGANTA
Prensa Médica Mexicana 1965.

Ginestet G. H.
ATLAS DE TECNICAS OPERATORIAS
Editorial Mundi

Goodman, Gilman
BASES FARMACOLOGICAS DE LA TERAPEUTICA
Editorial Interamericana 1974.

Grinspam D.
ENFERMEDADES DE LA BOCA
Editorial Interamericana 1970.

Kruger G.
TRATADO DE CIRUGIA ORAL
Editorial Mundi 1968

Nelson, Vaughan
TRATADO DE PEDIATRIA Tomo II
Editorial Salvat 1976.

Robbins Stanley
PATOLOGIA ESTRUCTURAL Y FUNCIONAL
Editorial Interamericana 1968.

Shelter G.
TRATADO DE MEDICINA INTERNA Tomo II
Editorial Salvat 1974

Thoma Kurt
PATOLOGIA ORAL
Editorial Salvat 1974.

Zegarelli
DIAGNOSTICO EN PATOLOGIA ORAL
Editorial Salvat 1976.

R E V I S T A S

Angulo Rivero P.
PARALISIS FACIAL DE BELL
Actualidades Medicas Vol II # 10

B. R. Alford, Weber
DESCOMPRENSION RAPIDA DEL FACIAL
Annals of Otolaringology 79:227 1970

L. G. Johnston
HERNIA DEL FACIAL EN EL OIDO MEDIO
Archiver of otolaringology 9:958 1970

Zenteno Alanis G.
MANEJO DEL ENFERMO NEUROLOGICO
Tribuna Médica Tomo XX # 10.

P. Perlo Vincents
PREGUNTAS Y RESPUESTAS SOBRE LA EXPLORACION NEUROLOGI-
ca Tribuna Médica Tomo XIX # 7.