


24/126

# Escuela Nacional de Estudios Profesionales

IZTACALA - U. N. A. M.



TESIS DONADA POR  
D. G. B. - UNAM

CARRERA DE ODONTOLOGIA

ANOMALIAS DENTARIAS CONGENITAS Y ADQUIRIDAS  
EN DIENTES TEMPORALES Y PERMANENTES

T E S I S  
QUE PARA OBTENER EL TITULO DE:  
CIRUJANO DENTISTA  
P R E S E N T A :  
García Ledesma M. Magdalena



Universidad Nacional  
Autónoma de México



**UNAM – Dirección General de Bibliotecas**  
**Tesis Digitales**  
**Restricciones de uso**

**DERECHOS RESERVADOS ©**  
**PROHIBIDA SU REPRODUCCIÓN TOTAL O PARCIAL**

Todo el material contenido en esta tesis esta protegido por la Ley Federal del Derecho de Autor (LFDA) de los Estados Unidos Mexicanos (México).

El uso de imágenes, fragmentos de videos, y demás material que sea objeto de protección de los derechos de autor, será exclusivamente para fines educativos e informativos y deberá citar la fuente donde la obtuvo mencionando el autor o autores. Cualquier uso distinto como el lucro, reproducción, edición o modificación, será perseguido y sancionado por el respectivo titular de los Derechos de Autor.

# TESIS CON FALLA DE ORIGEN

## I N D I C E .

	Pág.
1.-- INTRODUCCION -----	1
11.-- DESARROLLO Y CRECIMIENTO DE LOS DIENTES	3
ESMALTE -----	7
DENTINA -----	9
PULPA -----	11
CEMENTO -----	12
LIGAMENTO PERIODONTAL -----	13
ERUPCION DENTARIA -----	16
111.-- CLASIFICACION DE LAS ANOMALIAS DENTARIAS	
ANOMALIAS DE TAMAÑO -----	
1) Macrodencia -----	17
2) Microdencia -----	18
ANOMALIAS DE NUMERO -----	
1) Anodencia : total y parcial -----	19
2) Dientes Supernumerarios -----	22
ANOMALIAS DE COLOR -----	
A. Coloraciones de origen endógeno :	
1) Eritroblásticas fet. I -----	24
2) Porfiria -----	24
3) Trastornos Metabólicos -----	25
4) Lesiones Pulperas -----	26
5) Medicamentos y Materiales de Obturación -----	26
6) Tetraciclina -----	26
7) Fluoruro -----	27

B. Coloraciones de origen exógeno:

1) Coloración verde -----	29
2) Coloración anaranjada -----	29
3) Coloración negra y cards -----	29
ANOMALIAS DE FORMA -----	
1) Geminación -----	30
2) Fusión -----	31
3) Concreción -----	31
4) Dilatación -----	32
5) Flexión -----	33
6) Bona in Dente -----	34
7) Perlas Adamantinas -----	35
8) Raíces y cúspides supernumerarias --	35
9) Taurodontismo -----	36
10) Dientes de Hutchinson y Volares en - forma de mero -----	37
ANOMALIAS DE TEXTURA -----	
1) Hipoplasia Adamantina -----	39
2) Dientes de Turner -----	40
3) Anomalia Argentina -----	40
4) Hipocalcificación del esmalte -----	41
5) Amelogenosis imperfecta -----	41
Hipoplasia -----	41
Hipocalcificación -----	44
Hipomaduración -----	45
6) Dentinogénesis imperfecta -----	46
7) Hipoplasia dentinal -----	47
Displasia de la dentina coronaria -----	48

Displasia de la dentina radicular --	49
8) Odontodisplasia -----	50
9) Descalcificación -----	51
10) Abrasión -----	51
11) Atrición -----	52
12) Erosión -----	53
ANOMALIAS DE ERUPCION Y EXFOLIACION ----	
1) Erupción precoz de dientes temporales	55
2) Erupción tardía de dientes temporales	57
3) Erupción prematura de dientes perma- nentes -----	58
4) Erupción tardía de dientes permanen- tes -----	58
5) Dientes anquilosados -----	60
6) Hipofosfatesia -----	60
IV.-- CONSIDERACIONES TERAPEUTICAS DE LAS ----	
ANOMALIAS MENCIONADAS -----	62
1) Anomalías de tamaño -----	63
2) Anomalías de número -----	63
3) Anomalías de color -----	64
4) Anomalías de forma -----	65
5) Anomalías de Textura -----	66
Técnica de remineralización de la den- tina hipersensible -----	67
6) Anomalías de erupción y exfoliación -	67
V.-- CONCLUSIONES -----	69
VI.-- BIBLIOGRAFIA -----	71

## I N T R O D U C C I O N

Las anomalías dentarias se manifiestan frecuentemente, por lo que es sumamente necesario que el Cirujano Dentista de practica general conozca las anomalías dentarias que aquejan al ser humano, desgraciadamente la etiología de las manifestaciones clínicas de los trastornos de desarrollo no es bien conocida. Sin embargo al establecer el diagnóstico exacto y la aplicación del tratamiento adecuado para obtener el restablecimiento funcional y estético, es definitivo.

En los niños se manifiestan las anomalías con mas frecuencia, por lo tanto cualquier alteración funcional o anatómica en la dentición temporal por pequeña que sea, que no se corrija o no se prevenga provocarán alteraciones en la dentición permanente.

Es necesario conocer los principios fundamentales del crecimiento y desarrollo de los dientes para comprender las anomalías de la dentición temporal y de la permanente. En condiciones normales cada uno de los dientes se desarrolla a partir de una yema dentaria que consta de tres partes: el órgano dentario que se deriva del ectodermo, la pulpa dentaria y el saco dentario que se originan del mesenquima. La primera parte origina el esmalte, la segunda a la pulpa y a la dentina, y la tercera origina el cemento y el ligamento periodontal. Ahora bien, esta secuencia se lleva a cabo siempre y cuando no se presente una alteración, que puede ser de tres tipos:

- a) Hereditaria.- es aquella que es transmitida de un individuo a otro a través de la información genética. b) Congénita.- se produce en el momento de la formación del diente. c) Adquirida.- se produce después de que el diente terminó su formación y generalmente por factores ambientales.

Los dientes son muy valiosos como prueba histológica y química de los efectos de las enfermedades metabólicas y del desarrollo, porque representan etapas fundamentales del desarrollo y del metabolismo del individuo desde la época prenatal hasta la adolescencia.

Los trastornos en la interacción entre los genes y el medio ambiente da como resultado crecimiento y desarrollo anormal del organismo, manifestándose clínicamente como pequeñas variaciones en tamaño, forma y distribución de los dientes, o graves defectos en la estructura y función de grandes grupos de dientes.

Los productos genéticos defectuosos causan errores congénitos del metabolismo, manifestándose en las estructuras bucales ( porfiria, eritroblastosis fetal, -- etc. ). Los genes o productos genéticos defectuosos claramente contribuyen al desarrollo dental anómalo; sin embargo, los efectos nocivos del medio ambiente ya sean físicos, químicos o nutricionales pueden trastornar las vías del desarrollo normal.



## DESARROLLO Y CRECIMIENTO DE LOS DIENTES.

El proceso del desarrollo dentario se divide en varias etapas según la forma de la parte epitelial del germen dentario, teniendo tres etapas: 1) Lámina dentaria y etapa de Yemas. 2) Etapa de Casquete. 3) Etapa de Campana.

1.- Lámina dentaria y etapa de Yemas.- Se observa a partir de la sexta semana de vida embrionaria, - - como un engrosamiento epitelial en la región del futuro saco dentario, a lo largo del borde libre de los maxilares. Las yemas dentarias se originan de la lámina dentaria como salientes redondas en diez puntos diferentes, - siendo los estozos de los órganos dentarios deciduos.

2.- Etapa de Casquete.- Se caracteriza por una invaginación en la superficie profunda de la yema, formándose las siguientes estructuras: los epitelios dentarios externo e interno, el retículo estrellado que forma la pulpa del esmalte, la papila dentaria que es la condensación del mesénquima del epitelio dentario interno y que formará la dentina y el esbozo de la pulpa, y por último el saco dental que es la condensación marginal del mesénquima que rodea al órgano dentario epitelial y a la papila dentaria, es una capa más densa y fibrosa.

3.- Etapa de Campana.- El tamaño del esmalte adquiere forma de campana, el profundizarse la invaginación del epitelio y al contrario, crecen de los márgenes. Los principales cambios que se efectúan en esta estructura

mas son: las células del epitelio dentario interno se diferencian en ameloblastos, las células del epitelio dentario externo se aplanan y se disponen en pliegues durante la formación del esmalte; entre los pliegues del mesénquima adyacente, el saco dentario forma capilares y proporciona el aporte nutritivo para el órgano avascular del esmalte. La lámina dentaria prolifera en su extremidad profunda para originar el órgano dentario del diente permanente, la papila dentaria está encerrada en la porción invaginada del órgano dentario y sus células periféricas se diferencian en odontoblastos, el saco dentario muestra disposición circular de sus fibras que al desarrollarse la raíz se diferencian en fibras periodontales, quedando incluidas en el hueso alveolar y en el cemento.

En la etapa avanzada de campana se delinea la unión dentinoesmalítica en el límite entre el epitelio dentario interno y los odontoblastos. La unión de los epitelios dentarios interno y externo darán origen a la vaina radicular de Hertwig:

FORMACION DE LAS RAICES.- El desarrollo de las raíces se inicia después que la formación del esmalte y la dentina ha llegado a nivel de la futura unión cemento-esmalítica.

El órgano dental epitelial forma la vaina radicular epitelial de Hertwig que modela las raíces e inicia la formación de la dentina. La vaina consta de epitelio dentario interno y externo, que al formar el diente

grama epitelial se doblan en la unión cemento-esmáltica - en plano horizontal, estrechando la abertura cervical - del germen dentario. La extremidad libre del diafragma-epitelial crece en sentido coronal.

La diferenciación de los odontoblastos y la formación de la dentina sigue al alargamiento de la vaina radicular. Las células del tejido conjuntivo se diferencian a cementoblastos. El agujero apical se reduce a la anchura de la abertura diafragmática y después se estrecha aún más por la aposición de dentina y cemento en el vértice de la raíz.

#### PROCESOS FISIOLÓGICOS DE LAS ETAPAS DE CRECIMIENTO DENTARIO.

Los procesos fisiológicos de las etapas de crecimiento dentario son: iniciación, proliferación, diferenciación histológica, diferenciación morfológica y aposición.

1) Iniciación.- La lámina y las yemas dentarias representan la parte del epitelio bucal que tiene potencialidad para la formación del diente. Células específicas poseen el potencial del crecimiento total de ciertos dientes, y responden a los factores que inician el desarrollo dentario y en el momento determinado.

2) Proliferación.- Sobreviene en los puntos de iniciación y desencadena las etapas de gema, casquete y de campana del *germen* odontógeno. El crecimiento proliferativo provoca cambios regulares en el tamaño y en las proporciones de los *germenes* dentarios en crecimiento.

3) Diferenciación Histológica.- Las células formadoras de los gérmenes dentarios sufren cambios definitivos morfológicos y funcionales. Adquieren nueva función y suspenden su capacidad de multiplicación, alcanza su mas alto desarrollo en la etapa de campana, provoca la diferenciación de las células vecinas de la papila dentaria hacia odontoblastos. Con la formación de la dentina las células del epitelio dentario interno se diferencian en ameloblastos y se forma la matriz de esmalte frente a la dentina.

4) Diferenciación Morfológica.- Se establece la forma y el tamaño del diente futuro, por medio del crecimiento diferencial, las uniones dentinoesmáltica y dentinocementaria actúan como patrón de plano detallado para que los ameloblastos, odontoblastos y cementoblastos depositen esmalte, dentina y cemento dando al diente determinada forma y tamaño.

5) Aposición.- Este proceso fisiológico lo representa el depósito de la matriz de las estructuras dentales dera. Es un crecimiento de tipo aditivo, es depósito regular y rítmico de material extracelular.

## E S M A L T E .

El esmalte es el tejido calcificado más duro - del cuerpo humano, se localiza en la superficie de la - corona anatómica del diente; está constituido por el - 96 % de material inorgánico y el 4 % de material orgánico.

Las estructuras principales son los prismas que están formados por cristales de hidroxipatita. En el - esmalte se observan unas bandas café que indican la - aposición sucesiva de capas de la matriz del esmalte durante la formación de la corona, éstas bandas son llamadas Líneas de incremento de Retzius.

En las etapas tempranas del desarrollo del órgano dentario, el epitelio dentario externo consiste en - una capa de células, separadas del tejido conjuntivo - del saco dentario por una membrana basal. Antes de la - formación de las estructuras duras ésta disposición del epitelio se conserva sólo en las partes cervicales del órgano dentario: las células del epitelio dentario interno se diferencian hacia ameloblastos. Los epitelios dentarios interno y externo se unen y forman la curva - cervical, de la cual se origina la vaina epitelial radicular, después de la completa formación de la corona - del órgano dentario.

La vida de las células del epitelio dentario interno, por su función se divide en varias etapas:

1) Morfógena.- interviene en la determinación de la forma de la corona y de la unión enodonta.

2) Organizadora.- influye sobre las células del tejido conjuntivo de la pulpa para diferenciarlas a odontoblastos. 3) Formadora.- Después de elaborada la primera capa de dentina, los ameloblastos inician la formación de la matriz de esmalte. 4) Madurativa.- Al estar formada la mayor parte del espesor de la matriz, se produce la mineralización completa del esmalte. 5) Protectora.- Cuando el esmalte se ha desarrollado por completo, se forma un epitelio reducido para proteger el esmalte maduro, separándola del tejido conjuntivo hasta que brota el diente. 6) Desmolítica.- El epitelio reducido del esmalte, produce enzimas que destruyen las fibras del tejido conjuntivo que lo separa del epitelio bucal.

En el desarrollo del esmalte, intervienen dos procesos: la formación de la matriz y la mineralización de la matriz. 1) Formación de la matriz.- La primera matriz de esmalte se deposita sobre la membrana dentino esmalítica, después se deposita en las extremidades distales de los ameloblastos, formando las prolongaciones de Tomes; que serán separadas de las células por las barras terminales distales. Las extremidades distales de las prolongaciones de Tomes, se llenan de matriz para formar segmentos de prismas del esmalte; la formación de las prolongaciones de Tomes y su transformación en matriz, se repiten hasta que se forma el espesor total del esmalte. El producto final de los ameloblastos es la cutícula del esmalte, que cubre la corona del diente recientemente erigido.

2) Mineralización de la matriz.- Aparece mineralización parcial inmediata, en los segmentos de matriz y en la sustancia interprismática, conforme se depositen. El mineral está en forma de apatite cristalina, la mineralización gradual hasta el final, comienza en el borde de la corona hasta el cuello.

### D E N T I N A .

La dentina constituye la mayor parte del diente, es de color amarillento y está compuesta por el 70 % de material inorgánico y el 30 % de material orgánico.

Los odontoblastos están colocados en una capa sobre la superficie pulpar de la dentina, la prolongación de cada célula atraviesa el espesor de la dentina; dentro de un canal estrecho llamado Túbulo Dentinal. La masa principal de la dentina la forma la dentina intertubular, que está formada por una malla de fibrillas colágenas en donde se van a depositar los cristales de apatita. En la dentina se observan unas líneas hipocalcificadas que indican el modo de crecimiento y de mineralización de la dentina. Existe una capa granulosa vecina al cemento, que representa una zona de interferencia en la mineralización de la zona superficial de la dentina radicular antes de formarse el cemento.

La sensibilidad de la dentina, depende de las modificaciones en los procesos odontoblasticos, que causa cambios en la forma y el espesor de la dentina.

no tiene la capacidad de reaccionar a estímulos fisiológicos y patológicos, se expresan como depósito de capas nuevas de dentina y mediante alteración de la dentina original; constituyendo una barrera limitante, sellando la zona lesionada u obliterando los túbulos dentinales.

Durante el desarrollo embriológico, las células periféricas de la papila dentaria se diferencian hacia odontoblastos. Conforme se deposita dentina, los odontoblastos retroceden dejando las prolongaciones; y se localizan en una capa a lo largo de la superficie pulpar de la pre-dentina más recientemente formada, manteniendo sus caracteres estructurales hasta la formación completa de la matriz de la dentina y entran en estado de reposo hasta que sean estimulados.

La dentinogénesis tiene dos fases: primero se inicia la formación de la pre-dentina, que en la matriz orgánica no calcificada; se inicia con la aparición de fibrillas de colágena entre los odontoblastos en diferenciación, formando el manto de pre-dentina. La otra fase es la mineralización, donde se deposita un mucopolisacárido en la matriz y la mineralización comienza en islotes pequeños que se fusionan y forman una capa continua calcificada, o puede haber combinación de calcificación lineal y globular. El primer depósito de cristal, se hace en forma de un cap sobre las fibrillas colágenas y en la dentina fundamental.



## P U L P A .

La pulpa ocupa la cavidad pulpar coronal y los canales radiculares, tiene continuidad con los tejidos periapicales a través del agujero apical.

El desarrollo embriológico de la pulpa, se efectúa en la octava semana y la primera indicación es una proliferación y condensación de elementos mesenquimatosos llamada, papila dentaria. En la etapa de campana, - la pulpa está bien definida en sus contornos, porque - las fibras son delgadas y están dispuestas en forma - irregular y más densamente que en el tejido vecino. La pulpa, aumenta su vascularización al avanzar el desarrollo del germen dentario y sus células se transforman en fibroblastos.

La pulpa está formada por odontoblastos, células defensivas, fibroblastos y una sustancia intercelular formada por fibras y sustancia fundamental. En el diente maduro predominan los constituyentes fibrosos, - formando haces que se adhieren a la predentina y forman una red. El desarrollo de los odontoblastos, comienza - en la punta más alta del cuerno pulpar y progresa en - sentido apical. Entre las células defensivas, encontramos a los histiocitos que se localizan en los capilares y emigran al sitio de inflamación, a la célula mesenquimata indiferenciada de reserva, que son pluripotentes y pueden formar macrófagos, células plasmáticas u odontoblastos que producen dentina reparadora; por último - encontramos la célula estromal, infunde que está en el

torrente sanguíneo y se dirige al sitio de inflamación crónica.

La irrigación sanguínea es abundante, los vasos sanguíneos entran por el agujero apical y los capilares pueden llegar hasta la capa odontoblástica.

Su inervación también es abundante, en la corona de la pulpa hay una capa sin células que contiene fibras nerviosas y se llama "Plexo subodontoblástico". Los haces nerviosos entran por el agujero apical y pasan hasta la porción coronal, la mayor parte de las fibras nerviosas son meduladas y conducen únicamente la sensación de dolor ante cualquier estímulo.

Las funciones de la pulpa son: la producción de dentina, proporcionar nutrición a la dentina mediante las prolongaciones de los odontoblastos, dar sensibilidad a la pulpa y a la dentina, y tiene función defensiva; que ante un estímulo irritante su defensa es la formación de dentina reparadora o un proceso inflamatorio.

#### C E M E N T O .

El cemento es un tejido calcificado, especializado y mesodérmico, que cubre la superficie de la raíz anatómica del diente, está constituido por el 50 % de material inorgánico y el 50 % de material orgánico.

La producción de cemento se inicia, cuando se ha realizado la reparación de la vaina radicular epitelial, de toda la superficie de la dentina radicular; la

destina en contacto con las células del tejido conjuntivo laxo induce a que se diferencien hacia cementoblastos.

La producción de cemento se realiza en dos fases: primero se deposita tejido cementoide, que es altamente resistente a la resorción y donde se emplea material colágeno; después el cemento calcificado en combinación con fosfato de calcio, se deposita como cristales de apatita en las fibrillas. El crecimiento del cemento es un proceso rítmico, se observa una capa delgada de tejido cementoide sobre la superficie del cemento, mientras se deposita una nueva capa de tejido cementoide. En el borde cervical del diente, queda una línea bien definida como resultado de la unión del cemento y el esmalte.

Sus funciones son : anclar el diente al alveolo por la conexión de las fibras y compensar mediante su crecimiento, el desgaste occlusal fisiológico.

#### LIGAMENTO PERIODONTAL.

Es el tejido conjuntivo, que rodea la raíz del diente.

El ligamento periodontal se deriva del saco dentario que envuelve al kermes en desarrollo donde se observan tres zonas: una externa que contiene fibras en relación con el hueso, una interna que contiene fibras

que se unen a la raíz, y una zona intermedia que contiene fibras sin orientación especial entre las dos.

La orientación funcional de las fibras se verifica gradualmente, con el desplazamiento del diente a la cavidad bucal y es completa cuando el diente alcanza el plano de oclusión y la raíz está totalmente formada. El ligamento periodontal tiene modificaciones, durante toda la vida por los cambios en las fuerzas funcionales.

La aparente elasticidad del ligamento periodontal se debe a la dirección ondulada de los haces de fibras principales, que van del cemento al hueso permitiendo movimientos ligeros durante la masticación. Los movimientos de crecimiento de los dientes en dirección vertical y horizontal, necesitan cambios continuos de los tejidos de sostén: del cemento, hueso y los ligamentos suspensorios (ligamentos alveolodentarios, interdentarios y gingivales).

Las fibras colágenas se dividen en tres ligamentos: 1) Las fibras del ligamento gingival.- van del cemento a la superficie de la encía libre y adherida, se entrelazan con el tejido fibroso y con las fibras circulares de la encía. 2) Las fibras del ligamento interdentario.- conectan los dientes contiguos, las fibras van del cemento de un diente, sobre la cresta del alveolo hasta el cemento del diente vecino. 3) Las fibras del ligamento alveolodentario.- Estas fibras unen al diente con el hueso alveolar y transforman la presión ejercida sobre el diente, en tracción sobre el cemento

y el hueso. Este ligamento consiste de cinco grupos de haces fibrosos: a.- Horizontales. van del cemento al hueso. b. Cresto-alveolares.- se unen a la región cervical del cemento. c. Oblicuas.- unidas al cemento en un sitio apical, a partir de su adherencia en el hueso. Son las más numerosas y constituyen la protección principal del diente contra las fuerzas masticatorias. - - d. Apicales.- van de la región apical hasta el hueso que la rodea. e. Interradiculares.- van de la cresta del tabique interradicular hasta la bifurcación de los dientes multirradicales.

Las funciones del ligamento periodontal son: - unir la raíz con el alveolo óseo que se encuentra en - continuidad con la encía, mantiene la relación del diente con los tejidos duros y blandos que lo rodean, limita los movimientos masticatorios del diente, da sensibilidad y nutrición al cemento y al hueso alveolar. La función formativa del ligamento periodontal es ejecutada por los cementoblastos que se encuentran en la superficie del cemento, alrededor de las fibras periodontales; los osteoclastos que forman hueso nuevo, alrededor de las extremidades de las fibras periodontales; y por último por los fibroblastos, que se encuentran entre - las fibras, cuya función es la formación y mantenimiento de las fibras principales y la renovación de las fibras antiguas.

## ERUPCION DENTARIA.

Los dientes se desarrollan en los maxilares y penetran a la cavidad bucal, hasta que ha madurado la corona. Los movimientos de los dientes no se detienen cuando encuentran a su antagonista, porque los movimientos eruptivos comienzan con la formación de la raíz y continúan durante toda la vida del diente.

La erupción dentaria se divide en tres fases:

- 1.- Fase preeruptiva.- El órgano dentario se desarrolla hasta su tamaño total. El movimiento corporal y el crecimiento excéntrico intervienen para que se mantenga su posición superficial en ésta fase. Los gérmenes dentarios permanentes se desarrollan, en posición lingual de los dientes deciduos, sobre el nivel de la superficie oclusal, al final de ésta fase, el germen del diente permanente está en un sitio lingual de la región unical del diente deciduo.
- 2.- Fase eruptiva prefuncional.- Se inicia con la formación de la raíz y se completa al alcanzar el plano, oclusal, su desplazamiento es muy rápida.
- 3.- Fase eruptiva funcional.- Los dientes continúan moviéndose durante toda su vida, en dirección ocluso mesial.

Los movimientos de los dientes, durante la erupción con complicación, existe coordinación del diente, del borde alveolar y de los maxilares. Cual-quier alteración en ésta correlación afecta la dirección de los movimientos, lo que da lugar a la inclusión del diente.

## CLASIFICACION DE LAS ANOMALIAS DENTARIAS.

### 1.- ANOMALIAS DE TAMAÑO.

La combinación de factores hereditarios y trastornos endócrinos pueden producir el agrandamiento o disminución completa en el tamaño de todos los dientes cuando actúan durante la diferenciación morfológica, es decir en útero o en el primer año de vida. Son muy raras las alteraciones del tamaño de todos los dientes de la boca, pero la mayoría de las anomalías de tamaño afectan uno o varios dientes del mismo tipo.

En las anomalías de tamaño encontramos la macrodencia y la microdencia.

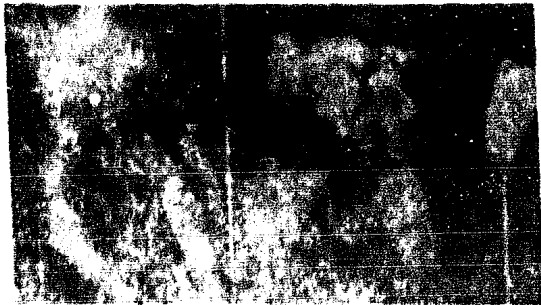1.- MACRODENCIA. La macrodencia también puede ser conocida como Megadontismo o gigantismo dental. Esta afección se caracteriza porque los dientes son extraordiariamente grandes, en relación con el tamaño de los maxilares. El macrodontismo puede afectar a todos los dientes, a uno solo o a varios.

En pacientes con gigantismo hipofisario se observa el macrodontismo, pero a su vez aumenta proporcionalmente el tamaño de los dientes, porque la diferenciación morfológica determinante del tamaño de los coronas se efectúa generalmente mucho antes de comenzar la hiperfunción hipofisaria y además está influenciada por el influjo de la hormona del crecimiento durante el desarrollo.

2.- MICRODONCIA. La microdoncia puede afectar - toda la dentición, a un sólo diente o a varios. Los dientes son muy pequeños en relación con el tamaño de los maxilares, ésta alteración suele estar asociada a un enanismo debido al hipofuncionamiento de la hipófisis, aunque la mayoría de los enanos tiene dientes de tamaño normal.

Su etiología puede relacionarse con la displasia ectodérmica, o ser consecuencia de esbozos en maxilares grandes, la irradiación usada para el tratamiento de las neoplasias puede causar la microdoncia cuando se irradian los dientes en su desarrollo; y también puede ser hereditaria.

La dentificación imperfecta puede producir raíces pequeñas, así como el hipopituitarismo que se inicia antes de la diferenciación morfológica de los dientes. La erupción retardada en hipopituitarismo o hipotiroidismo da una corona clínica pequeña. La microdoncia altera la erupción y el contorno masticatorio.



Microdoncia y ricktoamia comburtoan.



## 11.- ANOMALIAS DE NUMERO.


Las anomalías de número son resultado de alteraciones en la etapa de iniciación del crecimiento dentario: la falta de iniciación provocará anodoncia parcial o total, la iniciación anormal provocará la formación de - - dientes supernumerarios aislados o múltiples.

1.- ANODONCIA. La anodoncia o agenesia dental - al igual que con la erupción, los factores prenatales - ejercen la mayor influencia sobre la agenesia dental, - por lo tanto se relaciona con la calidad del medio ambiente intrauterino, que a su vez es determinado por el - genotipo materno y el medio ambiente.

A) ANODONCIA TOTAL.- Es una rara afección en la cual faltan todos los dientes, tanto temporales como permanentes; debido a la detención incompleta del desarrollo ectodérmico, en la cual la lámina dentaria forma gémenes aunque más adelante sea incapaz de producir dientes temporales y permanentes.

La etiología de la anodoncia total está relacionada con las alteraciones endocrinas y con los factores hereditarios. La anodoncia va asociada con el síndrome - de displasia ectodérmica hereditaria, enfermedad que - afecta a otras estructuras ectodérmicas como: glándulas, ojos, uñas y pelo; existe además falta de estímulo alveolar por la ausencia de estímulo dado por la erupción dentaria, lo que ocasiona labios de carabato prominente, los demás estructuras ducan sus células de regeneración normalmente.

Pueden existir algunos dientes pero presentan - malformación, las glándulas salivales no están afecta - das, de manera que el paciente no aqueja xerostomía. La anodoncia total puede suponerse cuando un niño de pocos meses presenta los signos clínicos de grave displasia - ectodérmica, como la falta de sudor y de secreciones - sebáceas que producen anhidrosis, sequedad de la piel y elevación brusca de la temperatura.




Bordes maxilares y mandibulares adéntulos.

B) ANODONCIA PARCIAL.- Consiste en la ausencia - congénita de uno o más dientes, se presenta con más fre - cuencia que la anodoncia total. Los dientes permanentes, que tienden a faltar congénitamente más que otros son: - los dientes distales de cada clase morfológica de dien - tes, excepto el primer incisivo inferior que falta con - mayor frecuencia que el segundo incisivo. Para todos los dientes salvo los incisivos laterales superiores, existe un alto grado de simetría en los dientes faltantes.

Su etiología se relaciona con el factor heredita - rio cuando se presentan otras manifestaciones ectodérmica - cas, también se mencionó la teoría filogenética o la ten

dencia de la evolución hacia la eliminación de ciertos -  
 dientes, como los terceros molares y los incisivos late-  
 rales superiores a causa de su relativa falta de funcio-  
 namiento. La anodoncia parcial también puede ser causada  
 por la irradiación de la cabeza en las primeras épocas -  
 de la vida, lesionando o impidiendo el desarrollo de los  
 gérmenes dentarios. Otros factores etiológicos pueden ser  
 enfermedades generales como: sífilis, escarlatina, raqui-  
 tismo, acondroplasia, trastornos endócrinos y transtor-  
 nos nutritivos durante la gestación.



Anodoncia de los incisivos laterales superiores,  
 con erupción mesial de los caninos.

2.- DIENTES SUPERNUMERARIOS. Se denominan dientes supernumerarios a los dientes que tienen tamaño y forma normales que se encuentran en exceso, teniendo en cuenta los dientes natales y los dientes accesorios.

La incidencia de los dientes supernumerarios es del 1 %, con una proporción del maxilar superior al inferior de 8:1 y de dientes no erupcionados a erupcionados de 5:1.

Los dientes supernumerarios son probablemente de origen hereditario, siendo su proceso patológico fundamental una hiperactividad de la lámina dentaria; sin embargo no se ha puesto en claro si ésta afección es debida a la formación de un tercer germe dentario o a la división del germe permanente, también puede pensarse en un defecto del atavismo, ya que la dentición de los primates contenían 44 dientes con 3 incisivos y 4 premolares en cada cuadrante.


La razón que sigue en orden de frecuencia para los dientes supernumerarios, es la erupción distal de los terceros molares en el maxilar superior, más a menudo que en el inferior. La presencia de dientes supernumerarios, puede impedir la erupción normal de los dientes, o pueden ocasionar o estar relacionados con procesos patológicos como quistes y neoplasias.

Si el diente supernumerario se localiza en la línea media del maxilar se denomina mesiodens, y si se encuentra en proximidad a los dientes posteriores se denomina peridens.

Los diales laterales superiores y los contra-

les inferiores supernumerarios, son más pequeños que -  
sus correspondientes normales.

En casos mas raros, se encuentran dientes su-  
pernumerarios de forma completamente anormal, no pue-  
den identificarse con ningún grupo de dientes normales  
y se denominan " Dientes accesorios ". Pueden brotar -  
en el área bucal o lingual o entre los dientes perma-  
nentes e incluso pueden fusionarse con ellos, suelen -  
ser pequeños, en forma de clavija o con raíces curvas.



Un " peridens " adyacente al  
segundo molar superior.

### III.- ANOMALIAS DE COLOR.

Las alteraciones en el color de los dientes puede ser causado por factores endógenos o por factores exógenos.

#### COLORACIONES DE ORIGEN ENDOGENO.

1.- ERITROBLASTOSIS FETAL. La eritroblastosis fetal o "Enfermedad hemolítica del recién nacido" es causada por la incompatibilidad del Rh de la madre y el feto.

Los anticuerpos maternos producidos en éste caso provocan la hemólisis de los hemocitos del feto, a consecuencia de ésta enfermedad hemolítica se produce una elevada concentración de pigmentos sanguíneos circulantes; como la hemosiderina, que se deposita en los tejidos fetales, entre ellos los correspondientes a los dientes - que se están desarrollando. Aunque muchos de éstos fetos son expulsados por aborto o parto prematuro, los que sobreviven manifiestan la existencia de los pigmentos en los dientes temporales y quizás en cantidades mínimas en los incisivos y primeros molares permanentes. Cuando erupcionan los dientes afectados se observa una coloración intensa, ya sea de color negro azulado, azul verdoso, color canela o pardo.

2.- PORFIRIA. La porfiria es una enfermedad resultante del metabolismo anormal de las porfirinas que son precursores importantes relacionados con la síntesis

de la hemoglobina. Puede ser transmitida a través de la placenta de una madre afectada a un niño normal, la porfiria hemolítica parece que se transmite con carácter - autosómico recesivo.

Esta afección aparece en el nacimiento o en los primeros años de vida, y los dientes que se están desarrollando quedan alterados por el depósito de porfirinas.

Esta enfermedad se caracteriza por la aparición de orina roja con eliminación excesiva de uroporfirinas, anemia normocrómica, gran sensibilidad a la luz provocando vesículas en la piel dejando cicatrices pigmentadas, manchas rojas o pardas en la dentición primaria y en la permanente que son fluorescentes bajo la luz ultravioleta. Aunque los dientes no siempre presentan alteraciones de color, manifiestan constantemente una fluorescencia roja si se examina con la luz ultravioleta. El depósito de porfirinas en los dientes y en los huesos en fase de desarrollo se ha atribuido a la afinidad con el - fosfato de calcio.

3.- TRASTORNOS HEPATOBILIARES. Las anomalías del hígado que pueden provocar altos niveles de bilirrubina en sangre causando alteraciones en el color de los dientes. Los niveles neonatales de bilirrubina adquiridos en exceso de 10 mg por 100 pueden provocar teóricamente el manchado de los dientes permanentes.

La ictericia intensa o prolongada puede provocar el depósito de pigmentos biliares en las estructuras de los dientes dándoles un color verdoso amarillento.

4.- LESIONES PULPARES. Una de las causas más frecuentes de las alteraciones del color de los dientes es, la hemorragia pulpar, con penetración de pigmentos hemáticos en los túbulos de la dentina. En los primeros periodos la corona puede tener color rosado, pero con la descomposición de la hemoglobina suele adquirir una coloración pardo-anaranjada e negro-azulada. La hemorragia pulpar puede ser causada por un traumatismo agudo en el diente o la necrosis pulpar en donde los productos de la descomposición de los tejidos pulpares, dando una coloración verde-rojiza.

5.- MEDICAMENTOS Y MATERIALES DE OBTURACION. El empleo de ciertos medicamentos durante las intervenciones endodónticas o en la esterilización de las cavidades pueden ocasionar una alteración del color de la dentina, por ejemplo, la aplicación del nitrato de plata puede ocasionar coloraciones negras, el yodo da tonalidades amarillentas o café anaranjadas. La amalgama puede oscurecer los dientes, ya sea por la proximidad a la superficie del esmalte o debido a que la amalgama no está bien adaptada a las paredes de la cavidad, con lo cual puede producirse infiltración y penetración ulterior de materia orgánica a los túbulos de la dentina.

6.- TETRACICLINAS. Se ha demostrado que las tetraciclina, cuando se administran durante el periodo de formación de los dientes; pueden depositarse no solamente en los huesos, sino también en los dientes alterando su color.



ración que varía desde el gris claro, amarillo o color canela hasta las tonalidades más oscuras de gris llegando casi a negro, amarillo o café. La coloración puede ser generalizada en todas las coronas, dependiendo del tiempo de administración del medicamento y la duración del tratamiento durante el periodo formativo de los dientes afectados; puede afectar la dentición temporal, a la permanente o a ambas.

La tetraciclina se deposita en las líneas de incremento de la dentina y el esmalte, éstos depósitos son más o menos permanentes y resultan afectados por la exposición de la luz haciéndose más oscuros, los dientes con éstos depósitos pueden ir oscureciéndose con el tiempo.

Los dientes de los niños con fibrosis cística, después del tratamiento con tetraciclinas presentan manchas.

7.- FLUOROSIS. La fluorosis o esmalte moteado es una forma de hipoplasia del esmalte, y en algunos casos de hipocalificación, causada por la ingestión excesiva de fluoruros durante el periodo de formación de los dientes.

La intensidad de los defectos dentales se relaciona con la cantidad de fluoruros ingeridos, de tal forma que el moteado es poco importante cuando el nivel de fluoruros es menor que una millonésima parte del agua, pero la intensidad aumenta gradualmente conforme aumenta el nivel de fluoruros.

Existe una alteración de los ameloblastos, dando lugar a una matriz de esmalte deficiente, cuando hay niveles elevados de fluoruros, ocurre una interferencia en la calcificación de la matriz. Los defectos del esmalte son siempre bilaterales.

En los dientes afectados por la fluorosis no existe dolor, los defectos son permanentes y cuando es intensa puede producir deformaciones en los dientes como: surcos y fosetas en la superficie del esmalte. Según la intensidad de la fluorosis se clasifica en tres grupos:

a) Fluorosis leve.- Se caracteriza por la presencia de manchas dispersas, múltiples, pequeñas y aplanadas, de color gris o blanco sobre la superficie del esmalte.

b) Fluorosis Moderada.- Todo el esmalte o en su mayor parte, se presenta de color blanco yesoso, deslustrado o áspero, con presencia de fosetas que pueden ser de color tostado, pardo e incluso negro.

c) Fluorosis Severa.- Es semejante a la forma moderada, pero debido a la hipoplasia y a la hipocalcificación intensa, se manifiesta más la deformidad dentaria.

Las opacidades causadas por el fluor se ven generalmente en los caninos o cerca de los bordes incisales, tienden a seguir unas líneas ascendentes en el esmalte normal que las rodea, no presentan manchas en el momento de la erupción y son más frecuentes en los dientes que se calcifican lentamente ( caninos, premolares, segundos y terceros molares ). Las opacidades por el fluor son muy raras en los dientes temporales.

## COLORACIONES DE ORIGEN EXOGENO.

Los cambios de coloración de origen exógeno, suelen tener poca importancia patológica, pueden eliminarse a veces con muchas dificultades, con los procedimientos de raspado y pulido. La naturaleza exacta de éstas alteraciones de color puede reducirse generalmente de su matiz, distribución y tenacidad, de la edad y sexo del afectado y de los datos referentes a sus costumbres.

1.- COLORACION VERDE. Afecta generalmente al tejido o a la mitad cervical de las caras labiales, de los dientes anteriores del maxilar superior de los niños. Se cree que está relacionada con los restos de la membrana de Nasmyth, y se atribuye generalmente a productos de bacterias cromogénicas cuya proliferación está favorecida por los restos epiteliales, o una verdadera pigmentación de la membrana misma como por ejemplo, con pigmentos sanguíneos.

2.- COLORACION ANARANJADA. Es una coloración rara, observada en forma de depósito tenue, rojo ladrillo, anaranjado o algunas veces amarillo; situado generalmente en la superficie labial de los dientes. Se presentan más a menudo en los niños que en los adultos y, aunque su causa es desconocida, se atribuye a bacterias cromogénicas.


3.- COLORACION NEGRA Y PARDA. Se puede observar en forma de una delgada banda continua a lo largo de los márgenes gingivales de los dientes del maxilar superior. Causada por bacterias cromógenas, no va ligada necesariamente a la higiene defectuosa y deficiente.

## IV.- ANOMALIAS DE FORMA.

Las alteraciones en la morfología de los dientes, se presentan principalmente en las etapas de morfodiferenciación y aposición, cuando se determina la unión de esmalte y cemento y se efectúa depósito de la matriz o ambas cosas. Estas alteraciones pueden ser causadas - por trastornos endógenos, por alguna enfermedad o por un traumatismo.

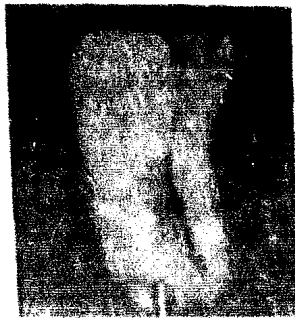Se puede afectar la forma de diente sin disminuir la función de los ameloblastos y de los odontoblastos, algunas partes nuevas pueden diferenciarse, duplicarse o suprimirse o puede ser resultado una clavija o un diente mal formado.

1.- GEMINACION. La geminación es causada, cuando un germen dentario se divide en dos, o intenta hacerlo, para formar dos coronas completas o parcialmente separadas. Las coronas pueden estar o no separadas pero, - las raíces y sus conductos son confluentes. Esta afección es poco frecuente, y se ha comprobado notable tendencia hereditaria.



Geminación de un  
Incisivo lateral

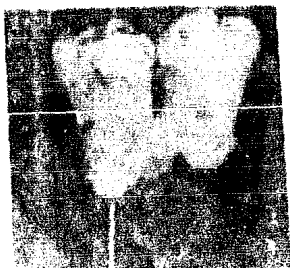2.- FUSION. La fusión de los dientes, es causada cuando se unen dos gérmenes dentarios contiguos, para formar una sola corona de gran tamaño; la corona única puede tener dos raíces o una raíz acanalada, pero por lo general existen dos conductos radiculares. Esta afección se presenta siempre dentro del mismo período de desarrollo de los dientes y, por lo tanto, dentro de la misma dentición. La diferenciación se hace basándose en una disminución de las unidades del arco dentario.



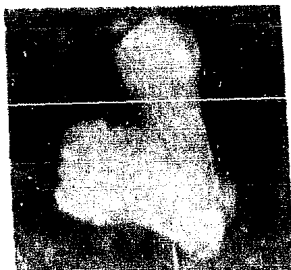Fusión del incisivo central y lateral.

3.- CONCRESCENCIA. La concrescencia, es la unión del cemento de un diente con el cemento de otro diente; por lo general eructiona un diente y el otro permanece en posición horizontal. La causa es la estimulación primaria de la actividad del cemento por una irritación, como prolesiones o inflamaciones ligeras. La mayoría de los casos se presentan en áreas de molares.

Se deduce el peligro de la exodoncia, sin descubrir la concrecencia por medio de la radiografía. Es más frecuente la concrecencia que la fusión.



Concrecencia por hiperce-  
mentososis de la raíz de un  
diente superior.

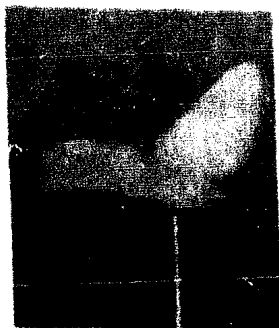

Concrecencia en la cual  
ambas raíces, han contri-  
buido a la cementación.

4.- DILACERACION. Es la desviación de la relación lineal entre corona y raíz, clínicamente produce el diene en forma de " pico de halcón ". En éste caso la aposición se presenta muy por debajo de la superficie incisal y oclusal; la causa más probable en la mayoría de los casos es un trastorno en el crecimiento de la vaina epitelial de Hertwig debido a diversos factores tales como: - traumatismos, hendiduras faciales o desplazamiento de - los vasos nutricios que muy tarde son rodeados por la - raíz. La porción formada es de desarrollo y la porción de - preaposition, por ser flexible, se desdoblada; por la presión que se ejerce sobre el diente parcialmente desarro-

lado.

Dilaceración de un incisivo central superior - que empujó la corona en dirección lingual.



5.- FLEXION. La flexión es una desviación de la raíz, y puede deberse a los mismos factores que originan la dilaceración o bien a una resistencia intrínseca a la formación de la raíz.

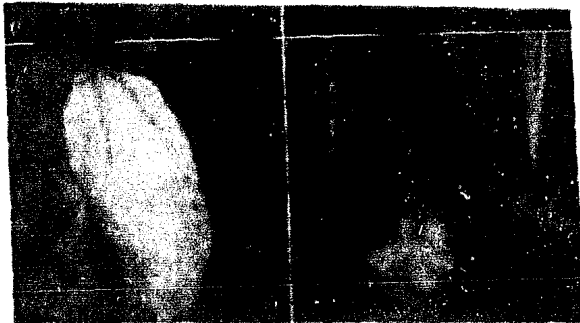
La hiper cementosis suele deberse a fuerzas excesivas que se ejercen sobre éstas raíces durante la masticación.



Flexión de las raíces de un molar.

6.- DENS IN DENTE O DENS INVAGINATUS. Es una invaginación de todas las capas del órgano del esmalte, al interior de la papila dental; mientras se van formando los tejidos duros, el órgano del esmalte se va invaginando y origina una estructura que parece un pequeño diente dentro de la futura cámara pulpar.

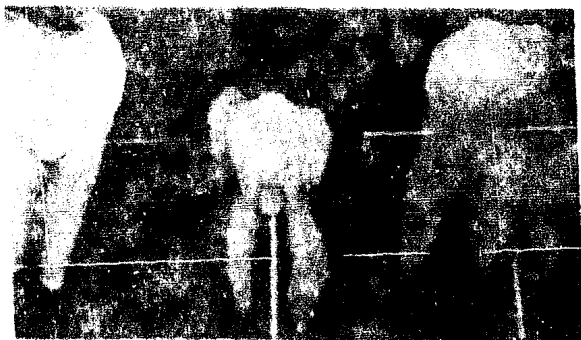
Los dientes pueden ser normales en su aspecto exterior o en forma de barril o de huso, los incisivos laterales son los más afectados. La invaginación en la superficie lingual, suele ser discreta y ocasiona ligera deformación de la corona; las alteraciones mayores podrían merecer el término de odontoma dilatado. En la alteración de los dientes posteriores, la invaginación se observa con más frecuencia en el área cervical y en la raíz.



Dens in dente de aspecto ensanchado y con alteración en la forma de la corona.



7.- PERLAS ADAMANTINAS. Las perlas de esmalte son pequeños nódulos, generalmente redondos, situados en las superficies de las raíces de los dientes, principalmente en la bifurcación de los molares. La aposición del esmalte se presenta muy por debajo de la superficie incisal y oclusal, por la reactivación de la formación del esmalte en la superficie de la raíz por la vaina de Hertwig o por ameloblastos transportados debajo de la línea cervical por la misma vaina. Carecen de significación clínica.

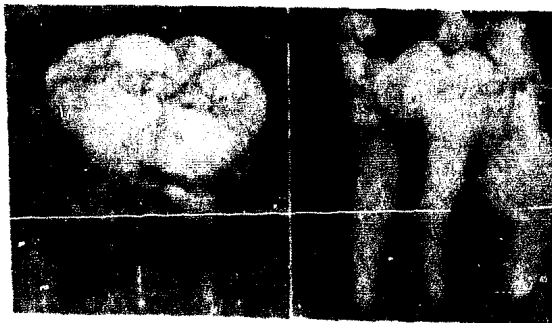


Perlas de esmalte en dientes posteriores.

8.- RAICES Y CÚSPIDES SUPERNUMERARIAS. La presencia de raíces y cúspides supernumerarias se deben a interplacias localizadas pero, tienen un fundamento hereditario. Los molares son los más afectados, estas alteraciones aparecen como tubérculos, depósitos de esmalte -

sólido con un centro de dentina y frecuentemente un cuerpo pulpar unido a la cámara pulpar. En los dientes anteriores, ésta anomalía adota la forma de un cíngulo exagerado.

Las raíces pueden estar afectadas, ya sea que estén bifurcadas o multiplicadas y en éste caso, las raíces supernumerarias pueden ser una o más, observándose ésta anomalía en los caninos con dos raíces que pueden alcanzar el tamaño normal o ser más cortas. Los molares inferiores pueden tener cuatro raíces; éstos casos tienen gran importancia clínica por la dificultad que puede presentarse durante la exodoncia.

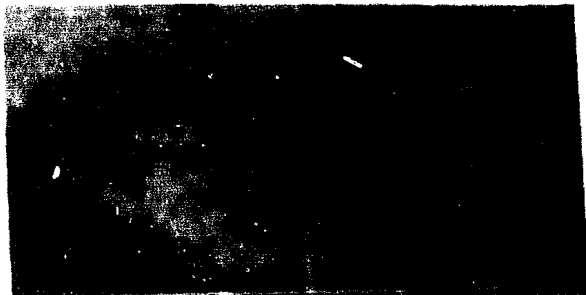


Cúspides y raíces accesorias en un molar inferior.

9.- TAURODONTISMO. El taurodontismo significa "dientes a manera de toro", ésta alteración quizá no sea un defecto intrínseco en la formación de la dentina, parece que se debe a un defecto que patológicamente deriva

de la falta de invaginación de la vaina radicular epitelial, para dar forma a las raíces.

Existen causas heterogéneas de éste defecto, es una variación en la forma de la cámara pulpar que puede ser o no resultado del desarrollo anormal de la dentina, aunque algunos dientes han mostrado tubulillos anormales cortos, dentina interlobular y falta de orientación de los odontoblastos en desarrollo. Algunas formas de tauroodontismo están relacionadas con la mutación de un solo gen o herencia poligénica, y otros con la poliploidia del cromosoma X.



Tauroodontismo, se observa perfectamente en los molares.

#### 10.- DIENTES DE HITCHINSON Y MOLARES EN FORMA DE MORA.

Esta denominación se aplica a los dientes anómalos que se observan en algunos pacientes con sífilis congénita.

Aunque éstas anomalías son indicativas de infección por el treponema Pallidum, otros microorganismos capaces de atravesar la barrera placentaria pueden causar el mismo tipo de dientes durante la morfodiferenciación. La afección se inicia entre el cuarto y sexto mes de vida intrauterina, antes de la calcificación. Ésto se apoya en el hecho de que los dientes temporales no están afectados debido a la terminación de la morfodiferenciación.

La alteración descrita por Hutchinson es la llamada forma de "destornillador" de los incisivos que implica la convergencia de ambos bordes laterales hacia el borde libre; algunas veces existe una muesca en media luna en el borde incisal, y en otras ocasiones se observa una depresión en la superficie labial.

En los molares la morfología de los tubérculos está alterada y con frecuencia perdida, en ocasiones se observa hipoplasia del esmalte. Los molares adoptan una forma de mora y es de un tamaño inferior al normal.

Los estigmas dentales de la sífilis suele tener menor importancia que otros defectos, constituyen un problema estético y funcional.



Incisivos de Hutchinson.

## V.- ANOMALIAS DE TEXTURA.

La texture de la dentina y del esmalte, puede ser afectada por enfermedades genéticas; las que dan como resultado alteraciones únicamente en los dientes o - las que alteran tanto los dientes como otros sistemas corporales. Estas anomalías también pueden ser causadas por traumatismos mecánicos y por alteraciones químicas, físicas y biológicas provenientes del medio ambiente.

1.- HIPOPLASIA ADAMANTINA. La hipoplasia del esmalte es muy frecuente, en su forma leve se encuentra como ondulaciones o estrías de color normal, situadas horizontalmente en las superficies linguales y labiales de los dientes; en casos más intensos las estrías son más destacadas, más profundas y con alteración de color. La morfología dental es normal.

Las hipoplasias dentales se asocian a enfermedades generales de la primera infancia, los dientes afectados con más frecuencia son aquellos que se calcificaron durante la enfermedad; generalmente se afecta el borde incisal y el tercio medio de los incisivos centrales, los tercios incisales de los laterales, la cúspide de los caninos y los tercios oclusales de los primeros molares.

Cuando la hipoplasia es causada por una enfermedad general, los defectos son bilaterales y de distribución simétrica. La hipoplasia es consecuencia de alteraciones metabólicas en la causa ameloblástica del órgano del esmalte, causada por traumatismos mecánicos loca-

lizados y enfermedades generales. Si en los dientes temporales se presenta la hipoplasia, las alteraciones se provocaron en el embarazo.

Las alteraciones que ocurren en la gestación y en el nacimiento que pueden provocar hipoplasia son: incompatibilidad del factor Rh, diabetes mellitus materna, toxemia del embarazo, prematuridad fetal, presentación cefálica, embarazo gemelar, parto prolongado, hemorragia intrapartum y anoxia.

2.- DIENTES DE TURNER. Este término se aplica a los casos de hipoplasia del esmalte, en un solo diente o más pero, situados del mismo lado. El esmalte defectuoso puede estar en toda la corona o solo en una pequeña porción de la misma.

El proceso histológico puede desencadenarse por una infección apical de un diente temporal, que se ha propagado al órgano del esmalte del diente permanente, o puede ser causado por un traumatismo durante el cual el diente temporal está desplazado hacia dentro. En ambos casos los ameloblastos han resultado dañados, originando una hipoplasia del esmalte.

3.- AGENESIA AMELÁNTICA. Es una afección rara, es provocada por aplasia del esmalte, pocas veces se observa en todos los dientes, pero algunas veces se encuentra en algunos dientes de enfermos graves, con presencia de hipoplasia en otros dientes. Los defectos de la amelogénesis imperfecta pueden aproximarse o llevar a la agenesia.

4.- HIPOCALCIFICACION DEL ESMALTE. Se trata de un defecto cualitativo de la sustancia adamantina, producido por trastornos durante el periodo de calcificación del esmalte.

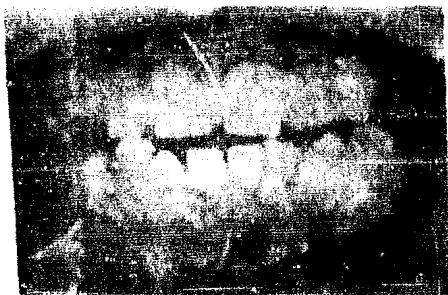Los defectos consisten en pequeñas manchas opacas y blancas en el esmalte, se ocasiona más frecuentemente la hipocalcificación adamantina por la ingestión de fluor en exceso. Como ésta alteración consiste sólo en una forma de hipocalcificación de causa específica se establece sólo el diagnóstico de esmalte moteado, cuando pueda encontrarse una anamnesis de ingestión de agua con gran concentración de fluor durante la odontogénesis.

El esmalte hipocalcificado es liso y tiene una superficie muy vidriada, en contraste con las manchas blancas y opacas causadas por la descalcificación y con aspecto granular.

5.- AMELOGENESIS IMPERFECTA. Se denomina amelogénesis imperfecta, a los defectos hereditarios del esmalte no relacionados con enfermedades generales. Las posibles combinaciones entre un defecto estructural y modo de herencia son hipoplasia, hipocalcificación e hipomaduración, combinados con modo de transmisión autosómico dominante o recesivo, y dominante o recesivo ligado al cromosoma sexual.

HIPOPLASIA.-- Ambas denticiones son afectadas por la hipoplasia, excepto en la hipoplasia localizada que solamente afecta a los dientes primarios. En todos los tipos de hipoplasia la atrición es rápida.


Hipoplasia delgada y lisa.- El esmalte es tan delgado y liso, que los dientes parecen pequeños y separados dentro de la arcada, el esmalte superficial es duro y brillante, pigmentado de color amarillo a pardo amarillento. Las características de esta afección son: retardo o falta de erupción, resorción coronaria de los dientes incluidos, depósito de cemento en las coronas, raíces cortas o muy convergentes hacia el ápice con calcificación intrapulpal que puede ser generalizada y afectar a los dientes antes de su erupción.



Hipoplasia delgada y lisa.

Hipoplasia delgada y áspera.- La superficie del esmalte es dura y áspera por la presencia de pequeñas arrugas y fosetas, los dientes son de color amarillo o pardo amarillentos, los dientes son pequeños y crean espacios en la arcada.





Hipoplasia delgada y áspera.

Hipoplasia con fisuras.- El color y el grosor - del esmalte es normal, existen fosetas del tamaño de la cabeza de un alfiler distribuidas al azar sobre la superficie del esmalte, que resalten por la deposición de manchas extrínsecas.



Hipoplasia con fosetas generalizadas.

**Hipoplasia localizada.**- Solo afecta a los dientes primarios y con mayor frecuencia a los molares. Las características de esta afección son la presencia de f<sup>o</sup>setas horizontales o fisuras, o una gran zona hipoplásica en el tercio medio de la corona.

**Hipoplasia dúpura.**- Caracterizada por la diversidad del efecto del esmalte entre los sexos, en el hombre el esmalte es más afectado; es muy delgado, duro y granular. En la mujer son bandas verticales, alternadas de esmalte grueso normal y esmalte delgado hipoplásico.

**HIFOCALCIFICACION.**- Afecta a ambas denticiones y es transmitida por un rasgo autosómico dominante. Los dientes al erupcionar presentan una superficie de esmalte opaca, de color miel o pardo claro, su afección suele ser bilateral y simétrica.

En los dientes más afectados el esmalte blando se desgasta rápidamente, dejando una superficie áspera y picantada, y dentina muy sensible expuesta pocos meses después de la erupción; En ciertas porciones de la corona, el esmalte puede estar más calcificado. Algunos casos han mostrado retraso o falta de erupción de los dientes que pueden padecer reabsorción coronaria. El contenido orgánico del esmalte es casi lo doble de lo normal.



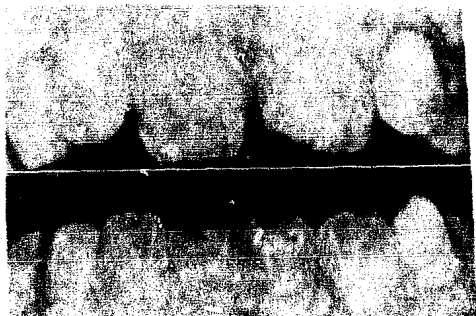Hipocalcificación autosómica  
dominante.

**HIPOMADURACION.**- La hipomaduración recesiva ligada al cromosoma X, afecta ambas denticiones en los hombres, el esmalte de los dientes primarios es de color blanco opaco, el de los dientes permanentes es de color amarillo moteado, pardo y blanco. El esmalte es de grosor normal y muy blando, puede presentarse atricción marcada. En la mujer se observan bandas verticales de esmalte blanco opaco con bandas de esmalte normal, variando la proporción de esmalte de un diente a otro.

**Hipomaduración pigmentada.**- Afecta a ambas denticiones, el esmalte es de grosor normal, moderadamente blando y varía de color desde lechoso brillante hasta pardo claro.

**En dientes con cubierta de nieve.**- La hipomaduración está limitada al esmalte incisal, de los dientes anteriores y al esmalte occlusal de los dientes posterio-

res. Las áreas afectadas tienen pequeñas manchas opacas.



Hipomeduración en incisivos centrales superiores, que se observa como nieve.

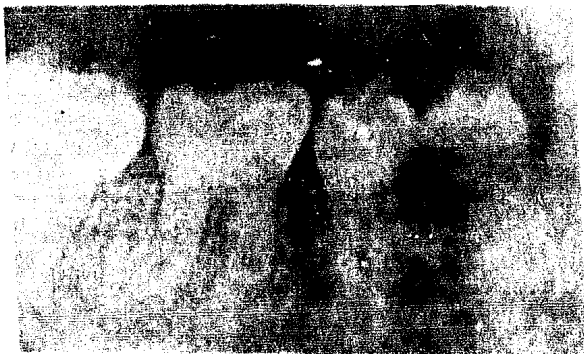6.- DENTINOGENESIS IMPERFECTA. También se le conoce como dentina opalescente hereditaria o dientes pardos hereditarios o dientes de Capdepont.

La dentinogénesis imperfecta es una alteración en el desarrollo de la dentina que afecta ambas denticiones, el color de los dientes varía desde pardo azulado - hasta pardo opalescente con brillo translúcido. Los dientes primarios son afectados más gravemente que los dientes permanentes. La unión dentinoesmalteína es defectuosa provocando que el esmalte se fracture y se separe de la dentina subyacente, la dentina es muy blanda permitiendo

el rápido desgaste de la corona hasta el nivel del borde alveolar.

Radiográficamente los dientes tienden a tener coronas de forma bulbosa, raíces delgadas, falta de cámaras pulpares y conductos radiculares obliterados o muy delgados.

La dentina posee un alto contenido de agua y de material orgánico.



Dentina opalescente hereditaria.

7.- DISPLASIA DENTINAL.- Se hereda como afección autosómica dominante, se caracteriza por la formación normal del esmalte y estructura dentinal irregular, con obliteración pulpar parcial o total, y con predisposición a la formación de abscesos y quistes.

Existen tres tipos de displasia dentinal: displa

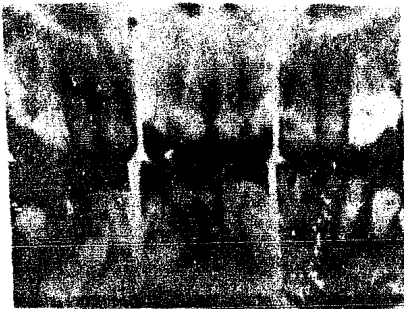sis de la dentina coronaria, displasia de la dentina radicular y displasia fibrosa de la dentina.

Displasia de la dentina coronaria.- Las raíces son de forma normal en ambas denticiones, la obliteración de la cámara pulpar se presenta después de la erucción. Los dientes temporales presentan color ámbar translúcido, con obliteración de las cámaras pulpares por hipertrofia de la dentina amorfa, poseen una pequeña capa de dentina coronaria normal, con transición repentina a una dentina amorfa muy densa con pocos tubulillos dispuestos desordenadamente. Los dientes permanentes son de color normal, tienen una extensión radicular de la cámara pulpar en forma de cardo, abrojo o llama y con diversos cálculos pulpares; la dentina de la corona es casi normal, aunque en el tercio pulpar existen áreas de dentina interglobular. La dentina radicular es amorfa y atubular, hipertrofica, reduciendo el conducto radicular.



Displasia de la dentina coronaria.

Displasia de la dentina radicular.- Los dientes de ambas denticiones son afectadas, el color de los dientes puede ser normal o con pigmentación parda o azulada con un brillo opalescente. Los dientes con frecuencia se encuentran mal alineados y pueden exfoliarse con traumatismos menores, la obliteración de la cámara pulpar puede suceder antes de la erupción, las raíces suelen ser cortas, romas o faltantes o abultadas; la formación radicular en la dentición primaria puede presentarse como pequeñas espículas y la cámara pulpar puede faltar apareciendo como media luna o en forma de V invertida en dientes permanentes. Pueden faltar los conductos radiculares, en sentido apical de la pulpa hay grandes masas calcificadas de dentina tubular y osteodentina atípica y tubular que se origina durante el desarrollo de la papila dentaria.



Displasia de la dentina radicular.

**Displasia fibrosa de la dentina.**— La dentina varía en su aspecto de una rana a otra, solo pueden encontrarse pequeñas zonas de dentina normal bajo las cúspides. La dentina anormal está formada por haces muy grandes de colágena similar a la predentina, combinada con lagunas, células atrapadas y zonas de deposición de sales de calcio carentes de matriz. En toda la dentina hay travéculas de dentina fibrosa que llenan la pulpa y los conductos.

**8.- ODONTODISPLASIA.** También conocida como odontogénesis imperfecta o dientes fantasmas.


Es una rara afección del desarrollo en la que todos los elementos de la estructura del diente son hipoplásicos, generalmente afecta a varios dientes adyacentes en un solo cuadrante, en casi todos los casos cuando están afectados los dientes primarios también están afectados los dientes sucedáneos. El diente afectado con mayor frecuencia es el incisivo central, después los laterales y los caninos.

Los dientes son pequeños, de color pardo moteado y cubiertos de esmalte hipoplásico con aspecto de tiza. Los dientes son cuadrados, se fragmentan fácilmente y presentan un alto índice de exposiciones pulvares.

El esmalte es hipoplásico, estructuralmente denso pero es hipocalcificado; la dentina presenta calcificación interdental, delgada, con características similares a la predentina y disminución del número de travéculas. La pulpa presenta una capa definida de odontoblastos, es reducida y con gran número de calcificación



nes. Los factores etiológicos probables son: infección viral, traumatismos y aporte sanguíneo anormal.



Odontodisplasia, sin afectar dientes anteriores superiores.

9.- DESCALCIFICACION. Es un defecto consecutivo a la acción de los ácidos existentes en el proceso de la caries dental, por ingerir ácidos fuertes, reurgitados o aplicados directamente a los dientes. Los alimentos, las gastropatías o tenstornos emocionales pueden ocasionar reurgitación repetida.

La intensa descalcificación por ácidos recibe el nombre de "erosión ácida" producida por el chupeteo de frutas ácidas constantemente; la mayoría de las personas neutralizan suficientemente dichos ácidos, pero el jugo de limón aplicado directamente sobre las caras labiales las descalcifica en caso de que se padesca xerostomía.

La reurgitación alimentaria con ácido gástrico, pueden descalcificar las caras linguales de los dientes.

10.- ABRASION. La abrasión es la pérdida del esmalte, debido a procesos mecánicos anormales y no por las fuerzas masticatorias.

Las causas más frecuentes de abrasión son: el -

uso de dentríficos abrasivos, cepillado dental inadecuado, malos hábitos (cortar el hilo con los dientes), - También puede relacionarse con la dieta del individuo - como por ejemplo; una dieta a base de vegetales frescos, y otras costumbres en la que los dientes están expuestos a fuerzas abrasivas anómalas.

Más frecuente es la abrasión debida a la técnica dental inadecuada, efectuándola con movimientos horizontales, localizando la zona de abrasión en las superficies bucales de los dientes en el tercio gingival en forma de cuña, a menudo se observa una retracción gingival.

La abrasión puede dar lugar a una reacción sensitiva al cepillado, a los dulces y los ácidos pero, generalmente el depósito de dentina secundaria evita la sensibilidad a los agentes físicos y químicos. A veces la abrasión se relaciona con el uso de sales secas o de bicarbonato de sodio como dentrífico. La abrasión en forma de muescas, se origina al sostener entre los dientes algún objeto de metal constantemente.

11.- ATRICIÓN.- La atrición es la destrucción o la pérdida de las estructuras dentarias, por las fuerzas activas en la masticación, en las superficies de oclusión de los dientes posteriores y del borde incisal de los dientes anteriores.

Los dientes en mala posición pueden verse afectados también por la atrición. Los procesos que dan mayor fuerza al morder, predominan con frecuencia a la destrucción de los bordes incisales y cerros linguales de los dientes del maxilar y las superficies labiales de

los dientes anteriores de la mandíbula.

Aunque los signos clínicos de la atrición pueden ser mínimos no es raro ver casos muy intensos, puede estar el esmalte destruido completamente, dando una superficie de oclusión completamente lisa, con frecuencia las superficies tienen el color alterado con manchas amarillas, tostadas o cafés.

En casos raros la rapidez del proceso de atrición conduce a la exposición de la dentina, pero el depósito de dentina secundaria es suficiente para detener éste fenómeno.

La atrición se relaciona con los procesos seniles cuanto mayor es la persona, mayor es la atrición.

12.- EROSION. La erosión de los dientes también se refiere a la pérdida de las estructuras dentaria, - pero éste proceso se debe a una acción química, generalmente ácida, por lo que se distingue de la pérdida de la sustancia dental por un proceso patológico ( abrasión ) o la destrucción fisiológica ( atrición ). Las lesiones más frecuentes se presentan en las regiones cervicales, - labiales o linguales de las coronas, también pueden afectar cualquiera o todas las demás superficies, dependiendo de las causas y de la intensidad de la acción de los ácidos.

Existen muchas causas de erosión, pero todas son de naturaleza química, de carácter ácido y de efectos - descalcificantes; la más frecuente que el líquido erosivo sea de naturaleza extrínseca, como el que proviene de frutas, o de bebidas carbonatadas y de medicamentos lí -

quidos de bajo pH; sin embargo éstas erosiones dentales no se presentan con el uso habitual de éstos alimentos o sustancias mencionadas, sino más bien, su uso en forma excesiva o habitual durante prolongados periodos.

Las sustancias erosivas extrínsecas pueden ser los vómitos cuando son persistentes o crónicos, pueden provocar descalcificaciones de los dientes, sobre todo de las superficies linguales.

En las primeras fases las erosiones pueden mostrarse como formaciones yesosas, parecidas a escamas - que pueden desprenderse con algún instrumento puntiagudo. En los casos más avanzados, la mayoría de éstas escamas se han desprendido, dando lugar a unas depresiones superficiales deslustradas, cuyos bordes periféricos pueden - acentuarse por los bordes salientes del esmalte y la dentina.

Cuando el proceso es lento y gradual, puede haber una completa ausencia de síntomas, pero cuando el proceso erosivo es intenso y rápido, pueden encontrarse síntomas que hacen pensar en una dentina hipersensible.

## VI.- ANOMALIAS DE ERUPCION Y EXPOLIACION.

La nutrición y la mayor parte de las enfermedades ejercen poco efecto en la erupción dentaria. Algunas endocrinopatías graves que retrasan o aceleran la maduración ósea, tales como hipotiroidismo o síndrome suprarrenal, los dientes también son afectados aunque en menor grado que el esqueleto.

Los factores ambientales postnatales no parecen afectar la erupción dentaria, algunos factores prenatales sí lo hacen; el poco peso al nacimiento está relacionado con un retraso en la erupción de los dientes permanentes, la relación entre el peso natal y el desarrollo dental postnatal puede atribuirse principalmente a factores maternos.

1.- ERUPCION PRECOZ DE DIENTES TEMPORALES. Los recién nacidos pueden presentar dientes erupcionados, los encontrados en el momento del nacimiento se llaman "Dientes Natales" y los que brotan en el curso del primer mes a partir del nacimiento se llaman "Dientes Neo-natales".

Las causas pueden ser las siguientes: posición superficial del germen dental, ritmo acelerado de la erupción dental durante las enfermedades febriles o después de ellas, herencia, sífilis congénita, alteraciones endocrinas y deficiencias en la alimentación. Todos éstos factores son poco factibles, exceptuando la tendencia familiar, porque en casi la mitad de los casos, en la que

se estudia a los padres y a otros familiares, se ha observado la misma anomalía.

La mayor parte de los dientes natales corresponden a la dentición primaria; aunque algunos autores afirman que son dientes pretemporales o supernumerarios. En general corresponden a uno o a los dos incisivos centrales inferiores, rara vez se trata de incisivos superiores. Estos dientes tienen movilidad en todas direcciones, ya que no poseen raíz, por lo tanto no se encuentran adheridos al hueso; en ocasiones los dientes se caen pocos días después del nacimiento, pero en general se conservan en su sitio como los otros dientes temporales.

Histológicamente en los dientes natales, el esmalte no calcificado cubre únicamente los dos tercios incisivos de la corona, mientras que el tercio cervical está cubierto por cemento; en la dentina cubierta por cemento se encuentra una zona de dentina intertubular, cuyos lóbulos son muy pequeños, la dentina cubierta por esmalte es normal. La unión dentinocementaria no presenta el aspecto festoneado normal, en el cuello del diente la dentina muestra un depósito calcificado mas o menos regular que adquiere el aspecto de una raíz, pero no existe vaina radicular de Hertwig.

Durante los primeros días en que el niño es alimentado, se desarrollan caries extensas que profundizan hasta la dentina del tercio cervical.

Los dientes natales y neo-natales pueden dar complicaciones diversas: el niño rechaza el pechón materno, el diente lucera el pezón de la glándula mamaria, duran-

te la succión el diente puede ser tragado o aspirado - por el niño y finalmente provoca ulceraciones en la - parte sublingual y necrosis del borde alveolar.

## 2.- ERUPCIÓN TARDIA DE LOS DIENTES TEMPORALES.

Haciendo el índice hematocálcico de un feto y de la madre, se tiene en cuenta que la disfunción endócrina de la madre puede influir directamente sobre el desarrollo del feto y de su sistema dentario. Tomándose en cuenta las modificaciones tan importantes, que puede tener el índice hematocálcico de un organismo y las modificaciones de su equilibrio endócrino, cuando se independiza - del organismo materno, que puede ser en pro o en contra de su mejoría haciendo que la dentificación se active o se retarde provocando una erupción tardía; ésta alteración está ligada con perturbaciones del ectodermo en desarrollo.

El raquitismo es una de las principales causas que producen con más frecuencia el retardo del desarrollo de los dientes, los estados febriles de los niños - puede ser una de las causas, los procesos mecánicos como fibrosis peridentaria y engrosamiento del reborde - gingival, retardan la erupción dentaria.

El retardo de la erupción de la primera dentición no se acompaña de perturbaciones graves de otros - órganos o menos que sea muy retardada, en éste caso se obliga al estomago y al intestino a desempeñar funciones para las que no están hechos, resultando gastroenteritis.

Al someterse la mucosa gingival a traumatismos -

repetidos, se provoca una reacción de la encía que se traduce en un engrosamiento del reborde, acompañado de un infiltrado fibroso que produce dureza y resistencia que dificulta mas la erupción dentaria.

Las perturbaciones metabólicas que producen carencias de vitaminas A y D, influyen como factor determinante en éste tipo de anomalías.

### 3.- ERUPCIÓN PREMATURA DE DIENTES PERMANENTES.

La caída prematura de los dientes temporales, puede facilitar hasta cierto punto la erupción precoz de los dientes permanentes. Existen estados endócrinos que provocan la madurez prematura de un organismo, incluyendo la dentición y erupción precoz; éstos estados endócrinos son el hiperparatiroidismo y la insuficiencia del lóbulo anterior de la hipófisis.

Los afectados con éstos estados endócrinos presentan erupción precoz de la dentición permanente con persistencia de los temporales, se presentan anomalías de dirección, causando alteraciones en la articulación temporomandibular y acompañada frecuentemente por complicaciones gingivales.

El estudio radiográfico es de gran utilidad en éste tipo de anomalías, para detectarlo con oportunidad.

4.- ERUPCIÓN TARDIA DE DIENTES PERMANENTES. Las causas de la erupción retardada son los desequilibrios endócrinos como: hipoparatiroidismo, hipoadrenalismo, hipot



tiroidismo, otras causas son: raquitismo, cretinismo, - hipertrofia de las encías, persistencia de los dientes temporales, pérdida prematura de los dientes deciduos y el cierre del espacio por desplazamiento de dientes vecinos, por último tenemos a los traumatismos agudos graves que suspenden la erupción dentaria activa durante - la fase funcional, todas éstas causas pueden retardar - la erupción de los dientes permanentes.

Debe tomarse en cuenta la época en que se produ ce la erupción de los molares, dientes que no tienen que esperar la reabsorción de las raíces del diente temporal y comprobar por medio de la radiografía si se trata de - anodoncia o si los dientes desarrollados quedan inclui - dos en el maxilar.

El retardo o falta de erupción de la dentición - permanente, puede presentarse en individuos carentes del desarrollo normal de los maxilares, o en los que han su - frido caída precoz de los dientes temporales sin los cui - dados profilácticos para conservar el espacio suficiente para el diente permanente, provocando desviación en su - dirección o quedando incluidos en los maxilares. La pre - sencia de dientes supernumerarios, odontomas y quistes - pueden ser obstáculos mecánicos que impiden la erupción normal de uno o más dientes; los quistes se forman en el momento de la erupción de los dientes, causados por alte ración del epitelio dentario reducido o unido que se for ma alrededor de la corona de un diente en desarrollo, - provocando una alteración en la fase desmóltica y no se producen suficientes enzimas para romper los desmosomas.

5. **DIENTES ANQUILOSADOS.** Los traumatismos agudos graves suspenden la erupción dentaria activa durante la fase funcional, si el ligamento periodontal se ha lesionado, es seguido de resorción de la raíz, en cuyo caso - el depósito de hueso en los espacios abiertos por la resorción puede dar lugar a anquilosis por la fusión del - hueso alveolar y la raíz. Si ésta perturbación se hace - en la dentición permanente aparece un diente acortado y un diente desuido anquilosado cubierto por hueso alveolar se llama sumergido, impiden la erupción de sus sucesores o los sacan de su posición.

Un diente está anquilosado cuando se encuentra - unido directamente con el hueso, sin membrana parodontal entre ellos, la desaparición total de la membrana no es indispensable porque un diente se anquilosa cuando existe continuidad entre el cemento y el hueso aunque sea en una zona pequeña de la superficie dental.

El signo patognomónico para diagnosticar la anquilosis, es que el diente no mantiene el nivel oclusal con relación al resto de los dientes, por el desplazamiento aparente hacia la profundidad de la arcada inferior o hacia arriba en la arcada superior.

La anquilosis puede afectar a cualquier diente y puede ocurrir en cualquier etapa del desarrollo del diente.

6.- **HIPOFOSFATASIA.** La hipofosfatasa es una afección hereditaria de carácter autosómico recesivo, la alteración metabólica consiste en la falta de actividad de

la enzima fosfatasa alcalina.

El padecimiento se manifiesta en los primeros años de vida, el 70 % de los niños mueren antes de la erupción dentaria. Las manifestaciones de ésta enfermedad son: deformidades en las extremidades como en el raquitismo, falla en la calcificación del cráneo, disnea, cianosis, vómitos, constipación y calcificación de los riñones.

Las manifestaciones en los órganos dentarios son: pérdida de los dientes primarios en forma espontánea o con un traumatismo menor, sin resorción radicular debido a la falta de cementogénesis y falta de inserción de las fibras periodontales.

Los dientes permanentes también pueden ser afectados. La enfermedad es considerada como un defecto de la cementogénesis, aunque puede estar afectada en especial la dentina de la raíz; la dentina que está cerca de los ápices es menos gruesa y presenta pocas fibras de colágeno.

## CONSIDERACIONES TERAPÉUTICAS DE LAS ANOMALIAS MENSIONADAS.

El plan de tratamiento se modifica por: la gravedad del defecto, edad, sexo, sensibilidad mental del niño e interés de los padres.

Los objetivos principales del tratamiento son: aliviar los síntomas y mejorar la estética.

En pacientes jóvenes debe preferirse la conservación. Las medidas de conservación se consideran bajo tres aspectos:

1.- Tratamiento de urgencia. Para aliviar el dolor incluye apósitos sedantes y tratamientos pulpares en dientes expuestos. Las coronas de acero y cromo prefornadas pueden retener los apósitos sedantes, restaurar la eficacia masticatoria y corregir la dimensión vertical; sin embargo su preparación, contorneo y cementación exige mucho cuidado, el esmalte cervical debe ser alisado para permitir la adaptación de la corona y asegurarse que esté sano y no esté sujeto al desgate.

2.- Tratamiento Intermedio. El tratamiento de la dentición primaria, es importante porque el niño se familiariza con los procedimientos dentales. El examen radiográfico revela si hay resorción coronaria, dientes aún - incluidos u otro tipo de anomalía, el tratamiento puede ser emprendido durante la dentición mixta. Se recomienda el uso de coronas vaciadas en oro sobre preparaciones mínimas para reducir el peligro de dañar la pulpa. en caso

de que se requiera un tratamiento ortodóntico, se restauran los dientes donde van a ir los ganchos o resortes, - para evitar el desgaste.

3.- Tratamiento definitivo. Se realiza al estar completa la dentición permanente y se efectúa una nueva valoración de toda la boca. Antes de la construcción de coronas múltiples puede ser necesario recurrir a la gingivectomía y a la alveoloplastia para aumentar la altura de las coronas, los hombros gingivales para las coronas deberá ser preparado sobre tejido sano.

#### 1.- ANOMALIAS DE TAMAÑO.

a) Macrodoncia.- Los dientes son extraordinariamente grandes, por lo que se recomienda la construcción de coronas fundas, con previa endodóncia si es necesario ya que las cámaras pulpares son muy grandes. La extracción de dientes anormalmente grandes puede ser muy difícil.

b) Microdoncia.- El tratamiento se modifica según como se presente el caso clínico, si el diente no está muy afectado y su raíz sirve para soporte, se hace una corona funda. Si es afectada toda la dentición se recomienda el uso de placas totales sobrepuestas o extracción de todos los dientes afectados y construir placas totales.

#### 2.- ANOMALIAS DE NUMERO.

En caso de anodoncia parcial se recomienda la construcción de prótesis fija y removible.

En la anodoncia total se efectúa la alveolo

plastía, para darle profundidad al reborde alveolar y - posteriormente colocar una placa total.

El tratamiento para los dientes supernumerarios, es la exodoncia y/o la cirugía cuando se encuentran incluídos.

### 3.- ANOMALIAS DE COLOR.

En las anomalías de color, la función de los dientes no está alterada, solamente la estética. Excepto en la fluorosis severa, donde se afecta la función y la - estética.

En las anomalías de color de origen endógeno el tratamiento varía desde la utilización de los agentes blanqueadores y el limado de dientes en casos menos graves, hasta la construcción de coronas totales en coloraciones muy severas. La coloración debida a lesiones pulpares, se puede suprimir con el empleo de agentes blanqueadores en el interior de la pulpa, después del limado de los conductos al efectuar la endodoncia. En la fluorosis severa, está afectada tanto la función como la estética, porque el diente presenta hipoplasia y deformaciones anatómicas, se puede presentar hipersensibilidad dentaria. Para evitar las coloraciones provocadas por los medicamentos, se deberá suprimir el uso de esos medicamentos ( nitrato de plata, yodo, etc. ) y buscar un sustituto, con menos nocividad. Para la administración de la tetraciclina, se debe de tener cuidado de no administrarla durante la formación de los dientes, excepto cuando se - trate de evitar un mal mayor.

En las alteraciones de color de origen exógeno,

se aplica el limado de dientes, la profilaxis con abrasivos y cáusticos e higiene minuciosa. Las coloraciones de origen exógeno, son producidas por bacterias crómicas, se eliminan fácilmente y su recidiva es variable.

#### 4.- ANOMALIAS DE FORMA.

En dientes que presentan geminación, se elaboran coronas fundas. En la fusión, la corona es muy grande por lo que se tendrá que desgastar bastante tejido dentario con previa endodoncia, y se elaborará una preparación para corona total.

En caso de dilaceración, conrascencia y raíces y cúspides supernumerarias, la exodoncia se hará por disección. La flexión rara vez es motivo de extracción, y cuando es necesaria puede ser muy difícil, también se hará por disección.

Un diente que presente " Dents in dente " se debe efectuar el limado y obturado de conductos pulpares, en caso de que la pulpa se encuentre expuesta. La presencia de perlas adamantinas, no causan problema pero, en ocasiones permiten que la destrucción parodontal avance rápidamente y en forma atípica, la extracción de un diente afectado se hará por disección.

En dientes con taurodontismo, si causen problemas se hará extracción, o si el problema se soluciona con éxitos se debe tener en cuenta que la cámara pulpular de estos dientes es sumamente extensa. No se puede efectuar endodoncia porque las raíces no están completamente desarrolladas.

### 5.- ANOMALIAS DE TEXTURA.

Las anomalías de textura presentan alteraciones en el esmalte y en la dentina.

En la amelogenénesis imperfecta, los síntomas que se presentan son: molestias al ingerir una gran variedad de alimentos y bebidas, dolor intenso por la erupción de dientes gravemente reabsorbidos y la pulpa queda expuesta antes de la erupción en algunos casos. El tratamiento será: la extracción de los dientes reabsorbidos, y aplicar la técnica de remineralización de la dentina - hipersensible ( se mencionará posteriormente ).

Los dientes afectados por dentinogénesis - imperfecta, no constituyen buenos soportes para proteais parciales porque el esmalte se desprende por capas. Las dentaduras completas sobrepuestas a dientes que han sido preparados con cofias que se extienden por debajo del - margen gingival, han dado buenos resultados ya que proporcionan función y estética y conservan el borde alveolar.

En la displasia dentinal, las raíces son cortas, existe susceptibilidad a sufrir lesiones periapicales provocando el aflojamiento de dientes, por lo que se recomienda extracción de los dientes afectados.

Cuando se presenta la odontodisplasia, los - dientes que no hacen erupción se extraen con cirugía, en los dientes que erupcionan y presentan deformidades en - la corona y con coloración intensa y que se fragmentan - con facilidad, el tratamiento es la extracción de todos los dientes afectados. Depués de las extracciones o de



cirugía, los dientes se restituyen con prótesis fija o removible.

Si se presenta descalcificación, abrasión, - atrición y erosión, existe sensibilidad y se aplica la técnica para dientes hipersensibles. Se recomienda la elaboración de coronas fundas y modificar las costum - bres y los malos hábitos.

#### TECNICA DE REMINERALIZACION DE LA DENTINA --- HIPERSENSIBLE.

1.- Eliminación de los integumentos dentarios como son: materia alba, placa dentobacteriana y tártaro dentario. Mediante cepillado y pasta abrasivas.

2.- Aislamiento y secado con aire.

3.- Grabado de la dentina, con ácido ortofosfórico durante un minuto.

4.- Preparación del cemento de hidróxido de calcio puro, que aportará los iones que recalificaran, con líquido de ácido fosfórico; que al mezclarse nos - dará una pasta de consistencia de migajón, la cual se coloca sobre la dentina que se pretende recalificar y se deja de una a dos semanas.

#### 6.- ANOMALIAS DE ERUPCION Y EXPOLIACION.

Si se presentan dientes natales o neonatales, es recomendable tomar radiografía para tener la - certeza de que no se trata de un diente temporal. El - tratamiento adecuado para los dientes con erupción pre - coz, es la extracción; utilizando anestesia para con - trolar el sangrado, pues aún no hay sensibilidad.

La erupción tardía de dientes temporales, es - causada por desequilibrios endócrinos, por lo tanto el tratamiento será restablecer el equilibrio endócrino y suministrar las vitaminas A y D porque el factor determinante de éstas anomalías es la falta de vitaminas. Las perturbaciones metabólicas, producen la carencia de las vitaminas A y D .

Por medio de la radiografía, se detecta la erupción prematura de los dientes permanentes con oportunidad, para que se le de al diente permanente el sitio que le corresponde, con la extracción del diente temporal.

En la erupción tardía de los dientes permanentes, la radiografía permite diagnosticar, la posición que guarda el diente, la presencia de cualquier obstáculo mecánico que lo acompañe y las complicaciones que esté causando. Se elaboran mantenedores de espacio, cuando los dientes temporales se pierden prematuramente, para evitar el cierre del espacio por desplazamiento de los dientes vecinos. Si hay dientes retenidos, se realiza una intervención quirúrgica.

En caso de Hipofosfatasia o exfoliación prematura de los dientes temporales por defecto en la cementogénesis, se elaboran mantenedores de espacio.

En dientes anquilosados se elaboran preparaciones para coronas totales y restablecer el nivel oclusal.

## C O N C L U S I O N E S .

1.- Todas las anomalías dentarias provocan alteraciones en el aparato masticatorio, ya sean alteraciones funcionales o estructurales o ambas, manifestándose de muy diversas maneras de acuerdo a las características propias de cada anomalía dentaria. Las características propias de cada anomalía dentaria depende - de la etapa embriológica y de la capa germinal afectada.

2.- Las anomalías dentarias, pueden ser resultado de factores de origen ambiental o de alteraciones genéticas; ya sea una alteración congénita o hereditaria. Es muy importante determinar la naturaleza de la anomalía, ya sea que esté limitada a los tejidos dentarios o que sean producto de alguna enfermedad generalizada.

3.- La mayor parte de los factores ambientales, que afectan a la dentición, se presentan durante el período prenatal. La calidad del medio ambiente intrauterino es determinada por el genotipo materno, y el medio ambiente es muy importante. Esto sugiere que la buena - nutrición prenatal y la atención médica son necesarias para una dentición normal y saludable.

4.- La presentación clínica, de cada alteración dentaria, debe relacionarse con los distintos métodos - de exploración, como lo es el diagnóstico clínico, el - examen radiográfico y en ocasiones los exámenes de laboratorio, los cuales enfocarán el diagnóstico diferencial

y éste a su vez dará la pauta para decidir cual es el -  
tratamiento indicado, que siempre estará destinado a -  
restablecer la función y brindar el mejoramiento estético.

5.- La corrección funcional y estética para las malformaciones dentarias, se realiza poniendo en juego los métodos de rehabilitación buco-dental; incluyéndose las distintas especialidades de la odontología y cuya - aplicación estará de acuerdo a la anomalía que se vaya a tratar.

## BIBLIOGRAFIA.

- 1) Pinn, Sidney B.: Odontopediatria. Argentina 1959.
- 2) Law, Lewis y Davis.: Atlas de Odontopediatria. - Ed. Mundi, Buenos Aires, 1972.
- 3) Harndt y Meyers.: Odontología Infantil. Ed. Mundi, Buenos Aires.
- 4) Urban, Melint.: Histología y Embriología Bucoden - tal. Ed. Fournier, México, 1976.
- 5) Clínicas Odontológicas de Norteamérica.: Genética. Enero-1975. Ed. Interamericana.
- 6) Tiecke, Stuteville, Calandra.: Fisiopatología Bucal. Ed. Interamericana, México 1960.
- 7) Robbins L. Stanley.: Tratado de Patología. Ed. - Interamericana, México 1968.
- 8) Thoma, Gorling y Goldman.: Patología Oral. Ed. Salvat, Barcelona 1973.
- 9) Zerbelli, Edward V.: Diagnóstico en Patología - Oral. Ed. Salvat, Barcelona 1972.
- 10) Quiróz, Gutierrez E.: Patología Bucal. Ed. Parría, México 1959.
- 11) Patten, Bradley.: Embriología Humana. Ed. Ateneo, Buenos Aires 1971.
- 12) Thoma, Kurt L.: Patopatología.
- 12) Velázquez, Tomas.: Anatomía Patológica.