



24.72

ESCUELA NACIONAL DE ESTUDIOS PROFESIONALES

IZTACALA U. N. A. M.

**TESIS DONADA POR  
D. G. B. - UNAM**

**QUISTES DE LA CAVIDAD ORAL Y SU  
TRATAMIENTO QUIRURGICO**

T E S I S  
QUE PARA OBTENER  
EL TITULO DE  
CIRUJANO DENTISTA  
P R E S E N T A  
MA. DE LOS ANGELES CISNEROS RAMOS

SAN JUAN IZTACALA, MEX.

1980



Universidad Nacional  
Autónoma de México

Dirección General de Bibliotecas de la UNAM

**Biblioteca Central**



**UNAM – Dirección General de Bibliotecas**  
**Tesis Digitales**  
**Restricciones de uso**

**DERECHOS RESERVADOS ©**  
**PROHIBIDA SU REPRODUCCIÓN TOTAL O PARCIAL**

Todo el material contenido en esta tesis esta protegido por la Ley Federal del Derecho de Autor (LFDA) de los Estados Unidos Mexicanos (México).

El uso de imágenes, fragmentos de videos, y demás material que sea objeto de protección de los derechos de autor, será exclusivamente para fines educativos e informativos y deberá citar la fuente donde la obtuvo mencionando el autor o autores. Cualquier uso distinto como el lucro, reproducción, edición o modificación, será perseguido y sancionado por el respectivo titular de los Derechos de Autor.

# TESIS CON FALLA DE ORIGEN

## INDICE

### I PROLOGO

II DEFINICION .....	Página	I
III CLASIFICACION .....	"	2
IV QUISTES ODONTOGENICOS .....	"	3
A) Quistes Foliculares .....	"	5
B) Quistes Periodontales .....	"	15
V QUISTES NO ODONTOGENICOS .....	"	37
A) Quistes Fibrales .....	"	37
B) Quistes de Retención .....	"	49
C) Quistes Disontogénicos .....	"	52
VI TRATAMIENTO DE LOS QUISTES .....	"	58
A) Enucleación .....	"	62
B) Marsupialización .....	"	71

VII TRATAMIENTO DE LOS QUISTES QUE HAN INVADIDO CA-- VIDADES ADYACENTES .....	Página	76
Técnica de Cadwell Luc .....	"	77
Método Rinológico .....	"	78
Técnica de Wassund.....	"	79
Relaciones Quísticas en Mandíbula .....	"	81
Técnica de Wassund en Mandíbula .....	"	81
Tratamiento de los Quistes Infiltrados .....	"	83
VIII CASOS DE QUISTES .....	"	85
IX CONCLUSIONES .....	"	107
X BIBLIOGRAFIA .....	"	109

# I

## PROLOGO

Las infecciones quísticas aparecen frecuentemente tanto en maxilar como en mandíbula, pueden observarse desde la niñez hasta la senectud en cualquier sexo o raza , por ello gran parte de los Dentistas suelen pasar inadvertidos estos trastornos , tal vez ello sea debido a deficiencia de conocimientos , materialismo o quizá a la ausencia de un buen exámen radiográfico tan indispensable para ayudar a lograr un buen diagnóstico.

Esto es lo que ha orillado a la sustentante a elegir este tema para la realización de la tesis , cuyo objetivo es dejar acentuada la importancia de un profundo conocimiento tanto clínico como radiográfico de estas alteraciones ya que de ello dependerá el éxito del tratamiento .

En muchas ocasiones al no atender algunos tipos de quistes rápidamente , pueden dar resultados fatales , pues pueden experimentar transformación neoplásica como en los casos de ameloblastomas o de algunos carcinomas, o bien ocasionar gran reacción ósea y llegar a convertirse en procesos infecciosos mas complicados , un ejemplo de ello sería la osteomielitis . Sin embargo cuando los quistes son tratados a tiempo, pueden desaparecer totalmente de una manera relativamente sencilla.

Por ello es que aquí se describen las características fundamentales tanto clínicas como radiográficas de las enfermedades que a este tema ocupan con su consiguiente tratamiento quirúrgico , que puede llevarse

a cabo en el consultorio dental, únicamente tomando en cuenta las medidas necesarias para su realización como una anestesia bien realizada, instrumental adecuado etc. Claro está que para esta operación previamente se habrá hecho una historia clínica a conciencia y haber obtenido los exámenes de laboratorio correspondientes para tener una cuidadosa valoración del paciente.

De acuerdo con lo dicho anteriormente, es posible llegar a obtener una vía de elección adecuada para intervenirlos, observando dos factores muy importantes:

1. Tamaño del quiste, por lo tanto vecindad con las tablas óseas.  
( De ahí la importancia de un buen estudio radiográfico).

## 2. Presencia de dientes.

De esta manera muchas veces se logrará un diagnóstico precoz no solo de quistes sino de multitud de afecciones patológicas, las cuales quedan como responsabilidad del Cirujano Dentista.

Así mismo se quiere enfatizar que el haber realizado esta tesis no implica que se hayan establecido o impuesto normas o ideologías nuevas por parte de la sustentante, sino que en ella quedan recopilados conocimientos que pueden ser de utilidad a estudiantes, odontólogos de práctica general y aún a profesores de esta rama, para la resolución de algunas dudas o como recordatorio, pues aunque este tema ha sido tratado en gran cantidad de textos y revistas, no por ello dejará de ser interesante e importante ya que suele encontrarse en pacientes que acuden por algún otro motivo al consultorio y son observados casualmente en radiografías tomadas para otros fines.

## II

### QUISTES DE LA CAVIDAD ORAL Y SU TRATAMIENTO QUIRURGICO

#### Definición y caracteres generales.

Quiste o cistoma.-

Saco cerrado provisto de membrana definida, que contiene un material líquido o semilíquido. Estos pueden desarrollarse en el paréncima de un órgano o en las cavidades naturales.

Los quistes pueden alcanzar gran tamaño y llegar a producir asimetría facial, alteraciones de la dentición, síntomas neurológicos y predisposición a fracturas.

Los maxilares contienen epitelio odontogénico y no odontogénico. De acuerdo con ello en los maxilares se forman dos tipos de quistes verdaderos: los odontogénicos y los no odontogénicos.

El epitelio odontógeno representa los vestigios de los órganos del esmalte o de la lámina dental. Este puede presentarse en forma de órgano del esmalte no desarrollado, o como restos epiteliales.

El epitelio no odontogénico representa los residuos del epitelio que cubría los procesos embrionarios que generan el maxilar, y que se encuentran a lo largo de la línea de cierre de los procesos embrionarios ( línea de fusión de los procesos palatinos, línea de fusión de los procesos globular y maxilar, y línea de cierre de los procesos medio y lateral con el proceso maxilar. Así como los restos del conducto nasopalatino ventral).

Los quistes suelen ser uniloculares, multiloculares, microquísticos o gigantes; por su contenido pueden ser serosos, mucosos, hemorrágicos o sebáceos.



(2)

### III

## QUISTES

Quistes Odontogénicos

Quistes Foliculares

Primordial  
Dentigero  
Multilocular

Quistes Periodontales

Radicular  
Residual  
Gingival  
Queratoquiste

Quistes No  
Odontogénicos

Quistes Fisurales

Mediales  
Globulomaxilares  
Nasoalveolares  
Nasopalatinos

Quistes Oseos

Quistes Oseos

Quistes de Retención

Ránula  
Mucocelo

Quistes Disontogénicos

Dermoide  
De la Hendidura Branquial  
Higroma Quístico  
Del Conducto Tirogloso

#### IV QUISTES ODONTOGENICOS

Son quistes de desarrollo y derivan del epitelio asociado con la formación del aparato dental. Estos quistes pueden presentarse desde la infancia hasta cualquier edad y durante su crecimiento destruyen el hueso. Este tipo de alteraciones suele aparecer en cualquier sexo o raza apesar de que cada uno de estos procesos presenta un cuadro propio .

En ocasiones el quiste ocupa la totalidad de un segmento de la arcada y llega a producir distorsión facial.

Hay casos en los que el hueso cortical se puede atrofiar debido a la presión y luego volverse muy delgado, semejante a una cáscara de huevo; muchas veces queda tan erosionado que dará lugar a una ulceración.

En general los quistes odontogénicos tienen paredes gruesas y se han descrito ameloblastomas y carcinomas epidermoides cuyo origen provenía de las paredes de los quistes odontogénicos.

#### Periodos clínicos de los quistes odontogénicos.-

Los quistes odontogénicos se caracterizan por una marcha y evolución muy semejantes , tales son los periodos clínicos.

##### I) Periodo de iniciación.-

Se le denomina silencioso, pues no existe sintomatología clínica por lo tanto su presencia no se revela . Es cuando se origina la tumoración sin molestias ni sintomatología de ninguna clase.

Frecuentemente son observados casualmente en radiografías tomadas para investigar el maxilar.

## 2) Período de deformación.-

Cuando al pasar el tiempo el quiste aumenta de volúmen a expensas del -- hueso en el cual se encuentra alojado. Este crecimiento se realiza al ir rechazando el hueso y atrofiándolo por compresión sin hacerlo formar parte del mismo.

El hueso se va deformando en grado variable, según sea el volúmen del -- proceso. Generalmente la tabla externa es la más rápidamente deformada. La bóveda palatina suele dar muestras prematuras de los quistes que alberga.

## 3) Período de exteriorización.-

Al llegar el momento en que el hueso no puede resistir más, o desaparece debido a la atrofia ocasionada, ante el avance del quiste, éste se exterioriza y llega a ponerse en contacto con el medio bucal, quedando separado de este únicamente por periestio y tejido gingival.

En estos dos períodos la lesión quística que ha originado que las tablas óseas sean adelgazadas o papiáceas, puede ser detectada clínicamente por -- el síntoma de crepitación apergamada.

La sintomatología de resitencia o fluctuación, aparece posteriormente -- al de dureza (crepitación) cuando el hueso es destruido.

## 4) Período de supuración.-

En una complicación en el desarrollo del quiste, sin embargo esta supuración puede aparecer en cualquiera de los tres períodos.

El pún se abre camino quirúrgica o espontáneamente y la sintomatología adquiere otras características que serán estudiadas posteriormente.

En estos quistes las radiografías son de gran ayuda para realizar el -- diagnóstico diferencial para no confundirlo con otro tipo de quistes y ameloblastomas.

Las radiografías serán por medio de películas dentales extrabucal e intrabucal . En maxilar son de mucha ayuda las de Watters y en mandíbula la ortopantomografía así como las laterales.

El diagnóstico también se hará por medio de análisis del contenido químico el cual puede obtenerse, por aspiración del líquido. Puede ser de utilidad la inyección de una sustancia radiopaca para conocer el tamaño y contorno (lipiodol o yodocloral).

Generalmente estos quistes no causan dolor , sin embargo, este se puede presentar debido a la presión ejercida por el quiste sobre algún nervio, y se llega a irradiar a cualquier parte de la cara confundándose con un dolor de cabeza.

#### QUISTES FOLICULARES

Se forman de los restos de proliferaciones de la lámina dental o del órgano del esmalte de un diente en desarrollo . Hay varias teorías acerca de su origen , en las cuales se dice que son formados por diversas causas, así como su aspecto clínico variable . Estos pueden formarse por células epiteliales, cordón lateral del esmalte , u órgano del esmalte en desintegración una vez formado el esmalte.

Estas células pueden experimentar transformación y proliferan formando quistes o tumores sólidos . Pero generalmente el quiste se encuentra adherido al cuello del diente brotado; esto indica que en la mayor parte de los casos el quiste está formado por el órgano del esmalte . Este tipo de quiste presenta cierta potencialidad para transformarse en adenomatoma.

Se piensa que estos quistes son el producto de cambios retrogradados en el retículo estrellado del órgano del esmalte, y que el líquido es acumulado-

por trasudación del tejido perifolicular produciendo una expansión o cavidad del órgano adamantino . El folículo dentario al rededor de la corona -- del diente forma la membrana fibrosa del quiste , mientras que el epitelio-- se deriva de la capa externa del órgano del esmalte.

Los quistes foliculares se pueden dividir en tres tipos:

Primordial, dentífero y multilocular.

#### Quistes Primordiales

Son denominados también uniloculares o foliculares simples.

Aparecen raramente y son anomalías precoces del desarrollo originados a partir de las células que no se diferencian completamente para producir esmalte, por lo que es una alteración temprana del desarrollo . Pueden derivar de un órgano normal del esmalte , de un brote supernumerario de la lámina dental o de restos de las células epiteliales. En el primer caso falta un diente , en el segundo existen todos y el quiste se forma en la rama o entre los dos. Aparecen frecuentemente en la región del tercer molar o en la región molar y pueden extenderse hacia la rama ascendente en su porción posterior. Se han encontrado generalmente en individuos jóvenes.

#### Características clínicas

Varían de tamaño, poseen potencialidad para expandir el hueso y desplazar los dientes adyacentes por presión. En ocasiones se asocia a un diente primario persistente, y el examen radiográfico revelará una zona radiolúcida en el lugar de la pieza normal subyacente, la lesión no suele ser dolorosa excepto en caso de infección secundaria, sin embargo puede haber parej

tesia del labio.

La mayor parte de los quistes de la rama ascendente que no contiene dientes, y que no están asociados con ellos, son los quistes primordiales.

Estos quistes aparecen frecuentemente entre la segunda y tercera década de la vida. Cuando se forman entre las raíces de los dientes, pueden desplazarlos lateralmente.

Se confunden frecuentemente con quistes residuales en maxilares dentados.

#### Diagnóstico

El diagnóstico definitivo se hará por medio de historia clínica, examen radiográfico e histopatológico en el cuál se pueden observar señales inflamatorias.

#### Características radiográficas

Nos informa del tamaño del quiste y la alteración causada a los dientes-vecinos. El quiste aparece como una lesión radiolúcida, oval o redonda y bien delimitada, generalmente unilocular.

Suele localizarse debajo de las raíces de los dientes, entre las raíces de piezas adyacentes, o cercanas a la cresta del reborde en el lugar de un diente ausente en forma congénita. Siendo mayor la propensión en la región de los terceros molares.

#### Características Histológicas

Difieren muy poco de los otros quistes odontógenos, la pared se encuentra compuesta por fibras colágenas de densidad variable, la superficie in-

terna está constituida por epitelio escamoso estratificado , que suele presentar paraqueratina frecuentemente con una superficie acanalada. El epitelio por lo general tiene cuatro a ocho células de espesor sin brotes epiteliales bien definidos . La zona subepitelial adyacente del tejido conectivo presenta células inflamatorias crónicas, tratándose la mayoría de linfocitos y plasmocitos mezclados con leucocitos polimorfonucleares.

#### Tratamiento

Consiste en su enucleación curteando a fondo el hueso, sobre todo si hay fragmentación del revestimiento . Suele haber recidivas.

#### Quistes Dentígeros

Estos quistes se originan en los sacos foliculares que rodean las coronas de los dientes en desarrollo. Pueden asociarse a cualquier diente pero principalmente aparecen en la región de tercer molar o en la región canina. Se encuentran en mandíbula con doble frecuencia que en maxilar.

Este quiste está siempre asociado con la corona de un diente retenido.

También es posible que el quiste se encuentre cubriendo un odontoma, o se relacione con un diente supernumerario.

Los quistes dentígeros toman asiento en ambos maxilares y se encuentran mas relacionados con dientes permanentes que con caducos.

El número de quistes dentígeros está relacionado con el de los dientes que presentan mayor frecuencia de retención.

El saco quístico ocupa por lo general los procesos basales correspondientes y en relación con la ubicación del diente retenido. Son menos frecuentes que los radiculares , y tienen mayor predisposición en hombres que en -

mujeres , en cualquier raza.

#### Patogenia.

Hay varias teorías . Una de ellas explica el origen de este quiste por alteración del epitelio reducido del esmalte, posterior a la formación total de la corona dental , en la cuál, hay acúmulo de líquido entre el epitelio reducido del esmalte y la corona dental.

Otra teoría explica que el quiste dentígero se origina por proliferación y transformación quística de grupos de células epiteliales alojadas en la pared del tejido conectivo del saco dental , a hanta fuera de ella, y que - ante epitelio ya transformado se va a unir posteriormente con el epitelio - folicular de revestimiento ; de esta manera se forma una cavidad quística - única al rededor de la corona del diente.

#### Características clínicas

El quiste dentígero posee potencialidad para transformarse en una lesión agresiva . Presenta un primer período intramaxilar y un segundo período de exteriorización . Debido a la lentitud de su marcha y evolución, no suelen dar sintomatología en un principio, por lo que frecuentemente pasan inadvertidos, algunos casos suelen ocasionar asimetría facial y gran desplazamiento de dientes con resorción de las piezas adyacentes debido a la expansión del hueso por el crecimiento del quiste.

Estas alteraciones se desarrollan conforme a la ley de menor resistencia.

En maxilar generalmente evolucionan hacia la tabla externa , a excepción de los caninos cuya evolución es hacia palatino, dependiendo todo ello del asiento primitivo del diente.

En mandíbula crece con frecuencia a expensas de las dos tablas. Por esto



en la mayoría de las lesiones quísticas provenientes de un tercer molar inferior retenido, se puede producir ahuecamiento de toda la rama ascendente hasta la apófisis coronoides y el cóndilo, y también expansión de la lámina cortical debido a la presión ejercida por el quiste. Junto con este proceso hay tal desplazamiento del tercer molar, que a veces llega a quedar comprimido contra el borde inferior de la mandíbula.

En caso de un quiste proveniente de un canino superior, suele haber expansión de la porción anterior del maxilar y superficialmente aparece una celulitis o una sinusitis aguda.

El volumen de estos quistes es variable, desde el pequeño quiste del tamaño de un "garbanzo", hasta el de gran volumen del tamaño de una "nuez o un huevo de gallina".

Sintomatología.- generalmente no existen síntomas al principio, pero en algunas ocasiones pueden percibirse fenómenos dolorosos semejantes a los de los dientes retenidos. Tiene potencial para causar desviación dental en la que los dientes adquieren forma abanicada. En algunos casos se han presentado neuralgias, dolores de distinto tipo y cefaleas. Pero a pesar del gran tamaño que pueden llegar a adquirir, el dolor es muy raro.

Con el paso del tiempo lo más llamativo será la deformidad facial ocasionada. La bóveda palatina muestra descenso en algunos casos. También se ha llegado a observar exoftalmia debido a protrusión del globo ocular, así como dificultades durante la deglución y la fonación. Toda esta sintomatología cambia rápidamente en caso de infección; ya que hay dolor intenso, irradiado a distintas direcciones, malestar general, fiebre, halitosis, pulso elevado, etc., en general, todas las características de un proceso infeccioso agudo.

Puede haber supuración que se abre paso por medio de fistulas que se lo-

calizan intraoral o extraoralmente. El pús emanado presenta olor fétido. Si se introduce una sonda a través de una fístula, se puede percibir la dureza de la pieza dental retenida y el tejido blando de la bolsa quística.

#### Características Radiográficas

son indispensables las oclusales, intraorales y extraorales. El exámen radiográfico revelará una zona radiolúcida relacionada con la corona de un diente no brotado. La corona dental no erupcionada puede hallarse rodeada por la radiolucencia en una delimitación bien definida.

También la zona radiolúcida puede proyectarse desde la corona dental, principalmente cuando hubo desplazamiento dental o el quiste fué muy grande (quiste dental lateral).

Hay un tipo de quiste que está asociado frecuentemente con dientes primarios o permanentes en erupción, y poco antes de entrar a la cavidad bucal. Se presentan como abultamientos en la cresta alveolar y son de color azulado, renitentos y llenos de líquido; se denominan quistes dentíferos de la erupción.

#### Características histológicas.

No muestran caracteres histológicos típicos, pero frecuentemente se componen de un revestimiento de epitelio escamoso estratificado, y una pared de tejido conectivo formada por haces de colágeno y suele mostrar cierta infiltración de linfocitos y plasmocitos. El tejido conectivo de la pared suele contener restos o pequeños grupos de epitelio odontogénico. Este epitelio es inactivo por lo tanto no tiene importancia clínica. Sin embargo el revestimiento quístico de tejido conectivo puede producir proliferación ameloblástica, por lo que se consideran precursores del ameloblastoma, y re-

quieren de una extirpación total y cavidades posteriores. Este tipo de quistes en ocasiones contiene un líquido amarillo acuoso poco espeso, a veces - con un poco de sangre.

Debe diferenciarse de los quistes periodontales y de los adamantinomas - que con frecuencia van acompañados de un diente retenido vecino. Por ello - son de importancia para el diagnóstico las radiografías y la biopsia.

#### Tratamiento

Debe ser quirúrgico y depende del tamaño de la lesión.

Las lesiones pequeñas pueden ser enucleadas sin causar mucha dificultad. Los de gran tamaño son tratados mediante la inserción de un drenaje ó por marsupialización.

En los grandes quistes la pérdida ósea es muy acentuada y el hueso se encuentra bastante adelgazado, por lo que hay peligro de fracturar el maxilar en caso de tratar de hacer la enucleación.

Este quiste recidiva en caso de que haya fragmentación del revestimiento quístico y los restos no hubiesen sido eliminados.

#### Complicaciones

Son diversas las complicaciones potenciales surgidas de este quiste :

- a) Formación de un ameloblastoma derivado del epitelio de revestimiento o de restos del epitelio odontógeno de la pared quística.
- b) Formación de carcinoma epidermoide, derivado de las mismas formas epiteliales.
- c) Aparición de un carcinoma mucoepidermoide, de las glándulas salivales, a partir del epitelio de revestimiento del quiste dentífero que contiene células secretoras de moco, o células con este potencial, esto ha sido observa-

do generalmente en quistes dentígeros relacionados con terceros molares inferiores retenidos.

El potencial hacia la proliferación neoplásica es mas pronunciado en el caso de quistes dentígeros que en otro tipo de quistes. La formación de este tumor se manifiesta como un engrosamiento nodular de la pared quística, este ameloblastoma pocas veces es obvio desde el punto de vista macroscópico. Por ello es requisito indispensable que todo el tejido del quiste dentígero sea enviado a un patólogo dental, para que éste a su vez, realice un minucioso exámen tanto macroscópico como microscópico.

El desarrollo de un carcinoma epidermoide a partir del epitelio de revestimiento del quiste dentígero ha sido considerado por muchos autores, sin embargo se conocen los factores predisponentes y el mecanismo de formación de esta neoplasia.

La formación del carcinoma mucoepidermoide es extremadamente raro, pero se han comunicado casos de este tipo de complicación en asociación de quistes dentígeros de terceros molares retenidos y si se toma en cuenta la frecuencia con la que se encuentran células secretoras de moco en este tejido de revestimiento como signo de mayor potencialidad, siempre debe considerarse esta posibilidad.

#### Quistes Multiloculares

Son variantes de los quistes dentígeros, pueden originarse de varios géneros dentarios que desarrollan simultáneamente degeneración quística, o bien, proceden de la lámina dentaria que forma varios folículos adyacentes, cada uno de los cuales se convierte en un quiste separado.

Un quiste unilocular puede convertirse en multilocular, al haber degene-

ración quística de sus paredes , formándose de esta manera varios quistes.

Los quistes multiloculares aparecen mas frecuentemente en las zonas de terceros molares y se extienden en dirección anterior hasta el cuerpo mandibular o posteriormente hacia la rama ascendente.

Según Bhaskar, comprende menos del 1% de los quistes foliculares.

#### Características clínicas.

Esta lesión aparece como un agrandamiento del hueso afectado. Comúnmente los dientes presentan migración.

Se ha asociado a los quistes multiloculares con la herencia, y también - con otros trastornos del desarrollo, tales como quistes sebáceos, quistes - múltiples de la piel, deformidad de las vértebras cervicales y exostosis - múltiples.

#### Características radiográficas.

Las radiografías de estas lesiones muestran una imagen de aspecto multi-quístico semejante a pompas de jabón. Sin embargo durante la intervención - quirúrgica muchas veces se observa que se trata de un quiste único de gran - extensión, con varios tabiques óseos y aspecto de quistes múltiples separados.

#### Patogenia

Se produce cuando varios gérmenes dentarios adyacentes toman parte en la formación de un quiste, o bien, si una yema desprendida de la lámina dental o de la capa epitelial externa del órgano del esmalte se ramifica y forma - varios folículos , cada uno de los cuales forma un quiste.

### Caracteres Histológicos

Están revestidos de epitelio escamoso oestratificado y sus paredes de tejido conectivo pueden presentar un reducido número de células inflamatorias.

En algunas ocasiones el epitelio de la cubierta quística se encuentra -- queratinizada y los quistes contienen queratina.

### Tratamiento

Extirpación total del quiste.

### QUISTES PERIODONTALES

Los quistes periodontales son producto de la proliferación de los restos epiteliales de Malassez.

Estas alteraciones son de marcha crónica, con asiento en cualquiera de los maxilares, sin embargo algunos autores están de acuerdo en asignar un mayor predominio en el maxilar superior, esta mayor frecuencia de aparición en maxilar la han explicado de acuerdo a las siguientes causas:

- a) Hay mayor número de raíces dentarias en maxilar que en mandíbula.
- b) Menor predisposición de caries dental en los caninos inferiores, y -- por lo tanto a las complicaciones infecciosas.
- c) Presencia de cavidades anatómicas, como el seno maxilar y fosas nasales en maxilar superior, que son propicias para el desarrollo de estos quistes.
- d) El relativo número de terceros molares inferiores que se encuentran retenidos, no existen, o se extraen prematuramente en mandíbula.

Los quistes periodontales se encuentran formados por una bolsa conjuntivo--epitelial, con un contenido líquido o semilíquido que se origina a partir --

de un granuloma complicación de una caries de cuarto grado, o de un diente devitalizado sin caries.

Estas lesiones pueden presentarse a cualquier edad, pero más frecuentemente entre los 20 y 50 años.

Se clasifican en cuatro grupos: Radicular, residual, lateral y gingival.

Evolución de los quistes periodontales y relaciones con las cavidades vecinas.

#### Maxilar Superior

Este hueso presenta cavidades muy importantes, hacia ellas se dirigen durante su evolución los quistes periodontales, llegando a contraer las relaciones que se consideran en los siguientes casos.

##### Vestíbulo bucal.-

Los quistes que se desarrollan hacia el vestibulo bucal evolucionan deformando aumentando y extendiendo la tabla externa, y en su crecimiento hacen desaparecer las fosas canina y mirtiforme. En muchas ocasiones llegan a producir deformación facial. Cuando el quiste está lo bastante evolucionado, el síntoma de crepitación abergaminada y los de fluctuación y renitencia se perciben claramente. En caso de supuración, fistulas ubicadas en la tabla externa dejan salir el pus.

##### Seno maxilar.-

Un gran número de quistes se desarrollan hacia el seno maxilar. En algunos casos por ejemplo si el proceso se origina a expensas de la raíz palatina de un primer molar superior, crece y llega a las vecindades del seno maxilar, entonces se encontrarán los siguientes elementos anatómicos: seno maxilar, y tejido óseo, membrana quística con su contenido quístico y ápice -

dentario con el cual el quiste tiene las relaciones conocidas. Si el proceso quístico sigue aumentando de tamaño, adelgaza tanto el piso sinusal, que se invagina hacia el interior del seno. Posteriormente debido a la presión ejercida por el quiste, el hueso que forma el piso del seno se adelgaza, se torna papiráceo y desaparece finalmente. La desaparición del piso del seno produce primero al haber un orificio y después varios, que al fusionarse logran una brecha que pone en contacto la mucosa sinusal y la membrana quística.

La mucosa del seno y la membrana quística se unen íntimamente pero sin llegar a formar parte una de la otra.

Si el quiste sigue avanzando, la luz del seno vá haciéndose cada vés menor hasta desaparecer, y el quiste ocupa el lugar que correspondía al seno maxilar; este puede llegar a tal grado que la mucosa sinusal desaparece. Esta teoría es sostenida por varios autores, pero el quiste puede avanzar más y el techo del seno maxilar quedará tapizado directamente por la membrana quística.

Se han encontrado casos de quistes supurados abriéndose paso en la cavidad sinusal, y cuando en los que el diagnóstico de sinusitis hizo sospechar la existencia de un quiste periodontal.

#### Bóveda palatina.-

El desarrollo de estos quistes hacia la región palatina no solo se encuentran en relación con los incisivos laterales, sino también con otros dientes. Aun que es en los incisivos en donde los encontraremos con mayor frecuencia.

La evolución de estos quistes hacia la bóveda palatina puede abarcar e invadir al mismo tiempo otros órganos vecinos. En los grandes quistes puede estar afectada la table externa, en otros puede invadirse las fosas nasales



y al mismo tiempo la bóveda palatina; resulta muy difícil percibir la sensación de crepitación pergaminada.

#### Fosas nasales.-

La invasión hacia las fosas nasales de un quiste, se realiza de manera semejante al del seno maxilar. El piso de las fosas nasales es rechazado debido al avance del quiste. Si colocamos espejo en las fosas nasales, se puede observar el relieve del piso sinusal. En ocasiones al introducir el dedo índice en la fosa nasal se puede percibir la sensación de crepitación pergaminada.

En caso de que haya infección del quiste y el proceso supuro, se destruye la tabla ósea y la mucosa pituitaria, y el contenido del quiste se dirige hacia el tercio posterior de las fosas nasales. Puede haber salida de pus por vía nasal y confundir el diagnóstico de esta enfermedad con el de una sinusitis o el de una rinitis.

#### Fosa pterigomaxilar.-

La invasión se realiza rechazando la tuberosidad maxilar, reabsorbiendo el hueso y desarrollándose en la fosa pterigomaxilar, generalmente estos quistes provienen del tercer molar superior. Aquí debe tenerse especial cuidado durante el tratamiento quirúrgico debido a que se encuentran en vecindad con la arteria maxilar interna .

#### Mandíbula

A diferencia del maxilar superior, no presenta cavidades óseas que puedan ser invadidas por el avance del quiste.

Se esquematiza la ubicación de los quistes periodontales de mandíbula en tres porciones:

- 1) Porción anterior. Abarca incisivos, centrales y caninos. Desde la línea media hasta el agujero mentoniano.
- 2) Porción media. Desde el agujero mentoniano hasta la altura del tercer

molar.

3) Porción posterior. Abarca la región anatómica del tercer molar o del segundo en caso de que el tercero se encuentre ausente.

Por regla general, los quistes periodontales de la mandíbula, crecen rechazando la tabla externa, y la interna siempre es respetada.

Los quistes que se desarrollan en la región anterior, rechazan la tabla externa y al llegar a cierto tamaño, permitirán la sensación clínica de crepitación apergamizada, fácilmente perceptible.

Cuando el proceso ha erosionado el hueso, el quiste se exterioriza y se comprueba el síntoma de fluctuación y roncancia.

Los quistes de la porción media realizan una invasión más lenta debido al espesor de la tabla externa, cuando la ha destruido, se alojan debajo del periostio del maxilar y del músculo masetero.

También pueden evolucionar hacia la rama ascendente y estar en vecindad con el cóndilo y la apófisis coronoides. Algunos quistes de la mandíbula dirigen su marcha hacia la región basilar, que algunas veces ocupa íntegramente. También en este caso debe tenerse en consideración para el tratamiento de estos quistes, el paquete vásculo-nervioso constituido por la arteria, vena y nervio dentario inferior, pues llega a relacionarse íntimamente con el quiste periodontal.

Algunos autores han mencionado casos en los cuales ha habido fuertes dolores localizados e irradiados, debido a compresión del quiste sobre el nervio dentario inferior. También puede haber predisposición a fracturas cuando el proceso quístico ha destruido considerablemente el tejido óseo de la región mandibular en que se encuentre.

Desviaciones de los dientes vecinos.-

El quiste llega a ejercer enorme presión y se introduce entre los dien-

tes separándolos en forma de abanico alejando sus ápices y acercando sus coronas. Cuando esta alteración no logra desviar los dientes, produce lagunas de tamaño variable sobre el cemento y la dentina, y al llegar a la altura del ápice, puede producir mortificación pulpar.

#### QUISTES RADICULARES

El quiste radicular o apical, es el que se encuentra con mayor frecuencia en los maxilares pues van asociados a la patología periapical que sigue a las complicaciones pulpares. Esta lesión consta de una cavidad patológica tapizada de epitelio, con frecuencia ocupada por líquido.

Entre los diferentes haces del aparato de suspensión del diente, quedan espacios rellenos por tejido conjuntivo laxo ricos en vasos y nervios, en estos espacios se encuentran contenidos los restos epiteliales de la evolución dentaria los cuales fueron descubiertos por Malasséz.

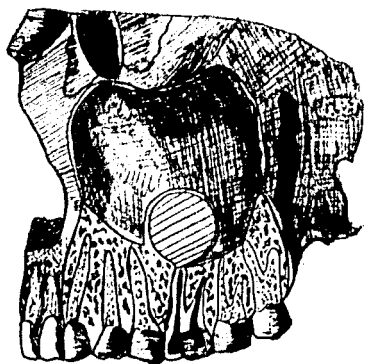
Estos restos son los que darán origen a quistes debido a la acción de agentes irritativos.

El epitelio de estos quistes proviene en algunos casos de:

- 1) Epitelio respiratorio del seno maxilar cuando hay lesión periapical en comunicación con éste.
- 2) Epitelio bucal de un trayecto fistuloso.
- 3) Epitelio bucal que prolifera apicalmente desde una bolsa periodontal.

Raramente se producen los quistes residuales a partir de un diente temporal. Tal vez ello se deba a dos razones:

- 1) La actividad destructora del germen permanente y su saco dentario; ya que tiene la capacidad de desgastar el cemento y la dentina de los dientes temporales, destruyendo los restos de estos, sin permitir que puedan proliferar.



EVOLUCION DE UN QUISTE PERIAPICAL PROVENIENTE DE UN PRIMER MOLAR  
SUPERIOR ; HACIA EL INTERIOR DEL SENOS.

2) La infección transmitida por el conducto radicular de los dientes temporarios, no produce irritación lenta y crónica necesaria para producir ésto tipo de quistes, debido a que los dientes temporarios presentan conductos anchos y permeables. Por lo que las infecciones se presentan en forma -brunca caracterizada por procesos de necrosis en el periápice; ya que los -procesos cariosos de cuarto grado destruyen los restos epiteliales de Malassez e impiden su proliferación.

#### Patogenia.-

La lesión varía de tamaño, suele ser mas grande que un granuloma dentario, y se extiende a dos o mas dientes.

Es conocido que el estímulo para la proliferación del epitelio del quiste periodontal, es la inflamación del granuloma periapical, sin embargo no se sabe la razón por la cual no todos los granulomas se convierten en quistes. La inflamación hace que las células epiteliales proliferen y forman cadenas de epitelio al cual engloba el tejido de granulación. Este epitelio carece de vasos sanguíneos propios, por lo que la irrigación debe provenir del tejido conectivo circundante. Las células centrales de la cadena epitelial al encontrarse alejadas de la zona de irrigación sanguínea, forman una pequeña cavidad revestida de epitelio. En este hay un proceso de necrosis y licuefacción. Las células epiteliales continúan proliferando y secretando dentro del área de licuefacción, por lo que la cavidad quística aumenta de tamaño mientras las células epiteliales se vierten en su interior. Como éstas células tienen dentro de su composición sustancia proteica, la presión ósmótica dentro del quiste aumenta poco a poco y llega a ser mayor que la de los tejidos circundantes. Por este motivo los líquidos tisulares y el líquido de edema penetran a la cavidad. El quiste se expande, y el hueso se reabsorbe debido a la presión ejercida por el quiste en el hueso subyacente

que forma una línea de hueso condensado al rededor del quiste. A este hueso condensado se le denomina lámina dura.

Finalmente el revestimiento epitelial se extiende dentro del tejido conectivo de la pared del quiste e incorpora parte del mismo dentro de la cavidad quística.

#### Características clínicas

La mayor parte de los quistes radiculares apicales son asintomáticos. Este tipo de quiste puede quedar en el maxilar sin dar sintomatología que haga sospechar su presencia.

Sin embargo el ápice del diente en el cual existe el quiste puede presentar una ligera sensación dolorosa a la percusión vertical, esta se hace más manifiesta colocando el dedo en los tejidos que cubren el ápice radicular.

El dedo puede percibir claramente el choque percutor sobre todo cuando la tabla ósea externa ha sido lo bastante reabsorbida.

El color de la encía en ocasiones adquiere un color rojo vino y circunscribe la región apical del diente afectado.

En un período silencioso y puede prolongarse durante un tiempo variable. Si no es tratado quirúrgicamente o por otros procedimientos, el quiste sigue creciendo y puede llegar a un segundo período de exteriorización, en el cual quiste ha adquirido cierto volumen y ha reabsorbido el hueso que lo rodeaba. La tabla externa es la primera en ser deformada y rechazada, al estar muy adelgazada la tabla externa, nos dará la sensación de crepitación apergaminada al disminuirse por el dedo que la investiga. Al dejar de oprimirla, la tabla externa vuelve a su forma original. En raras casos la deformación del hueso es tal, que ocasiona deformación de la cara en la que puede haber desviación de la nariz, modificación del párpado inferior hasta

desaparecer los surcos anatómicos de la cara. Posteriormente cuando el proceso quístico ha reabsorbido toda la tabla ósea externa, si el contenido del quiste se encuentra a gran presión, dará la sensación de renitencia durante la palpación. Si el quiste no se encuentra totalmente lleno de líquido, dará la sensación de fluctuación (sensación de ola).

El contenido se mueve en el interior de la bolsa quística y con dos dedos se puede notar el reflujó del choque del líquido al golpear contra la pared quística.

El desarrollo de los quistes radiculares en ambos maxilares debido a las diferentes relaciones anatómicas, adquieren algunos caracteres diversos y habrá ocasiones en las que al inspeccionar visualmente algún quiste, de acuerdo a su ubicación, nos permitirá señalar el diente causante.

#### Desarrollo en Maxilar Superior.

**Incisivo central.**- Generalmente los quistes desarrollados a expensas de este diente, realizan su desarrollo hacia vestibular, y conforme van aumentando de volúmen, ocupan las fosas en su tercio anterior. Cuando hay alguna complicación de tipo infeccioso en estos quistes, la supuración puede abrirse paso a través de las fosas nasales, en su porción anterior y confundirse con una rinitis o una sinusitis.

**Incisivo lateral.**-Debido a su posición anatómica, los quistes hacen su invasión hacia la bóveda palatina, no obstante, no tienen exclusividad. Algunas veces se desarrollan también hacia las fosas nasales.

**Canino.**- Frecuentemente el quiste de este diente se desarrolla hacia vestibular, y se exterioriza rápidamente. Puede invadir las fosas nasales y la bóveda palatina, si el quiste permanece largo tiempo, llega a relacionarse con el seno maxilar.

**Primer premolar.**- Debido a que poseen una raíz bucal y una lingual o pa-

latina, tienen dos caminos hacia donde evolucionar.

Los de la raíz bucal realizan su marcha hacia la región vestibular. También evolucionan hacia el seno maxilar y hacia las fosas nasales, pero principalmente hacia la región del seno maxilar.

Los quistes de la raíz palatina crecen en diferentes sentidos. Hacia el seno maxilar y hacia las fosas nasales, pero principalmente se dirigen a la bóveda palatina.

Segundo premolar.- Se dirigen generalmente hacia la región vestibular y sinusal.

Primer molar.- También en este caso el quiste evoluciona de acuerdo a la raíz afectada. Los que se desarrollan a expensas de las raíces mesial y distal, frecuentemente se exteriorizan hacia vestibular, o bien, hacia el seno maxilar. Los causados por la raíz palatina se desarrollan hacia el seno, la bóveda palatina y las fosas nasales.

Segundo molar.- Se desarrolla a semejanza del anterior.

Tercer molar.- Generalmente la evolución de los quistes derivados de esta pieza es hacia el seno maxilar. Pero algunas veces se dirigen hacia vestibular, y en raras ocasiones pueden dirigirse hacia los órganos que se encuentran en vecindad con ellos. En algunos casos se dirigen hacia la fosa pterigomaxilar después de abrirse paso a través de la tuberosidad del maxilar y respetando el paquete vasculonervioso que se encuentra en la fosa.

Desarrollo de los quistes radiculares en mandíbula.

Incisivos.- No dan gran número de quistes. Frecuentemente crecen dirigiéndose a vestibular. En muchas ocasiones hacen desaparecer hueso.

Caninos.- Los quistes originados a partir de estos dientes realizan su crecimiento hacia la región vestibular o a la baillar.

Premolares.- La marcha de los quistes provenientes de los premolares tam



bién se dirigen a la región vestibular o a la región basilar.

Primero y segundo molar.-

En estos los quistes se pueden dirigir hacia vestibular y su exteriorización es muy tardía, ya que se encuentran entre la línea oblicua interna y - su marcha raramente se realiza hacia el lado lingual.

Terceros molares.- El desarrollo de los quistes en estos dientes sigue - varios rumbos: ya sea hacia vestibular o crecer por debajo del masetero, y pueden seguir el ángulo del maxilar y la rama ascendente.

#### Características radiográficas

El aspecto radiográfico del quiste radicular apical es idéntico en la mayoría de los casos al del granuloma apical, por lo que es muy difícil distinguir radiográficamente un quiste de un granuloma, o de un absceso.

Sin embargo la radiografía puede mostrar una zona radiolúcida perfectamente bien delimitada, con una cortical sana.

Para diferenciarlo de un tumor maligno se observa que la imagen no presenta contornos imprecisos o erosionados.

A diferencia de los quistes dentígeros, estos últimos suelen presentar - dentro de la imagen radiográfica del quiste, un diente con su corona.

Para la identificación radiográfica de los quistes radiculares, puede ser de ayuda el empleo de sustancias radiopacas como el uso de lipiodol (aceite yodado al 40%); para su uso será necesario extraer una pequeña cantidad del líquido quístico. En proporción a esta cantidad se aplica el lipiodol - por medio de una jeringa estéril de aguja gruesa. En maxilar es muy útil ya que se produce una limitación precisa entre el seno y el quiste.

De la misma manera puede ser útil cualquier otra sustancia radiopaca como las soluciones de Bario. Esta técnica es empleada en el caso de quistes-

no supurados.

En caso de quistes supurados o fistulizados se puede introducir una tira de gasa yodoformada impregnada en lipiodol, o furocinada. Con esta gasa se llena la cavidad y se toma en seguida la radiografía.

#### Características histológicas.

El epitelio que recubre el quiste radicular es de tipo cucumoso estratificado en la mayoría de los casos.

En dientes superiores cuando los quistes se encuentran relacionados con el seno maxilar, puede encontrarse epitelio cilíndrico ciliado pseudoestratificado o de tipo respiratorio. Algunos investigadores han encontrado una estructura muy peculiar que es el cuerpo hialino o cuerpo de Rushton. Es frecuente encontrarlo en grandes cantidades en el epitelio de estos quistes. Estos cuerpos hialinos son pequeños, alargados o arqueados y se encuentran relacionados con el epitelio de revestimiento, son de estructura amorfa y frágil.

Se desconoce la patogenia y significado de tales estructuras, sin embargo se ha observado gran similitud en forma e histología entre estos cuerpos y los eritrocitos, por lo que se supone que provienen de trombos formados en pequeños capilares, que a su vez están compuestos por estos eritrocitos, de manera que se forma un círculo vicioso.

El tejido conectivo que forma la pared del quiste radicular, está integradado por haces paralelos de fibras colágenas comprimidas. También fibroblastos y pequeños vasos sanguíneos. Característica es la presencia casi constante de un infiltrado inflamatorio en el tejido conectivo cercano al epitelio.

Este infiltrado varía en composición, pero por lo general no compone de linfocitos, plasmocitos y algunos leucocitos polimorfonucleares. En algunas lesiones en la pared de estas, hay espacios en los cuales se encuentra co-

lesterol, puede erosionar el epitelio de revestimiento y salir hacia la luz del quiste. Esta contiene un líquido que se tñe púldamente con la eosina, y puede contener gran cantidad de colesterol y en menor cantidad queratina.

Muy raramente puede observarse sangre.

El diagnóstico se realiza por medio de radiografías, exámen histopatológico y exámen clínico.

Para el exámen histopatológico se hará una punción exploradora con una jeringa provista de aguja gruesa. Previa anestesia y esterilización de la región en donde se realiza la punción, se introduce la aguja que caerá en una cavidad en caso de que el quiste contenga líquido. Se aspira el contenido quístico que puede ser claro o transparente, o bien, oscuro y purulento. Si se trata de un quiste con contenido sólido, la jeringa solo absorbe algunas gotas de sangre y células quísticas que serán identificadas con la ayuda del microscopio. Se debe tener cuidado para que la aguja no llegue al seno, en cuyo caso solo se obtendría aire de éste.

La ubicación del quiste y su relación con las cavidades vecinas se logrará relacionando las radiografías oclusales intraorales y extraorales.

#### Tratamiento.

Extirpación del saco quístico y extracción del diente afectado.

En algunos casos siempre que esté indicado, se efectuará el tratamiento de conductos con apicectomía de la pieza dentaria que haya originado el quiste.

#### Quistes Residuales.

Presentan las mismas características de los quistes radiculares.

El quiste residual es aquél que ha sido olvidado al pasar inadvertido después de realizar la extracción de un diente. También puede representar

la degeneración quística de un granuloma que no fué eliminado en el momento de la extracción.

Es algo mas frecuente en maxilar que en mandíbula, y la mayoría de los - pacientes que presentan esta alteración se encuentran entre los 30 y 40 - años.

Cuando se realiza el tratamiento de algún quiste periodontal, el quiste - no reincide si la operación es realizada cuidadosamente. Sin embargo si el - saco quístico estuviese fragmentado y estos remanentes no fueran eliminados, o, si se hiciera la remoción incompleta de un granuloma periapical y queda - ran restos epiteliales, existe la posibilidad de que en ese lugar aparezca - el quiste residual después de un tiempo.

Este quiste no posee gran potencialidad para transformarse en ameloblas - toma como el quiste dentífero.

El epitelio de revestimiento de estas lesiones puede generar un carcino - ma epidermoide, pero esto es extremadamente raro.

Las características radiográficas, histológicas, el diagnóstico y trata - miento son semejantes a los del quiste radicular.

#### Quiste Periodontal Lateral.

Es muy raro, el quiste nace directamente en el ligamento periodontal de - un diente brotado, en su porción lateral. Su etiología no es bien conocida, pero han surgido varias explicaciones acerca de su formación:

a) Algunos autores sostienen que la lesión puede generarse al principio como un quiste dentífero a lo largo de la superficie lateral de la corona - del diente afectado . si el crecimiento es lento, la erupción del diente - puede ser normal y el quiste tomará una posición cercana a la raíz en su - porción lateral.

b) También se ha pensado que el quiste periodontal se forma directamente en el ligamento periodontal, a partir de los restos epiteliales de Malassez pero la causa no ha sido descubierta.

c) Se ha sugerido que posiblemente se originen a partir de los quistes gingivales. Pues se ha visto que en muchos casos la lesión deriva de los remanentes celulares de la lámina dental.

El quiste lateral se presenta frecuentemente en la zona de caninos y premolares inferiores, coincidiendo con el porcentaje de aparición de dientes supernumerarios el cual es en el mismo sitio.

Algunos autores han referido el origen de estos quistes en forma semejante, y sugieren que estos derivan de brotes supernumerarios de la lámina dental, sin que necesariamente se diferencie en un principio en órgano del esmalte.

#### Características clínicas.

Se presentan con mayor frecuencia en personas adultas, principalmente a los 40 años de edad. No existe predilección específica sobre sexo o raza. Estos quistes han aparecido con mayor frecuencia en la zona de premolares y principalmente en mandíbula.

Comúnmente no dan sintomatología y se descubren mediante exámenes radiográficos dentales rutinarios.

Solo en ocasiones existe una pequeña masa perceptible cuando el quiste se localiza en la superficie vestibular de la raíz. Sin embargo la mucosa suprayacente es normal.

El diente afectado suele estar vital. Si el quiste llega a infectarse puede asemejarse a un absceso periodontal lateral y fistularse para drenar.

#### Características radiográficas.

La radiografía periapical nos revela al quiste periodontal lateral como-

una zona radiolúcida sobrepuesta a la imagen de la superficie lateral de una raíz dental. Generalmente la lesión es pequeña y puede no estar bien de limitada. Pero en la mayoría de los casos la lesión aparece bien circunscrita con bordes definidos y rodeada de hueso esclerótico.

#### Caracteres histológicos.

Se compone de un saco hueco compuesto por una pared de tejido conectivo y en su superficie interna revestido por una capa de epitelio escamoso entratificado. Este epitelio es delgado y sus células suelen mostrar su citoplasma claro y un núcleo pequeño y teñido. Cuando este epitelio forma queratina, se les denomina "queratoquistes". Puede haber invaginaciones papilares de la pared en este tipo de quiste. También es frecuente que haya células inflamatorias en la pared conectiva.

#### Tratamiento.

Será enucleación de la bolsa quística sin extraer el diente afectado. En caso de que el diente no pueda ser conservado, será justificada la extracción.

#### Quistes Gingivales

Se subdividen en dos grupos: Quiste gingival del recién nacido y quiste gingival del adulto.

##### Quiste gingival del recién nacido.

Puede encontrarse también con los nombres de Perlas de Epstein y Nódulos de Pohn.

Aparece generalmente como nódulos múltiples o solitarios, y se localiza en el reborde alveolar del recién nacido o niños muy pequeños. Estos quistes

tes de origen de la lámina dental. De acuerdo a la descripción original, - las perlas de Epstein son nódulos quísticos compuestos por queratina, localizados a lo largo de la hendidura palatina media, o en la unión del paladar blando con el duro. Tal vez se encuentre relacionado con el desarrollo de los conductos de las glándulas salivales.

#### Características Clínicas.

En ocasiones cuando se han desarrollado y aumentan de volumen, pueden apreciarse como pequeñas tumefacciones blancas y circunscritas del reborde alveolar.

Cuando aumenta la presión interna del quiste, la tumefacción se torna isquémica.

#### Características Histológicas.

Estos quistes presentan un revestimiento epitelial delgado y en la luz se puede encontrar queratina y células inflamatorias. También en éste es frecuente encontrar los cuerpos hialinos de Rushton.

#### Tratamiento.

No requieren tratamiento, ya que por lo general las lesiones desaparecen por apertura de la superficie mucosa, o debido a que los dientes del brote deshacen estas alteraciones.

#### Quieste gingival en el adulto.

Suele aparecer en la encía libre o insertada, poneo tejido blando gingival.

#### Patogenia.-

Según Orban y Ritchey han sugerido que las posibles fuentes de la formación quística son:

- 1) Tejido glandular heterotópico.
- 2) Alteraciones degenerativas en un brote epitelial proliferante.

3) Restos de la lámina dental del órgano del esmalte, o islas epiteliales del ligamento parodontal.

4) Implantación traumática del epitelio.

De éstas, las dos últimas han sido las más aceptadas, y tomadas como válidas, de acuerdo con ellas habrá dos tipos de quiste gingival:

a) Los originados por degeneración quística de la lámina dental o en las glándulas.

b) El quiste que se origina por la implantación traumática del epitelio superficial. ( Suele denominarse quiste odontógeno no verdadero).

#### Características Clínicas

El quiste se presenta comúnmente en adultos, alrededor de los 40 años.

Frecuentemente aparece como una inflamación bien delimitada en la encía, es indolora y puede confundirse con un mucocelo. El color de la mucosa que la recubre es normal, y no llega a crecer más de un centímetro de diámetro. Raramente estos quistes aparecen en la papila.

#### Características Radiográficas.

No suelen observarse en las radiografías ya que se encuentran en tejidos blandos. Cuando aumentan de volumen, llegan a producir erosión de la lámina ósea cortical, pero no se observa en la radiografía.

Puede confundirse con un quiste periodontal lateral, pero debe hacerse la diferenciación de acuerdo a su origen.

#### Características Histológicas

El epitelio de revestimiento es escamoso aplanado y delgado, puede haber cierta formación de queratina. La lesión se encuentra libre en el tejido conectivo de la encía y en ocasiones presenta infiltración celular inflamatoria.

En el quiste gingival de implantación raras veces hay calcificación.



**Tratamiento.**

No requirieron tratamiento. no presentan potencial neoplásico.

**Queratoquiste Odontógeno**

Son los quistes que presentan queratinización del epitelio de revestimiento. Tienen orígenes diversos, y su índice de reincidencia es muy elevado.

**Características Clínicas**

El queratoquiste suele ser considerado como perteneciente a una de las siguientes clasificaciones:

- 1) Quiste primordal
- 2) Quiste periodontal lateral
- 3) Quiste dentífero
- 4, Quiste fisural

De estos quistes no todos presentan siempre queratinización.

El quiste primordal suele mostrar queratinización en el epitelio de revestimiento con mayor frecuencia, y le sigue el dentífero. Por lo que la queratinización es relativamente común en algunos tipos de quistes y rara en otros.

El queratoquiste aparece a cualquier edad , desde la infancia hasta la senectud, en cualquier sexo y raza. Según estudios hechos por Browe, estos quistes aparecen con mayor frecuencia en personas adultas de 35 años aprox.

Con mayor predisposición en mandíbula en la zona de tercer molar inferior y en la rama ascendente.

**Características Clínicas**

No hay manifestaciones clínicas características de esta enfermedad. Sin-

embargo puede presentarse dolor, inflamación del tejido blando y expansión del hueso.

#### Características Radiográficas.

Radiográficamente suele observarse una imagen radiolúcida unilocular o multilocular con un delgado borde de hueso esclerótico, éste se observa liso u ondulado. En el estudio realizado por Browe, la mayoría resultaron ser quistes dentígeros pues estaban asociados a dientes retenidos. Posteriormente se comprobó que en estos casos durante la operación, los quistes estaban separados del diente por una capa de tejido fibroso.

#### Características Histológicas.

La pared del quiste es delgada, el epitelio es de tipo escamoso estratificado generalmente con paraqueratina. Es muy delgado, con 6 a 8 células de espesor y los brotes epiteliales son muy raros. Puede haber displasia epitelial y en raros casos carcinoma epidermoide.

La pared de tejido conectivo muestra pequeños grupos de células epiteliales similares a las del epitelio de revestimiento, muchas veces estos grupos celulares forman grupos pequeños que representan extremos cortados de los pliegues de revestimiento de la cavidad quística.

El contenido de la luz del quisto suele estar ocupado por un líquido semiespeso de color pajizo. La cantidad de queratina que contiene es variable. En ocasiones se encuentran cuerpos hialinos y colesterol.

#### Tratamiento

El quiste debe ser tratado mediante cirugía, el tratamiento se realizará cuidadosamente, ya que la que la erradicación total del quiste es sumamente difícil pues la pared quística puede fragmentarse con facilidad debido a que es muy delgada. Además puede haber perforación del hueso cortical, principalmente en lesiones que afectan la rama ascendente por lo que se compli-

ca la enucleación total.

El queratoquiste odontógeno presenta un alto índice de reincidencia, aún realizando las tres técnicas fundamentales del tratamiento (Manipulización, enucleación y cierre primario, y enucleación con mantenimiento de apertura por empaquetamiento). Se concluyó que la reincidencia de este proceso se debe a la naturaleza del quiste y no a la técnica del tratamiento. -- Por lo tanto después de la operación los casos tienen que ser controlados mediante radiografías anuales.

#### Quiste de Gorlin

Se le denomina también quiste odontógeno epitelial calcificante, tumor queratinizante quístico, quiste odontógeno queratinizante.

Esta lesión fué descrita por Gorlin y asociados bajo el nombre de "Quiste odontógeno epitelial calcificante". Es una lesión sumamente rara y posee las características de un quiste, pero también las de una neoplasia.

#### Características Clínicas.

Se presentan a cualquier edad, en cualquier sexo y raza, no obstante se ha observado cierta predilección en personas adultas. Principalmente en la zona mandibular. La mayoría de las veces se han desarrollado en zonas centrales del hueso y en menor cantidad en la periferia ósea en forma de proliferación gingival sin erosionar el hueso subyacente.

#### Características Radiográficas.

Las lesiones intraósneas se observan como una imagen radiolúcida bien delimitada. Dentro de esa imagen radiolúcida puede observarse material radiopaco calcificado disperso. Esta lesión a veces se encuentra en asociación con un odontoma, y puede aparecer radiográficamente como parte integral de la totalidad del quiste. Generalmente estas lesiones son pequeñas, si no son -

descubiertas a tiempo pueden llegar a alcanzar varios centímetros de diámetro y abarcar gran parte del maxilar.

#### Características Histológicas.

El revestimiento epitelial se compone de una capa de células columnares o cuboideas. Dentro de este se encuentra una serie irregular de células y tajidos con *capas* de retículo estrellado y células eosinófilas pálidas, que al unirse forman grandes masas epiteliales que se queratinizan y calcifican. También es posible hallar cantidades irregulares de dentina u osteodentina.

En algunas ocasiones se encuentran asociados al tejido adamantino dental y pulpar de un odontoma. Algunas veces hay melamina dentro de la lesión quística .

Este quiste tiene potencialidad para transformarse en un carcinoma.

#### Tratamiento

Extirpación por medios quirúrgicos. La enucleación se hará cuidadosamente para evitar recidivas.

## V

## QUISTES NO ODONTOGENICOS

Los quistes no odontogénicos de los maxilares evolucionan sin tener ninguna relación de dependencia con el aparato dentario; sin embargo, conforme crecen pueden encontrarse en vecindad con este. Su formación es a partir de los restos de células epiteliales situadas en el lugar de fusión de los diferentes procesos embrionarios que forman la cara. Se presentan en personas de cualquier edad, pero principalmente en adultos, en cualquier sexo y raza.

Se dividen en:

- A) Quistes fisurales
- B) Quistes óseos
- C) Quistes de retención
- D) Quistes disontogénicos

## Quistes Fisurales

Se los denomina fisurales porque surgen en las zonas de fusión de los procesos faciales.

Estos quistes se producen al haber trastornos de la función ósea durante la época del desarrollo embrionario. El epitelio o sus restos quedan atrapados durante la fusión y posteriormente comienzan su proliferación para originar el quiste fisural. Los quistes de las fisuras no se encuentran relacionados con los dientes, por esta razón deberían ser diferenciados de los quistes odontogénicos.

Entre los quistes fisurales podemos encontrar los siguientes tipos:

- 1) Quistes mediales
- 2) Quistes globulomaxilares

3) Quistes nasopalatales

4) Quistes nasopalatinos ( algunos autores los dividen en dos tipos: quiste del conducto incisivo y quiste de la papila palatina).

#### Quistes Mediales

Comprenden aproximadamente el 7.5% de los quistes no odontogénicos de los maxilares. Se presentan tanto en maxilar como en mandíbula, se les denomina mediales por que se forman en la fisura media, siendo el resultado del englobamiento del epitelio celular.

Es el tipo mas común de quiste maxilar fisural. En el maxilar puede localizarse en la porción anterior y se le denomina quiste alveolar medio, o en paladar en donde se le llama quiste palatino medio.

En lo que respecta al quiste alveolar medio, su patogenia no es bien conocida, pero tal vez se forma del epitelio que deriva de la lámina dental, esta alteración se puede observar entre los dos mamelones globulares que forman el hueso intermaxilar, por lo que suelen localizarse entre las raíces de los incisivos centrales, estos generalmente se encuentran separados por la presión que ejerce el quiste al crecer, y causan la inclinación de los dientes. Los quistes frecuentemente forman una imagen elíptica debido a la oposición de los dientes hacia su crecimiento. La tumoración se observa de forma redondeada cuando hay pérdida de dientes.

Los quistes palatinos medios por encontrarse en la parte anterior del paladar, deben diferenciarse de los quistes del conducto incisivo ( nasopalatinos). El quiste palatino medio se ubica mas atras del conducto incisivo.

Esta lesión es originada también a partir de las células epiteliales que quedan aprisionadas en la línea media del maxilar durante el desarrollo. La

# TESIS DONADA POR

(39) D. G. B. - UNAM

causa de la proliferación epitelial así como su ulterior formación, son desconocidas.

## Características Clínicas

Se presentan como una tumefacción sólida en la línea media del paladar. El tejido mucoso que lo recubre puede estar pálido o blanquecino pero intacto y en ocasiones normal. El dolor no es común, sin embargo puede haber molestia durante la fonación y la respiración, pero muy raramente.

## Características Radiográficas

Suele observarse como una zona radiolúcida frente a la zona de premolares y molares, rodeada de una capa de hueso esclerótico bien delimitado. En ocasiones se confunde con el quiste nasopalatino, pero se diferencia de él por su localización mas baja y anterior.

## Características Histológicas

Los cortes microscópicos revelan que posee una cubierta de tejido conectivo que contiene una capa gruesa de fibras de colágeno y revestidas de epitelio escamoso estratificado o pseudoestratificado.

Los quistes pequeños constan de una cavidad pequeña y contienen muy poco líquido. Los grandes quistes contienen mas líquido, restos celulares y queratina. El tejido conectivo puede presentar una leve infiltración plasmocítica y linfocítica.

## Tratamiento

Consiste en la eliminación quirúrgica del quiste (enucleación y curetaje minucioso).

## Quiste Glóbulomaxilar

Se desarrolla en cualquier lado del maxilar, comprende al rededor del -

17% de los quistes no odontogénicos. Se observan comúnmente entre el canino y el lateral superior en donde producen agrandamiento y migración de los -- dientes adyacentes. Se presenta en ambos sexos, principalmente en personas adultas.

**Patogenia.**— Son debidos al englobamiento del epitelio durante la fusión de los procesos maxilares y de la porción globular del proceso nasal medio, por ello el quiste globulomaxilar se encuentra comúnmente entre el incisivo lateral y el canino superior, causando divergencia de las raíces en sus extremos cuando se dilata, puede extenderse mas allá de los ápices de los -- dientes vecinos.

En algunas ocasiones cuando el quiste es grande, al crecer alrededor de los ápices de los dientes vecinos, éste los envuelve. La causa de la proliferación del epitelio atrapado a lo largo de la línea de fusión es desconocida.

#### Características Clínicas

Raras veces el quiste globulomaxilar da sintomatología. Generalmente se descubren mediante exámenes radiográficos rutinarios. Cuando los dientes es tán sanos y con pulpas normales, el diagnóstico es sencillo. Pero si los -- canales han sido tratados o los dientes se encuentran cariados, la diferenciación es difícil, pues se confunden con los quistes radiculares. Pero deben diferenciarse de éstos, ya que los quistes radiculares no empiezan entre las raíces y no cambian de posición a los dientes.

La manifestación clínica inicial es el cambio de posición del incisivo lateral y del canino, posteriormente el paladar presentará un abultamiento. Este abultamiento puede observarse también en la superficie labial del maxilar superior acompañado de una gran sensación de presión, y es posible -- que haya drenaje del líquido quístico a través de la apertura del abulta---



miento palatino. En algunos casos habrá infección, cuando la infección es llevada a través de un diente vecino al interior del quiste, la cara se hincha y el exudado purulento se hace patente. En estos casos puede formarse una fístula en la encía y permanecer durante largo tiempo, el paciente presentará los síntomas de una infección (fiebre, cefalea, falta de apetito, malestar general etc.).

#### Características radiográficas.

En las radiografías intrabucuales se observa que el quiste presenta la forma característica de zona radiolúcida en forma de pera invertida. El cuello de la pera se observa entre las porciones coronarias de los dientes.

Las raíces del lateral y el canino suelen estar separadas por la imagen radiolúcida.

El quiste globular se diferencia de un quiste radicular, en que éste no se extiende entre los dientes, y de otros quistes, por su situación entre el incisivo lateral superior y el canino.

Los dientes vecinos pueden estar normales, aunque el área oscura producida por el quiste en la radiografía, se proyecte sobre estos.

#### Características Histológicas

Los cortes microscópicos muestran que el quiste está tapizado de epitelio escamoso estratificado o epitelio columnar pseudoestratificado. El resto de la pared se compone de tejido conectivo fibroso y frecuentemente con infiltrado celular inflamatorio.

#### Tratamiento

Consiste en la total enucleación del quiste, aunque casi siempre los dientes conservan la vitalidad, en algunas ocasiones ésta se pierde y será necesario realizar un tratamiento de conductos o la extracción de estos dientes.

### Quiestes Nasoalveolares

También se le denomina quiste nasolabial o quisto de Klestadt.

Es una lesión muy rara, comprende el 2.5% de los quistes fisurales. No se desarrolla dentro del hueso; no obstante posteriormente causa resorción de éste. Suele localizarse en la parte alta del fondo del pliegue mucobucal del maxilar por encima de la zona que abarca el incisivo lateral y el canino.

Aparece tanto en hombres como en mujeres y a cualquier edad, pero principalmente en adultos entre los 41 y 46 años de edad. Se ha observado cierta predisposición hacia estas lesiones en la raza negra.

#### Patogenia.

Se piensa que estos quistes se originan debido al resultado de la proliferación del epitelio atrapado a lo largo de la línea de unión del proceso nasal lateral, proceso nasal interno y apófisis globular.

Se puede extender dentro del piso de la nariz o sobre la cara por debajo del ala de la nariz.

#### Características Clínicas

Generalmente causa tumefacción en la inserción del ala de la nariz, a medida que crece invade la cavidad nasal causando un abultamiento dentro del vestíbulo de la nariz; por esta razón lo han denominado también "quiste nasal vestibular".

Al seguir su desarrollo el quiste provoca inflamación en la base del labio superior, esto se puede percibir en el vestíbulo de la cavidad bucal. La inflamación llega a producir distorsión facial al causar asimetría de la nariz.

Los quistes nasoalveolares son capaces de producir erosión superficial de la porción externa del maxilar, pero como no son lesiones centrales, pue-

den no ser visibles en las radiografías.

#### Características Radiográficas

Las radiografías no muestran ninguna alteración ósea. Sin embargo puede aparecer una radiolucencia cuando ya ha habido reabsorción ósea por presión desde el lado del periostio. También puede observarse este quiste mediante la inyección de una sustancia radiopaca.

#### Características Histológicas

El quiste se compone de un saco de tejido conectivo o bien, de epitelio-columnar pseudoestratificado, a veces ciliado y frecuentemente con células caliciformes.

El contenido quístico puede ser espeso, mucoso de color pardusco.

#### Tratamiento

Consiste en la extirpación quirúrgica, teniendo cuidado de no oprimir ni perforar la lesión.

#### Quistes Nasopalatinos

Son vestigios embrionarios, estos quistes están formados a partir de los remanentes que persisten de los conductos nasopalatinos, situados a los lados de la línea media de la porción anterior del paladar sobre la papila palatina. Algunas veces el quiste afecta el canal incisal y en raras ocasiones puede apreciarse un conducto quístico pequeño a cada lado de la papila palatina. Algunos autores los dividen en 2: quiste del conducto incisivo y quiste de la papila palatina, según si el quiste se localiza en el conducto nasopalatino o en la papila.

#### Quiste del conducto Incisivo

Se origina por la proliferación de restos epiteliales del conducto naso-

palatino, esta estructura embriológica se compone de un cordón de células epiteliales, restos del conducto nasopalatino, o restos epiteliales del extremo posterior de la papila palatina, que se encuentran dentro del conducto incisivo; este comunica las cavidades nasal y bucal y se forma cuando los procesos palatinos se fusionan con el premaxilar dejando un conducto a cada lado del tabique nasal. Cuando estos conductos pares y los canales se acercan a la cavidad oral, se fusionan y salen a través de una apertura común en el hueso palatino.

#### Características Clínicas

Al principio generalmente no hay manifestaciones clínicas. En algunas ocasiones escurre un líquido que algunos pacientes describen como de sabor salado. Posteriormente se inflama la papila palatina, al oprimirla se puede obtener algo de líquido quístico.

El dolor no es común, sin embargo cuando se presenta, este es de tipo neu-rálgico, se produce en la porción anterior del paladar y puede irradiarse hacia la nariz y los ojos.

No es una lesión muy rara, según Shaffer, aparece en no menos de 1 de cada 100 pacientes. De acuerdo con las investigaciones de Abrahams y colaboradores, este quiste aparece a cualquier edad, aún en el feto, pero generalmente se descubre en pacientes de 30 y 40 años de edad.

Generalmente los quistes del conducto incisivo no dan sintomatología, pero llegan a infectarse por algún mecanismo, se produce dolor e inflamación y se fistulizan sobre la papila palatina o cerca de ella. El líquido que drena a través de esta fistula es pus o líquido acuoso.

#### Características Radiográficas

La imagen del conducto nasopalatino no siempre es apreciable. Frecuentemente el quiste se sitúa a un lado de la línea media, ya que se origina

en un conducto nasopalatino pero sin afectar el otro conducto. En algunas ocaciones se afectan ambos lados, en estos casos la imágen radiográfica monstrará una zona radiolúcida acorazonada, no siempre bien definida. Cuando el quiste es unilateral, la imágen radiográfica es redonda u oval.

En pacientes desdentados que presentan esta alteración, el quiste aparece mas cerca del borde alveolar que en los dentados; esto se debe a que hay reabsorción de la apófisis alveolar por la ausencia de los dientes. Los quistes del conducto incisivo se encuentran rodeados de una línea clara que corresponde a hueso esclerótico.

#### Características Histológicas

El saco quístico se compone de tejido conectivo. El epitelio que reviste la cavidad es escamoso (bucal), de transición o columnar ciliado (nasal).

#### Quistes de la papila palatina

Este quiste descrito por Thoma, se forma del epitelio del agujero palatino y no del conducto incisivo. Forma un abultamiento redondeado que agranda el tejido blando de la región de la papila palatina y no se encuentra completamente rodeado de hueso. El quiste al desarrollarse llega a obtener el tamaño de un "garbanzo" . Es blando y fluctuante.

A la palpación, al oprimir la papila , se obtiene un líquido de cualquier de las salidas de ésta. En ocasiones salen gotas semilíquidas y mucosas.

La mucosa no suele mostrarse alterada. Las arrugas palatinas se encuentran enrojecidas por la irritación inflamatoria; en algunos casos la inflamación penetra en el quiste y el exudado se torna purulento.

En el paladar puede haber una ligera sensación dolorosa a la presión.

### Características Radiográficas

La radiografía ayuda a diferenciar los quistes de la papila palatina de los del conducto incisivo. La radiografía de los primeros frecuentemente es negativa ya que el quiste no se dilata dentro del hueso.

### Tratamiento

Está indicada la extirpación en los casos que causen sintomatología.

### QUISTES ÓSEOS

Se les llama también "quiste óseo solitario", "quiste por extravasación-hemorrágica", "quiste hemorrágico" y "quiste traumático".

Se piensa que son el resultado de la hemorragia intramedular, la cual no fué reparada en forma completa.

Son áreas de aspecto quístico con destrucción ósea. Aparecen mas frecuentemente en mandíbula que en maxilar. Las lesiones no dan sintomatología, - en la mayoría de los casos los dientes son vitales.

Este quiste no solo aparece en los maxilares, pues se ha presentado en otros huesos del esqueleto. Estas cavidades óseas no se encuentran revestidas de epitelio, y constituyen aprox. el 13 % de los quistes no odontogénicos. Comúnmente se observan en personas menores de 20 años y muestran mayor predisposición hacia el sexo masculino. Generalmente los quistes óseos se presentan a consecuencia de un traumatismo.

### Patogenia.

La etiología de este quiste no es bien conocida, se han descrito varias teorías acerca del origen de estas alteraciones, pero no han sido totalmente comprobadas, una de las teorías mas aceptadas ha sido la siguiente:

La hemorragia intramedular se produce a consecuencia de un traumatismo, - esta hemorragia produce reparaación por organización del coágulo, y finalmen

te hay formación de tejido conectivo y hueso nuevo. Pero según esta teoría, lesionada una parte de hueso esponjoso que contiene médula hematopoyética - encerrada por hueso cortical, la organización del coágulo no se lleva a cabo y de alguna manera aún desconocida, el coágulo experimenta degeneración y finalmente produce una cavidad vacía dentro del hueso. Durante la evolución de este padecimiento las trabéculas óseas encontradas en la zona afectada se necrosan después de la degeneración del coágulo y médula ósea, pero tal vez persiste parte de la médula ósea viva para iniciar la reabsorción de las trabéculas. La cavidad aumenta de tamaño debido a la expansión causada por la infiltración de edema en base a la restricción del drenaje venoso. Esta infiltración edematosa comienza a limitarse cuando el quiste llega a hueso cortical. Esta expansión no es común en el quiste óseo solitario.

En ocasiones el traumatismo recibido en el maxilar y predisponente para esta lesión quística, fué tan leve, que el paciente raramente logra recordarlo.

Algunas teorías acerca de la formación de estas lesiones son las siguientes:

- 1) Originadas a partir de la degeneración quística experimentada por un tumor óseo.
- 2) Resultado de un metabolismo cíclico anormal como el ocasionado por enfermedad paratiroidea.
- 3) Aparición del quiste a partir de la necrosis de la médula ósea debido a isquemia.
- 4) Resultado ulterior de una infección crónica de bajo grado.
- 5) Debidas a la osteoclasia (lisis del coágulo), originada a partir de un trastorno circulatorio, ocasionado por algun traumatismo que genera un desequilibrio entre reparación ósea y osteoclasia.

### Características Clínicas

Generalmente se descubre mediante exámenes radiográficos rutinarios.

Se presenta en personas jóvenes cuyas edades fluctúan entre los 18 y 20-años, aunque puede presentarse a cualquier edad. Es algo mas frecuente en varones en relación de 3 hombres por 2 mujeres.

Suele observarse en la región de incisivos y porción posterior de la mandíbula . Las pulpas dentales en la mayoría de los casos son vitales y lo -- que más atrae la atención del paciente es la expansión ósea ocasionada.

Al intervenir el quiste se encuentra una cavidad ósea vacía y seca. A veces contiene una pequeña cantidad de suero color pajizo , algunas fibrillas atróficas delgadas y algunos pigmentos negros restos del coágulo sanguíneo-necrótico.

### Características Radiográficas

Radiográficamente los quistes óseos traumáticos son áreas de destrucción ósea. Suele observarse una zona radiolúcida bien delimitada de tamaño variable, de uno o varios centímetros dependiendo del tiempo de evolución de la lesión , y suele ocupar gran parte de la zona molar.

La cavidad presenta aspecto lobulado cuando la radiolucidez abarca las raíces de los dientes.

Generalmente no causan desplazamiento dental y la lámina dura está intacta.

La radiografía que nos dá mayor información es la panorámica.

### Características Histológicas

El examen histológico no demuestra ninguna característica significativa. Raramente se compone de una delgada membrana de tejido conectivo que tapiza la cavidad.



#### Tratamiento

Consiste en apertura de la cavidad, raspaje de hueso y sutura. De esta manera se forma un coágulo que asegura que la cavidad se repare y haya relleno del espacio con hueso.

#### QUISTES DE RETENCION

Se dividen en 3: Ránula, mucocelo y quiste mucoso y se limitan a los tejidos blandos.

Estas lesiones aparecen a cualquier edad, en cualquier sexo y raza. Son muy comunes, originadas por la obstrucción crónica de algún conducto o glándula salival.

#### Ránula

Quiste de retención que característicamente aparece en el piso de la boca, ocasionado por la obstrucción traumática y crónica de una glándula sublingual o por la formación de un aneurisma en el conducto.

La ránula se encuentra relacionada siempre con los conductos de glándulas submaxilares ( Wharton) y sublinguales ( Bartholin).

Es unilateral y puede llegar a ser de gran tamaño al extenderse por el interior de los espacios sublinguales. Su color es azulado ya que sus paredes son muy delgadas, y se presentan a cualquier edad.

#### Características Clínicas

Este quiste es menos frecuente que el mucocelo, y alcanza gran tamaño debido a su asociación con glándulas voluminosas. Se presenta en forma de masa localizada a un costado del piso de la boca, su crecimiento es lento y en la mayoría de los casos no hay dolor. Puede ser de color azulado cuando

es superficial, pero si es profundo, el color de la mucosa es normal.

#### Características Histológicas

Su aspecto consiste en una cavidad circunscrita de tejido conectivo y submucoso con un revestimiento epitelial definido.

#### Tratamiento

El tratamiento de elección es la marsupialización del quiste por medio de escisión de su techo, vaciando por medio de aspiración el contenido mucoso y después suturando los bordes del quiste al borde del tejido mucoso del piso de la boca, raras veces cuando el quiste es muy pequeño el tratamiento será la enucleación, sin embargo de esta manera las lesiones a veces reinciden.

#### Mucocele

Sinonimia: quiste por retención de mucus, fenómeno de retención y quiste de retención mucosa.

Se le atribuye un origen traumático, es un quiste de retención de una de las pequeñas glándulas salivales, y son producto del bloqueo de su conducto excretor. Con frecuencia estas lesiones aparecen en la cara interna de los labios con predominio hacia el labio inferior. Su tamaño varía, puede ir de 0.5 a 4 cm. Comprende aprox. un 2.8% de las biomasas orales, y se desarrolla en cualquier lugar de la cavidad oral.

#### Patogenia

Según algunos autores, son debidas a la sección traumática de un conducto salival, como el producido por el mordisqueo de labios y carrillos o por pellizcamiento de los labios con las pinzas para extracciones.

Según otros autores, este quiste es producido por obstrucción de una glándula salival menor o accesoria.

### Características Histológicas

La cavidad quística contiene un material homogéneo y basófilo que es mucoso. La pared se compone de tejido conectivo fibroso y fibroblastos. Muchas veces el tejido de la pared es tejido de granulación pero con un infiltrado de leucocitos polimorfonucleares, linfocitos y plasmocitos.

Los acinos glandulares salivales adyacentes a la zona del quiste y el conducto afectado, suelen presentar inflamación intersticial o sialadenitis, dilatación de conductos intralobulares con acumulación de moco y destrucción de células mucosas, esto origina las zonas de moco acumulado.

### Tratamiento

El tratamiento de elección es la escisión total. El quiste debe ser eliminado por completo, cuando esto no es posible se hará la marsupialización.

### Quiste Mucoso

Se le denomina también quiste secretor del seno maxilar, mucocelo del seno maxilar y quiste mucoso del seno maxilar.

En una variante muy rara del mucocelo, se encuentra frecuentemente en las mejillas o lengua.

El quiste mucoso es un fenómeno de retención de las glándulas mucosas de revestimiento en el seno maxilar. Su origen no ha sido aclarado, sin embargo se encuentra relacionado con traumatismos producidos durante alguna extracción dental. A veces la lesión se origina en zonas desdentadas sin antecedentes de traumatismos quirúrgicos.

### Características Radiográficas

Aparece en las radiografías periapicales como una zona radiopaca bien delimitada de forma esférica u ovoide. Puede ser pequeña o muy grande hasta ocupar el antro en su totalidad. Comúnmente provienen del piso del seno y

se superponen a él, en ocasiones la lesión es más radiolúcida que radiopaca.

#### Tratamiento.

Generalmente estas lesiones desaparecen después de un tiempo y no es necesario el tratamiento, algunos autores recomiendan la escisión quirúrgica.

#### QUISTES DISONTOGENICOS

Según Shaffer son quistes embrionarios originados en tejidos embriológicos desplazados. Se distinguen 4 tipos:

- 1) Quiste dermoide
- 2) Quiste de la hendidura branquial
- 3) Higroma quístico
- 4) Quiste del conducto tirogloso

#### Quiste Dermoide

Son teratomas que se forman en varias partes del cuerpo, derivado principalmente del epitelio germinal embrionario, pero puede contener epitelio de otras capas germinativas. Estos teratomas son neoplasmas compuestos de múltiples tejidos extraños a la región en donde surgen.

Este quiste se presenta en la línea media de la cavidad oral, y suele localizarse por encima o debajo de los músculos milohioideo y geniogloso. Si el quiste se encuentra por encima de estos músculos, la lesión se localizará en la parte anterior del suelo de la boca, pero si se haya debajo se localizará en el área submentoniana. A la palpación se aprecia una masa consistente .

Su tamaño varía de 0.5 hasta 1 ó más cm. de diámetro. Suele ser de paredes gruesas y contiene material caseoso.

#### Patogenia.

Los quistes dermoides son teratomas que alcanzaron la totalidad de su de

sarrollo, y son de origen congénito. Su causa es la inclusión del ectodermo en el momento de la fusión de las fisuras embrionarias.

Los elementos que componen a los quistes dermoides son epidermis, dermis y glándulas cutáneas en forma de quiste (quiste dermoide simple). Son capaces de desarrollarse en el cuello en el lugar de cierre de las hendiduras -- branquiales. En ocasiones se hacen complejos al causar la duplicación parcial o total de los órganos, y se les llama teratomas.

Hay una serie de anomalías en la región auricular y submaxilar provenientes de la primera y segunda hendidura branquial, estas anomalías tienen la facultad de contener dientes hueso y cartilago. Los dientes suelen encontrarse bajo el ángulo de la mandíbula y en el piso de la boca. Los quistes dermoides generalmente aparecen en los ovarios y en los testículos y con frecuencia contienen pelo y dientes, muy raramente glándulas sudoríparas, hueso, uñas y secreciones semisólidas. Estando entonces firmemente adheridos a una maxila o a una mandíbula rudimentarias.

#### Características Clínicas

Los quistes dermoides suelen presentarse en adultos jóvenes y en cualquier sexo. A diferencia de los quistes dermoides de otras regiones del cuerpo, los de la cavidad oral no se presentan en el momento del nacimiento. La lesión puede ocasionar un abultamiento en el piso de la boca, lo cual ocasiona elevación de la lengua y dificultad durante la fonación y la deglución, esto ocurre cuando se localizan encima del músculo milohioideo. Si se encuentran a mayor profundidad se produce abultamiento de la zona submentoniana.

El quiste varía de tamaño y lleva a ser de gran volumen. A la palpación se percibe una sensación masillosa o fluctuante dependiendo del contenido quístico. Cuando estos quistes se infectan forman fístulas que pueden abrir

se ya sea en la boca o en la piel.

Este quiste posee cierta potencialidad para transformarse en una lesión maligna.

#### Características Histológicas

Histológicamente el quiste varía según la lesión. Pueden estar cubiertos de tejido conectivo y formados en su pared interna por epitelio escamoso en irratificado con o sin queratina.

El contenido quístico generalmente posee queratina y estructuras especializadas con glándulas sudoríparas, glándulas sebáceas etc. En general toda clase de tejidos y accesorios de la piel. La luz quística contiene en ocasiones material sebáceo, por ello se le ha denominado "teratoma complejo".

#### Tratamiento

El tratamiento para esta lesión es la enucleación, ya sea por vía intraoral o extraoral, dependiendo de la localización y su relación con el músculo milohioideo.

#### Quistes de la Hendidura Branquial

Sinonimia: Quiste linfoepitelial cervical benigno, quiste cervical lateral y nódulo linfático quístico benigno.

El quiste branquial es una tumefacción que aparece frecuentemente a un costado del cuello, es una lesión circunscrita y movable. De acuerdo con algunos autores, se forma de los restos epiteliales de los arcos branquiales. Pueden llegar a formarse también en las regiones postauriculares y producen fistulas externas por medio de las cuales drenan.

Según pruebas hechas por Bhankar, Bernier y Col., en 468 pacientes, encontraron que estas lesiones aparecían mas comúnmente entre los 20 y 40 a--

nos. Por medio de los exámenes histogenéticos realizados, observaron que la transformación quística del epitelio glandular atrapado en los ganglios linfáticos cervicales, puede ser el origen de estos quistes, además aparece -- frecuentemente después de la madurez sexual debido a que probablemente el -- epitelio de las glándulas atrapado en los ganglios linfáticos, prolifera -- posteriormente a la pubertad.

#### Características Clínicas

En la mayoría de los casos los quistes aparecen en adultos jóvenes y solo en raras ocasiones pueden aparecer en niños.

El proceso crece lentamente y llegan a permanecer durante años sin descubrirse. Es una tumefacción circunscrita, movable y asintomática en la mayoría de los casos, suelen observarse en la zona lateral y superior del cuello cerca del borde del músculo esternocleidomastoideo. También se han visto quistes branquiales en el ángulo de la mandíbula, piso de la boca, zona-periauricular y parotídea.

#### Características Histológicas

Generalmente se encuentran revestidos de epitelio escamoso estratificado o por epitelio columnar estratificado, rodeado de tejido linfoide. Por esta razón tiene la forma de nódulo linfático. Puede estar rodeado por ambos tejidos, conectivo y linfoide.

El líquido que a veces tiene es acuoso claro o bien de tipo mucoso espeso.

#### Tratamiento

Corresponde al Cirujano general, y debe realizarse por medio de una remoción quirúrgica minuciosa, procurando su total escisión.

La reincidencia se hace patente si solo se drena o aspira la lesión; ya que aún haciendo una buena remoción quirúrgica, esta alteración suele reci

var.

### Higroma Quístico

Se le denomina también linfangioma quístico, e higroma cysticum colli.

Los higromas quísticos son tumoraciones que aparecen frecuentemente en el cuello y en la cabeza de niños pequeños, principalmente en recién nacidos. Esta tumoración congénita se presenta en los vasos linfáticos, y puede ser unilateral o bilateral. Comúnmente comienza afectando el cuello y después se extiende hacia arriba llegando a producir agrandamiento de la glándula parótida, piso de la boca, mejilla y lengua.

Watson y Mc. Carty encontraron que tienen un origen similar al del hemangioma, en base a sus estudios los clasificaron en 5:

- 1) Linfangioma simple, 2) Linfangioma cavernoso, 3) Linfangioma celular hipertrófico, 4) Linfangioma sistemático difuso 5) Linfangioma quístico o higroma.

### Características Clínicas

La mayoría de estos quistes se presentan en el momento del nacimiento, pero también se observan durante el primer y segundo año de vida y en cualquier sexo.

En la boca el higroma puede observarse en la lengua, paladar, mucosa vestibular, encías y labios.

Superficialmente se manifiestan como lesiones papilares del mismo tono de la mucosa en la cual se encuentran; o un poco más rojas. Cuando las lesiones son más profundas y se pueden palpar, se obtiene una sensación nodular, y no produce alteración de su textura o color.

Este quiste puede ocasionar agrandamiento de algunas zonas de tejidos, por ejemplo cuando afecta la lengua en donde produce macroplasia y las depresiones de ésta presentan una tonalidad rosa grisáceo.



### Características Histológicas

Histológicamente el quiste está tapizado en su porción posterior por epitelio escamoso estratificado, epitelio cilíndrico ciliado o de transición.

La pared de tejido conectivo del quiste generalmente contiene zonas pequeñas de tejido linfóide, tejido proveniente de la glándula tiroidea y --- glándulas mucosas.

### Tratamiento

El tratamiento será la escisión quirúrgica radical.

El quiste de la hendidura branquial tiene potencialidad mínima para transformarse en un carcinoma, por lo que los reportes de estos casos son extremadamente raros.

## VI

## TRATAMIENTO DE LOS QUISTES

Para realizar el tratamiento adecuado, siempre será necesario establecer un diagnóstico correcto, pues aunque en la mayoría de los casos el tratamiento de los quistes es semejante, deberá ser hecho un plan terapéutico quirúrgico dirigido a cada caso en particular.

Es por esta razón que en los capítulos anteriores han sido descritas las características clínicas y radiográficas concernientes a cada tipo de quiste, así como su origen y patogenia.

En general los síntomas de los quistes son muy similares por lo que el diagnóstico correcto se hace difícil, varían de tamaño, pueden hacerse muy notorios o pasar desapercibidos. El interrogatorio no suele dar datos precisos y en ocasiones al infectarse el quiste, este llega a confundirse con un absceso agudo.

A la inspección se obtienen más datos, por que hay casos en los que el aumento de volumen es muy notorio; y a la palpación se percibe la sensación de fluctuación, crepitación o apergamamiento.

El diagnóstico definitivo se hará relacionando las características clínicas obtenidas, y el exámen roentgenológico al cual puede aunarse el uso de sustancias radiopacas así como el lipiodol y el eodocloral, cuyo uso ya ha sido mencionado anteriormente; y los métodos de laboratorio.

## Tratamiento Quirúrgico

El tratamiento consiste en dos técnicas:

- 1) Supresión del quiste por su extracción del interior del maxilar mediante la cual la cavidad quística pasa a formar parte de la cavidad bucal.

Esta es comúnmente llamada marsupialización o técnica de Parstch.

2) Extirpación total del quiste o enucleación.

Pasos Generales

A) Anestesia

La anestesia es muy importante para realizar un buen tratamiento, ya que con ella se pueden lograr los tiempos operatorios con gran comodidad tanto para el paciente como para el cirujano.

I) Anestesia local para quistes del maxilar.

a) Región de incisivos y caninos.

La anestesia para la región anterior es la orbitaria complementada por el lado palatino; las soluciones más utilizadas son la xilocaína o la novocaína con adrenalina al 2%.

Al colocar la solución anestésica a nivel del agujero infraorbitario, la solución anestésica por difusión llega al nervio.

b) Región de premolares y molares.

En quistes pequeños que no tienen relación con el seno maxilar, la anestesia local es la adecuada.

Cuando los quistes han alcanzado gran volumen y han ocasionado deformación facial, invadiendo los órganos adyacentes se realiza la operación por medio de anestesia regional, esta se coloca a la altura de los nervios dentarios posteriores o anestesiando al tronco del nervio maxilar a la salida del agujero redondo mayor, y completada con anestesia local vestibular o palatina.

La anestesia extrabucal es de gran utilidad en los quistes que han invadido la región sinusal, pues en ocasiones será necesario intervenir sobre dicho órgano.

## II) Anestesia para los quistes de la mandíbula.

La solución mas empleada en mandíbula también es la xilocaína o la novocaína al 2%, es de tipo troncular y se realiza en el nervio dentario inferior a la altura de la espina de Spix y por vía intrabucal; esta puede complementarse anestesiando el plexo cervical superficial, esto es de mucha importancia cuando se trata de grandes quistes, pues de esta manera se disminuye la sensibilidad de los tejidos blandos que cubren la mandíbula.

Los quistes de gran volúmen que aparecen en la región mentoniana generalmente son intervenidos bajo anestesia local.

En algunas situaciones el paciente muestra los síntomas de la anestesia y no percibe dolor durante la intervención, sino hasta que se extrae la bolsa quística, en estos casos es de utilidad introducir una gaza impregnada con pantocaína dentro del saco quístico para ayudar a disminuir la sensibilidad.

Muchas veces cuando la anestesia infiltrativa no surte el efecto deseado o es insuficiente, será de elección la anestesia general usando siempre la intubación por vía nasal, procurando colocar el tubo nasal de lado contrario al que no opera.

### B) Vías de acceso.

Los quistes siempre deben intervenirse por vía vestibular, cualquiera que sea el volúmen y situación, tanto en maxilar como en mandíbula, ya que esta vía es la que ofrece menos riesgos.

En algunos casos de quistes mandibulares será necesario realizar la intervención por vía alveolar, cuando esta se encuentre aumentada de volúmen debido al desarrollo de la tumoración.

Solo en casos excepcionales se intervendrán los quistes en maxilar por vía palatina, tal es el caso de algunos quistes del conducto palatino anterior.

## C) Colgajo

Después de planear la vía de acceso, se realiza un colgajo mucoperiós---  
tico, procurando lograr un buen aporte sanguíneo; de ser posible, la inci-  
sión se realizará en el pliegue mucobucal como continuación de la incisión-  
gingival, de este modo se obstaculiza en forma mínima el aporte sanguíneo.  
De otra manera si se procede a hacer la incisión extendiéndose desde cada -  
extremo del corte horizontal, se obstruye el aporte de sangre.

La incisión debe ser aguda para que resulte bien definida, limpia y cic-  
trize rápidamente.

El periostotomo es de gran ayuda cuando se separa el colgajo del hueso -  
subyacente. El colgajo obtenido debe permitir que al finalizar la operación  
la sutura pueda descansar sobre hueso sólido. Si no se hace correctamente,-  
el colgajo puede colapsarse originando infecciones ya sea hacia la parte a-  
fectada o a los tejidos vecinos, así como encarecimientos o desgarros.

## D) Sutura.

El material empleado con mas frecuencia para suturar es la seda del No.3  
o algodón, estos se retiran después de 3 a 4 días, hay algunos autores que-  
aconsejan el uso de catgut o nylon, aunque con la minoría.

Hay casos en los que se mantiene el tejido al rededor del cuello de los-  
dientes por medio de ligaduras. La aguja de sutura primero atraviesa el col-  
gajo y después penetra en el mucoperiostio que recubre el hueso.

Después de haber extraído el quiste se cierra el colgajo, la cavidad ocu-  
pada por el quiste es rellenada con gelfoam, y oxical, sin embargo lo mas -  
recomendable es ocasionar un coágulo sanguíneo que lo oblitere. Cuando la -  
cavidad que dejó el quiste es muy grande, algunos Cirujanos suelen rellenar  
las con injertos óseos. Para el injerto óseo se emplea hueso orgánico autó-  
geno, homólogo y heteropéneo, sus derivados inorgánicos así como el cartila-  
go.

El tratamiento postoperatorio de las cavidades quísticas tiene como objetivo la restauración de un contorno fisiológico, la fuerza mecánica y funcionalidad, eliminación de espacios muertos y reducción de infecciones postoperatorias, prevención del crecimiento invertido de los tejidos blandos y dar retención a dispositivos protéticos cuando sea indispensable.

Algunos cirujanos acostumbran usar la cauterización, sin embargo esto no es muy recomendable, pues al pincelar la cavidad con productos químicos --- cáusticos como el fenol y el nitrato de plata que despues son neutralizados con alcohol, ocasionan grandes inconvenientes porque pueden terminar con -- las células epiteliales que hayan quedado, el paquete neurovascular puede - lesionarse al haber quedado el canal expuesto y el antro maxilar también se lesiona al poner en contacto los cáusticos con la mucosa que lo recubre.

#### ENUCLEACION

Se le denomina también método de Paratch II y consiste en la total eliminación de la bolsa quística.

La enucleación está indicada en quistes pequeños no voluminosos, pues el tratar de eliminar un quiste de gran tamaño puede ocasionar fractura de las arcadas, fractura de la bolsa quística y provocar una reincidencia del quiste.

La operación debe planearse cuidadosamente y con orden, siguiendo uno a uno los tiempos necesarios para su realización.

Los tiempos son los siguientes:

- 1) Incisión
- 2) Desprendimiento del tejido gingival y preparación de los colgajos.
- 3) Osteotomía

- 4) Enucleación del saco quístico
- 5) Tratamiento de las cavidades vecinas
- 6) Tratamiento de la pieza dentaria que originó el quiste
- 7) Tratamiento de la cavidad ósea
- 8) Sutura
- 9) Tratamiento postoperatorio.

#### Enucleación de los quistes en maxilar.

Después de hecha la historia clínica, el examen radiográfico y los estudios correspondientes de laboratorio, se diagnostica al paciente y se realiza el plan de tratamiento, posteriormente se prepara al enfermo anestesiándolo y si es necesario narcosedarlo antes de colocar la anestesia.

##### 1) Incisión.

Se emplea la incisión en forma de arco, trazándola con bisturí en la región vestibular a la altura de los ápices dentarios; cuando es hecha correctamente, debe abarcar una mayor extensión que la ocupada por los dientes afectados por el proceso, y llegar en profundidad hasta el hueso procurando no lesionar la bolsa quística ya que el hueso puede estar sumamente adelgazado. Posteriormente con pinzas de Kocher se toman los bordes del colgajo y se procede al desprendimiento del tejido gingival y confección del colgajo.

En ocasiones se emplea también la incisión de Newman, que se comienza desde el surco gingival hasta el borde libre, siguiendo el festoneado del cuello de los dientes y seccionando las lengüetas gingivales. Las incisiones verticales se terminan en los espacios interdentarios. Con esta incisión se obtiene un mayor campo operatorio.

De esta manera se obtiene una buena cicatrización. Este corte es recomendado porque no provoca alteraciones en la inserción del colgajo al cue-

llo de los dientes .

## 2) Desprendimiento del tejido gingival y confección del colgajo

Con el periostotomo se separa cuidadosamente el tejido gingival de su inserción ósea. El desprendimiento del colgajo debe abarcar un límite mayor a la extensión del proceso para obtener un acceso sencillo hacia la bolsa del quiste .

En la mayoría de los casos el tejido óseo cubierto por el proceso se encuentra papiráceo o destruido debido a la invasión del quiste; en estas circunstancias el desprendimiento del tejido gingival se hará hasta encontrar hueso sólido. Este paso se realizará con mucho cuidado pues la bolsa quística puede encontrarse adherida íntimamente a la inserción gingival. La adherencia se acentúa cuando hay supuración del quiste, como en los que es de gran ayuda el uso de la punta del bisturí para separar esta unión. Las tijeras también se emplean para hacer la disección y seccionar las adherencias al igual que con las fistulas.

Al finalizar este paso se retiran las pinzas de Kocher y los colgajos obtenidos se sostienen por medio de pinzas Erinas o separadores.

## 3) Osteotomía

Una vez obtenido el colgajo mucoperióstico se practica una ventana en el hueso cortical, aquí es posible encontrarse con dos situaciones distintas:

- Encontrar tejido óseo sano con límites normales o ligeramente modificados.
- Que el hueso esté destruido ocasionando que la fibromucosa se encuentre adherida al saco quístico.

El camino a seguir en el primer caso es llegar al quiste por medio de -- trepanación del hueso para lo cual serán necesarios los escoplos, martillos, osteotomos, fresas de hueso y pinzas gubias.

Con ayuda de los escoplos finos, se fabrica una ventana en la tabla ex--



terna, despues con las pinzas gubias se aumentan los diámetros de la abertura ósea, esta abertura debe ser un poco mayor a los límites del quiste.

En la técnica en que se emolea la fresa, se practican una serie de agujeros de aproximadamente 5 mm. sobre la zona que abarca la lesión quística, luego estas perforaciones se unen con un cincel. Para retirar la lámina ósea se emplean pinzas gubias o sacabocados. La ventana ósea deberá tener el tamaño suficiente para permitir fácilmente el acceso para el vaciamiento de la cavidad quística.

En el segundo caso la abertura ósea está presente, ya que la tabla ósea ha desaparecido, y solo será necesario agrandarla empleando para ello las pinzas gubias.

Posteriormente quedará descubierta la bolsa quística que en la mayoría de los casos es de color azul rojizo con brillo nacarado.

En maxilar debe tenerse mucha precaución cuando el quiste ha penetrado en el seno maxilar o bien cuando la lesión ha creado una capa muy delgada de reparación entre el antro y la pared del quiste.

#### 4) Enucleación de la bolsa quística

En este tiempo operatorio se realiza el vaciamiento de la bolsa quística antes de la enucleación.

El vaciamiento del contenido quístico se realiza con el fin de evitar la salida del contenido. Para ello se succiona con una jeringa de vidrio.

Una vez que se donalojo, se realiza la limpieza del interior del quiste por medio de gasas o succionador, posteriormente se procede a la enucleación. Para realizarla, se toman los bordes de la incisión del saco quístico usando dos pinzas de Kocher en cada borde. El quiste se separa de las paredes óseas con curetas o periostotomos pequeños.

Este paso es sumamente difícil cuando ha habido supuración del quiste, pues la membrana quística se encuentra firmemente adherida al hueso; en es-

ta situación las adherencias serán recedadas con cucharillas.

Para llevar a cabo la enucleación en maxilar primero se siguen los límites superiores y después los inferiores, así, el quiste queda únicamente incertado al diente causal, posteriormente se retira totalmente la bolsa.

Hecho esto, con gasa se realiza la hemostasia de la cavidad ósea. Debe tenerse cuidado de eliminar todos los restos del saco quístico, sobre todo cuando se trata de quistes supurados en los cuales es necesario raspar la cavidad ósea en todas sus paredes, retirando cualquier membrana sobrante que pudiera originar una reincidencia.

Después se pincela la cavidad con agua oxigenada y se dan toques con cloruro de zinc en solución al 10% para eliminar los restos quísticos.

#### 5) Tratamiento de las cavidades vecinas

Muchas veces los quistes durante su evolución alcanzan las cavidades que se encuentran junto a ellos, por ejem. seno maxilar, fosas nasales, bóveda palatina etc. El tratamiento adecuado en estos casos se mencionará más adelante.

Cuando haya dientes muy comprometidos con el quiste aún siendo los principales para el factor estético y es necesario que sean extraídos, se procurará respetar al máximo sus alveolos; si esto no se hace con cuidado, puede haber problemas de fractura ya que el alveolo se encuentra muy debilitado.

#### 6) Tratamiento del diente causal

Son dos los caminos a seguir para el tratamiento del diente causal:

- Realizar la extracción inmediatamente después de enuclear la bolsa quística.
- Apicectomía por medio de fresas, en este caso el diente se obtura antes de la intervención.

#### 7) Tratamiento de las cavidades óseas

Son diversas las formas de tratar la cavidad después de enuclear un quiste

te. En primer lugar se observa si hay sangrado, si no, este se provoca para formar el coágulo raspando con una cucharilla las partes blandas vecinas.

Hay autores que recomiendan el uso de sustancias desinfectantes como el yodoformo y las sulfamidas. Algunos otros recomiendan el uso de la parafina para rellenar la cavidad, también se ha empleado el plasma sanguíneo de animales, grasa de cerdo, manteca o vaselina.

El uso de oxícel no es recomendable pues se infecta, provoca supuraciones y generalmente es rechazado por el cuerpo como sustancia extraña.

### 8) Sutura

La operación terminada con sutura ofrece muy buenos resultados, sin embargo hay ocasiones en que la cavidad debe dejarse abierta.

La sutura está indicada siempre y cuando se trate de un quiste no mayor de 3cm., que no se haya infectado ni presentado supuraciones.


Para la elaboración de este paso es necesario que haya buena asepsia durante la operación y que no haya contaminación de saliva o del medio ambiente en el coágulo. Con estas medidas el coágulo se mantiene estéril y la cavidad cicatriza mas rápidamente.

Cuando la cavidad sigue sangrando y hay posibilidad de formación de un hematoma, se coloca una punta de gasa estéril entre los bordes de la herida para que drene la sangre y se retira después de 1 a 2 días.

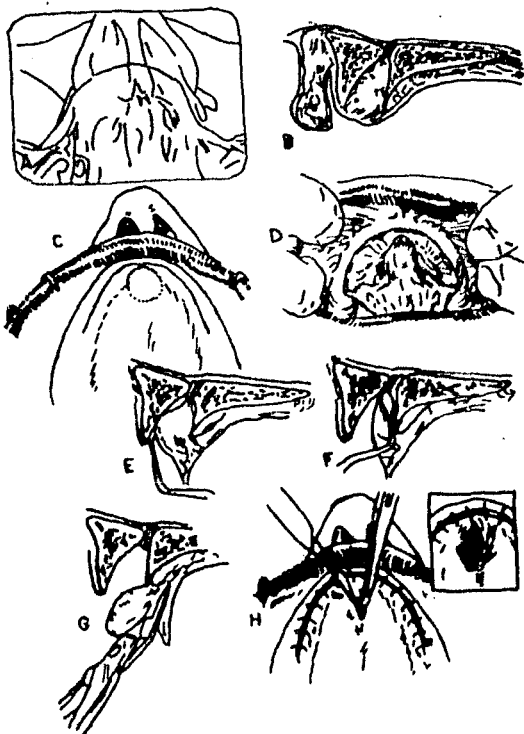
Los síntomas de enrojecimiento, fiebre, dolor y malestar general, nos harán pensar en una infección de la cavidad y del coágulo. Si esto sucede se retiran los puntos y se abre la cavidad inmediatamente, se lava con suero fisiológico y se taponea con gasa yodoformada.

Los puntos con los que se realiza el cierre de la cavidad son simples y con 1/2 a 1 cm. de separación. Se emplea hilo de seda o nylon.

Una indicación muy importante para la sutura es que esta debe descansar sobre una base ósea sólida. Los puntos se retiran después de 7 a 8 días.



Enucleación de un quiste radicular y apicectomía. A) Quiste radicular y dientes con tratamiento de conductos. B) Incisión en forma de arco. C) se vuelca el colgajo y se hacen las perforaciones ósea en la periferia del quiste. D) Con escoplo es cortada la tabla ósea. E) Se libera la membrana del quiste. F) Posición de la cureta al iniciar la enucleación. G) Se invierte la cureta a su parte cóncava y se desprende el hueso de su cripta. H) Los ápices se cortan al ras de la pared de la cripta. I) se alinean las raíces. J) coágulo de sangre. K) El colgajo se sutura en su sitio.



Quiste nasopalatino de gran tamaño ( del conducto incisivo) B) Sección trans-  
 versal mostrando la extensión del quiste en el canal. C) Incisión hecha a lo  
 largo de la cresta gingival que va desde el área premolar de un lado hasta el á  
 rea premolar del lado opuesto. D) El colgajo mucoperiosteico se ha volcado. E y F)  
 Liberación del quiste de la cavidad por medio de la cureta hasta el haz neuro-  
 vascular en el canal nasopalatino G) El quiste es enucleado de su cripta ósea  
 pero aún se encuentra adherido a la membrana mucoperiosteica . se procede a se-  
 pararlo con tijera de la membrana mucoperiosteica , a la altura de su base.  
 H) Sutura

### 9) Post-operatorio

Se dará reposo al paciente por lo menos durante 24 hrs., el enfermo deberá descansar semisentado con varias almohadas debajo de la cabeza y se le administrará antibióticoterapia.

#### Enucleación de los quistes en mandíbula

El tratamiento de los quistes en mandíbula solo varía un poco en relación con el de los quistes en maxilar. Los de mandíbula suelen ocupar las 3 regiones: porción anterior, región de molares y premolares y región de la rama ascendente. Estas pueden estar ocupadas por uno o varios quistes.

#### Vía de acceso

En mandíbula la vía de acceso también será la vestibular pues es la que ofrece menos riesgos. En raras ocasiones los quistes se abordan por la vía alveolar agrandada, o una combinación de ambas vías.

#### 1) Incisión

Se hará de acuerdo al tamaño y ubicación del quiste pero esta debe ser igual o mayor a los límites ocupados por el proceso en lo que se refiere a extensión.

#### 2) Desprendimiento del tejido gingival y colgajo

Este paso se realiza igual que en maxilar, y también al finalizar los colgajos obtenidos se sostendrán con pinzas Erinas o separadores.

#### 3) Osteotomía

Aquí pueden presentarse los dos casos mencionados en maxilar: encontrar hueso sano, o el tejido óseo destruido o muy adelgazado.

El procedimiento será el mismo. Se hará una ventana ósea con escoplo y martillo o fresas, o bien si el hueso está destruido solo se agranda la cavidad hasta encontrar tejido óseo sano.

Cuando la vía alveolar se encuentre agrandada, se realiza la extracción del diente causal y la de los dientes vecinos necesarios, o se elimina la

tabia ósea externa y se procede a la enucleación.

#### 4) Fnuclación

En este paso se realiza el vaciamiento de la bolsa quística, posteriormente esta se secciona con bisturí se limpia la pared interna del saco quístico y se hace la enucleación con cureta y periostotomo, en caso de adherencias, estas también serán resecaadas con cucharilla. La enucleación en mandíbula se realiza siguiendo primero los límites inferiores y después los superiores; cuando la bolsa quística ha sido desenrollada y solo se encuentra adherida únicamente al diente, entonces se retira totalmente.

Hay ocasiones en las que la bolsa quística se encuentra adherida al paquete vasculo nervioso, por lo que será necesario hacer la disección para separarlos. Algunos autores recomiendan separar lo mas posible el tejido quístico del paquete sin realizar la disección, de esta forma se evitan los riesgos de atrofia o la falta de irrigación.

Si quedara algún resto del quiste, se destruye por medio de cloruro zínico al 10%, o ácido tricloroacético en varias sesiones. Al finalizar se sutura la cavidad.

El 5<sup>o</sup> y 6<sup>o</sup> tiempo se realiza igual que en maxilar

Cuando la inclinación ha sido muy amplia se puede disminuir un poco colocando puntos de sutura en los extremos, y para evitar la esfacelación del colgajo este se secciona. Las hemorragias pueden ser cohibidas por medio de galvanocauterío.

Hay una variante dentro de este tratamiento y es la enucleación sin sutura. Esta se realiza tanto en maxilar como en mandíbula, y es aquella en la cual la cavidad ósea es rellenada con distintos materiales. Su procedimiento es igual al anterior y solo varía en lo que respecta al tratamiento de la cavidad ósea y su obturación. Se procede de la siguiente manera:

Una vez hecha la enucleación, la cavidad ósea se lava perfectamente con suero fisiológico y agua oxigenada. Se seca con gasa y se le dan toques de cloruro de zinc al 10% .

El labio del colgajo se introduce dentro de la cavidad y esta se rellena con gasa yodoformada de obturación. El relleno con gasa sin sutura tiene -- por objeto que exista un drene en caso de hemorragia, pues durante la intervención esta se cohibe por la adrenalina contenida en el anestésico. El relleno impide que haya contaminación de la cavidad , ya que actúa como barrera .

La gasa para obturación debe tener los bordes orillados para evitar el - deshilachamiento. Esta se retira despues de 1 a 4 días. Si la cavidad es -- muy grande , la gasa se retira poco a poco despues de 8 a 10 días, evitando así el dolor y los sangrados.

#### Post-operatorio

Se revisa al paciente despues de 48 hrs., si es necesario se cambia la - gasa impregnándola con agua oxigenada caliente para que se desprenda del - hueso rápidamente y el problema de dolor o hemorragia sea mínimo. Posteriormente se lava la cavidad con cloruro de zinc y se rellena nuevamente con gasa que deberá permanecer 2 días, esto se repite varias veces hasta que la cavidad deje de sangrar.

El paciente estará en observación varios días despues de la operación, - para ver si se produce epitelio en la cavidad, esto se comprueba cuando aparece una membrana pardo rojiza. Despues de un mes aproximadamente la cavidad ya se encuentra cubierta de epitelio .



## MARSUPIALIZACION

La finalidad de la marsupialización es la eliminación de una gran cantidad de mucoperiostio que recubre el hueso y la pared quística adyacente y - la evacuación del quiste mediante aspiración y logrado. El reborde de la mucosa se sutura al borde, y se incide la pared del quiste en toda su circunferencia. Posteriormente se coloca una gasa que se cambia a intervalos de 3 a 4 días hasta que el quiste disminuya su tamaño, se oblitere y el hueso - quede remodelado.

Las ventajas de la marsupialización son las siguientes:

- a) Se conserva casi intacto el contorno de los tejidos bucales
- b) Fácil ejecución y buena visualización
- c) Los dientes que radiográficamente están comprometidos y tienen vitalidad no necesitan ser extraídos, en caso de que se comprometan íntimamente con - el quiste, se realiza solo el tratamiento radicular o de resección en el momento de la operación.
- d) Se elimina la anestesia resultante del trauma quirúrgico o del neccionamiento de alguno de los grandes nervios.
- e) La hemorragia es rara.
- f) Se evita la manipulación excesiva de hueso que de por sí se encuentra debilitado por lo tanto se disminuye la posibilidad de fractura y del uso de aparatos protéticos.

## Desventajas

- a) Tiempo largo y prolongado para su curación
- b) Herida ósea en la que se puede presentar contaminación o infección con - su cuadro básico.
- c) El epitelio quístico puede dar lugar a otras tumoraciones como adamantini-

nomas.

- d) En caso de que el quiste se encuentre infectado y la membrana quística - degenerada, su conservación es problemática.
- e) Posible reincidencia por la conservación de la bolsa quística.

El método de Paratch deberá emplearse en caso de quistes muy voluminosos en los cuales la enucleación pueda producir fractura ósea o fractura de la bolsa quística, así como lesión de los dientes y de los tejidos blandos adyacentes.

Tiempos para la técnica de la marginalización:

- 1) Incisión
- 2) Desprendimiento del colgajo
- 3) Osteotomía
- 4) Tratamiento del saco quístico
- 5) Tratamiento del diente causal
- 6) Tratamiento de las cavidades y dientes adyacentes
- 7) Tratamiento post-operatorio

1) Incisión

La incisión se realiza en forma circular siguiendo los límites del quiste sobre la cara vestibular. Esta se hace entre el surco gingival y el borde libre de la encía y se realiza de distal a mesial.

La incisión debe llegar en profundidad hasta el hueso cortando encía y periostio. Se debe tener extrema precaución cuando la tabla ósea externa se ha destruido y el quiste se encuentra adherido a la mucosa, pues la bolsa se podría abrir y dificultar la separación entre la bolsa quística y el periostio.

2) Desprendimiento del colgajo

El desprendimiento se realiza con la ayuda de una logra pequeña, o un pe

riostotomo.

El labio se mantiene con la ayuda de un separador, con una pinza de Kocher se toma el labio inferior de la fibromucosa incidida en la parte central del arco, la pinza se sostiene con la mano izquierda y tomando el periostotomo con la derecha se separa cuidadosamente la fibromucosa del quiste, procurando no romper el saco quístico. Posteriormente el colgajo se levanta hasta los límites superiores del quiste que previamente fueron observados en la radiografía.

En caso de que el hueso haya sido destruido el colgajo se separa hasta encontrar hueso sano.

### 3) Osteotomía

Los instrumentos que se usan para eliminar la tabla ósea que cubre el quiste son el escoplo, cisalla, bisturí, pinza gubia y fresas.

El bisturí es de utilidad cuando el hueso está parcialmente destruido, el escoplo o la fresa cuando el hueso es firme y duro.

Para la técnica del escoplo, este se sostiene con la mano izquierda mientras que se dan pequeños golpes con el martillo que estará sostenido por la mano derecha.

Si se usa la fresa, la adecuada es la redonda no. 4 o 6 y se realizan los orificios necesarios de acuerdo al diámetro del quiste, y la tabla ósea se extrae con la pinza gubia.

Una vez descubierta la bolsa quística, se toma con una pinza de Kocher y se incide con un bisturí abriéndola en toda la extensión del quiste. Se debe emplear una solución isotónica al plasma celular para no lesionar el epitelio quístico. Si el epitelio se separa de su inserción ósea se adosa nuevamente con una gasa.

Hay quien prefiere suturar el tejido gingival a la periferia de la bol-

sa quística. Pero ambos tejidos pueden adherirse fácilmente sin necesidad de sutura.

#### 4) Tratamiento de la bolsa quística

El uso de gasa yodoformada para el tratamiento de estas cavidades es que ha mostrado mejores resultados.

Cuando el colgajo está sostenido con el separador, este último se retira y se introduce el colgajo dentro de la cavidad, después se coloca la gasa yodoformada vaselinada sin hacer presión para evitar esfacelaciones por la gran compresión. De esta manera el tejido quístico y la fibromucosa se adhieren y se fusionan. La gasa debe renovarse cada 24 hrs. aproximadamente dependiendo del estado en que se encuentre el material. Si se contamina, se infecta y da mal olor, se cambia la gasa en intervalos mas cortos de tiempo. En cada cambio la cavidad se lava con suero fisiológico luego de secar la cavidad con gasa se introduce la gasa yodoformada, que en cada cambio deberá ser menor en cantidad.

#### 5) Tratamiento del diente causal

El diente causal puede ser tratado de dos formas:

- a) Tratamiento radicular y apicectomía con raspaje periapical
- b) Extracción.

De ser posible se realizará la apicectomía pues de esta manera muchos dientes pueden conservarse. Pero el tratamiento del conducto se hará antes de la operación.

La apicectomía en estos casos se hará con mucha precaución, pues la conservación del ápice se hace con la conservación del saco quístico y a través del campo operatorio ya creado.

Primero se levanta la bolsa quística y se separa del ápice manteniéndola alejada con un poco de gasa, luego se realiza el corte del ápice para después bruñirlo, se eliminan los restos de dentina y se retira la gasa para

que la bolsa quística vuelva a su lugar. Si el tratamiento indicado es la extracción del diente, entonces esta debe llevarse a cabo unos días antes de la operación procurando respetar al máximo el hueso alveolar y sin abrir el saco quístico. Por lo tanto la extracción será hecha de acuerdo a las condiciones en que se encuentre el maxilar.

#### 6) Tratamiento de las cavidades y dientes vecinos

Una de las ventajas de la marsupialización es la de conservar intactas las cavidades vecinas, ya sea seno maxilar, fosas nasales etc. pues el saco del quiste actúa como barrera de protección sobre todo cuando cuando existe el tabique óseo que separa el tabique del antro.

Los dientes vecinos que se encuentran devueltos deberán ser conservados durante algún tiempo para no fracturar los alveolos y producir molestias estéticas y funcionales. Las cavidades antrales deben conservarse sanas.

#### 7) Post-operatorio

Se harán lavajes de la cavidad quística con suero fisiológico o fenol -- alcoholforado con cambios de gasa yodoformada; después de 30 días se retira la gasa y la cavidad se deja abierta . Al mismo tiempo se indica al paciente el cuidado que tendrá con la cavidad y los lavajes que hará con una jeringa.

Este procedimiento requiere de control y vigilancia continua para evitar la contaminación, acúmulo de partículas alimenticias y otros detritus.

Los resultados de la marsupialización son satisfactorios siempre y cuando la técnica se emplee en forma adecuada, pues con la marsupialización se detiene rápidamente el crecimiento del quiste. El epitelio quístico adquiere poco a poco la característica del epitelio bucal y debido al aplanamiento progresivo de la pared quística, éste desaparece.

## VII

TRATAMIENTO DE LOS QUISTES QUE HAN INVADIDO  
CAVIDADES ADYACENTES

Muchas veces un quiste no fué tratado rápidamente, por lo que al descubrirse ya lleva gran tiempo de evolución y al hacer el exámen radiográfico se comprueba que ha invadido las cavidades vecinas. Estas cavidades en maxilar son: Fosas nasales, órbita, fosa pterigomaxilar y seno maxilar.

En mandíbula generalmente se relacionan con el conducto dentario inferior y el paquete vásculonervioso que pasa por él, así como el agujero mentoniano.

Cuando se ha diagnosticado algún quiste en maxilar, este se relaciona con los órganos vecinos de dos maneras:

1) El quiste se encuentra alojado en el seno maxilar y separado de este por una gruesa pared ósea, por lo tanto no hay peligro de perforación durante el tratamiento. El estado en que se encuentre el tabique óseo puede comprobarse mediante el empleo de una sonda, puncionando los sitios en los que se sospeche reabsorción o adelgazamiento óseo. Si la sonda no perfora en ninguna parte al hueso, entonces el tratamiento será la enucleación o marsupialización en la forma indicada anteriormente.

Cuando existió comunicación patológica buconasal y hay posibilidad de infección del seno, la técnica de Cadwell Luc es la indicada. Esta será descrita mas adelante.

2) a) La pared quística se encuentra en íntima relación con la mucosa del seno, el quiste puede o no estar infectado.

b) El quiste está infectado y ha respetado el seno, en este caso si el quiste es pequeño se realiza la enucleación con la técnica común.

Cuando el seno también se encuentra infectado, se emplea el método rino-

lógico o el de Wassmund.

c) Si el quiste y el seno no están infectados el tratamiento a seguir es la marsupialización o el método de Wassmund.

#### Técnica de Cadwell Luc.

Se inicia la operación con anestesia troncular, o bien si es con anestesia general, se le practicará al paciente intubación endotraqueal.

La incisión se realiza por vía vestibular en forma de "U", atravesando el mucoperiostio hasta el hueso, y deberá seguir el contorno de las piezas dentarias.

Las incisiones verticales se hacen a nivel del canino y del segundo molar. Se inician desde un lugar superior a la inserción gingival hasta llegar unos milímetros más allá del pliegue mucobucal, posteriormente se realiza la incisión horizontal que irá por arriba de la inserción gingival de los dientes, uniendo de esta manera las dos incisiones verticales. El colgajo tendrá suficiente tamaño para poder abordar el quiste. Se levanta el periostio con ligra para descubrir la porción quística, y llegando hasta arriba hasta el canal infraorbitario procurando respetar el nervio. Se practica la fenestración ósea que deberá ser igual o mayor en extensión al tamaño de el proceso quístico, esto se hace empleando el cincel, pinza gubia o fresas y si es necesario se agranda con osteotomos para permitir un mayor campo visual. Se abre el quiste en toda su latitud y a través de la apertura quística se introduce una sonda recta para palpar la pared débil del quiste que lo separa del seno, una vez que se encuentra, con escarpeo y pinza se hace un orificio grande para producir una comunicación con seno maxilar, la operación se termina con cierre de la herida bucal y drenaje en la pared izquierda del seno.

### Método Rinológico

Es una variante de la técnica de Cadwell Luc, consiste en convertir al quiste en una cavidad accesoria al seno maxilar, haciendo mas grande la comunicación existente entre el quiste y el seno. La herida bucal se cierra con sutura y el drene se efectúa a través de las fosas nasales.

#### Procedimiento quirúrgico

Se prepara al paciente y se le aplica la anestesia que en la mayoría de los casos es por vía extraoral en el nervio maxilar superior.

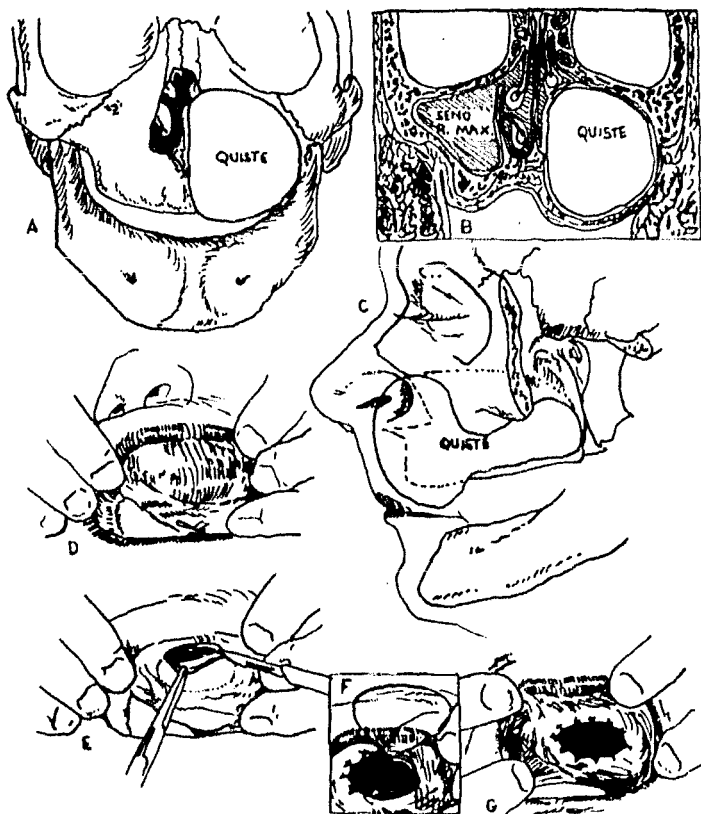
La incisión puede ser la de Newman o la de arco, no obstante es mas est-pleada la primera ya que descansa sobre hueso ólido, y el colgajo permite reforzár la pared sinusal cuando esta se encuentra debilitada. Posterior a esto se desprende el colgajo y se da paso a la osteotomía en la forma ya -- descrita, en caso de que la tabla externa esté muy reabsorbida, solo será -- necesario extender un poco mas la ventana ósea para obtener un campo operatorio cómodo.

El tratamiento de la bolsa quística depende del estado en que se encuentre el quiste; si se encuentra infectado se extirpa, en caso contrario el -- tratamiento es la conservación del saco quístico. La comunicación de la cavidad con el seno se realiza por medio de escoplos y pinzas.

La ventana quístico sinusal se hace una vóz que ha sido abierto el quiste y el líquido succionado. Luego de lavar y secar con gasa la cavidad, con una sonda se comprueba la relación existente entre esta y el seno; si es ne cesario se extirpa la bolsa quística.

En caso de que haya franca comunicación con el seno, esta se amplia utilizando pinzas gubias siguiendo la forma del hueso sano y después dependiendo del estado de la mucosa, se procede a la resección de la mucosa del seno o a su conservación.





A) Extensión del quiste en la parte mediana y lateral izquierda del maxilar  
 B) Corte sagital mostrando la erosión por presión del piso de la cavidad nasal, la apófisis maxilar y la pared maxilar lateral. C) Vista lateral que muestra la extensión del quiste y la obliteración del seno maxilar. D) Prominencia anterior del quiste. Toda la estructura ósea de esta área se hallaba erosionada. E) La incisión en forma de arco se realiza con bisturí de hoja no. 11. F) sutura mediante la cual se unen la mucosa bucal y la membrana quística.

Las adherencias accesorias que unían al quiste con el seno deben ser retiradas completamente para evitar infecciones. De esta manera el seno y el quiste forman una sola cavidad.

#### Técnica de Wassmund

En esta técnica el piso nasal que se encuentra muy adelgazado, se cubre con el colgajo mucoperiostico que se obtiene a partir de una incisión de -- Newman o curva. Wassmund conserva el epitelio del quiste y lo une al periostio del colgajo, de tal manera que ambos tejidos se adhieren íntimamente y al vaciarse el quiste, este se aplana y el colgajo toma su lugar en el ventrículo.

Este método se aplica de acuerdo al caso: Ya sea en maxilar con dientes o en maxilar desdentado.

#### Procedimiento Quirúrgico

En pacientes cuyo maxilar tiene dientes, las dos incisiones verticales se inician en el surco vestibular, prolongándose hasta el borde libre, bajando hasta las lengüetas gingivales.

Esta técnica presenta una modificación que se emplea en caso de que haya una posible lesión en el ligamento, pues las partes que se encuentran entre las incisiones tienen que regenerar su mucosa. Para esta modificación el -- colgajo puede ser obtenido de las partes vecinas. Suponiendo que se trate de un quiste relacionado con el piso nasal, la incisión se inicia de lado opuesto en el fondo del surco vestibular, descendiendo en forma curva hasta llegar a 1 cm. aproximadamente por arriba del cuello de los dientes y atravesando la línea media hasta llegar a la porción distal del conino del lado opuesto. La segunda incisión se realiza en forma paralela a la primera y se unen las dos con una tercera incisión vertical.

Luego de este paso, se realiza el desprendimiento del colgajo hasta que el orificio anterior de la fosa nasal pueda observarse perfectamente. El periestio se separa con un periostotomo o con una cánula de punta roma, y se procede a tratar la bolsa quística. Wassmund conserva el epitelio interno del quiste y el colgajo es colocado sobre su cara interior. Finalmente se sutura por vía palatina para conservarlo en ese lugar.

Debido a que la sutura en ese caso es muy complicada, el colgajo puede fijarse de una manera mas sencilla por medio de un taponamiento. Con un trozo de gasa yodoformada o furcinada se rellena la cavidad procurando no presionar demasiado. Se pliega la gasa y se sostiene con dos puntos de sutura, mismos que servirán para fijar el colgajo.

En el maxilar desdentado cuando los quistes llevan gran tiempo instalados, a veces llegan a relacionarse con el piso nasal. Aquí el colgajo obtenido puede ser de mayor longitud, por lo tanto las incisiones verticales se prolongan un poco mas en paladar hasta donde sea necesario de acuerdo al juicio del operador. La cavidad ósea se cubre con gasa yodoformada y se sostiene por medio de sutura.

#### Técnica

Wassmund realiza las incisiones vestibulares dirigiéndolas hacia palatino, abarcando una longitud adecuada al tipo de quiste y se eleva el colgajo. Después de una semana se eleva la parte palatina hasta el reborde alveolar. Por último el colgajo se coloca en su sitio y se sostiene con sutura. Después de varios días cuando el colgajo palatino presenta buena irrigación, se hace la adaptación final colocando el colgajo sobre la cara interna del quiste.

La desventaja de este tratamiento es que deben realizarse pequeñas operaciones previas a la preparación del colgajo.

### Relaciones Quísticas en Mandíbula

En mandíbula los quistes llegan a relacionarse con el conducto dentario inferior o con el agujero mentoniano. Las regiones en las cuales se localizan los quistes son: Región del mentón, región de los premolares, región molar y región de la rama ascendente.

Los quistes del mentón generalmente se operan enucleando con sutura inmediata.

Cuando el quiste se encuentra en la región de premolares, llega a relacionarse con el agujero mentoniano y su ramillete, o bien con el conducto dentario inferior y al realizar el tratamiento puede lesionarse el paquete vánculonervioso; por lo tanto deberán tomarse en cuenta las medidas necesarias para su protección.

Cuando la lesión se hace patente los signos que se encuentran son: hemorragias por seccionamiento de los vasos dentarios o mentonianos, neuralgias y disminución o pérdida de la sensibilidad si se lesiona el nervio.

El tratamiento de la hemorragia es hacer un taponamiento de Gel Foam o con compresión ósea empleando algún instrumento de punta roma.

Para evitar lesionar los nervios, estos se cubren con el colgajo gingival siguiendo la técnica de Wassmund en mandíbula.

### Técnica de Wassmund en Mandíbula

Si el maxilar tiene dientes, las incisiones verticales pueden prolongarse hacia mesial, de esta manera se obtiene el colgajo que sirve para proteger el ramillete y cubrir el piso óseo.

En el maxilar desdentado el colgajo se toma de la cara lingual del maxilar inferior y se prolonga hasta el piso de la boca.

Esta operación Wassmund la realiza en tres tiempos para que el colgajo adquiere suficiente irrigación.

Cuando el colgajo se realiza a expensas de la cara interna del maxilar, puede conservarse bien irrigado si se hace con una base amplia, así se evita el problema de necrosis. Primero se hacen las incisiones verticales que serán tangentes a la circunferencia quística, estas pueden iniciarse en el surco vestibular pasando lo suficientemente retiradas del agujero mentoniano. La incisión atravesará el borde alveolar llegando hasta donde sea necesario de acuerdo al tamaño que se desee dar al colgajo. Se procede a desprender el colgajo siguiendo la forma habitual, y se sostiene con un separador de bordes romos. Después de la enucleación o de la conservación de la bolsa quística, se aplica el colgajo en la parte interna de la cavidad ósea o de la pared interna del quiste y se fija con sutura a la pared interna del hueso. Este paso suele ser muy complicado y al igual que en maxilar puede usarse un tapon de gasa yodoformada en tamaño proporcional a la cavidad, sostenida con dos puntos de sutura.

Si el quiste se encuentra localizado en la región molar puede enuclearse o conservarse dependiendo del tamaño del quiste.

Los que se localizan en la rama ascendente serán intervenidos por vía bucal. Estos quistes deben ser enucleados la mayoría de las veces, y solo en casos excepcionales serán tratados por el método de marsupialización.

En ocasiones el quiste se encuentra muy relacionado con el músculo masetero y solo se encuentra separado de él por periostio, en este caso se tendrá especial cuidado durante la operación para no lesionar el periostio ni el músculo. A veces la pared interna del quiste se encuentra muy cercana al paquete vásculo-nervioso del conducto dentario inferior por lo que puede haber peligro de lesionarlo y ocasionar hemorragia o anestesia de la región.

En pacientes en los que el quiste es descubierto después de mucho tiempo el quiste suele adelgazar tanto el hueso que durante el tratamiento puede haber peligro de fractura. En esta situación como medida preventiva se uti-

liza cualquier aparato para el tratamiento de fractura de los maxilares antes de realizar la intervención.

#### Tratamiento de los quistes infectados.

Un quiste llega a infectarse por vía hemática o por vía local, muchas veces esta complicación llega a tal grado que se produce celulitis, osteomielitis, sinusitis, tromboflebitis etc.

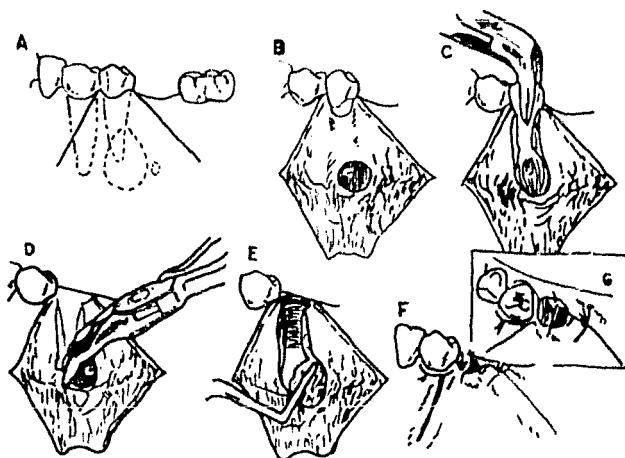
Clinicamente se presenta el cuadro característico de una infección: Dolor de la región, inflamación, tumefacción y enrojecimiento de la mucosa que recubre el quiste. Los síntomas que presenta el paciente son aumento de la temperatura, ataque al estado general, dolores musculares y de las articulaciones.

El tratamiento a seguir en estas circunstancias es producir un drenaje de quiste por medio de incisiones y la aplicación de antibióticoterapia.

Cuando se trata de un quiste periapical infectado, este puede drenarse al realizar el tratamiento del conducto del diente, en ese momento se punciona el quiste con una sonda que se introduce a través del canal radicular, de esta manera el quiste descarga su contenido purulento. Si el caso lo amerita se extraerá el diente causal.

Cuando el hueso que cubre el quiste se encuentra muy debilitado, el drenaje producido será por vía gingival.

Si la infección es muy intensa, se practica una ventana ósea en la cual se hace una incisión con bisturí y deberá atravesar los tejidos hasta el quiste. Si el hueso es sólido se hace la fencetración con fresa y se hará en tamaño de acuerdo al diámetro necesario para la operación que se realice posteriormente. Se le administra al paciente antibióticoterapia, y el quiste se lava constantemente con sustancias antisépticas durante una semana. El lavado se hace empleando una cánula e irrigador.



**Quiste radicular del primer premolar inferior izquierdo que se encuentra cerca del agujero mentoniano . A) Incisión hecha hacia distal para evitar la lesión del agujero mentoniano. B) Se desprende el colgajo mostrando el orificio mentoniano y su hâz neurovascular, se muestra la reabsorción de la tabla ósea externa . C) Trepanación ósea y extracción del diente. D) Se elimina mayorccam**  
**tidad de tejido óseo al rededor de la periferia del quiste . E) Enucleación -**  
**del quiste con ayuda de una cureta. F) Sutura para ubâcar el colgajo sobre la**  
**mandíbula. G) Sutura al rededor del canino que mantiene el colgajo pegado al**  
**rededor del cuallo de aquel.**

(84)

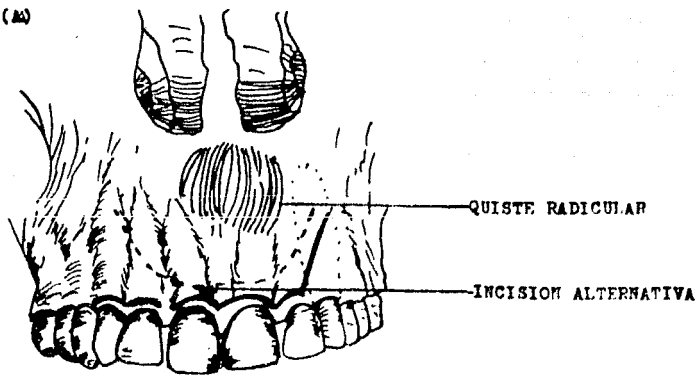
Quando la infección ha cedido, se procede a enuclear o a marsupializar el -  
quistes según sea el caso.



**VIII**

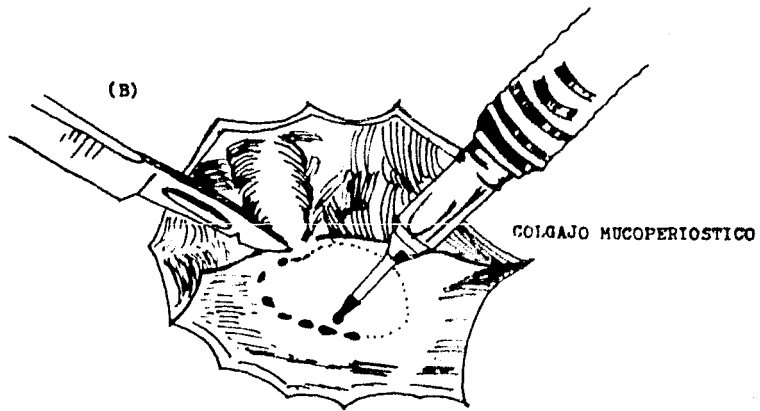
**CASOS DE QUISTES**

(A)

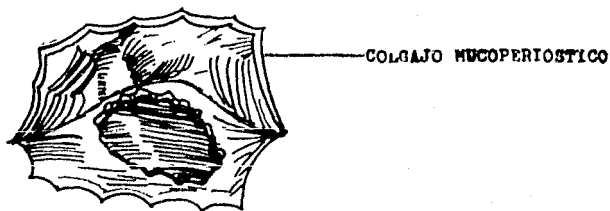


INCISION DE MUCOSA Y PERIOSTIO

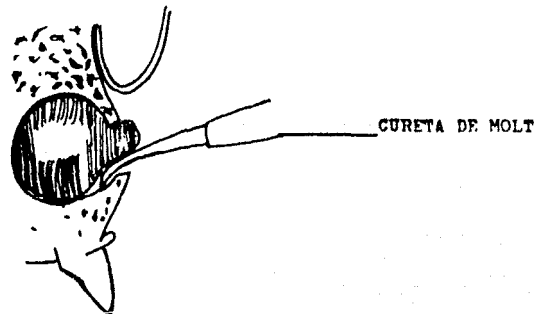
(B)



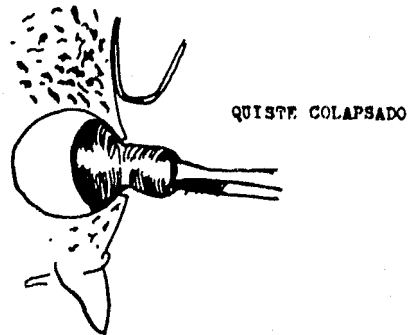
(C)



(D)



(E)



ENUCLEACION DE UN QUISTE

En las páginas anteriores se muestran los esquemas del tratamiento de un quiste radicular.

A) La incisión se realiza en el borde gingival (Newman) o en forma semilunar arriba de este, el colgajo mucoperiostico obtenido es grande. En este caso los incisivos centrales carecían de vitalidad.

B) En este dibujo se observa la inserción fibrosa de la pared quística a la capa mucoperiostica a causa de una fístula crónica. La inserción se libera por disección. Se hacen perforaciones con fresa para hueso a través de la pared cortical. También puede emplearse el cincel para hueso o el alveolotomo si la perforación en el hueso es lo suficientemente grande para penetrar en ella.

C) Al quitar el hueso puede observarse la pared quística anterior.

D) Con la parte posterior de una cureta se separa el saco quístico de la cavidad ósea.

E) La enucleación del quiste se produce al hacer tracción de la pared quística con pinzas para tejido. La porción quística profunda se separa por medio de la cureta. Posteriormente en los dientes devitalizados se realiza el tratamiento de conductos o su extracción. Si los dientes permanecen se coloca una gasa en la cavidad, si no, la gasa se retira a través del alveolo. La operación se termina con sutura de la herida.

## REPORTE DE UN QUISTE PERIAPICAL

Nombre del paciente: M.C.L.

Paciente masculino de 38 años de edad. Fué atendido en el Centro Odontológico para el tratamiento de una tumoración en el cuadrante superior derecho del maxilar.

### EVOLUCION

Aproximadamente hace un año se le realizó el tratamiento del conducto en el canino superior derecho . El paciente relató que de un tiempo a la fecha notó que le aparecía una bola a esa altura y en ocasiones la inflamación - llegaba hasta los tejidos vecinos, y supuraba.

### MANIFESTACIONES CLINICAS

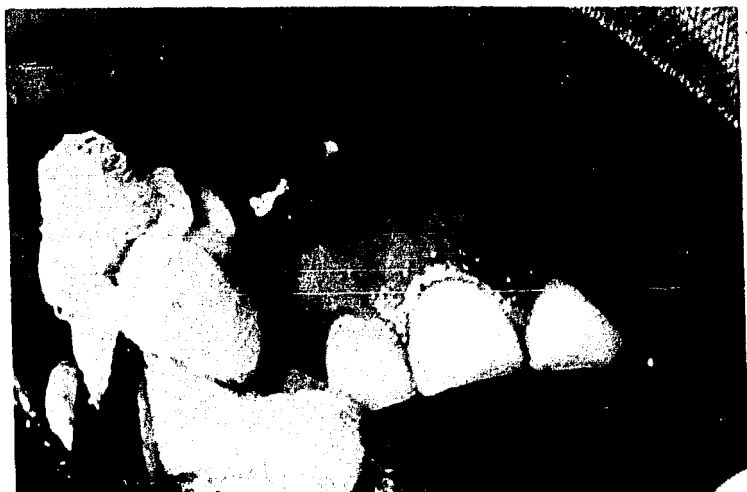Se observa una tumoración con cambio de color a rojizo en la unión de en cía adherida con la mucosa a la altura del ápice del canino superior dere-- cho.

### CARACTERISTICAS RADIOGRAFICAS

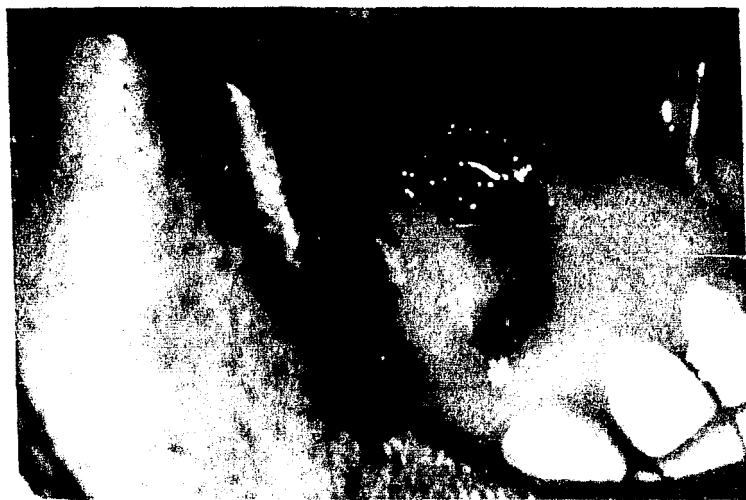Se observa una zona radiolúcida bien delimitada a nivel del ápice del - diente.

### TRATAMIENTO

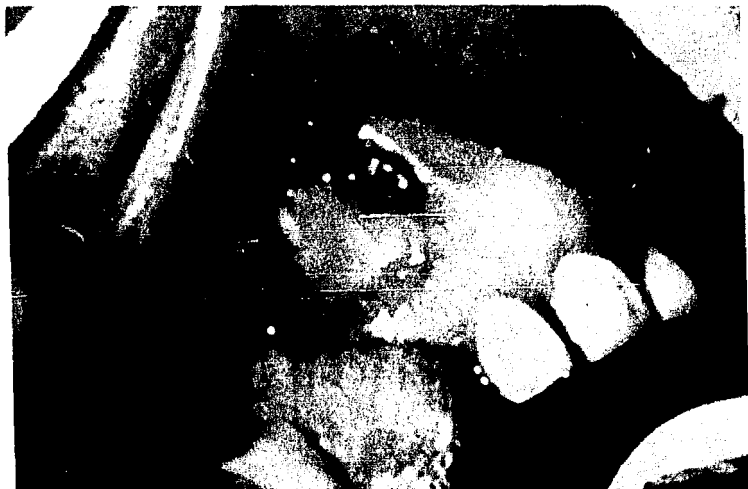Se planea enucleación con aricectomía . Como medida preventiva se le recomienda al paciente aplicarse 2 ampollitas de penicilina benzatínica dos - días antes de la intervención.



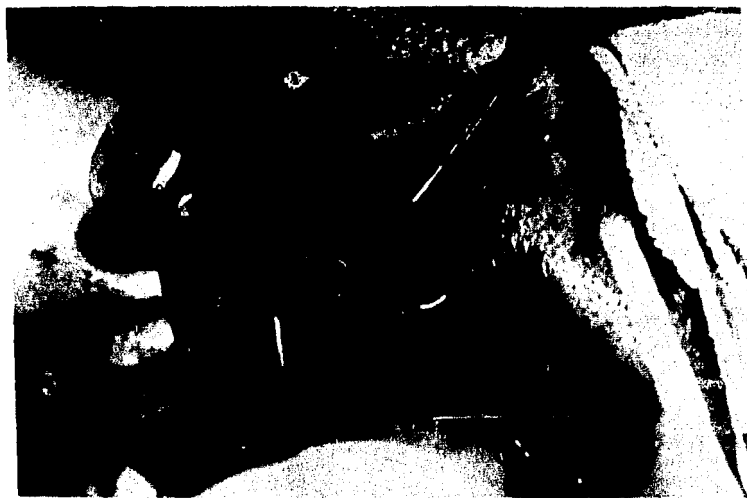A



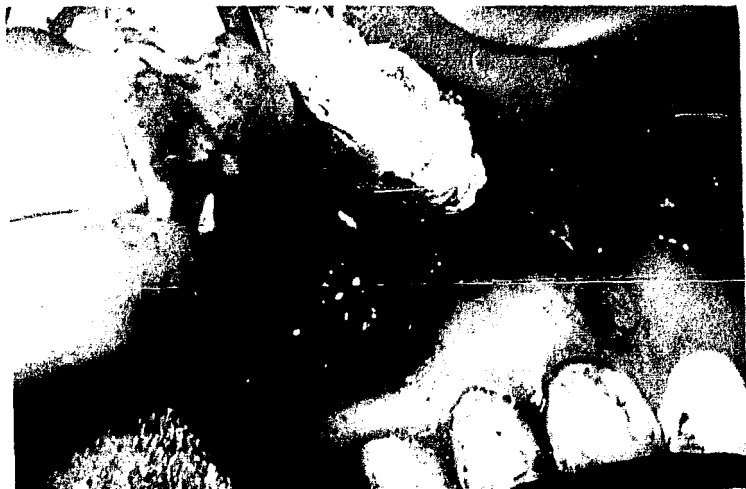B



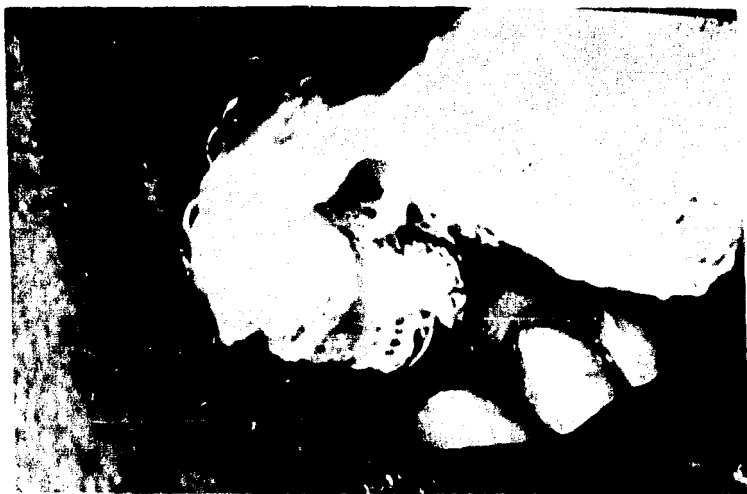C



C

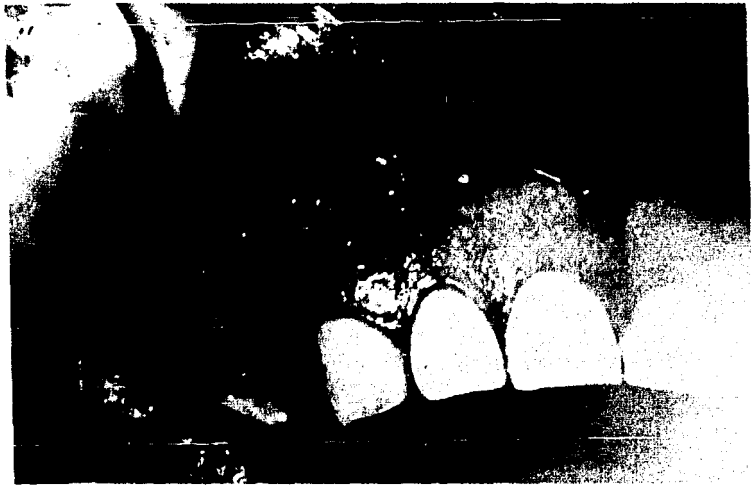

D



D





E

- A) La fotografía muestra la tumoración a nivel del canino y se prolonga hasta el lateral del mismo lado. La encía que la recubría era de color rojo vino.
- B) Se practicó una incisión semilunar a la altura de los ápices dentarios - por vía vestibular, el tamaño fué un poco mayor al diámetro quístico, de esta manera se obtuvo un buen campo visual operatorio.
- C) Una vez realizada la incisión por vía vestibular, se separó el colgajo y fué hecha una hemostasia con gasa impregnada de agua oxigenada. Posteriormente se retiró el hueso necrozado y solo fué necesario agrandar la ventana ósea que ya existía y se procedió a iniciar la apicectomía del diente causal.
- D) Después de la apicectomía se observan las dimensiones del quiste y se realiza la enucleación de la bolsa quística. Esta se hizo empleando para ello las pinzas de Kocher y el periostotomo. Posteriormente se realizó la hemostasia con gasa y un curetado minucioso de la cavidad para eliminar cualquier vestigio de la membrana quística que pudiera originar recidencias. Por último la cavidad se pinceló con agua oxigenada.
- E) La operación se finalizó con sutura de la herida.
- ( Este caso fué cedido gentilmente por el Dr. Susano Contreras, Profesor Titular de Endodoncia de la Clínica Pérférica Escobedo de la FVEP UNIAM Iztacala).

QUISTE DE GORLIN

Nombre del paciente: A.C. R.

Paciente femenino de 54 años de edad . Fué atendida en Noviembre de 1978 en el departamento de Cirugía de la U.A.M.L. Para el tratamiento de una tumoración en el cuadrante superior derecho del maxilar en la región molar.

EVOLUCION

La paciente relató que un año antes a la fecha de admisión al departamento de Cirugía, le fué practicada la extracción de un molar. Posteriormente observó que la tumoración iba aumentando de volúmen poco a poco.

En ocasiones notaba la presencia de un líquido amarillento a nivel de la tumoración.

MANIFESTACIONES CLINICAS

Paciente con asimetría facial derecha, y aumento de volúmen a nivel de la región maxilar derecha.

Intraoralmente se observa ausencia de los molares de lado derecho, encontrándose a ese nivel una tumoración de forma ovoide con base amplia, no dolorosa. A la palpación se detectaba crepitación y resitencia.

CARACTERISTICAS RADIOGRAFICAS

Una radiografía oclusal demostró un área radiolúcida bien delimitada mostrando pequeñas áreas radiopacas.

CARACTERISTICAS HISTOLOGICAS

Se practicó biopsia del líquido amarillento y mucoso obtenido por pun-

ción. El diagnóstico histopatológico fué Quiste odontógeno queratinizado -  
( Quiste de Gorlin )

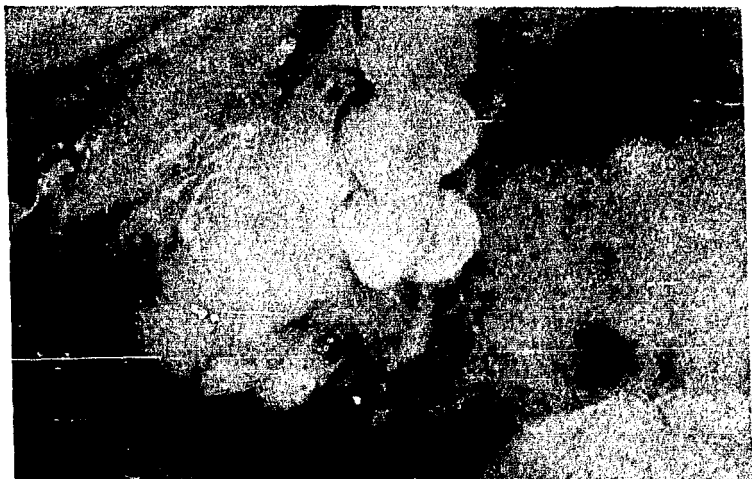
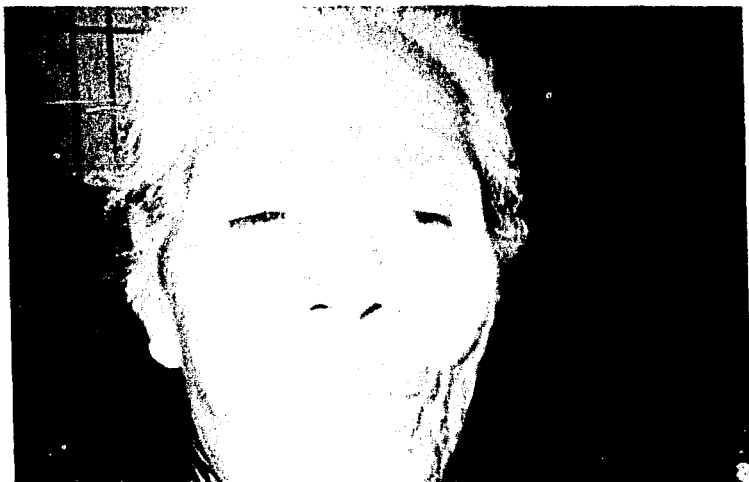#### TRATAMIENTO

Enucleación de la lesión quística bajo anestesia local.

Se practicó incisión tipo Newman desde el primer premolar hasta la tubercu-  
lidad del maxilar de lado derecho. Posteriormente se levantó el colgajo mucó-  
coperióstico encontrándose resistencia en el sitio de la exteriorización. La  
tabla ósea externa se retiró con pinza Gubia y se procedió a la enucleación  
del quiste . No se encontró comunicación con el seno maxilar. Se regularizó  
el proceso y se empacó la cavidad con gelfoam, al mismo tiempo se colocó un  
dren de gasa yodoformada lubricada con hipoglon.

La operación fué terminada colocando puntos alternos con puntos de tipo -  
alterno con hilo de seda.

La evolución post-operatoria fué satisfactoria.



Dr. Luis Carbajal Bello

Dr. Robin L.M. Gray

Revista ADM No.3

1978

Quiste Linfoepitelial

(Quiste de la Hendidura Branquial)

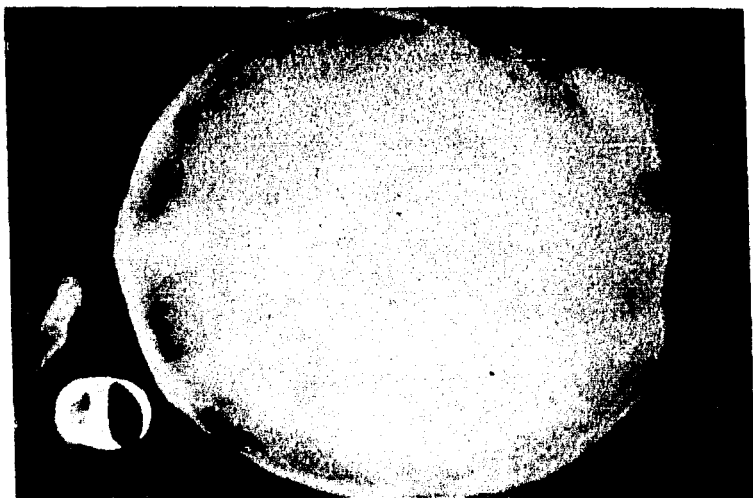
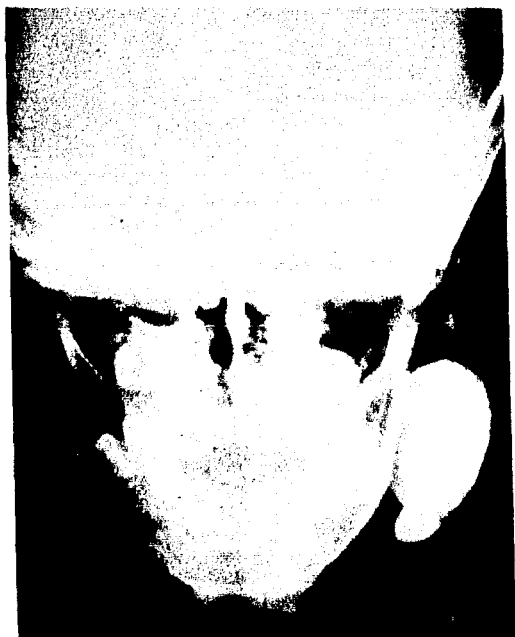
## Reporte de un caso.

Se trata de un paciente masculino preescolar de 4 años de edad, sin antecedentes de importancia. Se presentó al servicio acompañado por sus padres quienes refirieron la aparición de una tumoración en la parte inferior de la apófisis mastoideas hasta el tercio inferior del músculo esternocleidomastoideo y desde la vena yugular externa hasta 2 cm. por delante del borde anterior del músculo esternocleidomastoideo. No estaba fija a la piel y al parecer tampoco a planos más profundos. Su consistencia era blanda y fluctuante, sin signos de inflamación. La transluminación fue negativa y la punción produjo 5 ml. de un fluido color café amarillento que contenía abundantes cristales de colesterol, sin presencia de bacterias. Se introdujeron 5 ml. de material de contraste hidrosoluble y se tomaron placas de céfalo y cuello, y vistas de Waters. Se observó una cavidad llena de líquido que se extendía desde la apófisis mastoidea hasta 1 cm. por debajo del ángulo de la mandíbula, en la vista de Waters. Se observó también un borde de menor contraste en sentido suprainferior, que correspondía a compresión por parte del esternocleidomastoideo sobre la tumoración, mostrando una extensión que llegaba a la pared lateral de la faringe, probablemente a la fosa amigdalina, sin indicios de comunicación con ésta.

Los exámenes preoperatorios fueron normales. Se efectuó electroforesis de proteínas de fluido obtenido y del suero del paciente con un resultado total de proteínas de 5 gra. % y 7 gra. % respectivamente.

Se efectuó extirpación quirúrgica de la lesión bajo anestesia general - inhalada con diagnóstico de Quiste linfoepitelial. En el estudio histopatológico se encontró una lesión quística , con epitelio plano estratificado - con centros germinales linfoides ; no se detectó la presencia de tejido - glandular salival o restos de los mismos.

La evolución post-operatoria fué satisfactoria.





Dr. Javier Sanchez Torres

Dr. Francisco Villalobos Romero

Dr. José Martín Toranzo Fernández

Dr. Albano Flores Villarreal.

QUISTES DENTÍGEROS MÚLTIPLES

REVISTA ADM No. 3

#### REPORTE DE UN CASO

Paciente de sexo masculino de 10 años de edad, acude a la consulta al notar aumento de volúmen en la región mandibular izquierda, observado unos días antes; asintomático, circunscrito, indurado, sin deformación facial, no doloroso a la palpación y sin linfadenopatía regional.

A la exploración bucal se encontró fórmula dentaria incompleta, con persistencia del canino temporal izquierdo y ausencia del canino superior derecho. En la mandíbula se encontraron ausentes los segundos premolares; segundos molares y persistencia del segundo molar temporal derecho.

En el estudio radiográfico se emplearon placas periaricales y extraorales, se observó en la región izquierda del maxilar superior una zona osteolítica pericoronaria del canino, retención de premolares delimitados por una zona osteolítica compatible con la cavidad cufática; al nivel de la zona del segundo molar izquierdo, se apreció una zona radiolúcida de las mismas características, con proyección del germén del tercer molar hacia la tuberosidad.

En la región maxilar derecha se observó retención parcial del canino; en la zona del segundo molar, retención de este diente, limitado a la vez por una zona osteolítica y con desplazamiento del germén del tercer molar hacia la tuberosidad.

En la región mandibular izquierda se observó retención parcial del segun

do premolar con una zona osteolítica que rodeaba la raíz del primer molar, compatible radiográficamente con la lesión quística; el segundo molar retenido en el ángulo mandibular dentro de una cavidad osteolítica, que involucraba la rama ascendente, extendiéndose hasta el cuello del cóndilo y base de la apófisis coronoides. Hasta ese lugar fué rechazado el gérmen del tercer molar.

En la región mandibular derecha se observó retención del segundo premolar, con persistencia del segundo molar temporal, retención del segundo molar con zona osteolítica que rodea su corona, prolongándose hasta el ángulo mandibular, y compatible también con la imagen quística; se apreció retención del gérmen dentario del tercer molar en la rama ascendente, rodeado de una zona osteolítica en relación estrecha con la anterior.

La historia clínica no proporcionó datos de importancia para el padecimiento actual.

Los estudios de laboratorio se encontraron dentro de los límites normales, y se diagnosticó quistes dentígeros múltiples, por lo que el enfermo fué internado.

#### Técnica Quirúrgica.

Se empleó anestesia general, con intubación endotraqueal, se efectuó una incisión angulada contorneante en la parte más alta del proceso alveolar izquierdo. Se realizó desde la región del segundo molar hasta el lateral del mismo lado, lográndose el plano mucoperiostico para observar la cortical externa fuertemente adelgazada y rechazada, la cuál fué removida de la zona de premolares hasta la región retromolar, lugar en donde se encontraba la cápsula quística gruesa. Esta fué incidida para dar salida al líquido que era de color amarillo; se extirpó dicha cápsula y se extrajo el primer molar inferior izquierdo erupcionado, que se encontraba sin soporte óseo,

pero sin relación con la lesión quística. Se observó la presencia del segundo molar, al cual estaba incrustada la cápsula. En la parte alta y posterior de la cavidad se encontraba otra cápsula de características similares a la anterior, extirpándose en su totalidad. No tenía relación directa con el germen del tercer molar, el cual fué rechazado hacia la base de la arófnia coronoides por dicha cápsula; para no debilitar más la estructura ósea mandibular, no fué extirpado en ese momento el tercer molar. Posteriormente se procedió al lavado y a la regularización de bordes de la cavidad ósea, relleniéndola con conos de hueso estéril, el colgajo fué suturado con catgut - del 3-0 con puntos aislados.

En la región mandibular derecha se realizó el mismo tipo de intervención. En el interior de la lesión quística se encontró la corona del segundo molar; el germen del tercer molar que no guardaba relación con la lesión quística, fué extirpado necesariamente. Como material de relleno también se introdujeron conos de yeso estéril y el colgajo fué suturado en igual forma que el anterior. Posteriormente se extirpó el quiste del segundo molar derecho, junto con dicho órgano dentario; el quiste del canino del mismo lado fué marsupializado. Se extrajo el canino temporal superior izquierdo y se marsupializó el quiste del canino permanente del mismo lado y se colocó doble ligadura de acero inoxidable, calibre 3-0 para la posterior tracción ortodóntica. Después se extirpó el quiste dentífero correspondiente al segundo premolar superior izquierdo. El quiste del segundo molar superior izquierdo también fué marsupializado y se removió el germen del tercer molar adyacente que no tenía relación con el quiste. La operación se finalizó y el paciente se encontraba en buenas condiciones generales.

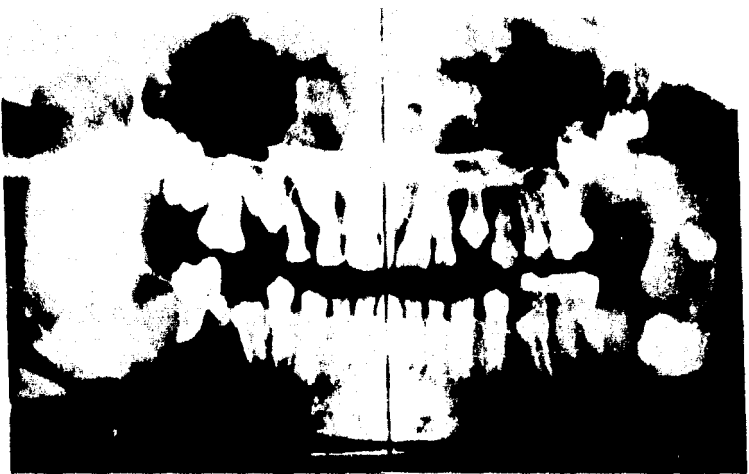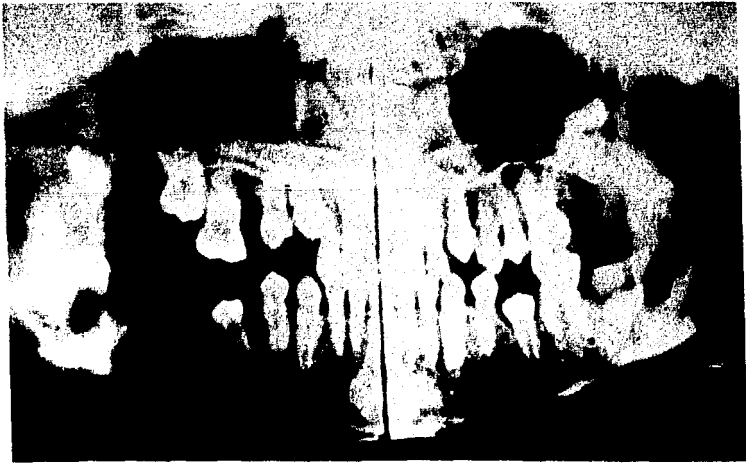La recuperación de las cavidades óseas fué satisfactoria y no se presentaron complicaciones.

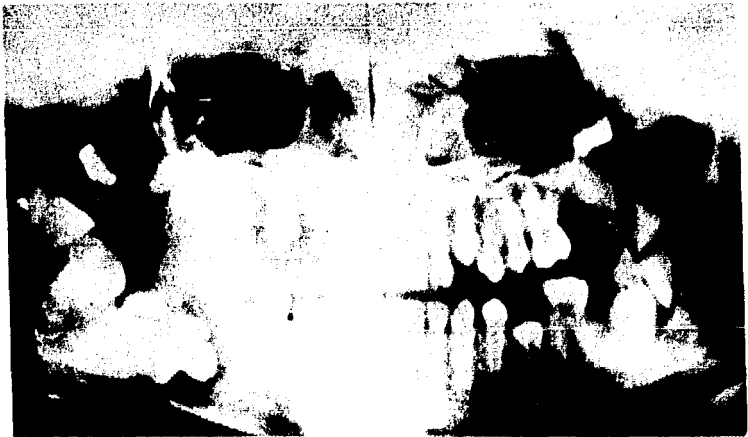Ocho meses después se intervino al paciente nuevamente por presentar un-

quiste en la región alveolopalatina derecha, entre los molares y el primer-molar . La evolución posterior al tratamiento fué satisfactoria.

Tres meses más tarde se extirpa como medida profiláctica el gérmen del - tercer molar inferior izquierdo que se encontraba en la base de la apófisis coronoides.

Un año cinco meses después de la primera intervención , presenta un quiste dentífero del tercer molar superior derecho, éste fué extirpado en su totalidad con la técnica usual.





## IX

## CONCLUSIONES

Desde hace mucho tiempo los quistes han sido estudiados en numerosos textos, no obstante no sólo estas alteraciones sino muchas más han dejado de tener importancia para muchos odontólogos de práctica general; esto trae como consecuencia un incremento de enfermedades y trastornos bucales en la población. Por ello los quistes son observados después de mucho tiempo cuando han alcanzado gran desarrollo expandiendo las tablas óseas, reabsorbiéndolas o causando invasión de las cavidades adyacentes, trastornos que serían mínimos siempre y cuando se efectuaran los exámenes adecuados en cada uno de los pacientes. Tratando siempre de buscar solución a cada caso en particular .

En concreto, las conclusiones a las que se llegó al finalizar este trabajo son las siguientes:

- 1.- Los quistes observados con mayor frecuencia son los que se derivan de una infección apical iniciada a partir de una caries dental o de un tratamiento endodóntico defectuoso.
- 2.- La mayoría de los quistes son de marcha lenta y crónica, además no suelen dar sintomatología de importancia en un principio, por ello generalmente se descubren cuando llevan gran tiempo de evolución.
- 3.- Sea cual fuere la causa o el tipo de quiste, estos deben ser tratados lo más rápido posible y controlarse posteriormente por medio de estudios radiográficos.
- 4.- Las radiografías jamás deben pasarse por alto ya sea como medio de ayuda para el diagnóstico o de control posterior al tratamiento.
- 5.- La enucleación es un tratamiento muy recomendable siempre y cuando no emplee en el caso de quistes no muy voluminosos .
- 6.- La marsupialización debe emplearse cuando se trata de quistes grandes, para disminuir el peligro de fracturas y el uso de aparatos pro-

téticos.

- 7.- La base para un tratamiento exitoso es realizar el diagnóstico correcto. Para efectuarlo se emplearán todos los medios necesarios como son: exámenes clínicos, histopatológicos, y Radiográficos.
- 8.- Al finalizar el tratamiento, se orientará al paciente con respecto a los cuidados que debe tener con la operación y sus posteriores revisiones bucales.



X

BIBLIOGRAFIA

- 1.- Archer W. Harry .: " Cirugía Bucal " . Edit. mundi-  
Tomo I y II, 1968.
- 2.- Bhaskar S. N.: " Patología bucal " Edit. El Ateneo.  
2a. ed. 1974.
- 3.- Kruger O. Gustav.: " Tratado de Cirugía Bucal " --  
Edit. Interamericana, 1975.
- 4.-Ries Centeno G. A.: " Cirugía bucal" . Edit. El --  
Ateneo , 7a. y 8a. ed. 1975 y 1979 .
- 5.- Velázquez Tomas.: " Anatomía Patológica Dental y --  
Bucal" Edit. Prensa Médica, México 1968
- 6.- Thoma K. H.: " Tratado de Patología Bucal " Tomo --  
no. II, 2a ed. 1975
- 7.- Journal of Oral Sourgery.: Vol. 36 No. 10 , Octubre  
de 1978, " Official Journal of American Association .  
pag. 808-809 .
- 8.- Journal of Oral Sourgery.: Vol. 37 No. 4 , Abril de  
1979. Pág. 271 a 273.
- 9.- Revista ADM.: Vol. 36, No.I . Pág. 49 a 52,1979.
- 10.- Revista ADM.: Vol. 35 No. 3 . Pág. 225 a 227, 1978.
- 11.- Journal of Oral Sourgery.: Vol. 37 No. 4 Abril 1979.  
Pág. 271 a 273.

- 12.- Thoma K. H.: "Oral Surgery" Tomo I y II 5a. ed. 1970.
- 13.- Walter C. G.: " Tratado de Cirugía Oral ". Edit. Salvat. 1971.
- 14.- Tratado General de Odontostomatología, Cirugía General y Especial de la Boca y de los Maxilares. tomo I y II . Edit. Alhambra.
- 15.- William G. S., Maynar K. H.: " Tratado de Patología Bucal " . Edit. Interamericana. 3a. ed. 1977.
- 16.- Vila T. J. " Cirugía Bucal y de los Maxilares "Edit.- Labor Barcelona.
- 17.- Archer W. H.: " Cirugía Bucal" Atlas Paso por Paso de Técnicas Quirúrgicas. Edit. Buenos Aires. 2a. ed. Tomo I I 1968.

FE DE ERRATAS.-

Pág. 7, Renglón 16, dice : vacinos, y debe decir : vecinón.

Pág. 8, Renglón 1, dice: nonstituída y debe decir: constituída.

pág. 16, renglón 25, dice: scontentido y debe decir: contenido.

Pág. 22, renglón 20, dice: en el cual quiste, y debe decir: en -  
el cual el quiste.

Pág. 26, renglón 9, dice: invastigadores, y debe decir: investi-  
gadores.

Pág. 33, renglón 4 y Pág. 45, renglón 11, dice: apitelio, y debe  
decir: epitelio.

Pág. 49, renglón 9, dice: conducto o glandula, y debe decir: con-  
ducto o glándula.

Pág. 58, renglón 13, dice: lipiodol y yodocloral, y debe decir:  
lipiodol y yodocloral.

Pág. 65, renglón 20, dice: " El vaciamiento del contenido quís-  
tico se realiza con el fin de evitar -  
la salida del contenido". Debe decir :  
"El vaciamiento del contenido quístico  
se realiza con el fin de evitar la sa-  
lida del contenido en el momento de e-  
fectuar la enucleación".

Pág. 66, renglón 13, dice: su evolución, debe decir : su evolu-  
ción.

Pág. 69, renglón 4, dice: ónta se neciana, debe decir: ónta se-  
necianna.

Pág. 83, renglón 10, dice: dolores musculares, debe decir: dolores musculares.

renglón 26, dice: antibióticoterapia, debe decir: anti  
bióticoterapia.