ESCUELA NACIONAL DE ESTUDIOS PROFESIONALES

IZTACALA - UNAM

CARRERA DE CIRUJANO DENTISTA

CIRUGIA BUCAL PREPROTETICA.

T E S I S

Que para obtener el titulo de:

C I R U J A N O D E N T I S T A

P r e s e n t a :

DAVID JORGE BUTRON RAMIREZ

San Juan Iztacala, México

1980

I N D I C E

Pág.

P R O L O G O

Debido al gran número de afecciones que presenta la cavidad oral a orillado, que dentro de la rama odontológica existan gran número de especialidades, que se enfocan a diversas y complejas enfermedades de etiologías diferentes.

La Cirugía Bucal, es una rama de especialidad odontológica que desarrolla una terapéutica un tanto diferente al de las demás ramas, sin embargo, no queda, por este hecho apartada de la Odontología, sino que por el contrario, es la conjunción de la Cirugía Bucal con las demás especialidades, la que en un momento determinado, va a concluir con el éxito de la terapéutica odontológica en relación directa con las demás ramas odontológicas.

Ahora bien, la Cirugía Bucal Preprotética, es la conjunción de la rama quirúrgica con la rehabilitación bucal protésica y la estabilización de todo el Sistema Estomatognático en conjunto, lo que logrará la integración Bio-Psico-Social del individuo en este aspecto.

Si la boca parcial o completamente desdentada es normal o ideal en lo que respecta a su contorno, no será necesaria la cirugía; pero si ésta es necesaria no será juicioso renunciar a ella.

Es de gran importancia, conocer los procedimientos quirúrgicos por los cuales hemos de tratar las afecciones de los tejidos, que por procedimientos odontológicos convencionales no podemos eliminar, pero que al ser tratados por medio de la Cirugía Bucal, podamos intervenir con los procedimientos del práctico general para llevar al individuo a un estado de salud

bucal óptimo. Aunque muchos de estos procedimientos quirúrgicos únicamente pueden ser llevados a cabo por el Cirujano Bucal o Maxilo-Facial.

El arte protésico tiene como fin substituir porciones funcionales o estéticas de la Anatomía Humana, que se han perdido o que están ausentes congénitamente.

El éxito de un aditamento que se va a llevar en una órbita, sobre una pierna o en la boca, depende de la base sobre la cual descansa. Una prótesis no puede ser mejor que su base.

Muchas bocas a primera vista parecen presentar dificultades enormes para la colocación satisfactoria de la protésis, gran número pueden mejorarse si el prostodoncista conoce los recursos quirúrgicos que están a su alcance y si los utiliza. Muchas prótesis que causan molestias pueden hacerse confortables y no molestan si se realizan modificaciones quirúrgicas, muchas situaciones difíciles se pueden hacer parcialmente tolerables o estéticamente aceptables.

El fin que se persigue, por lo tanto, es conseguir que los portadores de aparatos protésicos consigan un funcionalismo máximo sin que se vea comprometida la normalidad del aparato masticatorio.

No podemos aceptar por más tiempo el hecho de considerar al desdentado total o parcial como un enfermo mutilado.

CAPITULO PRIMERO

A N A T O M I A

a) HUESOS DE LA CARA.

El conglomerado óseo cuyo conjunto constituye la cara se-divide en dos porciones llamadas mandíbulas; la mandíbula superior y la mandíbula inferior. Un sólo hueso constituye en el-hombre la mandíbula inferior; el maxilar inferior. La mandíbula superior mucho más complicada, se compone de trece huesos,-que se agrupan todos alrededor de uno solo, el maxilar superior, como alrededor de un centro común. De estos trece huesos uno solo es impar el vomer; los demás son pares y están dispuestos simétricamente a cada lado de la línea media. Son el-maxilar superior; el hueso malar; el unguis; el cornete inferior; el hueso propio de la nariz y el palatino.

b) MAXILAR SUPERIOR.

El maxilar superior forma la mayor parte de la mandíbula-superior. Su forma se aproxima a la de una pirámide, siendo algo aplanada de afuera hacia adentro, presenta las siguientes partes: dos caras, cuatro bordes, cuatro ángulos y una cavidad o seno maxilar.

CARA INTERNA.- En el límite de su cuarta parte inferior destaca una saliente horizontal de forma cuadrangular denominada apófisis palatina, esta apófisis más o menos plana tiene una cara superior lisa que forma parte del piso de las fosas nasales y otra bóveda palatina. El otro borde externo de la apófisis se une al resto del maxilar, su borde interno, muy rugoso se adelgaza hacia atrás y se articula con el mismo borde-

de la apófisis palatina del maxilar opuesto. Este borde, ha-- cia su parte anterior se termina a favor de una prolongación - que constituye una especie de semiespina la cual, al articular se con el otro maxilar forma la esponja nasal anterior.

El borde anterior de la apófisis palatina cóncava por - - arriba, forma parte del orificio anterior de las fosas nasa- - les.

Su borde posterior se articula con la parte horizontal -- del palatino.

Al nivel del borde interno, por detrás de la espina anterior, existe un surco que con el otro maxilar, origina el conducto palatino anterior. Por el pasan el nervio esfenopalatino interno y una rama de la arteria esfenopalatina.

La apófisis palatina divide la cara interna del maxilar - en dos porciones. La inferior forma parte de la bóveda palatina, es muy rugosa y está cubierta en estado fresco por fibromucosa palatina.

La superior, más amplia presenta en su parte de atrás diversas rugosidades en las que se articula la rama vertical del palatino.

Más adelante se encuentra un orificio u orificio del seno maxilar, el cual en el cráneo articulado, queda muy disminuído por la interposición de las masas laterales del etmoides por - arriba, del cornete inferior, por abajo del unguis por delante y de la rama vertical del palatino por detrás.

Por delante del orificio del seno, existe un canal vertical o canal cuyo borde anterior se haya limitado por la apófisis ascendente del maxilar superior, la cual sale del ángulo - antero-superior del hueso. Esta apófisis en su cara interna y en su parte inferior tiene la cresta turbinal inferior, que se dirige de adelante atrás y se articula con el cornete inferior;

por encima de ella se encuentra la cresta turbinal superior, - que se articula con el cornete medio.

CARA EXTERNA.- En su parte superior se observa por encima del lugar de implantación de los incisivos la foseta mirtiforme, donde se inserta el músculo mirtiforme, foseta que está limitada posteriormente por la eminencia o giba canina. Por detrás y arriba de esta eminencia destaca una saliente transverso de forma piramidal, o apófisis piramidal.

Esta apófisis presenta una base por la cual se une con el resto del hueso, un vértice truncado y rugoso, que se articula con el hueso malar, tres caras, tres bordes. La cara superior u orbitaria es plana forma parte del piso de la órbita y lleva un canal antero-posterior que penetra en la pared con el nombre de conducto suborbitario. En la cara anterior se abre el agujero suorbitario terminación del conducto mencionado antes y por donde sale el nervio suborbitario. Entre dicho orificio y la giba canina, existe una depresión llamada canina.

De la pared inferior del canal suborbitario salen unos conductillos excavados en el espesor del hueso y que van a terminar en los alveolos destinados al canino y a los incisivos; son los conductos dentarios anteriores. Por último la cara posterior de la apófisis piramidal es convexa, corresponde por dentro a la tuberosidad del maxilar y por fuera a la fosa cigomática. Presenta diversos canales y orificios denominados agujeros dentarios posteriores, por donde pasan los nervios dentarios y las arterias alveolares destinadas a los guresos molares.

De los tres bordes de la apófisis piramidal, el inferior es cóncavo, vuelto hacia abajo y forma la parte superior de la hendidura vestíbulo cigomática; el anterior forma la parte interna e inferior del borde de la órbita mientras que el poste-

rior se corresponde con el ala mayor del esfenoides, formándose entre ambos la hendidura esfenomaxilar.

BORDES.

El maxilar superior presenta cuatro bordes:

1. BORDE ANTERIOR.- Que abajo de la parte anterior de la apófisis palatina con la espina nasal anterior. Más arriba -- muestra una escotadura que, con la del lado opuesto forma el - orificio anterior de las fosas nasales, y más arriba aún, el - borde anterior de la rama apófisis ascendente.

2. BORDE POSTERIOR.- Es grueso, redondeado y constituye- la llamada tuberosidad del maxilar. Su parte superior lisa la forma la pared anterior de la fosa pterigomaxilar y en su porción más alta presenta rugosidades para recibir a la apófisis- orbitaria del palatino. En su parte baja, el borde lleva rugosidades, articulándose con la apófisis del palatino y con el - borde anterior de la apófisis pterigoides. Esta articulación- está provista de un canal que forma el conducto palatino posterior, por donde pasa el nervio palatino anterior.

3. BORDE SUPERIOR.- Forma el límite interno de la pared- inferior de la órbita y se articula por delante con el unguis, después con el etmoides y atrás con la apófisis orbitaria del- palatino. Presenta semiceldillas y se completan al articularse con estos huesos.

4. BORDE INFERIOR.- Llamado borde alveolar; presenta una serie de cavidades cónicas, o alveolos dentarios, donde alojan las raíces de los dientes. Los alveolos son sencillos en la - parte anterior mientras en la parte posterior llevan dos o más cavidades secundarias. Su vértice perforado deja paso a sus - correspondientes paquetes vasculonervioso del diente, los di-- versos alveolos se hallan separados por tabiques óseos, que --

constituye la apófisis interdentaria.

ANGULOS.

El maxilar superior presenta cuatro ángulos de los cuales dos son superiores y dos inferiores. Del ángulo anterosuperior se destaca la apófisis ascendente del maxilar superior, de dirección vertical y ligeramente hacia atrás. Aplanada en sentido transversal, están ensanchadas en la base, donde se confunde con el hueso que la origina. Su extremidad superior presenta rugosidades para articularse con la apófisis orbitaria interna del frontal. La cara interna de esta apófisis ascendente forma parte de la pared externa de las fosas nasales, mientras su cara externa más o menos lisa y cuadrilátera, presenta una cresta vertical llamada cresta lagrimal anterior; por delante de la cresta se inserta al músculo elevador común de la ala de la nariz y del labio superior; por detrás de la cresta forma la parte anterior del canal lagrimal. Sus bordes, que son un número de dos se articulan, el anterior con los huesos propios de la nariz en tanto que el posterior lo hace con el unguis.

CONFORMACION INTERIOR DEL SENO MAXILAR.

La parte anterior de la apófisis palatina, la base de la apófisis ascendente y el borde alveolar contienen una pequeña masa de tejido esponjoso. Todas las demás porciones del hueso están constituídas por tejido compacto.

El centro del hueso comprende una gran cavidad, el seno maxilar.

El seno maxilar, se le llama también Antro de Highimoro, es una cavidad triangular, de forma piramidal cuya base es interna y el vértice externo.

a) PAREDES.- Las paredes en número de tres son: anterior, superior y posterior inferior.

Pared anterior o yugal, en relación con el vivo con la mejilla corresponde a la fosa canina y en esta cara se abre por-arriba del agujero infraorbitario, el espesor de la pared es - muy pequeño, (alrededor de un milímetro).

La pared superior, corresponde a la órbita. Está inclinada ligeramente hacia fuera y arriba abajo; comprende un conducto, el suborbitario que aloja el nervio suborbitario. La pa-- red de este conducto hace eminencia en la cavidad sinusal, es- muy delgada y a menudo abierta en algunos puntos. Se concibe- la importancia que puedan tener la proximidad de este nervio a la cavidad del seno cuando éste es asiento de una infección o- de un tumor.

La pared postero-inferior corresponde a la fosa cigomática.

La base o la pared nasal del seno está formada por una -- parte de la pared externa de las fosas nasales.

b) LOS BORDES.- En número de cuatro, siendo la base cua-- drangular son: anterior, posterior, superior e inferior.

En el borde inferior o suelo del seno es la parte más declive de la cavidad, corresponde al segmento posterior del borde alveolar y a los dientes que en él se implantan, es decir,- el segundo premolar, y a los dos primeros molares. Las raíces de estos dientes sobresalen a veces en la cavidad del seno, estando separadas de éste solo por una delgada capa de tejido esponjoso.

El seno maxilar, con las demás cavidades de la cara, está sujeto a numerosas variaciones. Existen grandes senos con prolongaciones en los huesos próximos y senos pequeños.

c) MAXILAR INFERIOR.- El maxilar inferior o mandíbula en-donde los dientes inferiores se hallan alojados en la porción-de la mandíbula, aproximadamente caudal al segundo premolar, - la mandíbula presenta el agujero mentoniano, por el que pasan-los vasos y nervios mentonianos. La sínfisis mentoneana es la zona media de la mandíbula donde las dos mitades de los maxilares inferiores se fusionan.

El maxilar inferior o mandíbula, es el más potente hueso-de la cara y consta de un cuerpo y un par de ramas, la región-situada por detrás y debajo del tercer molar inferior se des--cribe por algunos autores como parte de las ramas, y por otro-como parte del cuerpo. Esta región, que está indicada por el-ángulo de la mandíbula es palpable con bastante facilidad en - el vivo. Su punto más prominente en sentido lateral toma el - nombre de gonión.

El ángulo de la mandíbula mide unos ciento veinticinco -- grados, (oscila entre ciento diez y ciento cuarenta grados).

CUERPO DE LA MANDIBULA.- El cuerpo de la mandíbula tiene-la forma de una "U" y en cada mitad se distingue una cara ex--terna y otra interna, un borde superior o alveolar y un borde-inferior o base.

La cara externa, se caracteriza generalmente por una sa--liente medio que marca la línea de fusión de las mitades de la mandíbula en la sínfisis mentoneana. Se extiende caudalmente-en una elevación triangular llamada protuberancia mentoniana,-la base de la cual está limitada a cada lado por un tubérculo-mentoniano.

Más hacia afuera con frecuencia por debajo del segundo -- premolar, puede ser visto fácilmente el agujero mentoniano. El nervio y los vasos mentonianos emergen del agujero hacia arriba, atrás y arriba desde el tubérculo mentoniano hasta el bor-

de anterior de la rama.

El borde superior del cuerpo de la mandíbula llamado porción alveolar y aloja los dientes inferiores en huecos o alveolos.

El borde de la porción alveolar es llamado arco alveolar. La porción alveolar se halla ampliamente cubierta por la mucosa de la boca.

El borde inferior de la mandíbula es llamado también base

La fosa digástrica es una depresión rugosa situada en la base o por detrás de ella; próxima a la sínfisis. Hacia atrás aproximadamente cuatro centímetros por delante del ángulo de la mandíbula, la base puede presentar un surco para la arteria facial.

La pulsación de la arteria es apreciable cuando se le comprime contra la base mandibular.

La cara interna se caracteriza por una elevación irregular, la espina mentoniana, en la parte posterior de la sínfisis.

Puede estar constituida por una o cuatro porciones llamadas tubérculos o apófisis genianos, donde se insertan los músculos genihiodeos y genioglosos. Más dorsalmente, la línea milohioidea aparece con un reborde oblicuo que se dirige hacia atrás y arriba desde la zona situada por encima de la fosa digástrica hasta un punto posterior al tercer molar. En ella se origina el músculo milohioideo. La fosa submaxilar es caudal a la línea milohiodea, aloja la glándula sublingual. El extremo anterior del surco milohiodeo viene a alcanzar el cuerpo maxilar algo más abajo del extremo posterior de la línea milohiodea.

RAMAS DE LA MANDIBULA.

Las ramas del maxilar inferior son unas láminas óseas más o menos cuadriláteras en las que se distinguen las caras externa e interna y los bordes anteriores, superior y posterior. -- Las ramas y músculos que se insertan en ellas contactan con la parte lateral de la faringe.

La cara externa es plana y presta inserción al masetero.- En la cara interna se halla el agujero maxilar, el cual se dirige hacia abajo y adelante en el conducto maxilar y contiene el nervio alveolar inferior y vasos. El agujero está limitado hacia dentro, por una prolongación a la que se da el nombre de língula, donde se inserta el ligamento esfenomaxilar.

El conducto maxilar se dirige hasta el plano medio y origina en este trayecto un conducto que se abre en el agujero -- mentoniano.

El surco milohiodeo se inicia dorsalmente a la língula y se dirige hacia abajo y adelante a la fosa submaxilar. Contiene el nervio y vasos milohiodeos. Caudal y dorsal al surco milohiodeo la cara interna es rugosa y proporciona inserción al músculo pterigoideo interno.

El borde superior de la rama es cóncavo y forma la escotadura maxilar que ésta se halla limitada por delante por la apófisis coronoides, en la que se inserta el temporal. La apófisis condílea limita la escotadura por detrás y comprende la cabeza y el cuello maxilar. La cabeza (ó cóndilo), cubierta de fibrocartílago se articula indirectamente con el temporal para formar la articulación temporomaxilar. El eje mayor de la cabeza está dirigido hacia dentro y algo hacia atrás.

El extremo externo del cóndilo maxilar puede ser apreciado fácilmente en el vivo. El cuello da origen al ligamento lateral por fuera y presta inserción al músculo pterigoideo ex--

terno por delante.

El borde anterior de la rama es irregular y puede ser palpado por la boca. Se continúa con la línea oblícua. El borde posterior redondeando está relacionada íntimamente con la glándula parótida.

En el embrión el maxilar inferior es precedido en cada lado por el cartílago del primer arco faríngeo. La fusión entre las mitades de la mandíbula se verifica durante el primer año postnatal.

Los cartílagos secundarios en la apófisis condílea son la causa de la mayor parte del crecimiento en longitud del maxilar.

CAPITULO SEGUNDO

DEFINICION DE CIRUGIA BUCAL

La Cirugía Oral ha sido definida por la "AMERICAN DENTAL-ASSOCIATION" como aquella parte de la práctica odontológica -- que trata del diagnóstico y tratamientos quirúrgicos y auxiliares de las enfermedades, heridas y anomalías de los maxilares-humanos y estructuras asociadas.

Dentro del tema que nos ocupa, Cirugía Preprotésica, define Saizar, como "Preparación Quirúrgica de la boca para la prótesis, la adopción de ciertas medidas quirúrgicas, a objeto de facilitar la retención, la estética, la estabilidad y a veces-hasta la instalación de aparatos".

a) HISTORIA CLINICA.

El estudio del enfermo se basa en la Historia Clínica que es la recopilación y el ordenamiento de los signos y síntomas-obtenidos del enfermo, así como antecedentes, hábitos, etc., - con objeto de llegar a establecer un diagnóstico, obtener un - pronóstico e instituir un plan de tratamiento.

La Historia Clínica debe contener lo siguiente: la declaración del padecimiento principal, que será el punto de partida de nuestra historia la descripción de las experiencias médicas y dentales pasadas, el estudio de aparatos y sistemas. Esto es seguido por la historia familiar, personal y social que-incluyen ocupación, situación socio-económica y hábitos.

Este interrogatorio será dado en los propios términos del paciente, es decir, el cirujano dentista debe adaptar su voca-

bulario al nivel educacional del paciente; una ventaja que surge de la conversación, es la vinculación entre el profesional y el paciente.

b) EXAMEN EXTRAORAL.

Consiste en la inspección de la cara del paciente, buscando, asimetrías, tumefacciones, cicatrices, fístulas o pigmentaciones anormales incluyendo la palpación de ganglios linfáticos de cabeza y cuello.

c) EXAMEN INTRAORAL.

Consiste en la inspección y palpación de los tejidos de la cavidad oral. Deberá seguirse un patrón de rutina sistemático para asegurarse de que ninguna superficie bucal es pasada por alto. Podemos adoptar el siguiente orden: superficie interna de los labios, mucosa de las mejillas, surcos vestibulares superior e inferior, paladar, lengua, espacio sublingual y encías.

Se registrarán cambios de color, inflamación, aumento de tamaño, ulceraciones, formaciones tumorales que se encuentren en la boca.

Se dirá al paciente que saque la lengua para examinar el dorso y después que la lleve hasta el paladar para ver el espacio sublingual.

A continuación se desviará a uno y otro lado para explorar minuciosamente los bordes, así como también las fosas amigdalinas y la bucofaríngea.

Por último se hará una apreciación general de los dientes por medio de un odontograma en donde anotaremos: caries, zonas de contacto defectuosas, la forma de oclusión, la presencia de gingivitis, fístulas, anomalías de forma o posición, etc., efectuando también pruebas de vitalidad, de percusión y de mo-

vilidad.

d) EXAMEN RADIOGRAFICO

El establecimiento de un diagnóstico y un plan de tratamiento para el paciente depende de un cuidadoso análisis de toda la información lograda a través de la historia, inspección, palpación y ayudas diagnósticas adjuntas, una de las cuales es la radiografía.

Cuando observamos una radiografía, hay que identificar puntos de referencia anatómicos que pueden ser radiopacos o radiolúcidos a ambos.

Después identificamos las desviaciones del patrón normal, que usualmente son indicativos de patología o anormalidades; para esto es esencial que el dentista tenga un conocimiento completo de la imagen radiográfica normal de los tejidos bucales.

Para nuestro estudio radiográfico, una adecuada técnica consistirá en tomar dos películas oclusales; una superior y una inferior. La radiografía oclusal es una amplia placa intrabucal y, por cuanto revela grandes áreas en la cavidad bucal no es de gran utilidad. Dicha placa proporciona una gran vista de sección transversal del arco superior o inferior, por lo tanto es útil para localizar dientes retenidos, cuerpos extraños, sialolitos, para evaluar el tamaño de quistes, etc. Cuando lo creamos conveniente, podemos completar nuestro estudio radiográfico con placas periapicales, de aleta mordible, etc.

CAPITULO TERCERO

EXTRACCION ATRAUMATICA DE DIENTES

La extracción de los dientes naturales es el comienzo de la Cirugía Bucal Preprotética.

El manipuleo cuidadoso de los tejidos vitales es esencial puesto que el traumatismo del hueso y el tejido blando puede tener por consecuencia dolor, retardo de la cicatrización, necrosis e infección.

Las consultas entre el dentista y el paciente se hacen en una entrevista previa o al comienzo de la sesión quirúrgica.

VALORACION PREOPERATORIA.- Es aconsejable que el dentista saltee los detalles desagradables y use una terminología que suene agradable.

La buena premedicación y la anestesia son esenciales si el procedimiento ha de ser emocionalmente traumático para el paciente.

En la valoración preoperatoria del paciente, el dentista, ha de examinar en forma particular los dientes y su hueso y tejidos blandos de soporte. Los dientes desvitalizados, con caries profundas y con restauraciones extensas son frágiles y se fracturan con gran facilidad.

Los dientes con erosión cervical son muy propensos a la fractura durante la extracción, también hay que tomar en cuenta el tamaño, contorno y curvatura de las raíces, como también las extructuras cercanas tales como los senos maxilares, conducto mandibular, reborde milohioideo y los dientes adyacentes.

Los dientes desvitalizados suelen hallarse anclados con - firmeza en el hueso esclerótico.

Hay que tomar en cuenta las lesiones óseas, especialmente los abscesos, quistes, tumores y fracturas, pues cada uno de - ellos puede afectar la extracción de los dientes y la cicatrización postoperatoria. .

INDICACIONES PARA LA EXTRACCION DE DIENTES.

Los dientes se deberán de extraer en los siguientes ca- - sos:

1. Dientes con patología pulpar aguda o crónica, con los- cuales es imposible conseguir éxito en el tratamiento endodóntico, o no es práctico o conveniente, deben ser extraídos.

2. Se deberá extraer con caries dentales grandes, con lesión pulpar o sin ella, cuando la restauración produciría una- erogación excesiva para el paciente.

3. Está indicada la extracción cuando existe la presencia de enfermedad periodontal demasiado avanzada como para que permita esperar un tratamiento positivo.

4. Hay que extraer dientes en malposición y extruídos toda vez que su extracción y reemplazo sea la forma más práctica de tratamiento.

5. Los dientes retenidos en zonas de soporte de prótesis- se extraerán antes de la confección de la prótesis. La excepción es el caso de un paciente adolescente con terceros mola-- res superiores retenidos, cuya extracción podría destruir el - contorno óseo de las tuberosidades maxilares. En estos casos, se dejan los dientes para que erupcionen más adelante, después de lo cual se los extraerá y se rebasará la prótesis.

6. Cuando haya dientes que han sido traumatizados más - -

allá de su capacidad de reparación, junto con el proceso alveolar, se los extraerá con cuidado evitando pérdida de hueso.

7. Hay que extraer algunos, pero no todos, los dientes -- que se hallen en la línea de fractura de los maxilares, para - reducir las probabilidades de infección, retardo de la consolidación o falta de unión.

8. El tipo y el diseño de la prótesis dental puede exigir el sacrificio de uno o más dientes sanos para conseguir un resultado protético más conveniente.

9. También hay que considerar las denominadas extracciones profilácticas, es decir pacientes con fiebre persistente - de bajo grado, o con determinadas formas de artritis e eritis, después de un examen médico minucioso pueden requerir la ex- - tracción de todos los dientes no vitales así como la vitalidad dudosa, en el intento por erradicar todos los focos de infección. La decisión de sacrificar dientes aparentemente sanos y en función suele ser difícil si se considera solamente el punto de vista del paciente.

10. Los dientes de pacientes que se hallan bajo tratamiento radioactivo por tumores bucales, faríngeos y regiones cervicales superiores, deben ser extraídos antes del comienzo del - tratamiento.

Por lo general, el hueso irradiado no cicatriza después - de las extracciones dentales en razón de la pérdida de la irrigación en la zona y la reducción de la vitalidad del hueso y - las células del tejido conectivo.

Los dientes irradiados son más susceptibles a las caries, sus pulpas se necrosan con mayor rapidez y la prevalencia de - la infección es mayor. El resultado final puede ser la osteorradionecrosis.

allá de su capacidad de reparación, junto con el proceso alveolar, se los extraerá con cuidado evitando pérdida de hueso.

7. Hay que extraer algunos, pero no todos, los dientes -- que se hallen en la línea de fractura de los maxilares, para - reducir las probabilidades de infección, retardo de la consolidación o falta de unión.

8. El tipo y el diseño de la prótesis dental puede exigir el sacrificio de uno o más dientes sanos para conseguir un resultado protético más conveniente.

9. También hay que considerar las denominadas extracciones profilácticas, es decir pacientes con fiebre persistente - de bajo grado, o con determinadas formas de artritis e eritis, después de un examen médico minucioso pueden requerir la ex- - tracción de todos los dientes no vitales así como la vitalidad dudosa, en el intento por erradicar todos los focos de infección. La decisión de sacrificar dientes aparentemente sanos y en función suele ser difícil si se considera solamente el punto de vista del paciente.

10. Los dientes de pacientes que se hallan bajo tratamiento radioactivo por tumores bucales, faríngeos y regiones cervicales superiores, deben ser extraídos antes del comienzo del - tratamiento.

Por lo general, el hueso irradiado no cicatriza después - de las extracciones dentales en razón de la pérdida de la irrigación en la zona y la reducción de la vitalidad del hueso y - las células del tejido conectivo.

Los dientes irradiados son más susceptibles a las caries, sus pulpas se necrosan con mayor rapidez y la prevalencia de - la infección es mayor. El resultado final puede ser la osteorradionecrosis.

CONTRAINDICACIONES PARA LA EXTRACCION DE DIENTES.

1. El paciente tóxico con fiebre elevada obviamente será tratado en forma diferente que el paciente sinfiebre, y sin -- otra afección incluso cuando los dos tengan una infección dental con hinchazón localizada o difusa. Con un paciente, lo -- adecuado puede ser la administración de antibióticos durante - varias horas, el drenaje del absceso, si el drenaje estuviera indicado y volver a citar al paciente para extraer el diente - en otra oportunidad. En otro paciente la extracción inmediata del diente enfermo puede eliminar la fuente de la infección, - establecer el drenaje y limitar la difusión de la infección en forma inmediata.

Las extracciones simples deberán hacerse lo más pronto posible, mientras las que exijan mucho corte o eliminación de -- hueso se postergarán.

2. El criterio del tratamiento de las infecciones pericoronarias agudas difiere del tratamiento de los abscesos apicales.

Aunque la finalidad del tratamiento de un absceso apicales el drenaje de una infección profunda hacia la superficie mediante la eliminación del diente, existe la posibilidad de que una infección pericoronaria se extienda hacia estructuras más profundas si el diente afectado es extraído durante la fase -- aguda de la infección. Es por esta razón que muchas veces es aconsejable recetar antibióticos por veinticuatro horas o cuarenta y ocho horas antes de la extracción del diente atacado.

3. Los tumores malignos, aún localizados en un comienzo, - pueden pasar a la circulación general por el alvéolo de un - - diente extraído. Por ello en esos casos, las extracciones se emprenderán únicamente después de la consulta con el médico.

4. El previo tratamiento de radiación sobre los maxilares

es una contraindicación para la extracción de los dientes. Los dientes afectados deberán haber sido extraídos antes de la radioterapia, no obstante ello, es igualmente malo conservar - - dientes abscedados en maxilares irradiados. Si es necesario,- se les hospitaliza y se los trata con dosis masivas de antibióticos. Antes de intentar la extracción de dientes en maxila-- res irradiados, se hará la profilaxis bucal e irrigaciones. La osteorradionecrosis puede producir la excarificación de gran-- des segmentos del maxilar, infecciones graves del hueso y tejido blando y la muerte del paciente.

CONTRAINDICACIONES ORGANICAS.

1. Toda aquella enfermedad médica no controlada puede ser considerada como una contraindicación para la extracción de -- los dientes hasta que la enfermedad no se halle bajo control.- Enfermedades tan serias tales como: hipertensión, enfermedad - de la arteria coronaria, cardiopatías, anemias graves, leuce-- mia y determinadas discrasias sanguíneas tales como: hemofi- - lia, demandan el tratamiento médico apropiado antes de, la realización de las extracciones.

2. Las personas muy jóvenes y las muy ancianas exigen una atención especial. Por lo general, los jóvenes presentan problemas de manejo que pueden ser superados mediante el uso de - sedativos o anestesia general. Los mayores tienen problemas - de nutrición, cicatrización.

3. Las enfermedades crónicas tales como: la diabetes, nefritis y hepatitis complican mucho la extracción de los dien-- tes, produciendo la infección de la herida, falta de cicatrización y empeoramiento del estado de enfermedad.

4. Las neurosis y las psicosis son contraindicaciones relativas que tienden a hacer el tratamiento dental bastante difícil.

5. El embarazo es un estado fisiológico normal y no se -- considera que sea una contraindicación para la extracción - - salvo que haya complicaciones específicas. Por lo general, el momento preferido es el trimestre medio para la realización de los procedimientos dentales, pero después de la consulta obstétrica adecuada, las extracciones se pueden hacer en cualquier fase del embarazo. Hay que poner cuidado en evitar situaciones tensas, temor extremo e hipoxia.

COMPLICACIONES.

La mayoría de las complicaciones se pueden evitar siempre y cuando si son respetadas las técnicas operatorias. El diseño apropiado del colgajo ayuda a prevenir los tironamientos de la mucosa. Una sutura adecuada de la encía libre inhibe la hemorragia postoperatoria normal, puesto que el tejido de granulación es muy vascularizado, su eliminación de los alveólos se recomienda como una forma de ayudar a prevenir hemorragias postoperatorias profundas.

Durante la extracción de segundos y terceros molares superiores se puede producir la fractura de la tuberosidad del maxilar. Cuando esta fractura se produce, a veces ocurre la laceración con forma de "L" de la mucosa palatina, en estos casos hay que volver la tuberosidad a su lugar y mantenerla mediante suturas hechas en la mucosa. Con frecuencia la mucosa palatina lacerada se desprenderá a pesar de los intentos por - suturarla de nuevo en su posición correcta.

En otras ocasiones, junto con un diente multirradicular - se eliminan grandes trozos de proceso alveolar, por lo general, este hueso debe ser descartado, pero a veces es posible - volverlo a su posición normal o incluso otra posición más conveniente a la manera de un injerto óseo esponjoso libre, aunque esto no siempre resulta bien, muchas veces ha ayudado a --

restaurar el defecto del proceso alveolar.

Suelen producirse infecciones postoperatorias, pero se -- las trata sin problemas con antibióticos, calor y drenaje.

Los alvéolos secos postextracción se irrigarán y atacarán con gasa yodoformada impregnada con butyn metaphen, unguento,- diariamente, hasta que nuevamente el tejido de granulación recubra el alvéolo.

Las raíces fracturadas pueden ser introducidas por la - - fuerza, desde sus alvéolos, en el seno maxilar, por debajo de- periostio vestibular o lingual, en la fosa infratemporal, o en el espacio submandibular. Estas complicaciones requieren tratamiento inmediato.

Al extraer terceros molares inferiores es posible lesio-- nar los nervios lingual y alveolar inferior. Si se desgarra - el tronco nervioso hay que acercar los extremos, si fuera posible, para que la regeneración del hueso avance con mayor celeridad.

La mayoría de las complicaciones se pueden evitar y tra-- tar con facilidad, pero algunas veces el dentista se hallará - frente a situaciones en que deberá derivar al paciente al cirujano bucal para su tratamiento.

EXTRACCIONES A CIELO ABIERTO.

Las operaciones por colgajo o a cielo abierto están indicadas toda vez que haya que eliminar hueso para la extracción- o la ulterior alveoloplastía.

La eliminación de hueso se puede hacer con un cincil si - el operador conoce su uso adecuado y si el paciente no objeta- sensación de golpeteo.

El hueso delgado se elimina por completo, mientras que el

hueso más grueso se acanala con la fresa de manera tal de en-- sanchar el espacio del ligamento periodontal. Al ensanchar el alvéolo, se produce un espacio dentro del cual se puede mover- el diente antes de su extracción.

EXTRACCIONES EN SERIE.

Poner en condiciones una boca cuya dentadura está en un - estado tal que exija extracciones de raíces y dientes por es-- tar demasiado destruidos para ser utilizados, demanda mucho -- tiempo y la colocación de la prótesis se retarda mucho.

Igualmente, cuando se impone el tratamiento con agentes - físicos (radioterapia) por un tumor maligno, debe hacerse la - eliminación rápida de los dientes.

Por ello se ha propuesto la práctica de las extracciones- en serie, con alveolectomía, si fuera necesario, y sutura inme diata.

Para esto se requieren las siguientes recomendaciones: -- presencia de un coágulo reciente que llene el alvéolo luego de la extracción, la supresión, si fuera necesario, de la parte - superficial de la pared alveolar y del septum para permitir el cierre tan completo como sea posible, por afrontamiento de los bordes gingivales suturados por encima del coágulo.

La formación del coágulo no puede hacerse más que gracias a una pequeña hemorragia alveolar, lo que contraindica absolu- tamente la anestesia local, que deja los alveolos secos.

La técnica no puede ser bien conducida más que con aneste sia regional o general, luego de las cuales los alveolos se -- llenan de sangre.

Para poder realizar la sutura gingival se debe hacer, ge- neralmente, una resección ósea parcial, sin la cual los dos -- bordes gingivales no pueden ponerse en contacto, tanto al ni--

vel de la brecha alveolar como al nivel del septum. Realizada la resección, la sutura gingival debe ser efectuada por puntos separados tan hermética como sea posible sobre el coágulo reciente.

Esta técnica permite una cicatrización rápida, aventajando la neoformación ósea alveolar espontánea; evita sobre todo, la alveolitis que sigue casi siempre el cierre de un alvéolo vacío, lo que es fuente de dolores vivos y prolongados y de considerable retardo de la cicatrización.

Esta técnica no es, en realidad, utilizable más que cuando se deben hacer extracciones múltiples de dientes contiguos, todos ellos de una hemiarcada o de una arcada.

CAPITULO CUARTO

TECNICAS DE ALVEOLOPLASTIA

Boucher defininió la Alveolectomía como: "la excisión de una parte del proceso alveolar. Se la hace para facilitar la extracción de los dientes, para corregir irregularidades del reborde alveolar residual después de la extracción de un diente o más, y preparar el reborde residual para la recepción de las dentaduras artificiales".

En años recientes muchos cirujanos bucales han adoptado los términos "Alveoloplastía" y el de "Alveoplastía" para denominar el remodelado del proceso alveolar y no su eliminación.

W. Harry Archer.- Define los siguientes conceptos:

"ALVEOLOPLASTIA".- Es la intervención quirúrgica para dar forma al reborde y prepararlo para el soporte de la prótesis inmediata o de las que serán colocadas a pocas semanas del postoperatorio.

"ALVEOLECTOMIA".- Es la extirpación quirúrgica del reborde alveolar. La eliminación completa del reborde alveolar en un tiempo (alveolectomía) se indica en los maxilares que serán sometidos a radiación durante el tratamiento de tumores malignos.

Por lo tanto, el término de Alveolectomía, tan comúnmente empleado es incorrecto pero el uso lo ha impuesto en general.

"ALVEOLOTOMIA".- Significa cortar dentro del proceso alveolar. La alveolotomía se hace para exponer y permitir la eliminación de un diente retenido o de raíces, o para exponer-

un tumor o un quiste o para una apicectomía.

OBJETIVOS Y PRINCIPIOS DE LA ALVEOLOPLASTIA.

Hay dos objetivos primarios que son: inmediatos y mediatos.

1. Mediante la eliminación del hueso y/o del tejido blando es posible modelar de inmediato el proceso alveolar para poder facilitar la confección de la prótesis.

2. Hay que impedir la eliminación excesiva de hueso y prevenir la reabsorción excesiva de hueso.

De estos dos objetivos primarios, es posible establecer varios objetivos secundarios. Es conveniente distribuir la carga de las fuerzas masticatorias sobre la mayor superficie posible. Para ello, los rebordes alveolares deben tener forma de "U" y ser del mayor ancho posible.

Hay que evitar el reborde con forma de "V" puesto que el peso por unidad de superficie aumenta a medida que disminuye la superficie.

Los espacios muertos no necesariamente añaden retención a la dentadura, y algunos prefieren eliminar todos o casi todos los espacios muertos.

Por otra parte, no es obligatorio que el reborde sea perfectamente liso.

Ello no significa que el operador deba dejar bordes óseos filosos debajo del mucoperiostio, pues ello causará al paciente dolor y molestias.

Hay que redondear los bordes filosos, reducir de tamaño saliencias voluminosas, pero no es imperativo que el reborde sea totalmente liso.

Es de importancia tomar en cuenta la edad del paciente.

Los pacientes jóvenes deben llevar sus prótesis durante - muchos años.

El hueso de los pacientes jóvenes es más plástico y será más propenso a la reabsorción producida por la atrofia y el -- abuso durante una mayor cantidad de años que los pacientes mayores. En consecuencia podemos generalizar, en el paciente joven, al realizar la alveoloplastía hay que quitarle la menor - cantidad posible de hueso. En los muy jóvenes, quizás no haya que hacer recorte alguno.

Se ha demostrado que los tejidos que soportan prótesis se mantienen en mejor salud si las dentaduras se quitan varias horas por día y si se limpian los tejidos.

Se demanda el criterio quirúrgico y la experiencia, pero existen las siguientes pautas:

1. El hueso esponjoso se reabsorve con mayor rapidez y -- con mayor intensidad que el hueso compacto, de modo que es conveniente conservar la cortical a expensas del hueso medular -- más blando toda vez que se prevea la eliminación extensa de -- hueso.

La prótesis debe apoyarse sobre hueso compacto, no sobre hueso esponjoso, para que los resultados sean más positivos.

2. El reborde alveolar residual debe ser ancho para que - haya la máxima superficie de contacto y soporte. Si la reducción inmediata de los espacios muertos produjera un reborde angosto con forma de "V" hay que postergar de tres a cuatro semanas la realización de la alveolectomía para que el hueso neo-- formado rellene los alveolos.

Es frecuente que hallemos que al hacer una alveoplastía - pospuesta, hay que eliminar mucho menos hueso que si el hueso se recortara inmediatamente después de la extracción de los -- dientes.

3. En casos de periodontitis avanzada, con reabsorción -- pronunciada del hueso interradicular, se postergará la alveolo plastía hasta que los alveolos sean rellenados por nuevo hueso

4. Si con el diente se eliminan inadvertidamente trozos - de hueso, o si durante la alveoloplastía se quita demasiado -- hueso, se tratará de volver a colocar por lo menos parte de -- ese hueso en la zona operada.

TIPOS DE ALVEOLOPLASTIA.

"ALVEOLOPLASTIA SIMPLE".- Cuando se desee reducir el margen cortical vestibular o lingual, o en ocasiones más raras, - el margen alveolar palatino o lingual, el proceso debe ser de- la mayor simplicidad. Por lo común, está indicado sólo el colgajo en bolsillo, aunque a veces se precise el colgajo trape-- zoidal con una incisión liberadora o dos. El colgajo se separa inmediatamente más allá de la proyección ósea porque una mayor separación en dirección apical puede generar hinchazón exagerada, hematoma, retardo de la cicatrización y reabsorción -- ósea excesiva. Con un alicate o gubia sostenido en sentido paralelo al margen óseo del proceso alveolar, se elimina la cantidad adecuada de hueso. Los dientes extruídos tienen el proceso alveolar alargado, de manera que está indicada la reduc-- ción vertical de los márgenes óseos del alvéolo toda vez que - esos dientes se extraigan.

El seno maxilar se suele dilatar en la tuberosidad maxi-- lar, haciendo que la reducción vertical del reborde maxilar residual se torne difícil. En estos casos hay que tener cuidado en dejar cierta cantidad de hueso para que forme el piso del - seno.

La osteotomía maxilar posterior, con proyección del proceso alveolar hacia el seno, se podría considerar como una alter

nativa en esos casos de alargamiento de la tuberosidad con --- agrandamiento extremo del seno maxilar.

"ALVEOLECTOMIA SIMPLE".- A veces se pueden hacer múltiples extracciones sin necesidad de contornear las crestas, pero en muchos casos la tabla bucal alveolar y el hueso interseptal pueden presentar bordes afilados y protuberancias que si se dejan causarían gran malestar al colocar la prótesis. En estos casos se levanta un colgajo mucoperióstico bucal de altura mínima. Los bordes y las protuberancias expuestas se contornean cautelosamente con alveolótomos y limasas.

Las tablas bucal y lingual deben mantenerse aproximadamente al mismo nivel, si es posible, para asegurar una apófisis ancha y plana. Los socavados excesivos en los segmentos superiores posteriores e inferiores anteriores, deben recibir atención especial. El exceso de tejido blando y el tejido de granulación crónico deben ser eliminados de los colgajos bucales y linguales, que entonces son aproximados con suturas sin tensión en las regiones de soporte óseo para mantener un contorno normal. Algunas veces es deseable utilizar una sutura continua de colchonero para la cresta gingival, según la preferencia del operador. (Ver figuras

"ALVEOLECTOMIA RADICAL".- A veces está indicada la reforma o recorte radical de la cresta alveolar, debido a socavados prominentes o a una discrepancia notable en la relación horizontal, entre las arcadas superiores e inferiores, por la sobremordida horizontal.

Estos pacientes pueden necesitar una remoción completa de la tabla bucal para la construcción de una prótesis estética y funcionalmente satisfactoria.

En estos casos se levanta un colgajo mucoperióstico antes

de la extracción. La extracción de los dientes puede facili-- tarse quitando la tabla bucal que está sobre las raíces de estos dientes. La remoción del hueso también asegurará la pre-- servación del hueso interradicular después de la extracción, - el hueso que queda se corta y se contornea a la altura oclusal y bucal deseada, con cinceles, alveolótomos y limas, de acuerdo con la preferencia del operador. El exceso de tejido blando se recorta de los colgajos labiales y linguales, que se - - aproximan con sutura continua o puntos separados. Al suturarse estecolgajo puede ser necesario quitar una cuña de tejido a nivel de los premolares, para que esté de acuerdo con la pérdida de la circunferencia externa del colgajo bucal.

"ALVEOLECTOMIA INTERRADICULAR O INTRASEPTAL".- En este -- procedimiento se sacrifica el hueso interradicular y no la tabla bucal. Se extraen los dientes sin levantar un colgajo mucoperióstico. Con cinceles y alveolótomos se quita hueso interradicular e intraseptal hasta la profundidad de los alvéolos. Por presión manual la tabla bucal se colapsa contra la tabla - lingual. Esto puede requerir fuerza considerable hasta producir un tipo de fractura en tallo verde en la porción apical de la tabla bucal. Es posible que haya que quitar una cuña de -- hueso en cada región de los premolares, para que el aumento de circunferencia de la tabla bucal permita que llegue a su posición correcta. Después de recortar y contornear la superficie incisal de la apófisis, se aproximan los colgajos con puntos - separados.

"ALVEOLOPLASTIA CORTICAL VESTIBULAR".- Se hace una incisión en la encía y se separa un colgajo mucoperióstico de espesor total que se extienda por lo menos a un diente de distan-- cia a cada lado de la zona de la cirugía ósea.

Se coloca una gubia de corte lateral o un alicate de blu-

menthal de modo que un extremo quede por debajo del reborde -- óseo del alvéolo y el otro en la cresta del reborde. Con la - gubia se muerden pequeños trozos de hueso. Es importante que- el instrumento se halle afilado para que la separación del hueso sea neta y no se lo fracture en trozos grandes; se tendrá - cuidado en no quitar demasiado hueso. Después de este procedimiento, se utiliza una lima para hueso para alisar y retacar - el contorno óseo.

A continuación, se vuelve la mucosa a su lugar mediante - suturas individuales que se hacen desde vestibular hacia lin-- gual sobre los tabiques óseos interradiculares. Este tipo de- alveoloplastía es el procedimiento quirúrgico preprotético más común que se realiza después de la extracción de los dientes.- La alveoloplastía cortical vestibular es la que mejor se presta para casos en que está indicada la mínima reducción ósea.

"ALVEOLOPLASTIA DE DEAN".- Dean brindó una técnica para- preparar el reborde alveolar para la prótesis.

Thoma usa el término intercortical (entre las tablas corticales) y no inter-septal (dentro del tabique).

La técnica de Dean y sus resultados se fundan sobre principios biológicos sanos:

1. Se reduce la prominencia de los márgenes alveolares -- vestibulares para facilitar la recepción de las prótesis.

2. No se perturba la inserción de los músculos.

3. El periostio queda intacto.

4. La tabla cortical se conserva como una capa vital de - hueso con irrigación intacta.

5. Al conservarse el hueso cortical, la reabsorción postoperatoria se reduce.

Dean aconseja eliminar primero el molar posterior y luego trabajar hacia adelante para preservar la tuberosidad cuando se prepare el reborde posterior. Los caninos se han de extraer antes que los incisivos para evitar la fractura y eliminación de la tabla vestibular que se halla unida a los caninos.

Una vez extruídos los dientes hay que eliminar el tabique óseo interradicular con gubias o alicates, (algunos prefieren cinceles o fresas). Para permitir el movimiento de la tabla vestibular hacia palatino, se precisa hacer cierto alivio para permitir la proyección de la cortical vestibular. Dean usa para hacer una excisión del hueso con forma de "V" en la tabla cortical del alvéolo del canino. Así, se liberan tres lados del colgajo óseo cortical vestibular.

En este punto era suficiente con la presión digital para comprimir la tabla hacia palatino.

Frecuentemente, sin embargo, la tabla cortical no se fractura y permanece en su posición comprimida, pero puede retornar a su posición original. Para prevenir esta situación Dean sugiere que se use un cincel desde dentro del alvéolo para pasar a través de la tabla cortical en la región apical. Al hacerlo, la cortical vestibular se convierte en un injerto óseo de movimiento libre unido únicamente al mucoperiostio del cual se recibe el aporte sanguíneo.

La línea de fractura horizontal en la zona apical se alisa con limas para hueso desde dentro del alvéolo para dejar una superficie vestibular lisa. Dean usaba esta técnica en rebordes posteriores así como en rebordes anteriores, haciendo un alivio cortical vestibular en el alvéolo más posterior.

Mackay modificó la técnica de Dean mediante la apertura de la tabla cortical hacia afuera antes de comprimirla hacia palatino. Esta modificación aseguró una capa de hueso de movi

miento libre y sin tensión.

TECNICA PARA LA ALVEOLECTOMIA PARCIAL EN EL MAXILAR SUPERIOR E INFERIOR.

Los distintos pasos son:

1. Si se trata de un caso en que las extracciones son recientes, el mucoperiostio será levantado con un periostótomo a una profundidad mínima de diez milímetros, desde la línea gingival, todo alrededor de la zona que será delineada.

2. Desde un punto medio entre las superficies vestibular y lingual del último diente en la arcada (el diente más distal por extraer) extiéndase la incisión a través del tejido mucoperióstico vestibular hacia el surco vestibular, en un ángulo de cuarenta y cinco grados y de quince milímetros de largo por lo menos. La incisión se lleva a través de cualquier espacio en que los dientes hayan sido extraídos previamente.

3. Levante el colgajo con un periostótomo y manténgalo en posición con el dedo índice de la mano izquierda o un periostótomo ancho o con retractores de tejidos.

4. Usese el suctor para eliminar la sangre durante toda la operación.

5. Coloque de la cizalla o gubia simple un bocado contra la cresta y el otro debajo de la protuberancia por extraer, comenzando por la región de los incisivos centrales superiores, o inferiores y dirijala hacia la parte más distal del reborde alveolar.

6. Libere la membrana mucoperióstica de la cresta alveolar y llévela hacia lingual, de modo que se vea la cortical lingual. Este procedimiento revelará muchas proyecciones óseas interseptales agudas.

7. Elimine estas prominencias óseas con la gubia.

8. Alise la superficie vestibular del reborde con la lima para hueso, sostenga la línea en la misma posición que un escoplo recto, con el mismo apoyo de los dedos, y lime pequeñas zonas sucesivas mediante movimientos de tracción.

9. Examine nuevamente las radiografías dentales por si hubiera radiolucideces, periapicales, y donde las haya explore en estas zonas con una cureta. Enuclee cualquier masa de tejido blando que se halle. Explore todos los alvéolos con una pequeña cureta y elimine cualquier espícula ósea o dentaria o restos de obturación que puedan haber caído en el alvéolo.

10. Baje el colgajo y colóquelo en posición, aproxime sus bordes y emparéjelo con el dedo índice húmedo.

11. Note la cantidad de tejido blando superpuesto. Esta superposición se debe a que se ha eliminado hueso debajo del tejido blando, lo cual determina que éste cubra hueso con exceso.

12. Elimine con tijeras la mencionada cantidad sobrante de mucoperiostio.

13. Coloque los tejidos blandos en su lugar, emparéjelos con el dedo índice humedecido, aproxime los bordes del mucoperiostio y note si a través del mucoperiostio se puede determinar alguna proyección aguda remanente vestibular o en el reborde alveolar.

14. Si hay alguna proyección ósea, levante el colgajo de tejido mucoperióstico y elimínela con la lima o, si es bastante amplia, con la gubia.

15. Suture el colgajo en su sitio de manera que el tejido esté sostenido por hueso interseptal.

"TECNICA DE OBWEGESER".- Propuso otra modificación de la técnica de Dean. En casos de protrusión premaxilar extrema, la técnica de Dean produciría un reborde anterior con forma de "V" en vez del reborde conveniente con forma de "U". Para evitar tal reborde Obwegeser fractura las corticales vestibular y palatina mediante los siguientes pasos:

1. Se deberán de extraer los dientes como siempre.

2. Conéctense los alvéolos, mediante gubias o fresas para eliminar el hueso interradicular medular.

3. Con una fresa para hueso piriforme o redonda grande, se agrandarán los alvéolos y su intercomunicación.

4. Las tablas vestibular y palatina se cortan con fresas en la zona de caninos para debilitar el hueso y formar colgajos de tres lados en las dos tablas corticales.

5. Se introduce un disco montado pequeño dentro de los alvéolos para ranurar las corticales vestibular y palatina, debilitándolas horizontalmente a lo largo de las líneas de fractura propuestas.

Puesto que la cortical vestibular es muy delgada, sólo hay que ranurar con el disco la cortical palatina.

6. Se introduce un par de elevadores gruesos y planos dentro de los alvéolos y sus espacios de comunicación y se los usa para fracturar la tabla vestibular hacia vestibular y la tabla palatina hacia palatino. Entonces, se ejerce presión digital para modelar el proceso alveolar y darle la forma adecuada. Las suturas cierran la encía sobre los alvéolos y ayudan a mantener el hueso en posición.

7. Se usa una prótesis con férula para estabilizar el proceso alveolar fracturado, que cicatriza en un plazo que va de cuatro a seis semanas.

La técnica de Obwegeser tiene la ventaja de remodelar las superficies vestibulares y palatinas del proceso alveolar anterior y se presta en casos de protrusión premaxilar extrema.

"METODO DE KAZANJIAN".- Empieza con una incisión sobre la mucosa en la superficie interna del labio. La distancia entre la incisión y el borde alveolar (del lado labial del vestíbulo mucobucal) está determinada por la profundidad de vestíbulo que se quiere obtener.

La incisión se extiende solamente a través de la mucosa, que se levanta, por disección con bisturí, hasta su base en el reborde alveolar. La profundidad del vestíbulo se obtiene por disección con bisturí cerca del hueso, teniendo cuidado de no cortar el periostio.

Cuando se ha obtenido suficiente profundidad vertical se coloca hacia abajo sobre el hueso y su periostio, como se baja la cortina de una ventana. El borde de la mucosa se sutura cuidadosamente al periostio con puntos separados (catgut núm. 3-0).

Para mantener la profundidad obtenida durante la cicatrización se hace presión en el fondo de la herida con un tubo de caucho. Es importante que se utilice uno de suficiente tamaño, por lo común un catéter uretral de hule de núm. 16 French, pero se han empleado tubos tan grandes como el de núm. 20. El tubo de polietileno es excelente. Con una aguja recta se pasa un hilo doble de nylon alrededor del tubo a través de los tejidos y hasta la piel, donde se sutura sobre un pequeño rollo de algodón. Se colocan un mínimo de tres suturas, una enmedio, las otras cerca de cada extremo del tubo. No se colocan las suturas que mantienen el tubo en el borde de la mucosa en la línea de incisión del labio, aunque el borde del colgajo que está sobre el hueso puede estar incluido. Para la sutura, se-

utiliza nylon de un solo filamento, pues el algodón y la seda actúan como conductores de los líquidos bucales hacia los tejidos más profundos, con la posibilidad de abscesos de la piel en el punto de salida. La herida se cubre con tintura de benjuí. Se coloca un vendaje externo de presión durante tres días. El tubo y sus suturas se quitan al final del séptimo día. Se toman impresiones y se coloca la prótesis tan pronto como sea posible.

Kazanjian subrayó dos puntos de procedimiento. La incisión debe hacerse tan lejos como sea posible del borde alveolar, para cubrir completamente el periostio expuesto por la profundización vertical.

El periostio no debe cortarse, ya que sirve como soporte para las suturas del colgajo. La incisión para obtener la profundidad vertical no debe extenderse hasta la región del foramen mentoniano, ya que esto dará como resultado una parestesia del labio.

La pérdida del vestíbulo labial inferior permite que el labio desplace la prótesis cuando se mueve. La operación de Kazanjian no siempre aumenta la profundidad del vestíbulo en la medida deseada, pero produce una fijación cicatrizal entre el borde inferior del colgajo del borde alveolar y el periostio en la profundidad del vestíbulo.

Este hecho convierte el fracaso quirúrgico aparente en un éxito relativo pues cuando el labio se mueve después de la operación no eleva el vestíbulo, por la inserción de la mucosa a la base cicatrizal del lado labial.

"METODO DE CLARK".- Cuatro principios plásticos forman la base de esta técnica:

1. Las superficies cruentas de tejidos blandos se con-

traen mientras que estas mismas superficies cubiertas con epitelio muestran una contracción mínima.

2. Las superficies óseas cruentas no pueden contraerse.

3. Los colgajos epiteliales deben ser suficientemente separados, por disección cortante, para permitir su retención -- sin tensión.

4. Existe una tendencia para el regreso de los tejidos -- que sufren una revisión plástica, y por tanto, es necesaria la sobrecorrección junto con fijación firme.

La técnica de Clark está adaptada especialmente para la - parte anterior de la mandíbula en los casos en que interviene- el músculo mental o la borla de la barba.

La incisión se hace sobre el borde alveolar y se obtiene- de inmediato la profundidad del vestíbulo por disección cortante y roma.

La disección se lleva hacia abajo sobre el periostio; la- mucosa del labio se separa desde el borde de la incisión hasta el margen bermellón. Se coloca una sutura, con nylon de un solo filamento, a través del borde libre del colgajo mucoso, con punto de colchonero, y los dos extremos se llevan hasta la superficie de la piel, donde se hace un nudo sobre un rollo de - algodón. Se colocan tres suturas de este tipo. Las superfi-- cies cruentas del tejido blando se cubren y se deja que la superficie ósea cubierta de periostio experimente granulación y- epitelización.

"METODO DE TRAUNER".- Cuando con otras técnicas en las regiones bucal y labial de la mandíbula, no se ha obtenido una - profundidad suficiente en el vestíbulo, Trauner aconseja la reposición del músculo milohioideo. La condición indispensable- para esta operación es que la inserción del músculo milohioi--

deo. La condición indispensable para esta operación es que -- la inserción del músculo milohioideo debe estar localizada a - nivel del borde alveolar.

La incisión se hace cerca del borde en el lado lingual y- se extiende desde la región del segundo molar hasta la del canino. Se hace disección roma supraperióstica y se lleva hacia abajo el músculo milohioideo. Se coloca una pinza curva de Kelly debajo del músculo y se corta. La mucosa lingual y el músculo se toman con un punto de nylon que va cerca del hueso y - atraviesa la piel, donde se ata sobre rollo de algodón. Se colocan tres suturas y entonces se aplica un vendaje a presión.- Se operan ambos lados de la mandíbula en una sola sesión, generalmente en un hospital.

"METODO DE CALDWELL".- Caldwell ha desarrollado una modificación del método de Trauner para permitir la reducción de - la línea oblicua interna del hueso. Esta reducción es muchas- veces necesaria.

La incisión se hace hasta el periostio sobre el borde alveolar.

Se desinserta el músculo milohioideo de la cresta milo- - hioidea y ésta se quita con un cincel. Se fija un catéter de- caucho en el vestíbulo lingual, sobre la mucosa intacta, por - medio de suturas que se llevan hasta la piel. Se sutura la incisión del borde.

REDUCCION DE BORDES EN FILO DE CUCHILLO O SERRADOS.

La atrofia alveolar interna del reborde inferior y a ve-- ces del reborde superior produce crestas alveolares residuales agudas o afiladas que cortan el mucoperiostio desde la profundidad de la superficie cada vez que se ejerce presión sobre la zona. El uso de las prótesis se torna en extremo dolorosa - -

cuando esto sucede. Por lo general, el dolor se alivia al quitar la prótesis, pero la mera presión digital sobre la zona -- sensible desencadena nuevamente dolor. Los exámenes radiográficos deberán hacerse con exposiciones bajas con finalidad de revelar los delicados osteofitos serrados que sobresalen en la cresta del reborde. Estos minúsculos osteofitos y bordes filosos de hueso se alisan con gubias, alicates y limas para hueso; ello proporciona alivio y permite al paciente que use la - prótesis otra vez con comodidad.

TECNICA.- Se hace una incisión horizontal en la encía, inmediatamente por apical a la cresta alveolar, con una incisión liberadora pequeña a cada extremo.

Los colgajos vestibular y lingual se rechazan lo suficiente como para exponer el hueso afilado de la cresta. Con una - gubia de corte lateral se pueden eliminar todos los bordes - - óseos rugosos o filosos y las prominencias. Después, se alisa el reborde con una lima para hueso.

Hay que tener cuidado en evitar la eliminación de cantidades exageradas de hueso, pues desde un comienzo ya hay carencia de hueso.

La incisión se cierra sin tensión mediante suturas individuales, con la precaución de no disminuir la profundidad del - surco vestibular.

Muchas veces se observará que el reborde alveolar atrófico se halla cubierto por una franja delgada de tejido gingival "cicatriz gingival", como la describe Obwegeser. Es preciso - conservar esta franja para soporte de la prótesis.

El paquete vásculonervioso mentoniano emerge del agujero mentoniano y por lo general, se lo halla en el campo quirúrgico. Hay que poner cuidado en no lesionar estas estructuras y volver a ubicarlas, agrandando el agujero mentoniano si fuera-

preciso.

REDUCCION DE LA LINEA MILOHIOIDEA.- La atrofia alveolar pronunciada a veces acentúa la línea milohioidea, la cual puede ser palpada en la superficie lingual de la mandíbula en la zona del segundo y tercer molar. Hay veces que en la línea milohioidea y la línea externa se hallan en los puntos más altos de la mandíbula atrófia, porque el proceso alveolar se ha reducido a un surco por efecto de la reabsorción.

Gillies afirma que hay que reducir la línea milohioidea toda vez que el reborde se halle al mismo nivel, o a nivel más alto que el proceso alveolar.

Con frecuencia, el mucoperiostio lingual que cubre la línea milohioidea se traumatiza, se ulcera y no cicatriza. En tales casos, hay que eliminar el hueso propiamente dicho con la finalidad de permitir el cierre del tejido ulcerado, por medio de suturas.

TECNICA.- La incisión se hace en la encía residual de la cresta del proceso alveolar desde la zona de premolares hacia la zona del tercer molar. Cuando hay una úlcera mucosa que abarca la prominencia ósea, se adapta la incisión para que incluya la úlcera. De este modo el colgajo lingual no tiene una perforación con forma de ojal.

El microperiostio lingual se rechaza con cuidado, exponiendo la línea milohioide y el músculo. El músculo milohioideo se inserta al borde de la línea milohioidea y a su superficie inferior, y hay que incidirlo cuidadosamente con el bisturí, manteniendo la hoja orientada en sentido lateral hacia la mandíbula. Una vez separados los músculos, el reborde óseo se reduce con gubias o limas para hueso.

Suturas individuales cierran la encía y completan la ope-

ración.

El músculo milohioideo separado se volverá a insertar en-la mandíbula a nivel inferior.

Si el paciente ya tiene prótesis, se hará el recorte muscular con compuesto de modelar y se la rebasará temporalmente-con material para rebasar blando. El flanco remodelado de la-dentadura sirve para mantener abajo el músculo milohioideo, -- produciendo la profundización del surco lingual.

ELIMINACION DE RETENCIONES INFERIORES VESTIBULARES.

Muchos pacientes tienen la reabsorción del proceso alveolar inferior la cual les produce una retención o espacio muerto vestibular marcado debido a que hay una mayor reabsorción - en la zona apical que en la cresta alveolar. Con esta clase - de reborde, resulta difícil que el paciente pueda usar la prótesis.

Hay dos tipos de tratamiento:

1. Excisión del hueso desbordante en la cresta alveolar.

2. Relleno y remodelado de la zona retentiva con injerto-óseo o algún material extraño inerte.

Si el proceso alveolar es ancho, el paciente puede afrontar el sacrificio de poco hueso desbordante vestibular, incluso si el reborde posterior es angosto, el soporte ofrecido por la línea oblícua compensará el reborde angosto. En la parte - anterior, el problema es más agudo, porque si se reduce el tamaño, el reborde anterior deberá soportar una mayor carga de - masticación por unidad de superficie y con el tiempo sufrirá - una mayor reabsorción.

En estos casos, es útil rellenar el espacio retentivo y - no disminuir la superficie. Se ha utilizado gelfoam con resul

tados negativos, porque se reabsorbe y el estado postoperato-- rio no es mejor que el previo a la cirugía.

TECNICA.- Se hizo una incisión en la cresta de los procesos alveolares posteriores, y se rechazaron con cuidado los -- colgajos vestibulares, exponiendo los bordes óseos. Se utiliza un alicate de corte lateral para cortar el hueso sobresalido. do. Se alisa el reborde posterior con lima y las incisiones se cierran con suturas no absorvibles. Después se efectúa una incisión vertical en la línea media del proceso alveolar y se hace un túnel subperióstico hacia las zonas de caninos derecho e izquierdo. Los fragmentos de hueso se atacan minuciosamente dentro de los túneles, llenando los espacios muertos.

La incisión se cierra con un par de suturas.

Se le advierte al paciente que no usará la prótesis des-- pués de la operación para evitar la irritación mecánica innecesaria de la zona. Se prescriben antimicrobianos para descar-- tar toda posibilidad de infección.

ALVEOLOPLASTIA SIMPLE. A. Diente extruído aislado. B. Una vez extraído - el diente, se elimina un trozo de encía con forma de cuña desde los lados- mesial y distal del alvéolo. C. La encía vestibular y lingual se rechazan para permitir la reducción del hueso con un alicate y D. Lima para hueso.- E. Se hacen suturas que cierran las incisiones.

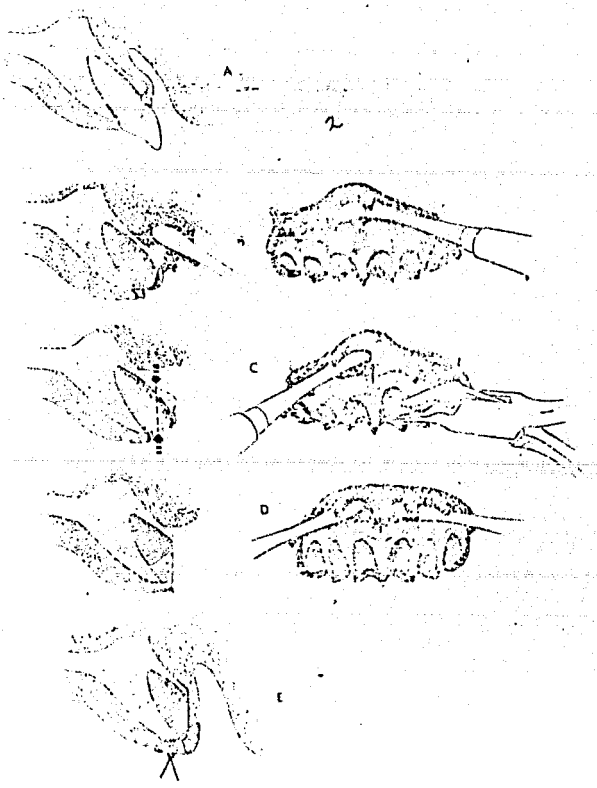

ALVEOLOPLASTIA CORTICAL VESTIBULAR SIMPLE. A. Estado preoperatorio. - - B. Después de la extracción de los dientes, se eleva la encía vestibular,- inmediatamente más allá de la prominencia ósea por reducir. C. Se usa una gubia, sostenida en sentido paralelo al margen libre del proceso alveolar, para reducir el hueso, con la finalidad de dotarlo del contorno adecuado.- D. Después del recorte de hueso. E. Se hacen unas pocas suturas simples-- para acercar y cerrar el tejido blando.

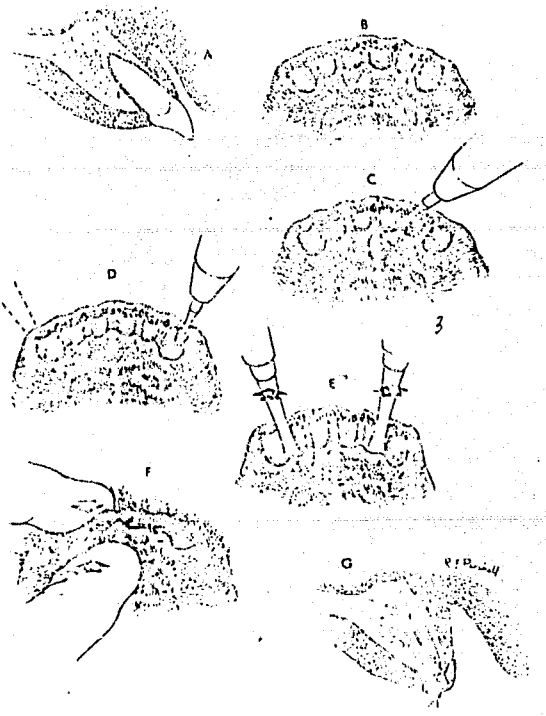

ALVEOLOPLASTIA DE DEAN. A. En casos de inclinación vestibular moderada de los dientes, puede ser conveniente sacrificar el hueso medular intercortical y conservar la tabla cortical vestibular. B. Una vez extraídos los -- dientes, se eliminan las papilas gingivales. C. Se usa una fresa para hueso (o alicates filosos) para quitar el hueso medular interradicular. Así se crea un orificio que comunica todos los alvéolos. D. Se hace un corte de hueso en la cortical vestibular en la zona distovestibular de cada alvéolo canino. E. Se introducen instrumentos gruesos y planos dentro del - orificio óseo y se los fuerza hacia afuera para fracturar la cortical alveolar. F. Se emplea presión digital para comprimir y modelar la cortical alveolar vestibular hasta darle el contorno deseado. G. Se hacen algunas suturas simples para acercar la encía palatina y la gingival y mantener la tabla cortical alveolar en la posición conveniente.

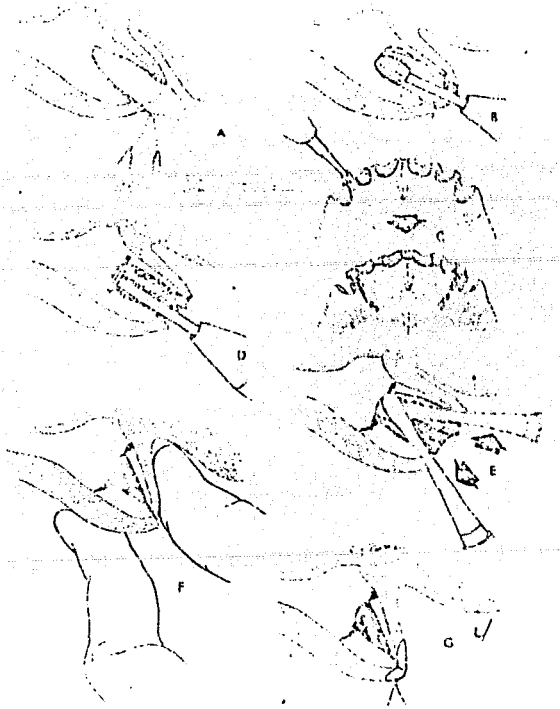

TECNICA DE OBWEGESER. A. Para los casos de protrusión vestibular extrema de los incisivos superiores y procesos alveolares, en los cuales la técnica de Dean hubiera producido un reborde con forma de V, se puede emplear con ventaja la técnica de Obwegeser, que es una modificación de la técnica de Dean. B. Se hace un canal ancho que comunique todos los alvéolos, con una fresa para hueso. El canal ha de tener el ancho suficiente como para que dentro de él quepa un disco pequeño. C. Las corticales vestibular y palatina se cortan con una fresa en las zonas correspondientes a los alvéolos de los caninos. D. Se introduce un disco cortante pequeño dentro del canal óseo y se lo usa para hacer un corte parcial a través de la cortical palatina. Por lo general, la cortical vestibular es delgada y no precisa que se la corte. E. Se usan elevadores anchos y planos para fracturar las tablas corticales vestibular y palatina. F. Mediante presión manual se comprime y modela el proceso alveolar. G. Se cierra la encía con algunas suturas. Si primero esta operación se realiza en el laboratorio sobre un modelo de yeso, se puede confeccionar una férula para su posterior uso para estabilizar el proceso alveolar reubicado del paciente hasta que se consolide.

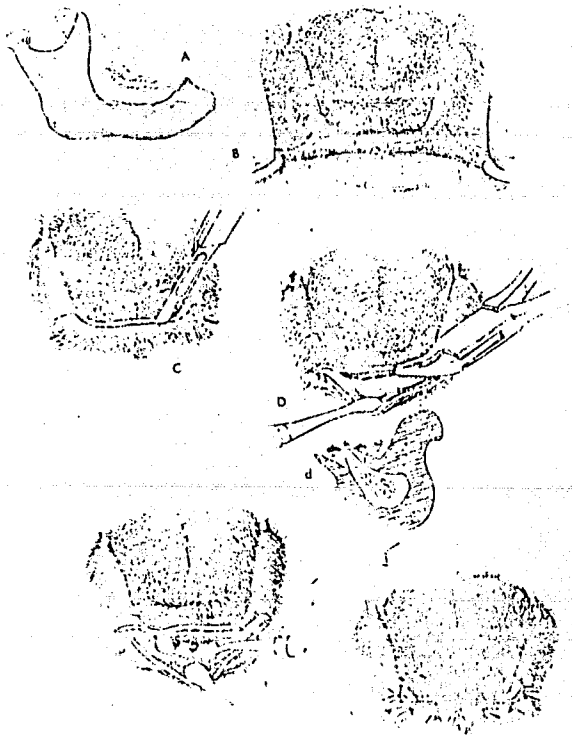

REDUCCION DE UN REBORDE EN FILO DE CUCHILLO. A. El reborde alveolar anterior filoso está cubierto. B. Por un borde delgado de encía. C. La incisión se hace inmediatamente por vestibular de la cresta gingival, con una incisión liberadora a cada lado de la zona de la cirugía ósea propuesta. D. Los tejidos blandos de vestibular y lingual se rechazan y se quita una cantidad mínima de hueso con un alicate. E. Se alisa el reborde con una lima para hueso. F. Se hacen suturas sin tensión para evitar toda reducción innecesaria de la profundidad del surco vestibular. A veces, este procedimiento se puede combinar con la surcoplastía vestibular.

CAPITULO QUINTO

REDUCCION DE TORUS Y EXOSTOSIS

Los tumores de origen óseo de los maxilares han sido considerados, estudiados y clasificados por numerosos autores, investigadores, patólogos, cirujanos y fisioterapeutas.

Los maxilares son asiento de estos procesos que forman -- una entidad sumamente importante y polifacética; originan cuadros muy variables, tonalidades muy diferentes, tratamientos - severos la mayor parte de ellos, y sus pronósticos son disímiles.

Por lo tanto, vamos a ubicar a este nivel a los Torus Palatinos y Mandibular, conviniendo que no alcanzan jerarquía tumoral; lo consideraremos por lo tanto seudotumores.

TORUS.- Como manifestamos precedentemente, los llamados - Torus son exostosis con características propias que describiremos ahora, por entender que adquieren comportamiento tumoral - (seudotumores) afín con el de los Osteomas. Hasta hace algún tiempo se los consideraba verdaderos tumores de este tipo. - - "Ries Centeno".

TORUS PALATINO.- El Torus Palatino es una proyección ósea benigna, de crecimiento lento, de los procesos palatinos de -- los maxilares y a veces de las láminas horizontales de los huesos palatinos.

Se presenta en forma bilateral a lo largo de la sutura media en la superficie bucal del paladar duro.

Se ha observado Torus Palatinos alrededor del 20 al 25% - de la población adulta, y en el 5% de los recién nacidos, con- prevalencia doble en mujeres que en hombres.

El factor etiológico se desconoce. Se indican como factores etiológicos posibles: la herencia, el traumatismo superficial, la maloclusión y la respuesta funcional.

El Torus es una masa con superficie cortical densa y cantidades mínimas de núcleo esponjoso. La mucosa que cubre el - Torus es muy delgada y da el aspecto de que hubiera sido "estirada" por la exostosis de expansión lenta. En razón de la escasez de tejido conectivo submucoso, la irrigación de la mucosa es relativamente pobre si se compara con otras zonas de los maxilares. En la periferia del Torus, la mucosa adquiere el - mismo espesor que en otras zonas del paladar duro.

El Torus Palatino crece con lentitud y adquiere su tamaño máximo en la tercera década de vida. El tamaño y forma son variables, y con mayor frecuencia es nodular que fusiforme. El- tipo nodular suele tener un surco medio que corresponde a la - sutura palatina media.

El Torus Palatino no tiene finalidad útil. Por lo gene-- ral, no está indicado el tratamiento, salvo:

1. Se tornen tan grandes que perturben la dicción.

2. La mucosa se traumatice, se ulcere o no cicatrice en - razón de la irrigación insuficiente.

3. No se pueda persuadir al paciente que no se trata de - un tumor maligno.

4. Interfiera con el diseño y la confección de una prótesis dental removible.

Incluso cuando se contempla la confección de prótesis, no todos los Torus deben ser eliminados. Otro criterio para su -

remoción es:

1. Tamaño exagerado.

2. Retenciones.

3. Interferencia con el sello de la prótesis.

4. Inestabilidad de la prótesis producida por el movimiento; en esos casos el Torus actúa como fulcro.

El procedimiento quirúrgico no es difícil y se lo realiza sin dolor en el consultorio con anestesia local. Si se usara anestesia general hay que hacer intubación endotraqueal para mantener la vía respiratoria adecuada. Es mejor realizar el procedimiento en el hospital.

TECNICA.- Se instala el paciente en el sillón dental de modo que su cabeza quede inclinada hacia atrásy el paladar esté en un plano vertical. Se emplea anestesia local para bloquear los nervios palatino anterior izquierdo y derecho y el nervio nasopalatino.

Es útil hacer otra infiltración con pequeñas cantidades de solución anestésica tanto para conseguir anestesia regional como para conseguir hemostasia.

Para que el paciente no se fatigue si el procedimiento se prolonga se coloca un bloque de mordida, aunque ello a veces obstruye la visión y la instrumentación del operador.

Se hace una incisión palatina media en la mucosa en toda la longitud del torus y dos incisiones con divergencia oblicua en los extremos anterior y posterior evitando las foraminas vasculares. Si el torus se extiende hacia la zona posterior del paladar duro, hay que tener cuidado en evitar la penetración dentro del paladar blando hacia la cavidad nasal. Cada colgajo se separa con elevador perióstico y se sutura a la mu-

cosa del proceso alveolar para mantenerlos lejos del campo operatorio.

Se pondrá atención para no traumatizar, desgarrar, o perforar los colgajos, puesto que cualquiera de estos accidentes produce isquemia que termina en necrosis de uno de los colgajos, o de ambos.

Si el torus es pequeño y pedunculado, y si el hueso palatino es grueso, es posible desprender el torus del paladar mediante un golpe seco de martillo sobre un escoplo filoso de bisel único. Sin embargo la mayoría de los torus tienen base ancha, y el cirujano no suele tener conocimiendo previo del espesor del paladar. En estos casos se emplea una fresa de fisura, (núm. 703), u otra fresa para hueso de tamaño similar para hacer surcos en el torus; dándole el aspecto acanalado. Los cortes en el hueso se hacen de la profundidad deseada con la precaución de no penetrar hacia el piso de las fosas nasales.

Una vez que haya sido dividido el torus, las partes se eliminan con gubias, o con escoplo y martillo, sin peligro de fracturar el paladar.

A continuación se alisa el muñón del torus con limas para hueso, cinceles, o fresas grandes para hueso. No es necesario reducir el torus hasta el punto de dejar el paladar cóncavo. El paladar plano, o incluso con un leve reborde residual medio es lo adecuado en la mayor parte de los casos.

Suele haber un excedente de mucosa palatina que se deberá recortar con tijera y luego se cerrará la mucosa, sobre la herida ósea con sutura no reabsorvible. Al suturar se pondrá cuidado pues la mucosa delgada se desgarra con facilidad.

Algunos prefieren conservar toda, o gran parte de la mucosa excedente. En esos casos, la mucosa se vuelve a su lugar con los bordes revertidos y sostenidos con sutura de colchone-

ro para que las superficies vivas de los colgajos se hallen en contacto. Esto produce una capa mucosa más gruesa en la línea media del paladar.

TORUS MANDIBULAR.- Es una exostosis que por lo general se presenta en forma bilateral sobre la superficie media del cuerpo de la mandíbula y el proceso alveolar. Estos torus se hallan en el 5% al 10% de la población adulta, igualmente distribuídos en ambos sexos.

Se localizan en la región de canino-premolares pero también se los halla como nódulos óseos múltiples desde la zona de incisivos hasta la zona de molares. La etiología de los torus mandibulares es desconocida, pero se cree que son una reacción funcional a fuerzas masticatorias. Se hallan compuestos por hueso cortical denso con cantidades mínimas del núcleo medular. El mucoperióstio que los cubre es muy delgado, como lo es en toda la superficie media de la mandíbula. No es rara la laceración o las úlceras traumáticas sobre la mucosa.

Los torus mandibulares se eliminan:

1. Cuando se agrandan tanto que generan dificultades en la dicción o dificultades en la alimentación.

2. Cuando la mucosa que los cubre se ulcera como consecuencia de la traumatización y no cicatriza.

3. Para facilitar la confección de prótesis removible compuestas o parciales. La remoción de los torus mandibulares no es difícil.

Se realiza fácilmente en el consultorio dental, con anestesia local, muchas veces al mismo tiempo que la extracción de los dientes posteriores.

TECNICA.- La zona se anestesia mediante el bloqueo del

nervio alveolar inferior y lingual y la infiltración vestibu-- lar con solución anestésica local. Se hace la incisión sobre- la cresta del proceso alveolar desde la zona de molares hasta- laregión de incisivos. Si se van a tratar los dos lados en la misma sesión, no se separa la encía de la región incisiva central para poder volver a colocar el colgajo lingual con precisión y reducir la formación de un hematoma postoperatorio. - - Pasto que la mucosa que cubre el torus es muy delgada y se rompe con facilidad hay que tener cuidado al rechazar el colgajo, especialmente si hay torus redondos múltiples. El colgajo sedebe proteger con un separador ancho sostenido por el ayudante durante la reducción de hueso subsecuente.

La mayoría de los torus mandibulares se pueden quitar mediante un golpe seco de martillo sobre un cincel afilado. Encaso de que hayan torus grandes y fusiformes, es útil emplearuna fresa dental para establecer un plano de desprendimiento - antes de usar el martillo y el cincel. Asimismo, es de utilidad que el ayudante quirúrgico sostenga la mandíbula cuando se haga uso del martillo. Una vez reducido el volumen del toruscon martillo y escoplo se sigue reduciendo el muñón mediante - limas para hueso y fresas.

Ries Centeno en su libro, menciona lo siguiente sobre los torus palatino y mandibular:

TORUS PALATINO.- Asientan en la bóveda palatina, en el rafe medio adquieren diversas formas, según Thoma; plana, nodu-- lar, en huso y lobular.

Prinz sostiene que son más comunes entre las mujeres y -- Matthews los ha observado en esquimales y en individuos con -- grandes músculos masticadores y dientes muy abrasionados mecánicamente. En los individuos que muerden borde incisal sobreborde incisal, el torus es más frecuente.

El torus no produce en general ningún trastorno y por lo-tanto no es preciso proceder a su exéresis, a no ser que, como raramente ocurre sufra ulceraciones de origen traumático, ocasiones, alteraciones fonéticas o sea finalmente motivo de anormal adaptación de las prótesis o placa, sobre lo cual, han insistido algunos protesistas.

TRATAMIENTO.- Cuando por las razones apuntadas procedentemente, deba eliminárselos quirúrgicamente, se podrá recurrir - al procedimiento de Dorrance.

OPERACION.- Incisión: se práctica una incisión cuyas ex-- tremidades se abren en "V" o en arco.

La incisión lineal recorre el centro del torus, en sentido anteroposterior y en toda su extensión; la incisión en arco; sobrepasa los límites del proceso.

Debe llegar profundamente hasta el hueso, seccionando fibromucosa y periostio.

La hemostasia en este procedimiento se hace por compre- - sión.

PREPARACION DE LOS COLGAJOS.- Con una espátula (de Freer) o con un periostótomo se levantan los colgajos, dejando al descubierto la exostosis.

OSTECTOMIA.- Tiempo difícil, que requiere habilidad qui-- rúrgica. El torus es generalmente elicérneo y necesita ser -- eliminado a escoplo y martillo, procurando no perforar o resecar el piso de las fosas nasales (iatrogenia), prevención que-selogra mediante la sección en fragmentos con una fresa accionada bajo un chorro de suero fisiológico.

Los elementos seccionados se eliminan con un elevador.

SUTURA.- Ya extirpado el torus y regularizados los bor-- des y superficies óseas de implantación del proceso con fresas redondas, pinzas, gubias y escofinas se vuelven los colgajos a su sitio y se mantienen con varios puntos de sutura.

El hematoma es un accidente frecuente en esta clase de intervenciones.

TORUS MANDIBULARE.- La exostosis asienta en la cara in-- terna del maxilar inferior. A nivel de los premolares inferiores, ocasiona un aumento de volumen, uni o bilobulado que simula la corona de un diente retenido, y muchas veces ha sido tomado por tal. El examen radiográfico elimina la duda. En general, la exostosis no se traduce por ninguna señal radiográfica; no obstante, en algunos casos se observa en la radiografía una ligera línea cortical que corresponde a la periferia del - torus.

Esta exostosis es indolora; el color de la encía que la - cubre es normal o "tiene una coloración amarilla producida por el hueso subyacente (Thoma)".

TRATAMIENTO.- Si median las mismas razones apuntadas respecto al torus palatinus, deben ser extirpados quirúrgicamente.

La indicación para la eliminación del torus puede presentarse, después de la exodoncia total, en el maxilar inferior;- las dificultades para adaptar las prótesis llevan a la inter-- vención, por lo general es sencilla.

EXOSTOSIS PALATINA LATERAL.- A veces se hallan exostosis- múltiples pequeñas, en la superficie palatina del proceso al-- veolar de la región molar superior.

La membrana de la zona es gruesa y con tejido conectivo - abundante, de modo que muchas veces estos procesos óseos son -

pasados por alto durante el examen inicial.

Si estas exostosis son grandes o afiladas, o si se hallan sujetas a presiones que generan dolor, está indicada su eliminación.

Una preocupación importante durante el procedimiento quirúrgico es la preservación del aporte sanguíneo. La arteria - palatina anterior, la vena y el nervio se alojan en un surco - playo contra el maxilar en la unión de la apófisis palatina y- el proceso alveolar casi vertical.

A veces, las exostosis se hallan muy cerca del paquete -- vasculonervioso, el cual debe ser separado con todo cuidado -- con el colgajo de tejido blando. Esta operación se hace con - anestesia local.

TECNICA.- Se anestesia la zona con anestesia infiltrativa inyectada en el nervio-alveolar superior, el nervio palatino-- anterior y el nervio nasopalatino con solución anestésica apropiada. Se hace la incisión a lo largo de la cresta del proceso alveolar desde el lado posterior de la tuberosidad y hacia- la zona de premolares.

Por lo común no hace falta hacer incisiones perpendiculares o liberadoras en el paladar, si es que la incisión en la - cresta del reborde es del largo suficiente. Al evitar incisiones en el paladar se genera menor hemorragia. Si se produce - hemorragia intensa, es necesario ligar vasos. Una vez expuestas las exostosis se las elimina con gubia, fresas, o cinceles. Es preciso cohibir la hemorragia antes de suturar la mucosa. - Por lo general, no se precisa la férula, y sólo hay que observar los cuidados postoperatorios de rutina.

EXOSTOSIS VESTIBULAR.- Las exostosis de la superficie lateral, o vestibular del proceso alveolar son comunes en el ma-

xilar superior pero se las halla en menor proporción en la mandíbula. Se producen cerca de la cresta del proceso alveolar, generalmente en las zonas de molares y premolares, y se consideran como espasamientos funcionales de la cortical ósea. En algunos pacientes con dientes naturales estas proyecciones óseas son tan grandes que atrapan partículas de alimentos en el surco vestibular, presentando un problema de higiene.

Para el paciente protético se plantean dos problemas. La reducción de la exostosis vestibular es necesaria para la fidelidad de la impresión para la prótesis y la estabilidad y retención de la dentadura; y sin embargo, la reducción ósea podría producir pérdida excesiva de la cortical ósea, dejando hueso esponjoso cubierto únicamente por mucosa. En consecuencia, podría producirse la reabsorción excesiva del proceso alveolar, reduciendo substancialmente no sólo el tamaño del proceso alveolar, sino también el ancho transversal del maxilar. La solución se halla en una transacción. Se ha visto que es posible mantener el tamaño del maxilar superior con mayor facilidad eliminando gran parte, pero no toda la exostosis, de manera que quede un pequeño muñón. Resulta difícil estimar la cantidad de hueso que se reabsorberá después de cada procedimiento, pero en este caso parece prudente no desperdiciar hueso que el paciente pueda necesitar.

TECNICA.- La eliminación de la exostosis vestibular se realiza de manera muy similar a la alveoloplastía de rutina, excepto que algunos prefieren reducir las proyecciones óseas antes de hacer la extracción de los dientes. La incisión se hace en la cresta del reborde. Si es necesario, se hace también una incisión anterior oblicua o liberadora, para conseguir el suficiente acceso a la zona. Se separa el colgajo mucoso hasta un nivel que se halla inmediatamente por debajo de la exostosis, la cual se quita mediante gubias, fresas o un --

cincel filoso.

Una vez eliminada la exostosis se alista el proceso alveolar, se coloca la mucosa en su lugar y se le sutura. (Sólo se observa el cuidado postoperatorio de rutina).

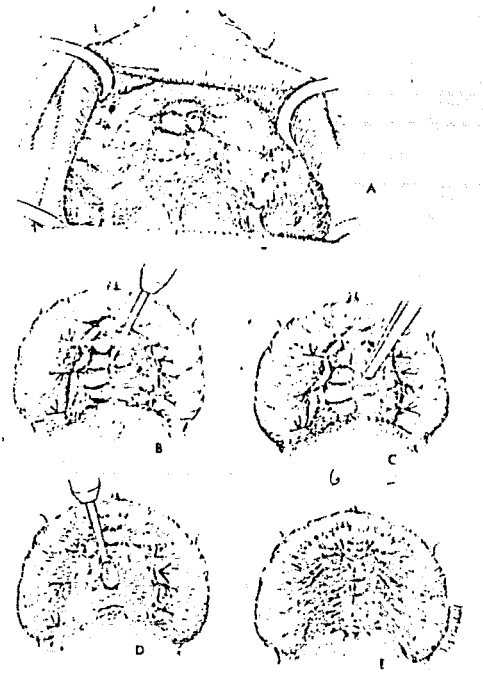

TECNICA DE ELIMINACION DE UN TORUS PALATINO. A. Estado preoperatorio donde se observa el gran torus lobulado, con espacios retentivos. B. Se han hecho la incisión palatina media y las incisiones liberadoras anterior y posterior. Los colgajos mucosos izquierdo y derecho se separan hacia los costados y se suturan al proceso alveolar. Se usa una fresa dental para hacer surcos en el torus. C. Se utiliza un cincel filoso para eliminar los trozos pequeños de torus. D. El muñón del torus se alisa con una lima para hueso. E. Se suturan las incisiones palatinas.

A. Las exostosis palatinas laterales producen dolor cuando se hallan sometidas a presiones provenientes de dentaduras artificiales. B. La incisión se hace en la cresta del reborde, desde la tuberosidad hacia adelante. Se separa la mucosa palatina para exponer la exostosis, que se elimina con un cincel o gubia. C. La incisión se cierra mediante suturas.

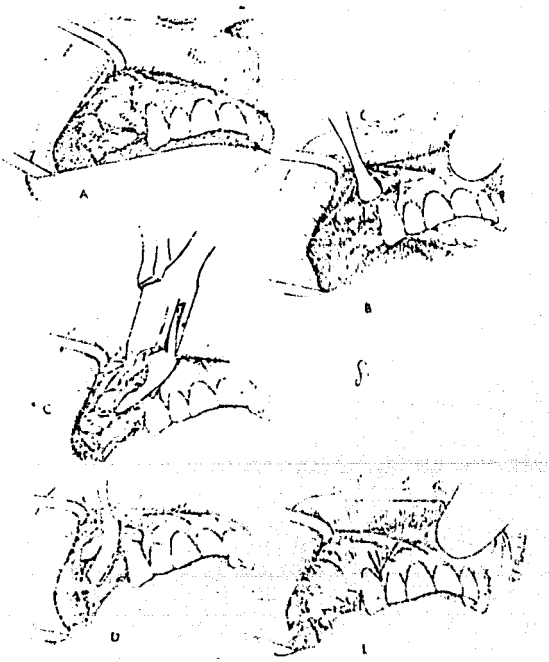

ELIMINACION DE EXOSTOSIS VESTIBULARES. A. Estado preoperatorio. B. La incisión se hace en la cresta del proceso alveolar desde la tuberosidad hacia la región del canino. Se hace una incisión liberadora en el extremo anterior del campo quirúrgico, más allá de la zona de la cirugía osea. Se separa el colgajo de tejido blando para exponer la exostosis. C. Las proyecciones óseas se quitan mediante gubia o alicate. D. Los muñones de las exostosis se alisan con lima para hueso. E. La incisión se cierra con suturas.

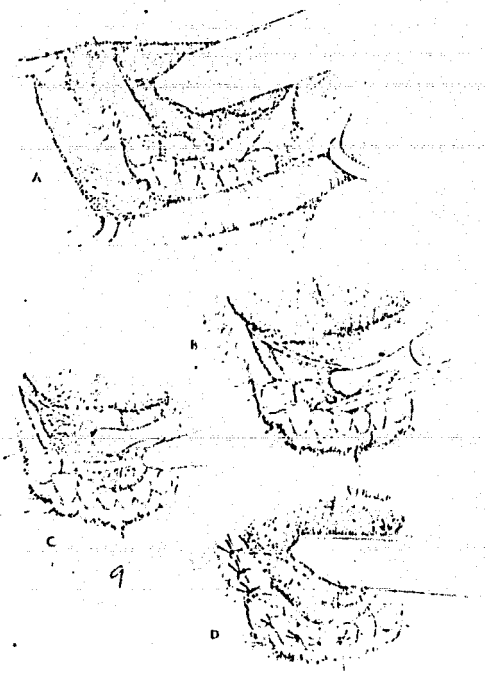

TECNICA DE ELIMINACION DE UN TORUS MANDIBULAR. A. Estado preoperatorio. - B. Se hace la incisión en la cresta del reborde desde la zona de molares - hacia la zona de incisivos. Se separa un colgajo mucoperióstico lingual - para exponer un torus grande y uno pequeño en la zona delantera. Se usa-- un cincel para eliminar los torus. C. Se emplea una fresa grande para hueso como lima rotatoria para alisar el muñón del torus. D. La incisión se- cierra mediante suturas.

CAPITULO SEXTO

CIRUGIA BUCAL PARA EL SERVICIO DE PROTESIS INMEDIATA

PROTESIS INMEDIATA.

Es el procedimiento que consiste en colocar los dientes - inmediatamente después de las extracciones y regularización de los maxilares. Es imprescindible la preparación previa de la- prótesis, con el objeto de aplicarla en el acto quirúrgico.

"A Saizar le parece más razonable considerar prótesis inmediata, a todo aparato que se coloca entre unos minutos y - - unos días después de las extracciones, pero siempre antes del- cierre de las brechas quirúrgicas, que puede considerarse terminado con la epitelización del cóagulo".

VENTAJAS DE LA PROTESIS INMEDIATA.

Las ventajas de la prótesis inmediata son múltiples; sólo citaremos las principales; el paciente no necesita pasar un período de tiempo desdentado, con todos los inconvenientes que - desde el punto de vista estético, psicológico y fisiológico -- acarrea tal estado.

Las consideraciones estéticas no necesitan ser menciona-- das.

Las psicológicas están en relación con la facilidad que - el paciente se adapta al nuevo estado de cosas, es decir a la- dentadura.

Las consideraciones fisiológicas se refieren a varios puntos de interés; el proceso cicatrizal debajo de la prótesis, -

se realiza con mucha mayor facilidad que sin este requisito; - hay menor reabsorción del hueso alveolar bajo las prótesis, -- que si se lo deja al descubierto. (Saizar). La fisiología muscular no está alterad, la dimensión vertical se conserva y se- mantiene el juego de la articulación temporomaxilar.

Heartwell y Salisbury, resumen las indicaciones de la prótesis inmediata de la siguiente manera:

1. La prótesis inmediata actúa como apósito para contro-- lar la hemorragia.

2. La prótesis inmediata promueve la cicatrización protegiendo los alvéolos expuestos.

3. El paciente, con una prótesis inmediata, realiza mejor la fonación y deglución, que un paciente sin dentadura, aun -- por un corto período de tiempo.

4. El paciente más rápidamente acepta la extracción de -- sus dientes.

5. No interrumpe sus quehaceres.

6. Psicológicamente el paciente se siente feliz.

Los autores citados dan también énfasis a los siguientes- puntos:

1. Se conserva la dimensión vertical.

2. Los dientes, en la dentadura inmediata, pueden ser colocados en la misma posición que los que posee el paciente.

3. El hueso es contorneado por la prótesis.

(RIES CENTENO).

Una prótesis inmediata es una prótesis dental confeccionada antes de la extracción de los dientes naturales para ser -- instalados inmediatamente después de su extracción.

El término de prótesis inmediata significa varias cosas.- La dentadura puede ser una prótesis relativamente permanente o una temporaria que será reemplazada por otra dentadura en una-fecha ulterior.

La dentadura inmediata puede tener dientes de plástico o-de porcelana, o una combinación de dientes anteriores de porcelana y dientes posteriores de acrílico.

Las prótesis inmediatas pueden ser instaladas después de-la extracción de los dientes anteriores remanentes o inmediatamente después de la extracción de todos los dientes superiores e inferiores.

El plan de tratamiento se determina para cada paciente en forma individual. Aunque el de prótesis inmediata ofrece mu--chas ventajas, este tipo de servicio no es aplicable en forma-general a todos los pacientes que se hallan en la transición - de dientes naturales a dientes artificiales.

VENTAJAS.- No hay que subestimar las ventajas funciona--les, estéticas y psicológicas del reemplazo inmediato de los - dientes naturales perdidos mediante una prótesis. No hay con-esto un período desdentado inhibidor. El paciente puede vol--ver a su empleo o actividad habitual con un mínimo de demora.- Es menos factible que se desarrollen malos hábitos de dicción-si los dientes se conservan hasta el momento en que van a ser-reemplazados.

Asimismo, hay muchas ventajas fisiológicas, que son las - siguientes:

1. Hemostasia; por lo general la hemorragia se detiene -- con bastante rapidez porque la base de la dentadura cubre los-alvéolos de las extracciones y actúa como apósito, confinando-el coágulo mediante la aplicación de presión leve.

2. Cicatrización; aunque es imposible acortar el tiempo - de cicatrización, la base de la prótesis protege los tejidos y reduce la acumulación de residuos de alimentos en los alvéolos, lo cual podría retardar la cicatrización.

3. Menor reabsorción de los rebordes; la estimulación funcional de los rebordes desdentados que proporciona la base de la dentadura tiende a reducir la magnitud de la reabsorción -- postoperatoria del reborde.

4. Tono muscular; cuando los dientes son reemplazados de inmediato los músculos de la lengua, los labios, y los carrillos mantienen su posición fisiológica normal. Si hay hundimiento de los labios o carrillos, y no se deja que la lengua - se ensanche y ocupe el espacio que se halla entre los rebordes desdentados.

5. Nutrición; la buena nutrición es fundamental para que haya cicatrización adecuada; y la nutrición se mantiene mejor con dientes que sin ellos.

DESVENTAJAS.- Las desventajas del servicio de prótesis - inmediata se relaciona más con consideraciones prostodónticas que con las fisiológicas.

TIEMPO Y GASTO.- Por lo general se precisan ajustes postoperatorios adicionales de la dentadura y rebasados, o la confección de una nueva prótesis. Este hecho lo debe saber el paciente antes de comenzar el tratamiento.

FALTA DE PRUEBA.- Una de las principales causas del fracaso de las prótesis inmediatas es el registro de la relación céntrica.

Ello se produce cuando se registra como relación mandibular céntrica a la oclusión adquirida de los dientes naturales del paciente.

del paciente.

El uso de férulas, o prótesis terapéuticas, con rodetes - oclusales posteriores ayuda a salvar esta situación.

Con las prótesis inmediatas no hay oportunidad de comprobar las cualidades estéticas de la dentadura antes de su instalación. Sin embargo, sí se hacen prótesis o férulas, esto no- constituye un problema, ya que las deficiencias estéticas se - pueden corregir en la segunda prótesis.

UNA SELECCION ADECUADA DEL PACIENTE.- El servicio de prótesis inmediata no está indicado para todos los pacientes que- pierden sus dientes naturales, se tiene que tomar en cuenta - los factores generales y locales.

SALUD GENERAL Y EDAD DEL PACIENTE.- Los pacientes ancianos y los que tienen enfermedades orgánicas graves no se consideran capacitados para soportar la cirugía no deben ser sometidos a extracciones múltiples en una sola sesión y a la instalación de las prótesis inmediatas.

INFECCION LOCAL.- Es preciso resolver la infección periodontal aguda y/o periapical mediante medidas quirúrgicas y terapéuticas antes de la instalación de las prótesis inmediatas. La dentadura no debe impedir el drenaje libre de los tejidos - efectuados.

FACTORES ANATOMICOS.- Antes de tomar las impresiones definitivas para la confección de la prótesis es preciso corre-- gir y regularizar dientes en malposición, relaciones maxilomandibulares adversas, retenciones óseas y de tejidos blandos pronunciados, torus y exostosismucosa hiperplásica, inserciones - de músculos y frenillos.

CIRUGIA PARA LA PROTESIS INMEDIATA.- Si se ha hecho el diagnóstico adecuado y el correspondiente plan de tratamiento, la única cirugía necesaria antes de la instalación de las prótesis inmediatas es la extracción de los dientes naturales con la menor cantidad de alveoloplastía.

Si hay torus y exostosis o hiperplasia de la mucosa vestibular o palatina, se las corregirá antes de comenzar la confección de las dentaduras. Los pacientes con antecedentes de dificultad en la extracción de los dientes deben ser sometidos a las extracciones de los dientes posteriores antes de tomar las impresiones para las prótesis inmediatas. En pacientes con dientes retenidos o con caries grandes o dientes con grandes obturaciones que muy posiblemente se fracturen durante la extracción, éstos se extraerán de la manera menos traumática para conservar hueso alveolar. Es preciso rotar los dientes sobre su eje mayor para evitar fracturas radiculares.

Si no se ha recortado el modelo más que los dientes, no habrá que hacer recorte alveolar. La única excepción sería comprimir o eliminar proyecciones agudas sobre la cortical alveolar vestibular que de ser dejadas producirían dolor o irritación. Si son muy grandes, se recortarán las papilas gingivales individuales, y se harán suturas en cada zona interproximal.

Una matriz quirúrgica de acrílico transparente, reproducción de la base de la dentadura, es muy útil para determinar la forma apropiada del reborde. Por lo general, cuanto mayores la cantidad de dientes por extraer y mayor la cantidad de alveoloplastía necesaria para asentar la dentadura sobre los tejidos basales, tanto mayor es la necesidad de la matriz quirúrgica transparente.

Si sólo se van a extraer unos pocos dientes anteriores --

sin alveoloplastía, no se precisa la matriz.

Cuando se usa la matriz, se coloca y se la sostiene a presión para que los puntos con exceso de presión aparezcan pálidos al ser observados a través de la matriz. Estos puntos depresión se alivian mediante el recorte mínimo de hueso o tejidos blandos hasta conseguir el empalidecimiento uniforme de la mucosa palatina y la encía.

A continuación, se retira la matriz y se instala la prótesis.

La técnica de alveoloplastía de Dean (intercortical) es particularmente aplicable a los casos de prótesis inmediata en los cuales hay protrusión vestibular considerable de los dientes anteriores y del proceso alveolar. En esta técnica se elimina el hueso medular interdentario o del tabique, se libera la cortical vestibular, se la fractura hacia afuera, y, después de ello, se la comprime suavemente como un injerto óseo libre contra la cortical palatina o lingual. Las suturas hechas en la encía y la prótesis sostienen el injerto cortical en posición hasta que se produce la cicatrización. Sealey y otros, también han descrito este procedimiento y lo han hallado muy apropiado para la cirugía de prótesis inmediata.

TRATAMIENTO DE RETENCIONES.- Las retenciones óseas presentan un problema en la confección de toda prótesis y pueden ser particularmente problemáticas en casos de prótesis inmediatas si no se toman las previsiones correspondientes. Durante el examen es útil estudiar los modelos de estudio con el paralelizador para determinar la mejor trayectoria de inserción de la dentadura y la localización y cantidad de retenciones. Las radiografías ayudarán a determinar en qué medida las retenciones son producidas por los tejidos blandos y en qué medida por el hueso subyacente.

Jerbi dice que hay que recortar el modelo para compensar la compresibilidad de los tejidos blandos.

En muchos casos, el recorte mínimo del modelo eliminas las retenciones en el modelo y no produce presión excesiva sobre el hueso alveolar una vez colocada la prótesis concluida. Por lo común, es posible tolerar un espacio retentivo anterior o vestibular si no los hay en la parte posterior en la zona de la tuberosidad o en el surco sublingual. Si tanto la zona anterior cuando la posterior presenta espacios muertos, hay que reducir los posteriores.

Al realizar la reducción quirúrgica de las retenciones óseas, la marcación del modelo de estudio ayuda a determinar la localización y la magnitud del hueso que hay que eliminar. También es de utilidad la matriz quirúrgica transparente.

Otra manera de tratar las retenciones óseas (no especialmente recomendada) es evitarlas mediante el uso de prótesis con flancos cortos que se extienden inmediatamente por apical de la mayor convexidad de la protrusión ósea.

Aunque esa dentadura pueda ser exitosa durante un tiempo, es preciso reconocer que la estabilidad y la retención de ella se reducen por la carencia de flancos. Cuanto más largo es el flanco, dentro de los límites de tolerancia, mayor es la resistencia a las fuerzas desplazantes laterales. Para que tengan buena retención y sellado periférico, el borde de la prótesis debe llegar al fórnix del surco vestibular para que la mucosa vestibular se pliegue sobre él. Johnson halló que había menor reabsorción del reborde alveolar superior anterior en los pacientes que usaban prótesis con flancos vestibulares que en los que usaban dentaduras sin flancos o los que no usaban prótesis alguna.

Por ello, parecería aconsejable añadir un flanco vestibu-

lar a las prótesis que no lo tienen lo antes posible para au-- mentar la estabilidad y la retención y preservar el reborde alveolar mediante la estimulación fisiológica apropiada. (Del libro de Starshak).

(Del libro de Guralnick).

DENTADURAS INMEDIATAS.- Un procedimiento que proporciona muchas satisfacciones es la confección de dentaduras inmediatas. El aumento de la colocación de las mismas por parte de - los profesionales ha ido parejo con el incremento de conoci- - mientos técnicos en general. Las dentaduras inmediatas habilitan al paciente para conseguir sus actividades normales sin el más mínimo detrimento estético y social.

Por otra parte, la prótesis inmediata actuando como un -- vendaje compresivo, acelera la cicatrización, reduce el edema- y evita molestias postoperatorias. Además de todo ello, resulta de gran sencillez su confección.

METODOS QUIRURGICOS.- Fundamentalmente, hay dos métodos- para la confección de las dentaduras inmediatas:

1. Extracción de todos los dientes posteriores antes de - la construcción.

2. Confección de la dentadura antes de extraer un solo -- diente.

TECNICA EN DOS FASES.- Esta técnica se basa en la extracción en un primer período de todos los molares posteriores, -- pues en cuanto quedan las bases posteriores libres y bien regularizadas, es posible obtener una mejor impresión y, por tanto, una mejor construcción de la prótesis. Las relaciones oclusales son más seguras de obtener de esta forma. Los resultados-

que se logran extrayendo los molares posteriores en primer lugar, son excelente. Con este método se necesitan dos intervenciones quirúrgicas separadas y un intervalo de tiempo considerable entre el planteamiento del caso y el resultado final.

TECNICA EN UNA FASE.- La confección de dentaduras en una sola fase, comprende la extracción total y la colocación de la prótesis en una sola sesión. Con ello se pueden conseguir resultados en todo semejantes a los obtenidos en la técnica de dos fases. El éxito en una perfecta coordinación entre los esfuerzos del profesional y los del prostodoncista, debiendo existir un mutuo conocimiento en los principios que avalan el éxito de esta técnica, es decir, la preservación máxima del reborde óseo que facilita la retención y la estética. Por otra parte, el protésico debe comprender que una mucosa cuyos bordes han sido perfectamente unidos mediante ligaduras, cura y cicatriza mucho mejor que aquella cuyos bordes se encuentran separados y además, que siempre son preferibles las dentaduras inmediatas que cubran las apófisis alveolares a los que tienen los dientes montados a tope, en el sitio de las extracciones.

El planteamiento de la confección de las dentaduras inmediatas es relativamente sencillo, puesto que los límites de tolerancia son bastante grandes. El modelado del reborde óseo sólo puede realizarse de una forma específica; es decir, en vistas a la recepción de la dentadura. Los modelos obtenidos del paciente se pueden recortar y conformar en la forma que veamos que podemos luego reproducir en la boca del enfermo. Con el modelo preparado procedemos a duplicarlo, pues este duplicado nos servirá de guía en el momento de la intervención.

Creemos que, en realidad, la obtención de este modelo duplicado es más efectiva que la confección de una placa de resina transparente, aunque se emplee esta última con mayor fre-

cuencia. Tanto si empleamos uno como otro, el objetivo a conseguir en el momento de la intervención es obtener en la boca los mismos rebordes que hemos formado en el modelo. En la actualidad este procedimiento se realiza con bastante rapidez y debido a esta facilidad las técnicas mencionadas, tanto la una como la otra, proporcionan éxitos muy parecidos.

Existen en general dos malentendidos en cuanto a las dentaduras inmediatas, que deben ser combatidas:

1. Que las dentaduras inmediatas no se pueden construir sin antes extraer las piezas posteriores.

2. Que las dentaduras inmediatas son dentaduras "temporales". Nada de eso es verdad. Sin el planteamiento de cada caso se tienen en cuenta todos los requerimientos precisos, la dentadura inmediata puede ser tan "permanente" como cualquier dentadura convencional.

Es evidente que tarde o temprano todas las prótesis tendrán que ser rebasadas. La respuesta del hueso al empleo de las dentaduras es un factor individual de modo que en algunos casos ocurren cambios considerables, pero en otros no. Hay personas en las que se presentan reacciones óseas tremendas, independientemente del ajuste que pueda presentar la prótesis. Estos individuos con tendencia a los cambios y modificaciones óseas necesitan una estrecha supervisión y deben ser examinados frecuentemente con objeto de rebasar su prótesis tan pronto como aparezcan signos de movilidad y falta de ajuste que puedan causar irritación crónica. Tanto las dentaduras inmediatas como las definitivas deben ser rebasadas con igual finalidad. En resumen, diremos que una dentadura inmediata apropiadamente construída no ha de ser considerada en ningún aspecto como una dentadura provisional.

LA PROTESIS QUIRURGICA.- Un avance reciente en la construcción de dentaduras inmediatas lo constituye la llamda "Dentadura Quirúrgica".

Consiste en una dentadura de transición que se emplea para ir cubriendo los boquetes de las extracciones en espera de la construcción de la dentadura "permanente". Esta prótesis es fácil de construir y no demasiado cara. En el momento de realizar las extracciones se rebasa con un material blando, para evitar en lo posible las pérdidas óseas y obtener la máxima retención durante el período de cicatrización. Tres o cuatro semanas más tarde se comienza la confección de la nueva dentadura y una vez finalizada ésta, se desecha la dentadura quirúrgica se realiza en un material sencillo para que resulte barata puesto que una vez ha cumplido su misión no puede aprovecharse.

CAPITULO SEPTIMO

CIRUGIA CORRECTORA DE TEJIDOS BLANDOS

La corrección quirúrgica de diversos tejidos blandos normales y anormales ayudan al Cirujano Dentista en la confección de las prótesis y al paciente en el uso favorable de ellas.

FRENECTOMIA VESTIBULAR ANTERIOR.

Uno de los procedimientos quirúrgicos que se realiza con mayor facilidad es la excisión del frenillo vestibular hipertrófico. Cuando está indicado, este procedimiento proporciona al paciente desdentado años de satisfacción y, sin embargo, muchas veces se lo pasa por alto o se lo evita.

El frenillo vestibular es una banda de tejido conectivo fibroso, cubierto por mucosa, que une el labio al proceso alveolar. El frenillo vestibular superior suele ser más prominente y fibroso que el inferior, el que, por lo general, se halla reducido a un mero vestigio.

El frenillo superior, cuando es pequeño, se inserta en la parte superior del surco vestibular, pero cuando es grande se inserta en la cresta del proceso alveolar o en la papila incisiva del paladar.

Cuando el frenillo se inserta en la cresta del reborde alveolar, o cerca de ella, se halla sometido a la irritación repetida proveniente del flanco de la prótesis. Muchas son las veces que se alivia el flanco de la dentadura para que se acomode al frenillo, pero son pocas las veces que hay que elevar la inserción del frenillo o eliminar esa inserción por comple-

to. Se han descrito una variedad de procedimientos quirúrgi-- cos, incluso la Z-plastía y la excisión total. El procedimien to se lleva a cabo bajo anestesia local o general en unos po-- cos minutos.

Se levanta el labio, se lo da vuelta, y se lo mantiene en tensión para que el frenillo se destaque. Es un recurso útil- que un segundo ayudante se halle de pie por detrás del pacien- te y eleve los dos extremos del labio; si no, el cirujano le-- vantará un lado y la asistente el otro.

Antes de hacer es preciso recordar que la finalidad de la frenectomía es la eliminación de la parte fibrosa del frenillo y que la mucosa debe ser devuelta a su posición de manera que- cubra el defecto quirúrgico. Si se hace una incisión estrecha con forma de "V" alrededor del frenillo, quedará una herida me nor que si se hace una incisión ancha con forma de "V".

Las incisiones se hacen en la mucosa, alrededor del freni llo y se las profundiza hasta el hueso. Si la frenectomía tie ne la finalidad de ayudar al cierre ortodóntico de un diastema central, el vértice de la "V" debe estar en la papila incisiva del paladar o cerca de ella. Cuando la finalidad es protética el vértice de la "V" ha de corresponder a la extensión infe- - rior del frenillo. Los dos brazos de la "V" deben quedar jun- tos y a veces casi paralelos. Cuando el frenillo es separado- del hueso con el elevador perióstico, gran parte de las fibras de tejido conectivo se repliegan hacia arriba, en el labio. El pequeño trozo de mucosa vestibular y todo excedente de tejido- conectivo se elimina fácilmente con tijera. Los márgenes del- defecto con forma de diamante que resulta se puede socavar con tijera y cerrar con suturas independientes. La primera sutura debe ir a través de la mitad de la herida (por lo común en su- parte más ancha) y debe tomar bordes mucosos y periostio en la línea media. Esta sutura fijada en profundidad mantiene la al

tura del surco vestibular en la línea media y reduce la formación del hematoma debajo de la mucosa alveolar.

Se hacen otras suturas para cerrar la herida en la línea vertical. Las suturas se retiran a los siete días.

FRENILLO VESTIBULAR POSTERIOR.

El frenillo vestibular posterior se halla compuesto principalmente por pliegues de mucosa con sólo un delgado estroma fibroso. Se presentan en las zonas de primeros premolares en los dos maxilares. Su corrección se puede hacer mediante la V-Y plastía o la V-diamante plastía si los frenillos son grandes. Puesto que la mayoría de los frenillos son pequeños, una incisión transversal a través del frenillo, con un bisturí o con tijeras, es todo lo que se precisa para reducir una herida con forma de diamante, cuyos márgenes se socavan y se cierran en sentido longitudinal, o perpendicular a la incisión original. Al corregir el frenillo vestibular posterior el cirujano ha de recordar que es frecuente hallar el paquete vasculonervioso mentoniano dentro del tejido conectivo y que es necesario evitar la traumatización del nervio mentoniano.

En razón de que la incisión del frenillo se hace en un tejido con libertad de movimiento, la molestia postoperatoria persiste durante varios días.

Los pacientes deberán ser advertidos sobre esto por adelantado, porque la magnitud y la duración de la molestia parece ser mayor que la esperada para una incisión tan pequeña.

CONTRACTURAS DE CICATRICES DE LOS LABIOS Y MUCOSA VESTIBULAR.

Según sea el tamaño de la cicatriz y su localización, se pueden realizar diversos procedimientos correctores. Las cica

trices finas se corrigen mediante una incisión transversal a - través de la cicatriz, similar a la realizada para el frenillo vestibular posterior. La herida se convierte de incisión - - transversal en herida longitudinal con forma de diamante al - tensionar el tejido. La disección más profunda de la banda fibrosa de la cicatriz se hace con tijeras, hasta que el tejido- se mueva libremente. Se socavan los márgenes de la herida y - se las cierra con suturas.

Las cicatrices grandes se corrigen por Z-plastía, V-Y - plastía, u otros procedimientos de desplazamientos de tejidos. Para ayudar a restablecer un surco vestibular cicatrizado, se- puede utilizar una matriz. Asimismo, se puede suturar un catéter o un apósito de cemento quirúrgico a lo largo del fórnix - del surco por diez o catorce días para mantener los colgajos - mucosos desplazados y para impedir su reinserción en sus si- - tios previos.

FRENOTOMIA LINGUAL.

La anguiloglosía, o lengua atada, se observa con mayor -- frecuencia en niños y por lo común se la corrige mientras el - niño es pequeño.

Algunas veces se examina un paciente adulto y se comprueba que tiene un frenillo lingual hipertrófico sin tratar.

El frenillo lingual se compone de un pliegue de mucosa sola, o puede contener un tabique fibroso denso que une la punta de la lengua al proceso alveolar. Puede tratarse meramente de un frenillo fibroso corto que restringe el movimiento de la -- lengua, o puede contener fibras de los músculos genioglosos.

El movimiento libre e irrestricto de la lengua es impor-- tante si el paciente ha de usar con éxito una prótesis infe- - rior.

Como prueba simple de la función lingual, se pide al paciente que toque su labio superior con la punta de la lengua.- Cuando el paciente es incapaz de mover adecuadamente la punta de la lengua o cuando la punta de la lengua está unida al proceso alveolar, está indicada la frenotomía.

El procedimiento se realiza con anestesia local o general. Si se usa anestesia local, se hace el bloqueo bilateral del nervio lingual y se completa con cantidades pequeñas de infiltración para evitar la deformación de los tejidos sublinguales. Se hace una sutura de tracción a través de los músculos de la punta de la lengua, para que sea posible levantar la lengua y poner en tensión el frenillo. Se practica una incisión transversal en la mucosa del frenillo a mitad de canino entre la superficie ventral de la lengua y las carúnculas sublinguales. - Para la incisión inicial se emplea tijera o bisturí.

La disección más profunda se hace con tijeras en la línea media, evitando los conductos de las glándulas salivales submaxilares y las venas sublinguales, las que, por lo general, pasan al costado del campo quirúrgico. Si se comprueba que las fibras del músculo geniogloso están en el campo, se las puede cortar.

Se continúa la disección hasta que se pueda retraer la lengua lo suficiente como para que toque los incisivos superiores o el proceso alveolar mientras se tiene la boca abierta. - En este punto, hay que señalar que la incisión transversal se ha convertido en una herida con forma de diamante. Los colgajos mucosos se socavan con tijeras y se cierran como una incisión lineal longitudinal con suturas independientes. Las venas sublinguales están más cerca de los bordes laterales de la lengua que de la línea media. Si la disección quirúrgica se realiza en la línea media, es posible evitar las venas y hay poca hemorragia.

Al suturar la herida hay que tener cuidado en no pasar la aguja a través de la vena sublingual, pues, de hacerlo, se produciría una hemorragia rebelde, equimosis e hinchazón.

La evolición postoperatoria no presenta complicaciones. - El dolor y las molestias se neutralizan fácilmente con analgésicos. El edema de la lengua y el piso de boca es moderado y- por lo general remite entre los siete y los diez días. Durante este lapso, la movilidad de la lengua está restringida al- principio, pero la movilidad se restablece en forma gradual, a medida que el desaparece.

Al comienzo, la dicción está dificultada, pero la mayoría de los pacientes se adaptan con rapidez.

Después de la evolución postoperatoria inmediata, la ma-- yor movilidad de la lengua y su liberación permite que se to-- men impresiones fieles para la prótesis inferior. La prótesis terminada puede resistir el desplazamiento producido por la -- lengua, y el paciente puede utilizar su lengua para estabili-- zar la dentadura durante los movimientos funcionales.

LABIO DOBLE

El labio doble es un pliegue accesorio de mucosa excedente que se localiza por dentro del borde bermellón del labio. - Es una anomalía congénita poco común y también puede ser adquirida mediante la succión del labio entre los dientes. Lo co-- rriente es que se halle en el labio superior, aunque también - .se presenta en el inferior.

El labio doble es especialmente visible cuando el labio-- se tensiona al sonreir.

Es conveniente eliminar este defecto estético si al pa- - ciente le preocupa su aspecto. Incluso es conveniente elimi-- nar el labio doble antes de confeccionar la prótesis para que-

sea factible conseguir el resultado estético adecuado de la -- dentadura.

El procedimiento se lleva a cabo bajo anestesia local en- el consultorio dental. Se hace el bloqueo bilateral del ner-- vio infraorbitario, de modo que se evita la infiltración den-- tro del labio, que produce la deformación del contorno. Los - pliegues excedentes de mucosa labial se toman con suavidad con pinzas de Allis y se hacen las incisiones hacia la submucosa - de manera que se retiren un bloque, o dos de tejido con forma- de cuña en corte transversal.

Los pequeños puntos sangrantes se ligan con catgut cuatro ceros.

Las heridas se cierran por planos con sutura de catgut -- cuatro ceros o seda para sutura cuatro ceros.

El curso postoperatorio es relativamente normal. El ede- ma es de mínimo a moderado y se controla mediante vendaje ex-- terno a presión con tela adhesiva y bolsa de hielo. La moles- tia se suprime fácilmente con analgésicos. Las suturas se re- tiran a los cinco o seis días. Por lo general, la mejoría es- tética es notable.

HIPERPLASIA PAPILAR INFLAMATORIA DEL PALADAR.

Es una enfermedad indolora e irreversible de la mucosa bu cal.

Es más común en el paladar duro, aunque no se limita a -- esa única localización. Se la observa fundamentalmente, aun-- que no exclusivamente en pacientes que portan prótesis supe- - rior completa. También se presenta en pacientes que usan pró- tesis parcial y en pacientes con dientes sin aparatos protéti- cos.

Varios investigadores registran una incidencia que va de- 1.3% a 11% de portadores de prótesis. Los pacientes jóvenes - (de veinte a treinta años) parecen hallarse más afectados que- los pacientes de más edad, aunque Yrastorza registra que la in cidencia es mayor en el grupo de edad entre los cincuenta y se tenta años.

La enfermedad se manifiesta como proyecciones nodulares o papilares múltiples de mucosa de tamaño y alturas diversas y - separadas por fisuras. Es frecuente encontrar alimentos en -- descomposición, mucus y residuos bacterianos en la base de las fisuras.

La inflamación con enrojecimiento es una característica - común.

A veces, las proyecciones adquieren aspecto de moho o - - aterciopelado en vez de ser papilar o nodular.

Muchos autores consideran que la enfermedad es de naturaleza inflamatoria. Cuando hay disqueratosis, Robinson, Tiecke y otros, consideran que es premaligna y recomiendan un trata-- miento intenso acorde.

Yrastorza halló disqueratosis en el 10% de sesenta y cuatro casos que él registró.

Guernsey envió sus biopsias a 22 patólogos que no halla-- ron rastros de disqueratosis en ninguno de los 46 casos remiti dos para el examen microscópico. Bhaskar opina que sólo en -- muy raras ocasiones la lesión puede sufrir evolución maligna.

Desde el momento que muchos casos de hiperplasia papilar- inflamatoria permanecen durante años sin manifestaciones de -- cambios malignos, habría de considerar a la enfermedad como de naturaleza inflamatoria. Sin embargo, hay que reconocer que - la irritación persistente puede transformar una lesión benigna

en maligna de modo que está indicada la eliminación de la en-- fermedad.

La etiología es oscura. Sin embargo, muchos autores coin ciden, por lo menos en parte, en una serie de factores contri- buyentes.

1. Mala adaptación de la prótesis; se opina que la irrita ción constante de la mucosa producida por la mala adaptación - de la prótesis es el factor aislado más importante en el desa- rrollo de la hiperplasia papilar inflamatoria.

La enfermedad ha sido observada especialmente en casos en que la dentadura se movía o basculaba considerablemente duran- te la función. En estos casos también había disminución de la dimensión vertical y desequilibrio oclusal.

2. Uso de la dentadura durante las 24 horas del día. El- usar continuamente la prótesis, y quitarla únicamente para lim piarla, parece ser un factor importante en la incidencia de la enfermedad.

La limpieza diaria de la dentadura es importante, pero -- igualmente importante es el retiro de la prótesis durante va-- rias horas por día para que los tejidos de soporte de la próte sis descansen.

3. Higiene Bucal. Puesto que la hiperplasia papilar in-- flamatoria aparece en pacientes con dientes naturales, pero -- con mala higiene bucal, no hay que dejar de lado la importan-- cia de mantener limpia la dentadura natural. Love, Goska y -- otros, aconsejan que se estimule los tejidos de soporte de la- prótesis cepillándolos diariamente además de limpiar la prote- sis. Ellos, asimismo, recomiendan no usar la dentadura duran- te varias horas por día, preferentemente en horas de la noche.

4. Alivio Palatino. Se registró que pacientes que portan

prótesis con alivio palatino son más propensos a formar hiperplasia inflamatoria que aquellos que no lo tienen. En muchos casos, sin embargo, la lesión no se confina únicamente a la zona del alivio. Fairchild comprobó que el 80% de los pacientes de su estudio sobre esta enfermedad tenían alivio palatino o falta de contacto entre el tejido y la prótesis. Yrastorza registró que los pacientes con alivio palatino presentaban una cantidad de 4 veces mayor de casos con hiperplasia inflamatoria que los que no tenían alivio palatino.

5. Factores Predisponentes. Hasta ahora no se conoce la etiología exacta de la enfermedad. El hecho de que muchos pacientes que han usado continuamente y durante años prótesis mal adaptadas y antihigiénicas y, sin embargo, no presentan la lesión demuestra que también es necesario que influyan determinados factores predisponentes desconocidos para que se desarrolle la hiperplasia papilar inflamatoria del paladar.

El tratamiento de esta enfermedad se puede realizar de varias maneras. En todos casos está indicada la biopsia para verificar la naturaleza benigna de la enfermedad. El retiro de las prótesis durante varios días ayuda a reducir la inflamación, pero no erradica las lesiones.

Yrastorza menciona que la escisión supraperióstica es el tratamiento adecuado para la mayor parte de las lesiones de hiperplasia papilar inflamatoria. Las lesiones pequeñas se eliminan mediante curetas fibrosas o por microabrasión con instrumentos rotatorios.

La escisión de espesor total, que incluye periostio, sirve para lesiones pequeñas, pero no las grandes, puesto que se puede destruir la irrigación de la mucosa palatina. Al emplear la técnica de aspectos dividido, la cicatrización y reepitelización del paladar es más veloz que con la técnica de es

pesor total, porque el periostio queda intacto.

Guernsey prefiere la electrocirugía. Tanto él como Waite afirman que esta técnica produce un postoperatorio doloroso. - Amaral y otros recomiendan la criocirugía con nitrógeno líquido. Registraron que se precisan de dos a cuatro tratamientos- con intervalos semanales, pero el dolor postoperatorio es mu-- cho menor que el que sigue a otras técnicas de tratamiento.

El curso postoperatorio varía con el tamaño de la lesión- y la técnica empleada. En todos los casos hay que emplear la- prótesis del paciente o una férula quirúrgica preparada espe-- cialmente para cubrir la herida viva.

Hay dolor durante los primeros días hasta que el tejido - de granulación cubre el defecto quirúrgico. Hay que recetar - analgésicos.

Dentro de la dentadura se coloca una pasta o unguento que palie el dolor. Se indican antibióticos para reducir o prevenir la infección.

Hay que usar un enjuagatorio suave para irrigar la heri-- da. La limpieza de la prótesis es fundamental para que la ci- catrización no presente complicaciones.

Guernsey afirma que esta enfermedad es prevenible y que - es posible obviar su reaparición. Para prevenir la enfermedad hay que observar las siguientes recomendaciones:

1. La técnica minuciosa de la toma de impresiones es esen cial para la confección de la nueva prótesis.

2. La prótesis no debe tener alivio palatino.

3. El paciente debe quitarse su prótesis durante varias - horas por día, preferentemente por la noche.

4. La dentadura deberá ser limpiada minuciosamente todos-

los días.

5. La mucosa bucal debe ser limpiada y estimulada mediante el cepillado diario.

6. Es preciso mantener frecuentes exámenes de los tejidos bucales y el cuidado protético continuo.

HIPERPLASIA FIBROSA DE LOS TEJIDOS BUCALES.

ENCIA PALATINA Y REBORDE MAXILAR.- La hiperplasia fibrosa de la encía palatina no es común. Cuando esta lesión existe, la encía del paladar presenta un agrandamiento que se extiende por debajo del plano oclusal superior. Aparte de aumentar el potencial para la enfermedad periodontal, la hiperplasia fibrosa no suele ofrecer problemas importantes para el paciente o el odontólogo.

Sin embargo, al extraer los dientes superiores, la masa de tejido blando se convierte en la cresta del reborde residual.

A veces, la encía superior posterior es blanda y excesivamente móvil.

Cuando está alargada, la encía de la tuberosidad maxilar suele entrar en contacto con la almohadilla retromolar inferior.

Esta lesión deberá de corregirse por las siguientes razones:

1. La remoción de la encía blanda o excesivamente móvil deja un reborde maxilar firme para la buena estabilidad del aparato protético.

2. La encía palatina se remodela para quitar espacios muertos en los tejidos blandos.

3. Se acorta la cresta del reborde maxilar y se obtiene - espacio para la base de la prótesis. Esto es particularmente- importante en casos en que la encía de la tuberosidad maxilar- hace contacto con la almohadilla retromolar inferior cuando -- los dientes se hallan en oclusión.

La reducción quirúrgica de la submucosa hiperplásica del- reborde y la tuberosidad maxilar se realiza en el consultorio- dental bajo anestesia local. Se hacen incisiones elípticas al rededor de las masas gingivales. Estas incisiones se profundi zan hasta llegar al hueso para poder retirar bloques de encía- de espesor total mediante un gubia.

Hay que adelgazar los tejidos blandos por vestibular y pa latino. Se hacen incisiones submucosas en el tejido conectivo palatino y vestibular, en sentido paralelo a la superficie mu- cosa, y se las profundiza hacia el hueso.

Se quitan los bloques de tejido conectivo submucoso, de-- jando los colgajos vestibular y palatino de grosor adecuado, - los cuales se vuelven a su lugar y se suturan.

El curso postoperatorio es relativamente normal. El do-- lor, que es entre leve y moderado, se domina fácilmente median te analgésicos. Por lo común, la hemorragia y la hinchazón -- son mínimas.

Las suturas se quitan entre el quinto y el séptimo día. - Las impresiones se pueden tomar a las dos o tres semanas poste riores a la cirugía.

MUCOSA PALATINA

La hiperplasia fibrosa aparece con menor frecuencia en la submucosa de la bóveda palatina a que en la encía palatina. -- Cuando ataca la bóveda, la mucosa de los lados derecho e iz- - quierdo se agranda tanto que la ojiva palatina se torna muy es

trecha. Las retenciones de los tejidos blandos y el volumen del tejido blando hace que sea imposible confeccionar la prótesis.

Aunque la resección submucosa es una técnica apta para reducir la encía de la tuberosidad maxilar, no es aplicable a la hiperplasia fibrosa de la mucosa palatina cuando hay grandes espacios muertos de tejido blando. El tratamiento de elección es la excisión de las masas mucosas.

La operación se realiza con anestesia local. Una vez extraídos los dientes, la mucosa excedente se incide con un bisturí.

Se eliminan los espacios muertos retentivos y se reduce el volumen de la mucosa palatina. Se usa una matriz quirúrgica preparada con anterioridad, recubierta por una pasta o unguento analgésico apropiado, para cubrir las heridas vivas. La cicatrización se completa entre la tercera y la cuarta semana.

ALMOHADILLA RETROMOLAR INFERIOR

La hiperplasia fibrosa de la almohadilla retromolar inferior es poco común. Cuando se presenta, puede llegar a contactar con la tuberosidad maxilar o con los dientes.

La corrección de esta afección se realiza de manera similar a la de la hiperplasia fibrosa del reborde maxilar.

Hay algunas diferencias.

La parte fibrosa de la almohadilla retromolar sostiene el borde posterior de prótesis inferior. La excisión completa de la almohadilla retromolar priva al reborde mandibular de una protección valiosa y permite el excesivo encajamiento de la dentadura y la reabsorción del reborde.

Si se puede elegir entre la reducción quirúrgica de la en

cía superior y la almohadilla retromolar inferior, hay que hacer la operación en el reborde maxilar.

Si hay que reducir la almohadilla retromolar, la intervención se hace bajo anestesia local en el consultorio dental. Se realizan incisiones elípticas alrededor de las masas de tejido blando.

Las incisiones deben converger y ser profundizadas hasta el hueso, para poder retirar un bloque de encía inferior. Si fuera necesario, se adelgazan los colgajos vestibular y lingual mediante la excisión de submucosa. Este paso puede ser omitido. Se acercan y suturan los colgajos gingivales.

El nervio lingual se localiza en la mucosa, en el lado lingual del reborde inferior en la zona del tercer molar. A veces, este nervio se halla a un nivel más alto que el normal, muy cerca del campo quirúrgico. Se evitará la traumatización del nervio, pues, de hacerlo, se interrumpirá la sensibilidad y la percepción del gusto de los dos tercios anteriores de la lengua.

DESPLAZAMIENTO QUIRURGICO DEL NERVIO MENTONIANO.

En pacientes con gran atrofia del proceso alveolar inferior, el agujero mentoniano puede hallarse en la cresta del reborde residual o cerca de ella. Cuando esto sucede, el nervio mentoniano está sometido a la presión que ejerce la prótesis durante la masticación.

Los pacientes se quejan de dolores intensos de corta duración, similar a los dolores de la neuralgia del trigémino. El dolor puede comenzar durante la carga funcional de la dentadura durante la masticación. Asimismo, se lo puede desencadenar por presión digital sobre el agujero mentoniano. Algunos pacientes experimentan dolor y entumecimiento del labio inferior.

En muchos pacientes los síntomas se eliminan al aliviar - la prótesis para evitar la presión sobre el agujero mentoniano.

Este método es útil cuando el soporte que proporciona la- zona de soporte remanente es suficiente. Cuando el soporte de la prótesis es insuficiente, no hay que aliviar la dentadura,- ya que esto reduciría más aún el soporte. En vez de ello, habrá que desplazar quirúrgicamente el paquete vasculonervioso - mentoniano.

El procedimiento quirúrgico se realiza bajo anestesia local en el consultorio dental. El operador debe tener práctica en la cirugía de tejidos blandos. Se hace una incisión larga- sobre la cresta del reborde residual.

Si por palpación, se comprobó que el agujero mentoniano - se halla sobre la cresta del reborde, se curvará la incisión - hacia lingual para evitar el agujero. En el extremo anterior- se puede hacer una incisión liberadora para añadir exposición- al campo quirúrgico. Se rechaza con cuidado el colgajo mucoperióstico para exponer el agujero mentoniano y el paquete vasculonervioso, al que hay que separar con delicadeza.

En el hueso que está por debajo del agujero mentoniano se hace un surco vertical con una fresa dental. Una vez concluído el tallado óseo se acomoda con todo cuidado el paquete vasculonervioso en el nuevo agujero.

Se vuelve a su lugar el colgajo de tejido blando y se lo- sutura.

El período postoperatorio transcurre sin novedad, con hinchazón moderada y dolor que remite pocos días. La parestesia- temporaria del labio inferior dura varias semanas y gradualmente se recupera la sensación total. Una vez completada la cicatrización, se rebasa la prótesis o se la confecciona de nuevo.

ENCIA SIN SOPORTE O HIPERMOVIL.

En casos de atrofia intensa del reborde residual, la encía pierde su soporte óseo y se torna movible. Como consecuencia, la dentadura va perdiendo estabilidad. El tratamiento está orientado a proporcionar una zona de asiento basal firme para la prótesis.

La escisión de la encía superior hipermóvil es similar a la reducción quirúrgica de la encía hiperplásica del reborde superior posterior.

La operación se realiza bajo anestesia local. Se hacen dos incisiones a lo largo de la cresta del reborde residual superior, una por vestibular y otra por palatino. Las dos incisiones convergen en los extremos derecho e izquierdo y se profundizan hasta el hueso de manera que se elimine una tira larga de encía. Por lo general, los colgajos vestibular y palatino tienen movilidad suficiente y no se precisa la disección socavante o submucosa.

Se acercan y se suturan los bordes de la herida. En la parte interna de la prótesis se coloca material de revestimiento blando para compensar el cambio del contorno del tejido.

La evolución postoperatoria es corriente. El dolor y la hinchazón de la encía remiten a la semana. Las suturas se quitan entre los seis y ocho días.

La escisión de la encía inferior hipermóvil suele estar complicada por la presencia de un reborde residual muy corto y delgado. Puesto que hay deficiencia de encía inferior, es conveniente no eliminar gran cantidad de ella al reducir la cresta gingival hipermóvil. Raras veces se precisan sjturas. En la parte interna de la prótesis se coloca material de revestimiento blando para mejorar el contacto entre la prótesis y los tejidos y proteger el reborde inferior sensible, que cicatriza

en una semana con dolor e hinchazón postoperatorios mínimos.

La escisión de encía hipermóvil, sea superior o inferior, no produce buenos resultados en forma constante. En algunos casos de reabsorción alveolar extrema, la eliminación de la encía hipermóvil deja un reborde corto con una capa mucosa blanda. Se necesitan procedimientos de profundización de surco para que se pueda confeccionar una prótesis con flancos de longitud suficiente como para que proporcione estabilidad a la dentadura.

Al reconocer las limitaciones de la reducción quirúrgica del reborde hipermóvil, Laskin inyectó solución esclerosante en la encía hipermóvil en un esfuerzo por producir fibrosis dentro del tejido blando y la resultante reducción de la movilidad del reborde. Recomienda que el paciente no use su prótesis después de las inyecciones porque el movimiento del tejido blando perturba la fibrosis del reborde. A las cuatro o seis semanas, el reborde debe estar lo suficientemente rígido como para confeccionar una prótesis nueva.

HIPERPLASIA INFLAMATORIA DE LA MUCOSA VESTIBULAR

La irritación crónica de una prótesis mal adaptada produce agrandamientos hiperplásicos de la mucosa alveolar y la mucosa del surco vestibular. Para describir estas lesiones se emplearon los términos "epulis fisurado y fibroma protético".

Estas masas hiperplásicas se componen de tejido conectivo fibroso con una membrana que lo cubre y a veces algunas glándulas mucosas en el estroma. La inflamación es una característica común.

Estas masas se deben eliminar de tal manera que queden cicatrices mínimas en el vestíbulo y se mantenga la profundidad del surco.

En consecuencia, muchas de estas heridas cicatrizan por - granulación y epitelización secundarias. A veces, la mucosa - del labio se puede socavar, adelantar y suturar al periostio - al tratar de hacer un cierre parcial de la herida. Hay que -- acortar los flancos de la prótesis.

Se usa una pasta analgésica o revestimiento blanda para-- prótesis para dar comodidad y proporcionar el contacto adecuado entre prótesis y tejidos.

La evolución postoperatoria es normal, el edema y el do-- lor remiten a la semana. Por lo general, la cicatrización se- completa en tres o cuatro semanas, momento en que se pueden - confeccionar las prótesis.

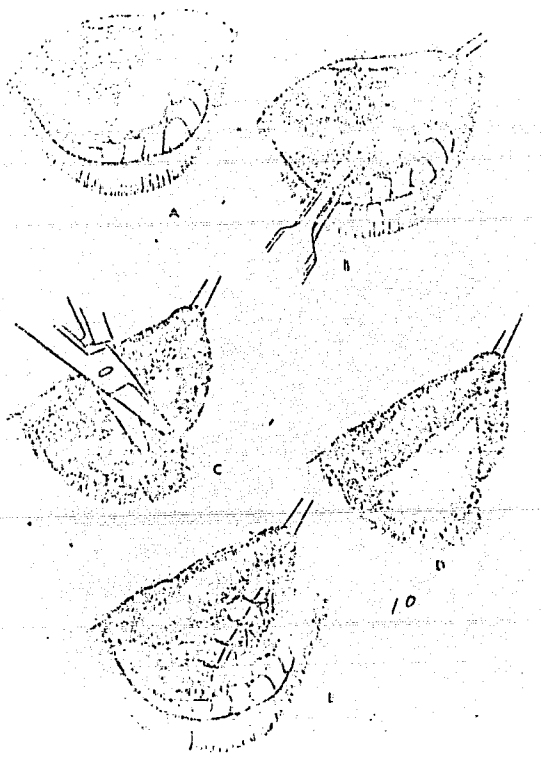

FRENOTOMIA LINGUAL. A. Preoperatorio del paciente. B. Se hace una sutura en la punta de la lengua para llevarla hacia atrás y poner tenso el frenillo. Se hace una incisión transversal con un bisturí (o con tijera) a través del frenillo, a mitad de camino entre la superficie ventral de la lengua y las carúnculas sublinguales. Se continúa la disección en profundidad con tijera en la línea media hasta que la punta de la lengua toque el reborde o los dientes superiores. C. Se socaban con tijera los bordes de la herida con forma de diamante. D. Se vuelven los colgajos a su posición y E. Se suturan como una incisión longitudinal media.

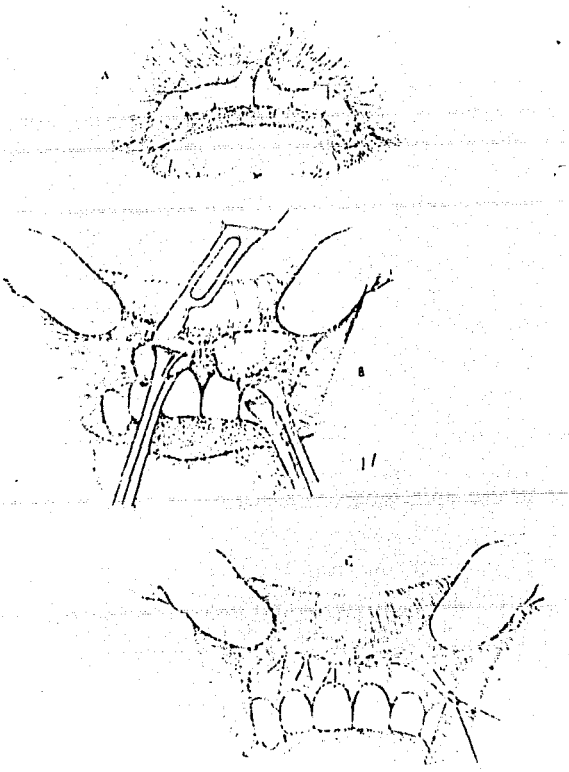

CORRECCION QUIRURGICA DEL LABIO DOBLE. A. Preooperatorio donde se observan dos pliegues hiperplásicos de mucosa labial que se proyectan hacia abajo sobre las superficies vestibulares de los dientes superiores. B. Una vez obtenida la anestesia regional infraorbitaria bilateral sin infiltración regional, se toma con suavidad cada una de las masas de tejido con pinzas de Allis y se las corta con un bisturí. C. se socavan y suturan los bordes de la herida.

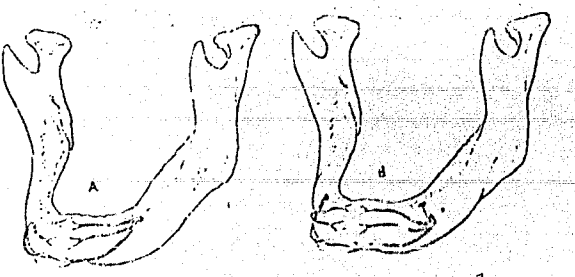



C

DESPLAZAMIENTO QUIRURGICO DEL NERVIO MENTONIANO.- A. En casos de gran atrofia del reborde inferior el agujero mentoniano puede hallarse en la cresta del reborde o cerca de ella. La presión sobre el nervio mentoniano por parte de la prótesis produce dolor intenso y entumecimiento. B. Si no es posible aliviar lo suficiente la prótesis, es preciso desplazar el nervio mentoniano hacia abajo. C. Se rechaza un colgajo grande y se separa con cuidado el paquete vasculonervioso mentoniano. Se hace un surco en el hueso por debajo del agujero mentoniano natural con una fresa dental para formar un nuevo agujero mentoniano. Las estructuras neuromusculares mentonianas se desplazan hacia el nuevo agujero y se las cubre con Surgicel. Se vuelve el colgajo a su lugar y se lo sutura.

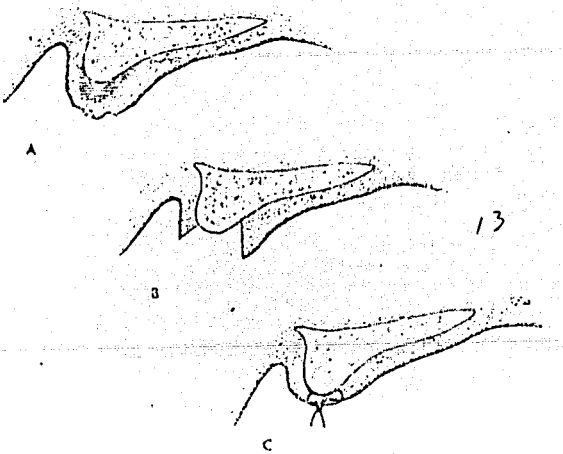

ESCISION DE ENCIA SUPERIOR HIPERMOVIL. A. Después de la reabsorción del hueso del reborde superior (zona sombreada) la encía se torna blanda y se mueve libremente. B. Se elimina una banda de encía con forma de cuña. Por lo general, los colgajos tienen una movilidad tal que no es necesario hacer el socavado. C. Se acercan y suturan los bordes de la herida. Después de la operación, el reborde es más corto que antes, pero la encía es firme. El resultado neto es el aumento de la estabilidad de la prótesis. Si el reborde queda muy corto, está indicado un procedimiento de profundización de surco.

CAPITULO OCTAVO

CIRUGIA POR RECONSTRUCCION DE LOS PROCESOS ALVEOLARES POR MEDIO DE INJERTOS.

Injerto es un trasplante de piel o de órganos de una región a otra del organismo. La parte trasplantada o injerto puede quedar adherida o no por uno de sus extremos a la zona del cuerpo en que se hallaba fijada primeramente.

El injerto según la procedencia de éste se divide en tres tipos que son:

1.- Injerto autoplástico: Que procede del mismo individuo.

2.- Injerto homoplástico: Que procede de un individuo distinto; pero de la misma especie.

3.- Injerto heteroplástico que procede de una especie distinta.

A continuación se incluye una clasificación de los materiales aloplásticos que han sido usados como substitutos del hueso, o se usan junto con éste.

a). Materiales sintéticos; absorbibles y no absorbibles incluyendo gelatina, varios tipos de esponja y más recientemente los nuevos materiales plásticos polimerizados.

b). Sales de calcio inorgánico: yeso de París.

c). Metales: Aleaciones de cromo, cobalto, molibdeno y platino.

Los inconvenientes potenciales de estos materiales son los siguientes: El metal debe ser cuidadosamente mezclado o templado para ser inerte; algunos de los nuevos plásticos son-

casi en su totalidad no absorbibles. Con excepción de los minerales muchos de los nuevos substitutos comparten una característica común "nunca llegan a formar parte integral del huésped".

Por la mecánica de la toma del injerto se pueden clasificar en dos grandes grupos: libres y pediculados.

INJERTO LIBRE.- Es el clásico injerto y puede describirse como un fragmento de tejido vivo separado completamente de su sitio original y que por lo tanto pierde toda relación, con el organismo, para ser reimplantado en otra zona, en la cual ha de nutrirse y formar una unidad integral.

INJERTO PEDICULADO.- También llamado de colgajo no se separa completamente de su sitio de origen ni pierde su relación con el resto del organismo, pues conserva un pedículo por el cual recibe su irrigación, el injerto puede tener un solo pedículo o ser pediculado, como en el caso del injerto tubular, puede también tener el pedículo una base estrecha o por el contrario una amplia zona de nutrición y de aquí se deriva una modalidad especial, el injerto por deslizamiento que reconstruye la pérdida de substancia a expensas de los tejidos circunvecinos.

El injerto no sólo está destinado a reconstruir una pérdida de substancia, sino que a la vez que restituye la morfología puede rehabilitar la función; pero cuando sólo está destinado a rehacer exclusivamente la morfología, en este caso se dirá que se trata de una plastía por su finalidad puramente plástica; asimismo el injerto puede tener como único objeto restituir la función perdida, como ocurre en la corrección de la desviación de la comisura bucal por parálisis facial, en la cual hay que hacer una transferencia muscular, o la anastomosis nerviosa, que no es otra cosa que un injerto para resti-

tuir la función a los músculos paralíticos.

A continuación se va a hacer una explicación en una forma más amplia con respecto a los tres tipos del injerto óseo según la procedencia de éste.

1.- INJERTO AUTOLOGO OSEO.

Es un injerto que procede del mismo individuo y de la misma especie.

En cirugía máxilo-facial, los injertos óseos autólogos que se utilizan con mayor frecuencia son:

1.- A nivel del reborde costal (8a. 9a. y 10a. costilla)
2.- A nivel de la cresta ilíaca.

a). Toma de la fosa ilíaca externa.
b). Toma de la totalidad de la cresta ilíaca.
c). Toma de la fosa ilíaca interna.
d). Toma de las dos caras del ileon.
e). Toma posterior (Merle d'Aubigné).

3.- A nivel de la tibia, cara anterointerna.

a). Toma de un injerto tipo Albee.
b). Toma del injerto tipo Ollier-Delangeniere.

2.- INJERTO HOMOLOGO OSEO.

Biológicamente el hueso de banco, es un tejido muerto ya que este injerto procede de un individuo distinto pero de la misma especie; su función es únicamente la de una estructura mecánica, y proporcionar un molde temporal bastante fuerte para la formación del nuevo hueso y la invasión de vasos sanguíneos del huésped; este injerto deberá de incitar y simplificar la neovascularización, seguida por la formación perivascular del hueso nuevo como subsecuente reemplazo y remodelado del im

plante con una imagen exacta al tipo de hueso huésped. La capacidad de un injerto de poder ser penetrado por nuevos elementos osteogénicos determina la medida del progreso de remodelado. Este material óseo proviene de personas fallecidas sobretodo por traumatismos craneoencefálicos, y la toma se realiza entre las cero y las ocho horas después de su deceso.

La edad de preferencia es entre los 18 y los 35 años de edad.

Después de tener la certeza de que se trata de una persona sana; mediante los datos recogidos por la autopsia, investigaciones luéticas, así como de otros padecimientos trasmisibles y como datos complementarios química sanguínea, tipo sanguíneo y RH se toma el hueso de las diáfisis tibiales, o del ilíaco, con la técnica más estricta de asepsia, controlando bacteriológicamente y empleando sólo aquél en que se manifiesten cultivos negativos para mantener la seguridad de que no ha sido contaminado y de que proviene de una persona sana. El hueso así obtenido se secciona en fragmentos de distintas dimensiones que se colocan en un doble envase de vidrio para facilitar se maneje sin contaminar el material. Su conservación se hace por congelación a una temperatura de menos 20 a menos 30 grados centígrados, pudiendo variar la duración de conservación entre una semana y tres meses. Para obtener el hueso homólogo congelado, se hace la solicitud al Banco de Hueso, proporcionándole los datos principales del caso, para un control estadístico y la calidad del material requerido. Si el material óseo es solicitado de un lugar lejano al Banco, se coloca el envase conteniendo al injerto dentro de una caja refrigeradora accionada con hielo seco.

3.- INJERTO HETEROLOGO OSEO.

Este injerto procede de una especie distinta al receptor.

El heteroinjerto óseo (fresco) fue usado en el hombre 150 años antes que el autoinjerto y 200 años antes que el homoinjerto.

A finales del año de 1958 en la casa Squibb se inician -- los trabajos, con un hueso procesado para estudiarlo en animales. En estos estudios sobresalen Bassett, Anderson y Dingwall y denominaron a este Boplant y en el año de 1960 ellos -- mismos iniciaron su utilización en el hombre.

DESCRIPCION DE LO QUE ES EL BOPLANT Y SU OBTENCION.

El Boplant es un hueso obtenido del ganado bovino para - uso quirúrgico y está fabricado por la casa Squibb, este hueso está tratado en una forma especial para evitar que sea antigénico, pero sin que se le produzca una alteración significativa en su composición orgánica natural y su matriz mineral. El -- hueso cortical y esponjosos se obtiene de terneras, cuyo peso varía entre 80 y 120 kilogramos y de 6 a 8 semanas de edad; se les examina y vigila para ver si están exentos de tuberculosis y brucelosis, son sacrificadas en un matadero próximo al local de extracción del hueso, para facilitar su proceso y la vigilancia del mismo.

Se le quitan los cuatro miembros y si es necesario la caja torácica; el material obtenido se traslada inmediatamente - al local donde se trata dicho hueso mediante la "técnica de -- Squibb". En un departamento especial, los miembros del animal son examinados, para su transporte al quirófano, se le cortan las pezuñas, se les lavan los miembros con jabón antiséptico,- se les enjuaga y se les coloca en un tanque que contiene solución yodada estéril, aquí se retira del hueso todo tejido adherido incluyendo periostio, todo esto se hace bajo las más rigurosas normas de asepsia y antisepsia.

Después de que todos los tejidos blandos han sido removidos, los huesos son clarificados según el tipo y tamaño y se -

cortan en forma adecuada según la región a la cual va destinado este injerto. Se les coloca en una solución estéril (Bpropialactons salina) y se les almacena a una temperatura ambiente. Posteriormente, se emplea un detergente biológico Tween - 80, seguido de un solvente orgánico, a base de cloroformo y metanol y un prolongado lavado con agua estéril filtrada y deionizada, se emplea la B propialactona salina por contacto y se lavan con agua estéril, el hueso se congela a menos 40 grados centígrados, luego se leofiliza y se seca al vacío, y finalmente se envasa en frascos estériles al vacío y bajo luz ultravioleta (este se hace para asegurar más la esterilización del producto obtenido) se cierran y se sellan para conservarlo a temperatura ambiente.

En todo este proceso se practican pruebas de control, tales como aquellas para verificar que no haya contaminación; y que no tengan residuos de las sustancias químicas que intervengan en el proceso, con el objeto de que no vayan a causar antigenisidad.

Este tipo de injerto ha sido preparado para ser utilizado en cirugía ortopédica, maxilo-facial, cirugía plástica y neurología.

CASOS EN QUE SE USAN LOS INJERTOS OSEOS.

A través de todas las épocas, el hombre ha estado expuesto a una serie de accidentes, éstos han ido en aumento de - - acuerdo con la vida moderna por eso siempre podemos estar ex-- puestos a sufrir cualquier tipo de accidente, y si éste acontece en la cara o en las regiones vecinas a ésta, podrá hasta -- donde sea posible ser resuelto por medio de la cirugía bucal y maxilo-facial.

A continuación se va a hacer mención de los casos en que están indicados los injertos óseos:

1. Prognatismo
   a. Micrognacia
   b. Apertognacia.
2. Cuando hay reabsorción ósea en maxilar superior e inferior.
3. A nivel de la rama.
4. A nivel del ángulo.
5. A nivel de la sinfisis.
6. Reconstrucción de un hemimaxilar.
7. Reconstrucción de un arco anterior.
8. Reconstrucción de todo un arco mandibular.
9. Intervenciones sobre el maxilar.
10. Injertos de apoyo y relleno.
11. Injertos de reconstrucción.

Son estas, lesiones en las que se justifica el injerto óseo, autoinjerto sobre todo, u homoinjerto, a veces.

El éxito de la intervención depende de cierto número de factores, se debe dar al injerto, a la vez "buen lecho y buena cobertura" (Ginestet). Se tomarán luego las precauciones siguientes: reconstitución previa, si es necesario, de planes de recubrimiento cutáneo y mucoso (plastias); acondicionamiento de la boca (avulsiones, cuidados conservadores); supresión de los fenómenos inflamatorios crónicos; ablación de los cuerpos extraños fácilmente accesibles; no ser sistemático, si no se quiere agravar las lesiones locales.

Hay que hacer, además, control del estado general; supervisión del régimen alimenticio; higiene bucal estricta; confección y colocación de un dispositivo de contención eficaz para el bloqueo bimaxilar, si resulta necesario.

INTERVENCIONES EN EL MAXILAR INFERIOR.

Hacer anestesia general, de preferencia, con intubación - naso-craqueal.

INJERTOS LOCALIZADOS.

AL NIVEL DE LA RAMA HORIZONTAL.

Incisión cutánea, a 1.5 cm. por debajo y por dentro del - reborde óseo, centrada sobre el foco (fig. 1).

Disección de los planes superficiales. Eliminar, de paso, eventualmente, los cuerpos extraños que se encuentren (fragmentos metálicos).

Descubierta de las extremidades óseas. Liberar con cuidado su contorno sin desgarrar la mucosa bucal (fig. 2). Eliminación del tejido fibroso interfragmentario. Avivamiento y modelado de las extremidades óseas, con la pinza gubia y con escofina. Realizar si es posible una muesca, en cola o media cola redondeada (fig. 3), en escalón, o en V acostada (fig. 5).

Perforar si es necesario, con fresa los dos muñones óseos y pasar un hilo metálico por cada orificio. Estos hilos servirán de tractores y prepararán una eventual osteosíntesis (fig. 5-c).

Preparación del injerto, colocarlo en su baño de suero fisiológico con pinza de mordientes dobles (tipo Ollier). Evitar todo contacto manual. Hacerlo de modo que pueda adaptarse a las dos extremidades mandibulares. Utilizar una sierra o -- una escofina de madera y trabajar sobre una planchuela de madera esterilizada (fig. 4). Practicar en los sitios deseados -- las perforaciones, si se desea apelar a una sutura metálica. - (Fig. 5-a).

Embutir el injerto en el espacio interfragmentario, intro

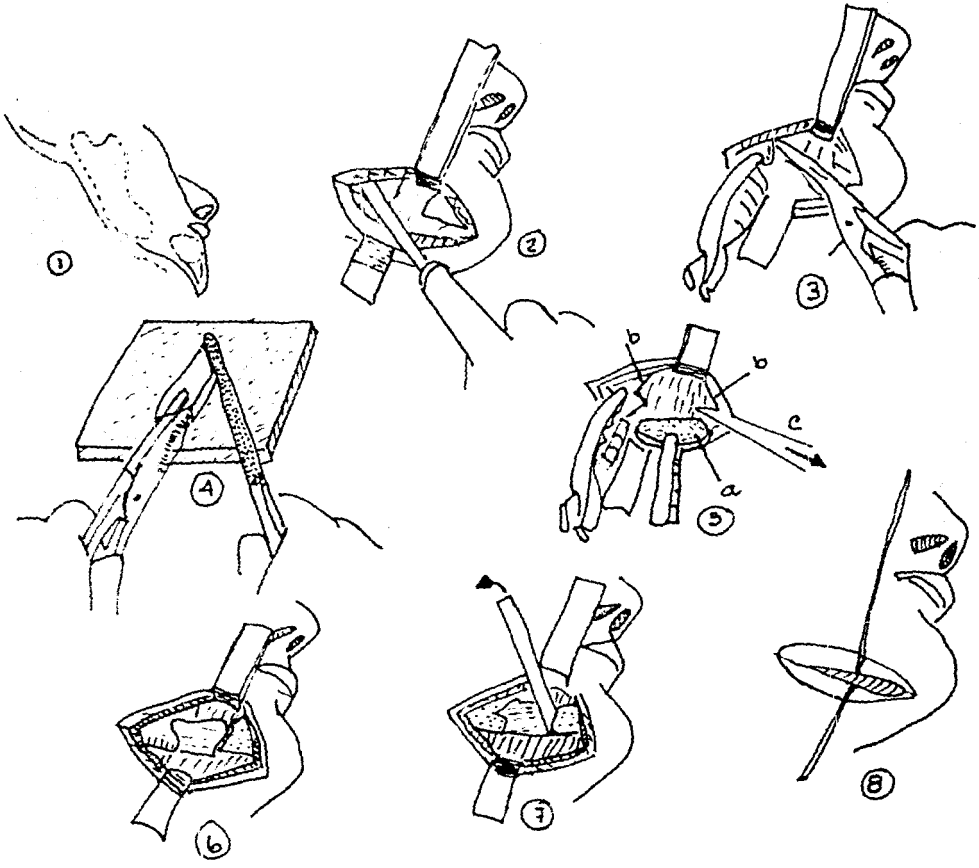
1
2
3
4
b
b
c
a
5
6
7
8

duciéndolo a la fuerza entre las dos muescas (5-a); ayudarse,- en caso de necesidad, con una lámina metálica, haciendo palanca (fig. 7). Osteosíntesis eventual (figs. 6 y 7). Verificación del montaje y cierre plano por plano, de la herida cutánea. (fig. 8).

Si bien la sutura ósea es a veces indispensable (fig. 2), recordar, sin embargo, que el modo de fijación ideal es, incuestionablemente, siempre que sea realizable, el mantenimiento espontáneo de las piezas óseas mediante un encastre y ajuste perfectos. El dibujo del inerto se traza de acuerdo con la forma de los muñones.

A NIVEL DEL ANGULO.

Incisión subángulo maxilar, a 1.5 cm. por detrás del reborde óseo.

Proseguir la intervención como en el caso precedente.

Dar el injerto ligera angulación (fig. 3-a).

El abordaje del fragmento posterior es a veces difícil.

Tallar después la extremidad distal del injerto, en paleta y aplicarlo sobre la cara interna (3-b) o externa (fig. 4)- de la rama montante bien lograda, según la posición que va a ocupar este último.

Fijar mediante sutura ósea (por lo menos abajo).

A NIVEL DE LA SINFISIS.

Colocar los muñones mandibulares (fig. 5-a y b) en buena posición mediante tracciones elásticas. Mantener la reducción con un bloqueo intermaxilar (5-c), completar la inmovilización con barras intermediarias (5-d) con una ligadura metálica bañada en una masa de resina (5-c).

Intervención.- Incisión arciforme, por detrás del reborde óseo.

Disección de los planes de recubrimiento y liberación de-las extremidades óseas según la técnica habitual.

Preparar los muñones óseos, de manera que se pueda acuñar el injerto en los tres planos del espacio vertical (fig. 1-c), transversal y ántero-posterior. (fig. 6)

INJERTOS EXTENSOS

RECONSTRUCCION DE UN HEMIMAXILAR.

Hacer una incisión cutánea por debajo y por dentro del antiguo reborde basilar, desde la sínfisis hasta el ángulo mandibular (fig. 2). Atravesar los planes de recubrimiento, exponer, liberar y modelar la extremidad sinfisaria.

Tunelizar ya sea un injerto tibial para reconstruir la rama montante (fig. 2-a), y un injerto ilíaco para rehacer la rama montante (2-b). Fijar los injertos mediante una sutura - - ósea: puede ser una cresta ilíaca total (fig. 1), tomada del - lado opuesto a la lesión, o puede ser una costilla, homoinjerto (fig. 3-a), asociada a fragmentos ilíacos, autoinjertos. -- (3-b).

Cerrar la brecha cutánea. Bloqueo bimaxilar prolongado,- por medio de goteras que posean dispositivos guías del lado sano. Después del desbloqueo, este sistema aliviará a su alrededor el injerto óseo.

RECONSTRUCCION DE UN ARCO ANTERIOR.

Hacer una incisión cutánea submentoniana.

Disecar los planos superficiales. Descubrir, avivar y modelar las extremidades óseas, que se mantienen en sitio median

te un dispositivo endobucal.

Para la reconstrucción ósea,apelar a un injerto tibial, - (tipo Albee). Para darle la forma abovedada que exige el elemento anatómico a reparar, operar del modo siguiente:

Si se desea que la cara cóncava sea perióstica, practicar con la sierra una serie de succiones lineales incompletas en - la parte "medular" del injerto (fig. 4), que harán posible un- ligero plegamiento óseo. sirviendo de charnela a la zona pe- - rióstica (fig. 5).

Si se desea que la cara convexa sea perióstica (fig. 7),- resecar con la sierra una serie de fragmentos triangulares que permitirán curvar el injerto en el sentido deseado. (fig. 6)

Poner en posición el injerto (fig. 8). Mantenerlo de cada lado mediante una sutura ósea. (fig. 8)

Colocar eventualmente del lado esponjoso, interno, los -- fragmentos óseos del injerto (fig. 8-c).

RECONSTRUCCION DE TODO UN ARCO MANDIBULAR.

Primer Tiempo:

Hacer una incisión cutánea bilateral bajo el ángulo retro maxilar.

Fijar de cada lado una tracción sobre el ángulo para colocarlo en su sitio.

Segundo Tiempo:

A partir de la reproducción de las incisiones precedentes, hacer una tunelización bilateral de los tejidos en dirección - de la región mentoniana.

Introducir un injerto tibial (tipo Albee) e ilíaco de 6 x 2 cm. aproximadamente.

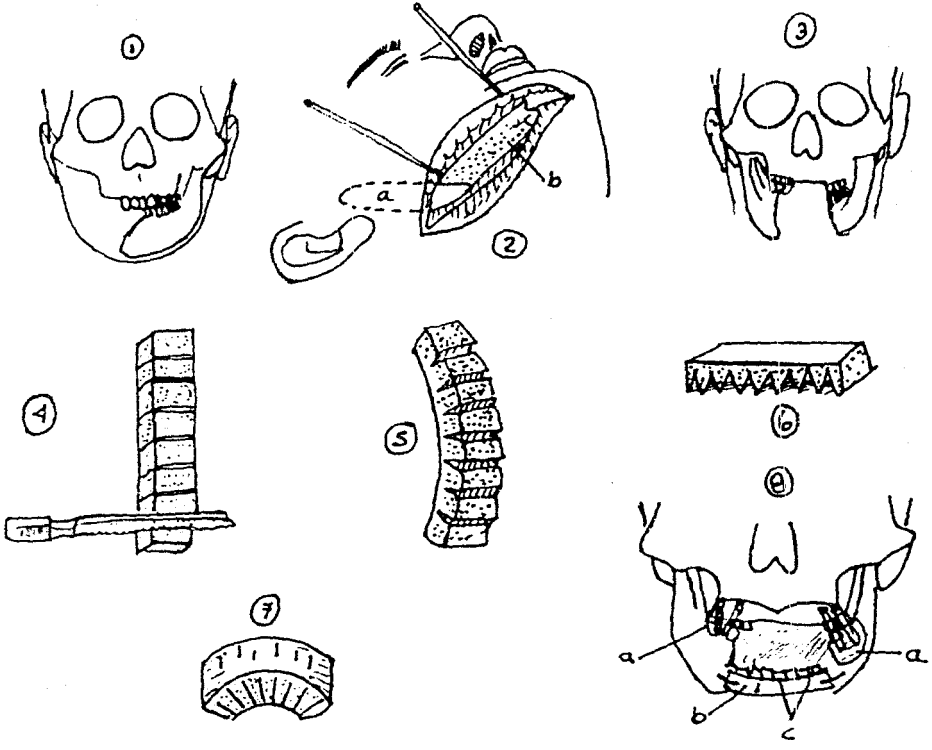
1
2
a
b
3
4
5
6
7
8
a
a
b
c

Fijarlo atrás sobre los muñones óseos mediante sutura metálica.

Cerrar plano por plano las partes blandas.

Tercer tiempo; tres meses después.

Hacer una incisión horizontal, arciforme, submentoniana.

Descubrir las extremidades anteriores de los injertos - - ubicados en posición con anterioridad.

Interponer un fragmento ilíaco o tibial preparado y mantenerlo mediante sutura ósea.

Estos injertos en serie permiten así compensar las des- - trucciones más importantes. Pero la consolidación es más larga. Se asiste a veces a la aparición de una seudoartritis entre los fragmentos óseos que necesitará un injerto complementario, en puente.

En ciertos casos favorables, los tiempos segundo y tercero pueden realizarse en la misma sesión.

Para pérdidas de sustancias extensas, se puede igualmente apelar a una gotera agregada (de cromo-cobalto-molibdeno) en - forma de arco que se fija entre los dos muñones óseos restan-- tes y que servirá de soporte a una serie de pequeños injertos- óseos que se disponen a todo lo largo de su extensión.

La figura 1 representa un injerto ilíaco tomado a todo lo largo de la cresta para reconstruir un hemimaxilar del lado -- opuesto.

La figuta 2 representa el calco radiológico de una pérdida de sustancia de la mitad de la rama horizontal y de toda la rama montante.

La figuta 3 muestra la colocación en sitio de un fragmento grande de tipo costal en homoinjerto, completado por dos pe

queños bloques óseos de origen ilíaco.

INTERVENCIONES SOBRE EL MAXILAR.

Tres clases de injertos se pueden realizar: injertos de - apoyo y de complemento para seudoartrosis, raras en el maxilar superior; injertos de reconstrucción para pérdida de sustancia e injertos de relleno para hundimiento y abatimiento óseos.

INJERTOS DE APOYO Y DE RELLENO.

Estos injertos permiten "volver a levantar" el proceso de osificación, cosas que son normales, por otra parte.

Colocar en contacto con el foco de seudoartrosis (fig. 3) previamente avivada, un injerto osteo-perióstico (fig. 2). Esto se ubica en posición por vía cutánea o mucosa, según el caso.

Vía de abordaje cutánea: Varía según el emplazamiento del foco: hacerlo en un pliegue natural, lo menos mutilante posible, para evitar los filetes del nervio facial. (fig. 1-a, b,-c).

Tratamos así una seudoartrosis al nivel de la sutura fronto-nasal (figs. 2-a y 3-a), y de la sutura fronto-malar (figs. 2-b y 3-b) secuela de una disyunción cráneo-facial alta. Se - debe utilizar uno de los injertos planos delgados, de origen - cortical, extraídos previamente de la tibia o la cresta ilíaca. Estos no deben abultar bajo la piel.

Vía de abordaje mucoso: Está indicada para una seudoartrosis subnasal y submalar consecutiva a una fractura de Prestat (figs. 2-c, 3-c y figs. 4 y 5).

Por tunelización, de preferencia, el foco de seudoartrosis se aviva con cuidado (4-a). Un injerto libre flexible de-origen cortical tibial o ilíaco, de 3 a 4 cm. de longitud por-

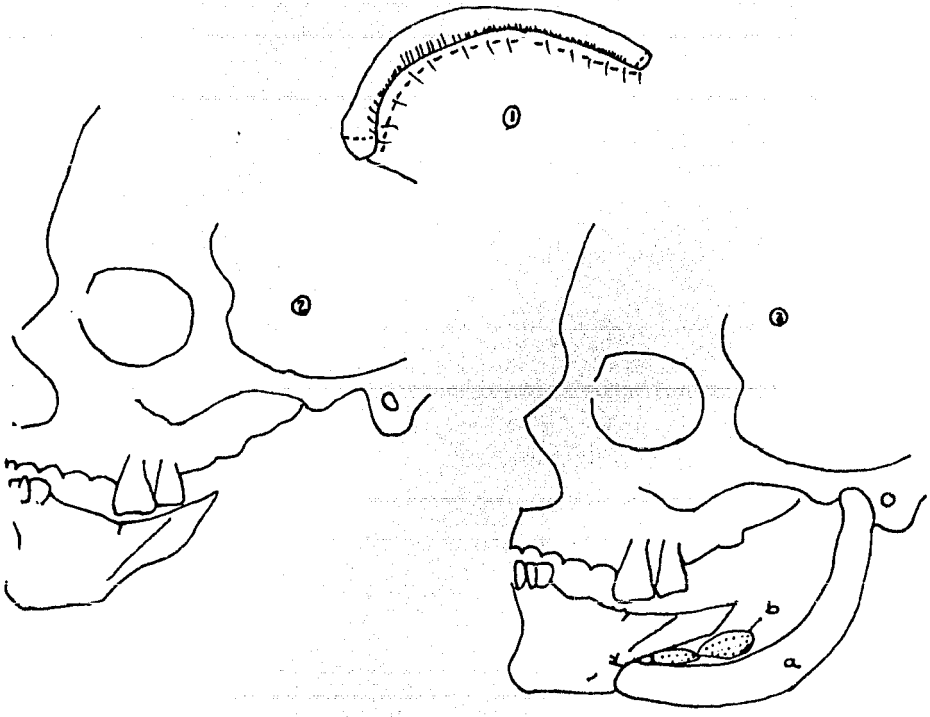
①
②
③
b
a

1.5 cm. de ancho (ó 2 a 3 pequeños), se coloca en su sitio a - todo lo largo del foco (5-a) sutura muy cuidadosa de la mucosa.

Inmovilización del maxilar superior, tan estricta como - sea posible en todos los casos, bajo apoyo craneano.

INJERTOS DE RECONSTRUCCION.

Es necesario, en ciertos casos, colocar un bastidor óseo, para sostener el edificio local (fig. 7). Esta intervención - tardía reclama poner previamente, en estado de salud riguroso, la región antral y los planos de cobertura cutánea y mucosa.

En el caso particular (fig. 6-a), un proyectil ha destruido la parte inferior del molar derecho, la pared ántero-externa del seno maxilar, el reborde alveolar, desde el primer mo-- lar derecho hasta el lateral izquierdo y gran parte de la bóveda palatina.

Tras la reconstrucción de los planos cutáneos y mucoso; - se debe dar apoyo a lo que resta de la tuberosidad del maxilar superior derecho y sostén óseo a los planos superficiales de - la mejilla. Aquí, eso se ha obtenido mediante la colección de un gran injerto ilíaco (fig. 7-a) preparado y "curvado" según- la necesidad y acuñado entre la base del molar (7-b) y la fosa canina derecha (7-c).

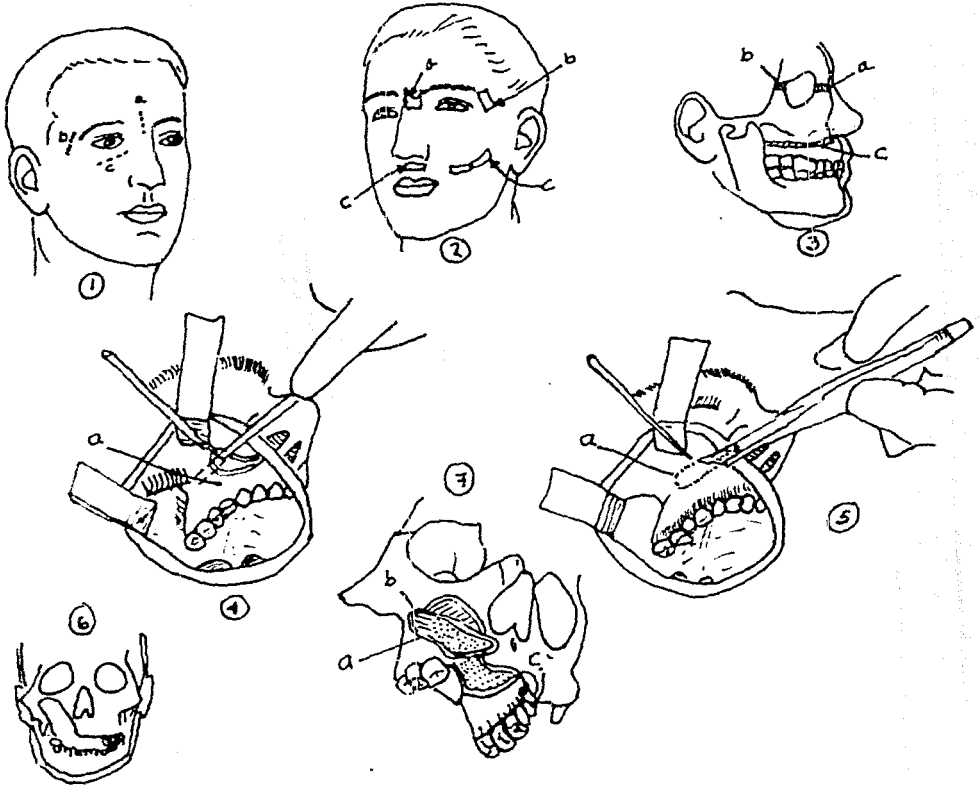
a
b
c
1
2
3
4
5
6
7

CAPITULO NOVENO

SURCOPLASTIA

Después de la extracción de los dientes naturales, el remodelado del proceso alveolar produce la reducción de la altura y el ancho del reborde residual. A medida que la zona de asiento basal se empequeñece, disminuyen la estabilidad y la retención de la prótesis.

Desde el punto de vista ideal, parecería conveniente restaurar el reborde alveolar a su forma inferior mediante el implante de hueso.

Sin embargo, puesto que se dispone de varios métodos de surcoplastía para extender la zona de soporte de las prótesis. El injerto está indicado solamente cuando las técnicas de surcoplastía no pueden proporcionar resultados satisfactorios.

Si se sobreextiende el flanco de la prótesis en el intento de ganar resistencia a las fuerzas de desplazamiento laterales, la mucosa del fórnix del surco vestibular o sublingual se traumatiza, se ulcera y escarifica la prótesis es desplazada fácilmente.

Por último, hay que acortar los flancos hasta sus límites fisiológicos.

Si se hace una incisión en el fórnix del surco para acomodar un flanco más largo, se forma tejido cicatrizal y granulación en torno al flanco, y es preciso acortar el flanco.

La incisión cicatriza y el surco retorna a su posición previa, con una cicatriz en el fórnix.

Para que la extensión del surco vestibular y sublingual - sea positiva tanto el tejido óseo como los tejidos blandos deben quedar tapizados por epitelio. Si el surco extendido ha - de ayudar a la confección de la nueva prótesis, la mucosa del- surco debe hallarse libre de cicatrices. Para prevenir la recidiva del surco a su posición previa, las condiciones que deben imperar es que haya un mínimo de tejido conectivo entre la mucosa y el periostio en el lado óseo del surco y el tapiz epitelial dentro del surco debe hallarse libre de tensión.

HAY TRES TECNICAS GENERALES DE SURCOPLASTIAS.

1.- Se adelanta la mucosa adyacente al surco para recu- - brir ambos lados del surco extendido.

2.- Se adelanta la mucosa vecina para que cubra un lado - del surco mientras el otro lado cicatriza por granulación y -- epitelización secundaria.

3.- Se transplanta epitelio, sea piel o mucosa, como in-- jerto libre para cubrir un lado o dos del surco extendido.

VESTIBULOPLASTIA.

ADELANTAMIENTO DE LA MUCOSA.

Cuando se va a extender el surco vestibular, el primer - procedimiento por escoger es aquel mediante el cual se adelanta mucosa vecina para que tapice los dos lados del surco. El- principio fundamental para este tipo de procedimiento es la -- presencia de una cantidad adecuada de mucosa sana.

Obwegeser aplica una prueba clínica muy simple para determinar si se dispone de mucosa suficiente o no. Cuando los labios se hallan en posición de relajamiento, se coloca un espejo bucal en el surco hasta la profundidad que se precisa desde el punto de vista protético. Si el labio superior no se des--

plaza hacia arriba o desciende por efecto de la maniobra, se - puede suponer que hay suficiente mucosa para el procedimiento- de adelantamiento.

Se puede hacer una prueba semejante en el vestíbulo inferior.

VESTIBULOPLASTIA SUBMUCOSA DE OBWEGESER.

En muchos casos de reborde alveolar corto desde el punto- de vista clínico hay en realidad suficiente cantidad de hueso.

La dificultad reside en el hecho de que la mucosa y los - músculos del surco están insertados demasiado cerca de la cresta del reborde.

Los objetivos de este procedimiento quirúrgico son extender el surco para proporcionar mayor altura de reborde y transferir el tejido conectivo submucoso y los músculos adyacentes- a una posición más alejada de la cresta del reborde. La finalidad del segundo objetivo es prevenir la vuelta del surco a - su posición preoperatoria. Este procedimiento es aplicable a- la totalidad del surco superior y al surco mandibular anterior, pero se consiguen mejores resultados en el vestíbulo superior.

De las técnicas de surcoplastias que se describen, no todas están indicadas para pacientes dentales ambulatorios.

Este procedimiento es uno de los que se pueden realizar - bajo anestesia local en el consultorio. Una característica importante de esta operación se produce antes de la realización- de la incisión. Para facilitar la disección de la mucosa y separarla de la submucosa, se inyecta una copiosa cantidad de solución salina, o solución anestésica diluída, superficialmente en la submucosa del surco, labio y carrillo.

Se hace una incisión en la línea media del surco a través de la mucosa únicamente, que se extienda desde la unión muco--

gingival hasta un nivel del labio que corresponda a la exten-- sión propuesta del surco.

Con el labio revertido en plano horizontal, se introduce una tijera en la incisión, y por disección roma se separa la - mucosa de la submucosa en los lados derechos e izquierdo. Se forma un túnel entre la mucosa y la submucosa, que se extiende desde la unión mucogingival hasta dentro del labio y los carrillos de manera que la mucosa queda completamente liberada. Este túnel se prolonga atrás hacia la apofisis cigomática del - maxilar y las zonas del agujero mentoniano del maxilar infe- - rior. Se hacen incisiones verticales adicionales en las emi-- nencias caninas y los rebordes cigomático maxilares para facilitar la extensión posterior de la disección.

Una vez completados los túneles submucosos, se profundi-- zan las incisiones verticales hasta el hueso y la línea media. Si la espina nasal anterior es prominente, se la reduce mediante una incisión medial. Se hacen túneles supraperióstícos hacia la derecha y la izquierda con tijeras, separando el tejido conectivo y los músculos del periostio.

La disección supraperióstica debe extenderse hasta la distancia que la extensión del surco requiera. Entre los dos túneles queda una banda de tejido conectivo con forma de cuña. - Esta banda de tejido conectivo puede ser cortada cerca del hueso con tijera. El tejido puede ser eliminado, o se lo puede - rechazar hacia el labio y los carrillos. La mucosa de movi- - miento libre se adapta hacia el surco profundizado mediante - presión digital y se elimina por succión la sangre del campo - quirúrgico. Se sutura la incisión vertical. Se coloca un rollo de gasa dentro de cada surco para sostener temporariamente la mucosa y prevenir la formación de hematomas mientras se confecciona la prótesis.

Se hace una impresión de compuesto de modelar del nuevo - surco usando la prótesis que tenía el paciente o una férula - preparada con anterioridad. Se enfría y se recorta el compuesto de modelar. La prótesis o férula con los flancos extendidos se asegura al maxilar superior o inferior durante una semana con alambres peralveolares o pins o con alambres circunciguomáticos o circunmandibulares.

El curso operatorio va acompañado por dolor e hinchazón - moderados que remiten a los 4 ó 5 días. La nueva prótesis se- puede comenzar a las 2 ó 3 semanas.

TECNICA DE WALLENIUS (A CIELO ABIERT).

Se hace una incisión a lo largo de la unión mucogingival- a través de la mucosa solamente. La disección supraperióstica se realiza hasta la extensión deseada para la extensión pro- - puesta del surco. Hay que poner cuidado en no cortar o desgarrar el periostio. Se separa la mucosa de la submucosa por disección, hacia el labio, de modo de movilizar un gran colgajo- de mucosa. Se hacen suturas de posición en el colgajo para fijarlo al periostio en la profundidad del surco. Después se -- vuelve a su posición original el colgajo y se lo sutura.

Wallenius usa suturas de posición para fijar la mucosa -- del fórnix del surco al periostio y no usa férulas o suturas - percutáneas.

También Obwegeser aconseja una variación a cielo abierto- de su vestibuloplastía submucosa como procedimiento alternativo para los que hallan difícil la técnica del "túnel" ciego.

La localización intrincada de las suturas de fijación en- la profundidad de la mucosa, al periostio, hacen que la técnica de Wallenius sea difícil. Obwegeser usa una dentadura con- flanco extendido para sostener el fórnix en su nueva posición,

lo cual es más fácil. Si se recubre la prótesis del paciente con un revestimiento blando con frecuencia se obtiene la retención suficiente lo cual hace innecesaria la fijación ósea.

VESTIBULOPLASTIA POR EPITELIZACION SECUNDARIA.

El éxito de la vestibuloplastía submucosa de Obwegeser y la operación de adelantamiento mucoso de Wallenius dependen de la presencia de la cantidad suficiente de mucosa sana en el vestíbulo. Cuando hay hiperplasia inflamatoria y tejido de cicatrización, los procedimientos de adelantamiento mucoso están contraindicados. Las técnicas de epitelización secundaria deben ser considerados como primera alternativa.

Hay dos técnicas básicas de vestibuloplastía por epitelización secundaria, con diversas variaciones. En una técnica (Kazanjian) se rechaza un colgajo mucoso en el labio y se transfiere para que cubra el lado óseo del surco profundizado.

En la otra (Clark) se separa un colgajo mucoso alveolar y se lo transfiere para que cubra el lado de tejido blando del surco. Las variantes de estas dos técnicas básicas se relacionan con el periostio.

TECNICA DE KAZANJIAN.

Hace una incisión en la mucosa del labio y rechaza un colgajo grande de mucosa vestibular y labial. Luego, realiza una disección supraperióstica para profundizar el surco. El colgajo mucoso es llevado hacia abajo de su inserción y colocado directamente contra el periostio, al que se lo sutura. Se coloca un tubo a modo de férula en el surco profundizado y se lo fija a través del labio, a la superficie externa con suturas percutáneas. El tubo ayuda a sostener el colgajo en la nueva posición y mantener la profundidad del surco durante las primeras fases de la cicatrización. El tubo se retira a los siete-

días. El lado dador labial fue pintado con tintura de benzoína y queda descubierto para que granule y cicatrice por epitelización secundaria.

TECNICA DE GODWIN.

Realizó un procedimiento similar a la profundización del surco vestibular inferior. Como Kazanjian, rechaza un colgajo de mucosa labial, pero profundiza el surco por denudación subperióstica. Se elimina el periostio y el tejido conectivo que a él se inserta, o se lo desplaza hacia abajo. Godwin coloca el colgajo de mucosa vestibular o labial directamente contra el hueso y lo sutura en el tejido conectivo más allá del surco profundizado, empleando sutura reabsorvible. Al denudar el periostio, Godwin expone el hueso, lo alisa con limas antes de colocar el colgajo en el surco.

Coloca un catéter de goma a lo largo del fórnix del surco profundizado, y lo fija mediante suturas percutáneas durante once días. Se coloca un apósito de pasta de óxido de zinc y eugenol sobre la zona dadora viva en el labio, durante tres días. Los tejidos vivos cicatrizan por granulación y epitelización secundaria, con una línea de contractura sobre el lado labial del surco.

TECNICA DE COOLEY.

Presenta una técnica para profundizar los surcos superior e inferior. Con esta técnica también se pueden alizar irregularidades óseas sobre la cresta del reborde y hacer el desplazamiento del nervio mentoniano. Hace una incisión en la cresta del reborde mandibular desde una zona del segundo molar hasta la misma zona del lado opuesto. Se hacen incisiones relajadoras laterales cortas en los extremos posteriores de la primera incisión.

Se rechaza un colgajo mucoperióstico vestibular hacia abajo, hasta el nivel propuesto para la extensión del surco. El nervio mentoniano se desplaza hacia abajo, a cada lado.

Se socava minuciosamente la mucosa vestibular. Se perforan tres orificios en el reborde alveolar, uno en la línea media y uno en cada zona de canino. El margen gingival del colgajo vestibular se sutura a través de los orificios peralveolares hacia el periostio lingual dejando al desnudo la cresta -- del reborde.

Se coloca una férula de acrílico preparada con antelación, con flancos extendidos para adaptar la mucosa vestibular socavada al surco profundizado. La férula fue asegurada a la mandíbula durante seis días mediante alambres circunferenciales.- Esta férula fue usada por el paciente después del período postoperatorio inmediatamente hasta que se pudo confeccionar la - nueva prótesis.

La surcoplastía superior de Cooley era similar al procedimiento inferior, con algunas variantes. La incisión primaria- en vez de comenzar en la cresta del reborde, era hecha hacia - el lado palatino de la cresta. Las dos incisiones relajadoras laterales cruzan el reborde para unirse a la incisión palatina en la parte posterior. Se separa un colgajo de espesor par--- cial hacia el reborde hasta encontrar la cresta. La disección continúa como colgajo mucoperióstico vestibular de espesor total hasta la altura deseada.

Se incide el periostio en el lado profundo del colgajo para poder disecar la mucosa por instrumentación roma de la submucosa y se la moviliza. Se perforan tres orificios en el maxilar superior, y el margen gingival del colgajo se fija a través del hueso a los tejidos palatinos mediante suturas de colchonero. En vez de utilizar una férula, Cooley sostuvo el nuevo surco con un catéter de goma y suturas percutáneas.

Una vez retirado el catéter y hasta que se pudo confeccionar la nueva prótesis, el paciente usó su prótesis con flancos extendidos.

Las ventajas de la técnica de Cooley son las siguientes:

1.- Es posible corregir las irregularidades óseas de la cresta y de la superficie vestibular del reborde.

2.- Se deja la cresta del reborde descubierta para que granule y cicatrice por epitelización secundaria. Puesto que aquí no queda la contractura de la cicatriz sobre el hueso, esta técnica es mejor que las técnicas de Kazanjian y Godwin en las cuales se forma una cicatriz en el lado labial del surco.

3.- Es posible desplazar el nervio mentoniano bilateralmente, cuando ello está indicado.

TECNICA DE COLLET.

Utilizaba una prótesis preparada con antelación, con los bordes de los flancos sobreextendidos para sostener los colgajos mucoperiósticos labiovestibulares de espesor total. En su técnica, la magnitud de la extensión del surco se determina antes de la operación en un modelo de estudio.

Se mide la distancia desde la cresta del reborde hasta el fórnix del surco y se alivia en el modelo la zona del surco en proporción correspondiente. A partir del modelo corregido se confecciona una nueva prótesis y una matriz quirúrgica transparente con la extensión apropiada de los bordes.

Se hace una incisión en la cresta del reborde superior desde una tuberosidad a la otra. Se elevan el mucoperiostio externo y los músculos y se rechaza un colgajo grande de espesor total.

Se coloca la matriz transparente y se la emplea para des-

plazar los colgajos hacia arriba. A través de la matriz es posible observar la posición de los colgajos. No se hacen suturas. La prótesis se coloca para sostener el surco recién profundizado.

El hueso queda protegido por la dentadura hasta que se -- forma el tejido de granulación y se produce la epitelización - superficial.

En los procedimientos de Collet, Cooley y Godwin se desnuda al hueso periostio. Godwin cubría el hueso con el colgajo-mucoso. Cooley desplazaba el colgajo mucoperióstico dejando - desnudo únicamente el reborde de la cresta. En el procedimiento de Collet, se deja expuesta la totalidad de la superficie - externa del reborde superior, la cual invita a la infección y- mayor reabsorción ósea de un reborde ya reabsorvido.

TECNICA DE CLARK

Describe un procedimiento de extensión del surco que puede ser considerado como inverso de la técnica de Kazanjian, -- Clark basaba su operación sobre cuatro principios de cirugía - plástica:

1. Las superficies vivas sobre tejido conectivo se con- - traen, mientras que las mismas superficies experimentan con- - tracción mínima cuando se hallan cubiertas por epitelio.

2.- Las superficies vivas que cubren hueso no se contraen.

3.- Los colgajos epiteliales deben ser socavados lo suficiente como para permitir el desplazamiento y la fijación sin- tensión.

4.- Los tejidos blandos operados plásticamente tienen tendencia a retornar a sus posiciones previas de modo que es necesario sobreextenderse y hacer fijación firme.

En la operación de Clark se hace una incisión en el rebor de alveolar y se realiza la disección supraperióstica hasta el borde bermellón. Se hacen tres suturas de colchonero en el -- margen libre del colgajo mucoso, se las pasa por la piel y se- los ata sobre un rollo de algodón. El lado de tejido blando - del surco se cubre con mucosa, mientras que en el lado óseo se deja que la superficie perióstica viva, granule y epitelice. - la técnica de Clark es particularmente aplicable al surco vestibular inferior.

VESTIBULIZACION POR EPITELIZACION SECUNDARIA DE OBWEGESER.

Recurre a la epitelización secundaria en los casos en que hay suficiente hueso, pero insuficiente mucosa sana para su -- técnica de vestibuloplastía submucosa. Aplica este procedi- - miento para extender el vestíbulo superior. Se hace la inci-- sión en la unión mucogingival y la disección supraperióstica - se extiende a bastante altura, casi hasta el agujero infraorbi tario. Se socava la mucosa vestibular. El borde libre del -- colgajo mucoso se sutura al periostio en la parte superior del surco con suturas de catgut crómico tres ceros. No se hacen - suturas percutáneas en las operaciones de surcoplastía supe= = rior.

Obwegeser sugiere que se acorten los flancos de la prótesis para que no haya contacto con la superficie descubierta -- del periostio. Así se evita la irritación proveniente de los- flancos, que podría causar la proliferación de una cantidad ex cesiva de tejido de granulación.

A las cuatro o cinco semanas postoperatorias se agrega el flanco a la prótesis.

En estos casos, se recubre la prótesis con resina acrílica blanda que se cambia cada semana hasta que los tejidos cica

trizan, por lo general, a las tres o cuatro semanas.

Obwefeser afirmó que a los tres años se perdía el cincuenta por ciento de la profundidad del surco obtenida por epitelización secundaria. Como causa de ello, hay que hacer una cirugía sobreextendida. Dijo que tenía mejores resultados con este procedimiento en casos de vestibuloplastía superior que en las vestibuloplastía inferior. Para la última, Obwegeser emplea casi exclusivamente el injerto de piel para el reborde, combinado con el descenso del piso de la boca, cuando esto está indicado. En lugar de injertos de piel se pueden hacer injertos de mucosa vestibular o palatina.

Tortorelli describió otra modificación de las técnicas de Obwegeser y Clark para la vestibuloplastía labial inferior. En esta técnica, se incide en sentido horizontal el periostio en la base del surco recién creado, paralelamente a la unión mucogingival. Se sutura el borde libre del colgajo mucoso al margen perióstico inferior para fijar la mucosa en la profundidad del surco, Tortorelli estableció que la mucosa del surco no se fija al hueso en grado predecible salvo que se quite el periostio del hueso.

Como Obwegeser, Tortorelli insiste en que hay que acortar el flanco de la prótesis para que no haga contacto con la superficie perióstica en granulación y no la irrite.

Spengler y Hayward aplicaron las técnicas de Kazanjian y Clark experimentalmente en perros y compararon los resultados de las dos operaciones. Hallaron que no había mayor contracción de la cicatriz con la técnica de Kazanjian que con la de Clark, pero que la operación de Clark era más afectada por la tensión del colgajo y la sutura de lo que lo estaba la técnica de Kazanjian.

Las dos operaciones experimentaron pérdida de la profundi

dad del surco. La mayor parte de la contracción se producía - en las dos primeras semanas después de la cirugía y luego de - la tercera semana hubo cierta relajación de la herida.

De la información disponible se pueden extraer las si- - guientes conclusiones referentes a la vestibuloplastía por epi telización secundaria:

1.- El procedimiento de Clark, que deja una superficie pe rióstica viva que no puede contraerse es preferible a la técni ca de Kazanjian, deja un labio vivo que se contrae.

2.- El colgajo mucoso no debe ser sometido a tensión y de be quedar fijo durante un período prudente para prevenir la re cidiva.

3.- Se puede reducir al mínimo la recidiva si se sacrifi- ca periostio en la base del surco.

4.- El flanco de la prótesis no irrita la superficie pe-- rióstica en granulación.

5.- La nueva prótesis se hará a las cuatro o cinco sema-- nas. El flanco de la prótesis deberá tener la longitud sufi-- ciente como para mantener la nueva profundidad del surco.

6.- A pesar de los mejores esfuerzos por evitar la recidi va, ella se produce entre el treinta y el cincuenta por ciento, de manera que toda vez que sea posible hay que hacer una inter vención sobreextendida.

7.- Si el reborde óseo es demasiado pequeño y no permite- la sobreextensión, o el defecto vivo es grande, es preciso co- locar un injerto epitelial libre sobre la herida para cubrirla.

VESTIBULOPLASTIA CON INJERTOS EPITELIALES.

Durante años se han utilizado injertos de piel para cu- - brir heridas de tejidos bucales en la reparación plástica de -

traumatismos o cirugía de tumores. Cuando en Cirugía Bucal -- Preprotética hay una cantidad inadecuada de mucosa bucal que - pueda ser desplazada para profundizar el surco vestibular, el- agregado de piel libre o injertos mucosos puede hacer la diferencia entre el fracaso y el éxito.

Los que siguen son algunos principios del injerto de - - piel:

1.- El injerto de piel se debe tomar de alguna zona sin - pelos (las zonas dadoras suelen ser las nalgas y la zona interna de los muslos).

2.- Es preferible un injerto fino a grueso. El injerto - de espesor dividido "prenderá" mejor que un injerto de espesor total, pero el injerto de espesor total se contrae menos que - el de espesor dividido.

3.- El receptor, o huésped debe hallarse libre de infec-- ciones.

4.- La zona receptora debe tener buena irrigación.

5.- Antes de colocar el injerto hay que conseguir la he-- mostasia de la zona receptora.

6.- El injerto se coloca sobre periostio, no sobre hueso.

7.- El injerto debe cubrir toda la zona viva expuesta y - debe ser inmovilizado hasta que se produzca la cicatrización.

Con excepción de la zona dadora, se aplican los mismos - principios al injerto mucoso.

Cuando se transplanta un injerto de piel de espesor dividido para cubrir un defecto de los tejidos bucales, se forma - una cicatriz contraída en la unión de la piel injertada y la - mucosa bucal.

La contracción es mínima cuando la unión mucocutánea se -

halla apoyada sobre hueso. Por esta razón, Obwegeser y otros prefieren colocar injertos de piel sobre hueso y no sobre tejido que tiene libertad de movimiento.

Obwegeser hace injertos cutáneos casi exclusivamente en la vestibuloplastía inferior, por lo general combinados con el descenso del piso de la boca (surcoplastía lingual). El injerto se obtiene de una zona sin pelos de la nalga o del muslo. Los primeros pasos sonlos mismos de la vestibuloplastía por epitelización secundaria en la cual se sutura un colgajo vestibular al periostio en la parte más apical del surco profundizado. Cuando la vestibuloplastía con injerto de piel se combina con la surcoplastía el borde libre del colgajo vestibular no se sutura al periostio sino al margen libre del colgajo lingual con suturas de catgut crómico que pasan por debajo del borde inferior de la mandíbula.

El injerto de piel de espesor dividido se coloca dentro de una férula preparada de antemano y se la asegura mediante una sustancia adhesiva. La férula y el injerto de piel se aseguran a la mandíbula durante una semana mediante alambres circunferenciales o suturas gruesas de nylon. La férula se retira a la semana. El injerto se ha unido al periostio. El exceso de piel se puede eliminar mediante tijera. Es preciso volver a colocar la prótesis temporaria o la férula para prevenir la contracción y la pérdida del surco recién profundizado. A las cuatro o cinco semanas se pueden confeccionar las prótesis nuevas.

Steinhauser reconoció que aunque los injertos cutáneos producían buenos resultados en la mandíbula, los injertos de ese tipo son menos satisfactorios en el vestíbulo superior. La falta de adhesión de la prótesis a la piel se consideró como el factor más importante. Steinhauser utiliza injertos de espesor dividido de mucosa, tomados de los carrillos con un mucó

tomo, para cubrir el periostio superior.

Los injertos de mucosa fueron adaptados al reborde superior por medio de una férula. Los resultados fueron excelentes en el setenta por ciento de los pacientes de quienes se pudo obtener los datos postoperatorios.

Propper registró resultados positivos en injertos de espesor total de mucosa bucal en el borde inferior. Los injertos se suturaron al tejido adyacente y se estabilizaron mediante un vendaje externo de elástoplast aplicado sobre el labio inferior y el mentón.

Hall y O'Steen han hecho injertos libres de mucosa palatina para cubrir el periostio en la vestibuloplastía inferior con resultados excelentes.

SURCOPLASTIA LINGUAL.

Para el paciente con gran reabsorción de la mandíbula, la extensión del surco lingual o descenso del piso de boca, puede extender el apoyo de la prótesis y mejorar la estabilidad y retención.

Los músculos milohioideo y geniogloso y la mucosa del piso de boca se pueden desplazar hacia abajo sin entorpecer la función.

Cooley preconizó la frenotomía lingual y el trasplante de las fibras superficiales de los músculos genioglosos para mejorar el contorno del surco lingual anterior.

TECNICA DE TRAUNER.

Afirmó que la extensión del surco lingual está indicada cuando la mucosa del piso de boca nace a la misma altura del reborde inferior cuando se levanta la lengua y cuando el músculo milohioideo está insertado a la altura del reborde.

Trauner hace una incisión en la mucosa del piso de boca - cerca de la mandíbula, desde la zona del tercer molar de un lado hasta la misma zona del lado opuesto. Si se desea, la incisión puede ser interrumpida en la línea media, según sea la altura del reborde inferior anterior.

Se expone el músculo milohioideo. Se pasa un instrumento a través del músculo milohioideo en la zona del canino y se lo orienta hacia atrás abajo del músculo, cerca de la mandíbula.- Se cortan las fibras musculares que se hallan sobre el instrumento, pero sin lesionar el periostio. El nervio lingual se - hallaba en el extremo posterior de la disección y se lo rechazó.

Por disección roma se separa el tejido conectivo del periostio hasta que se llega al borde inferior de la mandíbula.- La mucosa del piso de boca y el músculo milohioideo se suturan con suturas del colchonero con hilo de nylon a través de la -- piel hacia los botones de la mandíbula.

El proceso es bilateral. La superficie perióstica media- de la mandíbula fue dejada descubierta para que granulara y -- epitelizara.

Puesto que este proceso llevaba dos meses y el piso de boca quedaba bastante sensible hasta que no se completara la cicatrización.

Trauner también dijo que podía usarse un colgajo de piel- de espesor dividido o una férula para cubrir las superficies - periósticas expuestas. El resultado de los injertos de piel - fueron favorables. El tiempo total de cicatrización se acortó algunas semanas.

Se produjo hinchazón postoperatoria considerable y dificultad para deglutir, pero estos síntomas remitieron a la semana.

TECNICA DE CALDWELL.

Preconizó otra manera de descender el músculo milohioideo y el piso de boca. Se hace una incisión larga en la cresta -- del reborde. Se separa un colgajo mucoperióstico lingual de - espesor total en la zona media. Se separa con cuidado el músculo milohioideo a partir de la línea milohioidea mediante disección aguda.

El reborde óseo fue eliminado con escoplo filoso y martillo.

Se continúa la denudación subperióstica hasta el borde inferior de la mandíbula. Esta operación es bilateral. Se suturan dos trozos de tubo de goma en la profundidad del surco lingual para mantener los tejidos en su nueva posición. Se pasan las suturas a través de la mucosa y los músculos milohioideos- hacia la piel por debajo de la mandíbula, donde se atan sobre- rollos de algodón. Los tubos de goma y las suturas percutá- - neas se retiran a la semana. La prótesis se confecciona a las dos o tres semanas.

TECNICA DE OBWEGESER.

Modificó la técnica de Trauner. Combinó la vestibuloplastía con injerto de piel con la surcoplastía lingual. Se hacen disecciones supraperiósticas en las superficies vestibular y - lingual de la mandíbula. Se separan los músculos milohioideos de la mandíbula.

Si hubiera que desplazar los músculos genioglosos, se dejan insertados las fibras medias e inferiores a la mandíbula - para mantener el control muscular de la lengua.

Los colgajos mucosos vestibular y lingual se suturan juntos con catgut crómico por debajo de la mandíbula, mediante el empleo de una lima de acceso submandibular. En este momento -

la mandíbula tiene una tira de encía en la cresta del reborde- y periostio desnudo en las superficies lingual y vestibular.

Se rellena una férula preparada con anterioridad con compuesto de modelar y guta-percha y se toma una impresión del -- nuevo contorno mandibular. Se tapiza la férula con un injerto de piel de espesor dividido, y la férula y el injerto se ligan a la mandíbula con suturas circunferenciales de nulon grueso.- A la semana se retira la férula.

La piel se ha adherido al periostio desnudo, pero no a la encía de cresta del reborde. Se elimina el exceso de piel. Se utilizó la férula para mantener la profundidad del surco hasta que se confecciona la nueva prótesis.

Moore ideó una modificación de la técnica de Obwegeser.

Moore usa un revestimiento de selicona blanda para la férula. Sutura los colgajos mucosos a la férula y fija la férula a la mandíbula con pernos de Steinman. Con estas modificaciones, Moore evita las diez punciones submandibulares que son parte del procedimiento de Obwegeser.

CAPITULO DECIMO

CUIDADOS POST-OPERATORIOS

DEFINICION.

Los antibióticos son sustancias químicas producidas por microorganismos y que tienen la capacidad de inhibir en soluciones diluídas el crecimiento y de destruir a otros microorganismos" (Waksman).

"La quimioterapia concierne al uso de químicos (o de los que resultan de los mecanismos de defensa del huésped) que inhiben la proliferación de organismos patógenos en el interior del huésped.

OBJETIVOS DE LA TERAPEUTICA ANTIBIOTICA.

El agente terapéutico ideal, por supuesto, sería el que actuase contra todos los patógenos, fermentos no patógenos y células normales no alteradas y que sea efectivo en una concentración mínima sin efectos secundarios sistémicos o locales. Hasta el presente, todavía no ha sido descubierto, así que estamos obligados a observar ciertos principios terapéuticos razonables, a fin de obtener los mejores resultados con los nuevos antibióticos.

PRINCIPIOS DE LA TERAPIA.

1. La enfermedad debe ser comenzada a tratar de acuerdo con el microbio original.

2. El agente patógeno que la provoca debe ser sensible al antibiótico empleado y a una dosis que sea bien tolerada por el paciente.

3. El antibiótico debe ser puesto en contacto con la zona enferma o con los microorganismos que producen la enfermedad por un largo período de tiempo para producir una sustancial reducción en el número de aquellos.

ANTIBIOTICOS DE USO COMUN.

PENICILINA.

Espectro.- Efectiva contra gran cantidad de cocos gram positivos y algunos gram negativos, neisseria. También efectiva contra algunas espiroquetas, incluyendo las que se encuentran en la infección de Vincent.

Acción.- Bactericida y bacteriostática, ya que depende de la concentración. Efectiva solamente frente a los microorganismos que se reproducen activamente.

Dasaje.- La dosis adulta conveniente es de 600.000 a 1.200.000 unidades diarias. Cuando sea necesario, pueden suministrarse con algún pequeño peligro de toxicidad. La dosis media adulta para la Fenexímetil (penicilina v) es de 125 a 250 mgr. por día.

Administración.- La penicilina puede ser administrada por vía oral, intramuscular o intravenosa. Adecuados niveles sanguíneos se obtienen por vía oral con el empleo de penicilina v, aunque para muchos pacientes sin espíritu de crítica, es el más deseable de los métodos de administración.

Precauciones.- La penicilina es el medicamento que da lugar y con mayor frecuencia, a reacciones desfavorables. Estas son: la alergia primaria, en todos sus grados, desde la más suave a la más temible, que puede complicarse severamente, ya-

que puede derivar en un colapso respiratorio y vasomotor. Por ello, deben tomarse las siguientes precauciones:

1. No dar penicilina a un paciente con antecedentes de -- alergia o que haya reaccionado desfavorablemente a la droga. - Pacientes con una historia de asma, fiebre de heno, u otro tipo de alergia son más aptos que otros para tener una reacción- a la penicilina.

Los que tienen repetidas infecciones micósicas pueden presentar una sensibilidad cruzada a la penicilina.

2. El haber inyectado un esteroide puede ser causa de una severa respuesta alérgica.

3. La penicilina, inyectable, puede ser empleada para neutralizar a la penicilina. En ese caso, debe emplearse con cuidado puesto que ya se han señalado reacciones a la misma penicilinasa.

ESTREPTOMICINA.

Espectro.- Efectivo contra el Bacilo de Koch y gran número de agentes gram negativos.

Acción.- Bactericida.

Dosaje.- La dosis media para un adulto es de 1 a 2 gms. - diarios divididos en dosis de acuerdo al criterio profesional.

Administración.- Es muy efectiva cuando se da por vía - intramuscular.

Precauciones.- No hay indicaciones para la estreptomicina en la terapia odontológica, exceptuando el caso de una le-- sión tuberculosa.

Suele ser tóxica para el mecanismo de la audición. Los - microorganismos desarrollan resistencia a todos los niveles y- rápidamente.

La estreptomicina bien empleada y combinada con la penicilina es efectiva en un cierto número de infecciones mixtos. De todos modos con la llegada de otros antibióticos de amplio espectro bacteriano, no será necesario sino en contadas ocasiones.

USO CLINICO DE LOS ANTIBIOTICOS.

1. Profiláctico.

A. Los antibióticos pueden ser usados para prevenir o disminuir las infecciones procedentes de intervenciones orales.

1. Instalación de una fístula oroantral.
2. Rescate de una aguja para anestesia que se ha fracturado.
3. Tratamiento quirúrgico de grandes quistes y tumores.
4. Dientes retenidos.
5. Múltiples extracciones en tejidos crónicamente infectados.
6. Extracción simple de dientes en período inflamatorio agudo.

B. Los antibióticos pueden ser usados para prevenir infecciones en la producción accidental de traumas.

1. Lesión del piso de la boca o faringe durante la intervención.
2. Fractura de la mandíbula, del maxilar o de los huesos faciales.

C. Los antibióticos deben ser usados para prevenir infecciones procedentes de intervenciones quirúrgicas o cuando se presenta una anormalidad en el estado general del paciente.

1. Enfermedad de Addisen; insuficiencia de la secreción - cortical adrenal con depresión del metabolismo y de la resistencia a la infección.

2. Agranulocitosis; disminución del número de glóbulos -- blancos; resistencia disminuída.

3. Anemia aplástica; falta de producción de leucocitos; - falta de defensa orgánica.

4. Diabetes; hiperglucemia; disminución de la resistencia a la infección y retardo a la curación.

5. Terapia esteroide; supresión de las defensas orgánicas por los esteroides.

6. Reumatismo o enfermedad cardíaca congénita; bacterie-- mia ocasionada durante la extracción puede permitir la instalación de microorganismos en el endocardio lesionado y causar una endocarditis bacteriana subaguda.

II. TERAPEUTICO.

A. Tratamiento de una infección aguda previa a la cirugía oral.

1. Gingivitis y estematitis aguda.

2. Pericoronitis.

3. Tratamiento de la mucosa en la agranunolocitosis, anemia aplástica, etc.

4. Tratamiento de la sinusitis previamente a la clausura de la fístula oroantral.

5. Infección de la mucosa en pacientes bajo terapia esteroidea.

6. Abscesos dentoalveolares agudos, (sin localización).

B. Localización de una infección aguda previa a la cirugía oral.

1. Celulitis dental aguda.
2. Infección de Luwdig.
3. Infecciones Farafaringeales.
4. Osteomielitis.
5. Infecciones agudas supurativas de la glándula submaxilar o de la parótida.

Por lo general, hay que tratar el dolor, la hinchazón, la hemorragia o infección, y dar instrucciones referentes a la actividad, dieta y trismo. Se puede usar apósitos fríos durante 24 a 48 horas.

Las compresas frías se usarán en forma intermitente durante 20 a 30 minutos. Los apósitos calientes y los buches se comienzan una vez que la hinchazón ha alcanzado el punto máximo, y hay que continuarlos hasta que la hemorragia y el trismo remitan.

Las recetas para aliviar el dolor son más eficaces si se dan dosis pequeñas a intervalos frecuentes y no grandes dosis a intervalos prolongados.

La hemorragia deberá ser inhibida antes que el paciente abandone el consultorio. Es aconsejable cambiar el apósito de gasa incluso retirarlo por unos momentos para apreciar cuál es la magnitud de la hemorragia.

La actividad física ha de restringirse durante un día o dos, según lo indique la amplitud de la cirugía. La dieta será entre blanda y líquida, según sea la tolerancia y debe contener las próteinas adecuadas para que haya una cicatrización normal.

Las suturas que se hacen en el momento de la cirugía se - retiran entre los cinco y siete días. Si alguno de los dien-- tes se infectara o si la higiene bucal fuera particularmente - mala, se indican antibióticos. Por lo general, los antibióti- cos se han de tomar por un mínimo de cuatro a cinco días, o -- más si fuera necesario.

El cuidado postoperatorio apropiado determina el éxito o- el fracaso de todo procedimiento. El cuidado de rutina inclu- ye el uso de analgésicos y el mantenimiento de la higiene bu-- cal.

Más importante, sin embargo es la prevención de la forma- ción de hematomas mediante el uso de un drenaje de goma o me-- diante una férula o matriz. Se usa la matriz para adoptar y - sostener los colgajos mucosos en contacto con el hueso, elimi- nando así los espacios muertos en los cuales se pueda acumular sangre y suero. Algunos operadores usan antibióticos como ru- tina para reducir la posibilidad de infección que pudiera pro- ducir éstasis vascular y el desprendimiento de la mucosa.

Se puede confeccionar una matriz antes de la operación, - con resina acrílica, e inmediatamente después de la operación- cubrirla con pasta de óxido de zinc y eugenol, resina acrílica de autopolimerización, resina acrílica blanda, gasa envaselina da, o cualquier material similar. Se debe dejar la matriz por una semana, o hasta que remitan la hemorragia y el edema.

Se pueden cortar apósitos intrabucales adhesivos del tama ño adecuado y dejarlos durante varios días con excelente resul tado.

No todos los casos demandan el uso de la matriz. Los fac tores determinantes son los que siguen:

1. Altura de la ojiva palatina.

2. Tamaño del muñón del Torus.
3. Grado de flojedad de los colgajos mucosos.

Hay que cohibir la hemorragia persistente del hueso y tejidos blandos si se desea evitar la formación de hematomas.

Los drenajes de goma, cuando se les utilice, deberán retirarse a las 24 ó 48 horas. Las suturas se quitan a los 6 ó 10 días; y por lo general entre las 4 y 6 semanas se puede tomar una impresión del paladar cicatrizado.

TORUS MANDIBULAR.

Aunque raras veces necesaria, la matriz resulta útil para sostener el mucoperióstico en contacto con la superficie lingual de la mandídula, reduciendo así la hinchazón y la posibilidad de la formación de un hematoma.

Asimismo es útil trozos de hielo en la boca el día de la cirugía.

Los antibióticos aminoran la infección, y algunos cirujanos también recetan enzimas para limitar el edema sublingual.

Después de la extracción de los dientes y la instalación de la prótesis inmediata es preciso indicar al paciente el cuidado adecuado de la dentadura y de los tejidos bucales. Las dentaduras se quitarán y limpiarán con frecuencia. Los tejidos bucales deberán limpiarse diariamente, al principio con irrigaciones y enjuagatorios, y después mediante el cepillado de la mucosa. Una vez limpiados los tejidos bucales y la prótesis, se la colocará inmediatamente.

Hay que entregar al paciente una receta para aliviar el dolor, y dentro de la dentadura se colocará un unguento anestésico tópico para que alivie la molestia.

A las 24 horas, se examinará la boca y ajustará la prote-

sis para eliminar zonas de necrosis por presión de la mucosa.- Se puede usar material de revestimiento blando para mantener - un buen contacto entre la dentadura y los tejidos bucales y suprimir la necesidad de emplear adhesivos. El revestimiento -- blando se cambiará una o dos veces por semana, según lo necesario, hasta que se haga el rebasado secundario.

POSTOPERATORIO DE FRENECTOMIA VESTIBULAR ANTERIOR.

El cuidado postoperatorio consiste en la aplicación de -- bolsas de hielo sobre el labio, de 20 a 30 minutos cada hora,- el día de la cirugía, para aminorar la hinchazón. Algunos cirujanos prefieren un vendaje a presión con tela adhesiva o --- elastoplast sobre la superficie externa del labio para inmovilizarlo y reducir el movimiento, la formación del hematoma y - el edema. La higiene bucal se mantiene mediante enjuagatorias apropiados después de las comidas. Se recetan analgésicos según las necesidades.

Una semana después de la cirugía, cuando se quitan las suturas (salvo que se hayan usado suturas reabsorvibles), todavía queda un cierto edema en el labio, pero por lo general, este edema remite con rapidez.

POSTOPERATORIO DE FRENOTOMIA LINGUAL.

La evolución postoperatoria no presenta complicaciones, - el dolor y las molestias se neutralizan fácilmente con analgésicos. El edema de la lengua y el piso de la boca es moderado y por lo general remite entre los siete y los diez días. Durante este lapso, la movilidad de la lengua está restringida - al principio, pero la movilidad se restablece en forma gradual, a medida que el edema desaparece. Al comienzo la dicción está dificultada, pero la mayoría de los pacientes se adaptan con - rapidez.

Después de la evolución postoperatoria inmediata, la mayor movilidad de la lengua y su liberación permite que se tomen impresiones fieles para la prótesis inferior. La prótesis terminada puede resistir el desplazamiento producido por la lengua, y el paciente puede utilizar su lengua para estabilizar la dentadura durante los movimientos funcionales.

POSTOPERATORIO DE LABIO DOBLE.

El curso postoperatorio es relativamente normal. El edema es de mínimo a moderado y se controla mediante vendaje externo a presión con tela adhesiva y bolsa de hielo. La molestia se suprime fácilmente con analgésicos. Las suturas se retiran a los cinco o seis días.

POSTOPERATORIO DE ENCIA PALATINA Y REBORDE MAXILAR.

El curso postoperatorio es relativamente normal. El dolor, que es entre leve y moderado, se denomina fácilmente mediante analgésicos.

Por lo común, la hemorragia y la hinchazón son mínimas.

Las suturas se quitan entre el quinto y séptimo día.

POSTOPERATORIO DEL DESPLAZAMIENTO QUIRURGICO DEL NERVIO MENTONIANO.

El período postoperatorio transcurre sin novedad, con hinchazón moderada y dolor que remite a los pocos días. La parestesis temporaria del labio inferior dura varias semanas y gradualmente se recupera la sensación total.

POSTOPERATORIO DE HIPERPLASIA INFLAMATORIA DE LA MUCOSA VESTIBULAR.

La evolución postoperatoria es normal. El edema y el dolor remiten a la semana. Por lo general, la cicatrización se completa en tres o cuatro semanas.

CONCLUSIONES

Este trabajo es una revisión bibliográfica acerca de uno de los múltiples aspectos de la Cirugía Bucal, de ninguna manera exhaustiva pero si pretende ser analítica y actualizada. Se trata de Cirugía Bucal Preprotética.

De acuerdo a los objetivos del estudio se abordan desde un punto de vista práctico las manifestaciones clínicas y los diferentes estudios radiográficos que con mayor frecuencia se solicitan para la corroboración de nuestro diagnóstico clínico.

Se enumeran los principios básicos del tratamiento analizando las diferentes etapas, indicando además, el instrumental mínimo requerido.

Aún cuando el tratamiento en muchos casos, puede realizarse por personal no específicamente entrenado, si es deseable que el Dentista de Práctica General con ciertos principios y habilidades observe una conducta exclusivamente dirigida a brindar el tratamiento correcto.

Los avances en Cirugía Oral se desarrollan en dos frentes:

Hay avances técnicos en el equipo y en las técnicas quirúrgicas, y hay mejoras en las técnicas de sostenimiento del paciente que permiten una aplicación más amplia de los procedimientos quirúrgicos.

La Cirugía Oral está íntimamente asociada con todas las demás especialidades odontológicas.

La relación del Cirujano Oral con otros especialistas y con los dentistas se menciona a continuación:

Extracción de dientes incluidos, en mala posición.

Frenectomías y extracción de dientes anquilosados o con - abscesos agudos.

Extirpación de Torus; Exostosis y Bordes alveolares fibrosos, así como corrección de la profundidad del surco, y otras técnicas para ayudar al Prostodoncista en la fabricación de -- restauraciones protésicas.

Extracción selectiva de dientes; frenectomías y extirpa-- ción de tejido blando y hueso sobre dientes que no han erupcionado.

Una relación adecuada entre los especialistas en estas zonas contribuye a proporcionar la mejor asistencia posible a -- los pacientes con deformidades congénitas; adquiridas o traumáticos de la cara y de los maxilares. En tales casos, el trabajo conjunto de los especialistas puede lograr resultados excepcionales en la rehabilitación.

La evaluación cuidadosa, efectuada por el Cirujano Oral - de la Boca y los Maxilares para detectar los riesgos potenciales para la salud oral, así como las técnicas quirúrgicas que realiza para conseguir su eliminación profiláctica precoz, pueden prestar un gran servicio al Dentista General.

El éxito de un buen tratamiento dependerá de un buen diagnóstico y éste a su vez en los conocimientos que tenga el Cirujano Dentista.

B I B L I O G R A F I A

1. ANATOMIA HUMANA TOMO I y II
   H. VOSS.
   R. HERRLINGER.
   Editorial "El Ateneo" Buenos Aires. 3a. Edición,1974.

2. ANATOMIA. ESTUDIOS POR REGIONES DEL CUERPO HUMANO.
   E. GARDNER.
   D.J. GRAY.
   R.O' RAHILLY.
   Editorial Salvat 2a. Edición.

3. TRATADO DE CIRUGIA ORAL.
   WALTER C. GURALNICK.
   Salvat Editores. 1971.

4. CIRUGIA BUCAL TOMO I.
   W. HARRY ARCHER.
   Editorial Mundi. 1978.

5. ODONTOLOGIA CLINICA DE NORTEAMERICA.
   CIRUGIA BUCAL TOMO I.
   Editorial Mundi. 1968.

6. CIRUGIA BUCAL TOMO I
   GUILLERMO A. RIES CENTENO.
   Editorial "El Ateneo".

7. CIRUGIA BUCAL CON PATOLOGIA CLINICA Y TERAPEUTICA.
   GUILLERMO A. RIES CENTENO.
   Editorial "El Ateneo". 8a. Edición. 1979.

8. CIRUGIA BUCAL PREPROTETICA.
   THOMAS J. STARSHAK.
   Editorial Mundi. 1974.

9. CIRUGIA BUCAL.
KRUGER GUSTAV. O.
Editorial Interamericana. 1960.

10. ATLAS DE TECNICA OPERATORIA.
CIRUGIA ESTOMATOLOGICA Y MAXILO-FACIAL.
G. GINESTET.
H. FREZIERES.
J. PONS.
M. PALFER SOLLIER.

11. TRATAMIENTO QUIRURGICO DE LOS TRAUMATISMOS DE LA CARA.
KAZANJIAN Y CONVERSE.

12. CIRUGIA ODONTOMAXILAR
CIRO DURANTE AVELLANAL.

13. DIAGNOSTICO Y TRATAMIENTO BUCAL.
SAMUEL CHARLES MILLER.

14. CIRUGIA DE LAS INFECCIONES MAXILARES Y PERIMAXILARES.
JOSE YOEL.
ELDO A. BILESIO.

15. DIAGNOSTICO CLINICO DE LAS ENFERMEDADES DE LA BOCA.
LOUIS V. HAYES.