



2ej 71  
ESCUELA NACIONAL DE ESTUDIOS  
PROFESIONALES

---

IZTACALA - U. N. A. M.  
ODONTOLOGIA

TERAPEUTICA DEL ORGANO PULPAR  
EN ODONTOPEDIATRIA.

TESIS DONADA POR  
D. G. B. - UNAM

T E S I S

QUE PARA OBTENER EL TITULO DE  
CIRUJANO DENTISTA

P R E S E N T A :  
IRMA BRAND ZARAGOZA



Universidad Nacional  
Autónoma de México



**UNAM – Dirección General de Bibliotecas**  
**Tesis Digitales**  
**Restricciones de uso**

**DERECHOS RESERVADOS ©**  
**PROHIBIDA SU REPRODUCCIÓN TOTAL O PARCIAL**

Todo el material contenido en esta tesis esta protegido por la Ley Federal del Derecho de Autor (LFDA) de los Estados Unidos Mexicanos (México).

El uso de imágenes, fragmentos de videos, y demás material que sea objeto de protección de los derechos de autor, será exclusivamente para fines educativos e informativos y deberá citar la fuente donde la obtuvo mencionando el autor o autores. Cualquier uso distinto como el lucro, reproducción, edición o modificación, será perseguido y sancionado por el respectivo titular de los Derechos de Autor.

## INTRODUCCION

- I     Histofisiología pulpar
  - II    Desarrollo y erupción de los dientes
  - III   Morfología externa e interna
  - IV    Diagnóstico clínico y radiográfico
  - V     Elección del tratamiento
  - VI    Recubrimiento pulpar
    - a) Indirecto
    - b) Directo
  - VII   Pulpotomía
    - a) Con Formocresol
    - b) Con Hidróxido de Calcio
  - VIII  Pulpectomía
- Conclusiones
- Bibliografía.

## P R O T O C O L O

Es mi intención manifestar la importancia que tiene la Endodoncia, siendo gran auxiliar de otras materias o especialidades Odontológicas, pero en especial, quiero hacer énfasis en la Odontología Infantil y su relación con dicha especialidad, ya que se presentan en ella mayores problemas en el tratamiento de lesiones cariosas que involucran el tejido pulpar, por lo que el Cirujano Dentista hoy en día es altamente precavido de los resultados funestos que siguen a la pérdida prematura de los dientes. El tiene por lo tanto, mucho interés en mantener dentro de la arcada dentaria aquellos dientes que ya han sido afectados por el proceso carioso destructivo.

Debemos dar gran importancia a los dientes de los niños pues es sabido que el diente que ha sido preservado de esta manera no solo cumplirá su papel masticatorio sino que también será el pilar de la dentición adulta actuando como un excelente mantenedor de espacio, por lo tanto el profesional que proporciona este servicio dental debe estar familiarizado con la naturaleza de la pulpa tanto de la primera dentición como de la segunda.

El Odontólogo esta obligado a tener conocimiento exacto de la pulpa dental normal y se debe también ser astuto en evaluar los estados por los que atraviesa la pulpa cuando llegue a inflamarse, infectarse o degenerarse.

La pulpa dental es un órgano muy importante, no sustituible en lo absoluto, lo que representa para nosotros la obligación de conservar la, teniendo en cuenta medidas profilácticas las cuales nos conducen a tener en un estado óptimo de salud este órgano, el cual debido a sus carac-

terísticas es muy delicado y sensible; por otro lado tenemos las medidas Terapéuticas que nos va a ayudar a que una vez agredida la pulpa se le devuelva su vigor y nuevamente sea puesta de manifiesto una pulpa sana.

A medida que se avanza en el terreno de la investigación se proporciona una mayor facilidad para poder llegar a lograr el objetivo que -- tanto deseamos y que es la conservación de la integridad anatómica y funcional del órgano dental.

El Dentista que no solamente en teoría -- conoce una pulpa Dental normal y su patología sino que cuenta además con el conocimiento práctico para saber que es lo más adecuado que conviene a ésta, puede estar seguro que cumple con una misión muy grande que es la prevención.

Es esencial, con el fin de preservar una arcada dental intacta, que el niño reciba cuidado Odontológico temprano y regularmente, que se le enseñen los fundamentos de los procedimientos -- aceptados de higiene bucal, y que adquiera buenos hábitos dietéticos. Sin embargo, a causa del descuido de los padres o por la falta de comprensión del Dentista acerca de la importancia de conservar los dientes primarios y los permanentes, éstos dientes se pierden incesantemente.

Es muy importante elegir el método para evitar el dolor en el niño, ya que de esta manera logramos en el una gran cooperación. El tono y -- el énfasis empleados al hablarle producen reacciones favorables o desfavorables.

Como todos sabemos el índice carioso en niños es mayor que en adultos, con la característica de que los dientes deciduos poseen una cáma-

ra pulpar de mayor tamaño en relación en la corona anatómica. Esto dá como resultado un mayor número de exposiciones pulpares y la pérdida prematura de estos órganos dentarios lo que trae como consecuencia muchos problemas para el niño, como pueden ser pérdidas de espacio, problemas ortodónticos, alteraciones en la oclusión, etc., por lo que se han propuesto una serie de técnicas o tratamientos para su solución, como son los Recubrimientos pulpares, Pulpotomías o Pulpectomías.

El propósito del presente tema es enfocarla una breve revisión de la terapéutica pulpar -- realizada por el odontólogo para llegar al tratamiento acertado en el órgano pulpar afectado, -- para que el diente pueda permanecer en la boca en condiciones saludables.

## I N T R O D U C C I O N

A pesar de los avances modernos en la --  
prevención de los procesos cariosos, los dientes  
primarios que tienen manifestaciones pulpares pre-  
sentan un problema para el dentista tratarlos en  
su práctica diaria.

Frecuentemente la primera experiencia -  
del niño en el consultorio dental, es para el tra-  
tamiento de dolor asociado por la destrucción por  
caries del diente primario.

Existen algunas excepciones en donde es-  
tos dientes pueden ser preservados por técnicas -  
disponibles, en donde será más importante omitir  
la cirugía como tratamiento de elección.

El dentista muchas veces se encuentra --  
con dientes que están ampliamente afectados por -  
la acción de la caries dental, debido a un descui-  
do por parte del paciente. Esa falta de cuidado  
en la boca del niño está atribuida principalmente  
al desinterés y falta de responsabilidad de los -  
padres del niño.

De lo anterior podemos deducir lo si- -  
guiente: Si al niño se lo ve en el consultorio --  
dental desde temprana edad, si se lo introduce --  
adecuadamente a los procedimientos odontológicos,  
si se formula un buen diagnóstico y plan de trata-  
miento, entonces el cuidado dental se convierte -  
en una experiencia agradable.

## CAPITULO I

## HISTOFISIOLOGIA PULPAR

La formación del diente empieza a la -- sexta semana de gestación, cuando el epitelio bucal esta formado por dos capas:

- 1) Capa Basal: Formada por células cilíndricas
- 2) Capa Superficial: Por células epiteliales planas

La pulpa es un tejido conjuntivo de tipo conectivo laxo y se encuentra alojada en la cámara pulpar y conductos radiculares. El tejido pulpar comprende cuatro aspectos en su desarrollo:

- 1) Pulpa dentaria
- 2) Capa Odontoblastica
- 3) La predentina y dentina
- 4) Pulpa radicular

La pulpa dental se origina por una condensación del mesodermo en la zona del epitelio interno del órgano del esmalte formando así la papila dentaria que es lo llamado "etapa de casquete". La papila dentaria esta formada por epitelio mesenquimatoso altamente celular, aunque poco vascularizado ya que las células quedan separadas por una cantidad creciente de líquido intercelular mucoide rico en glucogeno, esto ocurre durante el transcurso de la octava semana de gestación.

Durante la fase de campana, la papila dentaria por la acción inductiva del epitelio interno del órgano del esmalte, transforma sus células



las superficiales en odontoblastos las cuales son células formadoras de dentina, y a la primera dentina que depositan lo hacen en forma de manto a lo cual se le conoce como Matriz dentinaria.

Después de que los Odontoblastos depositaron las primeras capas de dentina, las células del epitelio interno se transforman en ameloblastos los cuales inician su formación de la matriz del esmalte y en este momento al iniciarse la formación de tejidos duros, la papila dental recibe el nombre de Pulpa Dentaria.

Microscópicamente, la pulpa es un órgano constituido principalmente por tejido conjuntivo laxo especializado de origen mesenquimatoso con amplios espacios libres.

Macroscópicamente, muestra un color rosáceo y su morfología corresponde a la cavidad pulpar, debido a la forma de cada diente.

La pulpa presenta dos entidades:

- I Elementos Histológicos
- II Fisiología.

### I ELEMENTOS HISTOLOGICOS

Que comprenden:

- a) El estroma conjuntivo, formado por una red fibrilar, parece poco denso en la pulpa joven.
- b) Las células pulpareas, que se distinguen en:

1.- Dentinoblastos, células formadoras de dentina, muy especializadas y exclusivas de este órgano.

Aparecen primero en los cuernos y están dispuestos en hilera columnar, periférica a la pulpa con prolongaciones citoplasmáticas hacia la dentina que se llaman fibrillas dentinarias o de Thomes y son la mayor porción del odontoblasto.

Estas células alargadas, con un núcleo bien caracterizado, disminuyen en número y tamaño de los dientes jóvenes a los adultos. Su núcleo es redondo al formarse el dentinoblasto, oval es su estado joven y se empequeñece en la madurez.

2.- Fibroblastos, que pueden tener la forma redonda, estrellada o acicular. En el transcurso del desarrollo, disminuye el número relativo de elementos celulares de la pulpa dental, mientras que aumenta la sustancia intercelular. Con el progreso de la edad se observa una reducción creciente del número de fibroblastos, acompañada por un aumento en el número de fibras.

En un diente completamente desarrollado, disminuye el número de los elementos celulares hacia la región apical, y en cambio los elementos fibrosos se hacen más numerosos.

3.- Fibras Argirófilas; en un corte de una pulpa madura coloreada con Hematoxilina-eosina, no ofrece un cuadro completo de la estructura de la pulpa porque no todos los elementos fibrosos quedan coloreados por este método. Una gran abundancia de fibras revela en cambio por la impregnación argéntica, especialmente las denominadas fibras de Koryff, situadas entre los odonto-

blastos.

Estas fibras son elementos primarios de la formación de la sustancia fundamental de la dentina. Las fibras de Korff se originan entre las células pulpares en forma de fibras delgadas, que se espesan en la periferia de la pulpa, para formar haces relativamente gruesos que pasan entre los odontoblastos.

Son precolágenas, coloreándose en negro por la plata; de ahí el término de fibras argiróficadas. El resto de la pulpa es una red irregular y densa de fibras colágenas.

4.- Células de defensa, que en la pulpa normal se encuentran en estado inactivo y comprenden:

- Histiocitos; son de forma irregular, pero generalmente alargados que se encuentran a lo largo de los capilares. Cuando hay un proceso inflamatorio, los histiocitos migran hacia el sitio de inflamación y se transforman en macrófagos.
- Las células mesenquimatosas indiferenciadas con un núcleo ovoide y alargado. Estas también están asociadas con los capilares y bajo cualquier estímulo pueden transformarse en cualquier tipo de elemento del tejido conjuntivo. En una reacción inflamatoria forman macrófagos.

Estas dos clases de células se encuentran en la cercanía de los pequeños vasos o capi-

lares por lo que se clasifican en parte como elementos sanguíneos, y del sistema reticulo endotelial de la pulpa dentaria.

5.- El sistema vascular de la pulpa, es muy abundante, una o dos arterias entran por el foramen apical, se alojan en el centro del conducto y dan ramas laterales hasta dividirse en una fina red capilar, debajo de los odontoblastos, en donde empieza la red venosa.

Esta aumentada de calibre para salir por el foramen en número de dos venas sin válvulas -- por arteria.

6.- El sistema linfático de la pulpa, -- aunque rudimentario, se ha logrado comprobar la existencia de vasos linfáticos dentro del estroma pulpar lo cual garantiza su poder defensivo.

7.- El sistema nervioso pulpar, en el -- que se encuentran:

- Fibras Mielínicas, la mayoría que entran en manojos por el foramen y se distribuyen por toda la pulpa.
- Fibras Amielínicas, del sistema simpático que acompañan a los vasos.

Las primeras pierden su capa mielínica en el trayecto final y se anastomosan densamente en la zona preentinoblástica interna.

## FISIOLOGIA PULPAR

La pulpa dental y su fisiología son similares en varios aspectos a otras partes del cuerpo. Sin embargo, sus características individuales, como su gran confinamiento por dentina estructuralmente dura presentan una situación.

Son cuatro las funciones importantes que desempeña la pulpa y son la formación de dentina, nutrición de la misma, inervación del diente y defensa del mismo.

### I FUNCION FORMATIVA.

Es la función principal, en la que consideramos la existencia de tres diferentes dentinas; que se distinguen por su origen, motivación, tiempo de aparición, estructura, tonalidad, composición química, fisiología, resistencia, finalidad, etc. y que se les ha denominado: Dentina primaria, secundaria y terciaria; de las cuales se mencionará la característica de cada una de ellas.

#### a) Dentina Primaria.

Su comienzo tiene lugar en el engrosamiento de la membrana basal, entre el epitelio interno del esmalte y la pulpa primaria mesodérmica. Aparecen primero las fibras de Korff, cuyas mallas forman la primera capa de matriz orgánica dentinaria (precolagena), no calcificada y constituye la predentina. Sigue la aparición de los odontoblastos, y por un proceso todavía no precisado empieza la calcificación dentinaria.

La columna dentinoblástica va alejando -- se paulatinamente y la dentinogenesis -- avanza de la porción coronaria hasta el ápice, formando la dentina primaria. Por lo general en los dientes jóvenes, los tubulos dentinarios casi rectos y amplios son muy numerosos en un número de 75,000 por  $\text{mm}^2$  en la superficie pulpar y como 15 mil en la capa externa, ocupan una -- cuarta parte de toda la dentina.

#### b) Dentina Secundaria.

Con la erupción dentaria y especialmente cuando el diente alcanza la oclusión con el opuesto, la pulpa principia a recibir los embates normales ya sean fisiológicos o biológicos.

Se clasifican estas agresiones como de -- primer grado en la clasificación patogénica, puesto que estan dentro de la capacidad de resistencia pulpar, estimulan -- el mecanismo de las defensas pulpares y provocan un depósito intermitente de den tina secundaria.

Esta dentina secundaria corresponde al -- funcionamiento normal de la pulpa. Generalmente está separada de la primaria -- por una línea o zona de demarcación, poco perceptible.

Es de menor permeabilidad y la cantidad de tábulo por unidad de área es también menor, debido a la disminución del número de odontoblastos y consecuentemente -- de las fibrillas de Thomes. Se diferencia también en la microrontgenografía.

Los túbulos son más curvados, a veces angulados, menos regulares y de diámetro más pequeño. Esta dentina se deposita sobre la primaria y tiene por finalidad defender mejor a la pulpa y engrosar la pared dentinaria, con lo que reduce la cavidad pulpar; pero se localiza en mayor proporción en el piso y techo de la cámara pulpar de los premolares y molares.

### c) Dentina Terciaria.

Cuando las irritaciones que recibe la pulpa son algo más intensas o agresivas, que se clasifican de segundo grado, pues to que alcanzan casi el límite de tolerancia pulpar como la abrasión, erosión, caries, exposición dentinaria por fracturas, por preparación de cavidades o muñones y por algunos medicamentos o materiales de obturación, se forma una tercera dentina a la que se le llama terciaria.

Esta dentina terciaria se diferencia todavía más de las anteriores por los siguientes caracteres:

- 1.- Localización exclusiva frente a la zona de irritación.
- 2.- Irregularidad mayor de los túbulos, hasta hacerse tortuosos.
- 3.- Menor número de túbulos o ausencia de ellos.
- 4.- Deficiente calcificación y, por lo tanto menor dureza.

- 5.- Inclusiones celulares, que se convierten en espacios huecos.
- 6.- Tonalidad diferente.

Con esta simple clasificación, basada en los caracteres de las tres dentinas que probablemente tienen más diferencias acaso perceptibles -- con el microscopio electrónico se expresa y se -- eliminará la larga lista de designaciones confusas.

## II FUNCION NUTRITIVA.

La pulpa nutre a los odontoblastos por medio de la corriente sanguínea y a la dentina -- por la circulación linfática.

## III FUNCION SENSORIAL.

Es por medio de los nervios sensitivos, -- transmitiéndole sensibilidad ante cualquier excitante, ya sea físico, químico, mecánico o eléctrico. Muerta la pulpa, mueren los odontoblastos, -- las fibras de Thomes se retraen dejando vacíos -- los canalículos, los cuales pueden ser ocupados -- por sustancias extrañas, cesando toda calcificación, suspendiendo el desarrollo del diente. Una raíz que no ha terminado su crecimiento que se -- queda suspendida; un ápice que no ha cerrado queda abierto al mismo tiempo la función sensorial -- desaparece por completo.

## IV FUNCION DEFENSIVA

La pulpa está bien protegida contra lesiones externas, siempre y cuando se encuentre ro



deada por la pared intacta de dentina. Sin embargo, si se expone a irritación ya sea de tipo mecánico, térmico, químico, o bacteriano, puede desencadenar una reacción eficaz de defensa.

La reacción defensiva se puede expresar con la formación de dentina reparadora si la irritación es ligera, o como reacción inflamatoria si la irritación es más seria. Si bien la pared dentinal rígida debe considerarse como protección -- para la pulpa también amenaza su existencia bajo ciertas condiciones.

Durante la inflamación de la pulpa, la hiperemia y el exudado a menudo dan lugar al acúmulo de exceso de líquido y material coloidal fuera de los capilares. Tal desequilibrio, limitado por superficies que no dan de sí, tiene tendencia a perpetuarse por sí mismo y frecuentemente es seguido por la destrucción total de la pulpa.

## CAPITULO II

## DESARROLLO Y ERUPCION DE LOS DIENTES

Cada diente se desarrolla a partir de -- una yema dentaria que se forma profundamente, bajo la superficie en la zona de la boca primitiva que se transformará en los maxilares. La yema -- dentaria consta de tres partes:

- 1) el órgano dentario, derivada del ecto-dermo bucal
- 2) una papila dentaria, proveniente del mesenquima y,
- 3) un saco dentario que también se deriva del mesenquima.

El órgano dentario produce esmalte, la papila dentaria origina a la pulpa y la dentina, y el saco dentario forma no sólo el cemento, sino también el ligamento periodontal.

En el ectodermo bucal, que desde luego - dará origen al epitelio bucal, ciertas zonas de - células basales comienzan a proliferar a ritmo -- más rápido que las células en las zonas contiguas. El resultado es la formación de una banda, un engrosamiento ectodérmico en la región de los futuros arcos dentarios que se extiende a lo largo de una línea que representa el margen de los maxilares. La banda de ectodermo engrosado se llama lámina dentaria.

En ciertos puntos de la lámina dentaria, cada uno de los cuales representa uno de los diez dientes deciduos del maxilar inferior y del maxilar superior, las células ectodérmicas de la lámina se multiplican aún más rápidamente y forman un

pequeño botón que presiona ligeramente al mesenquima subyacente.

Cada uno de estos pequeños crecimientos hacia la profundidad, sobre la lámina dentaria, - representa el comienzo del órgano dentario de la yema dentaria de un diente deciduo, y no todos comienzan a desarrollarse al mismo tiempo. Los primeros en aparecer son los de la región mandibular anterior.

Conforme continúa la proliferación celular, cada órgano dentario aumenta en tamaño y cambia de forma. A medida que se desarrolla, toma la forma parecida a la de un casquete, con la parte externa de éste dirigida hacia la superficie bucal.

#### ETAPA DE CASQUETE.

Conforme la yema dentaria continúa proliferando, no se expande uniformemente para transformarse en una esfera mayor. El crecimiento desigual en sus diversas partes da lugar a la formación de la etapa de casquete, caracterizada por una invaginación poco marcada en la superficie profunda de la yema.

#### Epitelio dentario externo e interno.

Las células periféricas de la etapa del casquete forman el epitelio dentario externo en la convexidad, que consiste en una sola hilera de células cuboideas y el epitelio dentario interno, situado en la convexidad formado por una capa de células cilíndricas.

Reticulo estrellado (pulpa del esmalte).

Las células del centro del órgano dentario epitelial, situadas entre los epitelios externo e interno, comienzan a separarse entre los epitelios por aumento del líquido intercelular y se disponen en una malla llamada reticulo estrellado.

Papila dentaria.

El mesenquima, encerrado parcialmente -- por la porción invaginada del epitelio dentario interno, comienza a multiplicarse bajo la influencia organizadora del epitelio proliferante del órgano dentario. Se condensa para formar la papila dentaria, que es el órgano formador de la dentina y del esbozo de la pulpa. Los cambios de la papila dentaria aparecen al mismo tiempo que el desarrollo del órgano dentario epitelial.

Saco dental.

Simultáneamente al desarrollo del órgano y la papila dentarios, sobreviene una condensación marginal en el mesenquima que los rodea. En esta zona se desarrolla gradualmente una capa más densa y más fibrosa, que es el saco dentario primitivo.

El órgano dentario, la papila dentaria y el saco dentario son los tejidos formadores de -- todo un diente y su ligamento periodontal.

El desarrollo de las raíces comienza después que la formación del esmalte y la dentina ha llegado a nivel de la futura unión cemento esmalte. El órgano dental epitelial desempeña una parte importante en el desarrollo de la raíz, pues --

forma la vaina radicular epitelial de Hertwig, -- que modela la forma de las raíces e inicia la formación de la dentina. La vaina consiste únicamente de los epitelios dentarios externo e interno, sin estrato intermedio ni retículo estrellado.

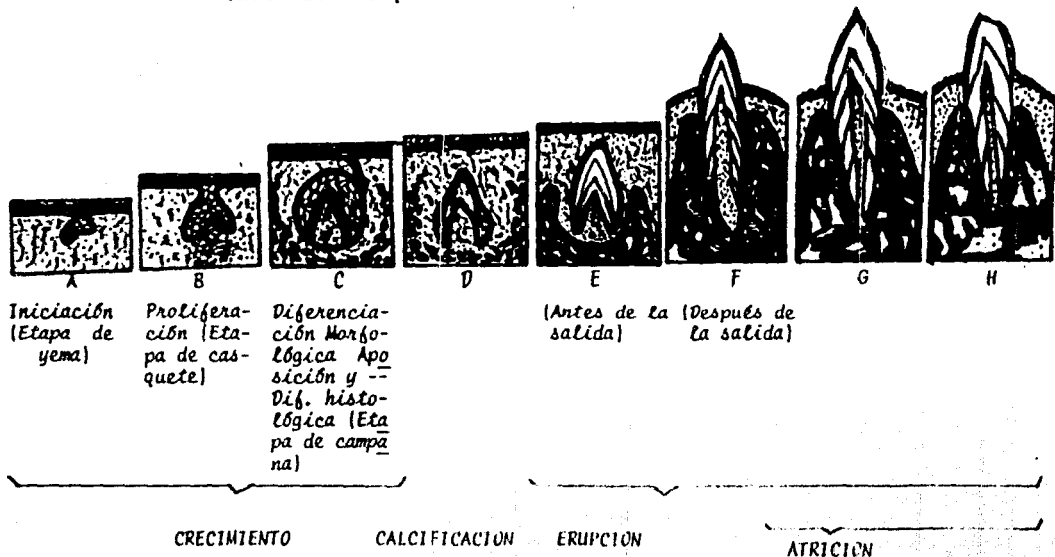
Muchos procesos de crecimiento fisiológico participan en el desarrollo progresivo de un diente. Excepto la iniciación que es un hecho momentáneo, estos procesos se superponen considerablemente y muchos son continuos en varias etapas histológicas.

Los diferentes dientes se inician en momentos bien definidos y la iniciación es puesta en marcha por factores desconocidos exactamente -- como sucede con el crecimiento potencial del óvulo, que es iniciado por el espermatozoide fertilizante.

Se considera de gran importancia el proceso de desarrollo y crecimiento de los dientes; ya que conociendo las etapas como se van formando y aún sabiendo exactamente cuando van hacer erupción, se podrá dar un tratamiento más adecuado al niño, de tal manera que se decidirá que terapéutica es mejor a seguir según el tiempo que permanece ca el diente en la boca.

Los dientes humanos se desarrollan en -- los maxilares y no penetran en la cavidad bucal -- sino hasta que se ha madurado la corona. Tanto la erupción de los dientes deciduos como la de los permanentes se pueden dividir en las fases prefuncional y funcional. Al final de la fase prefuncional los dientes se ponen en oclusión y en la fase funcional, continúan su movimiento -- para mantener una relación apropiada con el maxilar y entre sí.

Ilustración esquemática del ciclo vital dental



La erupción es precedida por un período en el cual los dientes en desarrollo y en crecimiento se mueven para ajustar su posición en el maxilar en crecimiento. Es necesario el conocimiento de los movimientos de los dientes durante la fase preeruptiva para comprender completamente la erupción.

Así, los movimientos de los dientes se pueden dividir en las siguientes fases:

- 1) fase preeruptiva
- 2) fase eruptiva prefuncional
- 3) fase eruptiva funcional

Durante estas fases los dientes se mueven en diferentes direcciones y los movimientos se pueden denominar de la siguiente manera:

1. Axial--movimiento oclusal en la dirección del eje longitudinal del diente.
2. Desplazamiento--movimiento corporal - en dirección distal, mesial, lingual o bucal.
3. Inclinación o movimiento de lado--alrededor del eje transversal.
4. Rotación--movimiento alrededor de eje longitudinal.

#### Fase Preeruptiva.

Durante esta fase el órgano dentario se desarrolla hasta su tamaño total y se verifica la formación de las sustancias duras de la corona. En este momento, los gérmenes dentarios están ro-

deados por el tejido conjuntivo laxo del saco dentario y por el hueso de la cripta dentaria.

#### Fase eruptiva prefuncional

Esta fase comienza con la formación de la raíz y se completa cuando los dientes alcanzan su plano oclusal. Hasta que el diente sale hacia la cavidad bucal, su corona se mueve hacia la superficie, el tejido conjuntivo comprendido entre el epitelio dentario y el epitelio bucal desaparece, probablemente a causa de la acción desmóltica de las células del epitelio dentario.

#### Fase eruptiva funcional.

Durante mucho tiempo se creyó que los dientes funcionales no continuaban su erupción. Sin embargo en observaciones clínicas se ha demostrado de manera inequívoca que los dientes continúan moviéndose durante toda su vida. Los movimientos se hacen en dirección oclusomesial. El movimiento eruptivo en este período está enmascarado por el crecimiento simultáneo de los maxilares.

La erupción dentaria es parte del desarrollo y crecimiento generales y, por lo tanto, su progreso puede servir como índice de la condición física de un individuo en crecimiento. El momento de la salida de un diente se observa fácilmente por el examen clínico. El siguiente cuadro ilustra que el momento de la salida de todos los dientes varía ampliamente y sólo aquellos casos que no se encuentren dentro de los límites de variación pueden considerarse anormales.



CRONOLOGIA DE LA DENTICION PRIMARIA

		Comienzo de la formación de la matriz del esmalte y dentina.	Cantidad de matriz del esmalte formada al nacimiento.	Esmalte completado.	Salida hacia la cavidad buccal.	Raíz completada.	
Dentición Primaria	Maxilar Superior	Incisivo c.	4 meses	Cinco sextos	1 1/2 meses	7 1/2 meses	2 1/2 años
		Incisivo L.	4 1/2 meses	Dos tercios	2 1/2 meses	9 meses	2 años
		Canino	5 meses	Un tercio	9 meses	18 meses	3 1/2 años
		1er. Molar	5 meses	Cúspides unidas	6 meses	14 meses	2 1/2 años
		2o. Molar	6 meses	Puntas de cúspides aún aisladas	11 meses	24 meses	
	Maxilar Inferior	Incisivo C.	4 1/2 meses	Tres quintos	2 1/2 meses	6 meses	1 1/2 años
		Incisivo L.	4 1/2 meses	Tres quintos	3 meses	7 meses	1 1/2 años
		Canino	5 meses	un tercio	9 meses	16 meses	3 1/4 años
		1er. Molar	5 meses	Cúspides unidas	5 1/2 meses	12 meses	2 1/4 años
		2o. Molar	6 meses	Puntas de cúspides aún aisladas	10 meses	20 meses	3 años

CRONOLOGIA DE LA DENTICION PERMANENTE

		Comienzo de la formación de la matriz del esmalte y dentina.	Cantidad de matriz del esmalte formada al nacimiento.	Esmalte completado.	Salida hacia la cavidad bucal.	Raz completa.
Maxilar superior	Incisivo C.	3-4 meses	.....	4-5 años	7-8 años	10 años
	Incisivo L.	10-12 meses	.....	4-5 años	8-9 años	11 "
	Canino	4-5 "	.....	6-7 años	11-12 años	13-15 años
	1er. Premol.	1 1/2 - 1 3/4 años	.....	5-6 "	10-11 "	12-13 "
	2o. Premol.	2-2 1/4 años	.....	6-7 "	10-12 "	12-14 "
	1er. Molar	Al nacimiento	A veces indicios	2 1/2 - 3 años	6-7 "	9-10 "
	2o. Molar	2 1/2 - 3 años	.....	7-8 años	12-13 años	14-16 años
	3er. Molar	7-9 años	.....	12-16 "	17-21 "	18-25 "
Maxilar inferior	Incisivo C.	3-4 meses	.....	4-5 años	6-7 años	9 años
	Incisivo L.	3-4 "	.....	4-5 "	7-8 "	10 "
	Canino	4-5 "	.....	6-7 "	9-10 "	12-14 "
	1er. Premol.	1 3/4 - 2 años	.....	5-6 "	10-12 años	12-13 "
	2o. Premol.	2 1/4 - 2 1/2 "	.....	6-7 "	11-12 "	13-14 "
	1er. Molar	Al nacimiento	A veces indicios.	2 1/2 - 3 años	6-7 "	9-10 "
	2o. Molar	2 1/2 - 3 años	.....	7-8 años	11-13 años	14-15 "
	3er. Molar	8-10 años	.....	12-16 "	17-21 "	18-25 "

## CAPITULO III

## MORFOLOGIA INTERNA Y EXTERNA

La cavidad pulpar, que aloja la pulpa -- dentaria está limitada en todos sus contornos, -- por dentina excepto en el foramen apical. Puede ser dividida en dos porciones: la porción coronaria o cámara pulpar y la porción radicular o conductos radiculares.

En los dientes anteriores esta división no está definida y la cámara pulpar continúa gradualmente en el conducto radicular. En los dientes multirradiculares la cavidad pulpar presenta una cámara pulpar única y dos o más conductos radiculares.

La cámara pulpar presenta, un techo, un piso, paredes laterales y ángulos. El techo de la cámara pulpar está constituido por la dentina que limita la cámara pulpar hacia oclusal o incisal. El cuerno pulpar en una prolongación del techo de la cámara pulpar directamente por debajo de una cúspide. El piso de la cámara pulpar lo forma también la dentina que limita la cámara pulpar cerca del cuello dentario, donde el diente se bifurca dando origen a las raíces.

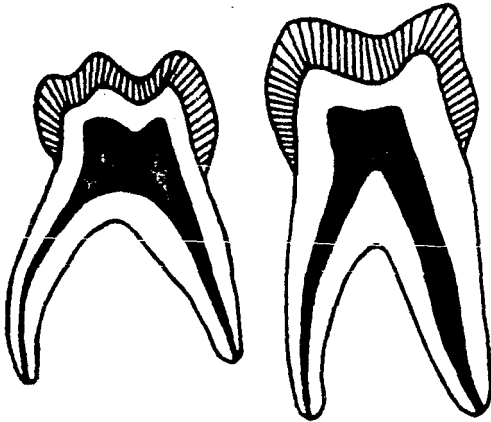
Los nombres de las paredes de los ángulos corresponden a los nombres de las paredes y de los ángulos de la superficie dentaria. Los orificios radiculares se abren en el piso de la cámara y corresponden a la iniciación de los conductos de los dientes multirradiculares. El conducto radicular es la porción de la cavidad pulpar que continúa con la cámara pulpar y termina en el foramen apical. Por razones de comodidad puede di

vidirse en tres partes: tercio coronario, medio y apical.

Los conductos accesorios son ramificaciones del conducto principal y generalmente se presentan en el tercio apical de la raíz. El foramen apical es una abertura en el ápice de la raíz o sea en su proximidad a través de la cual los vasos y nervios entran y salen de la cavidad pulpar.

La forma de los dientes en la primera dentición difiere ligeramente, es rasgos generales, de la segunda. La corona es más pequeña y redondeada, las cúspides más agudas y los bordes más afilados. El esmalte que las cubre tiene un grosor uniforme, por lo que es probable que se vean más translúcidos y de color blanco lechoso. La dentina es muy delgada si se compara con el grosor de las paredes dentinarias de los dientes permanentes.

La cámara pulpar es muy grande, advirtiéndose poca actividad en ella para producir dentina. Esto se debe probablemente al mucho trabajo que tiene al estar construyendo la raíz e inmediatamente admitir la destrucción de ésta. El cuello de estos dientes es fuertemente estrangulado y de forma anular y homogénea, no tiene festones en las caras proximales. El cuello anatómico está limitado por la terminación brusca del esmalte, la corona clínica siempre es más pequeña que la anatómica. La raíz es muy especial en cada diente.



#### DIFERENCIAS MORFOLÓGICAS ENTRE DENTACIONES TEMPORALES Y PERMANENTES.

Existen diferencias morfológicas entre las denticiones temporales y permanentes en tamaño de los dientes y en su diseño general externo e interno.

Una sección transversal de un molar -- primario y de uno permanente ilustrará claramente estas diferencias.

Estas diferencias pueden enumerarse de talladamente como sigue:

- 1.- En todas dimensiones, los dientes temporales son más pequeños que los permanentes correspondientes.
- 2.- Las coronas de los dientes temporales son más anchas mesiodistal en relación con su altura cervicooclusal, dando a los dientes anteriores aspecto de copa y a los molares aspecto más aplastado.
- 3.- Los surcos cervicales son más pronunciados, - especialmente en el aspecto bucal de los primeros molares temporales.
- 4.- Las superficies bucales y linguales de los molares primarios son más planas en la depresión cervical que la de los molares permanentes.
- 5.- Las superficies bucales y linguales de los molares, especialmente de los primeros molares, convergen hacia las superficies oclusales, de manera que el diámetro bucolingual de la superficie oclusal es mucho menor que el diámetro cervical.
- 6.- Los dientes primarios tienen un cuello mucho más estrecho que los molares permanentes.
- 7.- En los primeros molares la capa de esmalte es más delgada, y tiene profundidad más consistente, teniendo en toda la corona aproximadamente 1 mm. de espesor.
- 8.- En los primeros molares la capa de esmalte termina en un borde definido, en lugar de irse desvaneciendo hasta llegar a ser de un filo de pluma, como ocurre en los molares permanentes.

- 9.- Las varillas de esmalte en el cervix se inclinan oclusalmente en vez de orientarse gingivalmente, como en los dientes permanentes.
- 10.- En los dientes temporales hay en comparación menos estructura dental para proteger la pulpa. El espesor de la dentina de las cámaras pulpaes en la unión de esmalte y dentina es más delgada que en los dientes permanentes.
- 11.- Los cuernos pulpaes están más altos en los molares temporales, especialmente los cuernos mesiales, y las cámaras pulpaes son proporcionalmente mayores.
- 12.- Existe espesor de dentina mayor sobre la pared pulpar en la fosa oclusal de los molares temporales.
- 13.- Las raíces de los dientes temporales son más largas y más delgadas, en relación con el tamaño de la corona; y en los molares temporales se expanden hacia afuera más cerca del cervix que las de los dientes permanentes.
- 14.- Las raíces de los molares temporales se expanden más, a medida que se acercan a los ápices, que las de los molares permanentes.- Esto permite el lugar necesario para el desarrollo de brotes de los dientes permanentes dentro de los confines de estas raíces.

## MORFOLOGIA DE LA PRIMERA DENTICION

La primera dentición consta de 20 dientes, que son: un incisivo central, un incisivo lateral, un canino, un primer molar y un segundo molar en cada cuadrante.

### INCISIVO SUPERIOR

#### CORONA

Los incisivos centrales proporcionalmente son más cortos en incisivo-cervical que en forma mesio-distal.

Borde incisal.- es más largo uniéndose a la superficie mesial en el ángulo agudo y a la superficie distal en redondeado y obtuso el borde formado de un lóbulo de desarrollo.

Caras Proximales.-Son convexas, labiopalatino tiene un borde cervical pronunciado, cóncavo hacia la raíz.

Superficie labial.-Convexa mesiodistalmente, menos convexa en incisivo cervical.

Superficie palatina.-Tiene un ángulo bien definido y bordes marginales elevados formando una depresión entre ellos, que es la fosa palatina, el ángulo es convexo y ocupa la tercera parte a la mitad de la superficie cervical.

#### RAIZ

La raíz es única y de forma cónica y regular que termina en ápice bien redondeado.



## CAVIDAD PULPAR.

Corresponde a la anatomía externa del diente. La cámara tiene tres ligeras proyecciones en su borde incisal, que corresponde a los mamezones, hacia cervical disminuye su diámetro mesiodistal aumentando labio-palatinamente a la altura del reborde cervical. El conducto pulpar único se continúa a la cámara sin demarcación.

## INCISIVOS LATERALES

No son tan anchos mesiodistalmente, su longitud cervico-incisal es igual aproximadamente.

Superficie labial.- Es más aplanada

Superficie palatina.- El ángulo no es tan pronunciado, confundiendo con los bordes marginales.

## RAIZ

La raíz es delgada y única, se va adelgazando a medida que se acerca al ápice.

## CAMARA PULPAR.

Sigue el contorno exterior del diente, así como el conducto donde hay una demarcación entre la cámara pulpar y canal en aspecto palatino y labial.

## CANINO SUPERIOR

Los caninos son mayores que los incisivos centrales y laterales.

## CORONA

Superficie labial.- Es convexa, doblándose palatinamente desde su lóbulo central extendiéndose oclusalmente para formar la cúspide incisal, desde el centro del aspecto labial el borde mesio-distal es más largo que disto-incisal, para que haya intercuspidación con el borde disto-incisal del canino inferior.

Superficies Proximales.- Son convexas inclinándose palatinamente y se extiende más hacia palatino. La superficie mesial no es tan elevada en posición cervicoincisal como la superficie distal. El borde mesio-incisal es mayor por lo que ambas superficies convergen al acercarse al área cervical, este diente es más ancho labio palatino.

Superficie Palatina.- Es convexa, tiene un borde palatino que se extiende del centro de la punta de la cúspide atravezando la superficie palatina dividiendo los surcos y depresiones mesiopalatinas y disto palatinas, el borde disminuye al llegar al cingulo el cual es de contorno afilado proyectándose incisalmente. El borde marginal mesial es pronunciado y más corto que el borde distal.

## RAIZ.

La raíz es ancha y ligeramente aplanada mesiodistalmente adelgasándose al aproximarse el ápice, el cual es redondeado.

## CAMARA PULPAR.

Segue la anatomía externa del diente, el cuerno central se proyecta más allá del resto de la misma. A causa de la mayor longitud distal, - este cuerno es más extenso que la proyección mesial. Las paredes de la cámara corresponden al contorno externo del diente, el conducto es estrecho a medida que se aproxima el ápice.

## PRIMER MOLAR SUPERIOR

Este es el más parecido al diente que lo sustituye en diámetro y forma. Presenta cuatro superficies; bucal, palatina, mesial y distal; la raíz consta de tres partes divergentes.

## CORONA.

*Superficie labial.*- Es convexa en todas direcciones mayormente en ocluso-gingival, en el borde cervical prominentemente desarrollado se inclina hacia el cuello y ligeramente hacia la superficie oclusal, la superficie bucal esta dividida por el surco bucal, estando más definido y situado distalmente al centro del diente - haciendo que la cúspide mesio-bucal sea más grande que la disto-bucal, extendiéndose cervicalmente, el borde bucal está bien desarrollado en esta cúspide extendiéndose desde la punta hasta el margen cervical, hay un borde menor en la cúspide de distobucal.

*Superficie palatina.*- Es ligeramente convexa hacia ocluso-cervical, y claramente hacia mesio-distal. La superficie está formada de sólo una cúspide mesiopalatina más

redondeada y menos aguda en la unión con las superficies mesial y distal, con diámetro palatino más estrecho.

**Superficie mesial.**- Es de mayor diámetro en el -- borde cervical que en oclusal inclinándose se distalmente del ángulo de línea mesio bucal hacia la cúspide mesiopalatina, -- siendo el ángulo mesiopalatino más obtuso.

**Superficie distal.**- Ligeramente convexa en ambas direcciones une las cúspides bucal y palatina en ángulo recto, más estrecha que la superficie mesial y más estrecha oclusal que cervical. Con borde marginal -- bien desarrollado atravesando por el surco distal, el contacto con el diente vecino es amplio en forma de media luna.

**Superficie oclusal.**- Formada de tres cúspides, la mesiobucal, mesiopalatina y distobucal; - la mesiobucal es la más grande, ocupa la mayor parte de la superficie buco-oclusal, la distobucal puede faltar, la cúspide mesio-palatina puede estar separada por un surco palatino que puede dar lugar a una pequeña cúspide distopalatina. La superficie oclusal tiene tres cavidades: mesial, distal y central. La central forma el centro de los tres surcos primarios, el bucal que divide a las cúspides bucales; la mesial es la más profunda extendiéndose mesialmente y la distal que atraviesa la cavidad distal es la menor.

## RAICES

Las raíces son tres: mesio**bu**cal, disto**bu**cal que es la más corta y otra palatina la más larga y divergente en dirección palatina.

## CAVIDAD PULPAR.

Presenta tres o cuatro cuernos pulpares; el mesio**vestibular** de mayor dimensión, el mesio**pa**latino, ocupa un tercio aproximadamente de la cá**ma**ra pulpar no obstante esto se extiende en la ma**yo**r parte de la pared palatina, y el disto**vestibular**, que ocupa el tercer lugar referente a su ta**ma**ño, ocupa aproximadamente una décima de la cavi**dad** pulpar.

La entrada de los conductos se hace en dirección de la posición divergente de las ra**íce**s. Así, la entrada del conducto para la raíz me**sio**vestibular se inicia con la dirección hacia me**sial**; la entrada del conducto de la raíz mesio**pa**latina se inicia con una orientación muy marcada hacia el paladar y, por último la entrada del con**ducto** de la raíz disto**vestibular** se produce hacia distal. Los conductos radiculares tienen la mis**ma** forma laminada de las raíces.

## SEGUNDO MOLAR SUPERIOR

Es un diente con cuatro cúspides, a menu**do** hay una quinta cúspide de aspecto mesio**pa**latino.

## CORONA

El exterior de la corona es muy similar

al del primer molar de la segunda dentición, sin embargo es más pequeño y angular y converge más a oclusal, su borde cervical es más prominente en la superficie bucal, tiene un delineado trapezoidal.

**Superficie bucal.**- Tiene un borde cervical bien definido extendiéndose en la totalidad de dicha superficie menos prominente que en los primeros molares, el borde cervical es mayor en la unión con la cúspide mesiobucal, la superficie vestibular está separada por el surco bucal en dos cúspides, la mesiobucal y la distovestibular.

**Superficie palatina.**- Es convexa inclinándose a medida que se acerca al borde oclusal -- siendo mayor en mesial que en distal, -- esta superficie está dividida por el surco palatino que es profundo en oclusal -- disminuyendo a medida que se acerca al tercio cervical, formando dos cúspides -- una mesiopalatina más elevada y extensa que la distopalatina, cuando hay una quinta cúspide ocupa el área mesiopalatina en el tercio medio de la corona llamada tubérculo de Carabelli.

**Superficie mesial.**- Tiene un borde marginal elevado, interdentaciones hechas por el surco mesial que extienden de la superficie -- oclusal, el ángulo mesiobucal agudo y el ángulo mesiopalatino es obtuso, la superficie es convexa oclusocervical y menos vestibulopalatino, estando algo aplanada, formando ancho y amplio contacto con el primer molar en forma de media luna invertida.

**Superficie distal.**- Es convexa oclusocervicalmente y menos bucopalatinamente. Aplanada en posición central, el contacto con el diente contiguo es en forma de media luna invertida con convexidad a oclusal.

**Superficie oclusal.**- Tiene cuatro cúspides bien definidas y una pequeña en ocasiones. La cúspide mesiobucal es la segunda en tamaño, no tan grande como la distobucal con inclinación mayor hacia el borde palatino a medida que se acerca al surco central. La cúspide distobucal es tercera en desarrollo con borde palatino bien definido con inclinación hacia mesial, este borde hace contacto con la cúspide mesiopalatina que forma un borde obtuso elevado; dicha cúspide es la mayor, ocupando la extensión más extensa del área oclusopalatina extendiéndose hacia bucal, la cúspide distopalatina hace unión en la formación del borde oblicuo siendo la menor de las cuatro separado por el surco de la cúspide distopalatina. Dicha superficie forma tres la central es grande y profunda punto de unión de los surcos bucal y mesial uniendo surco distal a la cavidad distal la que es profunda rodeada de surcos triangulares, el surco distopalatino es profundo con inclinación mesial produce una indentación cuando se une a la superficie palatina.

## RAICES

Las raíces son tres; una mesiobucal, una palatina y otra distobucal que es la más corta es trecha de las tres, son delgadas ensanchándose a medida que se acercan a la corona.

## CAVIDAD PULPAR.

Consta de 4 ó 5 cuernos pulpares, la forma corresponde a la anatomía externa del diente; mesiobucal, mesiopalatino y distopalatino.

El Mesiovestibular, es el mayor, ocupa una parte considerable de la cámara pulpar con vértice muy agudo, su inclinación es sentido mesiobucal.

El Mesiopalatino, aproximadamente ocupa un tercio de la cavidad pulpar, siendo el segundo en tamaño en ocasiones da la impresión de ser mayor que el mesiobucal debido a la presencia de la quinta cúspide mesiopalatina secundaria, presentándose en el ángulo mesiopalatino.

El Distovestibular, es tercer lugar en tamaño, ocupando una quinta parte de la cámara pulpar, localizando su vértice en el extremo del ángulo distobucal, el plano inclinado refleja la cresta oblicua de la superficie externa del diente.

El Distopalatino, es el más pequeño localizado en el ángulo distopalatino, el vértice tiene una inclinación ligera hacia distal y palatino.

La cámara pulpar es grande. Los cuernos son muy alargados y conoides, toman la dirección de la cima de cada eminencia, incluyendo el tubérculo de Carabelli. El piso de la cavidad no es plano sino prominente y la entrada de los conductos se hace en dirección de la posición divergente de las raíces, como en el primer molar.



Así, la entrada del conducto para la raíz mesiovestibular se inicia con dirección hacia mesial; la entrada del conducto de la raíz distovestibular se produce hacia distal y, por último, la entrada del conducto de la raíz palatina se inicia con una orientación muy marcada hacia el paladar.

El espesor de la pared dentaria, desde la superficie del diente en la corona, hasta encontrar pulpa es muy delgada, apenas es de 1.8 mm. y puede llegar a los 4 mm. en la cima de las cúspides. Esto da idea del tamaño de la cavidad pupar, si se compara con los dientes permanentes.

Los conductos radiculares tienen la misma forma laminada que las raíces. El lingual es de luz regularmente circular.

### INCISIVO CENTRAL INFERIOR

Aunque suele prevalecer la longitud de la corona sobre el diámetro mesiodistal, la diferencia entre estas dos dimensiones no es tan manifiesta como en el incisivo permanente inferior.

#### CORONA

Superficie labial.- Es convexa en todas direcciones con mayor convexidad en el borde cervical aplanándose a medida que se acerca al borde incisal.

Superficies Proximales.- Son convexas labiolingualmente y menos en aspecto incisivo-cervical, esta convexidad es en su tercio cervical dirigido al borde incisal y

el contacto con los otros dientes es en su tercio cervical dirigido al borde incisal, y el contacto con los otros dientes es en el borde incisal.

**Borde Incisal.**- Se une a las superficies proximales en ángulo recto el borde incisal se inclina cervicalmente a medida que se acerca al borde distal para unirse a 1 lateral.

**Superficie lingual.**- Más ancha en diámetro que las labiales inclinándose las paredes proximales lingualmente a medida que se acercan a cervical. Los bordes marginales se unen al ángulo convexo el que ocupa el tercio cervical de la superficie lingual.

## RAIZ

La raíz es algo aplanada en mesial y distal adelgazándose hacia el ápice.

## CAMARA PULPAR.

La cámara pulpar sigue el contorno externo del diente, siendo más ancho mesiodistal a la altura del techo con irregularidades por los tres lóbulos de desarrollo en sentido labiolingual, la cámara es más ancha en el ángulo o cuello. El conducto radicular es de forma oval, adelgazándose al aproximarse al ápice. Se presenta una demarcación en la cámara pulpar y el conducto.

## INCISIVO LATERAL INFERIOR

Este diente es estrecho, siendo los más

pequeños de la boca, aunque es ligeramente más ancho que el central. Ocurren en estos dientes las menores manipulaciones endodónticas.

## CORONA.

*Superficie labial.* - Generalmente lisa y convexa; - su parte más prominente se encuentra en cervical, desde donde declina hacia el cuello y hacia el borde cortante.

*Superficies Proximales.* - Son convexas en el tercio incisivo; al converger hacia cervical tienden a ser algo más planos.

*Borde incisal.* - Es casi horizontal. Los ángulos mesial y distal son ligeramente redondeados o agudos.

*Superficie lingual.* - Su contorno es semejante al de la cara vestibular; se reduce un poco en la zona del cuello por la ligera convergencia de las caras de contacto hacia lingual. Las crestas marginales, mesial y distal son dificultosamente visibles.

## RAIZ

Es única y aplanada en sentido mesiodistal. En corte horizontal muestra un contorno ovalado, con una ligera convergencia de las caras mesial y distal hacia lingual. Vista por mesial -- presenta su parte apical inclinada hacia vestibular.

## CAMARA PULPAR

La cámara pulpar sigue el contorno exter

no del diente, es más ancho mesiodistalmente a la altura del techo. Su conducto radicular es de -- forma oval, adelgazándose al aproximarse al ápice. Este diente no presenta alguna demarcación en la cámara pulpar y el conducto como ocurre en el incisivo central.

### CANINO INFERIOR

El canino inferior tiene la misma forma que el contorno del superior, no es tan voluminoso labiolingual, ni tan ancho mesiodistalmente.

### CORONA

*Superficie labial.*- Es convexa en todas direcciones, tiene un lóbulo central prominente terminando incisalmente en la porción labial de la cúspide extendiéndose hacia el borde cervical donde tiene su mayor curvatura.

*Borde incisal.*- Es más largo en distal que mesial y hace intercuspidación con el borde mesioincisal del canino superior.

*Superficies proximales.*- Son convexas en el tercio cervical y la superficie mesial puede ser cóncava a medida que se acerca al borde cervical. Debido al espesor de los bordes marginales los caninos no son tan anchos labiolingualmente como los superiores siendo las superficies mesial y distal más pequeñas, hacen contacto con los dientes vecinos en el tercio incisal.

*Superficie lingual.*- Los bordes marginales se extienden del borde incisal al borde cervical donde se unen con el cíngulo. El --

borde marginal distal es más largo que el incisal, el cingulo es estrecho debido a la convergencia de las superficies proximales a medida que se acercan a la superficie lingual. El cingulo es convexo entre el borde marginal y el lingual, se encuentran los surcos mesiolingual y distolingual.

## RAIZ

La raíz es única con diámetro labial más ancho que el lingual, con las superficies proximales, la raíz se adelgaza hacia un ápice puntiagudo.

## CAVIDAD PULPAR.

La cavidad pulpar sigue la anatomía externa del diente al igual que la cámara pulpar -- tiene aproximadamente la misma amplitud labiolingual que mesiodistal, no hay diferencia visible -- entre la cámara y el conducto que tiene la forma semejante de la raíz, con un ancho labial mayor -- que el lingual y termina en el ápice con una marcada constricción.

## PRIMER MOLAR INFERIOR

El delineamiento difiere de los otros -- dientes, diferenciándose en que el borde marginal mesial está excesivamente desarrollado pareciendo a una quinta cúspide.

## CORONA

Superficie bucal.- Tiene un borde cervical promi-

nente que se extiende por toda la superficie bucal en posición superior al cuello siendo mayor el mesiobucal, uniéndose a la superficie mesial en ángulo agudo y el ángulo obtuso con distal. La superficie bucal es convexa hacia mesiodistal. Bucolingualmente el diámetro gingival es mayor en diámetro oclusal. La superficie bucal es aplanada en cervical, compuesta de dos cúspides la mesio-distal mayor y más larga, y la distobucal es más pequeña dividida por el surco bucal.

**Superficie lingual.**- Es convexa en ambos aspectos, se inclina desde el margen gingival hacia la línea media a medida que se aproxima a la superficie oclusal, dicha superficie está dividida por el surco lingual que proviene de la cavidad central, terminando en depresión, donde se encuentran las cúspides mesiolinguales - la mayor y la distolingual.

**Superficie mesial.**- Es plana en ambos aspectos, siendo convexa en el borde marginal mesial y mayor en la unión de las cúspides mesiobucal, inclinándose menos hacia gingival a medida que se acerca a la cúspide mesiolingual.

**Superficie distal.**- Es convexa en todas direcciones donde el borde marginal distal está atravesado por el surco distal que termina en dicha superficie.

**Superficie oclusal.**- Se define como un romboide dividido por las cúspides mesiobucal y mesiolingual, parecida a un ocho inclinado, a un lado, el círculo menor represen

# TESIS DONADA POR D. G. B. - UNAM

40

ta a mesial, y el mayor a distal, la superficie oclusal es más larga mesiodistalmente que bucolingual y contiene las cúspides mesiobucal, distobucal, mesiolingual y distolingual, siendo las mesiales las mayores. Tiene tres cavidades, una central la mayor, una mesial de tamaño medio situada entre las cúspides mesial y distal que es muy llana en posición distal a las cúspides distales, estas cavidades están unidas por el surco central. El borde marginal se extiende desde la cavidad mesiolingual para separarla del borde de la cúspide mesiolingual y el surco triangular mesiobucal -- que separa el borde marginal mesial de la cúspide mesiobucal.

## RAICES.

Son dos, una mesial y una distal, son muy delgadas y ensanchan cuando se acercan al ápice, para permitir que se desarrolle el germen sucedáneo.

## CAVIDAD PULPAR.

En los molares superiores se ha dicho algo de la cavidad pulpar, ésta es similar de aquellos. De forma alargada mesiodistalmente, el grosor de la pared dentaria que forma el techo llega a tener hasta 4 mm. en la cima de las cúspides.

En un corte transversal a nivel del cuello, se observa la cámara pulpar de forma cuadrangular alargada mesiodistalmente. En el fondo o piso de la cavidad está la entrada de los conductos radiculares, de los que corresponden dos para la raíz mesial que son los más largos y uno para

la distal. Los dos conductos mesiales son estrechos y redondos de luz. El distal es amplio en sentido vestibulolingual, muy raras veces el mesial es único, así como es raro también encontrar dos conductos distales.

## SEGUNDO MOLAR INFERIOR

Consta de cinco cúspides, con contorno axial más redondeado bucolingualmente es más estrecho en comparación mesiodistal, borde cervical amplio es la superficie bucal.

### CORONA

Superficie bucal.- Tiene tres cúspides una mesio-bucal, siendo la segunda en tamaño, una distobucal la mayor y otra distal la más pequeña. La cúspide distal se extiende lingualmente en el borde oclusal que las dos cúspides bucales, siendo menor la superficie disto-oclusal.

Superficie lingual.- Es convexa en todas direcciones, siendo la convexidad mayor a medida que se acerca al cuello.

Superficie mesial.- Es convexa aplanándose en posición cervical atravezada en su centro por el surco mesial que divide el borde oclusal. El contacto con el primer molar es amplio en forma de media luna invertida en posición inferior a la unión del surco mesial.

Superficie distal.- Generalmente convexa aplanada un poco bucolingualmente cuando se aproxima al borde cervical, menor que la superficie mesial.



*Superficie oclusal.* - De mayor diámetro en su borde bucal, que en lingual, debido a la -- convexidad de las paredes proximales. El aspecto bucal consta de tres cúspides, - la distobucal, mesiobucal y la bucal. En aspecto lingual consta de dos cúspides la linguomesial y la linguodistal. - Hay tres cavidades en oclusal; la central, la mesial y la distal.

## RAICES

Las raíces están compuestas de una rama mesial y una distal que divergen al aproximarse al ápice.

## CAVIDAD PULPAR.

Es de más grandes proporciones que otros dientes infantiles. El grosor de la pared desde la superficie del diente hasta encontrar la cavidad pulpar es de 1.8 mm. y alcanza hasta 4.5mm. - en la cara oclusal, en la cima de las cúspides.

Los conductos radiculares son de dimensiones extraordinariamente grandes, si se comparan con los dientes de la segunda dentición. Esta amplitud es propia de las raíces que empiezan su reabsorción tan pronto han acabado de formarse.

Son cuatro los cuernos pulpares, con dirección a cada una de las cimas de las cúspides. - Cada cuerpo radicular tiene un conducto, pero se encuentran casos que la raíz mesial tiene dos conductos con un solo foramen. Cuando el conducto es único éste es muy amplio y en forma de embudo, como en el segundo molar superior. Si hay fusión de los cuerpos radiculares puede existir, propor-

porcionalmente, un solo conducto amplio. La posición del ápice es siempre hacia distal.

PROMEDIO DE MEDIDAS DE LOS DIENTES TEMPORALES EN MM.

	Largo total en mm.	Largo coronario	Largo radicular	dm. corona- rio mesio- distal.	dm. mesio- distal del cuello.	dm. corona rio vesti- bulopalat.	dm. vest. ling. del cuello:
<b>SUPERIORES</b>							
Incisivo c.	16.0	6.0	10.0	6.5	4.5	5.0	4.0
Incisivo I.	15.8	5.6	11.4	5.1	3.7	4.8	3.7
Canino	19.0	6.5	13.5	7.0	5.1	7.0	5.5
Primer M.	15.2	5.1	10.0	7.3	5.2	8.5	6.9
Seg. Molar	17.5	5.7	11.7	8.2	6.4	10.0	8.3
<b>INFERIORES</b>							
Incisivo c.	14.0	5.0	9.0	4.2	3.0	4.0	3.5
Incisivo I.	15.0	5.2	10.0	4.1	3.0	4.0	3.5
Canino	17.0	6.0	11.5	5.0	3.7	4.8	4.0
Primer M.	15.8	6.0	9.8	7.7	6.5	7.0	5.3
Seg. Molar	18.8	5.5	11.3	9.9	7.2	8.7	6.4

## CAPITULO IV

## DIAGNOSTICO CLINICO Y RADIOGRAFICO

Un tratamiento correcto se basa en un diagnóstico correcto el cual puede hacerse, por medio de los sentidos o con ayuda de recursos mecánicos simples. El diagnóstico clínico se basa en la consideración de la Historia clínica subjetiva que puede ser suministrada por el familiar del niño y el examen clínico objetivo efectuado por el profesional.

El examen efectuado por el dentista, debe hacerse desde las primeras impresiones que el dentista observa en el paciente; hábitos exteriores de la persona, constitución, estatura, conformación, actitud y el estado emotivo. Se trata, así, de formarse un juicio sobre la gravedad del padecimiento y sobre el paciente.

Posteriormente se va interrogar sobre el diente enfermo, al clínico le interesa conocer:

- 1) Causa
- 2) Iniciación
- 3) Diente afectado
- 4) Tiempo
- 5) Evolución
- 6) Estado actual y
- 7) Repercusiones de lo aquejado al paciente.

De la narración de los síntomas, unos serán precisos y de gran valor, otros habrá que tomarlos con reserva y finalmente otros serán desechados.

El examen clínico de un diente con pulpa afectada o de un diente despulpado debe incluir varias pruebas que son de utilidad para llegar a un diagnóstico correcto como son:

1. Inspección visual
2. Percusión
3. Palpación
4. Movilidad
5. Radiográfico
6. Prueba pulpar eléctrica
7. Prueba térmica
8. Transiluminación
9. Prueba de la cavidad
10. Prueba anestésica.

Estas pruebas hay que combinarlas, y si fuera necesario, utilizarlas todas a fin de no cometer errores. Ninguna de estas pruebas utilizada aisladamente ofrecen una seguridad completa. En la mayoría de los casos, un diagnóstico correcto se basa en un buen examen subjetivo y objetivo, complementado por varias pruebas clínicas.

El primer paso para llegar al conocimiento del padecimiento, es la historia clínica, que debe iniciarse con el interrogatorio sobre la ficha de identificación.

El cirujano dentista deberá observar la tonalidad de la piel: si se presenta pálida como en la anemia, cianótica como en ciertas enfermedades cardíacas, pastosa o ictericia como en los trastornos hepáticos o pigmentada como en la enfermedad de Addison.

La raza, también es de interés, pues hay razas que tienen tendencia a determinadas enferme

dades, como la judía que tiene tendencia a enfermedades de tipo nutricional, o la india a la tuberculosis.

El lugar de nacimiento, puede tener importancia por las enfermedades adquiridas. Una vez anotados los anteriores datos, se realizará un estudio minucioso de las condiciones higiénicas generales de la boca, anotando el número de dientes despulpados.

En ciertos casos se requerirán pruebas de laboratorio, como fórmula leucocitaria, eritrosedimentación, tiempo de coagulación y sangrado, y examen de orina.

Si hay dolor se analizará: ¿Cuándo empezó el dolor? tiempo de aparición (horas, días, semanas, meses). Si el dolor es espontáneo o provocado. Lugar que ocupa (lado, arcada, diente, pulpa, periodonto, irradiado, reflejo. Duración y naturaleza del dolor.

Es necesario realizar un buen interrogatorio del dolor, para conocer su naturaleza y la sensación que produce, siendo importante interpretar sus características:

#### a) Espontáneo.

Cuando se presenta espontáneo indica una lesión patológica de la pulpa de carácter severo, de pronóstico desfavorable, siendo casi siempre de carácter irreversible, que requieren un tratamiento radical.

## b) Provocado.

Cuando se presenta en la aplicación de un estímulo y al retirar éste, el dolor desaparece gradualmente y en corto tiempo, indicando que hay una inflamación pulpar reversible, si el dolor continúa por más tiempo, será una inflamación aguda pulpar.

## c) Intensidad del dolor.

Puede ser de tres tipos: leve, moderado o severo.

## d) Frecuencia del dolor.

Lesiones severas del tejido pulpar apareciendo el dolor en períodos cada vez más cortos hasta hacerse continuo, siendo -- característica de pulpitis aguda cerrada. Cuando el dolor es menos frecuente y desaparece totalmente al ser atendidas a tiempo y tratadas debidamente se trata de pulpitis transitoria.

Se observará el estado del diente como un todo; si se presenta pérdida de la translucidez original o tiene alteraciones de color, movilidad o extrucción. El examen directo y la inspección del diente pueden revelar una cavidad cariosa, una pulpa expuesta, una pulpa hipertrofica o un conducto radicular casi vacío. Si hay presencia de exposición pulpar, se tendrá en cuenta el color, consistencia y olor de la pulpa. Para determinar el estado de la pulpa o de los tejidos periapicales, nos valdremos de las siguientes -- pruebas:

## 1.- Examen visual o inspección.

Es el examen más simple. Con la ayuda de luz concentrada en la boca, se examinan los dientes y los tejidos blandos, secando perfectamente la zona a examinar.

Por medio de este examen se puede apreciar: Destrucción cariosa, fractura coronaria, alteraciones de color, fístulas, abscesos submucosos, cicatrices de cirugía, etc.

Para la inspección, se coloca al paciente en posición natural, con sus regiones simétricas, la exploración se hará comparativa. Los resultados que se obtienen por medio de la inspección son nociones de sitio, color, forma, volumen, estado de la superficie y movimientos.

## 2.- Percusión.

Es un procedimiento de exploración que consiste en golpear metódicamente, a fin de provocar fenómenos acústicos, producir movimientos o localizar puntos dolorosos. Se efectuará un golpe rápido y suave sobre la corona de un diente, con la punta del dedo medio o con un instrumento, se determina así si el diente está sensible.

Es conveniente percutir, primero, los dientes normales adyacentes para que el paciente pueda percibir la diferencia de intensidad de dolor o las molestias respecto a los dientes sanos. Asimismo, conviene percutir en forma sucesiva, varios dientes adyacentes, pidiéndole al paciente que nos indique en cuál de ellos acusa sensibilidad, y no formularle inmediatamente después la pregunta de haber percutido un diente único.



En la percusión debe golpearse con cuidado, suavemente, para no provocar dolor intenso en un diente ya sensible. Mejor aún, es proceder a presionarlos ligeramente con el dedo antes de proceder a la percusión; si no hubiera sensibilidad, se puede efectuar.

Muchas veces, el diente no acusa sensibilidad al ser golpeado en una dirección determinada, pero en cambio la manifiesta cuando se modifica o invierte la dirección del golpe. Un diente puede estar sensible sólo cuando se le percute o mueve en una dirección determinada.

### 3.- Palpación.

Consiste esta prueba, en determinar la consistencia de los tejidos presionando ligeramente con los dedos los tejidos. Se emplea para averiguar la existencia de una tumefacción, si el tejido afectado presenta aspereza o liso, duro o blando, etc.

Se le utiliza generalmente cuando se sospecha la presencia de un absceso; en tal caso, se aplica una ligera presión con la punta de los dedos sobre la encía o mucosa a nivel del ápice afectado y se observa si existe tumefacción, o si los tejidos blandos se muestran dolorosos a la presión.

La palpación es importante para determinar la conveniencia de hacer una incisión, la que se efectuará, únicamente, cuando la tumefacción alcance el grado de madurez suficiente y sea blanda.

#### 4.- Prueba de movilidad.

Consiste en mover un diente con los dedos o con un abatelengua, a fin de determinar su firmeza en el alveolo. Se denomina movilidad de primer grado, cuando el diente tiene apenas un movimiento perceptible; de segundo grado, cuando tiene una movilidad de 1 mm. de extensión en el alveolo, y de tercer grado, cuando tiene un movimiento mayor de 1 mm. En este caso, no debe realizarse ningún tratamiento endodóntico, a menos que pueda reducirse la movilidad con éxito.

El examen de movilidad debe emplearse únicamente como forma complementaria de diagnóstico. En ciertas ocasiones, la radiografía puede mostrar una reabsorción alveolar pronunciada, y sin embargo, el diente se encontrará firme. En estos casos, la reabsorción habrá afectado una sola pared del alveolo, la bucal o la lingual, mientras la otra todavía proporciona al diente fijación firme. Por otra parte, un diente con absceso puede presentar movilidad extrema en el período agudo, afirmándose nuevamente en su alveolo una vez establecido el drenaje y esterilizado el conducto.

#### 5.- Radiografía.

Es el auxiliar más usado en la clínica para poder establecer un diagnóstico. Las imágenes radiográficas normales en la práctica de la endodoncia, son las siguientes:

**Esmalte.**- Aparece como un forro más blanco que los dentarios restantes. Este forro o manto, es interrumpido en el esmalte normal, por lo tanto, su homogeneidad

es condición de un esmalte sano. Termina como extremo de cu-chillo en el cuello dentario.

**Dentina.**- Recubierta por el esmalte, presenta un color menos blanco, mas grisáceo, radiográficamente, menos denso. Se anota perfectamente su línea mimitrofe con el esmalte, o límite amelo-dentinario, en todas las superficies en que los rayos la cortan perpendicularmente. La parte en que forma el techo, las caras proximales y el piso de la cámara pulpar, aparecen con convexidad hacia el centro del diente. Esta particularidad se hace más visible en los molares, y mayor aún cuando más joven es el diente.

**Cemento.**- Siendo de una densidad a los rayos x, semejante al de la dentina, no puede distinguirse bien de aquella. Normalmente, su superficie externa, limita con el periodonto, es lisa y muy uniforme. Su espesor aumenta desde el cuello hacia el ápice en donde su unión con la dentina, límite cemento-dentinario, forma el extremo del conducto radicular.

**Pulpa coronaria.**- Siendo tejido blando no se visualiza por los rayos x, pero sí, los límites formados tejidos duros que forman el espacio cameral coronario o porción bulbar, o porción más ensanchada del tejido pulpar.

Lámina dura o cortical alveolar.- Se visualiza como una línea blanca interpuesta entre la membrana periodontal y el hueso alveolar. Contornea completamente el espacio periodontal y debe observársela en toda su longitud para apreciar su integridad.

Desde el punto de vista endodóntico, la radiografía nos puede dar los siguientes datos: - defectos de estructura adamantina y dentinaria; - profundidad de caries; longitud aproximada de los dientes, extensión de la cámara pulpar, y su cercanía a las preparaciones cavitarias; caries y obstrucciones; diámetro mesiodistal de los conductos visibilidad o no, del conducto, en el ápice; número de conductos; curvaturas de las raíces; resorción radicular de los dientes deciduos; control de la rectificación de los conductos, etc.

No hay que olvidar, que la radiografía es un auxiliar, y que no debemos usarla únicamente, sino hacer también otras pruebas, ya que si así no lo hiciéramos no llegaríamos a hacer un diagnóstico correcto.

#### 6.- Prueba pulpar eléctrica.

Esta prueba consiste en hacer pasar a través de la pulpa una corriente eléctrica muy débil, cuya intensidad se aumenta poco a poco, hasta llegar al umbral de irritación manifestado por una sensación de cosquilleo, calor o hasta ligero dolor; lo cual es efecto del pequeño choque eléctrico que se produce.

## 7.- Prueba térmica.

Consiste en la aplicación de calor o - - frío. Es muy útil como método diferencial cuando se emplea en combinación con la electrorreacción. El diente sano normal, no ofrece variaciones de - sensibilidad a los cambios de temperatura, pero - si hay abrasiones del esmalte o exposiciones del cemento gingival, puede irritarse la pulpa normal si se exceden los límites del frío ( $5^{\circ}$  a  $25^{\circ}\text{C}$ ).

Partiendo de la temperatura normal del - organismo,  $37^{\circ}\text{C}$  las sensaciones de dolor se manifiestan en las afecciones pulpares, por encima o por debajo de la misma.

La reacción al frío en los diversos estados patológicos pulpares es la siguiente: a los  $5^{\circ}\text{C}$ , reacciona la pulpa normal a los  $15^{\circ}\text{C}$  reacciona una dentina sensible; a los  $25^{\circ}\text{C}$  reacciona una pulpa hiperémica; a los  $30^{\circ}\text{C}$  reacciona una - - pulpitis parcial y a los  $35^{\circ}\text{C}$  una pulpitis total.

Para obtener reacciones al calor, puede usarse, depositando agua caliente en un recipiente en el que se ha sumergido un termómetro; en - - esta forma, el agua va templándose hasta que se - obtiene el umbral mínimo de reacción pulpar al calor, la que se verifica proyectando agua sobre el diente por medio de una jeringa.

Existen otros métodos para determinar - - estas reacciones pulpares por medio de termometría, que empleando cualquiera adecuadamente se obtienen buenos resultados.

## 8.- Transiluminación.

Esta basada en los siguientes principios: los tejidos blandos normales, al ser atravesados por un haz de luz fuerte, aparecen claros y rosados, mientras que los afectados con procesos patológicos aparecen opacos y más oscuros debido a la desintegración de los glóbulos rojos y tejidos blandos.

La transiluminación de los dientes puede hacerse en un cuarto oscuro, o al menos en una habitación oscurecida. El tamaño de la zona oscura o "sombra", generalmente es índice de la extensión del tejido afectado. Es aconsejable hacer la transiluminación de los tejidos, tanto desde el lado vestibular como desde el palatino, variando la intensidad de la luz. Un diente con pulpa normal, no mostrará sombras a lo largo de la raíz o en la región apical, mientras que otro con alteraciones apicales mostrará una sombra difusa.

La transiluminación es útil para localizar la entrada de un conducto radicular. En estos casos, la lámpara de transiluminación se coloca por debajo de la goma del dique, contra los tejidos blandos y a nivel de la raíz, a fin de iluminar la cavidad pulpar. La entrada del conducto será así más fácil de identificar pues aparecerá más oscura que el resto de la cavidad pulpar.

## 9.- Examen de la cavidad.

En algunas ocasiones, a pesar de haber empleado varios de los exámenes mencionados, pueden existir dudas sobre la vitalidad pulpar, particularmente cuando ha habido aposición de dentina secundaria o la pulpa está en proceso de necro

sis sin estar mortificada totalmente. En esos casos, si la pulpa tiene vitalidad, se usa una fresa No. 1 ó 2, que alcance el límite amelodentinario o lo sobrepase ligeramente, obteniéndose casi siempre una respuesta dolorosa. Si la pulpa tuviera vitalidad, al remover la obturación, el paciente acusará una ligera sensibilidad. Si no -- acusa dolor, podrá ensayarse el examen térmico -- una vez preparada la cavidad, con lo cual, la pulpa no dejará de responder a esta prueba.

Como este examen de la cavidad, es un -- procedimiento que exige sacrificio de tejido dentario, se recomienda sólo en última instancia.

#### 10.- Prueba por anestesia.

En ocasiones, para determinar cuál es el diente causante de un dolor, puede ser útil el -- diagnóstico por eliminación. En presencia de dolores difusos, cuando se sospecha de uno o dos -- dientes adyacentes o cuando el dolor se irradia -- de un diente superior a un diente inferior del -- mismo lado del maxilar, se hace una anestesia local en un diente, a fin de descartar al otro diente. Si por ejemplo, un paciente con obturaciones grandes en los molares superiores e inferiores se queja de dolores en el lado donde se encuentran -- esos dientes, se aplicará anestesia regional en -- el dentario inferior. Si el dolor desaparece temporalmente, podremos deducir que el responsable -- del dolor es un diente inferior, pero si el dolor persistiera, el causante será un diente superior. En tal caso se hará una anestesia por infiltración en cada uno de los dientes sospechosos, hasta individualizarlo. Muy rara vez es necesario -- recurrir al diagnóstico por exclusión empleando -- un anestésico, y sólo debe usarse en casos de dolor intenso y dudoso en el momento del examen.

En general, cuando sea posible, es aconsejable evaluar la mayor cantidad de métodos de diagnóstico antes de proseguir cualquier terapéutica pulpar, para así obtener resultados favorables.



## CAPITULO V

## ELECCION DEL TRATAMIENTO

La base para tratamientos eficaces de cualquier enfermedad es el Diagnóstico acertado de la afección existente. Si no se sigue este concepto fundamental, se llevará a ciegas cualquier intento de terapia pulpar y el éxito será cuestión de suerte.

Una exposición pulpar no es infrecuente, en la práctica de la Odontopediatria, y el, profesional debe elegir, en tal caso si se trata o se extrae el diente.

Al elegir el tratamiento, habrá que considerar muchos factores que se deben valorar cuidadosamente antes de tomar la decisión de establecer el tratamiento endodóncico en un diente primario. A continuación se mencionarán:

Factores dentales:

1.- Importancia estratégica del diente:

- a) Cuánto tiempo permanecerá funcionando en la boca.
- b) Presencia o ausencia del sucedáneo y, de estar presente, su grado de desarrollo.
- c) Importancia psicológica de la retención de un diente en la boca.

- 2.- La corona clínica deberá ser restaurable con una corona cromada correctamente adaptada.
- 3.- Evaluación del tejido gingival circundante.
- 4.- Una fístula o una ligera movilidad no deberán ser contraindicaciones para el tratamiento.
- 5.- Radiográficamente debemos considerar:
  - a) Que exista un mínimo de 2/3 partes de estructura radicular.
  - b) El hecho de encontrar zonas radiolúcidas presente a nivel de bifurcación, tampoco contraindican el tratamiento.  
En cambio, la presencia de una reabsorción interna avanzada, así como la de quistes foliculares subyacentes al diente afectado si lo contraindican.

#### Selección del diente primario a tratar:

- 1.- Cuando el primer molar permanente todavía no ha erupcionado, es más recomendable hacer un tratamiento de conductos radiculares en el segundo molar primario, en vez de extraerlo y colocar en su lugar un mantenedor de espacio intraóseo con brazo distal.
- 2.- Es conveniente conservar un diente primario cuando el permanente aún está ausente, en especial si el pa-

ciente está en neutro-oclusión.

- 3.- Cuando el pronóstico de una pulpotomía es dudoso (Hemorragia excesiva - al amputar la porción coronal de la pulpa) se debe proceder a hacer una pulpectomía.
- 4.- La extracción de un diente primario, antes de que se haya formado por lo menos la raíz del permanente, afecta su tiempo de erupción; por lo tanto, debe tratar de conservarse.

#### Factores generales.

- 1.- Todos aquellos pacientes con historia de enfermedades sistémicas mayores, leucémicos o que estén bajo una larga terapia de corticoesteroides, -deberán ser descartados para un tratamiento endodóncico.
- 2.- En el caso de un paciente hemofílico, el tratamiento endodóncico es preferible a la extracción.
- 3.- Tanto la cooperación del niño, como la de sus padres, son indispensables.
- 4.- El dentista debe tener conocimientos y habilidades necesarios para poder llevar a cabo el tratamiento.

Si se aceptan las ventajas que brinda la dentadura infantil y se seleccionan los casos juiciosamente, puede esperarse un porcentaje bastante elevado de éxito. Puede también anticiparse -

una respuesta muy favorable, en los dientes permanentes jóvenes.

Existen ciertos procedimientos y técnicas aplicables a todas las formas de tratamiento que afectan a la pulpa dental. En primer lugar son esenciales técnicas indoloras.

Para lograr esto, deberá realizarse anestesia profunda y adecuada; usando debidamente -- agentes anestésicos locales, esto se puede lograr en casi la totalidad de los casos.

Cuando el aspecto indica que la pulpa -- está afectada, deberá lograrse suficiente analgesia al principio del tratamiento. Especialmente en los casos de tratamiento de niños, parece poco aconsejable someter al paciente a más inyecciones.

La cooperación del paciente es una necesidad en cualquier procedimiento en que se necesite campo estéril y precaución. A menudo, esto se relaciona con la duración del tratamiento.

El niño que requiere anestesia general -- cada vez que necesite tratamiento sería un mal -- candidato para terapéuticas pulpares extensas que requirirían visitas largas o múltiples.

## CAPITULO VI

## RECUBRIMIENTO PULPAR

El procedimiento de protección pulpar ha sido ampliamente practicado durante años y aún es el favorito de muchos odontólogos que tratan exposiciones pulpares vitales. Aunque algunos han --  
condenado la protección pulpar, otros informan --  
que si se eligen cuidadosamente los dientes se ob-  
tienen resultados excelentes.

En general, se está de acuerdo ahora en que los procedimientos de recubrimientos deben --  
ser limitados a las exposiciones pequeñas que fue-  
ron producidas accidentalmente durante la prepara-  
ción cavitaria o a las verdaderas exposiciones en  
punta de alfiler por caries, rodeadas por dentina  
sana.

El tratamiento se debe efectuar en condi-  
ciones de asepsia quirúrgica. El dique de hule --  
debe ser empleado para aislar el diente y mante-  
ner la pulpa libre de contaminación.

No se deben usar medicamentos cáusticos  
con el propósito de cauterizar o esterilizar el --  
tejido pulpar expuesto antes de la protección.

El delicado tejido pulpar será dañado --  
por estos medicamentos con reducción del poten-  
cial de curación. Solo las soluciones no irritan-  
tes, tales como la solución salina normal será --  
empleada para limpiar la región, despejar el pun-  
to de exposición de residuos y mantener la pulpa  
húmeda mientras se está formando el coágulo antes  
de aplicar el material protector.

## RECUBRIMIENTO PULPAR INDIRECTO.

Consiste en estimular la pulpa viva aún cubierta por dentina para que se forme dentina secundaria. Esta técnica se hace con el objeto de medicar a la pulpa para evitar la lesión pulpar irreversible y curar la reversible.

La presencia de dentina cariada sobre la pulpa no significa que esta se halle necesariamente infectada. Ha sido costumbre de muchos dentistas no remover las capas más profundas de dentina cariada por temor a exponer la pulpa; no obstante un gran número de casos no se presentaron alteraciones pulpaes, aún después de muchos años.

Dorffman, comprobó que las capas más profundas de dentina reblandecida son estériles la mayoría de los casos. Este hecho parecería justificar la práctica recién mencionada y sugerir que la pulpa accidentalmente expuesta no está necesariamente infectada en particular si la intervención se ha efectuado bajo el dique de hule empleando una técnica aséptica.

La simple preparación de una cavidad particularmente si es profunda, produce alteraciones en la pulpa, tales como hemorragias. La reparación se efectuará por aposición de dentina secundaria, especialmente si la cavidad es superficial o se ha colocado una base de óxido de zinc y eugenol, alguna variante del mismo, o hidróxido de calcio se podrá esperar cicatrización, siempre que no exista traumatismo o infección. Por esta razón cuando se corren riesgos de hacer una comunicación pulpar, la preparación de la cavidad debe efectuarse únicamente después de aislar al diente con dique de hule para disminuir las posibilidades de infección.

Este procedimiento también ha sido denominado "protección indirecta", la cual puede efectuarse con el hidróxido de calcio sobre el cual se coloca una base usual del tipo de óxido de zinc y eugenol.

El objeto de colocar hidróxido de calcio en el fondo de la cavidad es neutralizar mediante su alcalinidad, los ácidos provenientes de la caries tan perjudicial para la pulpa, creando de este modo un ambiente poco propicio para el desarrollo bacteriano, ya que los gérmenes que normalmente se encuentran en la caries no toleran un pH por encima de 9, ni por debajo de 3 y el hidróxido de calcio estimula al órgano pulpar para la formación de dentina secundaria.

#### INDICACIONES.

- a) En lesiones profundas asintomáticas que radiográficamente se encuentran cerca de pulpa.

## CONTRAINDICACIONES.

- a) Dolor espontáneo
- b) Inflamación
- c) Fístula
- d) Dolor a la percusión
- e) Movilidad patológica
- f) Reabsorción radicular externa e interna.
- g) Radiolucidez periapical o interradicular.
- h) Calcificaciones pulpaes.

## VENTAJAS.

- a) Detiene el proceso carioso en el diente tratado.
- b) Se reduce el número de microorganismos en la boca.
- c) La boca recupera su función y desaparece la amenaza del dolor.
- d) Se evita la exposición pulpar.



## TECNICA.

La protección pulpar indirecta es la intervención endodóntica que se realiza en una sesión operatoria. Esto indica que inmediatamente después de eliminar el tejido dentinario reblandecido por el proceso de la caries y comprobado el estado de salud de la pulpa, se procede a la protección de la misma a través de la dentina remanente que la cubre.

Los pasos previos a la intervención propiamente dicha se inician con el diagnóstico clínico-radiográfico de las condiciones en que se encuentran la dentina y la pulpa.

- 1.- Anestesia
- 2.- Aislamiento del campo operatorio, ya que resulta indispensable para evitar la saliva, pues los abundantes microorganismos que contiene pueden alcanzar la pulpa, al ser forzados a través de los conductillos dentinarios por la presión ejercida durante las distintas maniobras operatorias.
- 3.- Preparación de la cavidad evitando la producción de calor, para ello deben tomarse en cuenta los factores que intervienen en su desarrollo:
  - a) Profundidad de la preparación
  - b) Velocidad de rotación de la fresa
  - c) Filo y material de la fresa
  - d) Humedad del campo
  - e) Calidad del tejido que se corta

- 4.- Eliminación del tejido que se corta
- 5.- Lavado de la cavidad con agua bides-tilada
- 6.- Secar con torundas de algodón esté-ri-les.
- 7.- Si la pulpa queda cubierta aproxima-  
damente por la mitad o más de espe-  
sor de su dentina, ésta puede ser cu-  
bierta por una mezcla de óxido de --  
zinc y eugenol que también servirá -  
de base para la obturación.

Si la cavidad es más profunda y el -  
espesor de la dentina sana remanente  
se acerca a 1/2 mm. se colocará una  
base de Hidróxido de Calcio y sobre  
este material se coloca la mezcla de  
óxido de zinc y eugenol.

- 8.- Colocación de la obturación.

## RECUBRIMIENTO PULPAR DIRECTO

Es un medio para conservar la pulpa dañada a pesar del máximo cuidado para no lesionarla cuando las exposiciones pulpares por caries o por medios mecánicos son inevitables. En cierta circunstancia será deseable conservar la vitalidad de la pulpa, recurriendo a un recubrimiento o a una amputación pulpar.

El diagnóstico se hace preferentemente por el examen visual, pues si la capa de dentina que cubre la pulpa es muy delgada se le puede perforar al efectuar la exploración con un instrumento con punta, no obstante, éste examen puede hacerse con ayuda de un explorador estéril, que se pasará suavemente sobre la superficie dentinaria.

Si la pulpa estuviera expuesta, la punta del explorador quedará retenida en la diminuta -- apertura y el paciente responderá a pesar de la -- anestesia de un dolor agudo, en algunos casos el explorador deberá retirarse de inmediato.

La exposición pulpar se observará como -- un pequeño punto rosado del tamaño de la cabeza -- de un alfiler, a través del cual se ve un tejido rosado claro de aspecto diferente a la dentina.

En ocasiones si ha quedado expuesta una superficie relativamente grande de pulpa se observa una pequeña pulsación. Si el traumatismo ha -- llegado a provocar una hemorragia el diagnóstico queda confirmado.

El pronóstico para la pulpa será favorable si ésta no se ha infectado por la caries o -- por contaminación accidental con saliva. Con fre-

cuencia se forma una capa de dentina secundaria - que protege la pulpa.

El material empleado para el recubrimiento pulpar debe ser antiséptico, sedante y no irritante. Debe ser mal conductor de la temperatura, no sufrir contracción ni expansiones, y permitir su aplicación con muy poca o ninguna presión.

#### INDICACIONES.

- a) En comunicaciones pulpares de menos - de 1 mm. rodeada de dentina sana
- b) En dientes con algún traumatismo cuya pulpa no este infectada
- c) En exposiciones pulpares pequeñas que hayan sido provocadas mecánicamente.

#### CONTRAINDICACIONES.

- a) Dolor espontáneo
- b) En inflamación
- c) Cuando exista fístula
- d) Dolor a la percusión
- e) Movilidad patológica
- f) Reabsorción radicular interna o externa
- g) Radiolucidez periapical e interradicular.
- h) Calcificaciones pulpares

- i) Hemorragia profusa en el sitio de exposición.

## TECNICA.

La protección directa se realiza en una sesión operatoria y, siempre que sea posible, en el momento en que se produce la exposición pulpar. Una vez decidido el tratamiento, la contaminación que haya podido sufrir la pulpa luego de haber quedado expuesta al medio bucal, no interfiere en la técnica operatoria.

En todos casos debe respetarse el tejido vivo y no actuar con antisépticos que pueden destruir las bacterias presentes en la superficie de la pulpa pero que también la lesionan con lo cual se entorpece la reparación.

- 1.- Aislamiento del campo operatorio con dique de hule, se debe efectuar inmediatamente, bajo previa anestesia.
- 2.- Diseño de la cavidad y eliminación del tejido carioso.
- 3.- Lavar la cavidad con agua bidestilada, la irrigación debe ser abundante.
- 4.- Se seca la cavidad con torundas de algodón estériles sin traumatizar la superficie expuesta de la pulpa.
- 5.- Se protege la exposición pulpar con una capa de Hidróxido de calcio que se coloca con un aplicador suavemente sobre la superficie dentinaria. - El material se coloca cuidadosamente

y eliminamos los restos que quedan - en las paredes de la dentina.

- 6.- Se coloca sobre el material de protección una capa de óxido de zinc y eugenol, que sirve de base para la obturación definitiva que se podrá colocar en esa misma sesión.

El control radiográfico post-operatorio y a distancia de la intervención resulta necesario para apreciar la evolución de la protección directa.

Si bien no suele observarse radiográficamente la formación del puente dentinario como en el caso de la Pulpotomía con Hidróxido de calcio, se puede comprobar, en cambio el cierre paulatino y normal de los forámenes apicales amplios en casos de dientes muy jóvenes. La prueba periódica de la vitalidad pulpar es también un factor importante de diagnóstico.

Clínicamente puede observarse durante algún tiempo no muy prolongado, la persistencia de una ligera hipersensibilidad a los cambios térmicos. La aparición de síntomas clínicos de pulpitis indica el fracaso del tratamiento y la necesidad de una intervención inmediata para eliminar parcial o totalmente la pulpa.

## CAPITULO VII

## P U L P O T O M I A

Pulpotomía es la remoción o amputación quirúrgica de toda la pulpa coronal dejando intacto el tejido pulpar de los conductos radiculares. La primera pulpotomía de que se tiene noticia fue realizada por Wietzel en 1886.

Se coloca una cura pulpar en contacto -- con el sitio de la amputación y se pone una restauración temporal o permanente realizado cuando la pulpa ha sido expuesta por un traumatismo o un proceso carioso.

En los últimos años, la pulpotomía ha -- llegado a ser un procedimiento aceptado para el -- tratamiento de dientes temporales con exposicio-- nes pulpares. La justificación de este procedi-- miento es que el tejido pulpar coronario (tejido adyacente a la exposición por caries) suele conte-- ner microorganismos y dará muestras de inflama-- ción y alteración degenerativa.

El tejido anormal puede ser eliminado y la curación podrá producirse a la entrada de los conductos pulpares, en una zona de tejido pulpar esencialmente normal. Hasta el procedimiento de pulpotomía podría dar un gran número de fracasos, a menos que los dientes sean seleccionados con -- cuidado.

Suficientes observaciones de laboratorio y clínicas indican que para el tratamiento de los dientes temporales, la técnica de protección y el material sería mejor que fueran distintos de los empleados para los permanentes. Como resultado -

se desarrollaron dos técnicas específicas de pulpotomía y se encuentran hoy en uso general. La técnica de la pulpotomía con Hidróxido de Calcio y en la que se emplea Formocresol.

#### PULPOTOMIA CON HIDROXIDO DE CALCIO.

Los estudios histológicos en pulpotomías exitosas hechas con hidróxido de calcio demostraron que la parte superficial más cercana al hidróxido de calcio estaba necrótica, acompañada por cambios inflamatorios agudos en el tejido subsecuente.

Después de 4 semanas la inflamación desparecía y se formaba una nueva capa odontoblástica en el sitio de la lesión formando un puente de dentina.

Herman fue el primero en introducir el hidróxido de calcio como curación biológica. Por su alcalinidad (pH 12), es cáustico al punto en que se lo pone en contacto con el tejido pulpar vivo. Las cualidades irritativas parecen estar relacionadas con su capacidad para estimular el desarrollo de una barrera calcificada.

La zona necrótica superficial de la pulpa que se genera bajo el hidróxido de calcio está separada del tejido pulpar sano adyacente por una zona nueva, de tinción intensa, con elementos basófilos de la curación de hidróxido. La zona original de proteinato está aún presente. Pero contra esta zona aparece otra nueva de tejido fibroso denso, como un tipo primitivo de hueso.

En la periferia del nuevo tejido fibroso,



comienzan a alinearse células del tipo de los -- odontoblastos. Un mes después de la protección, en la radiografía se podrá ver el puente calcificado. Este puente sigue aumentando de espesor durante el siguiente período de 12 meses.

El tejido pulpar debajo del puente calcificado permanece vital y está esencialmente libre de células inflamatorias.

#### INDICACIONES.

Se recomienda para el tratamiento de los dientes temporales con exposiciones pulpares por caries cuando hay una alteración patológica en el punto de exposición.

#### TECNICA.

- 1.- Anestesia local y colocación de dique de hule
- 2.- Eliminación del tejido carioso y del techo pulpar utilizando una fresa esterilizada de bola No. 4 con enfriamiento de agua, se expone ampliamente el techo y la cámara pulpar.
- 3.- Amputación del tejido cameral de la pulpa, utilizando una cucharilla excavador bien afilada y esterilizada, se extirpa la pulpa coronal tratando de lograrlo en una pieza. Es necesaria amputación limpia hasta los orificios de los canales.
- 4.- Se irriga la cámara pulpar y limpiamos con una solución antiséptica --

(agua bidestilada o sonite).

- 5.- Si persiste la hemorragia, la presión de torundas de algodón impregnadas con hidróxido de calcio será generalmente suficiente para inducir la coagulación. Frecuentemente, existen hemorragias con degeneración avanzada, y en estos casos el pronóstico es malo.
- 6.- Se aplica una capa de Hidróxido de calcio sobre los muñones amputados.- Esta pasta puede prepararse mezclando hidróxido de calcio y agua bidestilada o también puede utilizarse una fórmula patentada.
- 7.- En seguida se coloca una base de cemento de óxido de zinc y eugenol de fraguado rápido.
- 8.- En la mayoría de los casos después de pulpotomía es aconsejable restaurar el diente cubriéndolo totalmente con corona de acero-cromo puesto que dentina y esmalte se vuelven quebradizos y deshidratados después de este tratamiento.

Todos los pacientes que han sufrido este tipo de terapéuticas pulpares, deberán ser examinados a intervalos regulares para evaluar el estado del diente tratado. La ausencia de síntomas de dolor o molestias no es indicación de éxito. - Deben obtenerse radiografías para determinar cambios en tejidos periapicales o señales de resorción interna.

## PULPOTOMIA CON FORMOCRESOL.

El formocresol no induce formación de barrera calcificada o puente dentinario en el área de amputación, lo que va a producir es una zona de fijación, de profundidad variable, en áreas donde entró en contacto con el tejido vital.

Esta zona está libre de bacterias, es inerte, es resistente a la autólisis y actúa como impedimento a infiltraciones microbianas posteriores. El tejido pulpar restante en el canal radicular experimenta varias reacciones que varían de inflamaciones ligeras a proliferaciones fibroblásticas. En algunos casos se ha informado de cambios degenerativos de grado poco elevado.

El tejido pulpar bajo la zona de fijación permanece vital después del tratamiento con este medicamento, y en ningún caso se han observado resorciones internas avanzadas.

La Dra. Mansukhami realizó un estudio histológico de 43 dientes temporales que habían sido tratados con la técnica de pulpotomía con formocresol.

Ella informó que la superficie de la pulpa inmediatamente por debajo del formocresol se tornaba fibrosa y acidófila a los pocos minutos de la aplicación del medicamento. Esta reacción fue interpretada como de fijación del tejido pulpar vivo.

Tras la exposición de la pulpa al formocresol por 7 a 14 días, se tornan evidentes tres claras zonas: Una zona amplia de tinción pálida;

una zona donde las células y las fibras están muy disminuidas (atrofia); y una zona amplia de células inflamatorias con entradas en el límite de la zona pálida y que se difunden profundamente en el tejido que rodea el ápice.

No observó tendencia alguna a la delimitación de la zona inflamatoria mediante una capa fibrosa o una barrera cálcica. No había formación evidente de dentina de reparación ni a los lados, ni en el centro ni en la periferia, mas bien, se producía una fijación progresiva del tejido pulpar con fibrosis final de toda la pulpa.

#### INDICACIONES.

- 1.- En dientes con exposición pulpar por caries o accidentes iatrogénicos.
- 2.- Fracaso de recubrimiento pulpar.
- 3.- En dientes anteriores fracturados.
- 4.- Que no haya antecedentes de dolor.
- 5.- Que en las radiografías no haya manifestaciones de patología periapical.

#### CONTRAINDICACIONES.

- 1.- En dolores espontáneos
- 2.- Glóbulos calcarios observados en cámara pulpar con ayuda de los rayos X
- 3.- En niños con historia de fiebre reumática porque representan riesgos a las terapéuticas pulpares porque hay

probabilidad de necrosis pulpar o in  
fección.

#### TECNICA.

- 1.- Anestesia del diente y colocación -  
del dique de hule.
- 2.- Eliminación del tejido carioso y del  
techo pulpar.
- 3.- Amputación del tejido coronal de la  
pulpa.
- 4.- Irrigación de la cámara pulpar, para  
obtener una vista amplia.
- 5.- Colocar una torunda de algodón esté-  
ril, durante 2 ó 4 minutos presionan-  
do para controlar la hemorragia.
- 6.- Poner un algodoncito humedecido en -  
formocresol en los muñones de la pul-  
pa durante 5 minutos. Las torundas  
se exprimen con una gasa estéril --  
para eliminar el exceso de formocre-  
sol antes de colocarlo en la cámara  
pulpar.
- 7.- Transcurridos los 5 minutos se reti-  
ra la torunda y se aplica una mezcla  
cremosa de óxido de zinc en polvo de  
fraguado rápido y partes iguales de  
formocresol y eugenol líquido sobre  
la cavidad, atacándose con torundas  
secas.
- 8.- Restauración del diente con corona -  
acero-cromo o policarbonato.

## CAPITULO VIII

## P U L P E C T O M I A

Es la remoción total de la pulpa dental de la porción coronal y radicular de un diente. - El hecho de conservar dientes infectados en la cavidad oral resulta nefasto, ya que solo acarrea problemas a los dientes vecinos y a la salud general del paciente.

## INDICACIONES.

Este tratamiento está indicado cuando por la edad del niño sea necesaria la retención del diente, porque de ello dependerá el equilibrio de la oclusión permanente.

- a) En dientes primarios con lesiones pulpares, como son las producidas por exposiciones pulpares por caries por traumatismos y por abrasión o en los casos de pulpitis, necrosis o gangrena pulpar.
- b) Cuando la infección ha afectado las partes radiculares de la pulpa.
- c) En enfermedades generales en las que no se puede hacer la extracción del diente.

## CONTRAINDICACIONES.

Estas siempre deben tenerse presente y tener un gran cuidado en el examen preliminar para tener la certeza de que ninguna de ellas es pasada por alto.

- a) La imposibilidad de aislar el diente por falta de cooperación del paciente o la insuficiente estructura dental.
- b) Por una perforación de las paredes de la cavidad pulpar por caries o resorción en un sitio donde sea inaccesible la instrumentación o medicación.
- c) Cuando la reabsorción fisiológica ha reducido a tal grado la longitud de la raíz por la que la exfoliación es inminente o esté por ocurrir. Entonces siempre que la pérdida sea aproximadamente de  $2/3$  partes de la raíz, debe considerarse como crítico.
- d) Cuando la raíz de un diente anterior ha sido fracturada y especialmente si la pulpa está expuesta, pues la inmovilización de un diente primario no se practica.
- e) Cuando la historia clínica del paciente nos dá como antecedentes un padecimiento sistémico cuyo desarrollo podría agravarse debido a un tratamiento poco exitoso entonces lo indicado es la extracción del diente.

### Ventajas.

El éxito del tratamiento se puede definir como el restablecimiento al estado normal, -- tanto de la membrana periodontal como del hueso -- alveolar que están alrededor de las raíces del -- diente afectado. También depende de la eliminación de las bacterias y sus toxinas y la proteína muerta que mantienen irritados a la cámara pulpar y a sus conductos.

Para controlar dicha infección contamos con el trabajo biomecánico y los métodos desinfectantes antisépticos y antibióticos de que se vale el profesional, aunado a la habilidad de las células mesenquimatosas indiferenciadas de la membrana periodontal, para diferenciarse en osteoclastos y remover el hueso necrótico del tejido periodontal, así como su transformación en osteoblastos y cementoblastos, para la reconstrucción del área periodontal afectada.

En esta forma, se ha podido observar la completa regeneración en los seis meses posteriores al tratamiento.

#### Desventajas.

En caso de existir un fracaso del tratamiento, éste se puede presentar en forma de absceso agudo con inflamación, dolor, etc. y además por inflamaciones crónicas e infecciones. Pueden ocurrir las siguientes complicaciones.

- A) Una infección crónica es un foco de infección que puede ser la causa de una bacteria o de infecciones secundarias o a distancia, como endocarditis bacteriana, reumatismo, etc.
- B) La inflamación crónica o la infección pueden causar la degeneración del epitelio reducido del esmalte del diente en formación, ocasionando la resorción o pérdida de esa superficie del esmalte y también la inflamación de crónica adyacente al órgano del esmalte en formación puede producir áreas de esmalte hipoplásico sobre la corona del diente por erupcionar.



- C) Cuando con el debido tiempo el tratamiento endodóntico ha logrado el restablecimiento de la anatomía periapical, entonces podemos considerar que la terapéutica ha alcanzado su objetivo. Sin embargo, pueden presentarse algunas complicaciones como la anquilosis del diente primario con el hueso alveolar que produce la inhabilidad del diente afectado para contribuir al crecimiento vertical del segmento particular del arco dentario. - Este crecimiento depende de la reparación de la membrana parodontal y la reorganización del hueso alveolar.

## TECNICA

- 1.- Radiografía periapical del diente -- por tratar
- 2.- Anestesia.
- 3.- Aislamiento con dique de hule.
- 4.- Acceso a la cámara pulpar y eliminación de la pulpa coronaria mediante una fresa No. 331 L ó 330 L; o se puede utilizar también una de bola grande o la 57 D ó R, hasta encontrar la entrada de los conductos radiculares.

La apertura practicada hacia el conducto radicular de cualquier diente primario debe brindar un acceso al mismo en línea recta. Esto no solo facilita la preparación biomecánica, sino así mismo la obturación radicular.

No es aconsejable practicar una apertura mayor que aquella necesaria -- para la instrumentación e introducción de sustancias convenientes. Una preparación demasiado grande sacrifica sin necesidad estructura dentaria y debilita la corona remanente.

- 5.- Localización del conducto con una sonda lisa, esto ayudará a desplazar el tejido pulpar lateralmente, dando mejor idea de la amplitud y dirección del conducto radicular.
- 6.- Extirpación de la pulpa radicular, en donde podemos utilizar tiraneros pero únicamente en dientes anteriores, ya que si lo utilizamos en dientes posteriores puede romperse al girar.

En dientes posteriores se podrá extirpar la pulpa empleando una lima delgada, girándola lo contrario a las manecillas del reloj para así poder enganchar la pulpa y luego extirparla pero con mucho cuidado ya que estos dientes tienen sus raíces muy delgadas y fácilmente las podemos atravesar.

- 7.- La preparación biomecánica la realizamos con limas, con las que hay que eliminar suficiente dentina infectada de las paredes de los conductos para facilitar la limpieza y la obturación de los conductos.

El ensanchamiento se hará únicamente con las limas más delgadas esto es de la lima 8 hasta la lima 15 en --

dientes posteriores ya que si ensanchamos más de este diámetro podemos perforar las raíces.

En dientes anteriores se puede ensanchar hasta una lima 25 ó 30 ya que tienen sus raíces un poco más anchas, y cuando el caso lo permita.

- 8.- Lavar los conductos con hipoclorito de sodio mediante una jeringa con una aguja de acero inoxidable, la cual se puede doblar en ángulo obtuso para que pueda entrar a los conductos en forma holgada, lo que permite la salida del líquido inyectado.
- 9.- Secar con puntas de papel reabsorbible.
- 10.- Colocar una torunda humedecida y exprimida de formocresol para evitar trastornos periapicales en la cavidad coronal.
- 11.- Se cierra la cavidad con óxido de zinc y eugenol de fraguado rápido dejando en observación durante 4 a 6 días.
- 12.- Si en la siguiente cita ha desaparecido la sintomatología se procede a la obturación, pero si persiste algún síntoma se tratará nuevamente al diente, con irrigación cuidadosa, secando y aplicando la torunda con formocresol en todo momento una técnica aséptica rigurosa.

## C O N C L U S I O N E S

Las técnicas endodónticas mencionadas en este trabajo, son de suma importancia en Odontopediatría ya que con ellas se le podrán evitar -- trastornos posteriores al niño. Con estos métodos existe la posibilidad de restituir la integridad funcional a la cavidad oral y al mismo tiempo se contribuirá a la erupción normal de los dientes permanentes y se evitarán las mal oclusiones posteriores y, para cumplir esos objetivos llegue a las siguientes conclusiones:

- 1.- Aunque se ha encontrado con un alto índice de éxitos post-operatorios en tratamientos de conductos radiculares de dientes temporales, ha sido -- poca la investigación llevada en este campo, comparable con la vasta literatura orientada a la -- dentición permanente.
- 2.- Cuando la selección del diente que se va a -- tratar ha sido correctamente evaluada, y con ello se tiene la certeza de su indicación, se otorga -- un excelente servicio al niño.
- 3.- No hay justificación para dejar en la boca un diente infectado, sin iniciar ningún tratamiento, ya que sus funciones masticatorias, de mantención de espacio y estéticas se verán truncadas.
- 4.- El conocimiento de la fisiología pulpar es im -- portante para el entendimiento del comportamiento de la pulpa.
- 5.- Al efectuarse cualquier tratamiento pulpar -- deberá hacerse en un campo aislado y con instru -- mentación adecuada.
- 6.- Los medicamentos son, en menor y mayor grado, irritantes pulpares.

7.- El uso del formocresol en dientes primarios - para pulpotomías es ampliamente aceptado.

8.- Los fracasos suceden con frecuencia en los -- dientes multirradiculares; ya que no es posible - abarcar todos los filetes radiculares; por lo tanto debe diagnosticarse con cuidado para no sacrificar pulpas radiculares normales.

9.- Solo un correcto diagnóstico, estricta esterilidad de los instrumentos y una técnica exacta -- dará el éxito requerido.

10.- El mayor conocimiento que se tenga sobre la histología y la morfología del diente permitirá - al profesional conocer mejor el porqué de las enfermedades pulpares y cuál es el tratamiento que debe seguirse, así como las variaciones que cada caso presenta.

11.- Ante la presencia de una lesión carioso o defecto estructural del diente, deben tenerse los - mayores cuidados, tanto en instrumentación como - en la medicación, para evitar consecuencias perjudiciales a la pulpa.

12.- Cuando resulte verdaderamente imposible conservar un diente primario y el profesional se vea en la necesidad de extraerlo no debe olvidar la - inmediata colocación de un mantenedor de espacio.

En general se considera que el profesional está obligado a agotar todos los recursos con que en la actualidad se cuentan en favor de la -- conservación de la pulpa. Aunque sabemos que el mejor tratamiento pulpar en Odontología Infantil es la clínica dental preventiva empezada a temprana edad y continuada regularmente, ya que sabemos que uno de los problemas más comunes en la práctica de la Odontopediatría es encontrar dientes muy destruidos por la caries, por lo que el profesio-

nal debe estar capacitado para resolver estos problemas, con lo cual le dará al niño un excelente servicio dental y él obtendrá un mejor prestigio y gran satisfacción.

## B I B L I O G R A F I A

ESPONDA VILA RAFAEL  
ANATOMIA DENTAL. 2a. EDICION  
1970. U.N.A.M.

KUTLER YURI  
ENDODONCIA PRACTICA  
1a. EDICION  
1961. ED. ALPHA

GROSSMAN LOUIS  
PRACTICA ENDODONTICA  
2a. EDICION BUENOS AIRES  
1965.

LASALA ANGEL  
ENDODONCIA  
2a. EDICION CARACAS 1975.

RALPH E. MC. DONALD  
ODONTOLOGIA PARA EL NINO Y EL ADOLESCENTE  
MEXICO 1975. 3a. EDICION. ED. MUNDI

MAISTO A. OSCAR  
ENDODONCIA  
PHILADELFIA 1978. 2a. EDICION

SIMPOSIO SOBRE ODONTOPEDIATRIA  
REVISTA OFICIAL DE LA A.D.M.  
VOL. XXXIII No. 4 1976 JULIO.

SELTHER SAMUEL  
LA PULPA DENTAL  
BUENOS AIRES ARGENTINA 1970  
ED. MUNDI

DAVID B. LAWW  
ATLAS DE ODONTOPEDIATRIA  
BARCELONA 1974

JOHN CHARLES BRAUER  
ODONTOLOGIA PARA NIÑOS  
ED. MUNDI ARGENTINA 1966 4a. EDICION

EVALUACION CLINICA Y RADIOGRAFICA  
DE PULPOTOMIAS CON FORMOCRESOL  
REVISTA OFICIAL DE LA A.D.M.  
VOL. XXXV No. 6

PAGANO JOSE LUIS  
ANATOMIA DENTAL  
ED. MUNDI 1a. EDICION  
BUENOS AIRES ARGENTINA 1965

TECNICAS PARA LA OBTURACION DE CONDUCTOS  
RADICULARES EN DIENTES PRIMARIOS  
REVISTA OFICIAL DE LA A.D.M.  
VOL. XXXIV No. 1 1977 ENERO

SIDNEY B. FINN  
ODONTOLOGIA PEDIATRICA  
ED. INTERAMERICANA. 4a. EDICION  
MEXICO, 1976.

SOMMER RALPH FREDERICH  
ENDODONCIA CLINICA  
ED. HERRERA. MEXICO, 1975.

ODONTOLOGIA CLINICA DE NORTEAMERICA  
PAIDODONCIA  
ED. MUNDI VOL. 29  
BUENOS AIRES ARGENTINA, 1971

F.E. HOGEBOOM  
ODONTOLOGIA INFANTIL  
4a. EDICION 1964

DR. ENRIQUE PEREZ RAMOS  
CATEDRA DE ENDODONCIA  
CURSO 1978.



ORBAN, A. BALINT J.  
HISTOLOGIA Y EMBRIOLOGIA BUCALES  
1a. EDICION 1976  
ED. FOURNIER

COHEN M. MICHAEL  
ODONTOLOGIA PEDIATRICA  
ED. MUNDI, 1958  
BUENOS AIRES, ARGENTINA

NIJOV y J.J. PINDBORG  
HISTOLOGIA DEL DIENTE HUMANO  
ED. LABOR  
BARCELONA, ESPANA 1974

MORRIS ALVIN M.  
ESPECIALIDADES ODONTOLÓGICAS EN LA  
PRACTICA GENERAL.  
ED. LABOR  
BARCELONA ESPANA, 1974.

RITACCO ARALDO ANGEL  
OPERATORIA DENTAL  
ED. MUNDI 4a. EDICION  
BUENOS AIRES ARGENTINA, 1975.