

105



**Universidad Nacional Autónoma de México**

Facultad de Odontología

**PRINCIPIOS TEORICO-PRACTICOS  
EN EXODONCIA**



**T E S I S**

Que para obtener el título de:


**CIRUJANO DENTISTA**

P r e s e n t a n :

**JUAN CARLOS CASTILLO MENDEZ**

**MA. DE LA LUZ PATRICIA POZOS SANCHEZ**

**RAUL MENDEZ COSME**



**DONADO POR D. G. B. - P. C.**

México

1985



## **UNAM – Dirección General de Bibliotecas Tesis Digitales Restricciones de uso**

### **DERECHOS RESERVADOS © PROHIBIDA SU REPRODUCCIÓN TOTAL O PARCIAL**

Todo el material contenido en esta tesis está protegido por la Ley Federal del Derecho de Autor (LFDA) de los Estados Unidos Mexicanos (México).

El uso de imágenes, fragmentos de videos, y demás material que sea objeto de protección de los derechos de autor, será exclusivamente para fines educativos e informativos y deberá citar la fuente donde la obtuvo mencionando el autor o autores. Cualquier uso distinto como el lucro, reproducción, edición o modificación, será perseguido y sancionado por el respectivo titular de los Derechos de Autor.

# I N D I C E

## INTRODUCCION

- 1 .- ANTECEDENTES HISTORICOS DE LA EXODONCIA.
  
- 11 .- HISTORIA CLÍNICA:
  - a) .- Historia Clínica Médica.
  - b) .- Historia Clínica Bucal.
  
- 111 .- GENERALIDADES ANATOMICAS:
  - a) .- Estructura Osea del Maxilar Superior.
  - b) .- Estructura Osea de la Mandíbula.
  - c) .- Sinopsis Anatómica del Nervio Trigémino.

ANESTESIA:

  - a) .- Definición de Anestesia.
  - b) .- Anestésicos Locales más Empleados en Odontología.
  - c) .- Técnicas de Bloqueo.

ASEPSIA Y ANTISEPSIA:

  - a) .- Definición de Asepsia y Antisepsia.
  - b) .- Esterilización del Campo Operatorio.
  - c) .- Esterilización del Instrumental.
  
- 1V .- INSTRUMENTAL QUIRURGICO:
  - a) .- Instrumental Empleado en Exodoncia.
  - b) .- Agujas y Material de Sutura.
  - c) .- Diferentes Tipos de Sutura.
  
- V .- CONSIDERACIONES PREVIAS A LA EXTRACCION DENTAL:
  - a) .- Posiciones paciente-operator.

- b) .- Indicaciones y Contraindicaciones de la Extracción Dental.

**V1 .- TECNICA QUIRURGICA:**

- a) .- Definiciones de Exodoncia y Extracción Dental.
- b) .- Tiempos Quirúrgicos de la Extracción Dental.
- c) .- Extracción de Dientes Permanentes Normalmente Implantados en el Maxilar Superior.
- d) .- Extracción de Dientes Permanentes Normalmente Implantados en la Mandíbula.
- e) .- Extracción de Restos Radiculares y Raíces Fracturadas.

**V11 .- INDICACIONES POST-OPERATORIAS:**

- a) .- Control Post-Operatorio de las Extracciones.
- b) .- Farmacología (Analgésicos y Anti-inflamatorios más Usados en Odontología).

**CONCLUSIONES.**

**BIBLIOGRAFIA.**

## I N T R O D U C C I O N

El objetivo que nos motivo a elaborar ésta tesis, en la rama odontológica de la " Exodoncia ", es subrayar la importancia que tiene, que el Cirujano Dentista conozca los principios y bases establecidas para realizar con éxito una extracción dental.

Aún cuando muchos dentistas suponen que es una maniobra sencilla que no tiene gran trascendencia; sin embargo reviste gran importancia, y debe ser considerada como un acto quirúrgico sumamente delicado, y el que hay que realizar con conocimiento pleno del estado general del paciente, ya que su salud puede verse perjudicada e incluso poner en peligro su vida.

Algunas otras finalidades, son la de dar descripción precisa y veraz de los procedimientos y tendencias más actualizados en el área de la Exodoncia, así como para que sirvan de guía de información a quien la solicite.

Toda la información bibliográfica que ha sido recopilada, es el resultado de experiencias adquiridas en el campo de la investigación teórico-práctica de diferentes autores.

Esperamos pues, que los siguientes temas sean de alguna utilidad tanto para el estudiante de Odontología como para el Dentista mismo, y contribuyan a la orientación y solución de los numerosos y difíciles problemas de la Exodoncia.

## CAPITULO I

### ANTECEDENTES HISTORICOS DE LA EXODONCIA.

Es muy antigua, existen antecedentes de problemas quirúrgicos dentarios y orales de hace 3 000 años A.C., sin embargo la cirugía como especialidad comienza durante la época renacentista.

Pre-renacimiento: Se han localizado bajo relieves, utensilios y tablas con jeroglíficos que aportan datos de la era pre-griega. La arqueología ha demostrado la antigüedad de la odontología a través de restos hallados en tumbas de Egipto, Indostan, Babilonia, Italia, Asiria, Ecuador, Perú y México.

Quizá uno de los más importantes e interesantes es el papiro quirúrgico de Edwin Smith, con una antigüedad de 1 600 - --- 1 700 A.C., y donde presenta veintidos tipos de lesiones diferentes de la cabeza que incluye descripción de fracturas y dislocaciones mandibulares, lesiones de labios y barbilla, así como su diagnóstico, tratamiento y pronóstico. Actualmente este pergamino se encuentra en la biblioteca de la Academia de Medicina de New York.

Los griegos (VI A.C.) iniciaron la medicina científica y que aportaron la mayor parte de nuestra actual nomenclatura médica, hasta la segunda centuria de la era cristiana, su sistema de medicina ha sido la base de la terapéutica en Europa hasta fines del siglo XV.

Hipócrates nacido en el año 460 A.C., aconsejaba la extracción de dientes destruidos y cuando se sospechara de fractura, aconsejaba

jaba ligar juntos los dientes de cada lado de la fractura con -- cordel de lino ó hilo de oro, incluso sugería que los dientes -- perdidos podían reemplazarse en su sitio de origen, con ligadu-- ras similares.

Renacimiento: Después de la caída de Roma, el mundo cristiano -- pasa por un período de latencia en lo que se refiere a la exten-- sión de la ciencia.

Durante el siglo XII debido al intercambio cultural que su-- puso la guerra de las cruzadas y en parte por la aflicción del -- estudio de los clásicos por parte de las clases elevadas de Euro-- pa, salieron a la luz los Códigos de Justiniano, los clásicos la-- tinos, la filosofía aristotélica y los estudios matemáticos y -- médicos de los astrólogos árabes.

Quizá una de las características más importantes durante el rena-- cimiento fué el interés por traducir los clásicos latinos-grie-- gos.

En la época de las cruzadas existió una mezcla de culturas entre las cuales destacan la árabe, judía, griega y latina.

Existían ciudades como Salerno, Italia en donde se fundían va--- rias civilizaciones con los pensamientos más característicos de cada una de ellas. Esta ciudad fué la sede de la más famosa es-- cuela medieval de medicina la " Civitas Hipocrática ".

En cuanto a instrumental se refiere los fórceps dentarios eran -- ya conocidos por los griegos, de lo cual da fé Aristóteles quien explica que estaban contruidos con dos palancas aplicadas la u-- na a la otra con un fulcrum común

Celso Cornelio: Patriarca romano del siglo I de nuestra era, es-- cribió varios volúmenes de medicina, en los cuales describía las

úlceras de boca que los griegos llamaban aftas; pequeños tumores de la encía llamados parulides, por los griegos, su método de extraer dientes con fórceps, tratamiento para las molestias (dolor) de muelas, incisiones y drenaje de abscesos, reducción de fracturas de las arcadas con un método muy semejante al de los egipcios.

Galeno (131 - 201 A.C.). A quién se le ha llamado padre de la Medicina por sus enormes contribuciones a esta ciencia, con gran facilidad explicó todos los hechos bajo el aspecto de la pura teoría y substituyó un sistema estricto de filosofía médica por las anotaciones e interpretaciones sencillas y claras de los hechos, según el pensamiento hipocrático, su trabajo tuvo tal aceptación que la medicina europea permaneció estancada durante casi catorce siglos, hasta la época de Vesalio.

Así mismo, describió la anatomía de los dientes incisivos y su función, la de caninos, molares, e hizo observaciones sobre la odontología, de la cual diferenciaba el dolor producido por pulpitis ó periodontitis.

Elaboró un proceso ó procedimiento de farmacia que todavía tiene vigencia en el siglo actual, y se viene empleando en el mundo de la medicina.



## CAPITULO II

### HISTORIA CLINICA:

La Historia Clínica: Es la recopilación de datos que nos refiere el paciente, para efectuar una evaluación general del estado de salud en que se encuentra, esto es sumamente importante tanto -- para el paciente como para el operador, y así poder formar un -- concepto global acerca del tipo de paciente que se va a tratar. Una importante negligencia, que a menudo ocurre en los cuidados quirúrgicos del paciente dental, es la falta de una adecuada evaluación pre-operatoria, así tratan los dentistas a los pacientes que sufren frecuentes trastornos locales y que representan para ellos leves ó peligrosos riesgos quirúrgicos, por esto, es importante que los exámenes generales de cada paciente se practiquen antes de la intervención. Por lo tanto, se deberá estar atento a todos los signos expuestos del paciente y que puedan ser sugestivos o peculiares de una enfermedad sistémica, los signos pueden hallarse en la apariencia general del paciente. En ocasiones, el descubrir una seria afección puede dar como resultado una consulta con el médico que trata al paciente, y las modificaciones que se presentaran, daría como resultado el aplazamiento de la intervencción quirúrgica oral, hasta que estuvieran controlados ó co--rregidos. Por eso, la consulta médica es muy importante en la evaluación de cada paciente y debe ser el punto de partida que -- debe seguir todo Cirujano Dentista.

La Historia Clínica completa consta de datos y antecedentes:

**DATOS PERSONALES:**

Nombre, Dirección, Teléfono, Edad, Sexo, Ocupación, Estado Civil, Originario.

**Nombre:** Nos es útil para el archivo e identificación del paciente.

**Dirección y Teléfono:** Es necesario por cualquier cambio de horario ó para alguna recomendación especial que hubieramos pasado desapercibida.

**Edad:** Es importante por las diferentes etapas de vida, porque -- pueden presentarse diferentes enfermedades, para el dentista es importante este dato por la erupción dentaria -- en la cavidad bucal.

**Sexo:** Indica que tipo de enfermedad se puede encontrar en uno u otro sexo, así como diferentes enfermedades propias de -- cada uno de ellos.

**Ocupación:** Es útil para podernos dar una idea del medio en que -- se desarrolla el paciente y así poder conocer el origen del padecimiento.

**Estado Civil:** Algunas veces trae como consecuencia diferentes -- clases de trastornos emocionales, según el estado civil en que se encuentre el paciente.

Originario: Este punto es muy importante ya que existen patologías que son selectivas de determinadas regiones, y que pueden modificar en un mayor o menor grado nuestro plan de tratamiento.

#### ANTECEDENTES HEREDITARIOS Y FAMILIARES:

En esta parte de la historia clínica se le pregunta al paciente las enfermedades que han padecido sus abuelos paternos y maternos, tíos y hermanos. Y con esto se obtiene la historia clínica más completa y útil para su diagnóstico.

Algunas enfermedades que se caracterizan por su origen hereditario son:

Diabetes.- Trastorno del metabolismo de los hidratos de carbono, que se debe a la inadecuada secreción de la hormona - insulina de la glándula pancreática.

Cuando la enfermedad prevalece, la oportunidad de prever el tratamiento para el paciente diabético se presenta con frecuencia. La enfermedad no es un impedimento para llevar a cabo el tratamiento quirúrgico bucal en el consultorio, pero deben tomarse todas las - precauciones necesarias para prevenir complicaciones.

- a) El desarrollo de una emergencia médica, tal como - el coma diabético ó shock insulínico.
- b) Para asegurar el cuidado operatorio y post-operatorio.

**Hemofilia.-** Enfermedad típicamente hereditaria de la sangre de carácter hemorrágico, que consiste en el retardo intenso del fenómeno de la coagulación de la sangre extravasada por hemorragia; lo que predispone a padecer hemorragias abundantes con facilidad y a veces incoersibles y con lesión de los vasos sanguíneos de pequeño calibre.

Cuando se tiene a un paciente así, puede traer como consecuencia una hemorragia que si no es atendida rápidamente, puede traer resultados fatales.

**Padecimientos Cardiovasculares.-** Está enfermedad, es uno de los desordenes médicos más comunes en los pacientes dentales que pasan de los 40 años de edad, se puede manifestar de las siguientes formas:

- a) Enfermedad de las Arterias Coronarias: Se caracteriza, por la disminución de la luz en las arterias coronarias, que disminuye el aporte sanguíneo al corazón y se asocia con arterioesclerosis. La oclusión completa de estas arterias vitales priva de sangre al músculo cardíaco, causando un infarto agudo del miocardio ó ataque al corazón.
- b) Angina de Pecho: Caracterizado por un dolor agudo y penetrante en la región subesternal, que se irradia a la parte izquierda de la espalda y brazo correspondiente. El dolor es el resultado de una vaso-constricción temporal de la arteria coronaria, lo que reduce el flujo de la sangre al cora-

zón y produce anoxia tisular.

c) Presión Arterial: Es la fuerza que ejerce la sangre sobre las paredes arteriales, al ser expulsadas por la contracción del ventrículo izquierdo hacia la circulación general.

La Presión Normal es: 120/80.

Hipertensión.- Signo de origen variable, por una presión de sangre anormal. En un paciente la presión sistólica es de 160 a 200 mm de Hg., y una presión diastólica de 100 a 150 mm de Hg., no es excepcional.

Si un paciente hipertenso requiere de la intervención quirúrgi--ca, deberá tener cuidadosa atención y tomarse en cuenta todas -- las precauciones, para evitar una elevación de la presión arte--rial.

#### ANTECEDENTES PERSONALES NO PATOLOGICOS.

Condiciones en que vive el paciente, ejemplo: Tipo de vi---vienda, hábitos, higiene, tipo de trabajo, alimentación, higiene personal.

#### ANTECEDENTES PERSONALES PATOLOGICOS.

Enfermedades que ha padecido el paciente a lo largo de su -- vida, operaciones que le han practicado y si es alérgico a algún medicamento, alimento, o cualquier otro tipo de alergenó.

#### PADECIMIENTO ACTUAL.

Motivo por el cual el paciente acude a la consulta y sus -- principales síntomas.

## ESTUDIO DE APARATOS Y SISTEMAS.

Aparato Digestivo.- Diarrea, estreñimiento, presencia de sangre en las heces fecales, falta de apetito, dificultad al tragar, crecimiento abdominal.

Aparato Cardiovascular.- Vértigos, cefaleas, epistaxis, dificultad al respirar ó al realizar algún esfuerzo.

Aparato Respiratorio.- Dolor torácico, tos, disnea, expectoración.

Aparato Genito-urinario.- Trastornos menstruales, dificultad en la micción.

Sistema Endocrino.- Temblor en los dedos, hipertiroidismo, hipotiroidismo.

Sistema Hematopoyético.- Sangrado de las encías, anemia, palidez.

Sistema Nervioso.- Trastornos de la sensibilidad, cefalea, pérdida de la coordinación, epilepsia.

## SINTOMAS GENERALES.

Son los síntomas que el paciente presenta en una forma general.

## EXPLORACION FISICA.

Trata de la inspección general: Estatura, presión arterial, peso, temperatura, pulso, complexión. Cualquier alteración indica un trastorno en el paciente.

## ANALISIS DE LABORATORIO.

Este tipo de análisis, son útiles para un diagnóstico correcto, la radiografía algunas veces nos dará información que no podemos obtener por medio de la auscultación ó inspección.

El examen minucioso de la sangre y orina es muy necesario, ya -- que durante el transcurso de la intervención podría presentarse alguna complicación y se desconocería su origen. Estos exámenes deben de ser sistemáticos y realizarse a todos los pacientes que recurran al Cirujano Dentista.

El examen debe incluir valor del hematócrito, cifra leucocitaria (que en estado normal es de 4 mil y 6 mil x 100 cm<sup>3</sup> de sangre). No solo se anotará la cifra, sino también su porcentaje; el normal es:

60 - 70% Leucocitos Polimorfonucleares.

20 - 30% Linfocitos.

4 - 5% Monocitos.

1% Eosinófilos.

0.5% Basófilos.

Los leucocitos polimorfonucleares, tienden a aumentar en es tados inflamatorios agudos y después de traumatismos.

En la osteomielitis de maxilar y mandíbula, los monocitos aumentan.

El hematócrito nos presenta un índice del volúmen de glóbulos --

rojos. El volúmen de la sedimentación de los glóbulos rojos se expresa en porcentaje, después de que la sangre ha sido centrifugada, si hay 2 cm<sup>3</sup> de glóbulos rojos sedimentados en el tubo, -- que contiene 4 cm<sup>3</sup> de sangre, entonces el hematócrito es de 50 -- (la centrifuga normal en hombre es de 40 a 50, en mujeres es de 35 a 45).

Un paciente con valor hematócrito bajo debe recibir atención médica inmediatamente ya que puede necesitar transfusiones, en contraste un valor alto puede ser debido a una policitemia.

Se llevarán a cabo otras pruebas según las necesidades del pa---ciente, si éste ha presentado hemorragia profusa y prolongada -- después de una extracción, esta situación puede exigir pruebas -- de coagulación y tiempo de sangrado, esto se realiza mediante -- una punción ó incisión en el lóbulo de la oreja (el tiempo de -- sangrado normal es de 3 minutos).

#### HISTORIA CLINICA BUCAL:

Es particularmente importante para el odontólogo, pues nos va a permitir darnos cuenta del estado en que se encuentra la boca del paciente.

Cara.- Se examinara la expresión facial, color de piel y ojos, -- si hay presencia de tics o muecas faciales, lesiones cutáneas, asimetrías, hipertrofias, parestesias; se debe también de proceder a la exploración de las articulaciones -- temporomandibulares, palpación de glándulas salivales y -- ganglios linfáticos.

Exploración de la cavidad oral: Para que esta se realice con éxito debe de ser en forma adecuada y total, explorando cada uno de los tejidos que la integran como:



Labios.- Palpación que debe de hacerse tanto del lado de la ---  
piel, como del lado de la mucosa, se debe observar si hay  
presencia de úlceras ó infecciones, también se debe exami  
nar su color, volúmen y consistencia.

Mucosa Bucal.- Su anormalidad puede estar dada por enfermedades  
endocrinas; se palpará para apreciar se configuración, vo  
lúmen y color, tomando en cuenta inserciones musculares,  
frenillos y pliegues mucobucales.

Paladar.- Se procederá tanto a la inspección como a la palpación  
del paladar duro y blando, así como úvula y tejidos farín  
geos, anotando anomalías y fisuras.

La incorrecta pronunciación de palabras como voz gangosa,  
puede ser signo de parálisis parcial ó total del velo del  
paladar, con excepción de un frenillo lingual corto.

Lengua.- Se indicará al paciente que la mueva a ambos lados, a--  
fuera y arriba; se apreciara si su tamaño corresponde o -  
no a su espacio base, si hay presencia de papilas, tejido  
linfoide o lesiones.

Piso de Boca.- Esta región que está situada entre el cuerpo de -  
la mandíbula, en su parte interna es importante por la --  
presencia de las glándulas sublinguales.

El piso de boca se encuentra formando mucosa delgada, que  
contrasta con la fibromucosa de la encía, habrá que pal--  
par con los dedos el tejido, así como la base y la por---  
ción ventral de la lengua.

Encías.- Se determinará su color, volúmen, forma, consistencia y textura.

Hay que buscar anomalías o lesiones, tales como inflamación hipertrófica, retracciones, ulceraciones.

Dientes.- Se tendrá que realizar la exploración armada para hacer pruebas de vitalidad, observar si existe o no movilidad, inspección parodontal, caries, defectos estructurales del esmalte, malposiciones dentarias, anomalías de forma, también ver el tamaño, color, número de piezas obturadas, tratamientos de endodoncia, si se le han realizado tratamientos ortodónticos o de prótesis, preguntar durante cuanto tiempo y que resultados se obtuvieron.

Se observará si hubo extracciones, investigar cual fué la razón de ello, si hay o no presencia de tártaro dentario se tendrá que señalar la superficie que ocupa.

#### ESTUDIO RADIOGRAFICO.

Este estudio es de mucha ayuda para complementar nuestro diagnóstico y plan de tratamiento.

Dentro del estudio radiográfico existen dos técnicas a saber, que son:

- 1) Técnica Extraoral.- Son las panorámicas laterales, para cefalometría, la anteroposterior, la posteroanterior, la de Hertz para cigomático, la de Tonne para mandíbula, cóndilo y ángulo mandibular.
- 2) Técnica Intraoral.- Son la oclusal, periapicales tanto para adultos como infantil.

También se cuenta con radiografías especiales que nos van a ayudar en caso de que busquemos patologías específicas en tejidos blandos o duros a diversas profundidades.

#### MODELOS DE ESTUDIO.

Se utilizan en cualquiera de las disciplinas odontológicas, en algunas de ellas tienen mayor aplicación, en Exodoncia se utilizan para estudiar el tipo de tratamiento que se aplicará al paciente, y a la vez se guardan para comprobar el avance del mismo.

#### DIAGNOSTICO.

Es el conjunto de signos y síntomas que sirven para fijar el carácter peculiar de una enfermedad.

#### PRONOSTICO.

Se le proporcionará al paciente una vez que se haya elaborado el diagnóstico, a través del pronóstico se determinará las conjeturas que se hagan en cuanto al éxito o fracaso del tratamiento, esto se comunicará al paciente que firmará de enterado al final de su historia clínica.

#### PLAN DE TRATAMIENTO.

Abarca desde la premedicación, procedimientos operatorios, tipo de anestesia, tratamiento post-operatorio (medicación y analgesia después de la intervención).

#### TRATAMIENTO.

Se llevará a cabo de acuerdo con el plan de tratamiento que

nos hayamos trazado, dicho tratamiento se anotará para tenerlo - presente en el momento operatorio.

#### EVOLUCION.

En éste espacio se irá anotando la evolución que tenga nuestro paciente, durante el tratamiento que está siguiendo.

#### OBSERVACIONES.

Se anotarán los medicamentos que esté tomando el paciente - durante el tratamiento, el nombre de algún familiar al que pudiera avisarse en caso de emergencia, así como el nombre del médico ó institución que lo atiende, su tipo de sangre y firma con nombre completo del interesado.

### CAPITULO III

#### GENERALIDADES ANATOMICAS.

Anatomía Quirúrgica: La anatomía quirúrgica es uno de los requisitos fundamentales que se deben de tener en cuenta, y es indispensable contar con los conocimientos necesarios de la región a intervenir, ya que si se carece de ellos se corre el riesgo de lesionar estructuras de importancia que se localicen en la región.

El macizo facial se encuentra formado por varios huesos, entre los cuales mencionaremos únicamente al maxilar superior y la mandíbula, por ser dos de los huesos más importantes dentro del temario de ésta tesis.

Maxilar Superior.- Este hueso forma la mayor parte de la mandíbula superior, su forma se aproxima a la cuadrangular, siendo algo aplanada de afuera hacia adentro. Presenta dos caras, cuatro bordes, cuatro ángulos y una cavidad ó seno maxilar, es un hueso -- par y medio y consta de trece huesos dispuestos alrededor.

- 1).- El propio maxilar superior.
- 2).- Vómer.
- 3).- Unguis.
- 4).- Palatinos.
- 5).- Cornetes inferiores.
- 6).- Huesos propios de la nariz.
- 7).- Malar.

Todos estos huesos a excepción del vómer son huesos pares.

Vómer.- Es un hueso impar y medio, en forma de lámina ósea y que forma gran parte de las fosas nasales.

Unguis.- Se le conoce también como hueso lagrimal, es plano, de forma cuadrilátera, y se encuentra colocado en la parte anterior de la cara interna de la órbita, entre el frontal, el etmoides y el maxilar superior. Presenta dos caras y cuatro bordes, la cara externa lleva una cresta vertical ó lagrimal posterior, que termina inferiormente en una apófisis en forma de gancho, la cual - integra el orificio superior del conducto nasal.

Palatinos.- Se encuentran situados en la parte posterior de la - cara, por detrás de los maxilares superiores. En ellos se distin guen dos partes ó láminas, una horizontal más pequeña y una vertical.

El borde posterior sirve de inserción a la aponeurosis del velo del paladar y al unirse con el borde del lado opuesto forma la - espina nasal posterior, sobre la cual se inserta el músculo pala tastafilino.

Cornetes Inferiores.- Llamados también conchas, son huesos peque ños y laterales, en forma de lámina ósea incurvada, que constitu ye parte de las fosas nasales.

Huesos Propios de la Nariz.- Son huesos planos de forma cuadrangular, se sitúan entre el frontal por arriba y las ramas ascen-- dentes de los maxilares superiores por fuera y atrás.

Se distinguen en ellos dos caras y cuatro bordes.

El borde superior es dentado y grueso y se articula con el fron-- tal, el borde anterior más delgado se une al cartílago de la na--

riz. El borde anterior es más grueso y rugoso y se articula por arriba con la espina nasal del frontal y con la lámina perpendicular del etmoides, mientras el resto lo hace con el hueso opuesto.

El borde externo ó posterior se articula con la apófisis del maxilar superior.

Malar.- Este hueso forma el apoyo óseo del pómulos, está situado entre el maxilar superior, el frontal, el ala mayor del esfenoides y la escama del temporal. Es de forma cuadrangular, superficie aplanada y se distinguen en el dos caras, cuatro bordes y -- cuatro ángulos.

Maxilar Inferior.- Forma él solo la mandíbula inferior y se puede considerar dividido en un cuerpo y dos ramas.

El cuerpo tiene forma de herradura, cuya concavidad se halla --- vuelta hacia atrás, se distinguen en el dos caras y dos bordes.

La cara anterior lleva en la línea media una cresta vertical, resultado de la soldadura de las dos mitades de hueso, conocida -- como sínfisis mentoniana, su parte inferior más saliente se denomina eminencia mentoniana.

Hacia afuera y atrás de la cresta se encuentra un orificio, el - agujero mentoniano por donde sale el nervio y los vasos mentonianos. Más atrás aún, se observa una línea saliente dirigida abajo y adelante conocida como línea pblíca externa, sobre la que se insertan los músculos triangular de los labios, cutáneo del cuello y cuadrado de la barba.

La cara posterior presenta cerca de la línea media cuatro tubérculos conocidos como apófisis geni, los dos superiores sirven de inserción a los músculos hioglosos, los dos inferiores sirven de inserción a los geniohioideos.

Partiendo del borde anterior de la rama vertical se encuentra -- una rama saliente, la línea oblicua interna que sirve de inser-- ción al músculo milohioideo, inmediatamente por fuera de las apó fisis geni y por encima de la línea oblicua se observa una fose- ta que aloja a la glándula sublingual, por debajo de esta línea y en la proximidad del borde inferior se observa otra fosesta más grande, que aloja a la glándula submaxilar.

El borde inferior es romo y redondeado, tiene dos depresiones ó fosestas digástricas, una a cada lado de la línea media y en las -- que se inserta el músculo digástrico.

El borde superior presenta una serie de cavidades ó alvéolos den- tarios, mientras los anteriores son simples, los posteriores es- tán compuestos de varias cavidades y todos ellos se hallan sepa- rados entre sí por puentes óseos ó apófisis interdientarias, don- de se insertan los ligamentos coronarios de los dientes.

Las ramas; en número de dos, derecha e izquierda, son aplanadas transversalmente y de forma cuadrangular, el plano de cada una -- de ellas es vertical y su eje motor está dirigido oblicuamente -- hacia arriba y hacia atrás. Tiene por consiguiente dos caras y -- cuatro bordes.

La parte inferior de la cara externa es más rugosa que en la su- perior, ya que sobre aquella se inserta el músculo masetero.

En la parte media de la cara interna, hacia la mitad de la línea diagonal que va del cóndilo hasta el comienzo del borde alveo--- lar, se encuentra un agujero amplio, denominado arificio superior del conducto dentario por el cual se introduce el nervio y los -- vasos dentarios inferiores. Una saliente triangular ó espina de Spix, sobre la cual se inserta el ligamento esfenomaxilar, forma el borde anteroinferior de aquel orificio. Tanto éste borde como el posterior se continúan abajo y adelante, hasta el cuerpo del



hueso donde forman el canal milohioideo, que aloja al nervio y vasos milohioideos.

En la parte inferior y posterior de la cara interna una serie de rugosidades bien marcadas sirven de inserción al músculo pterigoideo interno.

El borde anterior está dirigido oblicuamente abajo y adelante, se halla escavado en forma de canal, cuyos bordes divergentes se separan al nivel del borde alveolar, continuandose sobre las caras interna y externa, con las líneas oblicuas correspondientes, este borde forma al lado externo, el lado externo de la hendidura vestibulocigomática.

El borde posterior recibe también el nombre de borde parótideo, por las relaciones que guarda con la glándula parótida.

El borde superior posee a la escotadura sigmoidea, situada entre la apófisis coronoides por delante y el cóndilo de la mandíbula por detrás, la primera es de forma triangular con un vértice superior, sobre el que se inserta el músculo temporal.

La escotadura sigmoidea está vuelta hacia arriba y comunica la región masetérica con la fosa cigomática dejando paso a los nervios y vasos masetéricos.

El cóndilo tiene forma elipsoidal, aplanado de adelante a atrás, pero con eje mayor dirigido oblicuamente hacia adelante y afuera, convexo en las dos direcciones de sus ejes, se articula con la cavidad glenoidea del temporal. Se une al resto del hueso merced a un estrechamiento conocido como cuello del cóndilo, en cuya cara interna se observa una depresión rugosa donde se inserta el músculo pterigoideo externo.

El borde inferior de la rama ascendente se continúa con el borde inferior del cuerpo, por detrás al unirse con el borde posterior forma el ángulo mandibular.

## SINOPSIS ANATOMICA DEL NERVIO TRIGEMINO:

El nervio trigémino es un nervio mixto, integrado por una - porción motora de menor tamaño y una porción sensitiva de mayor tamaño.

Esta última posee un ganglio grande en forma de media luna (ganglio semilunar ó de Gasser), que ocupa la impresión trigeminal ó fosa del ganglio de Gasser, en el piso de la fosa cerebral me-- dia.

De este ganglio se desprenden las tres grandes ramas de este ner vio:

- 1).- Nervio Oftálmico.
- 2).- Nervio Maxilar Superior.
- 3).- Nervio Maxilar Inferior.

### NERVIO OFTALMICO.

Es un nervio enteramente sensitivo, se introduce en la órbi ta a través de la hendidura esfenoidal y una vez en ella se divi de en tres ramas;

- a).- Nervio Lagrimal.- Da ramas a la conjuntiva ocular, inerva - una pequeña zona de piel en el ángulo externo del ojo y la glán- dula lagrimal.
- b).- Nervio Nasociliar.- Sigue un trayecto hacia la línea media y va a inervar la mucosa de la porción anterosuperior de las fo- sas nasales, la piel del dorso de la nariz y la del ángulo inter no de el ojo.
- c).- Nervio Frontal.- Corre inmediatamente debajo del techo de - la órbita, dividiéndose luego en frontal externo e interno que -

inervan la piel de párpado superior y de la región frontal hasta el cuero cabelludo.

#### NERVIO MAXILAR SUPERIOR.

Es un nervio puramente sensitivo, atravieza el agujero redondo mayor para luego penetrar en la fosa pterigomaxilar en donde se divide, entre sus ramas se pueden enumerar:

a).- Nervio Orbitario.- Entra en la órbita a través de la hendidura esfenomaxilar y se dirige hacia adelante, pegado a la pared externa de ésta, para luego dar dos ramas que inervan la piel de la porción anterior de la sien y las cercanías del ángulo externo del ojo.

b).- Ramas Nasales Posteriores.- Inervan la porción posteroinferior de la mucosa de las fosas nasales. Una de estas ramas, que es el nervio nasopalatino, se dirige hacia adelante y abajo en el septum para luego, a través del agujero incisivo dividirse e inervar la porción anterior del paladar duro y la región adyacente de la encía.

c).- Nervio Palatino Anterior.- Atravieza el conducto palatino posterior, dando ramas a la mucosa del paladar duro y porción palatina de la encía.

d).- Nervio Infraorbitario.- Es continuación directa del nervio maxilar superior, después de atravesar la hendidura esfenomaxilar corre en el piso de la órbita formando los nervios alveolares del maxilar superior y de la encía, para luego salir a través del agujero infraorbitario y dar ramas a la piel situada entre la hendidura palpebral y las ventanas nasales.

## NERVIO MAXILAR INFERIOR.

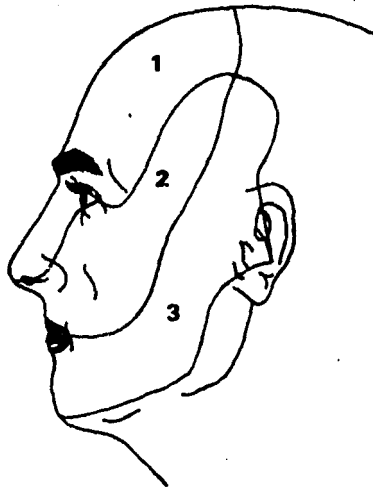
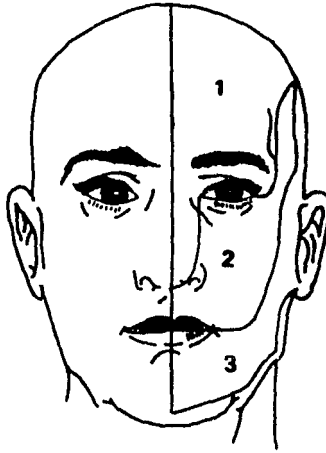
Es un nervio mixto con predominancia sensitiva, sale del -- cráneo a través del agujero oval y llega a la fosa infratemporal donde da sus primeras ramas motoras para los músculos masticadores y una rama sensitiva, el nervio bucal, que sigue un trayecto hacia abajo por la cara externa del músculo bucinador, al cual - atravieza con numerosas ramas que van a inervar la encía comprendida entre el segundo molar y el segundo premolar, luego el nervio maxilar inferior se divide en las siguientes ramas sensitivas:

a).- Nervio Auriculo-Temporal.- Está en un principio localizado por dentro del cuello del cóndilo de la mandíbula, luego se dirige inmediatamente hacia arriba para seguir por delante del conducto auditivo externo e inerva la piel de la sien, conducto auditivo externo y parte del cornete ó concha.

b).- Nervio Lingual.- Al principio se dirige hacia abajo entre - la rama del maxilar inferior y el músculo pterigoideo interno, - para luego, después de doblarse en un arco convexo hacia abajo y atrás penetrar en la lengua desde abajo e inerva su porción corporal.

c).- Nervio Alveolar Inferior.- Corre al principio pegado detrás del nervio lingual y luego se introduce en el orificio del conducto dentario inferior para seguir en el mismo conducto y dar - ramas a la dentadura y encía de la mandíbula.

Una rama colateral, que es el nervio mentoniano, sale a través - del agujero mentoniano para inervar la piel del labio inferior y del mentón.



1-N.oftálmico

2-N.maxilar superior

3-N.maxilar inferior



## ANESTESIA.

Durante los últimos veinte años la producción de nuevos y mejores anestésicos es uno de los más grandes logros odontológicos. La reducción al mínimo del tiempo de inducción, el logro de una duración apropiada del efecto anestésico, la mayor profundidad de anestesia y la disminución de reacciones secundarias son algunos de los adelantos que marcan el progreso de la anestesia dental, tanto en beneficio del paciente, como para satisfacción del odontólogo.

Anestesia.- Es la falta ó privación de toda sensibilidad y del dolor, ya sea total o parcialmente.

La anestesia puede ser general (si se suprime la sensibilidad y esta se acompaña de pérdida del conocimiento), y local (si solo es suprimida la sensibilidad de una región muy reducida del organismo respetando el nivel de conciencia).

Con excepción de la cocaína que es el anestésico local elaborado a partir de las hojas de una planta de América del Sur, todos los anestésicos que son empleados con mayor frecuencia en Odontología son sintéticos.

### Anestésicos Locales más Empleados:

Nombre oficial: Procaína	Nombre comercial: Novocaína
Vasoconstrictor: Epinefrina	Dosis: 1 x 20,000
Estructura química: Ester	Presentación: Inyección
Dosis Máxima: 5 ml.	

Nombre oficial: Tetracaína  
Vasoconstrictor: Cobefrin  
Estructura química: Ester  
Dosis máxima: 10 ml.

Nombre comercial: Pantocaína  
Dosis: 1 x 30,000  
Presentación: Inyección y Tópica

Nombre oficial: Benzocaína  
Vasoconstrictor: Epinefrina  
Estructura química: Ester  
Dosis máxima: 12 ml.

Nombre comercial: Anestesia  
Dosis: 1 x 60,000  
Presentación: Tópica

Nombre oficial: Metabutetamina  
Vasoconstrictor: Epinefrina  
Estructura química: Ester  
Dosis máxima: 12 ml.

Nombre comercial: Unacaína  
Dosis: 1 x 60,000  
Presentación: Inyección

Nombre oficial: Metabutaxi-  
caína.  
Vasoconstrictor: Epinefrina  
Estructura química: Ester  
Dosis máxima: 15 ml.

Nombre comercial: Premocaína  
Dosis: 1 x 125,000  
Presentación: Inyección

Nombre oficial: Meprilcaína  
Vasoconstrictor: Epinefrina  
Estructura química: Ester  
Dosis máxima: 10 ml.

Nombre comercial: Arcaína  
Dosis: 1 x 50,000  
Presentación: Inyección

Nombre oficial: Isobucaína  
Vasoconstrictor: Epinefrina  
Estructura química: Ester  
Dosis máxima: 10 ml.

Nombre comercial: Kincaína  
Dosis: 1 x 50,000  
Presentación: Inyección

Nombre oficial: Lidocaína	Nombre comercial: Xylocaína
Vasoconstrictor: Epinefrina	Dosis: 1 x 10,000 y 1 x 20,000
Estructura química: Amida	Presentación: Inyección y Tópica
Dosis máxima: 12 ml.	

Nombre oficial: Mepivacaína	Nombre comercial: Carbocaína
Vasoconstrictor: Neocobefrin	Dosis: 1 x 20,000
Estructura química: Amida	Presentación: Inyección
Dosis máxima: 10 ml.	

Nombre oficial: Prilocaína	Nombre comercial: Citanest
Vasoconstrictor: Felipresina	Dosis: 1, 2 y 3%.

Como suele suceder con gran parte de los medicamentos, determinados enfermos son alérgicos a los anestésicos locales, y esta susceptibilidad se considera como riesgo profesional. El estado alérgico aparece más fácilmente después de las aplicaciones tópicas hechas durante cierto tiempo, aunque puede manifestarse después de una sola inyección, la administración posterior del anestésico puede suscitar reacciones alérgicas de distintas formas e intensidades, desde reacciones cutáneas de tipo edematoso ó urticárico, hasta un ataque de asma ó shock anafiláctico la más grave de todas las reacciones.



## TECNICAS DE BLOQUEO.

Son los métodos empleados para aplicar una droga anestésica y así evitar que las fibras nerviosas se despolaricen y transmitan los impulsos dolorosos.

En odontología se usan principalmente la anestesia regional (que se obtiene al aplicar un anestésico directamente sobre un tronco nervioso, interrumpiendo la conductibilidad de las fibras de los nervios sensitivos, por lo que se obtiene alivio temporal del dolor), y la local (se le conoce también como de infiltración, y se obtiene con ella el bloqueo de varias terminaciones nerviosas aisladas, se usa también para complementar la anestesia regional).

Para la aplicación de estos dos métodos se hace uso del bloqueo extraoral (fuera de la cavidad oral), e intraoral (dentro de la cavidad bucal).

La ventaja de la técnica de bloqueo regional sobre la de infiltración, es que se obtiene la anestesia en un campo más amplio quedando anestesiados varios dientes y no solo uno.

## TECNICA DE BLOQUEO SUPRAPERIOSTICO O INFILTRATIVO.

También se le conoce como anestesia submucosa profunda, este método es empleado en la mayoría de los casos para los dientes del maxilar superior. El hueso maxilar es esponjoso, y se observa gran cantidad de forámenes, la zona es rica en vascularización por lo que la anestesia se reabsorbe rápidamente.

Zona anestesiada.- La técnica produce anestesia de la pulpa y tejidos del lado labial en el lugar de la inyección.

Indicaciones.- Se usa principalmente en Exodoncia y Operatoria dental.

Preparación de la mucosa.- Se debe secar la superficie por pun--  
cionar, bicelar con solución antiséptica y apli--  
car anestesia tópica. La preparación de la mucosa  
en todas las técnicas de bloqueo es la misma.

Lugar de la punción.- Es en el pliegue mucogingival ó fondo de -  
saco.

Dirección de la aguja.- Es hacia arriba, siguiendo la trayecto--  
ria de la raíz ó raíces del diente, el bicel de -  
la aguja va dirigido hacia hueso.

Profundidad.- Se introduce la aguja gradualmente, por debajo de  
la submucosa y se depositan unas gotas del anesté--  
sico; después se introduce un poco más para conse--  
guir la anestesia de uno ó varios ápices, la solu--  
ción anestésica debe aplicarse lentamente.

#### TECNICA DE BLOQUEO CIGOMATICO.

Nervio por anestesiar.- Nervio alveolar superior posterior.

Zona anestesiada.- Primero, segundo y tercer molar del lado que  
se va a anestesiar.

Indicaciones.- Se usa para anestesiar molares en caso de extrac--  
ción, trabajos de operatoria, cirugía parodontal  
(para está última se deberá reforzar con la inyec--  
ción palatina posterior).

Puntos anatómicos de referencia.- El pliegue mucobucal, proceso cigomático del maxilar, apófisis coronoides y tuberosidad del maxilar.

Lugar de la punción.- Es en el pliegue mucobucal, un poco por --arriba del ápice de la raíz distobucal del segundo molar.

Dirección de la aguja.- Hacia arriba, con el bicel pegado a hueso.

Profundidad.- Se introduce la aguja y se profundiza a través de los tejidos blandos, aproximadamente medio centímetro.

#### TECNICA DE BLOQUEO INFRAORBITARIA.

Nervio por anestesiar.- Nervios alveolar superior medio y alveolar superior anterior y ramas terminales del nervio maxilar superior.

Zona anestesiada.- Raíz mesiobucal del primer molar, segundo y --primer premolares, canino, incisivo lateral y --central del lado que se va a anestesiar.

Indicaciones.- Se emplea cuando se requiere anestesia en caso de Operatoria dental, Exodoncia, etc.

Puntos anatómicos de referencia.- Escotadura infraorbitaria, los incisivos central y lateral, canino y la pupila del ojo del lado a anestesiar.

Lugar de la punción.- Es en el pliegue mucobucal, aproximadamente un milímetro hacia afuera del ala de la nariz

a nivel del ápice del canino.

Dirección de la aguja.- Hacia arriba, con el bicel pegado a hueso.

Profundidad.- Se avanza la aguja hasta llegar un poco por encima del ápice del canino, lugar donde se depositará lentamente la solución anestésica.

#### TECNICA DE BLOQUEO NASOPALATINA.

Nervio por anestesiar.- Nervio nasopalatino.

Zona anestesiada.- Techo y tabique nasal, la mitad anterior del paladar incluyendo la mucosa hasta el nivel del canino.

Indicaciones.- Cuando se requiera anestesia del mucoperiostio -- anterior, de canino a canino superiores, así como tejidos blandos que lo cubren, se usa también para complementar la anestesia del nervio alveolar superior medio, permite la Operatoria dental o extracción de cualquiera de los dientes y para anestesiar el tabique nasal ( no se deben infiltrar más de un milímetro de anestésico porque se pueden provocar distensión de los tejidos vecinos ).

Puntos anatómicos de referencia.- Los incisivos centrales, papila incisiva, línea media del paladar.

Lugar de la punción.- Se inserta la aguja sobre la línea media, un centímetro por detrás y por encima del borde de la encía ( un poco por fuera de la papila incisiva ).

Dirección de la aguja.- Hacia arriba y hacia la línea media, paralela a la lámina alveolar labial.

Profundidad.- Se inyectan unas gotas de la solución tan pronto - la aguja puncione la mucosa, después se profundiza un poco más, hasta llegar a la proximidad del agujero palatino anterior.

#### TECNICA DE BLOQUEO DEL NERVIO PALATINO ANTERIOR.

Nervio por anestesiar.- Nervio palatino anterior al emerger del agujero palatino posterior.

Zona anestesiada.- La mitad posterior del paladar duro y submucosa hasta el primer premolar, así como la mucosa de los cornetes (a excepción de la parte anterior).

Indicaciones.- Para complementar la anestesia alveolar superior posterior y alveolar superior media, para cirugía de la parte posterior del paladar.

Puntos anatómicos de referencia.- Segundo y tercer molares así como su borde gingival, línea media del paladar, nervio palatino posterior que va paralelo al nervio palatino anterior e inerva la mucosa del paladar blando y amígdalas.

Lugar de la punción.- Se traza una línea imaginaria que vaya del borde gingival de la cara bucal del segundo molar, a la línea media del paladar, la aguja se inserta a la mitad de ésta línea.

Dirección de la aguja.- Hacia arriba, ligeramente hacia atrás pa

ra caer cerca del nervio.

Profundidad.- Se inserta lentamente la aguja hasta tocar el hueso y se retira uno ó dos milímetros y se depositan aproximadamente 0.5 ml., de la solución.

#### TECNICA DE BLOQUEO MANDIBULAR.

Nervio por anestesiar.- Nervio dentario inferior, nervio lingual y ocasionalmente el nervio bucal largo.

Zona anestesiada.- Cuerpo mandibular, perióstio, dientes de una hemiarcada.

Indicaciones.- Para anestesiar los dientes de la mitad de la mandíbula, permite hacer operatoria dental, extracciones y cirugía de cualquiera de estos dientes.

Puntos anatómicos de referencia.- Borde anterior del músculo masetero, línea oblicua externa, triángulo retromolar y ligamento pterigomandibular.

Lugar de la punción.- Vértice del triángulo pterigomandibular, - situado a la altura del centro de la uña del dedo índice.

Dirección de la aguja.- Se introduce la aguja paralelamente al plano oclusal de los dientes de la mandíbula, en dirección a la rama ascendente y a la altura del dedo índice.

Profundidad.- La aguja se desliza a través de los músculos y ligamentos en la dirección mencionada, hasta tocar suavemente el hueso en la cara interna de la rama ascendente y se deposita lentamente la solución anestésica.

#### TECNICA DE BLOQUEO MENTONIANO.

Nervio por anestesiar.- Nervio mentoniano, nervio incisivo y ramas del dentario inferior.

Zona anestesiada.- Labio inferior, premolares, canino e incisivos del lado anestesiado.

Indicaciones.- Operaciones de los premolares, caninos e incisivos de un lado, se emplea cuando el bloqueo completo resulta innecesario o está contraindicado.

Puntos anatómicos de referencia.- Primero y segundo premolares, agujero mentoniano.

Lugar de la punción.- Pliegue mucobucal, entre los ápices del -- primero y segundo premolares.

Dirección de la aguja.- Hacia abajo y adentro, en un ángulo de -- cuarenta y cinco grados en relación al plano --- oclusal.

Profundidad.- Se avanza la aguja hasta que toque hueso y se depositan aproximadamente 0.5 ml., de anestésico, la aguja se retira un poco hasta que se sienta caer en el agujero mentoniano y se inyecta otros ---- 0.5 ml.. Durante todas estas maniobras se debe -- mantener la aguja en la misma angulación de cuarenta y cinco grados.

#### TECNICA DE BLOQUEO DEL NERVIO BUCAL LARGO.

Nervio por anestesiar.- Nervio bucal largo.

Zona anestesiada.- Cara bucal de molares, membrana mucosa del mucoperiostio de la zona molar inferior del lado anestesiado.

Indicaciones.- Se usa para complementar el bloqueo del nervio -- dentario inferior y para preparaciones que lleguen por abajo del borde gingival.

Puntos anatómicos de referencia.- Mucosa bucal, ligeramente por detrás del molar que se va a anestesiar, borde oblicuo externo, línea oblicua interna y triángulo retromal.

Lugar de la punción.- Pliegue mucobucal, generalmente por detrás del molar que se desee anestesiar.

Dirección de la aguja.- Hacia atrás y ligeramente hacia abajo -- hasta que se encuentre por detrás de las raíces del diente.

Profundidad.- Se introduce la aguja en la mucosa distal del tercer molar, o bien, se inserta la aguja directamente en el triángulo retromolar.

#### TECNICA DE BLOQUEO DEL NERVIO LINGUAL.

Nervio anestesiado.- Nervio lingual y rama terminal del dentario inferior.

Zona anestesiada.- Dos tercios anteriores de la lengua, piso de boca, mucosa y mucoperiostio de la cara lingual de la mandíbula.



Indicaciones.- Para complementar la anestesia de incisivos centrales, cirugía de los dos tercios anteriores de lengua, piso de boca o de membrana mucosa de la cara lingual de la mandíbula, para complementar anestesia en caso de extracciones de incisivos, caninos y premolares.

Puntos anatómicos de referencia.- Pliegue mucobucal, borde anterior del músculo masetero, líneas oblicua externa e interna, triángulo retromolar, ligamento -- pterigomandibular.

Lugar de la punción.- Se hace a nivel del tercio medio de la -- raíz del diente que se desee anestesiar.

Dirección de la aguja.- Hacia abajo, en dirección al tercio medio de la raíz del diente.

Profundidad.- Sobre el mucoperiostio de la raíz se deposita lentamente la solución.

## ASEPSIA Y ANTISEPSIA.

La esterilización es uno de los fundamentos de la cirugía moderna, toda intervención para ser coronada con éxito exige que todos los elementos en dependencia con la operación estén libres de microbios.

Asepsia.- (Del griego a-priv., y sepsis-infección). Es el método preventivo que tiene por objeto impedir la llegada de microorganismos a las áreas anatómicas, que se van a intervenir quirúrgicamente con un procedimiento.

Antisepsia.- (Del griego anti-contrá, y sepsis-infección). Es el método terapéutico basado en la destrucción de microorganismos por medio de agentes químicos variados.

## ESTERILIZACION DEL CAMPO OPERATORIO.

La boca del paciente debe ser cuidadosamente irrigada con solución de agua oxigenada u otro agente antiséptico, proyectado a chorro con atomizador momentos antes de la operación.

Los depósitos de tártaro dentario tienen que ser removidos, y los espacios interdentarios deben ser correctamente limpiados con algodón o gasa e impregnados con una solución de alcohol yodado u otro agente similar.

Todas las caries vecinas al diente a intervenir deben de ser obturadas provisionalmente.

El diente que se va a extraer y las partes gingivales vecinas se pintan con solución de glicerina, yodo o merthiolate, también el cuello del diente debe recibir limpieza previa con cualquiera de las soluciones antes mencionadas.

La cara del paciente y los ojos deberán de tener asepsia con una gasa mojada con agua estéril y jabón quirúrgico.

#### ESTERILIZACION DEL INSTRUMENTAL.

Existen dos tipos de agentes para la esterilización de instrumental:

- 1) Agentes químicos.
- 2) Agentes físicos.

#### AGENTES QUIMICOS:

Alcohol.- Se emplea exclusivamente para la antisepsia de las manos del cirujano, también para la esterilización del instrumental rociando cierta cantidad encima de éste y prendiendo un cerillo a estos, pero tiene la desventaja de que con el tiempo el instrumental va perdiendo filo y se mancha.

Tintura de Yodo.- En cirugía bucal su empleo tiene acción irritante en la mucosa, por lo cual se utiliza para la asepsia del punto de punción de la aguja en las distintas técnicas de bloqueo, se aplica con pequeñas torundas de algodón.

Acido Fénico.- Se usa en solución alcohólica, también se utiliza en la asepsia del punto de punción diluido al 10%, es ideal para conservar materiales de sutura.

Tintura de Merthiolate.- Tiene las mismas aplicaciones que el yodo, con la diferencia que no irrita la mucosa bucal y se utiliza en la esterilización del alveólo después de la extracción y para una mejor protección de los tejidos vecinos durante el post-ope-

ratorio.

**Benzal.**- Es una solución antiséptica y desinfectante, es muy útil para el instrumental, el cual se coloca en un recipiente que contenga benzal de manera que este cubra todo el instrumental, - durante un lapso de 24 horas previas a la intervención.

#### AGENTES FISICOS:

**Calor Seco.**- Se realiza por medio de aparatos que contengan cajas metálicas, cuyo ambiente se calienta por medio de gas o electricidad.

**Calor Húmedo.**- Se colocan los instrumentos en un recipiente, el que se llena con agua y se pone a hervir, cuando el agua haya -- llegado a su punto de ebullición se dejará el instrumental por -- lo menos 15 minutos, esto permitirá la correcta esterilización -- de los instrumentos.

**Calor Bajo Presión.**- Por medio de este método se consigue elevar la temperatura a 130°C., el aparato se llama Autoclave y constituye la forma de esterilización más perfecta para cualquier tipo de instrumental y ropa.

## CAPITULO IV

### INSTRUMENTAL QUIRURGICO.

Actualmente el Cirujano Dentista dispone de una gran variedad de modelos y números de fórceps, elevadores y de instrumentos auxiliares, destinados al ejercicio de la Exodoncia. Es preciso tener conocimiento de cada uno de ellos, para que en el acto operatorio se utilice el indicado en cada tiempo quirúrgico. Al mismo tiempo es necesario brindar a nuestro paciente -- todas las precauciones necesarias, con la finalidad de no traumatizar ó lesionar los tejidos circundantes al diente a intervenir y así proteger las estructuras anatómicas de la cavidad oral como son los labios, carrillos, mucosa del paladar y del piso de la boca, así como procesos alveolares del maxilar y mandíbula. Por lo tanto se deberá conocer técnicamente la forma y manejo -- del instrumental, lo que asegurará el éxito de cualquier intervención quirúrgica.

#### CLASIFICACION:

En términos generales contamos con dos clases distintas de instrumentos empleados en Exodoncia.

- 1) Instrumental propio.
- 2) Instrumental auxiliar ó suplementario.

**INSTRUMENTAL PROPIO.** -- Es el destinado a extraer el diente y lo constituyen:

- a) Fórceps.
- b) Elevadores ó botadores.

## INSTRUMENTAL AUXILIAR O SUPLEMENTARIO.

Este instrumental a su vez se divide en:

a).- Los empleados en cortar el hueso que cubre ó rodea a los --  
dientes como:

- 1) Osteotomos.
- 2) Escoplos ó cinceles.
- 3) Alveolotomos.
- 4) Fresas quirúrgicas.
- 5) Limas para hueso.

b).- Los relacionados con tejidos blandos como son:

- 1) Abrebocas.
- 2) Pinzas hemostáticas.
- 3) Tijeras gingivales.
- 4) Pinzas de Addson.
- 5) Periostotomo ó legra.
- 6) Retractor yugal.
- 7) Pinzas y tijeras de disección.
- 8) Curetas quirúrgicas.
- 9) Agujas y material de sutura.

## FORCEPS.

Es un instrumento que se basa en el principio de la palanca de -  
primer grado, consta de dos partes que son:

- 1) Parte activa o bocados.
- 2) Parte pasiva o ramas.

Parte Activa.- Se adapta a la corona anatómica del diente, sus caras externas son lisas, y las internas además de ser cóncavas presentan estrías para impedir su deslizamiento. Los bocados de la pinza siguen las modalidades del cuello dentario y difieren de un modelo a otro.

Los que se adaptan a los cuellos de los molares presentan bocados en forma de ángulo diedro para adaptarse a las bifurcaciones de sus raíces.

Parte Pasiva.- Es el mango de la pinza, según sus distintos modelos están labrados en sus caras externas para impedir que el instrumento se deslice de la mano del operador.

El dedo pulgar se coloca entre ambas ramas, actuando como tutor para vigilar y regular el movimiento y la fuerza a ejercer.

Estas dos partes están unidas entre sí por una articulación de tijera ó charnela, sobre la cual giran ambas ramas del fórceps.

Estos instrumentos son muy funcionales, resistentes al uso y a las fuerzas destructivas, además presenta las ventajas de su fácil asepsia, esterilización y lubricación.

Existen en términos generales dos tipos de fórceps que pueden clasificarse en:

1).- Fórceps destinados a extraer dientes del maxilar superior, sus características son mango recto y los bocados en la mayoría de ellos, están en línea recta. En otros las ramas son biangulares (forma de bayoneta), pero siempre serán paralelas.

**FORCEPS SUPERIORES.**

Incisivos	150	99C
Caninos	150	99C
Pre-molares	150	99C
Primer molar	18R	88R
	18L	88L
Segundo molar	18R	88R
	18L	88L
Tercer molar	210	
Raíces	150	69

2).- Fórceps destinados a extraer dientes de la mandíbula, se caracterizan por su mango corto, que pueden ser rectos o curvos, -- pero invariablemente su parte activa se encontrará en ángulo recto con la pasiva.

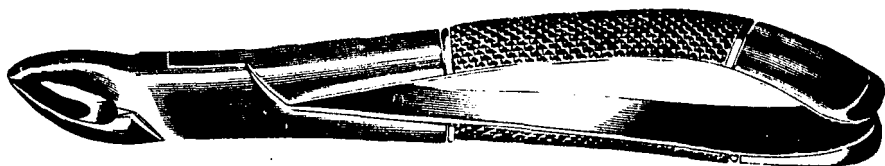
**FORCEPS INFERIORES.**

Incisivos	151		
Caninos	151		
Pre-molares	151		
Primer molar	16	17	23
Segundo molar	16	17	23
Tercer molar	222		
Raíces	151		




Como mencionamos al principio del capítulo, la variedad de fór---  
ceps es muy amplia, sin embargo los mencionados anteriormente, --  
son los más empleados en la avulsión de órganos dentarios.

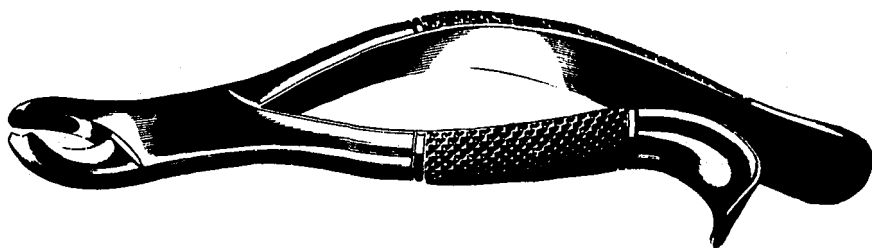
**FORCEPS SUPERIORES**



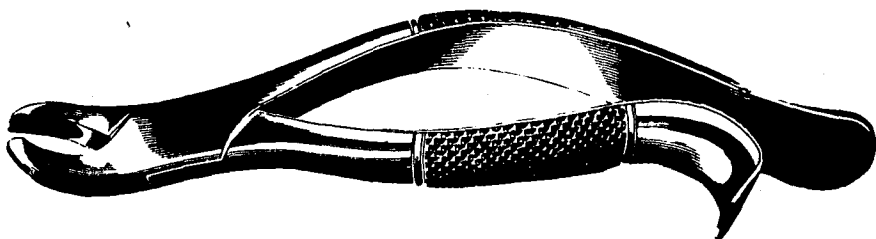
**No. 150**




**No. 99-C**




**No. 18-R  
(derecho)**



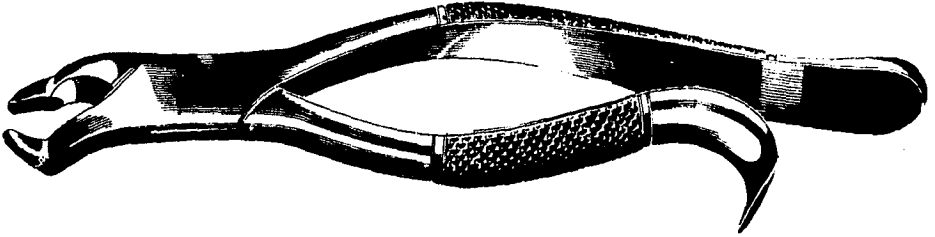
**No. 18-L**  
**(izquierdo)**




**No. 88-R**  
**(derecho)**



**No. 88-L**  
**(izquierdo)**



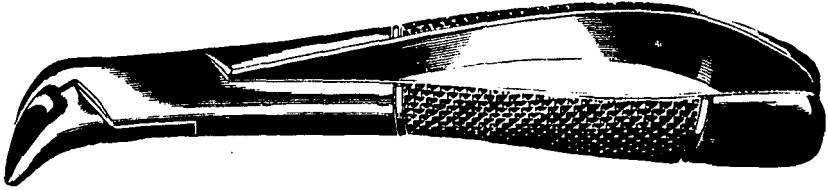
**No. 210**




**No. 69**

**Para restos radiculares superiores e inferiores.**

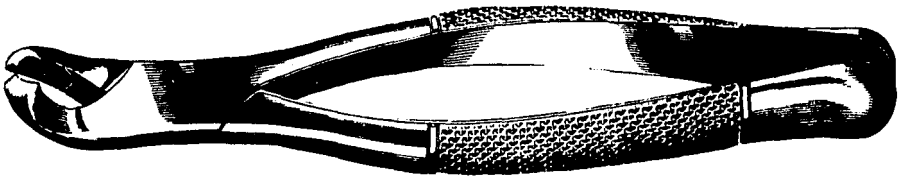
**FORCEPS INFERIORES**




**No. 151**




**No. 16**



**No. 17**



**No. 23**



**No. 222**

## ELEVADORES O BOTADORES.

Son instrumentos basados en principios de física que tienen aplicación en Exodoncia, con el objeto de movilizar o extraer dientes o raíces dentarias, esquemáticamente los elevadores constan de -- tres partes, que son:

1) Mango.- Es adaptable a la mano del operador, tiene según los -- distintos modelos, diversas formas. Generalmente el mango está -- dispuesto con respecto al tallo de dos formas: En la misma línea ó perpendicular al tallo, formando una "T".

2) Tallo.- Es la parte del instrumento que une el mango con la hoja. Debe adaptarse a las modalidades de la cavidad oral, está --- construido de acero lo suficientemente resistente como para cum-- plir con su cometido sin que varíe su forma.

3) Hoja.- Es la parte activa del instrumento, presenta diversas - formas, según su aplicación puede presentarse en la misma línea - con el tallo u originar con él un ángulo de grado variable.

En los elevadores deben ser considerados tres factores que son:

a) Punto de apoyo: Para actuar la palanca destinada a elevar el - diente ó una raíz dentaria debe valerse de un punto de apoyo, el cual está dado por dos elementos.

1).- Hueso Maxilar: Es un punto útil como apoyo para el elevador, el borde alveolar cunado es fuerte y resistente permite el apoyo de instrumentos para movilizar un diente retenido en implantación normal o restos radiculares.

Generalmente el apoyo se busca en el ángulo mesiobucal del diente

a extraer; pero cuando algunas condiciones así lo exijan, el elevador puede tener aplicación lingual, mesial, bucal o distal.

La eficacia del punto de apoyo exige que esté desprovisto de partes blandas, las que pueden impedir actuar y ser traumatizadas en el acto operatorio, por lo tanto el tejido gingival debe ser separado previamente a la aplicación del elevador.

Para la extracción de restos radiculares con dos o tres raíces, - el punto de apoyo puede encontrarse en el borde alveolar, previa resección de la tabla ósea o en el tabique interradicular.

2).- Dientes vecinos o contiguos como punto de apoyo: Constituyen puntos de apoyo útil, el uso de un diente vecino exige que este - órgano llene algunos requisitos indispensables: La corona debe -- mantener su integridad anatómica. (la resistencia física de los -- dientes disminuye si estos son portadores de aparatos protésicos o de obturaciones proximales), la raíz debe ser arquitectónicamente fuerte y bien implantada.

b) Potencia: La fuerza destinada a elevar un diente varía con el grado de implantación y resistencia que presenta el diente a extraer. De acuerdo con los principios de física; cuanto más cerca esté el punto de apoyo de la resistencia, mayor será la eficacia de la fuerza a emplearse. La potencia que mueve al diente, cumplirá su cometido con mayor eficacia, pudiendo multiplicarse la fuerza en la medida necesaria.

c) Resistencia: Está representada por el diente a extraerse y condicionada por la disposición radicular, la cantidad de hueso que lo cubre ó rodea y la calidad de este hueso. Dicho de otra manera



esto depende de la mayor o menor calcificación del mismo, la distinta disposición del trabeculado óseo y de la edad del paciente. Los elevadores también pueden aplicarse siguiendo otro principio de física, que es la cuña. Su modo de acción consiste en la introducción de la hoja o punta de trabajo en el alvéolo dentario, entre la pared ósea y el diente que la ocupa, el diente es desplazado en la medida en que la cuña se profundiza en el alvéolo. La raíz va siendo desalojada en la cantidad equivalente al grado de introducción y dimensiones del instrumento.

#### MATERIAL DE SUTURA Y AGUJAS.

AGUJAS.- Toda aguja consta de tres partes: Centro, Tallo y Bicel; el bicel puede ser corto o largo. La aguja de bicel corto es la más usada en Odontología. El diámetro se expresa en calibres, --- mientras más grande es el número más delgada es la aguja, la longitud se mide en centímetros.

AGUJAS DE SUTURA.- Constan de tres dimensiones físicas que son:

- 1).- La forma global de la aguja: Recta, media curva y  $3/4$  de curva.
- 2).- En corte transversal: Redonda o cónica (no cortante), triangular (cortante).
- 3).- Presencia o ausencia de ojo en la aguja: Las agujas con ojo son enhebradas. Aquellas que no tienen ojo, tienen el material de sutura fusionado o estampado en el extremo de la aguja.

MATERIAL DE SUTURA.- Se presenta en dos tipos que son:

- 1).- Absorbible: Este material es absorbido por las enzimas corp

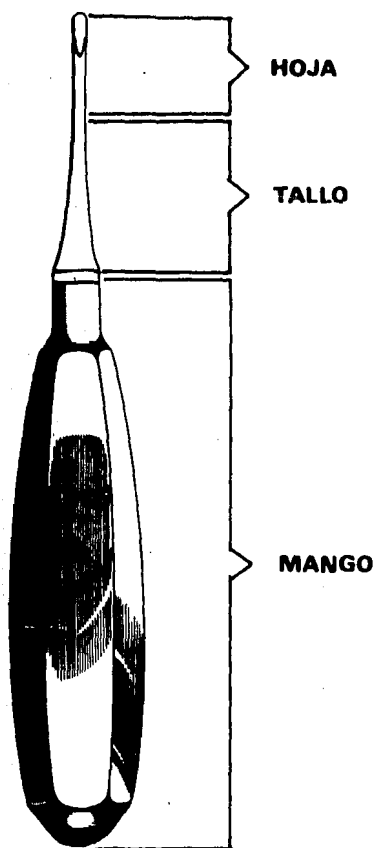
rales o por los líquidos de los tejidos, tienen un transcurso de absorción de 5 - 20 días después de haber sido colocado.

El material absorbible se llama " Catgut ", se produce de la submucosa del intestino del borrego, y después de múltiples procedimientos se prepara comercialmente en varios tamaños que van de -- 0000 000 (7 - 0) a 000 (3 - 0), el número creciente de ceros en el tamaño del material de sutura indica un diámetro decreciente. Existen dos tipos de Catgut: El simple y el crómico, el catgut -- crómico es para heridas de período largo, se le añade durante su procesado sales de cromo, y el simple se absorbe de 3 - 5 días.

2).- No absorbible: Este material se retira entre 5 - 7 días después del acto quirúrgico. La seda es el material no absorbible -- más usado. Comercialmente se produce al hilar fibra del gusano de seda, se fabrica mediante torsión o trenzado de las fibras, su tamaño varía de 000 000 (6 - 0) que es muy fino hasta 0000 (4 - 0) que es muy grueso, se tiñe de negro, de manera que se vea en la - zona quirúrgica.

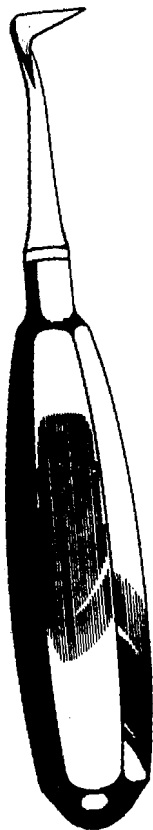Otras suturas no absorbibles son: El Dermalon (fibras sintéticas de poliéster), Nylon y Algodón Quirúrgico.

**ELEVADOR RECTO**

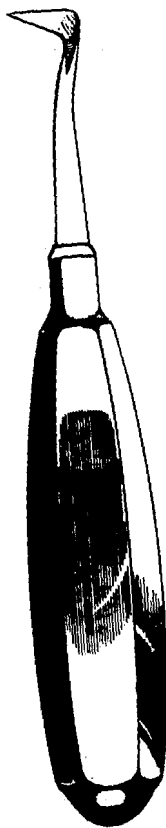


**No. MD-12 A**

# ELEVADORES DE BANDERA

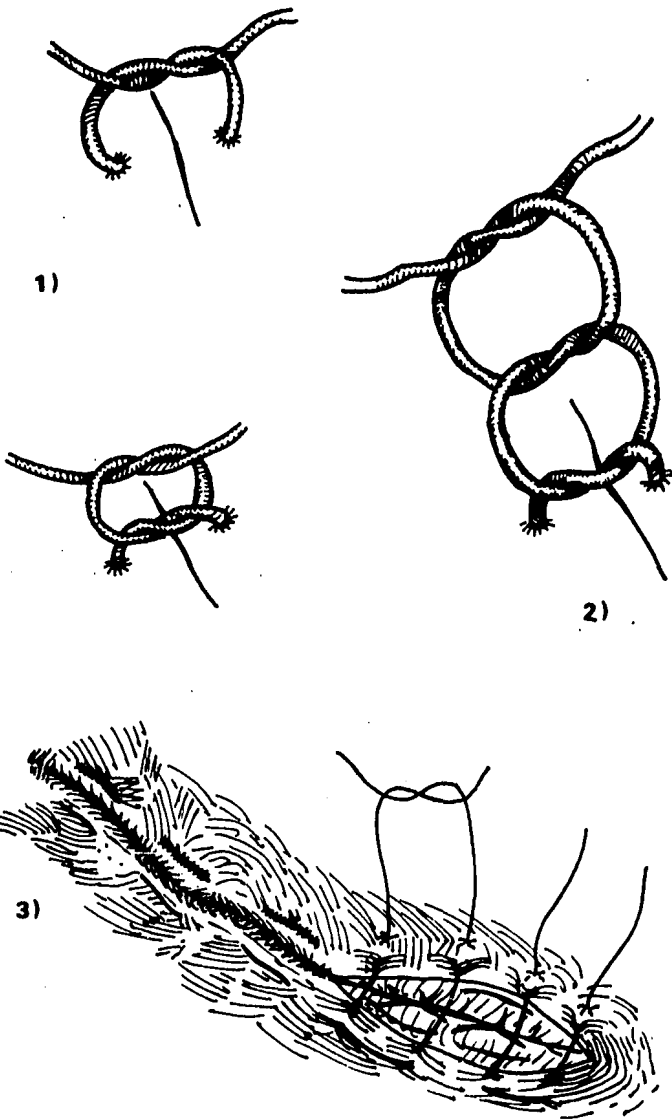


No. 1-R  
(derecho)

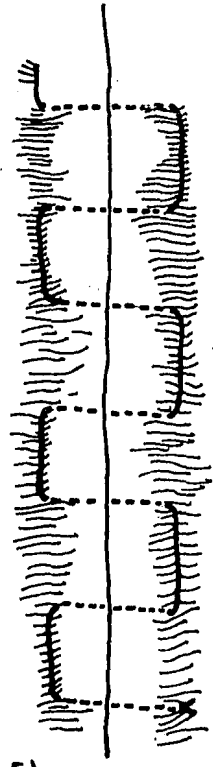
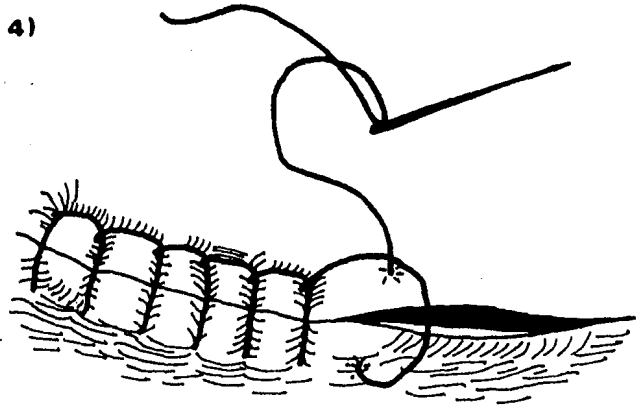


No. 1-L  
(izquierdo)

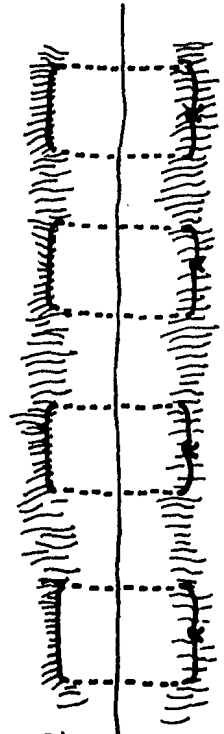
# DIFERENTES TIPOS DE SUTURAS



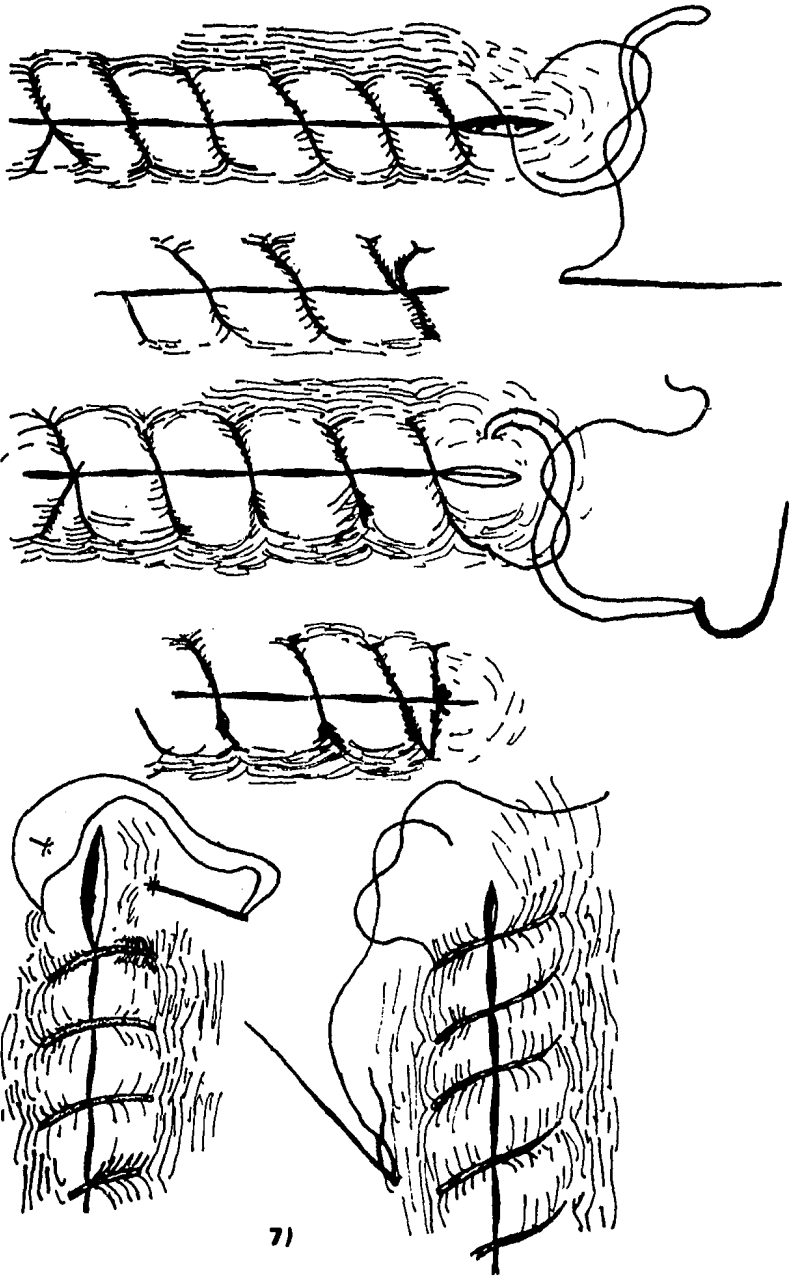
4)



5)




6)




71

8)

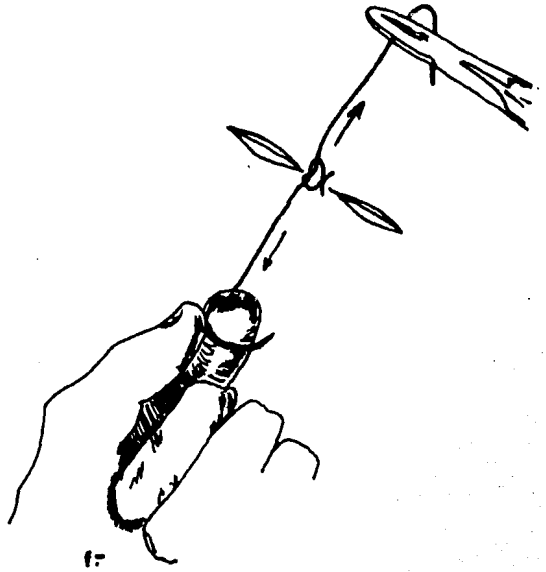




a-



b-





- 1) Método de colocar el primero y segundo medios nudos en el nudo cuadrado o auténtico.
- 2) Nudo cuadrado reforzado por un tercer medio nudo.
- 3) Sutura de colchonero interrumpida tipo Halsted.
- 4) Sutura de manta o nudo continuo.
- 5) Sutura continua.
- 6) Puntos de colchonero interrumpidos.
- 7) Métodos para rematar las suturas continuas.

Se muestran en el dibujo la manera de asegurar las suturas sencillas y dobles. Nótese el método de cortar un hilo para evitar el grosor doble del nudo.

8) Técnica del nudo instrumental.

- a) La aguja; en el cabo largo del hilo, se mantiene en la mano izquierda mientras, que el portaagujas da dos vueltas en -- dirección de las manecillas del reloj, para formar una laza da.
- b) El portaagujas se ha cruzado para asir el cabo corto del -- hilo.
- c) La mano y el portaagujas han invertido posiciones para ajustar el nudo. El nudo deberá quedar a un lado de la herida.
- d) El portaagujas da una vuelta en dirección contraria a las -- manecillas del reloj, a lo largo del eje longitudinal del -- hilo de sutura para formar un nudo cuadrado.
- e) El instrumento ase el cabo corto del hilo al otro lado de -- la herida.
- f) El nudo se ajusta en el mismo lado de la herida.

## CAPITULO V

### CONSIDERACIONES PREVIAS A LA EXTRACCION DENTAL.

POSICION PACIENTE-OPERADOR.- Para extraer cualquier diente superior y casi cualquier diente inferior; el operador tiene que estar de pie, erguido, frente al paciente, de modo que pueda observar directamente al interior de la boca. Esto significa que para extraer dientes del maxilar superior, el sillón se eleva para que los hombros del paciente estén al nivel del codo del operador. Se coloca al paciente en una posición cómoda y ligeramente inclinada, de manera que el operador tenga una visión directa del campo quirúrgico. Si el dentista es diestro se colocará siempre al lado derecho del paciente.

Al operar en el maxilar superior del lado izquierdo, se sostiene el borde alveolar y la cabeza del paciente colocando el índice izquierdo sobre el hueso alveolar bucal ó labial y el pulgar izquierdo sobre el hueso alveolar palatino. Cuando la cirugía afecta al maxilar superior del lado derecho, las posiciones del pulgar y el índice izquierdos son a la inversa. Si el dentista es zurdo, se colocará siempre a la izquierda del paciente; la posición del pulgar y el índice derechos es inversa a la posición de los dedos izquierdos del dentista diestro.

El operador debe estar a suficiente distancia del paciente para poder extender los brazos ligeramente, esta posición permite controlar la fuerza que se ejerce, empleando mano, muñeca, brazo y hombro.

Al extraer dientes de la mandíbula; se coloca al paciente de modo que la parte de su cabeza esté al nivel del codo del operador, lo que brinda la ventaja de contar con un campo lo suficientemente -

visible sin que el operador tenga que inclinarse ó doblarse. Al -- igual que en la extracción de dientes superiores, el operador -- está de pie, erguido; colocará el fórceps al diente a intervenir asiéndolo con firmeza y sosteniendo firmemente la mandíbula con -- la otra mano, de manera que al manipular el diente el cóndilo de la mandíbula no se desplace de la cavidad glenoidea.

El operador puede estar delante o detrás del paciente, lo que le sea más cómodo y le permita extraer el diente sin emplear demasiada fuerza. La posición más común que emplea el dentista, es colocándose detrás del paciente, ya que permite que la cabeza y la -- mandíbula se sostengan más firmemente contra el costado del operador, quien coloca un brazo alrededor de la cabeza del paciente y rodea la mandíbula colocando el pulgar bajo el borde alveolar, re trayendo el labio, y los otros dedos colocados bajo la barbilla.

## INDICACIONES Y CONTRAINDICACIONES DE LA EXTRACCION DENTARIA.

La Odontología actual cuenta con métodos y tratamientos que han disminuido en gran proporción la extracción de piezas dentarias, en lo que se refiere a tratamientos de conductos radiculares los adelantos logrados han disminuido las indicaciones de la extracción, quedando únicamente circunscritas a casos de afecciones dentarias en las que la inaccesibilidad de los conductos y la posición del diente no permiten las técnicas conservadoras, o al encontrar dientes con una movilidad máxima, que no pueda tratarse parodontalmente.

### INDICACIONES.

#### 1) Afecciones dentarias.

- a).- Afecciones pulpares para las cuales no hubiera tratamiento conservador.
- b).- Caries penetrante (de cuarto grado), que no pueden ser tratadas endodónticamente.
- c).- Complicaciones de las lesiones cariosas en los tejidos vecinos.

2) Afecciones parodontales degenerativas, que hayan provocado demasiada destrucción del soporte óseo, lo que ocasione movilidad extrema del diente.

3) Dientes temporales persistentes ó caducos, estos deberán de ser extraídos cuando la edad del paciente, de acuerdo a la cronología de la erupción dentaria indica la necesidad de su extracción para permitir la erupción normal del diente permanente.

- 4) Dientes supernumerarios y ectópicos, que impidan la debida alineación de la dentición permanente, y que ocasionen disfunciones fonéticas, estéticas y que impidan la debida higiene bucal.
- 5) Dientes permanentes que por razones ortodóncicas o protésicas deban de ser extraídos.
- 6) Anomalías de sitio.
- a).- Retenciones y semiretenciones dentarias sin tratamiento ortodónico.
- 7) Extracción previa a la radioterapia de tumores en los maxila--res: Cuando el paciente padezca de un tumor ya sea en maxilar superior o mandíbula, cuyo tratamiento exija la radiación, es necesaria e indispensable la extracción de los dientes del lado a radiar para evitar dolores por mortificación de la pulpa y fijación de la radiación en los tejidos dentales con destrucción de los --mismos.

#### CONTRAINDICACIONES.

Las contraindicaciones se pueden clasificar tomando en cuenta tres factores que son:

- 1) Contraindicaciones que dependen del estado del diente a extraer.
- 2) Contraindicaciones que dependen de los tejidos parodontales.
- 3) Contraindicaciones que dependen del estado general del paciente,

#### ESTADO DEL DIENTE A EXTRAER.

1) Procesos inflamatorios: Se debe aplazar la extracción de dientes que se relacionen con abscesos alveolares bien desarrollados, cuando existe fluctuación, y en el cual el camino más corto para drenar el contenido de la cavidad del absceso es la incisión gingival y el consiguiente drenaje del absceso.

Una vez que hayan desaparecido los síntomas inflamatorios agudos, se podrá realizar la extracción.

2) Dientes comprendidos en una línea de fractura: Los dientes que se encuentren adheridos en sus alvéolos y que se comprendan en -- una línea de fractura de la mandíbula; deberá de aplazarse su extracción hasta después de la reducción de la fractura, cuando ya el proceso reparador está muy avanzado se podrá realizar la avulsión del diente sin correr el riesgo de atacar la debida unión.

#### ESTADO DE LOS TEJIDOS PARODONTALES.

1) Gingivitis ulcerosa aguda: O cualquier otro proceso ulcerativo agudo, que ataque los tejidos bucales que se encuentren en la -- zona a intervenir.

#### ESTADO GENERAL DEL PACIENTE.

#### ESTADOS FISIOLÓGICOS.

1).- Menstruación: El concepto sobre la oportunidad de la cirugía durante este estado fisiológico ha variado, en la actualidad ya -- no es contraindicación la extracción durante el ciclo menstrual, salvo que este estado provoque problemas particulares (trastornos

emocionales, estados de tensión, depresión, etc...).

2).- Embarazo: No es una contraindicación para la extracción dentaria, a excepción de ciertos casos muy particulares.

Como regla general se sostiene que cuanto más adelantada se encuentre la gestación, menos inconvenientes sufrirá la madre, estos inconvenientes están más relacionados con el shock psíquico - que con el acto quirúrgico.

3).- Estados patológicos: Como son afecciones de aparatos y sistemas (enfermedades generales, estados infecciosos agudos y tendencias hemorráparas que contraindiquen toda intervención en la cavidad bucal).



## CAPITULO VI

### TECNICA QUIRURGICA.

EXODONCIA.- (Del griego EXOS--fuera y ODONTOS--diente). Es la rama de la Odontología que se encarga de establecer y enseñar las bases, que rigen la extracción de órganos dentales que han perdido su función, ya sea por traumatismos, procesos cariosos, parodontales, tratamientos endodónticos, protésicos u ortodónticos que por alguna razón han fracasado.

EXTRACCION DENTAL.- Es el acto quirúrgico mediante el cual, el diente es avulsionado de su alvéolo con el mínimo de traumatismo.

### PASOS DE LA EXTRACCION DENTAL.

El acto de extraer un diente de su alvéolo requiere de varios pasos ó tiempos quirúrgicos que son:

- 1).- Sindesmotomía.
- 2).- Prehensión.
- 3).- Luxación.
- 4).- Tracción.
- 5).- Sutura del alvéolo.

SINDESMOTOMIA.- Acto quirúrgico, mediante el cual con un instrumento con filo (elevador o bisturí), incidimos la inserción epitelial del parodonto, para separar el tejido gingival del cuello del diente, hasta el tejido duro alveolar.

PREHENSION.- Es la aplicación de la parte activa del fórceps, en el cuello del diente, en donde el instrumento se apoyará y a expensas del cual se desarrolla la fuerza para movilizar al diente.

LUXACION.- Es la desarticulación del diente, por medio de esta maniobra el diente rompe las fibras del parodonto y dilata el alvéolo. Este tercer tiempo se realiza siguiendo dos mecanismos que son:

a).- Movimientos de lateralidad del diente, dirigiéndose de dentro a afuera. En estos movimientos actúan dos fuerzas, la primera impulsa al diente en dirección de su ápice, lo que permite apoyar la porción apical en la cúspide del alvéolo, punto que sirve como centro del arco que describirá el diente.

La segunda fuerza mueve al diente, eligiendo como primera dirección la tabla ósea de menor resistencia (generalmente es la tabla bucal), este movimiento de lateralidad tiene un límite, que está dado por la dilatación del alvéolo, si se excede este movimiento la tabla externa se fractura.

Algunos dientes pueden ser extraídos con este único movimiento de lateralidad.

b).- Movimientos de rotación, desplazando al diente de derecha a izquierda en el sentido de su eje mayor. La rotación se realiza siguiendo el eje mayor del diente, es un movimiento complementario del movimiento de lateralidad. La rotación debe ser aplicada única y exclusivamente en dientes uniradiculares o multiradiculares fusionados en forma cónica, los que tienen más de una raíz divergente se fracturan al hacerlos rotar. La rotación que se imprime al diente es de mesial a bucal, y debe emplearse con mucha su-

vidad y tacto para evitar la luxación de los dientes vecinos.

TRACCION.- Es el último movimiento destinado a desplazar finalmente el diente de su alvéolo. La tracción o extracción propiamente dicha, se realiza cuando los movimientos preliminares (de lateralidad y rotación), han dilatado el alvéolo y roto los ligamentos parodontales.

SUTURA DEL ALVEOLO.- Este procedimiento se realizará únicamente cuando el caso lo requiera. Una vez realizada la extracción se debe comprimir ligeramente las tablas óseas dilatadas para llevarlas a su estado original, pero evitando fracturarlas. Una vez logrado esto se efectúa la sutura del tejido gingival, confrontando lo más posible los bordes de la herida, lo que permitirá la hemostasia y disminuirá el período de cicatrización.

## EXTRACCION DE DIENTES PERMANENTES NORMALMENTE IMPLANTADOS EN EL MAXILAR SUPERIOR.

### INCISIVO CENTRAL.

La corona de éste diente, presenta cuatro planos ó cuatro caras - axiales, al igual que los demás; anterior o labial, posterior o - palatina, mesial y distal, Su raíz es de forma cónica, ligeramente aplanada mesiodistalmente.

Su alvéolo es de forma cónica, se encuentra separado del alvéolo del central opuesto por tejido esponjoso y por la línea media, -- muy cerca de su ápice se encuentra el agujero palatino anterior.

### Técnica de Extracción:

La parte activa del fórceps se apoyará en la zona cervical, por - debajo de la encía, sobre las caras vestibular y palatina hasta - que se sujete al cuello del diente, se luxará al diente imprimiendo al fórceps movimientos de lateralidad y rotación mesial.

El movimiento de lateralidad, consistirá en llevar el fórceps de atrás hacia adelante, primero se hará hacia afuera y después ha-- cia adentro, hechos estos movimientos se continúan con los de ro-- tación que consiste en girar el diente hacia la izquierda y luego hacia la derecha, tomando en cuenta la resistencia del órgano dentario, durante estos movimientos se ejercerá un movimiento de -- tracción siguiendo el eje del diente,

### INCISIVO LATERAL.

Su corona es de forma trapezoidal, con tendencia a hacerse trian-- gular, sus características son semejantes al incisivo central, pe

ro sus dimensiones son más reducidas. Su raíz es recta y de forma cónica mesiodistalmente.

Su alvéolo es de forma cónica, más angosto mesiodistalmente, la tabla vestibular es más gruesa que en el central y el piso de la nariz está más alejado.

#### Técnica de Extracción:

El fórceps se coloca de igual manera que en el central, asimismo el movimiento de luxación hacia afuera es de menor amplitud que en el central, el movimiento hacia palatino es un poco más amplio y los movimientos de rotación serán cortos, su amplitud dependerá de lo que la resistencia permita, el movimiento de tracción se hará de abajo hacia adelante y se combinará con los de rotación.

#### CANINO.

Su corona es de forma conoide o piramidal, su borde incisal no es recto sino angulado, mesiodistalmente tiene una cúspide que lo divide en dos tramos y el lóbulo central está más desarrollado que el distal y el mesial. Su raíz es de forma cónica, mesiodistalmente es ligeramente más angosta, es la más grande de todas las raíces, es poderosa por su longitud, grosor y anchura.

Su alvéolo es de forma cónica, más angosto mesiodistalmente, está muy próximo a las fosas nasales pero nunca se llegan a comunicar y la tabla externa es más delgada que la interna.

#### Técnica de Extracción:

El bocado del fórceps irá colocado igualmente que en las ocasiones anteriores, la luxación hacia vestibular se hará tomando en cuenta el espesor de la lámina externa. El movimiento de rotación

puede ser más amplio, este movimiento es de mucha importancia en este diente sobre todo hacia mesial debe ser un poco más fuerte, cuando la pieza ya está luxada, la tracción se hara hacia abajo y adelante combinando siempre con los movimientos de rotación.

#### PRIMER PREMOLAR.

Su corona es de forma cuboide, contiene una cara oclusal ó masticatoria y es la superficie más importante de la corona, reemplaza al borde cortante de los dientes anteriores. Sus raíces; generalmente dos, una bucal y otra palatina. Cuando se encuentra una -- raíz siempre bifurcada en el ápice, mesiodistalmente es más angosta y su cuello tiene forma ovoide.

Su alvéolo, según su raíz puede ser único, doble ó bifurcado en -- el ápice, sus paredes son espesas y el borde alveolar es sólido, guarda una relación muy estrecha con el seno maxilar.

#### Técnica de Extracción:

Los bocados del fórceps deben presionar la pieza lo más bajo que el borde alveolar permita, su luxación estará basada únicamente -- en movimientos de lateralidad, el arco de las luxaciones es corto y una vez luxada la pieza se ejerce un movimiento de tracción hacia abajo y afuera.

#### SEGUNDO PREMOLAR.

Su corona es muy semejante a la del primero, aunque a diferencia de éste su corona es de contornos más regulares, y muy frecuentemente de menor tamaño, las cúspides son de menor longitud y el -- surco fundamental es menor profundo y más corto. Su raíz es de --

forma cónica más larga que la del primero, un poco más angosta mesiodistalmente, la tabla externa es más gruesa que la palatina.

#### Técnica de Extracción:

Es igual a la usada en el primer premolar, pero a diferencia de que los movimientos de luxación son más cortos.

#### PRIMER MOLAR.

Su corona es convexa, tiene surcos, uno de estos es transversal -- de mesial a distal llamado línea vestibular, y otro profundo nace de la foseta vestibular y se dirige hacia oclusal.

El primer molar es multiradicular, en este caso se trata de una -- trifurcación, unidos a un solo tronco con forma de prisma y base cuadrangular, presenta una raíz palatina y dos vestibulares (una mesiovestibular y una distovestibular), la raíz palatina es la -- más gruesa y grande de las tres, su forma es cónica, la raíz me-- sial es también de forma cónica aunque más delgada y corta que la palatina y se dirige hacia adelante y afuera. La raíz distal tie-- ne la misma forma cónica que la mesial, es más delgada y corta di-- rigiéndose hacia atrás y hacia afuera.

El alveólo tiene tres conos para alojar a las tres raíces del molar, está separado de los dientes vecinos por tabiques proximales esponjosos de espesor variable, la tabla externa es de poco espesor, la pared palatina es más espesa y de tejido esponjoso, el ta-- bique interradicular es esponjoso y sólido.

#### Técnica de Extracción:

Se coloca el fórceps por debajo del margen gingival, tratando de

que los bocados lleguen al lugar indicado respecto a las raíces, se hace un movimiento de poca amplitud hacia afuera, ejerciendo una fuerza hacia apical, se hace un movimiento hacia vestibular y sucesivamente se harán otros movimientos semejantes, cuando se hace el movimiento hacia palatino la tabla externa se dilatará.

#### SEGUNDO MOLAR.

La corona es semejante a la del primer molar aunque sus dimensiones son más pequeñas, en ocasiones se puede presentar una prominencia en el tercio cervical sin llegar a ser tubérculo.

Al igual que el primer molar presenta tres raíces que en algunas ocasiones se encuentran fusionadas, o pueden estar fusionadas las dos vestibulares, cuando estas se encuentran separadas son dos -- raíces vestibulares y una palatina, más chica y angosta que las -- del primer molar, una característica normal de este diente es la convergencia del tercio apical hacia distal.

Según las raíces sera el número de alveólos que presenten, sus pa redes óseas están formadas por hueso esponjoso, la tabla vestibular es más gruesa, su relación con el seno es variable, en palatino el tercio apical está próximo al agujero palatino posterior.

#### Técnica de Extracción:

La técnica de extracción estará determinada por la pieza, tomando en cuenta que es multiradicular se harán los movimientos de luxación igual que en el primer molar, solo que en esta pieza será de menor amplitud ya que la pieza y la zona son muy grágiles.



## EXTRACCION DE DIENTES PERMANENTES NORMALMENTE IMPLANTADOS EN LA MANDIBULA.

### INCISIVO CENTRAL.

Es angosta y alargada, su diámetro mesiodistal es solamente tres quintas partes del incisivo central superior, es de forma de cuña.

Su raíz es única, recta y de forma piramidal, alargada, aplanada mesiodistalmente, dirigiéndose hacia distal. El alveólo tiene la misma forma de la raíz, se separa del central opuesto por un tabique óseo sólido y amplio, del lateral por uno menos amplio, la tabla vestibular es sólida y la tabla lingual es de menor espesor.

#### Técnica de Extracción:

Se presiona la pieza a nivel del cuello, los movimientos de lateralidad serán de poca amplitud hacia vestibular y hacia lingual - ya que la raíz es muy frágil, los movimientos de rotación se aplicarán con ciertas reservas, una vez luxado el diente se hace el movimiento final hacia adelante y afuera.

### INCISIVO LATERAL.

La corona del incisivo lateral inferior es poco más grande en todas sus dimensiones que la del central inferior, su anatomía en cuanto a su alveólo y su raíz es muy semejante, aunque la raíz es proporcionalmente más grande que la del central inferior.

#### Técnica de Extracción:

Es la misma que la del incisivo central inferior.

## CANINO.

El canino inferior es mucho mayor que cualquiera de los incisivos inferiores, aunque los lóbulos de su corona están distribuidos de manera semejante, se distinguen del canino superior porque esos lóbulos no tienen las mismas proporciones relativas, lo que altera el aspecto general de la corona. En un diente uniradicular, su raíz de mayor diámetro, se inicia hacia distal y un poco a lingual, es sólida y aplanada mesiodistalmente.

El alvéolo tiene forma cónica, la tabla vestibular es delgada, la lingual es más espesa, la tabla que lo separa del incisivo lateral es ancha, la que lo separa del primer premolar es más delgada, el ápice está rodeado por una zona ósea compacta.

### Técnica de Extracción:

Los movimientos deberán ser suficientes y eficientes, ya que la tabla externa es frágil, el primer movimiento será hacia afuera, todo lo que la elasticidad de la tabla lo permita, después otro movimiento hacia lingual repitiendo esta maniobra varias veces -- hasta que los ligamentos no tengan resistencia, después el diente se tracciona hacia afuera y adelante.

## PRIMER PREMOLAR.

Los premolares inferiores difieren en la forma de su corona, el primero tiende a quedarse con una cúspide vestibular. Es uniradicular, su raíz es larga y mesiodistalmente es delgada, la parte radicular es delgada contrastando con la corona, esto dificulta la extracción pues hace más frágil la parte cervical de la pieza que se fractura fácilmente. El alvéolo en su tabla lingual es espesa y sólida, sus caras proximales son espesas y anchas, la cara

vestibular es menos compacta y poco elástica, está próximo al agujero mentoniano.

#### Técnica de Extracción:

Los bocados del fórceps deben ser introducidos lo más profundo -- que sea posible, pues la fractura de la corona es muy frecuente, se luxará primero hacia vestibular, con poca amplitud en su arco, después hacia lingual donde la tabla es más espesa y por está razón el movimiento será corto, se harán estos movimientos las veces que sean necesarias, después de luxado el diente se traccionará hacia arriba y afuera.

#### SEGUNDO PREMOLAR.

La forma de su corona es considerablemente distinta a la del primer premolar, debido a que existe una tercera cúspide, la cual se halla en el lado lingual, y, por lo tanto la corona tiene una cúspide bucal y dos linguales, que son la mesiolingual y la distolingual. Su raíz es muy parecida a la del primer premolar pero con más diámetro y longitud que la del primero, se tendrá el punto de referencia del ápice de estos dientes con el agujero mentoniano, el alvéolo es muy semejante al del primer premolar.

#### Técnica de Extracción:

Es exactamente la misma que para el primer premolar.

#### PRIMER MOLAR.

Al igual que acontece con los molares superiores, hay similitud general entre los molares inferiores. La corona del primero de --

ellos tienen tres lóbulos bucales y dos linguales, cada uno de -- los cuales está coronado por una cúspide. El contorno periférico del diente puede ser considerado como un trapecoide, y las superficies mesial y distal convergen desde la cara bucal. Presenta -- dos raíces, una mesial y otra distal, la raíz mesial es cónica, - voluminosa y de mayor longitud, la distal es de menor dimensión - en todos los sentidos y es poco más larga que la mesial, su dirección también es variable aunque generalmente se encuentra parale-- las.

La tabla externa del alvéolo es ancha, más en la región apical, - la tabla lingual es más ancha que la vestibular, una porción ósea separa las dos raíces y sus caras proximales son gruesas y espe-- sas.

#### Técnica de Extracción:

Los bocados del fórceps se introducen entre las raíces del molar, el primer movimiento de lateralidad es hacia vestibular, el segundo hacia lingual, trazando un arco cuyo centro imaginario estará entre las dos raíces, estos movimientos se hacen a expensas de la elasticidad de las paredes alveolares, se harán estos movimientos hasta que la pieza se luxe, después se traccionará hacia afuera y arriba desalojandola del alvéolo.

#### SEGUNDO MOLAR.

El segundo molar inferior guarda características semejantes al -- primero, tanto en la anatomía de su corona, raíces y alvéolo. El fórceps y la técnica son los mismos.

## EXTRACCION DE RESTOS RADICULARES:

Aún cuando los elevadores son instrumentos que pueden usarse para la extracción de algunos dientes; su indicación más precisa es la extracción de restos radiculares, en donde se tendrá que considerar desde dos aspectos que son:

- 1) La extracción de raíces conservando la integridad de los tejidos de protección, alvéolo y encía.
- 2) O bien el método denominado extracción a colgajo ó extracción quirúrgica, en el cual incide la mucosa gingival y el tejido óseo vestibular de las raíces a extraer.

### Extracción de Dientes Uniradiculares:

Aplicación del elevador: Se introduce el elevador, buscando un punto de apoyo útil de aplicación de la fuerza, por pequeños movimientos de rotación, hasta que la cara plana de la hoja del elevador esté en contacto con la raíz a extraer.

Luxación: Con este movimiento de introducción del instrumento muchas veces se logra, o por lo menos se inicia la luxación. Aplicando el elevador se sigue girando el instrumento para lograr la luxación de la raíz.

Extracción propiamente dicha: Luxada la raíz se amplía el movimiento rotatorio, o bien apoyándose en el diente vecino y actuando como palanca de primer grado, con el punto de apoyo entre la potencia y la resistencia, se desplaza la raíz siguiendo la direc--

ción que le ofrece menor resistencia (generalmente en dirección - bucodistal).

Cuando actúa como cuña: Se introduce la hoja del elevador en el espacio periodóntico, entre la raíz y la pared ósea del alvéolo. Esta manera de actuar del elevador tiene indicación en la extracción de las raíces de dientes anteriores. Se aplica en la cara palatina de dichos dientes; la mano izquierda toma con sus dedos - pulgar e índice al maxilar, vigilando de este modo presiones excesivas sobre los dientes vecinos. Los demás dedos apartan el labio, evitando movimientos bruscos o escapes del instrumento. Es útil apoyar el tallo del instrumento en algún punto de la mano izquierda para evitar traumatizar las partes blandas vecinas. Se introduce el instrumento con leves movimientos de rotación hacia la derecha e izquierda, cuando la hoja ha llegado al tercio gingival de la raíz, si los movimientos de rotación y la acción de cuña no logran desplazar la raíz se imprime al instrumento un movimiento hacia atrás (lado palatino), con puntos de apoyo en el borde alveolar, maniobra con la cual se logra luxar y extraer la raíz.

#### Extracción de Dientes Multiradiculares:

Para la extracción de raíces de molares superiores e inferiores, siempre que éstas estén perfectamente separadas, constituyendo cada raíz un bloque único se puede aplicar con todo éxito la acción de palanca de los elevadores.

#### a) Extracción de raíces del maxilar superior.

Tratándose de un molar superior, con sus raíces separadas, se

comienza con la raíz distal, para que la sangre proveniente de la primera extracción no impida la visualización del campo operativo.

Posteriormente se continúa con las raíces mesial y palatina. Se introduce el elevador en el espacio periodóntico, entre la cara distal de la raíz y la cara mesial del diente contiguo, siempre que este sea útil, como punto de apoyo.

El instrumento busca su punto de aplicación, siendo impulsado por movimientos de rotación de escasa amplitud. Introducido lo suficiente en el espacio periodóntico, el elevador actúa como palanca, apoyándose en el borde alveolar o en el diente vecino, luxando la raíz hacia el sitio que ofrezca menos resistencia (generalmente hacia la cara vestibular). Vacío el alvéolo de su raíz correspondiente, se vuelve a aplicar el elevador, esta vez en la cara proximal opuesta.

El instrumento actúa de la misma manera que la indicada para la extracción de la raíz distal. Vacíos ambos alvéolos se procede a introducir el elevador, en el espacio periodóntico de la raíz palatina, colocando el instrumento entre la cara bucal de la raíz y la pared palatina del tabique óseo interradicular.

Cuando la raíz se encuentra ubicada por encima del tabique óseo interradicular (por destrucción debida a procesos cariosos), será necesario eliminar con fresa o escoplo, parte de este tabique para aplicar el elevador. Se dirige la raíz impulsándola con un movimiento hacia el lado palatino.

Extracción de Raíces de la Mandíbula:

Para la extracción de estas raíces pueden usarse elevadores rec--

tos o angulados.

Para la extracción de la raíz mesial, se introduce la hoja del elevador entre la cara mesial de dicha raíz y el tabique interradicular que lo separa del diente anterior, el instrumento se introduce con movimientos de rotación, con lo cual se logra mover hacia el lado distal la raíz que se está tratando. Se termina su luxación dirigiendo el mango del instrumento hacia adelante, con apoyo en el tabique proximal; con este movimiento la raíz es elevada de su alvéolo.

Para la extracción de la raíz mesial se tiene que considerar la existencia del tabique interradicular.

En caso de que no existiera dicho tabique, se introduce la hoja del elevador en el alvéolo vacío por la extracción de la raíz mesial, la cara plana del instrumento debe ir dirigida hacia la raíz a extraer. La punta de la hoja se colocará dentro del alvéolo todo lo profundo que lo permitan las condiciones anatómicas.

La punta del elevador se apoyará sobre la cara mesial de la raíz distal, girando fuertemente se eleva la raíz distal de su alvéolo. Cuando exista el tabique interradicular deberá ser eliminado para aplicar directamente el instrumento.

Cuando las raíces a extraer estén unidas por cantidad variable de dentina, se debe proceder a el seccionamiento de estos puentes de dentina para transformar un cuerpo radicular único, en dos o tres raíces separadas con el objeto de facilitar la extracción, una vez separadas las raíces, se extraen con la misma técnica y procedimientos ya descritos.



### Extracción de Raíces Fracturadas:

Algunas veces, durante los procedimientos normales de una extracción, el Cirujano Dentista nota que una parte muy pequeña de la punta de la raíz se ha fracturado y quedado retenida en el alvéolo.

La mayoría de las veces estos fragmentos son fáciles de recuperarse, para ello el profesionista debe examinar la porción de diente extraído, para determinar si la punta de la raíz que ha quedado dentro tiene una superficie de rotura plana, o si la línea de fractura es angulada, de manera que una parte de esté más alta que la otra dentro del alvéolo.

Si esto último es el caso; debe insertarse un elevador angulado o punzón en la cresta alveolar, de modo que su superficie cóncava esté dirigida hacia el hueso, encima de la parte más alta del fragmento radicular, se acuña dentro del espacio periodontal. Esto puede desprender suavemente el fragmento del borde alveolar.

Si la maniobra anterior no da resultado se inserta el punzón opuesto dentro del alvéolo, de modo que la superficie cóncava esté dirigida al fragmento de raíz; se acuña de nuevo en el área situada entre el hueso y el fragmento, en un esfuerzo por desalojar la punta. Una vez que este desplazamiento ha tenido lugar, el fragmento puede tomarse del alvéolo ya sea con pinzas hemostáticas, de curación o por aspiración.

Si una punta de raíz no puede desalojarse como se ha descrito, deberá de procederse a hacerlo quirúrgicamente, por medio de un colgajo y extirparse hueso del borde, para llegar a la superficie fracturada del fragmento radicular ó se perfora el hueso apical, de manera que pueda tenerse acceso al fragmento por debajo y empujarlo hacia arriba.

En una tercera vía de acceso se obtiene también exposición adecuada de modo que la punta de la raíz se observe fácilmente por ---visión directa, se procede a cortar el hueso y diente alrededor de la periferia del fragmento en el área de la membrana periodontal con una fresa redonda pequeña, para crear un espacio para la inserción de un punzón. La mayoría de las veces esta técnica da por resultado, que el fragmento se desprenda por vibración y sea fácil tomarlo del alvéolo.

Hay ocasiones en que pueden dejarse en su lugar puntas radiculares muy finas, esta situación estará a criterio del Cirujano Dentista.

## CAPITULO VII

### INDICACIONES POST-OPERATORIAS.

Las instrucciones post-operatorias son absolutamente necesarias para asegurar el éxito de la intervención. La falta de instrucción post-operatoria puede ser causa de fracaso, aún en las intervenciones mejor realizadas.

A pesar de ello, muchos dentistas no dan instrucciones para proteger la intervención que han realizado, la palabra escrita al final de una intervención es mucho más efectiva que todas las instrucciones verbales que puedan darse al paciente.

### CUIDADOS POST-OPERATORIOS.

- 1).- Irrigación: El paciente no debe irrigarse por lo menos durante las 24 horas siguientes a la intervención, ni hacer colutorios.
- 2).- Cuidado de la herida: El paciente no debe de tocarse la herida con la lengua.
- 3).- Dieta: Debe de ser líquida y blanda, asimismo debe de contener una proporción alta de calorías y proteínas.
- 4).- Presencia de edema: Si hay presencia de edema se le recomendará al paciente que se aplique un bolsa de hielo sobre la región o una toalla afelpada también con hielo. Si la inflamación persiste se prescribirán medicamentos antiinflamatorios.
- 5).- Calor: Nunca se deberá de usar en la cara.
- 6).- Dolor: Si el paciente presenta dolor se le prescribirá medicamentos analgésicos.

7).- Complicaciones: Puede haber edema por lo menos durante los cinco días siguientes a la intervención, sobre todo si se ha empleado colgajo, pero en los días subsiguientes pueden presentarse complicaciones tales como: Dolor incontrolable, severa hemorragia, fiebre, dificultad para abrir la boca, etc...

Es responsabilidad del profesionista seguir el curso del post-operatorio tanto como sea posible, y una orden para realizarlo puede ser la siguiente:

- 1).- Prescripción de una medicación adecuada, de acuerdo a la intensidad del dolor.
- 2).- Capacidad para pronosticar con alguna certeza el curso del post-operatorio.
- 3).- Reconocimiento de alguna anormalidad que se pueda presentar durante el post-operatorio.
- 4).- Preparación para enfrentarse a las complicaciones.

#### FARMACOLOGIA.

#### MEDICAMENTOS ANALGESICOS.

#### DARVON " N " COMPUESTO.

Indicaciones: Tratamiento sintomático del dolor leve a moderado.

Presentación: Frasco con 24 cápsulas, sobres con 2 cápsulas.

Dosis: La dosis habitual para adulto es de 1 cápsula cada 4 ó 6 horas, según sea necesario para modificar el dolor.

#### DOLO - BUSCAPINA.

Indicaciones: Se encuentra indicada en el tratamiento de todo ti-

po de dolores, tales como las odontalgias.

Presentación: Caja con 12 y 30 grageas.

Dosis: La posología debe ajustarse a la intensidad del cuadro doloroso, recomendándose como dosis media de 1 a 2 grageas tres veces por día.

#### SARIDON.

Indicaciones: Estados dolorosos diversos, como odontalgias.

Presentación: Caja con 15 sobres de 4 comprimidos.

Dosis: De 1 a 2 comprimidos varias veces al día, en niños de ----  
 $\frac{1}{2}$  a 1 comprimidos, 2 a 4 veces por día.

#### WINASORB.

Indicaciones: Se indica como analgésico después de trabajos dentales, extracciones y dolor de muelas.

Presentación: Caja de 24 a 60 tabletas, gotas; frasco de 15 ml.

Dosis: Adulto 1 a 2 tabletas, 3 a 4 veces por día.

#### MEDICAMENTOS ANTIINFLAMATORIOS.

##### DANZEN - TAKEDA.

Indicaciones: Controla los procesos inflamatorios después de intervenciones quirúrgicas orales.

Presentación: Caja con 12 tabletas con capa entérica.

Dosis: Adultos y mayores de 12 años 1 ó 2 tabletas por vía oral, 3 veces por día.

#### FLANAX.

Indicaciones: Flemones, abscesos dentales, pulpitis, periostitis, periodontitis, gingivitis, estomatitis, pericoronitis, gingivectomías, extracciones dentarias, cirugía maxilofacial.

Presentación: Cápsulas adulto caja con 12 cápsulas de 275 mg., -- cápsulas infantil; caja con 12 cápsulas de 100 mg.

Dosis: Adultos 2 cápsulas de 275 mg., para empezar y después 1 -- cápsula de 275 mg., cada 8 horas.

#### QUIMAR ORAL.

Indicaciones: Es de utilidad en abscesos dentarios, extracciones, alveolitis y procedimientos de cirugía oral.

Presentación: Caja con 12 grageas en tiras de papel celopolial.

Dosis: Es de 2 grageas 4 veces al día administradas una hora antes de cada comida y al acostarse.

#### TROMASIN.

Indicaciones: Auxiliar en la resolución de procesos inflamatorios.

Presentación: Frasco con 24 tabletas.

Dosis: Tomar 2 tabletas 1/2 hora antes de cada comida durante 3 a 5 días, dosis profiláctica de 1 ó 2 tabletas tomadas 2 horas antes de la intervención quirúrgica, de instrumentación u otros procedimientos que produzcan trauma.

## C O N C L U S I O N E S

En ésta pequeña investigación, tratamos de sintetizar los conceptos más importantes, que tienen aplicación en Exodoncia y que son necesarios en la práctica diaria de todo Odontólogo.

Una cualidad indispensable en el Dentista, es la capacidad de observación, no solamente en el área de la Exodoncia, sino también en todas las demás disciplinas odontológicas.

Todo procedimiento de extracción debe de ir acompañado de una serie de requisitos que nos determinarán en última instancia el éxito o el fracaso de la intervención.

Tales requisitos son: Un diagnóstico clínico veraz y acertado que nos permita conocer el estado general de nuestro paciente.

El estudio radiográfico nos auxiliará y ayudará a establecer un diagnóstico y a prevenir accidentes propios de la extracción. También es muy importante contemplar las reglas de asepsia y antisepsia, así como la aplicación correcta de las técnicas de Anestesia y el uso del instrumental. Es fundamental también el hacer uso de las técnicas de extracción correcta lo que en su conjunto nos conducirá a realizar una extracción con éxito, evitando al mismo -- tiempo todo tipo de complicaciones.

Todo esto redundará en beneficio del paciente y del dentista mismo.

## B I B L I O G R A F I A

1).- ANATOMIA DENTAL.

Diamond, Moses D.D.S.  
Editorial Hispano Americana.  
México D.F. 1978.

2).- Apuntes sobre la materia de Anestesia.

Arau Narváez, Juan Dr.  
Titular de la materia de Anestesia.  
Facultad de Odontología. U.N.A.M.

3).- CIRUGIA BUCAL.

Costich-White.  
Editorial Interamericana.  
México D.F.

4).- CIRUGIA BUCAL.

Ries Centeno, Guillermo.  
Editorial " El Ateneo ".  
México D.F.

5).- DICCIONARIO DE ESPECIALIDADES FARMACEUTICAS (PLM).

Rosenstein, Emilio.  
Editorial PLM.S.A.  
México D.F.



- 6).- HISTORIA DE LA ODONTOLOGIA A TRAVES DEL ARTE Y LA LITERATURA.  
Martinez Mirnau.  
Editorial Salvat.  
Buenos Aires, Argentina 1977.
  
- 7).- MANUAL ILUSTRADO DE ANESTESIA LOCAL.  
Erikson, Ejnar.  
Editado por Astra.  
México D.F.
  
- 8).- TRATADO DE ANATOMIA HUMANA. VOLUMEN 1  
Quiros Gutiérrez, Fernando.  
Editorial Porrúa.  
México D.F. 1978.
  
- 9).- TRATADO DE CIRUGIA BUCAL.  
Kruger, Gustavo O.  
Editorial Interamericana.  
México D.F. 1978