




UNIVERSIDAD NACIONAL
AUTONOMA DE MEXICO

FACULTAD DE ODONTOLOGIA

La Anestesia Local en
Odontología

No. 30.

A handwritten signature in black ink, appearing to be 'J. Gerardo Ramírez Villafuerte', written over the number 'No. 30.'.

T E S I S
QUE PARA OBTENER EL TITULO DE
CIRUJANO DENTISTA
P R E S E N T A
José Gerardo Ramírez Villafuerte

MEXICO, D. F.

1985



Universidad Nacional
Autónoma de México



UNAM – Dirección General de Bibliotecas Tesis Digitales Restricciones de uso

DERECHOS RESERVADOS © PROHIBIDA SU REPRODUCCIÓN TOTAL O PARCIAL

Todo el material contenido en esta tesis está protegido por la Ley Federal del Derecho de Autor (LFDA) de los Estados Unidos Mexicanos (México).

El uso de imágenes, fragmentos de videos, y demás material que sea objeto de protección de los derechos de autor, será exclusivamente para fines educativos e informativos y deberá citar la fuente donde la obtuvo mencionando el autor o autores. Cualquier uso distinto como el lucro, reproducción, edición o modificación, será perseguido y sancionado por el respectivo titular de los Derechos de Autor.

I N D I C E

| | |
|---|------------|
| . Introducción | 1 |
| I. Consideraciones Anatómicas | 2 |
| II. Nervio Trigémino | 21 |
| 1.- Nervio Oftálmico | |
| 2.- Nervio Maxilar Superior | |
| 3.- Nervio Maxilar Inferior | |
| III. Historia Clínica | 30 |
| IV. Composición de los Anestésicos | 48 |
| V. Clasificación de los Anestésicos | 54 |
| VI. Mecanismos de Acción | 74 |
| VII. Usos y Modo de Empleo | 77 |
| VIII. Diferentes Técnicas Anestésicas | 82 |
| a. Método Intrabucal | |
| b. Método Extrabucal | |
| IX. Complicaciones de la Anestesia Local | 111 |
| Conclusiones | 137 |
| Bibliografía | 138 |

INTRODUCCION.

El motivo que me indujo a escribir mi tesis sobre este importante e interesante tema; ANESTESIA LOCAL EN ODONTOLOGIA, es para que me sirva de ayuda en mi práctica diaria, y de ampliar un poco más mis conocimientos sobre esta disciplina odontológica.

Por esto me he enfocado a tratar en esta tesis los aspectos anatómicos, los cuales siempre se deben de tener presentes al igual, que debemos de conocer el tipo de anestésico que se va a utilizar así como la técnica de anestesia.

Son importantes los aspectos preventivos con el fin de evitar los accidentes e incidentes ya sean mediatos o inmediatos a la anestesia, ya que estos deberan ser atendidos oportunamente por el cirujano dentista para evitar alguna complicación más severa.

I.- CONSIDERACIONES ANATOMICAS.

La mayoría de los dentistas, administran anestésicos locales para interrumpir estímulos desagradables procedentes de los dientes, encías o tejidos blandos, durante los procedimientos de restauración o quirúrgicos y, para auxiliarse en el diagnóstico diferencial o calmar dolor facial. La anatomía desempeña un gran papel en muchos tratamientos dentales, ya que el odontólogo debe tener presente en todo momento el trayecto y la referencia del sistema vascular y estructuras nerviosas involucradas. El propósito de este repaso es el considerar las estructuras anatómicas para la administración de la anestesia local en la práctica dental.

1.- MUSCULOS, NERVIOS Y VASOS.

Las estructuras superficiales que deben considerarse en la cara, a partir del vestíbulo son; mucosa, músculos de la expresión facial, con su recubrimiento aponeurótico el músculo canino, la arteria y vena faciales y las ramificaciones terminales del nervio suborbitario.

Músculo Canino.- Se origina inmediatamente por debajo del borde del conducto suborbitario, en la fosa canina, y se inserta en la comisura labial, sobre este músculo está situado el elevador del labio superior, originado en los huesos maxilar superior y malar, que va a insertarse en el interior del labio superior. Entre los dos músculos --

hay un espacio lleno de tejido conectivo areolar, en el cual se encuentran ramas terminales del nervio suborbitario, la vena facial y algunas veces la arteria facial, antes de penetrar al músculo elevador común del ala de la nariz y del labio superior.

La vena facial.- Se origina en la parte interna del ojo, y sigue un curso más recto que la arteria facial, a través de la cara, recibe múltiples venas tributarias. -- Termina en la vena facial anterior o común, que desemboca en la vena yugular interna. La vena facial carece de válvulas y se comunica con el seno cavernoso a través de la vena oftálmica superior y con el plexo pterigoideo por medio de la vena facial profunda. El trayecto anatómico de la vena facial tiene importancia en la práctica clínica; puede aplicarse fácilmente una inyección intravascular -- donde la vena facial se sitúa por detrás de la vena facial y, el área de la vena facial alrededor de la nariz y el labio superior, se conoce como el "área de peligro", ya que las infecciones de esta área pueden propagarse al interior de los vasos adyacentes, con el riesgo potencial de una trombosis de la vena facial o incluso del seno cavernoso.

El pulso de la arteria facial se detecta en la base -- del maxilar inferior, o un poco por encima, en un punto -- situado delante del músculo masetero. En este punto está cubierta únicamente por el músculo cutáneo del cuello, la

aponeurosis superficial y la piel. Si existe una hinchazón pronunciada, la arteria puede elevarse hacia el vestíbulo bucal. Al acercarse al mismo plano horizontal de la comisura labial, la arteria facial se sitúa en la masa muscular que contribuye a formar el modiolio cerca de la membrana mucosa del labio inferior. Sus dos ramas en la cara son las arterias coronarias (labiales) superior e inferior, y termina en la arteria angular.

Los nervios superficiales de la cara involucrados en la administración de anestésicos locales, incluyen ramas de los nervios suborbitarios, mentoniano y facial. Los dos primeros generalmente se anestesian intencionalmente en sus agujeros respectivos. A veces el último se anestesia accidentalmente, por una inyección dental inferior mal situada, después que el nervio surge del agujero estomastoideo y se acerca a la cara posterointerna de la glándula parótida.

La aponeurosis que recubre los músculos de la expresión facial no es continua, como lo es en el recubrimiento de los músculos temporal y masetero. Por esta razón, el aire o la infección que sean introducidas por inyecciones así como por otros procedimientos odontológicos, pueden seguir varias vías.

En concreto, la administración hipodérmica de un anestésico local en la región anterior de la cara debe hacer

recordar el esqueleto óseo, la relación con la arteria y venas faciales, ramificaciones terminales de los nervios suborbitario y mentoniano, y los músculos de la expresión facial, masetero y la glándula parótida, así como su aponeurosis.

2.- FOSA CIGOMÁTICA.

Las regiones de las fosas cigomática y pterigopalatina son importantes en relación con la anestesia dental por - bloqueo, la comprensión del contenido y relaciones espaciales de estas fosas, es el aumento de la habilidad para producir una anestesia inmediata y profunda, y la reducción de la posibilidad de causar lesiones inadvertidas, - por la colocación incorrecta de la aguja dentro de los - espacios.

El espacio irregular de la fosa cigomática, en el acceso por el vestíbulo bucal durante una inyección, se extiende hacia arriba hasta la cresta esfeno-temporal del - esfenoides, hacia atrás desde la tuberosidad del maxilar superior hasta la apófisis mastoideas y estiloideas y hacia adentro desde la rama ascendente del maxilar inferior hasta el ala externa del apófisis pterigoides del esfenoides. La fosa carece de piso anatómico, y se describe como teniendo su límite inferior en el reborde alveolar del maxilar superior o extendiéndose hacia abajo hasta el interior del cuello. Las estructuras que contiene son los múscu

los pterigoideos externo e interno, entre los cuales pasa una porción de la arteria maxilar interna, el plexo venoso pterigoideo, y nervios maxilar inferior, dental inferior lingual y cuerda del tímpano, el ligamento esfenomaxilar y su comunicación con la hendidura esfenomaxilar, la fisura pterigomaxilar y la fosa temporal.

3.- MUSCULOS DE LA MASTICACION.

Los cuatro músculos de la masticación y sus vasos y nervios correspondientes, están situados en el espacio masticador. Este espacio está recubierto por la aponeurosis cervical, que pasa sobre y entre los músculos temporal, masetero y pterigoideos formando un espacio cerrado.

Los tres músculos de la masticación más propensos a ser perforados por una aguja durante inyecciones profundas en esta área, son los pterigoideos externo e interno, así como el músculo temporal y su tendón de inserción. La inserción se encuentra en la parte anterior de la cara interna de la rama ascendente del maxilar inferior y va hacia abajo hasta el área del tercer molar. El tendón superficial puede palparse a lo largo de la rama ascendente del maxilar inferior, en el área de la escotadura coronoides. Por lo tanto, constituye un punto de referencia útil para determinar el plano de inserción de la aguja. La porción inferior tendinosa del músculo se adosa a la tuberosidad del maxilar superior cuando la boca se abre con -

amplitud, dificultando la realización de un bloqueo del - nervio dental posterior.

El músculo pterigoideo externo está situado muy arriba como para ser traumatizado durante la inyección, su posición lo sitúa a una distancia a la que fácilmente se lesiona durante la aplicación de inyecciones dentales posteriores o inferiores. Las dos porciones del músculo se originan en la superficie inferior del temporal (porción superior) y en el ala externa del esfenoides (porción inferior) y se insertan por un tendón en el interior del cóndilo, - disco y cápsula de la articulación temporomaxilar.

El músculo pterigoideo interno también se origina en - dos porciones. La porción inferior va de la tuberosidad - del maxilar superior y de la apófisis piramidal del palatino. La otra porción mayor se origina en la cara interna del ala del esfenoides. Las fibras del músculo pterigoideo interno se aproximan al borde externo del pterigoideo externo, y se dirigen hacia el ángulo del maxilar inferior. A este nivel se encuentra el conducto oblicuo para la arteria y nervio maxilario, delante de la inserción del músculo en tal forma que vaso y nervio pasan entre el músculo y el maxilar inferior.

El músculo masetero está situado en el extremo externo del espacio masticador, se origina en el arco cigomático y se dirige hacia abajo, para insertarse en el ángulo del

maxilar inferior y hacia adelante del mismo. Los músculos de la masticación están inervados por ramas del nervio maxilar inferior.

4.- FOSA PTERIGOPALATINA.

La fisura pterigomaxilar (pterigopalatina), constituye un punto de referencia para los dentistas, ya que marca el acceso lateral de la fosa pterigopalatina. El contorno de la fosa se compara con un triángulo invertido, teniendo como base el cráneo. Está situada en dirección antero-posterior, entre la superficie posterior del maxilar superior y la apófisis pterigoides del esfenoides y, de afuera hacia adentro, entre la fisura pterigomaxilar y la placa vertical del hueso palatino.

La fosa es un punto clave para relaciones anatómicas, por ejemplo, en el cráneo puede pasarse sucesivamente una sonda a través de la fosa cigomática, fisura pterigomaxilar, agujero pterigopalatino, agujero esfenopalatino, hasta el interior de las fosas nasales. Entre los orificios situados en la pared posterior de la fosa se encuentran el faríngeo, el conducto vidiano y el agujero redondo mayor que da paso al nervio maxilar superior. En la pared interna, el agujero esfenopalatino conduce a la arteria esfenopalatina y al nervio esfenopalatino interno, así como a otras ramas del ganglio pterigopalatino y del nervio maxilar superior. Por debajo el conducto palatino an-

terior da paso a los vasos palatinos descendentes y a los nervios palatinos. El conducto termina en el agujero palatino anterior, al cual se le tiene fácil acceso por el paladar, un poco por delante del gancho de la apófisis pterigoides, y siempre en el mismo plano sagital.

5.- NERVIOS, ARTERIAS, VENAS Y SUS RAMAS.

La región de la cara es reflexógena hacia las ocho y media semanas de la vida fetal y el sistema nervioso periférico muestra las ramificaciones principales del adulto al tercer mes de la vida fetal. Durante la vida fetal, el nervio trigémino ha desarrollado en su mayor parte las relaciones características de su trayecto en el lactante, niño o adulto, punto que debe recordarse cuando se administran anestésicos locales a un niño.

El quinto par craneal es el mayor y más complicado de los nervios craneales, es el principal nervio sensorial de la piel de la cara y porción anterior del cuero cabelludo, dientes, boca, fosas nasales y es el nervio motor de varios músculos, incluyendo los de la masticación. Es de interés clínico, el hecho que el trigémino se conosca por sus ejemplos de dolor irradiado de otras áreas o nervios del cuerpo; por ejemplo, la irritación de una rama del trigémino puede experimentarse como dolor en otra, o en los nervios cervical superior, glosotarfíngeo y vago.

Venas Facial y Maxilar Interna;

A) Plexo Venoso Pterigoideo.- Las principales arterias de la cara son la facial y las dos ramas terminales de la arteria carótida externa, la temporal superficial y la maxilar interna, que es de mayor tamaño. Ya se ha visto el trayecto superficial y las relaciones de la arteria y vena faciales. El retorno venoso de la cara es superficial, y la vena facial, como la vena principal, recibe ramas tributarias que corresponden, a todas las ramas de la arteria facial.

La vena facial se comunica con el seno cavernoso a través de la vena oftálmica superior y con el plexo pterigoideo por medio de la vena facial profunda. La vena maxilar interna corresponde a la primera porción de la arteria maxilar interna, ésta vena recibe sangre del plexo pterigoideo y se une a la vena temporal superficial para formar el tronco temporomaxilar. El plexo venoso pterigoideo está situado entre los músculos temporal y pterigoideo interno, o entre los músculos pterigoideo externo e interno de acuerdo con el trayecto de la arteria maxilar interna. Las tributarias del plexo corresponden a las ramas de la arteria maxilar interna, a las cuales acompaña, entre ellas se encuentran las ramas esfenopalatinas, faríngea, suborbitaria, dental posterior, palatina ascendente, dental inferior y bucal, y venas de los músculos masticadores, meninges y conducto vidiano.

El drenaje venoso de los dientes se origina en un plexo situado por debajo de la capa odontoblástica y pasa a las venas regionales, y el plexo pterigoideo se comunica con el seno cavernoso y con la vena facial.

B) Arteria Maxilar Interna.- La arteria temporal y la maxilar interna están en la parte profunda de la glándula parótida o incluidas en su espesor. La arteria maxilar interna se origina debajo del nivel del cuello del maxilar inferior, y en su trayecto penetra en la fosa cigomática. Para su descripción se ha dividido en tres porciones (también se describen en la arteria dental inferior), porción mandibular, pterigoidea y pterigopalatina. La arteria es vulnerable en ciertos puntos de su trayecto a lesiones causadas por las agujas durante su recorrido a través de la fosa.

En la porción mandibular, está situada entre el cuello del maxilar inferior y el ligamento esfénomaxilar, y el nervio auriculotemporal está por encima y las venas maxilares internas por debajo. En esta porción, la arteria descansa sobre el músculo pterigoideo externo y el nervio dental inferior.

En la porción pterigoidea se dirige hacia adelante por la superficie interna de la porción inferior del pterigoideo externo. En la porción pterigopalatina, penetra en la fosa pterigopalatina, entre las dos porciones de

origen del músculo pterigoideo externo.

G) Arteria Dental Inferior.- La arteria maxilar interna tiene cinco ramas en su porción mandibular, dos a las meninges, dos al oído y una, la arteria dental inferior que va hacia abajo del agujero dental inferior entre la vena y el nervio dental inferior. La arteria se dirige hacia adelante por el maxilar inferior, abasteciendo a la pulpa de los dientes, el hueso de la mandíbula, así como su periostio y encía. La arteria mentoniana se origina en el agujero del mismo nombre y proporciona riego a la piel y músculos vecinos, en tanto que las ramificaciones del tronco principal continúa hacia adelante para abastecer los dientes incisivos.

Las cinco ramas arteriales de la porción pterigoidea, con sus venas acompañantes, son la bucal y las de los cuatro músculos de la masticación.

Las ramas de la porción pterigopalatina son las arterias alveolar, suborbitaria, del conducto pterigoideo, palatina superior o descendente y faríngea. Las dos primeras se originan antes que la arteria maxilar interna pase por la fisura pterigopalatina a la fosa del mismo nombre y se divide en ramas terminales. El tamaño de la arteria alveolar es tal, que puede lesionarse fácilmente con la aplicación de inyecciones intravasculares. En su trayecto sobre la tuberosidad maxilar, da origen a una o dos ramas que,

junto con los nervios dentales posteriores penetran en -- los conductos dentales posterosuperiores.

La arteria continúa a lo largo de la superficie exte-- rior del hueso para irrigar la encía y la membrana mucosa de la región molar y premolar, y algunas de sus ramas lle-- gan hasta el interior de la mejilla. Ocasionalmente, la - arteria alveolar se origina en la arteria bucal. La arte- ria suborbitaria, que se origina por separado de la arte- ria alveolar, penetra en la hendidura esfenoidal y acompa-- ña al nervio suborbitario a lo largo del piso de la órbi- ta. Surgiendo por el agujero suborbitario, riega en la - parte anterior de la mejilla y labio superior. En la prác- tica clínica rara vez por una inyección suborbitaria se - lesiona la arteria.

D) Ganglio Pterigopalatino y sus Ramas.- Está colocado en el interior de la fosa, es el ganglio de la fiebre de he- no (secreción de nariz y ojos), constituye una estación - de transbordo entre el núcleo salival superior de la pro- tuberancia anular y las glándulas lagrimales, así como - las glándulas mucosas y serosas del paladar, nariz y se- nos paranasales. Se compone por dos grupos de fibras autó- nomas que se unen en el agujero rasgado medio para alcan- zar el ganglio bajo la forma de nervio vidiano. El gan- - glio tiene ramas de distribución orbitarias, nasales, fá- ríngicas y palatinas. Las dos ramas que el dentista aneste- sia a menudo son el nervio nasopalatino y el nervio pala-

tino anterior. Este último pasa a través del agujero esfenopalatino, cruza el techo de las fosas nasales y alcanza el tabique nasal, recorriendo con su homólogo contralateral, en dirección al conducto incisivo. Sus ramas terminales inervan el tejido gingival palatino en la región incisiva, tiene una comunicación con el nervio palatino anterior, que llega al paladar después de haber atravesado el conducto del mismo nombre.

Los nervios palatinos medio y posterior descienden en el conducto, pero surgen por los agujeros palatinos menores e inervan el paladar blando y las amígdalas.

B) Ramas Dentales Superiores.— Son los nervios más proximales que anestesia el dentista, se origina en el nervio suborbitario por uno o más troncos que pueden dividirse en tres o cuatro ramas antes de alcanzar la superficie de la tuberosidad del maxilar superior, o bien, después de penetrar los orificios de la tuberosidad. En cualquier caso una rama inerva las superficies mucosas gingival y bucal adyacente, la rama puede en ocasiones sustituir al nervio bucal, las ramas de los nervios dentales posteriores para los dientes recorren los conductos óseos, alrededor de los senos maxilares en un plano horizontal. El conducto superior y menor está situado a nivel de la apófisis piramidal, y en el inferior entre ésta y el reborde alveolar.

Estos nervios también inervan la mucosa de los senos maxilares. El conducto para la rama anterior del nervio dental posterior puede identificarse hacia adelante hasta el nivel de los caninos. Cuando falta el nervio dental medio superior, las ramas, junto con las del nervio dental anterior superior, inervan el primer molar permanente.

La arteria alveolar se origina en la arteria maxilar interna en la fosa cigomática, al penetrar esta en la fosa pterigopalatina. Sigue el trayecto de los nervios para regar los molares, premolares, mucosa del seno maxilar, encía adyacente, periostio y alveolos. Una rama no penetra al conducto sino que va por debajo de la apófisis piramidal para abastecer al músculo buccinador y a la mucosa bucal.

Los nervios dentales superiores medios y las arterias abastecen a los premolares o molares primarios, en ocasiones faltan los nervios dentales superiores medios y la inervación sigue un patrón que varía según el individuo y bilateralmente en una misma persona. Cuando faltan estos nervios y arterias, su función probablemente se suple por las ramas dentales posteriores y anteriores.

La arteria y vena faciales, cruzan el área de las raíces de los premolares, el músculo buccinador se dirige hacia adelante por la mejilla y, aunque sus fibras pueden ser perforadas por la aguja, rara vez se toma en conside-

ración en la anestesia clínica de los dientes en las áreas premolares.

Las fibras de los nervios dentales anteriores establecen una comunicación entre el nervio suborbitario y la pulpa dentaria. También abastecen parte del hueso alveolar bucal y membrana mucosa del seno maxilar. El nervio dental anterior nace del nervio suborbitario a un nivel posterior al conducto suborbitario y, comúnmente en el área de la tuberosidad. El nervio dental posterior se dirige hacia adelante desde su origen en la parte externa del tronco original, en un conducto grande y constante, hace un viraje hacia abajo 7 u 8 mm, por fuera del agujero suborbitario e inmediatamente por debajo de la sutura maxilomalar, y recorre la pared del seno maxilar hasta alcanzar la pared externa de las fosas nasales, terminando en el cornete inferior.

En la parte interna del alveolo canino y del borde del orificio nasal, es donde el nervio origina su primera rama dental para el canino y dando ramas menores a los incisivos.

En las intervenciones quirúrgicas de seno maxilar, recordar que el conducto es grande y que el nervio dental anterior consiste de ramas que recorren hacia abajo pequeños conductos óseos en la pared anterior de los senos. También es importante la contribución que hacen estos

nervios y vasos a las paredes externas e internas de las fosas nasales. El nervio dental anterior puede anestesiarse mediante infiltración supraperiostica, bloqueo suborbitario o dental posterior, y siempre con bloques de la segunda rama.

Las arterias alveolares superiores se ramifican a partir de la arteria suborbitaria y se anastomosan con las ramas de la arteria alveolar posterosuperior, arterias nasales y cerca de las aberturas nasales del cráneo. La arteria suborbitaria termina en la cara, con una distribución semejante a las terminaciones de los nervios suborbitarios, y formando conexión con la arteria angular, ramas superiores coronarias de la facial, ramas nasales y lagrimales de la oftálmica y la arteria transversal de la cara.

F) **Ramas Suborbitarias.**— La encía que recubre los incisivos centrales y los nervios pulpares, contiene los receptores terminales para el sistema nervioso central a través del nervio maxilar superior, y debajo de la encía está el periostio, que recubre el hueso sobre las raíces dentales, aquí, las ramas anteriores del nervio suborbitario inervan el párpado inferior, la piel de la nariz, la mucosa bucal y la piel del labio. Las ramas gingivales junto con los nervios dentales anteriores, forman una red de tejido nervioso y vascular que responde a los estímulos nocivos.

Las fibras nerviosas, que se extienden entre los dientes incisivos centrales y caninos, acompañadas de vasos sanguíneos y linfáticos, van desde las encías a través de el hueso alveolar y por el agujero suborbitario, hasta el tronco original.

6.- PLEXOS DENTALES SUPERIOR E INFERIOR.

En los conductos alveolares óseos del maxilar superior hay fibras procedentes de todos los nervios dentales superiores para formar el plexo dental superior, de éste, se originan ramas que inervan dientes superiores, ramas gingivales superiores que abastecen encías y ramas para el seno maxilar.

En el maxilar inferior, el nervio dental inferior se divide en ramas, conocidas como conjuntos posterior, medio y anterior. Estos nervios, junto con sus arterias y venas originan el plexo dental o alveolar inferior que inerva dientes inferiores y el periodoncio. En donde las encías no son inervadas por el nervio bucal, la inervación es por nervios interdentes procedentes del plexo.

Las ramas del nervio dental superior o inferior penetran en el orificio apical de cada diente, donde se unen para formar un nervio pulpar común. Se ha observado, que el fascículo nervioso acompaña a los vasos sanguíneos en

el eje longitudinal de la raíz y se descompone en tres o cuatro fascículos fibrosos cuando alcanza la porción de la corona del diente. Estos fascículos pasan la periferia para inervar superficies de la pared del diente.

En resumen, el ligamento periodontal contiene fibras nerviosas que van desde la región apical de la raíz al reborde gingival, se le unen fibras que penetran al ligamento a través de orificios del hueso alveolar. Las fibras proceden de los nervios dentales superior o inferior. Los tejidos gingivales están inervados por ramas de las fibras periodontales así como por fibras de los nervios suborbitario, palatino, lingual, mentoniano y bucal, según su relación anatómica.

7.- DRENAJE LINFÁTICO.

Debe considerarse el posible efecto del flujo linfático como auxiliar en la difusión de la solución anestésica local, como por ejemplo en el caso de los bloqueos de los nervios suborbitario o mentoniano.

El flujo linfático de la cara drena a tres grupos de ganglios:

- 1) Los submentonianos, que reciben drenaje del mentón y de la punta de la lengua.

- 2) Los submaxilares, que drenan la porción central de la frente y los senos frontales a través de la mitad anterior de la nariz y del seno maxilar, hasta el lado superior y la parte inferior de la cara, - incluyendo la parte lateral de la lengua y el piso de la boca.

- 3) Los preauriculares, que drenan la porción restante de la frente, regiones temporales, contenido orbitario y mejillas.

Entre los ganglios profundos son de particular interés los ganglios retrofaríngeos, relacionados con el drenaje de las fosas nasales y de los senos paranasales, los paladares duro y blando, la rinofaringe y la bucofaringe.

II.- NERVIOS TRIGÉMINOS.

El nervio trigémino es el quinto par craneal, es un nervio mixto que lleva sensibilidad a la cara, piel, órbita, fosas nasales, dientes, mucosas de la cabeza, y lleva — fibras motoras a músculos masticadores y áreas adyacentes

El nervio sale por dos raíces, motora y sensitiva, a un lado de la protuberancia. Ambas raíces pasan juntas hacia adelante, a la fosa craneal media.

El origen real del trigémino, es el Ganglio de Gasser. En tanto, su origen aparente es la protuberancia.

La raíz sensitiva se dilata y pasa por la pared del seno cavernoso. El ensanchamiento es el Ganglio de Gasser o el trigémino del nervio, que contiene los cuerpos celulares de las fibras de la raíz sensitiva. La raíz motora no pasa a través del ganglio sino que se adosa a él.

La raíz motora se une a la rama del maxilar inferior para distribuir ramas principales a los músculos de la masticación.

Las ramas principales del trigémino son:

1.- Nervio Oftálmico.

2.- Nervio Maxilar Superior.

3.- Nervio Maxilar Inferior.

1.- NERVIO OPTALMICO.

Es un ramo sensitivo que se desprende del Ganglio de --- Gasser, penetra a la órbita a través de la hendidura esfenoidal, y se divide en tres ramas que son:

1.- Nervio Nasal.

2.- Nervio Frontal.

3.- Nervio Lagrimal.

1.- Nervio Nasal.- Pasa el nervio óptico y al llegar al agujero etmoidal anterior se bifurca en;

Nasal Interno.

Nasal Externo.

Nasal Interno.- Va a las fosas nasales y parte anterior del tabique.

Nasal Externo.- Llegan sus ramos a vías lagrimales y a la raíz de la nariz.

2.- Nervio Frontal.- Penetra en el interior de la órbita y se divide en;

Frontal Interno.

Frontal Externo.

Frontal Interno.- Al salir da ramas al párpado superior, frente y piel de la raíz de la nariz.

Frontal Externo.- O nervio Supraorbitario.- Da ramos al párpado superior y frente.

3.- Nervio Lagrimal.- Alcanza la glándula lagrimal y se divide en; Ramo Interno, que va a la parte externa del párpado superior, y, Ramo Externo, que inerva la glándula lagrimal.

2.- NERVI0 MAXILAR SUPERIOR.

Es una rama sensitiva que nace en la parte media del Ganglio de Gasser, pasa a través del agujero redondo mayor - hacia la fosa pterigomaxilar. De ahí, el nervio pasa por la hendidura esfenomaxilar, llegando a través del canal suborbitario y sale por el orificio suborbitario.

RAMOS COLATERALES.

- 1.- Ramo Meníngeo Medio.**
- 2.- Ramo Orbitario.**
- 3.- Nervio Esfenopalatino.**
- 4.- Nervios Dentarios Posteriores.**
- 5.- Nervio Dentario Medio.**
- 6.- Nervio Dentario Anterior.**

1.- **Ramo Meníngeo Medio.**- Se desprende del nervio antes de que penetre al agujero redondo mayor, va por las meninges de las fosas esfenoidales con la arteria -- meníngea media.

2.- **Ramo Orbitario.**- Sale por la fosa pterigomaxilar y va a la cavidad orbitaria. Se dirige hacia arriba a la órbita, sale y se divide en;

Ramo Temporomalar.

Ramo Lacrimopalpebral.

3.- **Nervio Esfenopalatino.**- Se desprende del maxilar superior en la fosa pterigomaxilar y al pasar por el Ganglio esfenopalatino se divide en ramas terminales que son;

3.1.- Nervios Orbitarios.

3.2.- Nervios Nasaes Superiores.

3.3.- Nervio Nasopalatino.

3.4.- Nervio Pterigopalatino.

3.5.- Nervio Palatino Anterior.

3.6.- Nervio Palatino Medio.

3.7.- Nervio Palatino Posterior.

3.1.- Los Nervios Orbitarios penetran por la hendidura esfenomaxilar a la órbita y se distribuyen por las celdillas etmoidales.

3.2.- Los Nervios Nasaes Superiores llegan a las fo-

nas nasales e inervan la mucosa de los cornetes superior y medio.

3.3.- Nervio Nasopalatino, penetra por el agujero esfenopalatino, va al tabique de las fosas nasales y llega al conducto palatino anterior.

3.4.- El Nervio Pterigopalatino o Faríngeo se dirige hacia el conducto pterigopalatino y termina en la mucosa de la faringe.

3.5.- El Nervio Palatino Anterior alcanza el conducto palatino posterior y da un ramo para el cornete inferior, además para la bóveda palatina y el velo del paladar.

3.6.- El Nervio Palatino Medio a veces acompaña al palatino anterior. Se distribuye por la mucosa del velo del paladar.

3.7.- El Nervio Palatino Posterior se divide en una rama que va al velo del paladar, y otra que inerva a los músculos peristafilino interno, palatogloso y faringostafilino.

4.- Nervios Dentarios Posteriores.- Se separan del tronco en la fosa pterigomaxilar, descienden a la tuberosidad del maxilar y penetran en los conductos dentarios

posteriores, da ramos a los molares superiores, hueso y mucosa del seno maxilar.

5.- Nervio Dentario Medio.- Desciende por la pared del seno, se une con el dentario posterior y con el dentario anterior, forma el plexo dentario, da ramos a los premolares y a veces al canino.

6.- Nervio Dentario Anterior.- Nace en el conducto suborbitario, va al conducto dentario anterior y da ramos a los incisivos y al canino.

RAMOS TERMINALES

El Nervio suborbitario se divide desde su salida del conducto suborbitario en numerosas ramas terminales que son;

Ramos palpebrales que van al párpado inferior.

Ramos labiales que se distribuyen en la mucosa del labio superior y carrillo.

Ramos nasales.

3.- NERVIO MAXILAR INFERIOR.

Es un nervio mixto, que nace del Gánglio de Gasser, se forma por la unión de una raíz motora y una raíz sensitiva y se divide en;

- 1.- Tronco Anterior.
- 2.- Tronco Posterior.

1.- El Tronco Anterior proporciona tres ramos que son:

- 1.1.- Nervio Temporobucal.
- 1.2.- Nervio Temporal Profundo Medio.
- 1.3.- Nervio Temporomaseterino.

1.1.- El Nervio Temporobucal pasa entre los dos haces del pterigoideo externo dandoles algunos ramos, y se divide en;

- Ramo Ascendente.
- Ramo Descendente.

El Ramo Ascendente es motor y se dirige a los haces anteriores del músculo temporal.

El Ramo Descendente es sensitivo, pasa por el buccinador donde da ramos a la piel y mucosa del carrillo.

1.2.- El Nervio Temporal Profundo Medio se dirige a la cresta esfenotemporal y se distribuye en los haces medios del músculo temporal.

1.3.- El Nervio Temporomaseterino pasa por la cara esfenotemporal y se divide en;

- Nervio Temporal Profundo Posterior.

Nervio Maseterino.

El Nervio Temporal Profundo Posterior inerva el músculo temporal.

El Nervio Maseterino se distribuye en el músculo masetero.

2.- El Tronco Posterior proporciona cuatro ramas que son:

2.1.- Nervios del Pterigoideo
Interno, Peristafilino
Externo y Músculo del
Martillo.

2.2.- Nervio Auriculotemporal.

2.3.- Nervio Dentario Inferior.

2.4.- Nervio Lingual.

2.1.- Los Nervios del Pterigoideo Interno, Peristafilino Externo y Músculo del Martillo inervan a los músculos del mismo nombre.

2.2.- El Nervio Auriculotemporal da a los tegumentos de la parte lateral del cráneo diversas ramificaciones.

2.3.- El Nervio Dentario Inferior es el más voluminoso de los originados por el maxilar inferior, - penetra al conducto dentario y llega al agujero

mentoniano y se divide en sus ramas terminales que son;

Nervio Incisivo.

Nervio Mentoniano.

El Nervio Incisivo continúa la dirección del -- tronco, va al conducto incisivo y da ramos a -- los incisivos y al canino.

El Nervio Mentoniano pasa por el agujero mentoniano y da ramos al mentón y labio inferior.

2.4.- El Nervio Lingual va por delante del nervio den
tario llegando a la punta de la lengua ramificandose
por la mucosa y delante de la "v" lingual

III.- HISTORIA CLINICA.

La manera más cómoda y eficaz para obtener una historia clínica es utilizar un cuestionario estandar, seguido por preguntas acerca de las respuestas específicas dadas por el paciente en el cuestionario. El cuestionario -- completo no es todavía una historia clínica cabal. Sólo -- se logra una historia exacta si el dentista persigue y -- analiza la información obtenida durante el interrogatorio. La historia de cualquier paciente debe incluir signos o molestia principal; antecedentes dentales y médicos, incluyendo revisión de sistemas, hospitalizaciones y operaciones; datos acerca de la familia y estado socioeconómico.

Es importante el empleo juicioso de los principios de entrevista e interrogatorio para obtener los datos básicos del paciente. El dentista no debe suponer que no existen trastornos en el órgano o sistema que está siendo revisado simplemente porque el paciente contesta "no", debe verificar la respuesta negativa o demostrar que es errónea. Las respuestas positivas a preguntas generales deben ser aclaradas y, por tanto, es necesario hacer varias preguntas para profundizar el tema.

Redacto a continuación un modelo de historia clínica -- que puede servir de base para algunos dentistas, o bien -- como proyecto a partir del cual otros podrán desarrollar sus propios conceptos.

1.- ¿Acude usted a este consultorio
para aliviar algún dolor? Si ___ No ___

Si la respuesta es sí ¿dónde está el
dolor? _____

¿Este dolor dura ya más de tres
semanas? Si ___ No ___

2.- ¿Tuvo tratamiento periodontal
enfermedad de las encías, pio-
rra, estomatitis ulcerosa (antes)? Si ___ No ___

3.- ¿Le enseñó el dentista cómo debe
limpiar sus dientes? Si ___ No ___

Si así es, ¿utiliza este método ahora
para limpiar sus dientes? Si ___ No ___

4.- ¿Tiene llagas, hinchazón o ampollas
en sus encías, mejillas o labios? Si ___ No ___

Si así es, ¿los tiene desde más
de 3-4 semanas? Si ___ No ___

5.- ¿Fue sometido a tratamiento or-
todontico para enderezar sus
dientes? Si ___ No ___

6.- Por favor señale con una cruz lo que utiliza con frecuencia para el cuidado de su boca;

Cepillo de dientes manual

Cepillo de dientes eléctrico

Seda dental

Estimulador de encías, palillo de dientes, Stimudent

Punta de caucho

Otro

Pulverizador con agua

7.- ¿Como describiría su salud general?

Mala

Pasable

Buena

Fecha de su último examen médico

mes/año

8.- ¿Está actualmente bajo tratamiento o ha sido tratado por un médico en el transcurso del año pasado?

Si No

9.- ¿Tuvo alguna vez reacción inusitada a la anestesia dental (gas o inyección)?

Si No

¿Sí? ¿más de una vez?

Si No

Fecha de la última vez que ocurrió _____
mes/año

10. ¿Después de heridas o tratamiento dental tuvo problemas de hemorragia? Si ___ No ___
11. ¿Hay casos de diabetes en su familia? Si ___ No ___
12. ¿Tiene sed la mayor parte del tiempo? Si ___ No ___
13. ¿Adelgazó ultimamente (no intencionalmente) conservando buen apetito? Si ___ No ___
14. ¿Orina más de 6 veces al día? Si ___ No ___
15. ¿Tuvo trastornos oculares recientemente? Si ___ No ___
16. ¿Los cortes y heridas tardan más en curar ahora que antes? Si ___ No ___
17. ¿Siente su boca seca o tiene sensación de quemadura en lengua y labios? Si ___ No ___

18.- ¿Tomó o recibió inyecciones de
esteroides como cortisona?

Si ___ No ___

Haga una cruz en las líneas siguientes
sólo si su respuesta es "Sí"

Se enfermó con, presentó alergia a, o le dijeron de NO -
tomar;

19.- ___ Antibióticos (penicilina, etc.)

20.- ___ Codeína.

21.- ___ Novocaína u otros anestésicos dentales.

22.- Otras drogas o medicamentos _____

Está usted tomando o utilizando medicina para;

23.- ___ Diabetes (pildoras o inyecciones)

24.- ___ Nervios (tranquilizantes)

25.- ___ Dormir.

26.- Corazón o presión arterial (digitalina, nitroglicerina, reserpina)

27.- Sangre (hígado o hierro, etc.)

28.- Estómago (úlceras u otros trastornos)

29.- Dolor de cabeza.

30.- Artritis o reumatismo.

31.- Alergia.

Está usted ahora;

32.- Embarazada.

33.- Siguiendo dieta por prescripción médica.

34.- Utilizando hormonas tiroideas.

35.- Utilizando hormonas (inclusive píldoras anticonceptivas)

36.- Utilizando anticoagulantes.

37.- Utilizando Dilantina.

38.- Utilizando otros medicamentos _____

Tuvo usted alguna vez:

39.- Enfermedad cardiaca.

40.- Falta de respiración sin hacer ejercicios
o estando acostado.

41.- Tobillos y pies hinchados.

42.- Dolor, presión o sensación de compresión
del torax.

43.- Ataque cardiaco.

44.- Reumatismo articular agudo.

45.- Presión arterial alta.

46.- Desmayos, convulsiones, epilepsia.

47.- Dolor de cabeza frecuente (2 o 3 veces
a la semana).

48.- Dolor de cabeza cuando esta acostado.

- 49.- ___ Colapso nervioso, psicoterapia.
- 50.- ___ Trastornos pulmonares (tuberculosis, asma, enfisema).
- 51.- ___ Hepatitis, enfermedad hepática, ictericia.
- 52.- ___ Artritis, dolor en articulaciones
- 53.- ___ Diabetes.
- 54.- ___ Propensión a hemorragia excesiva.
- 55.- ___ Trastornos sanguíneos, anemia, leucemia.
- 56.- ___ Enfermedades venéreas (sífilis, gonorrea)
- 57.- ___ Tratamiento con rayos X, radio, cobalto.

FIRMA.

FECHA.

RESPUESTA A LAS PREGUNTAS DE LA HISTORIA
CLINICA.

- 1.- Enfermedad Aguda.- (Preguntas 1 y 4). Generalmente -- requiere tratamiento de urgencia. Puede contraindicar examen más detallado. Explore en busca de signos de -- trastornos distróficos -tumefacciones fluctuantes, -- ulceración o descamación, cambios de color; rojo brillante o blanco, cambios neoplásicos.
- 2.- Medicación.- Si el paciente utiliza esteroides, preparados tiroideos, dilantina u otras hormonas, consulte al médico antes de iniciar tratamiento.
- 3.- Esteroides.- (Preguntas 15,30 y 52). Un tratamiento -- continuo puede provocar hipoadrenalismo, reduciendo -- así la tolerancia a la tensión y capacidad para combatir infecciones. Algunos esteroides (muy utilizados para tratar artritis), reducen la reacción inflamatoria y retrasan la cicatrización.
- 4.- Preparados de Tiroides.- (Pregunta 34). Hipertiroidismo con taquicardia, angina y nerviosidad, debe ser -- controlado antes de un tratamiento dental intensivo. Hipotiroidismo puede provocar hipertrofia gingival.
- 5.- Dilantina (difenilhidantoina sódica).- (Preguntas 37 y 46). Empleada en el tratamiento de la epilepsia; uso

creciente en neurología, psiquiatría y pediatría. --
Cuando existen dientes naturales puede provocar --
hipertrofia gingival. No hay pruebas seguras de que
la dosis o duración de administración sean factores
en la aparición de la hipertrofia gingival. Este --
trastorno provoca formación de bolsas gingivales y -
favorece traumatismo de los tejidos durante la masti-
cación. Reacción cicatrizal a menudo exagerada.

Si las bolsas se extienden más de 3 mm por debajo de
la unión cemento-adamantina, probablemente hay una -
enfermedad periodontal inflamatoria crónica concomi-
tante y es necesario hacer un examen periodontal --
completo.

Con pacientes que sufren convulsiones, tome las pre-
cauciones necesarias para evitar accidentes --asegure
se que el paciente tomó dosis suficiente del medica-
mento anticonvulsivo antes del tratamiento; pida que
el enfermo le señale si siente que van a empezar las
convulsiones; tenga a mano tiras o correas de suje-
ción y depresor de lengua.

6.- Otras Hormonas.- (Pregunta 35). Cualquier hormona, -
inclusive las píldoras para control de natalidad, --
pueden exagerar la reacción inflamatoria. Averigüe -
si al principio de los síntomas gingivales coincidió
con el uso de las hormonas.

7.- Discrasias Sanguíneas o Hemorragia Excesiva.- (Preguntas 10, 27, 28, 54, 55, 57). Si están diagnosticadas o sospechadas discrasias sanguíneas o hemorragia excesiva, pida aclaraciones al médico de cabecera antes de iniciar el tratamiento.

En caso de sospecha, especifique los síntomas al consultar al médico.

Aunque los pacientes a menudo exageran cuando describen su tendencia a la hemorragia, nunca debe ignorarse lo que dice el enfermo.

Algunos estudios proporcionan al médico las pruebas necesarias para preparar al enfermo para el tratamiento.

Las discrasias pueden alterar las funciones sanguíneas que llevan entonces a desviaciones del proceso normal de cicatrización.

-La función celular puede estar alterada, disminuyendo la resistencia a la infección, trastornando la coagulación sanguínea y provocando transmisión insuficiente de oxígeno.

-La transmisión de nutrientes y productos de desecho puede quedar interrumpida.

Las hemorragias incontrolables pueden evitarse en la mayoría de los casos mediante medidas y precauciones pre y postratamiento.

8.- Diabetes.- (Preguntas 8, 11, 12, 13, 14, 15, 16, 17, 18, 23, 53). Si el paciente es diabético y no está - bajo vigilancia médica (pregunta 7; tres meses o más - desde su último examen, pregunta 8; "No"), el paciente debe ser enviado a su médico.

Se sospecha diabetes cuando más de una línea lleva - cruz. Si el paciente ha sido examinado por el médico en el transcurso de los últimos tres meses (pregunta 7), consulte a su médico. Todos los demás diabéticos sospechados deben enviarse al médico o, en ciertos - casos determinados, ordene pruebas de laboratorio - antes del tratamiento.

Los diabéticos controlados y bajo vigilancia médica pueden ser sometidos a tratamiento periodontal siempre y cuando no hayan otros padecimientos que podrían complicar su estado. De hecho, la disminución de la afección periodontal ayuda a menudo a estabilizar una diabetes a veces difícil de controlar.

Tratándose de diabéticos sospechados o confirmados, se recomienda consultar con el médico de cabecera - antes de iniciar el tratamiento dental.

En diabéticos no controlados, el retraso de la cicatrización puede ser de moderado a grave.

- 9.- Trastornos Neuropsiquiátricos.- (Preguntas 24, 25, 29, 35, 46, 47, 49). Fatiga, nerviosidad, o trastornos psicómaticos han sido relacionados con la enfermedad periodontal aguda. Las enfermedades del sistema nervioso autónomo pueden alterar la irrigación sanguínea de los tejidos, afectar el medio ambiente de estos y disminuir la resistencia del paciente a las infecciones.

Los trastornos psicológicos o psiquiátricos pueden ser factores en el tratamiento y eliminación de la enfermedad periodontal. Este tipo de pacientes tienen dieta más irregular, descuidan la higiene bucal y son propensos al bruxismo y apretamiento de los dientes.- La falta de paciencia y tolerancia para visitas prolongadas indispensables para los procedimientos complicados pueden ser factor para un pronóstico reservado. No tienen perseverancia para los procedimientos de higiene bucal y de eliminación de la placa bacteriana. El plan del tratamiento y el manejo del paciente deben ser discutidos con el médico del enfermo.

- 10.- Trastornos Cardíacos.- (Preguntas 26, 36, 39, 40, 41, 42, 43, 44, 45, 48). Para todas las causas cardíacas, admitidas, o sospechadas, busque el visto bueno del

médico de cabecera del paciente antes de empezar el tratamiento.

Normalmente no se aplaza el tratamiento periodontal sistemático, pero es importante tomar en cuenta; 1) si el paciente tiene reservas cardiacas suficientes para resistir la tensión del tratamiento; 2) El paciente con enfermedad cardiaca valvular es propenso a las infecciones con estreptococcus viridans -amenaza precisa durante el tratamiento dental con traumatismo de los tejidos gingivales.

La decisión acerca de la capacidad del paciente para resistir un tratamiento le incumbe a su médico de cabecera. Como el enfermo cardiaco puede estar tomando anticoagulantes, la hemorragia puede ser problema y es preciso hacer ciertas recomendaciones. Algunos - médicos también aconsejan cambiar los anestésicos - locales vasoconstrictores.

Para disminuir la tensión, están indicados tratamientos más cortos. Se recomienda premedicación para -- sedación, erradicación del dolor y profilaxia de la bacteremia.

11.- Indicaciones Vagas.- (Preguntas 7, 8, 16, 29, 33, 38 40, 42, 46, 57). Si no ha sido identificado ningún - otro factor de complicación, pero aparecen respues--

tas con una o más líneas con cruz, usted puede estar seguro que:

La salud del paciente es menos que buena.

El trastorno no ha sido identificado con el cuestionario.

En todos los casos es necesario seguir el interrogatorio. La decisión de consultar o no con el médico del paciente, depende cómo usted juzgue las respuestas de éste.

12.- **Alergia.**- (Preguntas 9, 19, 20, 21, 22, 31). Si el paciente admite reacciones alérgicas, o más de una reacción a anestesia local (pregunta 9) investigue con más detalle antes de utilizar anestésicos locales.

Los pacientes con tratamiento antialérgico pueden reaccionar de manera anormal a medicamentos, otros, que los mencionados en las preguntas 19 y 21. Si el tratamiento dental incluye una de las drogas identificadas, se recomienda obtener el visto bueno de el médico.

El tratamiento de la alergia puede incluir medicamentos tipo corticosteroides, aquí también es necesaa-

rio obtener el visto bueno del médico (véase Medicaciones).

- 13.- Embarazo.- (Pregunta 32). Como algunas pacientes están propensas al aborto, consulte su médico antes de iniciar el tratamiento. Se recomienda precaución sobre todo durante el primer trimestre.

Se recomienda preparación dental sistemática temprana para prevenir afecciones ulteriores más importantes de los tejidos periodontales. Puesto que el proceso de cicatrización puede quedar alterado debido al desequilibrio hormonal del embarazo, el tratamiento quirúrgico será aplazado, salvo en casos de urgencia.

En el embarazo, la hipertrofia gingival parecida a tumor debe ser eliminada, quizá por un especialista.

La reacción y tumefacción gingivales disminuyen después del parto, pero la enfermedad queda y debe ser tratada después del embarazo.

- 14.- Enfermedades Respiratorias.- (Preguntas 40, 42, 50, - 57). Si el paciente admite que tiene o tuvo enfermedad pulmonar infecciosa, o si usted la sospecha, consulte con su médico acerca de las repercusiones sobre el tratamiento dental planeado. En presencia de

enfermedad pulmonar;

-Puede ser necesaria una protección contra la infección activa para usted, su personal, otros pacientes.

-La resistencia del enfermo puede estar disminuida.

-El plan de tratamiento deberá ser modificado en vista de la tos, jadeo, asma, etc.

El paciente tuberculoso puede ser tratado siempre y cuando el esputo no sea positivo. Si es positivo, las precauciones drásticas necesarias contra la contaminación por gotitas, están por lo general fuera de las posibilidades del consultorio dental. Estas medidas incluyen mascarillas, uniformes extra para el dentista y asistente, todos los aparatos envueltos y protegidos contra las gotitas expelidas, unidades de limpieza y esterilización rigurosa, etc. Además, las visitas deben ser cortas y tomando precauciones especiales contra la tos.

15.- Protección del Dentista.- (Preguntas 51, 56). Es necesario tomar precauciones al tratar pacientes con estas enfermedades para evitar todo peligro, para el dentista y demás gente del consultorio. Se recomienda esterilización en autoclave de vapor o calor seco, utilización de guantes, agujas y otros materiales de-

sechables. Los enfermos que tuvieron hepatitis son -
portadores para toda la vida, y los que tuvieron en--
fermedad hepática o ictericia son posibles portadores
de hepatitis; tome precauciones de esterilización.

IV. COMPOSICION DE LOS ANESTESICOS

La ventaja de los anestésicos locales, es que tienen - la capacidad de interrumpir la conducción nerviosa cuando se aplican las cantidades de concentración adecuada sobre el nervio.

Otra de las ventajas es que actúan sobre cualquier tejido nervioso y la facilidad de restablecimiento completo de la función motora y nerviosa sin producir ninguna alteración y ninguna parálisis en el área cercana, sino, únicamente en el lugar deseado.

Aunque ninguno de los anestésicos locales utilizados - en la actualidad, esta libre de inconvenientes, si ofrecen un riesgo mucho menor y con menos complicaciones que la utilización de la anestesia general.

Por lo tanto, es un requerimiento necesario el uso de los anestésicos locales en ciertos tratamientos, para --- evitarle un dolor innecesario al paciente con un mínimo - de riesgos que podrían presentarse en el organismo.

Las propiedades de los anestésicos locales son: No -- debe irritar al aplicarse localmente y producir anestesia sin lesionar el nervio. Su toxicidad debe ser baja ya que las sustancias son absorbidas en el sitio de la aplicación y van a parar a la sangre. Otra propiedad es la dura

ción del efecto, para que sea suficiente para el tratamiento planeado. El tiempo para la anestesia debe ser lo más corto posible.

Las propiedades físicas de los anestésicos deben ser; solubilidad en el agua, soportar la ebullición sin alterarse, y estabilidad en las soluciones.

Los anestésicos locales al contacto con un nervio mixto, producen parálisis sensitiva y motora del área que inerva, y llegan a intrrumpirse los impulsos de la médula espinal, que parece que ha sido seccionada. Cuando el efecto del anestésico ha llegado a su fin se reestablece toda la sensibilidad y toda la movilidad del área que había sido bloqueada, sin presentar ninguna anormalidad y ningún dolor.

El primer anestésico local descubierto fué la cocaína, alcaloide aislado en 1860 por Nieman, el cuál, noto que era de sabor amargo y que entumecía la lengua y la hacía insensible. En 1879 Von Anrep estudió las acciones farmacológicas de la cocaína y vió, que si por vía subcutánea se inyectaba la piel ésta se volvía insencible al dolor.

El mérito del descubrimiento de la anestesia local, se acredita a Signum Freud y a Karl; que al buscar un suceso de la morfina, cayo un poco de medicamento en el ojo de Miller, y se dió cuenta de la anestesia que le provocó

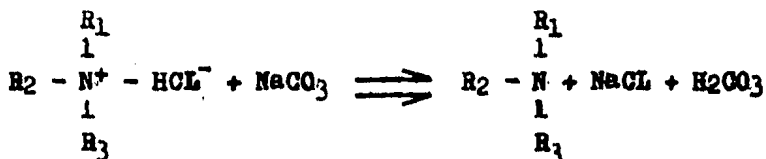
Hall en septiembre de 1884 introdujo la anestesia local en odontología y Halstead empleo el bloqueo del nervio dental inferior (septiembre de 1885) en más de 1000 casos.

Einhorn 1892 investigo sustitutos de la cocaína y en 1905 sintetizó la novocaína, que actualmente es un producto confiable.

Las investigaciones químicas aún continúan, ya que ninguno de los anestésicos locales actuales está libre de inconvenientes. La mayoría de los anestésicos difiere muy poco en relación a su eficacia terapéutica.

Química y Relación entre la Estructura y la actividad

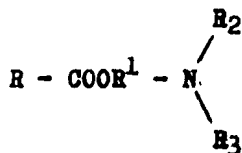
En la molécula de los anestésicos locales, se forma un grupo aminico terciario que se halla comercialmente en forma de sal y que bajo valores de pH fisiológico se transforma en base libre;



Observandose su forma estructural de cada uno de ellos se aprecia que la mayoría son ésteres de alcohol-aminas -

terciarias y ácidos aromáticos.

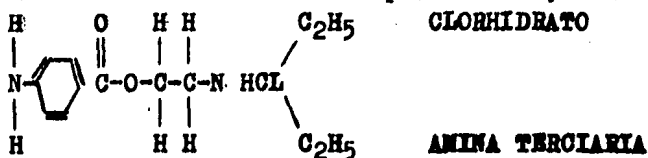
La estructura fundamental se representa así;



Los ésteres del ácido aminobenzoico tienen la propiedad de producir anestesia local, por lo cuál, la amina terciaria no es indispensable para producir anestesia.

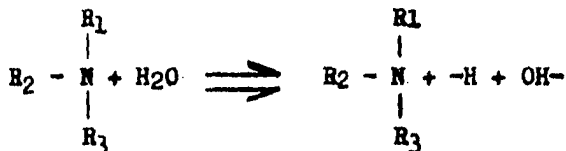
La capacidad de actividad anestésica aumenta con la longitud de la cadena alcoholica y en el cuál también existe un anillo aromático. Para obtener la procaína, se añade un grupo dietil-amino al etilo del éster paraaminobenzoico.

La estructura del clorhidrato de procaína es;



El alargamiento del grupo alcoholico altera las propiedades básicas, y cambia las constantes de disociación de la sal y de la base libre y aumenta la potencia anestésica. Sólo la base libre, parece ser capaz de atravesar las barreras hísticas, pero para reaccionar con las estructu-

ras biológicas, parece ser indispensable la estructura -
 cationica en la cual el átomo de nitrógeno es cuaternario



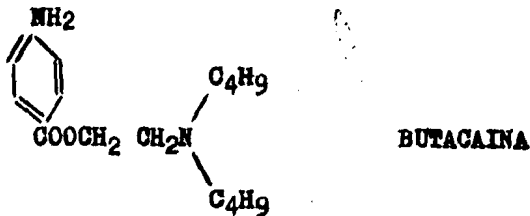
La actividad de un anestésico local depende de la cantidad de bases libres, formadas en el tejido que depende del pH del medio ambiente y del pK de la sustancia; es decir, cuanto más alcalino sea el medio ambiente mayor será la cantidad de base libre formada y viceversa. Por ello los anestésicos no tienen un punto óptimo de efectividad en los tejidos inflamados, debido a que el medio ambiente se encuentra con un pH ácido. La reacción anestésica en la membrana celular, quizás se realiza con la forma cuaternaria.

Hablando de la procaína, se puede dividir en tres partes; El ácido, alcohol y el grupo aminoterciario. Si se llega a modificar cualquier parte de la molécula, llega a alterarse la función o potencialidad de la anestesia y por consiguiente su toxicidad. Por esta razón, se tienen una gran cantidad de anestésicos locales ya que se han hecho cambios en alguna de estas estructuras, como por ejemplo; al añadirse a la molécula de procaína un átomo de carbono al grupo alcoholico se forma un éster propilico y el grupo amino se cambia de dietilamino a dibutilami

no, que es en sí, la butacaína, la cuál es más potente -- que la procaína pero su toxicidad también es mucho mayor.

Con esto se saca por conclusión, que el grupo de la -- procaína es de los anestésicos menos tóxicos y que son en realidad los ésteres etílicos.

Cuando se aumenta la potencialidad de un anestésico se produce un alargamiento del grupo alcoholico, alterando -- las propiedades básicas y cambian las constantes de disociación de la sal y la base libre. También el aumento de longitud en los grupos aminoterciarios; estos cambios -- ocurren cuando se pasa de la procaína a la butacaína y -- por eso es mayor su potencialidad y su toxicidad.



BUTACAINA

No solo, los ésteres tienen propiedades anestésicas, -- sino también las amidas; por esto mismo el número de compuestos y con sus propiedades anestésicas puede ser infinito.

V. CLASIFICACION DE LOS ANESTESICOS

Los anestésicos locales se dividen en tres grupos que son;

- 1.- Grupo de los alcoholes.
- 2.- Grupo de los ésteres.
- 3.- Grupo Misceláneo.

1. Grupo de los alcoholes.- En este grupo estan los -- aromáticos y alifáticos, por ejemplo; Alcohol bencílico, este anestésico es agente valioso en la anestesia super-- ficial de mucosas pero no para la anestesia de tejidos -- más profundo por medio de la infiltración.

2. Grupo de los ésteres.- Este grupo es el más grande y el más importante que se divide en;

a) Ésteres del ácido benzoico como son la cocaína, la metacaína y la estovaína.

b) Ésteres del ácido paraaminobenzoico;

b1.- Ésteres poco solubles y de baja toxicidad, utilizados en la anestesia superficial como son; la butesina y la benzocaína.

b2.- Ésteres solubles como son; la procaína, la mono-- caína, butacaína, pantocaína, larocaína y la lutocaína.

3. Grupo misceláneo.- En este se encuentran la nuper-- caína y la xilocaína.

Propiedades Físicas.-

Los anestésicos locales pueden ser preparados como sales del ácido clorhídrico, del sulfúrico y de otros ácidos. Además las bases son más inestables que las sales, - por eso muchos anestésicos locales se descomponen cuando son expuestos a la luz, aire, mohos, y a la ebullición.

La mayoría de los anestésicos no son vasoconstrictores o sea que no contraen las arteriolas que regulan el flujo de sangre a través de los capilares. Por eso se le añade un vasodilatador a los anestésicos como puede ser la adrenalina. El vasoconstrictor ayuda a multiplicar y prolongar el efecto anestésico y también hace que el producto - entre más lentamente a la circulación reduciendo la toxicidad del anestésico.

Además, el vasoconstrictor reduce la hemorragia durante la intervención que se hace en la zona infiltrada.

Drogas Anestésicas.-

Anestesia Superficial o Anestesia Tópica.- Esta se deposita en la superficie de mucosas y es difundida a los - receptores sensitivos y en las ramificaciones de los nervios sensitivos.

Las sustancias para este tipo de anestesia son;

1. Benzocaína (aminobenzoato etílico)
2. Alcohol benzílico.
3. Sulfato de butacaína.
4. Cocaína.
5. Ortoformo.
6. Fenol.

Estos anestésicos son poco solubles en agua, no se -- usan para inyección por ser irritantes a los tejidos si -- se utilizan por infiltración, debido al contenido de al--cohol, aceites y glicoles. Pero son de utilidad en aplicación tópica, como por ejemplo en heridas, alveolos dentarios, etc. ya que esta anestesia superficial es muy poco profunda.

1. benzocaína (aminobenzoato etílico), es un polvo -- blanco cristalino, inodoro, insípido y poco soluble en -- agua pero bastante soluble en alcohol, eter, cloroformo y aceites grasos. Se puede usar en polvo, tabletas, solución y pomada.

2. Alcohol benzílico, es un líquido incoloro de agradable olor y sabor quemante. Es soluble en agua, alcohol, -- éter y cloroformo, pudiendose esterilizar por medio de la ebullición. Tiene baja toxicidad, produce analgesia al -- aplicarse tópicamente, y si se mezcla cloroformo en par--tes iguales da un efecto anodino sobre la dentina hiper--sensible.

3. Sulfato de butacaína, es un polvo blanco, cristalino, inodoro que si se expone a la luz sufre descomposición. Con el agua se disuelve lentamente y aumenta su solubilidad al calentarse. Es soluble en alcohol y acetona, y su acción es más potente y menos tóxica en relación con la de la cocaína. Si se coloca sobre la lengua produce -- embotetamiento de la sensibilidad.

Se ha propuesto que no solo se use tópicamente, sino también en inyección, en solución de 1/2 a 3/4 % con epinefrina cuando esta contraindicada la procaína y cuando se necesita anestesia de larga duración; su inconveniente es ser más tóxico y produce reacciones colaterales con -- más frecuencia que la procaína. Tainter y Thronson se -- dieron cuenta que la butacaína al 0.75% y la procaína al 2% son agentes satisfactorios, pero se prefiere la procaína ya que produce menos problemas.

4. Cocaína, es muy tóxica la anestesia ya que es absorvido por la mucosa. En su aplicación tópica las soluciones usadas van del 5% al 10%. No se puede esterilizar hirviendose, Debido a su toxicidad tan grande es muy poco -- usado en soluciones inyectables, su uso más común es en -- anestesia tópica.

5. Ortoformo, su aspecto es polvo cristalino fino, inodoro, insípido, de reacción neutra y casi insoluble en -- agua; pero es muy soluble en alcohol y éter. Sus bicarbo-

natos se descomponen por ebullición o calentamiento por -
alcalis.

Debido a que es muy poco soluble penetra muy lentamente en los tejidos y es atóxico. Se aplica en analgésico -
tópico, en polvo o en pomada a las heridas y a los alveó-
los dentarios.

6. Fenol, su aspecto es de cristales incoloros, y se -
transforma en rosado al envejecer pero sin afectar su --
grado de pureza. En agua es muy poco soluble, no así en -
glicerina.

Aparte de que actúa como anestésico superficial por lo
que se encuentra en mínima concentración en algunos anes-
tésicos, actúa igualmente como agente bactericida y pre-
servativo.

Preservativos.-

Estos se utilizan en las soluciones anestésicas para -
evitar la oxidación, destrucción y la descomposición de -
las substancias, lo que hace que los anestésicos tengan -
un mayor tiempo de duración.

El bisulfito de sodio es el compuesto que todas las --
soluciones tienen en una proporción de 0.1%, pero coforme
transcurre el tiempo esta concentración disminuye.

El inconveniente de este preservativo es que hace que la solución se combierta más ácida pudiendo provocar una lesión en la parte de la inyección, por lo que se esta -- buscando un substituto.

Por ejemplo la procaína que es estable en un pH de 5,- grados de acidez en que la solución no produce efectos -- desagradables mayores que la de pH de 7.4.

Anestesia por inyección.-

La anestesia local por medio de la inyección puede --- hacerse de dos formas; Por Infiltración ó Por Conducción.

La anestesia por infiltración es inyectada y se distribuye en el tejido, alcanzando los órganos terminales li-- bres sensitivos y las ramificaciones finas de los nervios aferentes.

La anestesia por conducción, se aplica el anestésico - en el tronco nervioso y bloquea la conducción en el curso del nervio aferente.

Los anestésicos locales no bloquean específicamente - los nervios sencitivos, ya que las fibras motoras pueden perder su conductibilidad.

El diámetro de la fibra nerviosa es el que interviene

en relación con la sensibilidad de los diferentes nervios con esto se comprende el porque las fibras nerviosas se sensibilizan primero que las motoras debido a que las primeras son mucho más delgadas.

Cuando se utiliza el anestésico local en concentraciones normales puede provocar parálisis de las vías aferentes, por lo cual se debe tener cuidado al utilizar las concentraciones de los anestésicos, para impedir algún contratiempo.

Algunos anestésicos locales tienen la característica de ser vasodilatadores, por lo cual debe ser combinada con vasoconstrictores, para que la anemia de la zona anestesiada facilite el proceso quirúrgico y para que en los lugares donde el tejido está bien vascularizado, no se elimine tan rápidamente el anestésico.

Las sustancias vasodilatadoras más utilizadas están la adrenalina y la noradrenalina. Su uso debe estar vigilado, ya que pertenecen a las catecolaminas, que son sustancias demasiado activas y en caso de que lleguen a ser absorbidas, su toxicidad es muy grande.

La dosis no debe ser mayor de 0.25 mg de adrenalina o noradrenalina (5 gotas al 1:1000) para la aplicación de anestesia por infiltración o por conducción.

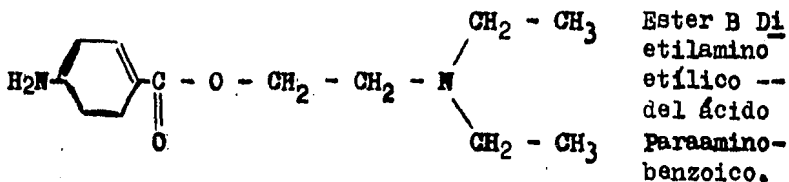
Dentro de la anestesia local inyectada, las substancias más utilizadas son;

1. Procaína.
2. Lidocaína.
3. Mepivacaína.
4. Tetracaína.
5. Etoformo.
6. Cocaína.

Otros anestésicos, que no dejan de ser importantes pero que son muy poco utilizados (a excepción de la xilocaína) son;

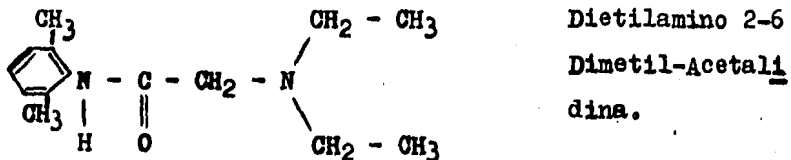
1. Clorhidrato de procaína.
2. Clorhidrato de monocaína.
3. Apotesina.
4. Sulfato de butacaína.
5. Clorhidrato de butamina.
6. Clorhidrato de diotano.
7. Clorhidrato de larocaína.
8. Clorhidrato de meticaína.
9. Clorhidrato de nupercaína.
10. Octacaína.
11. Clorhidrato de butetamina.
12. Clorhidrato de pantocaína.
13. Borato de procaína.
14. Saligenina.
15. Clorhidrato de tutocaína.
16. Clorhidrato de xilocaína.

1. procaína, es el más antiguo y es el que se utiliza más frecuentemente. Es atóxico, solo actua en forma fugaz y en los tejidos se hidroliza con mucha rapidez, por medio de las esterazas. Por este motivo no es usado como anestesia tópica, ya que se presenta una descripción entre las velocidades de difusión y destrucción. Su empleo común es en soluciones que van de 0.5 al 2%.

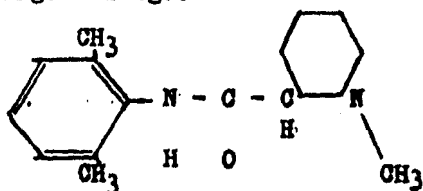


2. Lidocaína, se distribuye en los tejidos más rápido que la procaína y por consecuencia su acción es más rápida. su destrucción o eliminación es más lenta. Además esta substancia si se puede utilizar como anestésico superficial.

Su empleo de la solución va de 0.25% hasta el 1%. Las soluciones con la concentración del 2% deben ser evitados al máximo ya que se vuelve muy tóxica. La dosis diaria en un tratamiento no debe ser mayor de 0.5% por día cuando se usa adrenalina, y de 0.2mg si no es empleada la adrenalina.



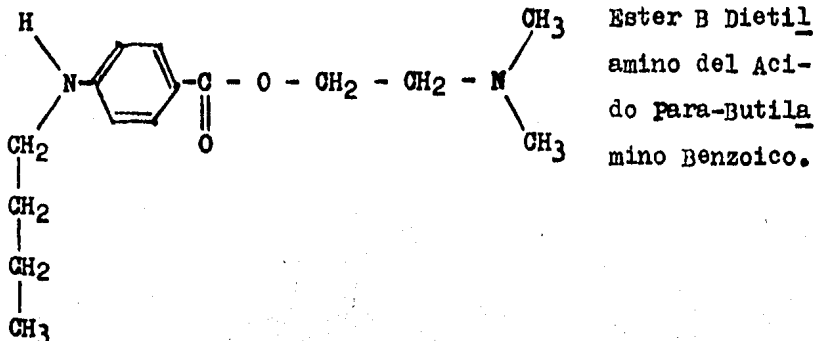
3. Mepivacaína. Es parecida a la lidocaína, es de acción más prolongada. Es utilizada en anestesia de infiltración y de conducción, con esta substancia pueden dejarse de usar los vasoconstrictores, por lo cual en casos donde la adrenalina puede provocar algún peligro a nuestro paciente, se puede utilizar este tipo de anestesia sin ningún riesgo.



1 Metil-Piperididín-Carbónico 2,6 Dimetil-anilina (Hidrocloruro).

4. Tetracaína. Es 10 veces más potente que la procaína. Es muy eficaz como anestesia superficial y se usa solo tópicamente, debido a que su toxicidad es demasiado grande por lo cual debe de usarse con las debidas precauciones.

En comparación con la procaína por medio de las estresas y por fermentación es destruida con mucha lentitud y debido al butilo puede quedar inhibida la acción de la tetracaína. Siempre debe de ir acompañada de adrenalina por que su período de duración varia entre 2 y 4 horas y con la adrenalina es mayor su duración. La dosis máxima es 20 mg. Puede ser utilizada en anestesia superficial en concentraciones de 0.1 al 1% y en caso de solución inyectable al 2%, la dosis máxima es de 1 ml.



5. Etoformo, es insoluble en agua, pero llega a penetrar al cabo de estar un tiempo en contacto con las membranas debido a su solubilidad con los lípidos y llega a penetrar hasta el sistema nervioso periférico, provocando así, una anestesia local de larga duración.

Con mucha frecuencia llegan a aparecer trastornos de alérgia y en raras ocasiones se llega a presentar intoxicación en caso de ser absorbida. Puede llegar a formarse en heridas amplias metahemoglobina cuando es absorbida -- en cantidades mayores; todo esto es por ser un derivado de la anilina. Su empleo es en concentración de 5 al 20%.

6. Cocaína, es un anestésico muy antiguo, se obtiene de las hojas de la coca; el árbol se encuentra en Perú, Bolivia, Java y Ceilán. Es un polvo cristalino incoloro y de sabor amargo. En la lengua da sensación de hormigueo y posteriormente, embotamiento de la sensibilidad, su actividad es de 1/5 a 1/10, en comparación con la tetracaína.

La cocaína posee un efecto vasoconstrictor, cosa que no tienen los anestésicos sintéticos, esta acción vasoconstrictora es debido a su acción desensibilizante para la adrenalina. También la cocaína puede actuar como simpaticomimético sobre algunos órganos, como el corazón entre otros, al agregar adrenalina a la solución de cocaína aumenta su toxicidad por lo cual no está indicada dicha adición.

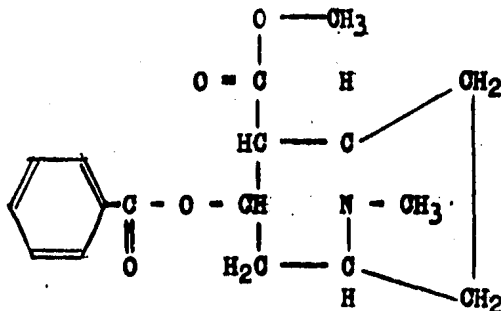
Por su gran toxicidad al tomar 0.05 g de cocaína puede ponerse en peligro la vida, provocando una intoxicación. Cuando la intoxicación es aguda se provoca hiperexcitabilidad simpática con modificaciones funcionales, presentándose primero excitación, luego depresión de la función cerebral y la muerte aparece tras convulsiones epiléptoides por parálisis respiratoria central.

El tratamiento en intoxicación grave, es la administración de un derivado del ácido barbitúrico de acción rápida (hexobarbital), y en ocasiones respiración artificial. Con ligera intoxicación, hay síntomas que pueden provocar toxicomanía en algunas personas como son; euforia, alucinaciones agradables, sensación de mayor capacidad de trabajo, etc. El cocainismo, es un trastorno ambiental y en general es tomada la cocaína en forma de rapé; la personalidad del cocaíno es destruida rápidamente.

Aunque es uno de los anestésicos más potentes, no se --

utiliza en inyección, debido a su alta toxicidad, a excepción del ojo, en el cual se debe hacer simultáneamente una midriasis, colocando unas gotas de cocaína al 5% y como dosis máxima de 0.05 g.

Su uso más frecuente, es en anestesia tópica en soluciones que van del 5 al 10 % y por lo cual es absorbida rápidamente.



Los demás anestésicos que ya no son tan utilizados son

1. Clorhidrato de procaína. También llamada novocaína la cual es un polvo cristalino, de toxicidad 6 veces menor que la cocaína, no irrita los tejidos y su duración es bastante aceptable. Es soluble en agua y se absorbe rápidamente, se puede calentar sin sufrir ninguna alteración. Al ser utilizada se combina con una solución o sustancia vasoconstrictora como la epinefrina.

se puede calentar hasta 150 grados, por lo cual puede llegar a ser esterilizada por medio de la ebullición, pue

de ser administrada con regularidad sin provocar hábito.

Su dosis utilizada por medio de infección es una solución al 2% con epinefrina al 1,50 000 ó al 1,100 000.

2. Clorhidrato de monocaína. Es soluble en agua y en alcohol, es un polvo blanco cristalino, la solución es -- utilizada al 1% con epinefrina al 1,75 000. Esta sustancia es dos veces más tóxica que la procaína, pero su capacidad anestésica es mayor.

3. Apotesina. Es una combinación del ácido cinámico con el alcohol dietilaminopropílico. Es soluble en agua, demasiado soluble en alcohol y poco en acetona y éter. Se presenta en cristales blancos. Su acción anestésica es -- igual que la procaína, pero se ha comprobado que en inyecciones intravenosas su toxicidad es mucho mayor.

4. Sulfato de butacaína. Es un polvo cristalino inodoro, que se descompone a la luz, soluble en agua y muy soluble en alcohol y acetona, pero casi insoluble en cloroforno. Su toxicidad es grande, por lo cual su uso en inyección debe ser con cuidado para evitar complicaciones. La dosis máxima debe ser de 8 cc. de una solución de 1/2 a 3/4 con epinefrina.

Su uso en anestesia tópica es lo más indicado, por lo cual pueden usarse soluciones más concentradas; al ser --

aplicada tópicamente produce anestesia rápida y es absorbida por las mucosas. La toxicidad de esta sustancia es semejante a la de la cocaína, con la diferencia de que en estos casos la butacaína es más activa. Su uso más frecuente es para la anestesia superficial en el ojo, nariz y faringe, así como la mucosa bucal.

5. Clorhidrato de butamina. Es un polvo cristalino de color marfil, ligero e inodoro. Es soluble en agua y poco soluble en alcohol. Se puede esterilizar por medio de ebullición.

Al ser aplicada en inyección produce una anestesia larga, siendo más tóxica que la procaína, pero tiene la ventaja de que es muy activa en soluciones muy bajas. Su administración es de 0.7 a 0.5% para anestesia de infiltración y para la de conducción la dosis es de solución al 1%, provocando el efecto casi inmediatamente después de ser aplicada. En anestesia tópica su efecto es muy lento.

6. Clorhidrato de diotano. Es poco usada, ya que es muy inestable cuando es usada en inyección. Su actividad es mayor que la de la procaína y la de la cocaína, pero su toxicidad también es mucho mayor.

7. Clorhidrato de larocaína. Es poco estable y es utilizada en inyección debido a que su acción es muy rápida y su efecto es de mayor duración que el de la procaína y

la solución utilizada es de 0.25 al 2% y al ser administrada debe de ir acompañada con un vasoconstrictor. También se puede llegar a utilizar como anestesia superficial de mucosas.

8. Clorhidrato de meticaína. En inyección ocasiona mucha toxicidad y debido a esto su uso más frecuente es en anestesia tópica. La anestesia por infiltración se usa en soluciones del 0.5 al 1%.

9. Clorhidrato de nupercaína. Su acción es más intensa que la de la procaína, pero su toxicidad es mucho más intensa. Se usa más tópicamente y su acción es comparativamente más larga que las demás. Las soluciones en inyección son de 1:1 000 con 0.1 cc. de solución de epinefrina.

10. Octacaína. Es un polvo blanco cristalino, soluble en agua. Este tipo de anestesia es de efecto rápido y la toxicidad es muy baja. Las soluciones se usan al 1/4% con epinefrina al 1:50 000.

11. Clorhidrato de butetamina. Es un polvo blanco cristalino, fino inodoro y de sabor amargo, soluble en agua y en alcohol es insoluble en el cloroformo, acetona y benceno. Su acción al ser inyectada es más activa que la procaína pero a la vez su toxicidad es también mayor.

Al ser aplicada tópicamente produce analgesia por lo -

cual no esta indicada como anestesia superficial. La solución indicada en inyección es al 1% con epinefrina al 1:75 000.

12. Clorhidrato de pantocaína. Por ser peligrosa sólo es usada en bajas concentraciones, ya que su toxicidad es alta, sólo se usa como anestesia tópica del ojo, nariz, faringe y en ocasiones en boca. En personas hipersensibles hay dermatitis.

No se recomienda usarla en inyección porque provoca convulsiones, inclusive cuando se ha utilizado tópicamente se han presentado casos de muerte. Su solución usada es 2%.

13. Borato de procaína. Es un polvo fino blanco, cristalino, inodoro, soluble en agua y alcohol. Es atóxico y da una anestesia comparable a la de la procaína, la acción se presenta en 1 ó 2 minutos.

En anestesia por infiltración se usa solución de 0.5 - al 1 ó 2% y para anestesia de conducción en soluciones del 1 al 2%. según los estudios el borato de procaína no ofrece ventajas sobre el clorhidrato de procaína.

14. Saligenina. Es polvo blanco cristalino, de olor agradable y de sabor algo urente, seguido de embotetamiento de la sensibilidad. Es soluble en agua, alcohol, cloro

formo, éter y aceites volátiles. No se usa en inyección - debido a que su actividad es pequeña. Se usa tópicamente en altas concentraciones y su acción es comparable a la - benzocaína, el clorobutanol y la butacaína.

15. Clorhidrato de tutocaína (butamina). Es una combinación de clorhidratos. Se usa como anestesia tópica y como inyección. La actividad de este, se desarrolla rápidamente y es muy completa y de larga duración; es eficaz en concentraciones bajas.

La anestesia tópica se desarrolla más lentamente que - la cocaína, pero alcanza el mismo grado de profundidad. Su acción se presenta casi inmediatamente al ser inyectada, aunque es un poco más tóxica que la procaína. La aneste--sia por infiltración es de 0.2 ó 0.5% y en la anestesia - de conducción se usan soluciones del 5 al 10%.

16. Clorhidrato de xilocaína. Fue sintetizada del gru- po de las amilinas básicas, solo se utilizaba para fines experimentales, pero actualmente es uno de los anestési--cos más utilizados. Se utiliza en soluciones al 0.5%, al 1% y al 2%, en esta última se le agrega epinefrina al -- 1:100 000.

Los efectos de la Xilocaína son;

a) Su efecto se produce con mayor rapidez que la pro--

caína.

b) El efecto anestésico es mayor y de más efectividad que el de la procaína.

c) Por infiltración se distribuye más rápidamente y -- mejor sobre los dientes inmediatos. Como resultado el --- efecto por infiltración de la xilocaína es mejor que el - de la procaína.

d) En soluciones con la misma concentración al 2% con epinefrina al 1;100 000, el efecto anestésico de la xilocaína es mejor que el de la procaína.

e) Dentro de las reacciones tóxicas por administración de la xilocaína tanto locales como generales son raras.

f) La xilocaína en sí, es más tóxica que la procaína, - pero este proceso es disminuido debido a la profundidad - con que penetra la xilocaína, a la vez de que se necesita una menor proporción de solución administrada para provocar anestesia.

g) Al combinarse con epinefrina la xilocaína no produce dermatitis, como sucede con otras drogas anestésicas.

h) Su periodo de duración es dos veces mayor al inyectarse la solución combinada con epinefrina, que la dura--

ción de la procaína en las mismas condiciones.

1) Se puede utilizar con mucha frecuencia en anestesia tónica, ayudando en casos de náuseas, como pueden presentarse al tomar radiografías e impresiones dentarias.

VI.- MECANISMOS DE ACCION.

Los anestésicos locales, por una acción desconocida en el momento que se abre la membrana nerviosa, impiden el paso de sodio a través de la membrana dentro de la célula nerviosa, y el pasaje de Potasio a través de la membrana y fuera del nervio.

El mecanismo de acción varía, pues cuando existe la presencia de un pH (reacción ácida) bajo inhibe la liberación de la base alcaloide libre, e impide el desarrollo de un adecuado bloqueo. Esto puede explicar la ausencia de anestesia adecuada cuando se inyecta la solución de un anestésico local en zonas infectadas con reacción tisular ácida (el pus tiene un pH de 5.5 a 5.6).

El grado de la anestesia no depende tanto de la concentración por ciento como de la concentración masiva del anestésico en contacto con las fibras nerviosas. Se ha demostrado en la práctica diaria que la procaína al 1% si se coloca en cantidades suficientes, produce anestesia adecuada, la procaína al 2 ó 4% no actúa mejor.

El motivo de utilizar concentraciones más elevadas de anestésicos locales es que la velocidad de difusión de cualquier agente depende de su grado de concentración. En consecuencia, si el anestésico no puede ser depositado en la inmediata vecindad del nervio a bloquear, cuanto más

elevada sea la concentración de la solución usada, ----- mayor será la probabilidad de lograr un bloqueo eficaz.

La concentración eficaz de anestésico local depende -- en parte del agente usado y en parte del nervio a blo----- quear. Los nervios motores requieren una concentración ma yor para deprimir su acción que los nervios sensoriales. Como el dolor es la única modalidad de sensación en el - diente, toda sensación es adecuadamente eliminada cuando las fibras del dolor son suficientemente narcotizadas.

A continuación se enumeran varios factores que pueden interrumpir y provocan anestesia inadecuada ;

- 1.- pH tisular demasiado elevado o bajo.
- 2.- Excesiva dilución en fluidos sanguíneos o tisulares.
- 3.- Anestésico en el sistema circulatorio.

La solución anestésica inyectada en una zona muy vas-- cular es rápidamente absorbida en el sistema circulatorio Esta rápida absorción reduce pronto la concentración efi- caz fuera del nervio y causa una terminación más rápida - de la analgesia satisfactoria.

La absorción rápida también tiende a aumentar la posi- bilidad de toxicidad del sistema. Puesto que prácticamen- te todos los anestésicos locales son vasodilatadores, la

adición de un vasoconstrictor a su solución no sólo pro--
longa la duración de su acción sino que disminuye la posi--
bilidad del desarrollo de reacciones del sistema.

Se ha considerado que los vasoconstrictores usados en
Odontología no sólo prolongan sino que también aumentan --
la intensidad de la analgesia, sin embargo, ésto puede --
deberse no a una verdadera intensificación, sino al hecho
que el vasoconstrictor mantiene mayor cantidad de la base
anestésica libre en contacto con el nervio durante perí--
odos más prolongados, facilitando así el desarrollo de ---
analgesia más profunda.

En estudios que hizo Huidt demostró que aumentando den--
tro de ciertos límites la concentración del anestésico --
local, se obtenía una analgesia más profunda, sin embargo
hay una concentración óptima por encima de la cual hay --
poco o ningún aumento de eficacia, pero sí un considera--
ble aumento de toxicidad.

VII.- USOS Y MODO DE EMPLEO.

La anestesia local es la pérdida de sensación sin pérdida de la conciencia, y el control central de las funciones vitales no está deteriorado, los anestésicos locales no carecen de potencial para producir efectos secundarios deletéreos. La elección de un anestésico local y la técnica de su uso son los determinantes de esta toxicidad.

Anestesia superficial.- La anestesia de las membranas mucosas de boca, puede producirse por la aplicación directa de soluciones acuosas de sales de muchos anestésicos locales. La cocaína (4 a 10%), la tetracaína (1 a 2%) y la lidocaína (2 a 4%) son los más usados. La procaína y la mepivacaína son ineficaces porque penetran muy poco en las mucosas.

La cocaína tiene la ventaja de producir vasoconstricción además de anestesia. La constricción de las mucosas disminuye la hemorragia operatoria y mejora la visualización quirúrgica. Una vasoconstricción comparable puede lograrse con otros anestésicos locales añadiéndoles una concentración baja de un vasoconstrictor como la fenilefrina (0,005%). Esta última no debe añadirse a soluciones de cocaína. La adrenalina en aplicación tópica no tiene efecto local significativo. Penetra muy poco en las mucosas. Las dosis totales máximas inocuas para la anestesia tópica en

un adulto sano de 70kg son: 200mg de cocaína y de lidocaína, y 60mg de tetracaína.

El efecto anestésico máximo por aplicación tópica de la cocaína o de la lidocaína se produce en 2 a 5 minutos (3 u 8 min. con tetracaína), y la anestesia dura de 30 a 45 minutos (30 a 60min con tetracaína). La anestesia es totalmente superficial; no se extiende a las estructuras submucosas. Esta técnica no alivia el dolor ni las molestias por presión o distorsión de estructuras adyacentes.

Los anestésicos locales se absorben rápidamente en la circulación después de su aplicación tópica a las mucosas. Esta anestesia tópica siempre entraña el riesgo de reacciones sistémicas tóxicas. Cuando se aplican anestésicos tópicos a la boca, nariz o garganta, el paciente debe saber que necesita expectorar el exceso de solución del anestésico para evitar su absorción excesiva.

Anestesia por Infiltración.- Consiste en la inyección de una solución de anestésico local directamente en el tejido que debe incidirse o estimularse mecánicamente.

La duración de la anestesia por infiltración (o de cualquier otra técnica de anestesia regional excepto la tópica) puede duplicarse si se agrega adrenalina (5mg/ml) a la solución. Al disminuir la velocidad de absorción de la droga en la sangre, la adrenalina también disminuye --

las concentraciones máximas de anestésicos locales en la sangre y la velocidad. La posibilidad de reacciones adversas sistémicas disminuye en proporción. Las soluciones -- que contienen adrenalina no deben inyectarse en los tejidos irrigados por arterias terminales, por ejemplo los de dos de las manos, pies y nariz. Hacerlo puede producir -- gangrena, también no debe usarse en pacientes cuya estimu lación adrenérgica es indeseable, especialmente aquellos con arritmias ventriculares, hipertensión o hipertiroi~~di~~ mo.

La adrenalina no se usa a menudo combinada con un anes tésico local de acción prolongada (bupivacaína) por la po sibilidad de prolongación excesiva de la anestesia (24ho ras o más).

Los anestésicos locales más usados para la anestesia -- por infiltración son la lidocaína y la procaína. Sin adre nalina, hasta 7mg/kg de solución de lidocaína 0,5 a 1% o 10mg/kg de solución de procaína 0,5 a 1%, pueden usarse -- para anestesia por infiltración en las personas sanas. -- Las dosis deben disminuir en los pacientes que corren -- riesgos de efectos indeseables. La duración de la aneste sia es de 45 a 60 minutos con ambos agentes.

La ventaja de la anestesia por infiltración y otras -- técnicas anestésicas regionales es que hacen posible una buena anestesia sin alterar las funciones corporales nor males.

Anestesia por Bloqueo Regional.- Se produce por inyección subcutánea de una solución de anestésico local en -- tal forma que interrumpe la transmisión nerviosa proximal al sitio a anestesiar.

Las drogas usadas y las concentraciones y las dosis recomendadas son las mismas que para la anestesia por infiltración. La ventaja de la anestesia por bloqueo regional es que puede usarse menos droga para asegurar una área de anestesia mayor que cuando se usa la técnica de infiltración.

Anestesia por Bloqueo Nervioso.- La inyección de una -- solución de anestésico local en o alrededor de los nervios periféricos individuales o los plexos nerviosos produce áreas de anestesia aun más grandes con una cantidad -- más pequeña de droga que las técnicas anteriores. El bloqueo de los nervios periféricos mixtos y de los plexos -- nerviosos también anestesia generalmente a los nervios -- somáticos motores, punto importante en ciertos tipos de -- cirugía.

La duración de la anestesia por bloqueo nervioso depen de de las características físicas del anestésico local -- usado. En general, los anestésicos locales pueden dividir se en tres categorías; los de acción breve (20 a 45 minutos) como la procaína que anestesian un nervio periférico

mixto; De duración intermedia (60 a 120 minutos) como la lidocaína, mepivacaína y la prilocaína; Y los de acción prolongada (400 a 450 min) como la tetracaína, bupivacaína y la etidocaína. La duración de la acción se prolonga agregando adrenalina.

En resumen.- ¿Que anestésico local debe usarse para un bloqueo nervioso, y que cantidad y concentración del mismo?

Dependen de qué nervios o plexos deben bloquearse, qué tipos de fibras, la duración necesaria de la anestesia y el tamaño y estado físico del paciente. La procaína y la lidocaína pueden usarse en las cantidades recomendadas anteriormente en Anestesia por infiltración. La mepivacaína (hasta 7 mg/kg) asegura una anestesia que dura aproximadamente lo mismo que la lidocaína. La bupivacaína puede usarse en cantidades de hasta 3 mg/kg cuando se necesita una acción prolongada. La tetracaína (hasta 1,5 mg/kg) también se da anestesia duradera. La cloroprocaína es útil cuando se desea un efecto corto; hasta 20 mg/kg pueden inyectarse, porque la cloroprocaína es hidrolizada muy rápidamente por la colinesterasa plasmática. Lo mismo que en otras técnicas de anestesia regional, la adición de adrenalina 1:200.000 prolonga la duración y permite el uso de mayores cantidades de anestésico local. Los bloqueos nerviosos en áreas muy vascularizadas deben hacerse con menos droga.

VIII.- DIFERENTES TECNICAS ANESTESICAS

El principio de la anestesia, es la inyección de una solución anestésica muy cerca de la zona que va a ser tratada y esperar a que la solución se difunda o infiltre -- hacia los nervios sensitivos para impedir la conducción -- de los impulsos dolorosos.

Es preciso recordar, que las distintas zonas de la cavidad bucal están bajo el dominio del V par, el trigémino con sus tres ramas; el oftálmico, el maxilar superior y -- el maxilar inferior, y que es sobre todo a las dos últi--
mas, ramas de una profusa subdivisión y recepción de los estímulos dolorosos, que les corresponden las zonas sobre las cuales debemos intervenir y cuya anatomía debe ser -- conocida. De igual modo se debe de tener el conocimiento de los orificios de salida, trayecto y distribución del -- nervio.

En Odontología, se toman en consideración dos métodos -- para la inyección de anestésicos, y estos son; a. Método Intrabucal, y b. Método Extrabucal.

a. MÉTODO INTRABUCAL.

Anestesia Submucosa
y Supraperióstica

Estos dos tipos de inyecciones de infiltración son muy similares. La inyección submucosa, es la aplicación del anestésico dentro de los tejidos submucosos; y la inyección supraperiódica es la aplicación de la solución muy cerca de la superficie externa del periostio.

Lo ideal de la inyección supraperiódica, es depositar la solución lo más cerca del ápice.

Las dos técnicas son iguales en la práctica, pero, no lo es cuando se infiltra, por ejemplo debajo de la mucosa bucal de la mejilla, para lograr la anestesia del nervio bucal largo. En este caso se aplica por vía submucosa, -- por lo que sería erróneo llamarla supraperiódica.

Técnicas de infiltración supraperiódica.

Las técnicas de inyección deben encaminarse a administrar el anestésico sin dolor y de manera eficaz, y al mismo tiempo tomar toda precaución para evitar complicaciones innecesarias.

El método de inyección se debe de hacer calculando la posición del ápice del diente, pues es preferible depositar la solución lo más cerca posible para disminuir la -- distancia de difusión de la misma, también examinar el -- sitio de la inyección, aplicar anestésico superficial y -- dejarlo 1-2 minutos para que haga efecto, insertar la agu

ja y al pasar la superficie de la mucosa, inyectar una -
pequeña cantidad de solución y se espera varios segundos
a que haga efecto. Introducir la aguja tan cerca del ápice
del diente como sea posible, y se inyecta con lentitud
después de aspirar para asegurarse que la punta de la aguja
no se encuentra dentro de un vaso sanguíneo. La velocidad
de la inyección debe ser de 2 ml por minuto, y se requiere
de 0.5 y 2 ml por diente. Si en 6-8 minutos no se
ha obtenido anestesia, debe considerarse que es ineficaz
y se buscará la causa antes de aplicar otra.

Anestesia Intraperiodontal.

Empleos.-

Esta es una inyección directamente dentro de la membrana
periodontal del diente. La técnica es de empleo en la
extracción de dientes en hemofílicos y pacientes con trastos
similares.

Técnica.-

Se requiere de una aguja de calibre grueso, se aplica
una inyección tanto en la cara mesial como la distal del
diente; la aguja pasa la membrana periodontal alrededor -
de 5 mm al inyectar 0.5 ml de la solución muy lentamente.

Desventajas.-

Es dolorosa, su empleo en extracciones o tratamientos conservadores de rutina no se justifica. Hay posibilidades de necrosis por presión, que puede causar un absceso periodontal y por lo tanto daño permanente de la membrana del mismo.

Inyecciones Intraóseas.

Empleos.-

1. Cuando otras técnicas de inyección de infiltración no funcionan.
2. Cuando es ineficaz un bloqueo nervioso debido a dificultades anatómicas.
3. Para cuando se desea restringir la cantidad de anestesia de tejido blando.
4. Para la extracción de dientes antes de ajuste inmediato de una nueva dentadura.

Técnica.-

Prevenir al paciente de que su frecuencia cardíaca ---

aumentará momentáneamente. Esto se debe a que el vasoconstrictor pasa con rapidez del hueso esponjoso a la circulación. El sitio en el cual se introducirá la fresa en los tejidos, se asea y por medio de una pequeña cantidad de solución se obtiene anestesia de los tejidos, por donde pasara la fresa.

Penetración de la placa cortical externa del hueso.-

Usar una fresa circular un poco más larga que la aguja se pasa en forma intradental por la placa cortical externa en un ángulo aproximado de 45° hacia el eje longitudinal del diente, y luego se retira. Inmediatamente después, sin molestar el mucoperiostio por el movimiento de los dedos y, sin perder la perforación en el hueso, se inserta la aguja.

Como la aguja no se ajusta perfectamente en la perforación, debe colocarse un sello de hule para evitar el retorno de la solución anestésica en el momento de la inyección. Normalmente sólo se requieren 0.5 ml de anestésico.

Cuando se emplea en niños menores de 10 a 11 años de edad para tratamiento del primer molar permanente inferior, no es necesario perforar el hueso; una aguja corta de calibre 25 en un adaptador largo y con presión firme es suficiente para pasar a través del hueso. La anestesia obtenida dura sólo 10 minutos y en ocasiones menos.

Ventajas.-

1. Rapidez de la acción, por lo que la anestesia se obtiene en segundos.
2. Supresión de la anestesia de tejido blando e infla-mación.
3. Puede ser eficaz donde otras técnicas han fallado.

Desventajas.-

1. Es más compleja que la suprapariética.
2. La duración de la anestesia no es mayor de 10 minutos y a menudo sólo de 2-3 minutos, debido a la rápida -- difusión.
3. Tiende a afectar al paciente más al momento de la -- inyección.
4. No es fácil de aplicar en la región molar por la di-ficultad de acceso.
5. Al inyectar dentro del hueso hay peligro de causar una infección u osteomielitis.

Infiltración

Papilar

Este método se basa en la inyección de solución anestésica dentro de los tejidos blandos de la papila interdental.

Técnica.-

Se aplica un anestésico superficial, después, se inserta una aguja de calibre 25 y de 25 mm de longitud, dentro del centro de la papila a un nivel en el cual el tejido blando está unido al periostio subyacente. Se administra lentamente una pequeña cantidad de anestésico, 0.25 ml, y se requiere de bastante presión, mientras se inyecta, los tejidos circundantes palidecen hasta abarcar la papila adyacente, que es indicación de que se obtuvo la anestesia, se transfiere la aguja a la papila contigua y se repite el procedimiento.

Ventajas y usos.-

Es de uso particular al practicar una gingivectomía, por el alto grado de hemostasis que se obtiene. Hay poco dolor posterior. Es muy poco el anestésico que se necesita.

Desventajas.-

Se requiere mayor cantidad de inyecciones en comparación con cualquier otra técnica. Es difícil de practicar en la cara lingual de la mandíbula y la inyección inicial es dolorosa por la presión que se ejerce al inyectar dentro de tejido firme, que está unido al hueso.

Anestesia del Paladar

Técnicas.-

Anestesia de infiltración palatina.- Debe hacerse en el sitio donde el grosor máximo del tejido pueda absorber el anestésico. Usar una aguja corta, calibre 27, se inserta lo más cerca posible de los ángulos rectos del paladar. Si se tiene cuidado se puede evitar la inyección subperióstica con la inserción de la aguja hasta que toque el hueso, se retira un poco, esto impide la elevación dolorosa del mucoperiostio y disminuye el riesgo de inyectar dentro de los vasos sanguíneos. Se administran 0.3 ml que se inyectan lentamente.

Bloqueo del nervio esfenopalatino largo.- Este bloqueo es para obtener anestesia adyacente a los cuatro incisivos superiores, antes de que este nervio deje la fosa incisiva. La abertura del conducto incisivo en el paladar -

está marcada por la papila incisiva en la línea media y - está ligeramente posterior a los dos incisivos centrales. El bloqueo del nervio puede ser muy doloroso, por lo tanto, inyectar unas cuantas gotas de anestésico a un lado - de la papila y al hacer efecto, se incerta la aguja en la papila incisiva, se emplea una aguja corta y se inyectan 0.5 ml de solución anestésica.

Bloqueo del nervio palatino anterior.- El nervio está situado en la parte media de los molares segundo y tercero más o menos a medio camino entre el margen gingival -- palatino de estos dientes y la línea media. Para bloquear el nervio, usar una aguja corta de calibre 27, e inyectar 0.25 ml de anestesia lentamente, es recomendable en pacientes propensos a las náuseas, se puede obtener anestesia de todo el paladar óseo de un lado con la combinación de bloqueos del nervio esfenopalatino largo y del palatino - anterior.

Anestesia

Regional.

Nervio Maxilar Superior y sus

Ramas

1. Nervio Dental Posterosuperior.- Inerva los molares superiores segundo y tercero, las raíces distobucal y palatina del primer molar. Este nervio cursa hacia abajo en

la cara posterior del maxilar superior y entra a un aguja ro en la cara distal de la tuberosidad maxilar sobre el - tercer molar y detrás de éste.

técnica.-

La boca debe estar parcialmente cerrada y relajada para permitir la correcta retracción de la mejilla. Emplear una jeringa con aguja de calibre 27, que se inserta opuesta a la raíz mesial del tercer molar en la parte más profunda del doble mucogingival. Después penetrar esta aguja larga hacia arriba y atrás, en un ángulo de 45° y aproximadamente 2-2.5 cm, pasando la curvatura de la cara posterior de la tuberosidad del maxilar. La aguja no debe penetrar más de 2.5 cm, ya que sobrepasará el nervio, y hay la posibilidad de introducirse en el plexo venoso pterigoideo, produciendo un hematoma. Por la misma razón, la - aguja debe mantenerse cerca del hueso a lo largo de su - inserción, y aspirar siempre antes de inyectar la solución.

Adatia (1968) describió una técnica para el nervio posterosuperior que reduce el riesgo de la formación de un - hematoma. Empleó una aguja calibre 26 de 30-42 mm de largo. Se cita parte de su descripción; "Con la boca del paciente a medio cerrar, se retrae la mejilla, se palpa la apófisis cigomática, y se dirige el bisel de la aguja -- hacia la placa alveolar arriba en el doblez mucobucal, --

exactamente atrás de la apófisis cigomática del maxilar superior, se penetra la aguja hacia arriba, atrás y adentro, cerca de un centímetro, y se inyecta la solución anestésica. Después de retirar la aguja se coloca el dedo sobre el abultamiento y se empuja hacia arriba, atrás y adentro, y pedir al paciente que cierre la boca, ya que esto permite que haya más espacio para el dedo en el vestíbulo bucal".

2. Nervio Dental Superior Medio.- Inerva la raíz mesio bucal del primer molar superior y ambos premolares. Deja el conducto infraorbitario y cursa hacia abajo para llegar a los ápices de premolares y raíz mesiobucal del molar. Junto con los nervios dentales posterosuperior y anterior forma lo que se conoce como plexo dental superior.

El nervio, se bloquea al mismo tiempo que el dental anterosuperior cuando se aplica una inyección infraorbital, cualquiera que sea su vía anatómica, se llega a sus ramas por medio de una inyección de infiltración sobre los dientes que inerva, y normalmente este es el método de elección.

3. Inyección Infraorbitaria.- Esta técnica proporciona anestesia del nervio dental anterosuperior que inerva los incisivos y caninos superiores, al igual que al nervio dental superior medio y a los nervios nasal lateral y labial superior.

Uso.-

Este bloqueo es utilizado cuando se practica cirugía para obtener acceso hacia el seno maxilar, para extraer un canino superior incluido o una apicectomía de la región anterosuperior. No se emplea como procedimiento de rutina. El nervio puede bloquearse por aproximación intrabucal o extrabucal (éste último se explica más adelante en los métodos extrabucales).

Técnica.-

Primero se identificara el agujero infraorbitario, que se encuentra debajo de la pupila ocular, cuando el paciente está viendo hacia el frente, y sobre una línea entre la pupila y el segundo premolar superior, puede encontrarse por palpación y se siente como una depresión poco profunda como a 0.5 cm debajo de la escotadura. El dedo índice debe de mantenerse firme en ese sitio para proteger al ojo por si la aguja sube más allá del agujero. Se retrae el labio con el pulgar y se introduce una aguja calibre 27 (42 mm) en el pliegue mucobucal contiguo al segundo premolar, y se introduce la aguja con lentitud y se inyecta una pequeña cantidad de solución.

Cuando la punta de la aguja llega al agujero infraorbitario, al depositar la solución anestésica se sentirá esto con el dedo. Entonces la aguja avanza dentro del

agujero por una distancia corta, se aspira y se inyecta - como 1.0 ml de la solución; el dedo se mantiene sobre el agujero para sellar la salida. Si la aguja se mantiene -- muy cerca del hueso, chocará con el piso de la fosa ca- - nina, por lo que debe retirarse y volver a incertar más - separado del hueso. La profundidad máxima de inserción de la aguja es de 2 cm. Despues de inyectar, se frota la so- lución con suavidad hacia el agujero infraorbitario.

4. Bloqueo del Nervio Maxilar Superior.- Este nervio - puede bloquearse por medio de tres técnicas diferentes;

1. Con una inyección infraorbitaria posterior, el ner- vio se bloquea antes de introducirse en el conducto infra orbitario.

2. Pasando la aguja arriba por el conducto palatino -- posterior para permitir que el anestésico llegue al surco infraorbitario.

3. Por aproximación externa.

Indicaciones.-

Este bloqueo es profundo y difícil de ejecutar, y no - debe emplearse a no ser por una estricta indicación. Los - casos en que este bloqueo nervioso puede ser de utilidad son;

a. Cuando se necesita anestesia de toda la distribución del nervio maxilar superior para cirugía que incluya el antro o para la extracción de un tercer molar incluido el uso bilateral de esta técnica logra la anestesia total del maxilar para tratar lesiones, como los tumores malignos.

b. Cuando están contraindicados los bloqueos nerviosos locales, como técnicas infraorbitarias o de infiltración, por la presencia de infección.

c. Para propósitos de diagnóstico.

técnica.-

1. Aproximación infraorbitaria posterior.- A causa de la angulación y profundidad de inserción, se emplea una - aguja de 4.2 cm sobre un adaptador curvo o en contraángulo, se coloca un tope de hule estéril en la aguja, a 3 cm de la punta, como marcador. Se introduce la aguja sobre - los ápices del segundo molar y un poco alujada del hueso para librar la apófisis cigomática. La aguja se pasa --- lentamente hacia arriba y adentro en un ángulo de 30° con el plano vertical o sagital.

Esto es para mantener la aguja cerca del cigomático ya que si se desvía en forma lateral lejos del hueso puede - entrar en el plexo pterigoideo venoso con la consecuente

formación de un hematoma.

Por falta de marcas óseas es imposible estar seguros -- cuando la aguja ha penetrado a la profundidad correcta, a no ser que se empleen técnicas radiográficas; sin embargo cuando el marcador indica que se ha introducido a una profundidad de 3 cm, se aspira y posteriormente se inyectan 2 ml de solución, lentamente.

2. Aproximación palatina posterior.-- Consiste en la -- introducción de una aguja hacia arriba por el conducto -- palatino posterior, con el paso de la solución hacia afuera de su cara superior para llegar al nervio maxilar en -- la región de la fisura infraorbitaria. Este nervio al -- igual que la arteria y vena palatina descendente se en---cuentran entre los contornos estrechos del conducto, de -- aquí que pueda resultar algún traumatismo de estas estructuras al insertar la aguja.

Se requiere una aguja rígida, que no sea muy gruesa, -- se debe de escoger una de calibre 25, de 47 mm de largo. El agujero está situado a la mitad del camino entre el -- tercer molar y la línea media. Puede ser localizado por -- una depresión en la mucosa subyacente o puede ser palpa--ble. La aproximación se hace del lado opuesto de la boca; se incerta la aguja con suavidad, se infiltra una pequeña cantidad de solución y se espera un tiempo para que surta efecto. Ahora se puede identificar el agujero con la agu-

ja que debe introducirse con lentitud, alterando la angulación como se requiera al sentir el hueso. Cuando se llega a una profundidad de 3 cm se aspira y se depositan 2ml de solución, lentamente, y se da tiempo para que se difunda por la cara superior del conducto. En ocasiones será imposible insertar la aguja a la profundidad correcta sin el uso de fuerza excesiva. En estos casos abandonar el intento si la aguja se ha introducido sólo un poco.

La desventaja de esta técnica es que puede ser dolorosa si no se practica con cuidado. También hay una mayor posibilidad de rotura de la aguja con esta técnica que con cualquier otra, ya que se mantiene bastante rígida en el conducto y no puede flexionarse; de este modo, si el paciente voltea la cabeza es factible que se rompa en su punto de entrada y sea difícil extraerla.

NERVIO MAXILAR INFERIOR (MANDIBULAR) Y SUS RAMAS

Se pueden emplear inyecciones para bloquear los siguientes nervios;

1. El nervio incisivo, que se bloquea por medio de una inyección mentoniana.
2. El nervio dental inferior.
3. El nervio lingual.
4. El nervio bucal largo.
5. El nervio mandibular.

1. **Anestesia del nervio incisivo y mentoniano.**- El término inyección mentoniana hasta cierto punto es confuso, pues su propósito principal es bloquear el nervio incisivo y no el mentoniano, siendo el primero la rama terminal del dental inferior. El nervio mentoniano emerge de su agujero para inervar la mucosa, piel del labio inferior, barbilla, y la encía bucal y labial asociada con el primer premolar y los dientes canino e incisivo que también se afectan por esta inyección. El nervio incisivo inerva las pulpas, el borde alveolar, y la membrana periodontal de los incisivos, canino y primer premolar.

El nombre de esta inyección se origina del empleo del agujero mentoniano para permitir la entrada de la solución anestésica en el conducto dental inferior. Así como afecta los dientes que inerva el nervio incisivo, también afecta al segundo premolar, ya que la solución se difunde hacia atrás por el conducto dental inferior.

Técnica de la aproximación intrabucal.-

El agujero mentoniano se encuentra debajo del ápice del segundo premolar ó entre los ápices del primero y segundo premolares inferiores. Se retraen el labio y la mejilla para permitir la inserción de la jeringa con una aguja calibre 27 y de 42 mm, lo más atrás posible, con la boca parcialmente cerrada. Se palpa el agujero mentoniano y se mantiene el dedo allí; se inserta la aguja un poco -

detrás del segundo premolar, se depositan unas gotas del anestésico, y si se encuentran en el agujero mentoniano, se sentirá la solución con el dedo al distender los tejidos. Se inyecta 1.5 ml de solución con lentitud y se aplica un masaje suave para estimular que la solución fluya hacia el conducto.

En pacientes desdentados, el agujero mentoniano está más cercana a la cresta del borde inferior. Son raras las complicaciones, sin embargo, en ocasiones hay fracasos a causa del tamaño tan pequeño del agujero mentoniano. En estos casos es mejor escoger el bloqueo del nervio dental inferior.

2. Anestesia del nervio dental inferior.- Es hasta ahora el más usado en odontología; la razón consiste en que es la única forma eficaz de obtener anestesia de los molares inferiores. El nervio lingual también se ve afectado cuando se aplica una inyección dental inferior, pues los dos nervios están muy próximos.

Hay muchas técnicas para la administración de un bloqueo del nervio dental inferior, pero las principales son el método directo e indirecto, y de éstos, el primero es el preferido.

Técnica directa.- El método para administrar bloqueo del nervio dental inferior derecho, tomando en cuenta que

el odontólogo sea diestro, se describe a continuación.

El odontólogo se coloca frente al paciente, que se encuentra en posición cómoda. Se emplea una jeringa con - aguja de 42 mm y calibre 26. Se debe evitar el uso de una aguja corta porque aumenta el riesgo de romperse, lo que ocurre cuando se inserta una aguja en los tejidos hasta - el adaptador.

Para localizar el punto de inserción de la aguja, se - mueve el dedo índice de la mano izquierda en forma distal en el doblez mucobucal hasta que el borde oblicuo externo se sienta en la cara anterior de la rama ascendente. Ahora se rota el dedo de manera que la uña esté de cara ha-- cia la lengua, con lo que se palpa la fosa retromolar. La aguja se incerta en el lado izquierdo de la boca, y se -- inolina el cilindro de la jeringa entre los dos premola-- res inferiores izquierdos.

La aguja penetra los tejidos en un punto que bisecio-- na la uña del dedo guía y como a 0.5 cm en medio de éste. La aguja se introduce lentamente a una profundidad casi - de 1 cm, y si se necesita anestesia lingual, en este pun-- to se inyectan 0.5 ml de solución. Ahora se introduce más la aguja en los tejidos hasta que se hace contacto con el hueso, y luego se retira 1 mm y se deposita la solución - restante, a la misma velocidad. La profundidad total de - inserción es de 2-3 cm.

Para disminuir las molestias, se debe infiltrar una pequeña cantidad de solución durante el paso de la aguja para obtener anestesia de los tejidos más profundos antes de que la aguja los penetre.

Correcciones para variaciones anatómicas.-

A) Si se toca el hueso después de la inserción de la aguja, deberá retirarse un poco y desviar el cuerpo de la jeringa sobre una línea paralela con los molares inferiores derechos como para desencajar la aguja del hueso (Esta modificación hace que la técnica sea similar al método indirecto), la aguja se incerta 7 mm antes de desviar la jeringa de nuevo, cuando la aguja se incerta a la profundidad correcta se toca el hueso otra vez.

B) Si no se llega al hueso después de la inserción de la aguja por una distancia razonable, o sea, hasta 3 cm, entonces no debe aplicarse la inyección, pues se asume que la punta de la aguja se encuentra cerca del agujero dental inferior. La aguja debe retirarse por completo, desviar el cilindro de la jeringa más atrás del lado izquierdo, y reinsertarla hasta que su punta toque el hueso.

Bloqueo del nervio dental inferior izquierdo; Es mejor invertir la función de las manos y emplear la izquierda para sostener la jeringa. El cirujano se para frente al

paciente, lo que facilita la estimación del punto de inserción de la aguja y el ángulo de la jeringa. Entonces se emplea la mano derecha para sostener la jeringa y el brazo izquierdo se pasa alrededor y por atrás de la cabeza del paciente, y se palpa la región retromolar con el dedo índice izquierdo para localizar el sitio de inserción de la aguja.

Técnica Indirecta.— Se necesita una aguja calibre 25 con la técnica indirecta, la línea media de la uña indica el punto de inserción de la aguja, que es 1 cm sobre el plano oclusal de los dientes inferiores, la inserción de la aguja es más lateral y toca el hueso casi inmediatamente. Ahora se mueve el cilindro de la jeringa a la derecha hasta que se encuentre paralelo a los molares inferiores derechos. Se depositan unas gotas de la solución y esperar 10 segundos antes de introducir la aguja como 7 mm y por lo tanto pasarla en la cara media del borde oblicuo interno. La jeringa se desvía hacia el lado izquierdo de la boca y se coloca el cilindro sobre los premolares inferiores. Se incerta la aguja hasta que toque el hueso; se retira un poco para evitar una inyección subperióstica, antes de la aplicación lenta de 1.5 ml de la solución. Si es necesario bloquear el nervio lingual, como para las extracciones, se inyecta la solución restante después que la jeringa ha sido retirada la mitad. Sin embargo, aun sin añadir esto a la técnica, continuamente se afecta el nervio lingual.

3. Anestesia del nervio lingual.- El nervio, cursa -- hacia abajo del pterigoideo lateral hasta el punto en el cual es anterior al nervio dental inferior. Después cursa hacia abajo y adelante a una posición sobre el lado lingual del tercer molar, inmediatamente arriba del extremo posterior de la línea milohioidea, y aquí es donde puede bloquearse su conducción. Continúa hacia abajo y adelante y se divide en fibras que van a la membrana mucosa del -- piso de la boca y la cara lingual de los dientes inferiores, y otras inervan los dos tercios anteriores de la len gua.

La anestesia puede obtenerse por tres métodos;

A. Bloqueo del nervio lingual al mismo tiempo que se - administra una inyección dental inferior intrabucal con - el depósito de 0.5 ml de solución después que se inserta la aguja casi 1 cm y antes de que llegue al nervio dental inferior.

B. Infiltración submucosa de 0.5 ml de anestésico de-- bajo y detrás de la región del tercer molar inferior en - su cara lingual.

C. Infiltración de solución anestésica inmediatamente lingual a la encía o mucosa que se va a tratar.

4. **Anestesia del nervio bucal largo.**- Cursa hacia abajo entre las dos cabezas del pterigoideo externo y llega al borde anterior del masetero detrás y a un nivel oclusal similar al del tercer molar. Después se divide, algunas fibras penetran el buccinador e inervan la encía bucal y otras fibras inervan la piel de la mejilla.

Siempre se requiere anestesia del bucal largo así como del dental inferior y nervios linguales al extraer molares inferiores. En gran número de casos se obtiene anestesia cuando se administra bloqueo del nervio dental inferior, pero para estar seguros debe aplicarse una inyección dentro de la mucosa bucal distal inmediata a la región que requiere tratamiento, a manera de alternativa, puede inyectarse en la submucosa en el punto donde el nervio cruza el borde oblicuo externo en la cara distobucal del tercer molar inferior. Cualquiera que sea la técnica empleada, sólo se necesitan 0.5 ml de solución, y se recomienda la primera porque es más confiable.

b. METODO EXTRABUCAL.

I. **Inyección infraorbitaria.**- Básicamente se parece a la técnica intrabucal, pero la distancia para introducir la aguja es menor. Primero se asea la piel, se localiza la escotadura infraorbitaria por palpación y allí se mantiene el dedo. Se traza una línea imaginaria desde éste hasta el eje longitudinal del segundo premolar, ya que el agujero infraorbitario está como a 5 mm debajo del borde infraorbitario.

Se pide al paciente que cierre los ojos y se mantenga quieto, ya que cualquier movimiento repentino durante la inserción de la aguja puede lastimar el ojo. El dedo se mantiene sobre el margen infraorbitario como protección. La aguja se inserta alrededor de 1 cm debajo del borde y pasa hacia arriba y adentro en un ángulo de 45° , se pasa la aguja lentamente hacia los tejidos a una profundidad de 1 cm, y se inyecta hasta que pueda sentirse la solución anestésica con el dedo al momento que se deposita en el agujero. El dedo presiona el agujero para sellarlo y evitar que regrese la solución, y se deposita muy lentamente 1 ml.

Las complicaciones son raras, sin embargo, tener cuidado de la esterilización de esta región y no debe llevarse a cabo la técnica si hay alguna infección; esto se debe a que el retorno venoso viaja hacia los senos caverno-

sos y puede resultar una trombosis de estos senos. Esta complicación se analiza en el capítulo **IX**.

2. Bloqueo del nervio maxilar superior.- Para llegar a la fosa pterigopalatina por aproximación externa se tiene que pasar la aguja detrás de la apófisis coronoides. Se palpa la apófisis cigomática y se marca en la piel el punto medio de la depresión en su borde más bajo. Para la inyección se emplea una aguja de grueso calibre (7.5 cm), a la que se coloca un marcador que indique una profundidad de 5 cm. La aguja se inserta sobre la marca un poco debajo de la apófisis cigomática y en ángulos rectos con la superficie de la piel. La aguja se dirige ligeramente hacia arriba (aproximadamente 10°) y un poco hacia afuera (cerca de 15°) y si la inyección se ha llevado a cabo en forma correcta, la punta de la aguja debe encontrarse en la fosa pterigopalatina. Como esta es una zona muy delicada por ser demasiado vascularizada, siempre debe aspirarse antes de administrar el anestésico local.

3. Anestesia del nervio mentoniano.- Como se dijo antes, este nervio se bloquea por aproximación intrabucal, aunque rara vez puede emplearse aproximación extrabucal cuando el acceso a la cavidad bucal es difícil o hay infección de la mucosa presente.

Para la aproximación extrabucal, la mandíbula se palpa en forma externa, bajo el ápice del segundo premolar, ---

donde se siente una depresión que indica la presencia del agujero mentoniano. Se asear la piel con un antiséptico, y se introduce una aguja de calibre 25 de 2.5 cm hacia abajo en un ángulo de 30° y hacia adelante a 45° hacia el -- cuerpo de la mandíbula hasta llegar al hueso (el ángulo -- de inserción de la aguja corresponde con el ángulo del -- agujero mentoniano). Después se inyecta una pequeña can-- tidad de anestésico y se espera 15-20 segundos para que -- haga efecto. Ahora se localiza el agujero con la aguja, -- que se introduce una corta distancia, y se inyecta 1 ml -- de solución, con lentitud. Se retira la aguja y por me--- dio de masaje se ayuda a la difusión de la solución ha-- cia el agujero mentoniano y a lo largo de los conductos incisivo y dental inferior.

La ventaja de la inyección mentoniana es que suprime -- la desagradable pérdida de sensibilidad lingual que por -- lo general se ocasiona con una inyección dental inferior. Esto es de especial importancia en niños, propensos a -- morderse la lengua.

4. Anestesia del nervio dental inferior.— Esta técnica sólo se emplea cuando hay limitación para abrir los maxi-- lares. Por ser una inyección externa, asear la piel antes de la inyección para reducir el riesgo de infectar los te-- jidos más profundos. El método se ha atribuido al profe-- sor Kurt Thoma. Primero se localiza el borde anterior del masetero al pedir al paciente que muerda fuertemente. El

dedo del operador se pasa a lo largo del borde hasta que se encuentre el punto más bajo. Se marca este punto y se dibuja una línea que une a éste con el tragus del oído, y a la mitad de esta línea. Se dibuja una línea paralela -- con el borde posterior de la mandíbula y el borde inferior. Se mide la línea y se pone un marcador de hule en la aguja calibre 21 de 6-8 cm de largo.

Después de asear la piel, se aplica una inyección de - infiltración en la zona, con una aguja de calibre delgado para obtener anestesia local. Ahora se inserta la aguja - larga en la cara interna del borde inferior de la mandíbula, y se tiene cuidado de mantenerla tan cerca del hueso como sea posible durante la inyección.

La aguja se inserta gradualmente, teniendo cuidado de mantenerla paralela con la línea marcada en la superficie externa de la piel de la mandíbula. Cuando alcanza la profundidad indicada por la marca, que es la opuesta a la -- marcada en la piel sobre la posición de agujero, se inyecta lentamente la solución.

5. Bloqueo del nervio mandibular (maxilar inferior).-
La inyección no debe confundirse con bloqueo del nervio - dental inferior, que en ocasiones se menciona incorrectamente como "mandibular".

Usos

Este bloqueo es de uso especial en el diagnóstico de dolores faciales. Si el dolor parece afectar el nervio mandibular puede intentarse esta inyección para observar si se alivia el dolor antes de intentar el bloqueo del trigémino. Es común que se recomiende probar un bloqueo del nervio dental inferior en primera instancia para revisar si elimina o alivia los síntomas.

Técnica

Es muy parecida al bloqueo del nervio maxilar. Los dos nervios tienen una posición muy cercana inmediatamente después que salen del cráneo, el nervio maxilar por el agujero redondo mayor y el nervio mandibular por el agujero oval adyacente. El objetivo de la técnica es obtener anestesia del nervio después que emerge del agujero. El punto de mayor concavidad en el borde de la apófisis cigomática se localiza por palpación y se marca en la piel. Esta zona debe asearse y obtener anestesia local con una inyección de infiltración mediante el uso de una aguja delgada.

Se inserta una aguja calibre 21 de 8 cm, con un marcador a 4 cm de la punta, en ángulo recto al eje vertical o sagital del paciente y también en ángulo recto con la piel. La aguja se inserta lentamente hasta llegar a la lá

mina pterigoidea externa (4 cm de profundidad). Ahora se retira la aguja y se reinserta unos grados más lejos, en dirección distal como para pasar por detrás del borde posterior de la lámina pterigoidea externa. no debe introducirse más de 4 mm de la profundidad establecida de la lámina pterigoidea externa y de ninguna forma más de un - - total de 5 cm. Se inyectan 2 ml de solución, lo que debe producir anestesia de los dientes mandibulares, un lado - de la lengua, el labio inferior, la piel de la mejilla y la piel sobre el temporal.

IX.- Complicaciones de la Anestesia Local

Complicaciones que se originan
de las drogas o de químicos
empleados.

Alergia e Hipersensibilidad.-

Esto puede ser causado por cualquiera de los componentes del anestésico local, (como la droga anestésica, el vasoconstrictor, o por agentes bacteriostáticos agregados) Estas reacciones no se comprenden totalmente, pero se piensa que se deben a un tipo de reacción antígeno-anticuerpo.

De las drogas que se emplean para obtener anestesia local en odontología, las más comunes son; procaína, cocaína y ametocaína. La frecuencia de respuestas alérgicas a la procaína y sustancias relacionadas, se ha estimado tanto como 6%; sin embargo, la lidocaína y prilocaína están libres de estos efectos colaterales.

Hay dos variedades de reacciones, la inmediata y la retardada. La reacción inmediata es la que se presenta en una manifestación de edema angioneurótico, que causa el desarrollo de inflamación alrededor de los labios, lengua y ojos, y en ocasiones otros sitios, y raras veces persiste por más de 24 horas. El mayor peligro puede surgir del

edema de la glotis, que provoca obstrucción respiratoria.

El tratamiento del edema angioneurótico, se alivia mediante drogas antihistamínicas, como el clorhidrato de -- prometacina, 25mg por vía intramuscular. Si los síntomas son muy intensos, administrar 0.5 ml de adrenalina 1:1000 por vía subcutánea y oxígeno, y si hay una obstrucción -- respiratoria, practicar una traqueostomía.

Las reacciones de hipersensibilidad retardada son frecuentes, esto tarda varias horas o días en aparecer, y -- normalmente produce una erupción de urticaria irritante -- que puede cubrir una gran zona de la piel.

El tratamiento de este trastorno debe ser con antihistamínicos, y en casos graves administrarse corticosteroides con antibióticos para tratar cualquier infección se--cundaria que pueda originarse si existe ulceración.

Idiosincrasia.-

Es una complicación rara que se origina porque el pa--ciente tiene susceptibilidad individual, o sea que una -- pequeña dosis de droga puede producir síntomas que se -- asocian a una sobredosis. En anestesia local, la idiosincrasia puede deberse al vasoconstrictor o a la droga anestésica. En ocasiones esto puede confundirse con un síncope, si hay alguna duda, discontinuar la inyección y pospo--ner el tratamiento dental. Si el paciente continúa en co-

lapso, administrarle oxígeno. En casos graves, cuando --
ocurre irritación cerebral que conduce a convulsiones, --
proteger al paciente, introduciendo una gasa entre los --
dientes y acojinar debajo de la cabeza para impedir que --
se golpee. Al mismo tiempo, se administra diazepam por --
vía intravenosa lentamente hasta un máximo de 20 mg. La --
dosis máxima para pacientes es de 10 mg. El diazepam se --
vende en ampollitas de 5 mg por ml. Con reacciones de es-
ta gravedad, debe hospitalizarse al paciente para sedarlo
bajo supervisión médica.

Con un paciente que presenta un leve desmayo, debe re-
visarse su historia clínica, y si hay algún dato que sugi-
era que la reacción pudo ser una idiosincrasia, deben --
administrarse pequeñas dosis de varios anestésicos loca--
les por vía subcutánea para observar si la reacción fue --
causada por una droga en particular.

Pruebas Cutáneas;

Las pruebas cutáneas por idiosincrasia o alergia pue--
den llevarse a cabo como sigue; La cara interna del ante-
brazo debe limpiarse con un jabón y agua, se inyectan --
0.01-0.02 ml de solución por vía intradérmica, o sea, den-
tro de la piel, no debajo de ella, para que se forme una
vesícula.

Después de un periodo de 48 horas debe inspeccionarse
el antebrazo del paciente para observar si hay alguna for

mación de eritema o roncha.

Prueba Nasal:

Aplicar la droga elegida sobre la superficie del epitelio nasal. El paciente se recuesta en posición de 45° y se instala la droga, después se examina la nariz con el espejo a intervalos de 2 minutos. Si provoca una reacción alérgica, la mucosa nasal se vuelve erimatososa e inflamada. Esta reacción llega a su máximo en 30 minutos y no deben existir síntomas generales.

Soluciones Contaminadas.-

Algunos cirujanos dentistas, posiblemente sin pensar, emplean una parte del cartucho con un paciente y más tarde usan el restante en otro. Esta práctica debe suprimirse por el riesgo de producir una infección cruzada.

Cuando se aplica una inyección hay una presión de retorno ejercida por los tejidos para que el líquido fluya hacia la solución anestésica. Si más tarde algo de la solución se inyecta en otro paciente, hay el riesgo de inocularlo con cualquier infección que el primer paciente — pudiese llevar consigo.

La única regla de seguridad es que los cartuchos anestésicos usados se descarten inmediatamente después que el paciente haya salido del consultorio.

Sobredosis.-

Sólo en ocasiones puede haber sobredosis, es más fácil que suceda esto a un cirujano inexperto, quien aplica repetidas inyecciones incorrectas, y en su interés por obtener una anestesia adecuada se olvida de la cantidad que ha empleado.

Otra causa de sobredosis es la inyección intravascular inadvertida, y de aquí la necesidad de aspirar antes de inyectar. Puede ocurrir sobredosis relativa cuando se afecta el metabolismo normal de la droga, como ocurre en pacientes con insuficiencia cardiaca o padecimiento renal o hepático.

Si hay sobredosis excesiva, entonces están ausentes los efectos corticales y se afectan los centros vitales, lo que causa depresión respiratoria y paro cardiaco. Los síntomas de sobredosis son mareos, cefalea, náusea y vómito, dificultad para hablar y disfagia.

Después el paciente se desorienta y se vuelve comatoso con contracciones musculares. Este es un periodo peligroso, ya que las convulsiones pueden impedir la respiración y conducir a hipoxia, y sobreviene la disfunción miocárdica, lo que provoca paro cardiaco. El tratamiento para sobredosis se dirige a mantener el suministro adecuado de oxígeno al cerebro.

Tratamiento de Sobredosis.-

1.- Poner al paciente sobre su espalda con la cabeza lo más baja posible.

2.- Insuflar los pulmones con oxígeno, con intubación laríngea o sin ella; esto depende de que haya una persona capaz de intubar. La administración de respiración artificial externa es ineficaz sobre un tórax que convulsiona.

3.- Aplicar una "dosis de sueño" de Pentothal 100-150mg o sea, 4-6 ml de una solución a 2.5%, por vía intravenosa para detener las convulsiones.

4.- Si cesa la respiración NO administrar Coramina, ya que esto reiniciaría las convulsiones.

5.- Continuar insuflando los pulmones con oxígeno hasta que ocurra respiración espontánea.

6.- Administrar "vasopresores" intravenosos, como Metiltanretamina, para restaurar la presión arterial.

Al administrar cualquier droga, la dosis máxima segura debe siempre relacionarse con el peso corporal del paciente, edad y salud en general. Con las dosis indicadas se asuma que el paciente es un adulto con peso corporal de 70 Kg. La dosis debe reducirse en pacientes ancianos débiles o muy jóvenes.

Complicaciones Asociadas con Las Técnicas de Inyección.

Desmayos.-

La complicación más común de una inyección es que el paciente siente que se desmaya. Se pone pálido, diaforético, hipotérmico, se siente mal y puede perder la conciencia. Es tan común que no debe confundirse con la posibilidad de hipersensibilidad a la adrenalina sintética que, si existe, es bastante rara.

El desmayo o síncope ocurren, porque el paciente se asusta por la idea de recibir una inyección. Esto es en particular si el paciente no está acostumbrado al tratamiento dental, o no tiene la confianza con el odontólogo actual.

Un paciente que recibe una inyección debe haberse alimentado recientemente para que el nivel de la glucemia sea adecuado, y si no ha comido, es mejor proporcionarle una bebida endulzada, con un licuado de frutas que contenga glucosa.

Tratamiento del Síncope.-

Si el paciente siente que se desmaya, debe inclinarse el sillón dental hacia atrás de manera que la cabeza que-

de más baja que los pies. Como el desmayo se debe al suministro inadecuado de sangre al cerebro, esto ayuda a mejorar la circulación cerebral. El Cirujano Dentista debe permanecer cerca del paciente para evitar que éste se caiga del sillón si llega a perder el conocimiento. Esto es muy importante, porque la anoxia cerebral puede conducir a convulsiones.

Es muy fácil confundir los signos tempranos de insuficiencia respiratoria y cardiaca con un simple desmayo. Si el paciente no responde de inmediato a las medidas de resucitación, evitar la pérdida de tiempo y considerar que ha ocurrido colapso agudo.

Si el paciente inconciente tiene ropa que le apriete -- como un collar o cinturón que puedan impedir que respire, deben aflojarse. Revisar el pulso y la respiración, y si la recuperación no es inmediata, deben mantenerse las vías aéreas permeables y retirar cualquier cuerpo extraño como una dentadura floja, y empujar la mandíbula a la posición de protrusión y tirar de la lengua hacia afuera -- para mantener una vía aérea.

Siempre debe haber oxígeno disponible y administrarse si la recuperación de la conciencia toma más de 5 minutos o el paciente se siente molesto, debe examinarlo un médico en caso de que haya otro estado médico subyacente.

Por lo regular el paciente se recupera con rapidez del desmayo, y con frecuencia, está deseoso de continuar con el tratamiento. Si la inyección era con el propósito de obtener anestésia para aliviar el dolor, tal vez sea mejor continuar; así cuanto más pronto se complete el tratamiento, más pronto se aliviará la aprehensión del paciente y por lo mismo disminuye la posibilidad de otro desmayo.

Si es imposible continuar, debe darse otra cita al paciente, pero, hay el riesgo de que se presente un síncope en la próxima consulta a no ser que se tomen medidas preventivas. Esto incluye puntos como recomendar al paciente que se alimente, y que permanezca calmado. Si la cabeza del paciente se mantiene baja con el respaldo del sillón inclinado hacia atrás, el desmayo será menor.

1. Paro cardíaco.-

Es el equivalente de "muerte inesperada" o "colapso agudo", y cuando sucede el paciente queda de pronto inconciente, sin pulso, deja de respirar, se dilatan las pupilas, y hay ausencia de pulso carotídeo.

El Cirujano Dentista tiene tres minutos para actuar antes que el paciente sufra lesión cerebral.

Tratamiento del Paro Cardíaco.-

El tratamiento es simple, 1º se acuesta al paciente en una superficie dura, y después;

A.- Vía aérea permeable; Se mantiene sosteniendo la -- barbilla hacia el frente y, si es posible, se introduce -- una cánula.

B.- Respiración; Colocar la boca sobre la boca abierta del paciente y ejecutar espiraciones rápidas, profundas y forzadas, y al mismo tiempo apretar la nariz del paciente o con bolsa insuflarse los pulmones con oxígeno bajo presión directa al apretar la bolsa, o introducir una cánula endotraqueal, pero no debe perderse tiempo.

C.- Masaje cardiaco cerrado; Dar un fuerte golpe al -- precordio, que es parte de la pared del tórax, sobre el -- corazón, este estímulo en ocasiones inicia los latidos, y si no da resultado, se colocan las palmas de las manos -- sobre el borde inferior del esternón y se comprime el tó-- rax unos 4 cm, setenta veces por minuto.

Este masaje debe producir un pulso carotídeo, que debe mantenerse para evitar lesión cerebral permanente.

Si el Cirujano Dentista está solo al iniciarse la ur-- gencia, debe alternar cinco impulsos al corazón con una -- espiración forzada en los pulmones del paciente.

2. Angina de pecho.-

Esta causa un dolor constrictivo alrededor del tórax - que puede irradiarse hacia el cuello, brazo izquierdo o - en ocasiones al derecho y los maxilares. El ataque se alivia al romper una ampoyeta de nitrato de amilo y con la - inhalación subsecuente del vapor, o la colocación de una tableta de nitroglicerina bajo la lengua y dando tiempo a que se disuelva sin deglutir. El paciente en ocasiones se siente mejor de pie que acostado.

3. Trombosis coronaria.-

Esta causa un dolor torácico intenso debido a isquemia del miocardio y disnea, en forma característica, el paciente está mentalmente bien orientado, con la sensación de muerte próxima, que por desgracia ocurre muy rápido. Tendrá apariencia ansiosa, pálida y con choque grave, presión arterial baja, y algunas veces pulso irregular.

El tratamiento inmediato es mantener las vías aéreas - permeables, administrar oxígeno si el paciente está incon - ciente, obligarlo a descansar si está conciente, y si es - ta disponible, aplicar una inyección intravenosa de 15-30 mg de morfina, lentamente, más de 5 minutos para que se - alivie el dolor.

4. Obstrucción respiratoria.-

El paciente tose o se ahoga, se vuelve cianótico, emplea los músculos accesorios de la respiración y puede caer postrado.

El tratamiento consiste en eliminar todo cuerpo extraño, como prótesis dentarias, sangre o moco de la boca y faringe, empujar la mandíbula hacia afuera, administrar oxígeno, y si la obstrucción persiste, practicar una traqueostomía de urgencia. A no ser que se restaure la vía aérea en 3 minutos, habrá lesión cerebral irreversible.

5. Paro respiratorio.-

Este sucede si no se mejora la obstrucción respiratoria, o puede presentarse como secuela de la lesión del centro respiratorio, lo que puede deberse a hipoxia cerebral posterior a paro cardíaco. El paciente se vuelve flácido, cianótico y sus pupilas están dilatadas. El tratamiento ha sido descrito en el paro cardíaco.

6. Accidente cerebrovascular.-

Este estado incluye hemorragia hipertensiva intracranial, embolia cerebral, insuficiencia caroticovertebral y hemorragia subaracnoidea. Los síntomas iniciales son confusión, cefalea y parestesia de los miembros de un lado,

seguido de coma profundo en el caso de hemorragia cerebral o subaracnoidea, con la parálisis unilateral. La cara está enrojecida y diaforética, las pupilas se dilatan y pueden estar anisocóricas (desigualdad del diámetro pupilar), la más dilatada del lado afectado. El pulso disminuye, la respiración es estertorosa, los músculos se relajan y hay incontinencia de esfínteres.

Si el paciente queda inconciente, mantener las vías aéreas, lo que puede significar aspirar el vómito para prevenir obstrucción respiratoria. El tratamiento posterior es remitir al paciente en ambulancia a un hospital.

7. Epilepsia.-

En el gran mal, el paciente tiene aura o aviso, y de aquí que tenga la posibilidad de protegerse antes del ataque. Durante el ataque puede emitir un grito antes de caer. Después presenta espasmos tónicos que duran cerca de 30 segundos, seguidos por convulsiones clónicas durante las cuales puede ocurrir micción y defecación involuntarias. Estos signos ayudan a diferenciar un ataque epiléptico de cualquier forma de ataque de histeria. Después de las convulsiones, el ataque pasa a un estado de coma que cambia en forma gradual a sueño natural.

En el pequeño mal el paciente repentinamente queda inconciente, con la vista vidriada pero sin convulsiones y

puede durar sólo unos segundos.

8. Diabetes.-

El coma diabético causado por hiperglucemia es de esta blecimiento gradual. Los síntomas son cansancio, disnea - de esfuerzo y náusea. Progresa hasta que el paciente se - pone somnoliento y comatoso con disnea de inspiración y - espiración, que causa que las respiraciones aumenten en - frecuencia y profundidad. El aliento huele a acetona.

Hay falta de elasticidad de la piel, resequedad de la lengua y pulso débil. El paciente requiere altas dosis -- de insulina y debe ser hospitalizado.

El coma hipoglucémico es más común que el diabético y es por sobredosis de insulina. El paciente se debilita, - palidece, se pone diaforético, hay pulso rápido y respira ción superficial; puede tratarse si se proporciona azúcar o glucosa bucal. Si no se reconoce este estado, el pacien te se vuelve desorientado y tiene temblores musculares, - y puede presentar convulsiones seguidas de colapso y coma

Si el paciente está inconciente y no puede deglutir -- voluntariamente, será necesaria glucosa intravenosa. En - urgencia, dado que todavía hay reservas de glucógeno. 0.5 ml de adrenalina 1,1000 subcutánea pueden restaurar la -- conciencia para que pueda proporcionarse azúcar bucal.

Otra alternativa es administrar 1 mg de glucagon disuelto en 1 ml de su disolvente especial, ya sea por vía intramuscular o subcutánea, lo que despertará lo suficiente al paciente para que pueda tomar azúcar por la boca. Este es un tratamiento más seguro que la inyección de adrenalina.

9. Crisis de esteroides.-

Esto puede causar colapso en un paciente que ha estado bajo tratamiento de esteroides. Los signos y síntomas del colapso se asemejan a los del desmayo, e incluyen pulso filiforme con hipotensión y frecuentemente fiebre.

Puede haber colapso vascular periférico que provoque cianosis de las extremidades y el paciente puede vomitar, debe atenderse acostado, con una temperatura confortable y la administración de 100 mg de hemisuccinato de hidrocortisona, de preferencia intravenosa o intramuscular.

10. Crisis tiroidea.-

Es raro que se precipite por la ansiedad del tratamiento dental. El paciente se pone muy inquieto, desorientado y semiconciente con pulso filiforme rápido y fiebre. Este colapso puede conducir a insuficiencia cardíaca, por lo que debe transferirse al hospital para tratamiento de urgencia.

Problemas Mecánicos.

1. Inyección con el estilete dentro de la aguja.-

Las agujas desechables no tienen estiletos y por lo tanto no predisponen a este tipo de complicación. En las agujas no desechables, se debe tener cuidado de retirar este estilete, antes de inyectar al paciente. Si no hay el riesgo de dejarlo en los tejidos, si esto ocurre, debe extraerse con unas alicatas o pinzas hemostáticas si sobresale de los tejidos, o debe trasladarse con un cirujano bucal para el tratamiento.

2. Rotura del cartucho de anestésico.-

Esto puede suceder si hay resistencia excesiva para el flujo de solución hacia los tejidos, y se presenta al intentar inyectar demasiado rápido durante la administración de una inyección en el paladar, pues la mucosa está adherida firmemente al hueso. Si se rompe el cartucho de vidrio debe cuidarse de reunir todos los pedazos fuera de la boca para evitar el riesgo de deglutirlos o cortar al paciente.

3. Rotura de la aguja.-

Fraser-Moodie (1958) informó que la causa de rotura era el empleo de una aguja vieja, o una aguja que se

había doblado y enderezado de nuevo. Para evitar una rotura accidental de la aguja, nunca debe penetrar en los tejidos sino hasta el adaptador; por lo menos deben verse - 6 mm. Por esta razón no se debe emplear una aguja corta - para administrar bloqueo del nervio dental inferior.

Otra causa de rotura, es por un tirón brusco, inesperado, del paciente, y si éste, se mueve o deglute, el fragmento roto puede introducirse más profundo en los tejidos y perderse de vista, por lo tanto, debe ser trasladado - con un cirujano bucal.

El cirujano bucal toma radiografías en varios planos - que muestren la posición de la aguja rota, antes de proceder a retirarlo en el quirófano.

Las razones para no dejar el fragmento roto dentro de los tejidos son;

1.- El fragmento es móvil y puede viajar a una posición que podría ser peligrosa.

2.- Efecto psicológico-preocupación acerca de 'algo atorado en mi garganta'.

3.- El fragmento puede inducir miedo que podría conducir a trismus, disfagia o dolor.

4.- El fragmento puede desgarrar un vaso.

Daño a los tejidos.-

El daño tisular causado por la aguja hipodérmica puede producir una amplia variedad de complicaciones.

1. Complicaciones vasculares.-

a. Irritación arterial; Si durante la inyección la aguja toca una arteria sin penetrar la pared del vaso, puede haber una molestia momentánea por lo regular acompañada de palidecimiento de la piel o membranas mucosas.

b. Inyección intravascular; Si se inyecta solución -- anestésica en forma accidental dentro de un vaso, el paciente puede desarrollar taquicardia y sentir desmayarse, con la complicación agregada de que la inyección puede -- ser ineficaz para producir anestesia y que ocurra una sobredosis, esto es frecuente en bloqueos del nervio dental inferior, el mayor porcentaje es por inyecciones dentales posterosuperiores, donde el plexo venoso pterigoideo está muy cerca de la aguja.

Es primordial el empleo de una jeringa aspiradora, -- pues con su uso pueden suprimirse las inyecciones acciden-- tales. Si se observa sangre en el cartucho, se debe retirar la aguja un poco para que su punta salga del vaso.

Ovviamente, es peligroso inyectar solución anestésica - dentro del vaso, ya que se informa que la toxicidad poste- rior a una inyección intravascular puede ser 200 veces -- más elevada que cuando se administra correctamente.

c. Hemorragia dentro de los tejidos; Se asocia al trau- matismo causado por el paso de la aguja por los tejidos. Si la aguja daña la pared de un vaso puede haber sangrado hacia los tejidos, esto es más frecuente al inyectar en - la región del nervio dental posterosuperior.

Este daño se manifiesta por el rápido desarrollo de -- una inflamación de la cara a causa de la formación de - - hematoma entre los tejidos. Esto puede requerir una sema- na o dos para desaparecer, y durante ese periodo habrá -- trism s con decoloración o magulladura de la piel.

Otros sitios en los cuales pueden trumatizarse más va- sos son el espacio pterigomandibular y el agujero mento-- niano e infraorbitario, en este sitio causa al paciente - un "ojo morado". No es necesario un tratamiento, algunos - consideran la administración de hialuronidasa o quimotrip- sina para ayudar a la rápida desaparición de la magulladu- ra. Si se considera que el hematoma puede infectarse, se prescribe un antibiótico.

2. Complicaciones nerviosas.-

a. **Lesión a un nervio;** El paciente lo describe como un "choque eléctrico", y la anestesia se establece con rapidez. Esta combinación de sucesos significa que la inyección ha sido certera y la aguja ha tocado el nervio, y en algunos casos lo ha lesionado. Si el nervio ha sido dañado, la anestesia puede durar por semanas y hasta meses, y raras ocasiones el daño puede ser permanente.

b. **Parálisis del nervio facial;** Esta complicación es porque el anestésico llega hasta el nervio facial, lo que ocurre si la aguja se inserta más profundo que el borde posterior de la rama vertical de la mandíbula y penetra la cápsula de la glándula parótida.

El nervio facial debe recuperarse por completo entre 2 y 3 horas cuando se empiezan a agotar los efectos de la solución anestésica, y no debe permanecer ninguna parálisis residual, durante el periodo en que la parálisis facial está presente, el paciente no podrá cerrar los párpados del lado afectado.

3. **Complicaciones visuales.-**

Son muy raras y difíciles de explicar, ha habido varios casos informados de amaurosis transitoria (ceguera sin lesión demostrable del ojo) y aun ceguera permanente después de bloqueos del nervio dental inferior, se piensa que la causa es una inyección accidental intraarterial de

de solución anestésica en pacientes con estructura vascular fuera de lo común.

El tratamiento es proporcionar confianza y seguridad - al paciente, porque la visión se recupera en 10-20 minutos, y también aparece estrabismo transitorio y visión doble después de inyecciones de bloqueo del nervio maxilar o dental posterosuperior.

Estas complicaciones se deben a parálisis de los músculos oculares extrínsecos, y es porque la solución anestésica se ha extendido hacia la órbita a través de la fisura orbital inferior. Estos trastornos de la visión cesan a las 3 horas. Otra inyección que puede causar diplopía - es el bloqueo del nervio infraorbitario, a causa de la -- entrada de anestésico en la órbita.

4. Trismus.-

Algunas veces, al bloquear el nervio dental inferior, la aguja traumatiza al músculo pterigoideo interno. Esto puede causar espasmo del músculo que da como resultado -- trismus o reducción de la abertura bucal.

Este estado se resuelve en una semana y puede ayudar - si se aplican enjuagues bucales de agua salina caliente. Otra causa de trismus es el desarrollo de infección, por lo regular después de bloquear el nervio dental inferior.

5. Dolor durante una inyección y después.-

Es normal que se sienta una molestia durante una inyección y después, pero si el dolor es excesivo debe investigarse la razón.

a. Debido a irritación química; El dolor puede originarse por irritación debido a la solución anestésica local, pero en la actualidad los laboratorios las producen casi isotónicas, no irritantes y con un pH adecuado, es importante hacer notar que cuando se agrega un vasoconstrictor el pH siempre será menor, y por lo tanto hay mayor posibilidad de que la inyección provoque dolor.

Si la aguja hipodérmica se mantiene en un antiséptico químico, la contaminación causa una inyección muy dolorosa. Es un buen sistema pasar solución anestésica por la aguja antes de inyectar. El propósito no sólo es revisar si la aguja no está tapada, sino eliminar cualquier objeto contaminante que se encuentre en su luz.

b. Debido a traumatismo; El uso de una aguja sin punta aumenta el dolor durante la inyección y como consecuencia hay aumento de las molestias después de la inyección. Algunas veces una aguja se daña porque se esteriliza sin protector dentro de un hervidor, o puede quedarse sin punta al tocar el hueso durante una inyección. Las agujas desechables son muy frágiles, por lo que si pegan en el -

hueso forman puntas con gancho, lo que lacera el tejido - al retirarlas.

El dolor que se presenta cuando se agota la anestesia, es muy frecuente debido al traumatismo que se causa el -- mismo paciente. Es muy fácil morderse, esto sucede más en niños, en especial con una inyección dental inferior. Se debe prevenir a los pacientes acerca de esta complicación

6. Fracaso para obtener anestesia.-

En ocasiones, una inyección de anestésico local es por completo ineficaz, o se obtiene anestesia parcial pero in adecuada para efectuar el tratamiento. La causa de esta - complicación es una inyección aplicada incorrectamente, - en la cual la solución no se deposita bastante cerca del nervio.

Esto puede mejorar si se repite la inyección y se tiene cuidado de colocar la aguja dentro de los tejidos, en pocos pacientes, es imposible obtener anestesia completa, y la razón de esto no se comprende. Es posible que en raras ocasiones pueda haber inervación anormal o el paciente presenta una reacción poco común al anestésico, que lo hace ineficaz.

7. Infección.-

Si se usa una aguja no estéril, o si se contamina la solución anestésica, puede originarse una infección. Si la inyección es superficial, como una infiltración en la mucosa palatina, el resultado puede ser un absceso localizado o una úlcera, en tanto que una infección en el sitio de inyección intraósea puede conducir a osteomielitis.

Cuando se aplica una inyección profunda, las consecuencias de una infección pueden ser graves y aun fatales, -- puede producirse una toxemia que haga que el paciente se sienta mal y presente fiebre elevada, pero depende del -- sitio de la infección para que se presenten otros signos y síntomas, como una marcada inflamación facial, trismus, disfagia o dificultad para deglutir.

Una infección que se origina de una inyección dental inferior puede incluir el espacio pterigomandibular, de manera similar, los espacios laterales faríngeo y retrofaríngeo pueden verse afectados, y esta infección, puede pasar hacia adelante hacia los espacios submandibular y sublingual, hacia arriba a la base del cráneo, y hacia abajo por el mediastino posterior a la superficie torácica del diafragma.

Infección del seno cavernoso.-

Se origina de una inyección dental posterosuperior -- puede extenderse vía el plexo venoso pterigoideo a través

del agujero oval, y es una complicación muy grave, fatal y afortunadamente muy rara. La inyección infraorbitaria - también puede conducir a una infección de los senos cavernosos, a través de la vena facial anterior hacia las venas oftálmicas que riegan desde la porción media de la órbita directamente a los senos.

Tratamiento para la infección.-

La infección por una inyección dental posterosuperior debe tratarse por medio de la administración de antibióticos si esta afectado algún sistema, y por incisión y drenaje de pus si hay pruebas de la formación de un absceso. Si la infección tiene la posibilidad de llegar a los senos cavernosos, deben administrarse anticoagulantes para reducir el riesgo de una trombosis de los senos.

8. Hepatitis serosa.-

Es una complicación grave que se debe a un virus, y puede no reconocerse su origen porque el periodo de incubación varía de 60 a 160 días, con un promedio de 3 meses. Es causado por el virus "B", mejor conocido como antígeno de Australia. La hepatitis serosa empieza a predominar y tiene un mayor índice de mortalidad que la hepatitis infecciosa, que es causada por el virus "A".

El aumento en la frecuencia de hepatitis serosa se de-

be a que esta enfermedad por lo regular se transmite por vía parenteral por productos sanguíneos, en ocasiones por saliva y muy raras veces por otros medios. En su inicio -- causa fiebre, malestar, náusea, anorexia o pérdida del -- apetito, con dolor en la espalda y extremidades, y des--- pués de varios días aparece ictericia clínica, esto dura 1 ó 2 semanas, y los pacientes deben tener reposo en cama hasta que haya desaparecido y el hígado ya no esté sensi- ble.

Deben abstenerse de tomar alcohol por lo menos seis -- meses así como medicamentos que se desintegren en el híga do, estos pacientes serán sensibles a los barbitúricos y también a drogas empleadas para anestesia local, por lo -- que las dosis máximas que pudiesen emplearse se han de -- reducir.

La mayoría de los pacientes se recuperan totalmente, -- pero algunos permanecen deprimidos por largo tiempo y en ocasiones persiste la cirrosis del hígado. Otra forma de transmitir la hepatitis serosa es por el empleo del mismo cartucho de anestésico para dos pacientes.

CONCLUSIONES.

Es de suma importancia conocer detalladamente todas y cada una de las sustancias que empleamos en Anestesia Local.

También hay que tener un enfoque psicológico adecuado que es de una importancia primordial en el manejo del paciente.

La utilización de la Anestesia Local en odontología es sumamente necesaria, no provoca mayor alteración, así como ninguna complicación siempre y cuando utilicemos la solución anestésica adecuada para cada paciente, así como la técnica anestésica adecuada por medio de lo cual se lograra un buen resultado, para trabajar con óptima confianza en la rehabilitación bucal que necesite el paciente.

Por lo tanto, tener un buen conocimiento de nervios, venas, arterias, huesos y sobre todo de la solución a administrar, son las bases principales de un éxito seguro en la administración del Anestésico Local.

BIBLIOGRAFIA.

1. ANATOMIA HUMANA TOMO II
Quiroz Gutiérrez Fernando
Editorial Porrúa
21 Edición 1980.
2. ANESTESIA EN CIRUGIA DENTAL
Mead Sterling V.
Editorial Hispano-Americano 1967.
3. ANESTESIA LOCAL Y CONTROL EN LA
PRACTICA ODONTOLOGICA. MONHEIM
Por el profesor C. Richard Bennett
Editorial Mundi
4. ANESTESIA ODONTOLOGICA
N. B. JORGENSEN. J. HAYDEN, Jr.
Editorial Interamericana
3ª Edición 1982.
5. BASES FARMACOLOGICAS DE LA TERAPEUTICA
LOUIS S. GOODMAN. ALFRED GIIMAN
Editorial Panamericana
6ª Edición 1981.
6. CIRUGIA BUCAL
Guillermo A. Ries Centeno
Editorial "EL ATENEO"
8ª Edición 1979.

7. **FISIOLOGIA MEDICA**
Dr. Arthur C. Guyton
Editorial Interamericana
5ª Edición 1977.
8. **EL PACIENTE CON MAYORES RIESGOS**
MEDICOS
Clínicas Odontológicas de Norteamérica
Editorial Interamericana
Volumen 2 1983.
9. **URGENCIAS MEDICAS EN EL CONSULTORIO**
DENTAL
Clínicas Odontológicas de Norteamérica
Editorial Interamericana
Volumen 1 1982.