



**UNIVERSIDAD NACIONAL AUTONOMA DE MEXICO**

---

---

**FACULTAD DE ODONTOLOGIA**

**GENERALIDADES EN  
ENDODONCIA**

**TESIS PROFESIONAL**

**QUE PARA OBTENER EL TITULO DE  
CIRUJANO DENTISTA  
P R E S E N T A**

**Dra. Graciela Enedina Padilla Martínez**

**MEXICO, D. F.**

**1985**



Universidad Nacional  
Autónoma de México



## **UNAM – Dirección General de Bibliotecas Tesis Digitales Restricciones de uso**

### **DERECHOS RESERVADOS © PROHIBIDA SU REPRODUCCIÓN TOTAL O PARCIAL**

Todo el material contenido en esta tesis está protegido por la Ley Federal del Derecho de Autor (LFDA) de los Estados Unidos Mexicanos (México).

El uso de imágenes, fragmentos de videos, y demás material que sea objeto de protección de los derechos de autor, será exclusivamente para fines educativos e informativos y deberá citar la fuente donde la obtuvo mencionando el autor o autores. Cualquier uso distinto como el lucro, reproducción, edición o modificación, será perseguido y sancionado por el respectivo titular de los Derechos de Autor.

## I N T R O D U C C I O N

La puesta en práctica de los conceptos modernos de - atención total del paciente requiere más que nunca que el odontólogo posea una profunda comprensión y dominio de los principios y técnicas de la endodoncia. Muchos odontólogos elegirán hacerse cargo del tratamiento endodóntico en su - propia consulta, pero aun aquellos que no lo hagan deben - comprender a fondo el efecto que sobre la pulpa dental tie - nen los procedimientos de restauración generalmente emplea - dos.

Las páginas que siguen describen el ejercicio profe- sional de un endodonsista, recalcando los principios bási- cos que con frecuencia son pasados por alto en la práctica diaria; principios que son menores en sí, y muy fáciles de ejecutar, pero que hacen la diferencia entre el fracaso y la conservación de la integridad de la dentadura durante - toda la vida del paciente.

Se ha puesto énfasis en como usar los instrumentos en - dodónticos, cómo dominar los procedimientos corrientes, có - mo encarar las lesiones traumáticas, cómo tratar dientes - vivos o no y cómo saber cuando no tratar el objetivo de - mantener los dientes en la arcada dentaria para su uso efi - caz máximo.

## GENERALIDADES EN HISTOLOGIA DENTAL

En el hombre los dientes actúan para triturar el alimento que ha entrado en la boca y mazcarlos con la saliva de manera que pueda ser fácilmente deglutido. Están dispuestos en dos curvas parabólicas, una en el maxilar superior, otra en el inferior; cada una constituye una arcada dental. La arcada superior es ligeramente mayor que la inferior; por tanto, normalmente los dientes superiores quedan por delante de los inferiores.

La masa de cada diente está formada por un tipo especial de tejido conectivo calcificado denominado dentina. - La dentina no suele quedar expuesta al medio que rodea al diente porque está cubierta con uno de otros dos tejidos calcificados. La dentina de la parte del diente que se proyecta a través de las encías hacia la boca está revestida de una capa muy dura de tejido de origen epitelial calcificado, denominado esmalte; esta parte del diente constituye su corona anatómica. El resto del diente, la raíz anatómica, está cubierta de un tejido conectivo calcificado especial denominado cemento. Hay dos tipos histológicos de cemento. El que recubre la mitad o el tercio coronal de la raíz carece de células en la matriz; por lo tanto, recibe el nombre de cemento acelular. El resto del cemento se llama celular porque contiene células (cementocitos) dentro de sus lagunas; estas últimas, como las de los huesos, tienen canalículos que van de una a otra. Sin embargo no hay sistemas haversianos en el cemento; normalmente no es vascular como los demás tejidos dentales duros. La unión entre la corona y la raíz del diente recibe el nombre de cuello, y la línea visible de unión entre el esmalte y el cemento recibe el nombre de línea cervical.

Dentro de cada diente hay un espacio de forma parecida a la del diente; recibe el nombre de cavidad pulpar. Su parte más dilatada en la porción coronal del diente recibe el nombre de cámara pulpar; la parte estrecha de la cavidad, que se extiende por la raíz, recibe el nombre de canal radicular, o pulpar. Dentro de la cavidad la pulpa está formada por tejido conectivo de tipo mesenquimatoso; es lo que el bulgo denomina el " nervio " del diente, por ser muy sensible. La pulpa está bien inervada y es rica en pequeños vasos sanguíneos. Los lados de la cavidad pulpar están revestidos de células tisulares conectivas denominadas odontoblastos cuya función, según su nombre indica, guardan relación con la producción de dentina. El nervio y el riego sanguíneo de un diente entran a la pulpa através de uno o más pequeños orificios que hay en el vértice de la raíz, denominado agujero apical.

Los dientes inferiores están fijados en un borde óseo que se proyecta hacia arriba desde el cuerpo del maxilar; los superiores en un borde óseo que se proyecta hacia abajo desde el cuerpo del maxilar superior; estos bordes óseos reciben el nombre de bordes alveolares. En ellos hay alvéolos, uno para la raíz de cada diente. Los dientes están suspendidos y firmemente adheridos a sus alvéolos por una membrana conectiva denominada membrana periodóntica. Está formada principalmente por haces densos de fibras colágenas que se dirigen en varias direcciones desde el hueso de la pared alveolar hasta el cemento que reviste la raíz. Los extremos de las fibras están incluidos tanto en el hueso alveolar como en el cemento de la raíz. Las fibras incluidas reciben el nombre de fibras de Sharpey. Tales fibras están dispuestas de manera que al ejercer presión sobre la superficie masticatoria del diente, éste, suspendido por ellas, no sufre mayor compresión dentro del

alvéolo que se va estrechando, y al mismo tiempo le permite al diente un ligero movimiento dentro de dicho alvéolo.

La mucosa de la boca forma un revestimiento externo para el hueso del borde alveolar; estos revestimientos reciben el nombre de encías. La parte del tejido de la encía que se extiende coronalmente más allá de la cresta del proceso alveolar recibe el nombre de borde gingival.

La parte del diente que se extiende en la boca más allá del borde gingival recibe el nombre de corona clínica. La corona clínica puede o no ser idéntica con la corona anatómica de un diente. Poco después que el diente ha hecho erupción en la boca, el borde gingival está unido al cemento a lo largo de la corona anatómica, de manera que la corona clínica es menor que la anatómica. A medida que la erupción progresa, llega un momento en que la encía queda unida al diente a nivel de su línea cervical; en esta etapa las coronas clínicas y anatómicas son idénticas. Cuando un borde gingival más tarde se retrae, como suele ocurrir en personas de edad avanzada, la encía se une al cemento, de manera que la corona clínica es más larga que la corona anatómica.

#### DESARROLLO DE UN DIENTE.

Los dientes empiezan a desarrollarse en fase temprana de la vida embrionaria. Aproximadamente a las seis semanas después de la fecundación, aparece la primera indicación de los mismos. Por entonces un corte a través del maxilar en desarrollo demostrará un agrandamiento localizado de las células basales del ectodermo bucal. Este engrosamiento se manifiesta a lo largo de la línea en herradura del maxilar, a lo largo de la cual se desarrollarán los dientes, y ha recibido el nombre de primordio (primus=primero; oridor = empezar). De esta área se produce una invasión -

epitelial del mesénquima a nivel de la zona donde se desarrollará cada diente primario. Cada una recibe el nombre de lámina dental, y da origen tanto a los dientes primarios como a sus sucesores permanentes. Esta lámina dental se forma cuando el embrión tiene aproximadamente seis o seis y media semanas de edad, las células ectodérmicas de la capa basal del estomodeo anterior empiezan a dividirse, produciendo un engrosamiento prominente. Al continuar la actividad mitótica, el epitelio crece dentro del mesénquima adyacente. Al mismo tiempo, progresa la parte posterior del estomodeo. Aproximadamente en una semana se han establecido dos bandas anchas y sólidas de epitelio, las láminas dentales, en el mesénquima, formando dos arcos. Una se localiza en el arco maxilar superior y la otra en el arco maxilar inferior. También puede observarse que por este tiempo se produce otra invaginación del epitelio delante de las láminas dentales (en posición labial); finalmente, ésta se dividirá para separar el labio del resto de la boca por una hendidura.

Durante los primeros pocos días del desarrollo la lámina dental tiende a crecer oblicuamente hacia abajo (o arriba) en dirección lingual (hacia la lengua). Más tarde, se produce proliferación intensa en las células de la lámina para producir una prominencia epitelial en cada uno de los lugares donde va a desarrollarse un diente; cada prominencia se dirige hacia la profundidad y recibe el nombre de germen dental.

Cuando el germen dental aumenta de volumen y penetra más profundamente en el mesénquima subyacente, su superficie inferior se invagina al punto que se acerca mucho a la superficie convexa superior. Esto hace que el germen tenga "forma de caperuza o casquete". La etapa "en caperuza" se alcanza poco después de las dos semanas del desarrollo; una

vez lograda, el germen dental recibe el nombre de órgano - del esmalte, y la pequeña papila del mesénquima sobre la - cual se adapta la caperuza recibe el nombre de papila den- tal.

Durante las próximas semanas, el órgano del esmalte - aumenta de volúmen, y el hueso, maxilar crece para rodear- lo parcialmente. Al llegar al cuarto mes, el órgano del es- malte ha crecido casi hasta volúmen completo. Por entonces en corte sagital parece tener forma de campana, de manera- que esta fase del desarrollo recibe el nombre de etapa de "campana". Durante este período, o sea en el cuarto mes - del desarrollo, prodúcese considerable diferenciación y es- pecialización celular dentro del órgano del esmalte.

Durante la etapa de campana, la línea de unión entre éstas y la papila mesenquimatosa toma la forma y las dimen- siones de la futura línea de unión entre el esmalte y la - dentina del diente adulto. Al quinto mes del desarrollo, - la lámina dental ha sido invadida y rota por el mesénquima vecino, y el órgano del esmalte pierde toda conexión direc- ta con el epitelio bucal. A veces persisten algunas célu- las residuales de la lámina dental, que años más tarde pue- den originar quistes.

Por este tiempo, aproximadamente, las células de la - lámina dental, en la unión entre ésta y el órgano del es- malte, empiezan a proliferar; ello tiene por consecuencia un pequeño botón de células epiteliales que se forma en la superficie lingual del órgano del esmalte primario. Este - es el primordio del diente permanente; más tarde el diente permanente se desarrollará a este nivel.

Durante esta misma etapa del desarrollo, las células mesénquimatosas que rodean el órgano del esmalte se dife- rencian y forman fibras colágenas, y todo el diente en de- sarrollo se rodea de una cápsula manifiesta de tejido co-



nectivo fibroso laxo. Esta recibe el nombre de saco dental que dará lugar a la membrana periodóntica, la formación - conectiva densa que suspende el diente en su alvéolo.

La papila mesenquimatosa que ha quedado incluida en - el órgano del esmalte, está formada por una fina red de cé- lulas mesenquimatosas unidas por hebras protoplasmáticas - delgadas, y separadas unas de otras por substancia interce- lular amorfa. Este tejido se hace cada vez más vascular a medida que prosigue el desarrollo. El aumento de vasculari- zación también se observa en el tejido conectivo del saco dental, y la superficie externa (convexa) del órgano del - esmalte cambia pasando de lisa a ondulada a medida que los capilares hacen presión sobre su superficie (sin penetrar en ella ).

#### DIFERENCIACION CELULAR DENTRO DEL ORGANNO DEL ESMALTE- Y COMIENZO DE FORMACION DE TEJIDO DURO.

Al término de la etapa de "caperuza" todas las célu- las del órgano del esmalte son iguales. Durante la fase de campana producen diferenciación y especialización consi- derables de dichas células. En primer lugar, las inmediata- mente vecinas de la punta de la papila dental se hacen más voluminosas y cilíndricas. Al principio sus núcleos hallan- se en sus bases, cerca del tejido conectivo de la papila, - pero antes que se inicie la actividad secretorial de tales células sus núcleos se desplazan los extremos opuestos. Es- tas células reciben el nombre de ameloblastos (amel=esmal- te; blastos=germen), y les corresponde la producción del - esmalte dental. La capa única de células que forman el lí- mite externo del órgano del esmalte se conoce con el nom- bre de epitelio externo del esmalte. Entre él y los amelo- blastos hay dos capas celulares diferentes. La más inter- na, inmediatamente vecina de los ameloblastos, de una a - dos células de espesor, recibe el nombre de estrato inter-

medio; la otra, que forma la gran masa del órgano, se denomina retículo estrellado. En esta última región las células tienen forma de estrella y están unidas entre sí por largas prolongaciones protoplásmicas similares a las que presentan las células del mesénquima. Mientras se está produciendo esta diferenciación en el órgano del esmalto, ocurre también cierto grado de especialización muy importante en células de la papila dental. Los ameloblastos empiezan a diferenciarse en la punta de la cúspide en desarrollo, o en el borde cortante del diente; la diferenciación se propaga hacia abajo y a los lados, en dirección a la base de la corona. Cuando esto ocurre, las células mesenquimatosas de la papila dental inmediatamente vecinas de los ameloblastos también se transforman en elementos cilíndricos alargados; reciben entonces el nombre de odontoblastos, por cuanto producirán dentina. La zona donde aparecen por vez primera estas dos transformaciones celulares de un diente recibe el nombre de centro de crecimiento. Es a este nivel donde comienza la producción de tejidos duros del diente. Bastará recordar que el primer tejido que aparece es la dentina; la producen los odontoblastos en la punta de la papila. Una vez depositada una capa delgada de la misma, los ameloblastos empiezan a producir la matriz del esmalte.

Recordemos que la formación de dentina y de esmalte difiere de la producción de hueso, en el sentido de que no hay células formativas incluidas en la matriz que ellas mismas producen. No existe un "odontocito" o un "amelocito". En su lugar, a medida que producen la matriz tisular dura las células se van alejando, los ameloblastos hacia afuera, los odontoblastos hacia adentro.

#### FORMACION DE LA RAIZ.

Después que la formación de tejidos duros de la coro-

na está bien adelantada, las células epiteliales alrededor de la base del órgano del esmalte comienzan a proliferar - más y más. Téngase presente que a este nivel las células - que forman la capa interna del órgano del esmalte se continúan con las que forman la capa externa, o sea que la capa de ameloblastos es continua con la capa de epitelio externo del esmalte. Las células a nivel de esta línea de unión alrededor del fondo de la "campana" empiezan a proliferar y emigran hacia abajo, penetrando en el mesénquima subyacente. Como el fondo de la campana tiene forma de anillo las células del mismo que proliferan constituyen un tubo que rodea más mesénquima a medida que va profundizando. Las células del tubo constituyen la vaina radicular epitelial de Hertwig. A medida que esta vaina va penetrando el límite externo de la raíz del diente, y organiza las células del mesénquima que rodea, inmediatamente vecinas, para que se diferencien en odontoblastos. Mientras así se forma la raíz, todo el diente se desplaza hacia la cavidad bucal y hace erupción antes que aquella esté totalmente formada. De hecho, - la mayor parte de dientes permanentes están en la boca y en función unos dos años antes que el extremo de la raíz esté completamente formado. Cuando la vaina radicular, vuélvese más estrecha, para dar a la punta su forma cónica típica.

La vaina de la raíz crece hacia abajo por proliferación continua de las células a nivel de su borde anular. La parte más vieja de la misma, cerca de la corona, una vez logrado esto se separa de la raíz del diente, y sus células quedan dentro de la membrana periodóntica rodeada del diente. Pueden observarse histológicamente dentro de la membrana a cualquier edad después que las raíces se han formado; reciben el nombre de restos epiteliales de Malassez, y por estimulación adecuada pueden dar origen a quistes dentales en cualquier momento de la vida.

Mientras se está desarrollando el diente primario y entra en función, también se está diferenciando el germen dental de su sucesor, depositándose la substancia del diente permanente. Cuando esto ocurre el diente se desplaza hacia la cavidad bucal. La raíz del diente primario empieza a resorberse; cuando el diente permanente está listo para hacer erupción, la raíz del diente primario ha sido totalmente resorbida. La corona se desprende del tejido gingival, y el diente cae para ser substituído por su sucesor permanente.

Los tejidos duros (calcificados) o blandos (no calcificados). Incluyen dentina, esmalte, cemento, pulpa dental y membrana periodóntica. Con excepción del esmalte, todos son tejidos conectivos.

#### I.- DENTINA.

Los odontoblastos empiezan a formar matriz de dentina muy pronto después de haber adoptado su forma típica. Al principio quedan separados de los ameloblastos solamente por una membrana basal; pero pronto depositan una capa de substancia intercelular, que los separa y aleja de ellos. La primera substancia intercelular que se forma, es un complejo de fibras reticulares y material de cemento amorfo. Las fibras reticulares tienen trayecto característico en tirabuzón a través de la capa de odontoblastos, paralelo al eje mayor de las células de la misma, hasta que alcanzan la membrana basal; aquí se separan hacia afuera a modo de abanico para seguir paralelamente a la membrana basal y continuarse con ella. Estos haces de fibras reticulares que pueden observarse cuando se forma la primera predentina recibe el nombre de fibras de Korff. Las fibras que se producen más tarde son colágenas más bien que reticulares.

La substancia intercelular formada por los odontoblastos es similar a la substancia intercelular del hueso, aunque no idéntica. Sin embargo, los procesos por virtud de los cuales se produce y calcifica la dentina son similares a los procesos ya descritos en relación con el hueso.

Recuérdense que un pedazo de hueso sólo puede aumentar de volumen por adición sucesiva de nuevas capas de hueso o una o más de sus superficies. Esto también es cierto para la dentina, con la diferencia de que el crecimiento de este material todavía está más limitado por cuanto los odontoblastos sólo existen a lo largo de la cara interna o pulpar de la dentina.

Recuérdense también que los osteoblastos tienen prolongaciones citoplásmicas que actúan como moldes cuando la substancia intercelular orgánica se deposita a su alrededor; así se producen los canalículos. Los odontoblastos también están provistos de terminaciones alrededor de las cuales se deposita substancia intercelular orgánica. Sin embargo, tales prolongaciones no se extienden en todas direcciones a partir de sus cuerpos celulares como hacen los osteoblastos, sino sobre todo hacia afuera, para alcanzar la membrana basal que reviste la concavidad del órgano del esmalte. Así, pues, cuando se deposita substancia intercelular entre la capa de odontoblastos y la membrana basal, la substancia intercelular depositada rodea estas terminaciones citoplásmicas, que quedan incluidas en pequeños conductos denominados túbulos dentinales. Las prolongaciones odontoblásticas no se retraen, sino que quedan dentro de los túbulos, donde reciben el nombre de fibras dentinales de Tomes. A medida que se va formando más y más dentina, los odontoblastos se desplazan alejándose cada vez más de la membrana basal que limita la unión de la dentina con el esmalte. Esto requiere si las prolongaciones dentinales

han de conservar su contacto con la membrana basal, que se alarguen cada vez más, y que los túbulos dentinales que las contengan también se alarguen. La capa de dentina no calcificada recibe el nombre de predentina. En una corona en crecimiento la dentina más vieja es la que se halla más cerca de la membrana basal que la separa del esmalte. La dentina más joven es la que se halla cerca de los odontoblastos.

La sensibilidad de la dentina se explica por la presencia de las terminaciones citoplásmicas de los odontoblastos en la dentina, ya que en ella no se han demostrado fibras nerviosas, excepto muy cerca del borde pulpar. Esta sensibilidad de la predentina suele disminuir con la edad. La reducción de sensibilidad guarda relación con la calcificación de los túbulos dentinales y su taponamiento por sales de calcio.

## II.- ESMALTE.

Ya hemos dicho que la presencia de ameloblastos, diferenciados del órgano del epitelio interno del órgano del esmalte, es necesario para que las células de la papila dental mesenquimatosa se diferencien en odontoblastos. Después que éstos han producido la primera capa delgada de la dentina, los ameloblastos, a su vez, son inducidos para producir esmalte. El esmalte cubre luego y revista la dentina, pero sólo a nivel de la corona anatómica del diente. Se forma primero una matriz relativamente poco calcificada, que más tarde se calcificara.

Inmediatamente antes de depositarse la matriz del esmalte, la membrana basal que hay entre los ameloblastos y la dentina neoformada se hace más gruesa. Se cree que ello depende de la formación de material de tipo cuticular por los extremos de los ameloblastos en contacto con la membrana basal. Luego el citoplasma de los ameloblastos se modifi

ca; cerca de la membrana basal empieza por hacerse granuloso y, más tarde, homogéneo, cuando produce el material del esmalte. El proceso de formación del esmalte también es muy complejo, y las opiniones divergen en lo que se refiere a si debe considerarse el material homogéneo como secreción de los ameloblastos o como transformación de su citoplasma.

El material del esmalte es producido en forma de pequeñas varillas. La matriz del esmalte conserva la forma de la célula; ambas son prismáticas. Los extremos transformados de los ameloblastos han recibido el nombre de prolongaciones de Tomes; no deben confundirse con las prolongaciones dentinales de Tomes descrita a propósito de la dentina.

A medida que se produce esmalte, los extremos de los ameloblastos emigran hacia afuera desde su punto de partida, la membrana basal entre ellos y la capa de odontoblastos. Al emigrar parecen hacerlo rítmicamente o sea que se mueven en forma discontinua, en cierta distancia cada día; luego quedan en reposo mientras preparan para el trabajo del día siguiente. Esta producción rítmica de matriz se manifiesta en los cortes descalcificados de dientes adultos, donde queda indicada por líneas visibles en el esmalte denominadas estrías de Retzius.

El esmalte plenamente formado y calcificado es muy rico en calcio (aproximadamente 95 por 100 elementos inorgánicos) constituido por varillas largas hexagonales reunidas por una substancia calcificada interpuesta de cemento. El esmalte es relativamente inerte. No tiene células porque los ameloblastos se perdieron después que produjeron el esmalte y tuvo lugar la erupción del diente. Así, pues, el esmalte es totalmente incapaz de reparación cuando es lesionado por fractura, desgaste, etc. Sin embargo, hay un cambio bastante rápido de ciertos iones de esmalte y la saliva.

Puede demostrarse la presencia de fosfatasa en los nú

cleos y en el citoplasma de los ameloblastos antes que tenga lugar la formación de matriz del esmalte; y persiste elevada concentración de fosfatasa antes de elaborar la matriz y mientras tal proceso transcurre, la enzima va desapareciendo de las células cuando la calcificación de la matriz se ha completado.

### III.- CEMENTO.

Algunas células del mesénquima del saco dental, en estrecha proximidad con los dados de la raíz que se están desarrollando, se diferencian y transforman en elementos parecidos a los osteoblastos. Aquí guarda relación con el depósito de otro tejido conectivo vascular calcificado especial denominado cemento, que aprisiona en su substancia los extremos de las fibras de la membrana periodóntica y, por lo tanto, los fija al diente.

El cemento en el tercio superior a la mitad de la longitud de la raíz es acelular; el resto contiene células en su matriz. Estas células reciben el nombre de cementocitos y, a semejanza de los osteocitos, están incluídas en pequeños espacios de la matriz calcificada denominadas lagunas, comunicando con su fuente de nutrición por canalículos.

En determinadas circunstancias el cemento puede ser resorbido, aunque esto no ocurre con igual facilidad o frecuencia que en el hueso. El hecho se utiliza clínicamente durante el proceso de cambiar lentamente los dientes de posición en el maxilar. Dicho tratamiento está indicado cuando el alineamiento dental es defectuoso. La presión sobre un diente que se está desplazando, y depósito del mismo por detrás. El cemento en tales circunstancias es resorbido.

El cemento, como el hueso, sólo puede aumentar en cantidad por adiciones a su superficie.

La encía rodea cada diente a modo de collar; en condi-



ciones normales la superficie interna de dicho collar está firmemente unida al diente. Si el diente y la encía que lo rodea se cortara longitudinalmente, esta última parece elevarse a cada lado del diente como un triángulo estrecho, cuyo vértice recibe el nombre de cresta gingival. El lado del triángulo que toca al diente está revestido de epitelio. Este, bajando desde la cresta, al principio no está adherido al diente. Por lo tanto, queda una hendidura entre él y la superficie dental, que recibe el nombre de surco gingival.

Claro está que el surco gingival es lugar donde fácilmente se acumularían restos. Como hay calcio en la saliva, no sorprenderá que a nivel del surco gingival se precipite material calcificado, el denominado tártaro o sarro; acumulaciones de éste que hacen prominencia tienden a separar el epitelio del diente. Una vez que el cierre epitelial al rededor del diente se ha interrumpido, por los motivos antes dichos, o por otros pocos conocidos, el epitelio de las encías puede separarse del cemento, produciéndose a los lados del diente lo que se llaman bolsas. Las bolsas suelen separar la raíz, cubierta de cemento, de las fibras de la membrana periodóntica; ello, claro está, deja al diente libre. El epitelio gingival suele crecer hacia abajo por fuera de las bolsas, de manera que éstas quedan revestidas por fuera del epitelio, y en la cara interna por dentina cubierta de cemento. Las bolsas se infectan.

#### VI.- PULPA.

La pulpa dental es un tejido conectivo que proviene del mesénquima de la papila dental, y ocupa las cavidades pulpares de los canales radiculares. Se trata de un tejido blando que conserva toda la vida su aspecto mesénquimatoso. La mayor parte de sus células tienen en los cortes forma -

estrellada y están unidas entre sí por grandes prolongaciones citoplasmáticas. La pulpa se halla muy vascularizada; - los vasos principales entran y salen por los agujeros apicales. Sin embargo, los vasos de la pulpa, incluso los más voluminosos, tienen paredes muy delgadas. Esto, claro está, hace que el tejido sea muy sensible a cambios de presión - porque las paredes de la cámara pulpar no pueden dilatarse. Un edema inflamatorio bastante ligero puede fácilmente causar compresión de los vasos sanguíneos y, por lo tanto, necrosis y muerte de la pulpa. Ocurrido esto, la pulpa puede extirparse quirúrgicamente y el espacio que deja llenarse - con material inerte. Un diente de este tipo constituye lo - que suele llamarse un diente "muerto".

La pulpa posee muchas terminaciones nerviosas; se han observado estrecha asociación con la capa de odontoblastos, entre la pulpa y la dentina.

Los depósitos de dentina reducen gradualmente el volumen de cámara pulpar y de sus canales durante toda la vida; por lo tanto, en personas de cierta edad la pulpa suele tener volumen muy reducido. También cambia su carácter, en el sentido de hacerse más fibrosa y menos celular.

#### **ERUPCION DENTAL.**

Hay un cierto número de teorías complicadas respecto - al mecanismo implicado en la erupción dental. Reducidas a - su común denominador, la erupción dental es simplemente un proceso de crecimiento. Es decir, crecimiento del diente - por alargamiento de la raíz de modo que la corona llega a - ocupar una posición en la cavidad bucal permanece en el - borde alveolar y llega a quedar fija en él mediante las fibras principales del ligamento periodóntico. Para entender este proceso, es necesario revisar brevemente dentinogénesis y cementogénesis de la raíz, alargamiento del borde alveolar y organización del tejido del saco dental. Puede -

también tomarse en cuenta la relación de los residuos del -  
órgano del esmalte ( epitelio del esmalte reducido ) con el  
tejido conectivo que queda por encima de él y finalmente --  
con el epitelio bucal.

La dentinogénesis radicular continúa siguiendo las fa-  
ses de formación de fibrillas, maduración de matriz y calci-  
ficación. Esto ocurre primero cerca de la vaina radicular.--  
La dentina es idéntica en todos sentidos a la de la corona.  
Tan pronto como la capa inicial de dentina se forma, la con-  
tinuidad de la vaina radicular se rompe. Se deposita una ca-  
pa de cemento sobre la dentina calcificada por la acción de  
los cementoblastos, que se han diferenciado a partir de los  
fibroblastos del saco dental. Se insertan haces de fibras --  
del tejido conectivo en la matriz del cemento y, con la mi-  
neralización, se fijan a ella. Los residuos de la vaina ra-  
dicular se encuentran a lo largo de los lados de raíz corta  
distancia de los cementoblastos. Estos se encuentran como -  
islas o cordones de células llamados restos epiteliales de  
**Malassez.**

El crecimiento del borde alveolar se estimula por la -  
presencia de los dientes en desarrollo. Ya que el borde ó--  
seo va a formar la pared del alvéolo dentro del cual se fi-  
jará la raíz, deben continuar alargándose en armonía con el  
alargamiento de la raíz. El piso o fondo del alvéolo tiene  
a elevarse y engrosarse.

A medida que el diente crece fuera del alvéolo, las fi-  
bras de un nivel de hueso y raíz se safan y se combinan con  
la del nivel superior del plexo intermedio. No es sino has-  
ta que el diente crece fuera del alvéolo y su corona encuen-  
tran la antagonista (dientes del arco opuesto ) que el cre-  
cimiento longitudinal de la raíz se detiene y el plexo in-  
termedio se dispone en los grupos de fibras principales (de-  
finitivas) característicos del ligamento periodóntico. El -  
tejido conectivo que queda por encima se llama tejido inde-

finido. Los espacios que ocupa entre los grupos de fibras se llaman espacios intersticiales.

A medida que los residuos del órgano del esmalte se -- aproximan al epitelio bucal, los vasos sanguíneos del tejido conectivo se aplanan, de modo que el aporte sanguíneo se interrumpe. Esto forma "sitios de erosión"; el tejido muere y se escarifica, proporcionando por lo tanto una abertura para la corona que emerge. Los residuos del órgano del esmalte se funden con el epitelio bucal que queda por encima para formar una estructura llamada manguito epitelial de fijación. -- A medida que la corona emerge más y más en la cavidad bucal, la parte superior del manguito epitelial se desprende de la superficie del diente y se forma un canal poco profundo entre la encía y el esmalte. Este canal que forman un círculo alrededor del diente se llama surco gingival. El manguito epitelial de fijación forma una barrera protectora aislada -- del ligamento periodóntico de la cavidad bucal. Esta estructura posee clavos epiteliales.

#### REEMPLAZO DE LA DENTICION DECIDUA.

Respecto a su dentición el hombre se califica como di-- fiodonte debido a que en él se forman dos series de dientes. La primera y se llama decidua porque los dientes se mudan y son reemplazados por los sucesores permanentes.

#### ESTADOS DE DESARROLLO DE LOS DIENTES PERMANENTES.

La lámina para los dientes permanentes se desarrollan -- más hacia la lengua que los primordios de los dientes reci-- duos y es una extensión de la lámina dental primitiva. Las -- investigaciones hechas a nivel de microscopio de luz mues-- tran que los dientes definitivos poseen una historia de desa-- rrollo idéntica a la de los deciduos. Incluye, por tanto, -- las siguientes etapas: 1)lámina; 2)botón; 3)casquete; 4) cam-- pana y 5) aposicional. La formación de los dientes para las

denticiones decidua y permanente ocurre en forma simultánea. Todos se encuentran, obviamente, en diversas etapas de desarrollo. Para el tiempo en que emerge el primer diente, que es aproximadamente en el séptimo u octavo mes de vida extrauterina, se encuentran presentes todos los dientes de los arcos superior e inferior, a excepción de los molares permanentes segundo y tercero, en etapas que van desde la lámina hasta erupción activa.

Los primordios de los dientes permanentes continúan desarrollándose mucho después de que los deciduos han hecho erupción. Entre las edades de 7 y 11 años, los dientes deciduos son reemplazados por los sucesores permanentes. Es durante este periodo de cuatro años cuando la boca se caracteriza por " dentición mixta ".

#### ERUPCION DE DIENTES PERMANENTES.

La primera acción que indica que un diente va hacer erupción es la remoción del techo de la cripta ósea. Esto produce la fusión de los tejidos conectivos de alvéolo y cripta. Con el crecimiento continuo del diente definitivo, la corona de este último se introduce a la raíz comprimiendo al tejido blanco intermedio. Esto provoca resorción de la raíz. A este aspecto, a medida que crece el diente permanente, reabsorbe todos los tejidos duros que obstruyen su camino hacia la cavidad bucal. Esto incluye hueso alveolar, cemento y dentina del diente deciduo. En algunos casos se afecta la corona.

#### CAMBIOS TISULARES Y ERUPCION.

Además de reosrción de hueso, cemento y dentina, la erupción produce cambios en ligamento periodóntico, pulpa dental y manguito epitalial de fijación del diente deciduo. El tejido periodóntico se desorganiza por completo. Es decir, pierde toda su característica ligamentosa. Los haces fibrosos principales y los haces de la cresta se liberan del

CROLOGIA DE LA DENTICION EN EL SER HUMANO

DENTICION	ARCO	DIENTE	CORONA MORFOLOGIA DEFINITIVA (EDAD)	ERUPCION (EDAD)	RAIZ DEFINITIVA (EDAD)
DECIDUA	SUPERIOR	INCISIVO (C)	17 + semanas	32 + semanas	11/2 - 2 años
		INCISIVO (L)	22 + semanas	34 + semanas	11/2 - 2 años
		CANINO	39 + semanas	11/3-12/3 años	21/2 - 3 años
		MOLAR (1er)	26 semanas	1 1/3 años	2 - 21/2 años
		MOLAR (2do)	43 semanas	a 1 11/3 años	3 años
	INFERIOR	INCISIVO (C)	17 semanas	28 + semanas	11/2 - 2 años
		INCISIVO (L)	18 + semanas	30 + semanas	11/2 - 2 años
		CANINO	39 semanas	11/3-12/3 años	21/2 - 3 años
		MOLAR (1er)	26 semanas	1-11/3 años	2 - 21/2 años
		MOLAR (2do)	43 + semanas	a 12/3 - 21/2 años	3 años
PERMANENTES	SUPERIOR	INCISIVO (C)	4 - 5 años	7 - 8 años	10 años
		INCISIVO (L)	4 - 5 años	8 - 9 años	11 años
		CANINO	6 - 7 años	11 - 12 años	13-15 años
		PREMOLAR (1er)	5 - 6 años	10 - 11 años	12-13 años
		PREMOLAR (2do)	6 - 7 años	10 - 12 años	12-14 años
		MOLAR (1er)	21/3 - 3 años	6 - 7 años	9-10 años
		MOLAR (2do)	7 - 8 años	12 - 13 años	14-16 años
	MOLAR (3ro)	12 - 15 años	17 - 21 años	18-25 años	
	INFERIOR	INCISIVO (C)	4 - 5 años	6 - 7 años	9 años
		INCISIVO (L)	4 - 5 años	7 - 8 años	10 años
CANINO		6 - 7 años	9 - 10 años	12-14 años	
PREMOLAR (1er)		5 - 6 años	10 - 12 años	12-13 años	
PREMOLAR (2do)		5 - 6 años	11 - 12 años	13-14 años	
MOLAR (1o.)		21/2 - 3 años	6 - 7 años	9-10 años	
MOLAR (2do)		7 - 8 años	11 - 13 años	14-15 años	
MOLAR (3er)	12 - 16 años	17 - 21 años	18-25 años		

hueso alveolar y el cemento reabsorbido. Algunos de los vasos sanguíneos pueden romperse o ser comprimidos. Esto acelera la resorción de hueso, cemento y dentina. El tejido conectivo laxo volverá a organizarse pronto para formar el ligamento periodóntico del diente permanente.

El manguito epitelial de fijación es debido rápidamente hacia la raíz. Esto expone el cemento cervical de modo que la destrucción del ligamento periodóntico y la pérdida de su función ocurre rápidamente en dirección cervical como apical.

La pulpa dental se afecta al último. El aporte sanguíneo y la inervación se mantienen lo suficiente para sostener la actividad dentinógena de los odontoblastos de la corona durante el proceso de exfoliación.

#### DIFERENCIAS ENTRE DIENTES DECIDUOS Y PERMANENTES.

Los dientes primarios y sus bordes alveolares son fisiológica y anatómicamente distintos de las estructuras permanentes. Las siguientes son algunas de las formas en que difieren los dientes deciduos.

- 1.- Los dientes deciduos son menores en número, y más pequeños.
- 2.- Sus coronas son más redondeadas y más blandas.
- 3.- Sus raíces son más largas y más estrechas.
- 4.- Las raíces de los molares deciduos se ensanchan gradualmente.
- 5.- Los prismas del esmalte cervical de dientes deciduos están inclinados en dirección incisiva (oclusiva).
- 6.- Su dentina es más ligera, más homogénea y menor en cantidad.
- 7.- Los cuernos de sus pulpas son más largos.
- 8.- Sus agujeros apicales son más grandes.
- 9.- Su cemento es más estrecho y hay menos cemento celular.

10.- Su lámina dura es más prominente.

11.- Hay menos trayectoria ósea y los espacios tubulares son por lo tanto, más grandes.



## ANATOMIA DENTAL

### INCISIVO CENTRAL SUPERIOR.

Principio de calcificación.....	3 a 4 meses
Calcificación completa de la raíz.	4 a 5 años
Principio de Erupción.....	7 a 8 años
Calcificación completa de la raíz.	10 años

La corona consta de 4 lóbulos: 3 labiales y 1 palatino, se les denomina: mesiolabial, controlabial, distolabial y palatino.

El diámetro mesiodistal más ancho está en la unión de los tercios incisal y medio, adelgazándose en direcciones de la línea cervical donde viene a ser casi una tercera parte menor. El diámetro mesiodistal en la parte superior incisal es solamente un poco menor que en la parte más ancha.

El diámetro labiopalatino más ancho está en la unión de los tercios medio y cervical, y se adelgaza más o menos un milímetro en el diámetro cervical. Partiendo de su diámetro labiopalatino más ancho, este va adelgazándose gradualmente en la dirección incisal por una concavidad en la parte palatina hasta que, al llegar al borde incisal el diámetro es muy delgado. Por tanto, la corona tiene una base sólida en el tercio cervical y un margen incisal muy delgado y cortante.

Estudio de cada una de sus caras.

CARA LABIAL.- 1) Forma de cuadrilátero

2) Límites: mesialmente por el borde marginal casi recto, que va del ángulo punta mesioincisal a la parte terminal de la línea cervical. Distalmente por el borde marginal distal, convexo, que va del ángulo punta distoincisal a la parte terminal de la línea cervical. Incisalmente por el borde incisal que después de que los mamelones se han desgastado, queda casi recto, con leve inclinación hacia distal. Cervicalmente por la línea cervical, convexa, mirando -

dicha convexidad hacia ápice.

3) Forma de sus diámetros.- La superficie labial es un tanto convexa en su dirección mesiodistal, pero su convexidad se interrumpe en sus tercios medio e incisal por las líneas del desarrollo que la dividen en tres convexidades separadas, dándoles a la superficie un aspecto trilobular. El tercio cervical es uniformemente convexo, con la convexidad inclinada hacia la cara distal.

Esta inclinación hacia la cara distal se halla en los tercios cervicales de todas las caras labiales y bucales, - llebando a su máximo en la cara bucal de los primeros molares, dando como consecuencia una mayor simetría del arco.

4) Detalles anatómicos.- Presenta las dos líneas del desarrollo mesial y distal, ocupando éstas los tercios incisal y medio. En el tercio cervical encontramos una línea - en forma de escumas, en número de dos o tres, denominadas - periquimatos.

CARA MESIAL.- 1) Forma Triangular

2) Límites: labialmente por el borde marginal labial, convexo, que va del ángulo punto mesiolabial a la parte terminal de la línea cervical. Palatinamente por el borde marginal palatino, cóncavo en los tercios incisal y medio y convexo en el tercio cervical. Cervicalmente por la línea cervical, convexa hacia incisal elevándose 1 o 2 mm.

3) Forma de sus diámetros: el labiopalatino uniformemente convexo con inclinación a palatino. El cervicoincisal casi recto.

4) Detalles anatómicos: no presenta.

CARA DISTAL.- Igual a la mesial pero más reducida de tamaño y generalmente convexa en sus dos diámetros.

CARA PALATINA.- 1) Forma igual a la labial pero más reducida de tamaño debido a la convergencia de la cara mesial y distal.

2) Límites: Mesialmente por el borde marginal mesial, casi recto, que va del ángulo punta mesioincisal a la parte terminal de la línea cervical. Distalmente por el borde marginal distal, convexo, que va del ángulo punta distoincisal a la parte terminal de la línea cervical. Cervicalmente por el borde incisal recto después de desgastados los mamelones.

3.- Forma de sus diámetros. Cervicoincisal convexo en el tercio cervical y cóncavo en los tercios medio e incisal.

RAÍZ.- La raíz del incisivo central es por lo regular cónica y se inclina un tanto hacia la porción distal del eje longitudinal central del diente, es por lo común una y media veces más larga que la corona. Sus caras mesial y distal convergen hacia palatino como suceden con las caras de la corona, formando un borde palatino casi recto. Las caras labial describe un arco, pero en la región del cuello se nota con frecuencia una área aplanada. La raíz es un poco más estrecha en su circunferencia al nivel de la línea cervical. En su porción apical disminuye repentinamente hasta llegar a formar el ápice bastante obtuso.

#### INCISIVO LATERAL SUPERIOR.

Principio de calcificación.....	1 año
Calcificación completa de la corona..	4 a 5 años
Principio de Erupción.....	8 a 9 años
Calcificación completa de la raíz....	11 años

La corona del incisivo lateral superior es tan parecida a la del central. La diferencia más notable está en el tamaño; la corona es más o menos tres décimas más pequeña en todas direcciones que la corona del central. Fuera de un leve aumento en la convexidad mesiodistal de la cara labial, no hay ninguna otra diferencia.

Su raíz es proporcionalmente más delgada, aunque algo más larga, en proporción con la longitud de su corona, se hallan con más frecuencia, especialmente en el tercio apical,

muchas más irregularidades que en la raíz del central.

#### MAXILARIO SUPERIOR

Principio de calcificación.....	4 a 5 meses
Calcificación completa de la corona...	6 a 7 años
Principio de Erupción.....	11 a 12 años
Calcificación completa de la raíz.....	13 a 15 años

Número de lóbulos o partes primarias de la corona.- La corona consta de 4 lóbulos: 3 labiales y un palatino, y se les denomina: mesiolabial, centrolabial, distolabial y palatino.

Diámetros mayores de la corona.- El diámetro mesiodistal más ancho está en la unión de los tercios incisal y medio, o cerca de ella, adelgazándose en la dirección de la línea cervical, donde viene a ser casi una tercera parte menor. El diámetro mesiodistal en la parte superior incisal es solamente un poco menor que en su parte más ancha.

El diámetro labiopalatino más ancho está en la unión de los tercios medio y cervical, o cerca de ellos, y se adelgaza poco más o menos 1 mm., en el diámetro cervical.

Estudios de cada una de sus caras.

CARA LABIAL.- 1) Forma pentagonal

2) Límites mesialmente por el borde marginal mesial, casi recto, que va del ángulo punta mesio-incisal a la parte terminal de la línea cervical. Distalmente por el borde marginal distal, convexo que va del ángulo disto-incisal a la parte terminal de la línea cervical. Incisal<sub>mente</sub> por los brazos rectos de la cúspide que forman entre sí un ángulo de 100°; el brazo mesial va del ángulo punta mesio-incisal a la parte más elevada de la cúspide, y de la parte más elevada de la cúspide del ángulo punta disto-incisal, corre el brazo distal, el cual es un poco más largo. - Cervicalmente por la línea cervical, convexo, mirando la convexidad hacia ápice.

3) Detalles anatómicos.- presenta las dos líneas del desarrollo mesial y distal que solo ocupan los tercios medio e incisal. En el tercio cervical observamos los periquematos.

4) Forma de sus diámetros.- La superficie labial es un tanto convexa en su dirección mesio-distal, pero su convexidad se interrumpe en los tercios incisal y medio por las líneas del desarrollo, que la dividen en tres convexidades separadas, dándole a la superficie un aspecto trilobular. El tercio cervical es uniformemente convexo, con la convexidad inclinada hacia la cara distal.

CARA MESIAL.- 1) Forma triangular.

2) Límites.- Labialmente por el borde marginal labial, convexo, que va del ángulo punta mesiolabial a la parte terminal de la línea cervical. Palatinamente por el borde marginal palatino que va del ángulo punta mesio-incisal a la parte terminal de la línea cervical. Cervicalmente por la línea cervical, convexa hacia incisal elevándose solo 1 ó 2 mm.

3.- Forma de sus diámetros.- Labiopalatino uniformemente convexo con inclinación a palatino. Cervicoincisal casi recto.

CARA DISTAL.- Forma triangular.- Es un poco más corta que la cara mesial en la dirección cervico-incisal, lo cual se debe en una parte, al brazo distal más grande, y, en otra a una elevación mayor de la línea cervical en la dirección del margen incisal.

2) Límites.- Los límites son idénticos a los de la cara mesial, pero cambian los términos.

3) Forma de sus diámetros.- El labiopalatino es convexo y el cervico incisal también es uniformemente convexo.

4) Detalles anatómicos.- No presenta.

CARA PALATINA.- Forma igual a la labial pero más reducida por convergencia de las caras mesial y distal hacia pala-

tino.

2) Límites.- Mesialmente por el borde marginal mesial, casi recto que va del ángulo punta mesio-incisal a la parte terminal de la línea cervical. Distalmente por el borde marginal distal, que va del ángulo punta disto-incisal a la parte terminal de la línea cervical. Incisalmente por los brazos rectos de la cúspide, cervicalmente por la línea cervical convexa hacia ápice.

3) Forma de sus diámetros.- Mesiodistal, es uniformemente convexa en el tercio cervical y en los tercios mesio e incisal, tiene tan sólo depresiones poco profundas. El diámetro cervicoincisal es ligeramente cóncavo en los tercios incisal y medio y convexo en el tercio cervical.

RAÍZ.- La raíz del canino es la más larga de todos los dientes, en su contorno es muy parecida a la del incisivo central, pero más grande; sus caras mesial y distal convergen hacia lingual, estando ambas estriadas y son convexas. - La cara labial tiene un diámetro mesiodistal mayor que la lingual. El diámetro de la raíz es menor en el cuello, se aumenta en el centro y se disminuye rápidamente hasta formar un largo ápice, este es frecuentemente curvo, y, en casos extremos, llega a estar en ángulo recto con el eje longitudinal; en estos casos es difícil su extracción. Tales irregularidades en la raíz son debida a una falta de espacio, dentro de los huesos maxilares, pero pueden desarrollarse normalmente. Por tanto, el desarrollo de la raíz sigue la línea de menor resistencia.

#### PRIMER PREMOLAR SUPERIOR.

Principio de calcificación..... de 1  $\frac{1}{2}$  a 1  $\frac{3}{4}$   
Calcificación completa de la corona... de 5 a 6 años  
Principia erupción..... de 10 a 11 años  
Calcificación completa de la raíz..... de 12 a 13 años  
La corona del primer premolar superior es, aproximada-

mente, un cuarto más corta en su diámetro cervico-oclusal que su vecino el canino en su diámetro mesiodistal, es más pequeño que éste, mayor en el diámetro bucopalatino en el punto más ancho. Viéndolo por la cara triturante ésta tiene la forma de un cuadrilátero irregular, cuyas caras labial y palatina son paralelas, y las caras mesial y distal convergentes, quedando la parte más ancha del lado bucal y la más angosta del lado palatino.

La cara triturante está coronada por 2 cúspides, una bucal y una palatina, las cuales están separadas la una de la otra por la línea del desarrollo, conocida con el nombre de línea central del desarrollo. Gracias a esta división el área bucopalatina está ocupada en más de su mitad por la cúspide bucal. Esta es más escarpada que la lingual, un tanto más larga y aproximadamente, un milímetro más ancha en su diámetro mesiodistal; está formada por 2 planos cuadriláteros irregulares que forman un ángulo de unos  $120^{\circ}$ , se denominan estos: plano mesial y plano distal de la cúspide bucal. Esta cúspide está por una prominencia desde el punto más elevado de la misma a la base, y forma, al nivel de la línea central del desarrollo, una línea común a ambos planos; los márgenes bucales de los planos son los brazos mesial y distal de la cúspide bucal. Estos brazos forman también un ángulo de  $120^{\circ}$  aproximadamente y juntos constituyen al mismo tiempo el borde oclusal de la cara bucal; terminando dichos brazos mesial y distalmente en los ángulos punta mesio-bucal-oclusal y disto-buco-oclusal, respectivamente. Las bases de los planos forman juntas las líneas centrales del desarrollo.

Al hacer erupción esta pieza puede notarse, los mamezones en las puntas terminocclusales del lóbulo bucal, lo que le da apariencia lobular a los brazos mesial y distal.

La cara oclusal está limitada bucalmente por 2 brazos rectos de la cúspide bucal que son: el brazo mesial de la cúspide bucal, que se va del ángulo punta mesio-buco-oclusal a la

parte más elevada de dicha cúspide, y de la parte más elevada de la cúspide al ángulo distobuccooclusal corre el brazo - el brazo distal de la cúspide bucal. Palatinamente la cara - oclusal está limitada por los brazos redondeados de la cúspide palatina que son: brazo mesial de la cúspide palatina que va del ángulo punta mesiopalatooclusal a la parte más elevada de dicha cúspide, y de la parte más elevada de la cúspide al ángulo punta distopalatooclusal corre el brazo distal de la cúspide palatina.

La cara bucal del primer premolar superior es muy parecida a la cara labial de los caninos superiores; su diámetro cervicooclusal es más corto que el del canino y ambas convexidades, la cervicooclusal y la mesiodistal son menos señaladas en el premolar. Esto es en virtud de la menor prominencia del lóbulo central, en relación con los lóbulos mesial y distal. A pesar de ello el lóbulo central ocupa poco más de la mitad del diámetro mesiodistal, y al área restante está dividida por igual entre los lóbulos mesial y distal. El lóbulo central es poco más o menos la tercera parte más largo que el mesial y el distal, su punto terminal oclusal es a la cima del tubérculo bucal. Al hacer erupción, los tres lóbulos bucales terminan, en su porción oclusal, los memelones que se desgastan rápidamente por el uso; forman 2 brazos de igual tamaño que corren desde el punto terminal del lóbulo central en un ángulo de  $120^{\circ}$  aproximadamente, en dirección de los ángulos punta. El lóbulo palatino es más pequeño que el bucal tanto en su diámetro cervicooclusal, como en el bucopalatino.

Cara mesial.- Es bastante recta en su dirección cervicooclusal; corre hacia la cara triturante desde la región del punto de contacto hasta el borde oclusal de la cara mesial, - éste es, hasta la prominencia marginal mesial. En su dirección bucopalatino es convergente hacia palatino, lo mismo sucede en la cara distal, por lo cual la cara palatina es más



reducida que la bucal.

Cara distal.- La cara distal es más convexa que la mesial, tanto en dirección cervicooclusal como bucopalatina. La inclinación hacia la cara palatina es considerablemente más notable que la de la mesial, particularmente en el tercio oclusal.

Esta cara es estrecha mesiodistalmente a causa de la convergencia de las caras mesial y distal especialmente la distal. Esta cara es muy lisa en todas sus direcciones. En su dirección mesiodistal es marcadamente convexa; en dirección cervicooclusal es casi recta, con excepción del punto de unión con la cara oclusal, donde se inclina bruscamente hacia ésta.

RAIZ.- Tiene dos raíces delgadas bastante redondas, — una bucal y otra palatina, que se unen para formar un zócalo común al unirse con la corona. La raíz bucal es, por lo general, ligeramente más grande en todas direcciones que la palatina. Con frecuencia se encuentran las raíces fusionadas en una porción de su cuerpo en distintos tamaños, en casos extremos los tercios apicales son la única evidencia de que había dos raíces separadas y en casos aún más raros las raíces están completamente fusionadas.

#### SEGUNDO PREMOLAR SUPERIOR

Principio de calcificación.....	de	2 a 2 1/2 años
Calcificación completa de la corona..	de	6 a 7 años
Principio de Erupción.....	de	10 a 12 años
Calcificación completa de la raíz....	de	12 a 14 años

La corona del segundo premolar superior es muy parecida a la del primero, el número y la distribución de sus lóbulos es idéntico al de los lóbulos del primer premolar, y, por tanto, es suficiente el hacer notar las principales diferencias entre ellas:

1.- La corona del segundo premolar superior es propor-

cionalmente un tanto más pequeña en todas direcciones.

2.- Los bordes marginales son más anchos y acortan, por tanto la línea central del desarrollo.

3.- El brazo distal de la cúspide bucal es generalmente más largo que el mesial, y cambia la cima de la cúspide bucal un tanto hacia la línea media.

4.- El segundo premolar tiene una sola raíz, que es algo más larga que las raíces del primero.

#### PRIMER MOLAR SUPERIOR.

Principia la calcificación..... al nacer

Calcificación completa de la corona.. de 2  $\frac{1}{2}$  a 3 años

Principio de erupción..... de 6 a 7 años

Calcificación completa de la raíz.... de 9 a 10 años

La corona del primer molar superior proviene de 4 partes primarias o lóbulos, 2 de los cuales son bucales, y 2 palatinos; denominanse los 2 bucales mesiobucal y distobucal; y los 2 palatinos mesiopalatino y distopalatino. Cada uno de estos 4 lóbulos termina oclusalmente en una prominencia o tubérculo, que lleva el mismo nombre que el lóbulo que cubre. Sin embargo los caracteres de los 4 lóbulos varían como en el bucal y el palatino de los primeros premolares. Los 2 tubérculos bucales, aún cuando menores que el bucal del premolar superior, son muy similares a éste, por que cada uno de ellos está formado por 2 planos colocados en un ángulo de unos 120°. El tubérculo mesiopalatino sin embargo, es en lo general similar al tubérculo palatino del primer premolar superior y el distopalatino es bastante redondeado o bulboso.

Cara Oclusal.- La apariencia general de la cara triturrante, al ser vista desde arriba, directamente, tiene forma romboidal, sus ángulos agudos son el mesiobuccooclusal y el distopalatinooclusal, y sus ángulos obtusos el distobuccooclusal y el mesiopalatinooclusal.

Cara bucal.- Forma rectangular. Mesialmente por el borde marginal mesial, casi recto que va del ángulo punta mesiobucooclusal, a la parte terminal de la línea cervical. Distalmente por el borde marginal distal marcadamente convexo, que va del ángulo punta distobucooclusal a la parte terminal de la línea cervical. Cervicalmente por la línea cervical casi recta con una ligera convexidad mirando hacia ápice.

Cara mesial.- Rectangular. Cervicalmente por la línea cervical, que se eleva ligeramente en dirección de la cara oclusal. Oclusalmente por la prominencia marginal mesial. Bucalmente por el borde marginal bucal convexo. Palatinamente por el borde marginal palatino también convexo.

Cara distal.- Más pequeño que la mesial de forma rectangular. Cervicalmente por la línea cervical, que se eleva ligeramente en dirección de la cara oclusal. Oclusalmente por la prominencia marginal distal. Bucalmente por el borde marginal bucal.

Cara palatina.- De forma rectangular. Mesialmente por el borde marginal mesial, casi recto, que va del ángulo punta mesioopalatococlusal a la parte terminal de la línea cervical. -- Distalmente por el borde marginal distal convexo, que va del ángulo punta distopalatino oclusal a la parte terminal de la línea cervical. Cervicalmente por la línea cervical ligeramente convexa. Oclusalmente ésta cara está limitada por los brazos redondeados de las cúspides palatinas.

RAÍZ.- El primer molar superior tiene tres raíces: dos bucales y una palatina; las bucales son una mesiobucal y otra distobucal. Las tres raíces se unen en un zócalo común antes de unirse con la corona al nivel de la línea cervical.

#### SEGUNDO MOLAR SUPERIOR.

Principio de calcificación.....	de 2 $\frac{1}{2}$ a 3 años
Calcificación completa de la corona..	de 7 a 8 años
Principio de erupción.....	de 12 a 14 años
Calcificación completa de la raíz....	de 14 a 16 años

El segundo molar es tan parecido al primero que solamente haremos notar los puntos de diferencia.

La corona en general es más pequeña en todas direcciones.

En la cara palatina falta totalmente el quinto lóbulo o túberculo de Tarabelli.

#### TERCER MOLAR SUPERIOR.

Principio de calcificación..... de 7 a 9 años

Calcificación completa de la corona de 12 a 16 años

Principio de erupción..... de 17 a 30 años

Calcificación completa de la raíz.. de 18 a 25 años

El tercer molar superior es, proporcionalmente, más pequeño que el segundo molar. La principal diferencia estriba en la disminución del tamaño de la cúspide distopalatina, el cual, como sucede con el segundo molar superior, es desproporcionado con las otras partes; aproximadamente, la mitad de todos los terceros molares superiores que se conocen con el nombre de variedad de 4 cúspides.

#### INCISIVO CENTRAL INFERIOR.

Principio de calcificación..... de 3 a 4 meses

Calcificación completa de la corona... de 4 a 5 años

Principio de erupción..... de 6 a 7 años

Calcificación completa de la raíz..... de 9 años

La corona es, en su forma típicamente incisiva, por ser sumamente delgada labiolingualmente en los tercios incisal y medio, y ensancharse hasta formar una base ancha en el tercio cervical, a causa de la adición del lóbulo lingual. En la época de la erupción, los maxelones son visibles en los bordes terminales incisales de los 3 lóbulos labiales pero se van gastando con la fuerza de la masticación, poco después que termina la erupción, dejando un margen incisal afilado y uniforme. El diámetro mesiodistal más ancho de la corona queda en la unión de los tercios incisal y medio; el diámetro continúa igual en todo el tercio incisal y el mar--

gen incisal. Apartir del diámetro más ancho mesiodistal, y a causa de la convergencia de las caras mesial y distal, la corona labial se adelgaza en dirección de la línea cervical, - hasta que en dicha línea, el diámetro mesiodistal es, aproximadamente, 2 terceras partes del diámetro en su punto más ancho.

Las caras mesial y distal son similares en su contorno, ambas son muy delgadas en el tercio incisal y gradualmente - se adelgazan en el tercio incisal y en el tercio medio hasta que, en el tercio cervical, el diámetro labiolingual es sumamente ancho pero se adelgaza un tanto según va llegando a la línea cervical.

La raíz única del central inferior es muy delgada en dirección mesiodistal, y sus lados mesial y distal convergen - hacia el lingual en la misma forma que sucede con las caras similares de la corona.

**INCISIVO LATERAL INFERIOR.**

- Principio de calcificación..... de 3 a 4 meses
- Calcificación completa de la corona... de 4 a 5 años
- Principio de erupción..... de 7 a 8 años
- Calcificación completa de la raíz..... de 10 años

La corona del incisivo lateral inferior es parecida al diente vecino, o, sea el central. Es un poco más grande en todas direcciones, más ancho en dirección cérvicoincisal. -- Tiene relación semejante con su raíz, por cuanto está inclinado algo hacia la cara lingual, pero parece estar un poco - torcido hacia la cara distal en relación con la raíz, a causa de una inclinación de la superficie labial hacia la cara distal, principalmente en la región del tercio cervical.

**CANINOS INFERIORES.**

- Principio de calcificación..... 4 a 5 meses
- Calcificación completa de la corona... 6 a 7 años
- Principio de erupción .....10 a 11 años

Calcificación completa de la raíz.... 12 a 14 años

Erupción completa de la corona..... 16 años

El canino inferior es mucho mayor que cualquiera de los incisivos inferiores. Aún cuando los lóbulos de su corona es tan distribuidos de manera semejante, se desarrollan en proporciones diferentes a los de los incisivos, y alteran, por tanto, el aspecto general de la corona. Esta alteración es a causa de un mayor desarrollo del lóbulo central, que se vuelve más ancho, más largo y más lleno que cualquiera de los otros lóbulos labiales, como sucede con el canino superior.

En el canino inferior, el mesial es el más pequeño de los tres lóbulos labiales y ocupa la menor parte del área mesiodistal.

La raíz está bastante desarrollada, pero su configuración general es semejante a la de las raíces de los incisivos inferiores. Es bastante más larga que las de los incisivos, aún cuando no tan larga como la raíz del canino superior. Su cara mesial, es recta y continúa con la cara mesial de la corona. La cara labial está bien redondeada en dirección mesiodistal.

#### PRIMER PREMOLAR INFERIOR.

Principio de calcificación..... de 1 3/4 a 2 años

Calcificación completa de la corona.. de 5 a 6 años

Principio de erupción..... de 10 a 12 años

Calcificación completa de la raíz.... de 10 a 13 años

La cara oclusal del primer premolar inferior se compone del mismo número de partes que la de los superiores, a saber: dos cúspides, una bucal y otra lingual; bordes marginales mesial y distal; una línea central del desarrollo, que divide las dos cúspides; fisuras mesiobucal y mesiolingual, que irradian desde la punta terminal mesial de la línea central del desarrollo en dirección de los ángulos puntas mesiobucooclusal y mesiolinguooclusal, y fisuras disto

lingual, que irradian desde el punto terminal distal de la línea central del desarrollo, en dirección de los ángulos punta distobucooclusal y distolinguooclusal. Las fositas triangulares mesial y distal pueden verse también incluídas entre los ángulos marginales y las fisuras mesio bucal, mesio lingual, distobucal y distolingual. Todos estos caracteres distintivos están incluídos en un contorno circular, en vez del contorno rectangular de los premolares superiores.

La raíz del primer premolar inferior tiene forma regular, semejante a la del canino inferior, pero proporcionalmente menor. Sus caras mesial y distal convergen hacia la lingual, disminuyendo mucho la cara lingual, que es bastante recta en toda su extensión y notablemente convexa en dirección mesiodistal y convexa en toda su extensión: fusionase con la convexidad de la cara bucal de la corona, y forma un arco continuo.

En muy raras ocasiones, el primer premolar inferior tiene tres raíces? 2 bucales y 1 lingual.

#### SEGUNDO PREMOLAR INFERIOR.

Principio de calcificación.....de 21/4 a 21/2 años

Calcificación completa de la raíz...de 6 a 7 años

Principio de erupción.....de 11 a 12 años

Calcificación completa de la raíz...de 13 a 14 años

Esta pieza presenta tres variedades, la línea central del desarrollo es recta en dirección mesiodistal, divide el área bucolingual de la cara oclusal igualmente entre las cúspides bucal y lingual.

La raíz del segundo premolar inferior tiene forma similar a la raíz del primer premolar inferior, sin embargo, es más grande y más larga en todas direcciones. Bucalmente forma un arco con la superficie bucal de la corona, tal como sucede en los dientes inferiores. La raíz, por lo general carece de irregularidades y raras veces se notan signos de bifurcación.

### PRIMER MOLAR INFERIOR.

Principio de calcificación.....Al nacer

Calcificación completa de la corona..de 2 1/2 a 3 años

Principio de erupción..... de 6 a 7 años

Calcificación completa de la raíz.. de 9 a 10 años

Al igual que acontece en los molares superiores, hay similitud general entre los 3 molares inferiores, el mayor de los cuales es el primero. De los cinco lóbulos que forman la corona, tres son bucales y dos linguales. Vista la cara tritruante desde arriba, su forma general es la de un trapecio, con un margen bucal largo y otro lingual más corto, paralelos entre sí, y los márgenes mesial y distal que convergen desde la cara bucal, hasta encontrarse con la lingual.

Las tres cúspides son bien redondeadas o bulbosas y se parecen a la cúspide distopalatina de los molares superiores. Las cúspides linguales son más prominentes; su punto más elevado es algo más alto que el de las cúspides bucales y está formado cada uno de ellos por un brazo mesial y uno distal.

La cara bucal es, aproximadamente, una cuarta parte más ancha en dirección mesiodistal, que cervicoclusal; su borde mesial es más largo en dirección cervicoclusal que su borde distal, y presenta una convexidad continua mesiodistalmente, en el tercio cervical de esta cara; esa convexidad está interrumpida en los otros dos tercios por las líneas mesiobucooclusal y distobucooclusal del desarrollo, que corren desde la línea central del desarrollo, en la cara oclusal, y divide los tercios oclusal y medio, de la cara bucal, en tres lóbulos, cada uno de los cuales tiene su propia convexidad.

La cara mesial es bastante lisa; presenta raras veces vestigios de la confluencia de los lóbulos mesiobucal y mesiolingual. Termina oclusalmente en el borde marginal mesial y cervicalmente. La cara mesial converge hacia el eje



central, en dirección de la línea cervical, desde el punto de unión de los tercios oclusal y medio.

La cara distal no es tan ancha en dirección bucolingual como la mesial, a causa de la inclinación hacia la cara distal, de la cara bucal. En ambas direcciones, bucolingual y cervicocclusal, la cara distal es convexa, y su superficie con frecuencia está interrumpida por la línea central del desarrollo, que viene desde la cara oclusal, y tiene vestigios de la unión de los lóbulos distobucal y distolingual. En dirección cervicocclusal, la cara distal es más corta que la mesial y está delimitada oclusalmente por el borde marginal distal. Ambas caras la mesial y la distal, convergen en dirección a la línea cervical.

La cara lingual es casi recta en dirección cervicocclusal y converge en su tercio oclusal hacia la cara triturante. Termina oclusalmente en los brazos mesial y distal de las cúspides linguales, mesiolingual. Mesiodistalmente la cara lingual tiene una convexidad que está interrumpida en los tercios oclusal y medio por la línea linguocclusal del desarrollo, que comienza en la línea central del desarrollo de la cara lingual en dos lóbulos, cada uno de los cuales tiene su propia convexidad poco perceptibles por un surco profundo y angular. La cara lingual, por lo general, es muy lisa, y en dirección mesiodistal es más angosta que la bucal, debido a la convergencia de las caras mesial y distal hacia la lingual.

El primer molar inferior tiene dos raíces, situadas transversalmente en relación con la mandíbula, reciben el nombre de raíz mesial y raíz distal; estas se unen en un cuello común antes de fusionarse con la corona. En ocasiones las raíces convergen una hacia la otra; otras veces las raíces convergen hacia la distal, y en ocasiones hacia la mesial, pero nunca son divergentes.

## SEGUNDO MOLAR INFERIOR.

Principio de calcificación.....de 21/2 a 3 años

Calcificación completa de la corona..de 7 a 8 años

Principio de erupción..... de 12 a 13 años

Calcificación completa de la raíz.... de 14 a 15 años

La principal diferencia entre el primer y segundo molar consiste en la falta absoluta del quinto tubérculo, esto es, el distobucal en la segunda, por lo cual tiene ésta tan sólo cuatro cúspides y cuatro lóbulos.

Cada una de las cúspides ocupa, aproximadamente, una cuarta parte de la cara oclusal. Los dos linguales, a veces son algo más largos que los bucales tienen forma general semejante a la de las cúspides bucales de los molares superiores: están formados por dos planos cuadriláteros irregulares iguales, colocados en ángulos aproximados de 120 grados.

La cara bucal es convexa en su tercio cervical, en dirección mesiodistal; su convexidad mesiodistal está interrumpida en los tercios oclusales y medio de la cara bucal en los lóbulos, cada uno de los cuales tiene su propia convexidad. La cara bucal se inclina también distalmente, pero ésta inclinación es menos notable que la de la cara bucal del primer molar inferior.

La cara mesial es un tanto convexa en dirección buccolingual y bastante recta en dirección cérvicooclusal; la cara distal es más convexa en ambas direcciones. Estas dos convergen en dirección lingual, más su convergencia es menos perceptible que la del primer molar inferior. Las caras mesial y distal son también muy lisas, pues rara vez se nota que la línea central del desarrollo se extienda hasta ella y atravesase sus bordes marginales respectivos.

La cara lingual es bastante recta en dirección cérvicooclusal, pero converge hacia la cara tritुरante en la parte superior del tercio oclusal. En dirección mesiodistal, es -

apenas convexa, y su convexidad está interrumpida por la línea linguooclusal del desarrollo, que corre desde la fosa central de la cara triturante sobre las dos terceras partes de la cara lingual, dividiéndola en los lóbulos, cada uno de los cuales tiene su propia convexidad. El borde oclusal se halla formado por los brazos mesial y distal del tubérculo lingual que están separados por su surco lingual que tiene la forma de la letra V.

Las raíces del segundo molar inferior son iguales en número, nombre, situación y forma que las del primer molar inferior; la única diferencia es el ser algo más pequeña, más unidas y tener más irregularidades.

#### TERCER MOLAR INFERIOR.

Principio de calcificación..... de 8 a 10 años

Calcificación completa de la corona. de 12 a 16 años

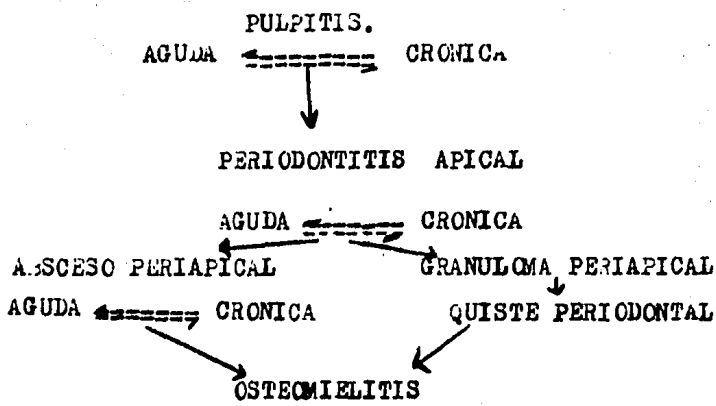
Principio de erupción..... de 17 a 30 años

Calcificación completa de la raíz... de 18 a 25 años

El tercer molar inferior de cinco o de cuatro cúspides y, por tanto, no necesita descripción pormenorizada, aun cuando se presente una tercera variedad, que es bastante rara y se puede describir como una forma señaladamente irregular. Hay una variedad de grado en forma de este particular grupo de terceros molares inferiores, que se hace casi necesario describirlos individualmente. Una de las variedades características es la del tercer molar inferior multitubercular o multicúspideo, que tiene sus eminencias irregulares distribuidas.

La inclusión total del tercer molar es relativamente frecuente, y, en tales casos, la muela se coloca en la posición que ofrece menor resistencia para su desarrollo; así, está a veces en posición horizontal con el hueso, y, en algunas ocasiones, hacia atrás, en la rama ascendente con la ayuda de los rayos X y siempre conviene su extracción qui-

rúrgica, pues ocasiona a menudo compresión del nervio o degeneración quística.



**ABSCESO PERIAPICAL ( ABSCESO DENTCALVEOLAR; ABSCESO ALVEOLAR).**

Es un proceso supurativo o crónico de la zona periapical dental. Suele ser producto de una infección a causa de una caries e infección pulpar, pero también aparece después de un traumatismo dental que ocasiona la necrosis pulpar; así mismo, se origina por la irritación de tejidos periapicales por la manipulación mecánica o por aplicación de sustancias químicas, durante procedimientos endodónticos.

Este absceso, puede originarse directamente como una periodontitis apical aguda a continuación de una pulpitis aguda, pero es más común que se forme en una zona de infección crónica, como el granuloma periapical.

**CARACTERISTICAS CLINICAS.**- Presenta las características de una inflamación aguda del periodonto apical. El diente duele y está algo extruído en su alvéolo, en tanto éste absceso esté confinado a la región periapical inmediata, es raro que haya manifestaciones generales intensas, aunque sí puede haber linfaadenitis regional y fiebre. Sin embargo, es frecuente la extensión rápida, hacia los espacios medulares del hueso adyacente, lo cual produce una verdadera osteomielitis, pero esto todavía es considerado, desde el punto de vis

ta clínico, como un absceso dento alveolar.

Este absceso no suele presentar signos ni síntomas, - puesto que esencialmente es una zona de supuración bien circunscrita con poca tendencia a difundirse.

CARACTERÍSTICAS RADIOGRÁFICAS.- El absceso periapical - agudo en una lesión de avance tan rápido que, con excepción del leve ensanchamiento del ligamento periodontal, no suele haber signos radiográficos de su presencia. El absceso crónico, que se transforma en un granuloma periapical, presenta - la zona radiolúcida en el ápice del diente, como:

ABSCESO ALVEOLAR AGUDO.- Cuando la acción intensa y duradera del agente traumatizante o la patogenicidad y virulencia de los gérmenes impiden una resolución rápida del proceso inflamatorio agudo, el problema se complica pues sobreviene la destrucción de tejido con la consiguiente acumulación de pus, que lleva a la formación del absceso alveolar agudo.

El pus acumulado busca un lugar de salida y generalmente perfora la tabla ósea para emerger debajo de la mucosa. - El drenaje puede producirse espontáneamente, o ser provocado mediante una incisión del bisturí. La eliminación del pus - trae un alivio rápido al intenso dolor, con lo cual se restablece paulatinamente la normalidad clínica y se instala una lesión crónica periapical defensiva.

Cuando se perfora la tabla externa del hueso y se abre el absceso en el surco bucal por dentro del labio o de la mejilla, que aparecen marcadamente dematizados y tensos.

Cuando los ápices de los premolares y molares superiores están en íntimo contacto con el piso del seno maxilar, - puede abrirse el absceso en la cavidad sinusal, y provocar - una sinusitis de origen dentario.

En los dientes inferiores existe la posibilidad de que se forme un absceso cutáneo debido a la acumulación de pus - debajo de la piel.

ABSCESO ALVEOLAR CRÓNICO.- Puede originarse por destrucción de la parte interna del granuloma, que se transforma en una cavidad con pus y restos de tejido necrótico, rodeada de una membrana piógena sin epitelio.

El pus puede quedar encerrado durante largo tiempo en la cavidad del absceso, drenar por el conducto radicular, o bien buscar salida a través de la tabla ósea y de la mucosa formando una fístula o cicatriza periódicamente.

Quando se establece sintomatología clínica, el tejido conectivo es lentamente reemplazado por el tejido de granulación que ocupa parte de la cavidad, y continúa el drenaje a través de una fístula.

Todas las infecciones crónicas periapicales pueden agudizarse temporalmente en un determinado momento de su evolución, en algunos casos, el drenaje se realiza por el conducto radicular sin ocasionar trastornos pero ésta vía exígua de descombro suele taponearse durante la masticación ya que la compresión moviliza los gérmenes hacia la zona apical. A esto se agrega la liberación de toxinas y gases, que son también responsables de la agudización. El dolor intenso puede ceder con la reapertura mecánica del conducto, que restablece el drenaje y libera los gases.

#### GRANULOMA PERIAPICAL ( PERIODONTITIS PERIAPICAL ).

Esta afección es una de las secuelas más comunes de la pulpitis. Esencialmente es una masa localizada de tejido de granulación formado como reacción a la enfermedad.

La infección pulpar va, por lo común, pero no siempre, en dirección apical. La presencia de conductos radiculares lateralmente o accesorios que se abren en las caras laterales de la raíz a cualquier nivel es una desviación anatómica bien conocida por la cual se puede extender la infección. Esto daría lugar a un granuloma lateral o una lesión inflamatoria relacionada. La importancia de esto, particularmen-

te en el tratamiento endodóntico ha sido estudiado por Nicholls.

**CARACTERÍSTICAS CLÍNICAS.**— La primera manifestación de que la infección se ha extendido más allá de los confines de la pulpa dental puede ser una acusada sensibilidad del diente a la percusión o dolor leve ocasionado al morder o masticar alimentos sólidos. A veces se siente al diente como alargado en su alvéolo, lo que en realidad puede ser así, La sensibilidad se debe a hiperemia, edema e inflamación del ligamento periodontal.

El granuloma periapical incipiente, o hasta el totalmente desarrollado raras veces presenta más características clínicas que las descritas. En realidad, muchos granulomas son totalmente asintomáticos. Por lo general, no hay perforación del hueso y mucosa bucal que lo cubren, con formación de una fístula, salvo que la lesión experimente una exacerbación aguda.

**CARACTERÍSTICAS RADIOLOGICAS.**— La alteración periapical más incipiente del ligamento periodontal es un engrosamiento en el ápice radicular. A medida que la proliferación del tejido de granulación y la consiguiente resorción ósea continúan, el granuloma periapical aparece como una zona radiolúcida de tamaño variable en apariencia unida del ápice radicular. En ciertas ocasiones, esta radiolucidez es una lesión bien circunscrita, definitivamente demarcada del hueso circundante.

Otras veces, la periferia de los granulomas aparece en las radiografías como una fusión difusa de la zona radiolúcida con el hueso circundante. Esta diferencia del aspecto radiológico no puede ser utilizada para distinguir entre las diferentes formas de enfermedad periapical. Aunque la radiolucidez difusa podría sugerir una fase más aguda de la enfermedad o una lesión de expansión más rápida, esto no es necesariamente así. Además, a veces se observa cierto grado de -



resorción radicular.

**TRATAMIENTO Y PRONOSTICO.**- El tratamiento consiste en la extracción del diente afectado, o en ciertas circunstancias, el tratamiento radicular con o sin apicectomía. Se deja sin tratar, se transforma en un quiste periodontal apical por proliferación de los restos epiteliales de la zona.

#### **QUISTE PERIAPICAL.**

El quiste periodontal apical es el más común de los quistes odontógenos. A diferencia de los otros tipos, afecta el ápice de un diente brotado y con gran frecuencia es resultado de una infección por vía pulpar, a causa de una caries. El término "quiste residual" se aplica a un quiste periodontal que permanece después de la extracción dental o se forma posteriormente, aunque este mismo término puede ser también aplicado a cualquier quiste de los maxilares que permanecen sin causas aparentes, luego de un procedimiento quirúrgico.

#### **QUISTE PERIODONTAL LATERAL.**

El quiste periodontal lateral es un tipo de quiste odontógeno raro pero bien reconocido. Estos nacen directamente en el ligamento periodontal lateral de un diente brotado.

La explicación más aceptable para el quiste periodontal es que representan simplemente un saco hueco con una pared de tejido primario. La predilección de este quiste es originarse en la zona de caninos y premolares inferiores.

**CARACTERISTICAS CLINICAS.**- La mayor parte de los casos no han presentado signos o síntomas clínicos, y han sido descubiertos durante exámenes radiográficos de rutina. A veces, cuando el quiste se coloca o se localiza en la superficie vestibular de la raíz, puede haber una pequeña masa perceptible, pero la mucosa subyacente es normal. Si no tiene otra lesión el diente correspondiente tiene vitalidad. Si el quiste se infecta, puede asemejarse a un absceso perio

dontal lateral, y hasta trata de establecer el drenaje.

**CARACTERÍSTICAS RADIOGRÁFICAS.**- La radiografía periapical revela al quiste periodontal lateral como una zona radiolúcida en aposición a la superficie lateral de una raíz dental, por lo común, la lesión es pequeña, raras veces mayor de 1 cm de diámetro, y puede o no ser bien circunscrita. En la mayor parte de los casos, los bordes son definidos y a veces está rodeada de una delgada capa de hueso esclerótico.

**TRATAMIENTO Y PRONÓSTICO.**- El quiste ha de ser enucleado por cirugía en lo posible sin extraer el diente afectado. Si esto no fuera factible, hay que sacrificarlo. Es de especial importancia que se establezca el diagnóstico debido a la similitud del aspecto de este quiste con otras lesiones más graves, como un ameloblastoma incipiente. A este tipo de quiste no se le conoce tendencia a reincidir después de su enucleación quirúrgica.

**QUISTE GINGIVAL DEL ADULTO.**- Este quiste es uno que posee tejido blando gingival, que aparece en la encía libre o insertada. No tiene relación con el quiste periodontal lateral y ha sido diferencial de éste.

**ETIOLOGIA.**- Se sugiere que las posibles fuentes de la formación quística son: 1) Tejido glandular heterotópico, 2) Alteraciones degenerativas en un brote epitelial proliferante, 3) Restos de la lámina dental, del órgano del esmalte o islas epiteliales del ligamento periodontal, y 4) implantación traumática del epitelio.

**CARACTERÍSTICAS CLÍNICAS.**- El quiste gingival puede presentarse a cualquier edad, pero más común en adultos. Esa lesión parece, por lo general, como una hinchazón pequeña, bien circunscrita e indolora de la encía, a veces muy semejante a un mucocelo superficial. Tiene el mismo color que la mucosa normal adyacente y es raro que de más de 1 cm de diámetro, y por lo general, es mucho menor.

CARACTERÍSTICAS RADIOGRÁFICAS.- Este quiste es una lesión de tejido blando, y por lo general, no se manifiesta en la radiografía. Si adquiere el tamaño suficiente, llega a producir una erosión superficial de la lámina ósea cortical, pero aún así no suele ser visible en la radiografía. Si hay una lesión quística circunscrita y radiolúcida del hueso alveolar, con cierta tumefacción del tejido blando, es probable que corresponda a un quiste periodontal lateral y no a uno gingival.

## INSTRUMENTAL.

Aunque en crisis la totalidad de los casos es indispensable el aislamiento absoluto del campo operatorio con dique de goma, conviene tener siempre dispuestos elementos accesorios de emergencia. Los rollos de algodón, que se expendan en el comercio o se preparan con la ayuda de un instrumento, deben conservarse esterilizados en cajas adecuadas.

El aspirador para saliva viene corrientemente instalado en la unidad dental. Las boquillas que se colocan en su extremo son de metal o material plástico y se desarmen con facilidad para su limpieza antes de esterilizarlas. Las plásticas tienen la ventaja de ser más livianas y de no dañar ni hacer succión en la mucosa sublingual.

La goma para dique se adquiere en rollos de distintos largos y grosor; los de 12 a 15 cm de ancho y de espesor mediano son los más utilizados. Se presenta también en trozos de aproximadamente 14 por 12 cm. Pueden utilizarse indistintamente la goma de color claro (marfil) u obscuro (gris o negro).

El perforador es el instrumento que se utiliza para efectuar agujeros circulares en la goma para dique. Se asemeja a un alicante, uno de cuyos brazos termina en un punzón, y el otro en un disco con perforaciones de distinto tamaño, que pueden enfrentarse al punzón según las necesidades del caso. Al juntar los brazos del instrumento, el punzón comprime la goma contra el agujero elegido perforándolo. Los ángulos formados entre la superficie del disco y las perforaciones deben mantenerse afilados para obtener un corte neto y circular. Si a ello se agrega la buena calidad y elasticidad de la goma, disminuye notablemente el riesgo de que esta última se rasgue durante su colocación.

Las grapas (clamps) son pequeños instrumentos, de distintas formas y tamaños, destinados a ajustar la goma para dique en el cuello de los dientes y mantenerla en posición.

Consta de un arco metálico, con dos pequeñas ramas horizontales de formas semejantes a la de los bocados de las pinzas - para exodoncia, estas ramas, que pueden prolongarse lateralmente con aletas, pasan por las coronas de los dientes y se adaptan en el cuello de los mismos, gracias a la acción del arco elástico que los une. Las aletas se apoyan sobre la goma para lograr un campo operatorio más cómodo. La mayoría de las grapas presentan una perforación en cada una de sus ramas donde se introducen los extremos del portagrapas.

El portagrapas (portaclamps) es un instrumento en forma de pinza, que se utiliza para aprehender las grapas y ajustarlas a los cuellos de los dientes. Los brazos de este instrumento presentan, en cada uno de sus extremos, una pequeña prolongación perpendicular a su eje mayor, con una leve depresión donde calza la rama horizontal de la grapa. Existen en el comercio distintos modelos, con algunas variantes en la forma y disposición de sus brazos.

El portadique es un instrumento sencillo que se utiliza para mantener tensa la goma en la posición deseada.

Durante mucho tiempo se utiliza un portadique con elástico; este último rodea la cabeza del paciente ajustando la goma, pero también ejerce presión sobre sus mejillas, incomodándolo. Además, necesita el agregado de pequeñas pesas para mantener la goma en tensión longitudinal. Aunque autores insisten aún en emplearlo, en la actualidad el más utilizado es el arco de Young, basado en el mismo principio que los arcos de Jiffy y Nygaard Ostby.

El portadique de Young está constituido por un marco metálico en forma de U, abierto en su parte posterior, y con pequeñas espigas soldadas a su alrededor para ajustar la goma en tensión. Dos pequeños botones metálicos a los costados del arco permiten mantener el hilo de las ligaduras.

El hilo de seda encerrado se utiliza para efectuar la li

gadura, de los dientes aislados por la goma, impidiendo que éste se desplace sobre la corona del diente.

Una tijera de ramas largas permite cortar la goma en trozos del tamaño adecuado.

#### 4.- INSTRUMENTAL PARA LA PREPARACION QUIRURGICA.

El instrumental empleado para preparación de la cavidad de la caries y para la apertura de la cámara pulpar y rectificación de sus paredes, comprende los instrumentos de mano, cuya serie más conocida es la de Black, y los accionados por el torno común de velocidad convencional, por el micromotor o por la turbina neumática de supervelocidad. -- Estos instrumentos accionados mecánicamente incluyen las piedras de diamante y las fresas de acero o carburo-tugsteno.

Con el fin de facilitar el acceso a la cámara pulpar mejorando la visibilidad del campo operatorio, se utilizan con el torno, fresas para ángulo extralargas y de tallo fino, fresas de carburo-tugsteno con las mismas características pueden también emplearse con supervelocidad.

Para la rectificación de las paredes de la cámara pulpar pueden utilizarse fresas troncocónicas, de extremo inactivo para evitar la formación de escalones en el piso de la misma.

Durante la intervención endodóntica se utiliza repetidamente la jeringa de aire comprimido de la unidad dental. Para purificar el aire proyectado sobre el campo operatorio se aconseja colocar un antiséptico en el filtro que corrientemente está entre el compresor y la jeringa, o bien colocar algodón esterilizado en la misma jeringa antes del pico de salida del aire.

Para el lavado de la cavidad y la irrigación de la cámara y de los conductos se usa jeringa de vidrio con aguja acodada de extremo roma.

Los aspiradores de polvo y líquido, cuyo uso está generalizado en endodoncia, constituyen un complemento esencial de la irrigación. El más práctico tiene el aspecto de un atomizador y, como este último, se conecta en la jeringa de aire comprimido de la unidad.

Los picos metálicos intercambiables permiten su fácil esterilización. El paso del aire a presión provoca una aspiración considerable. Con la prolongación del tiempo de aspiración se consigue una discreta deshidratación de la dentina.

El aspirador puede también trabajar por la acción de un pequeño motor eléctrico que pone en movimiento una bomba de vacío. Al evitar de esta manera la corriente de aire comprimido, se puede trabajar con comodidad el tiempo necesario.

Para localizar y ensanchar la entrada de los conductos radiculares se utilizan exploradores, sondas, fresas e instrumentos fabricados especialmente para tal efecto.

Las sondas exploradoras, de distintos calibres, se emplean para buscar la accesibilidad a lo largo del conducto. Su acción transversal es circular y su diámetro disminuye paulatinamente hasta terminar en una punta muy fina. Para dientes posteriores e inferiores se emplean sondas con mangos cortos. Existen también sondas sin mango, que se colocan en pertasondas de distinta longitud.

Si la entrada del conducto es muy estrecha o está calcificada pueden utilizarse pequeños instrumentos de mano que ensanchan la entrada del conducto en forma de embudo a fin de permitir el paso de sondas o tiranervios. Pueden emplearse fresas en forma de pímpollo con vástago flexible.

Los tiranervios o extirpadores de pulpa son pequeños instrumentos con barbas o lengüetas retentivas donde queda aprisionado el filete radicular. Se obtienen en distintos calibres para ser utilizados de acuerdo con la amplitud del conducto.

Los tiranervios largos se emplean especialmente en dientes anteriores, ubicados en mangos semejantes a los de las sondas. Los cortos, que son los más prácticos, vienen ya con su pequeño manguito unido a la parte activa.

El acero de estos instrumentos debe ser de excelente calidad, ofrecer resistencia a la torsión y tener discreta flexibilidad para adaptarse a las curvas suaves del conducto.

Las barbas de los tiranervios pierden rápidamente su filo y poder retentivo, por lo que es aconsejable utilizarlos para una sola extirpación pulpar.

Existen en el comercio extirpadores con aletas cortantes sólo en el extremo del instrumento (curetas apicales). Se utilizan para eliminar restos pulpares de la parte apical del conducto.

Se obtienen en el comercio numerosos instrumentos o conjunto de instrumentos ideados para medir longitud del conducto. Su descripción está íntimamente ligada a la técnica operatoria de su empleo, por lo cual serán considerados en detalle al estudiar la conductometría.

Los instrumentos clásicos empleados para la preparación quirúrgicos de los conductos radiculares son los escariadores y las limas.

Los escariadores o ensanchadores de conductos radiculares son instrumentos en forma de espiral ligeramente ahuecados, cuyos bordes y extremos, agudos y cortantes, trabajan por impulsión y rotación. Se fabrican doblando un vástago triangular de acero al carbono o de acero inoxidable.

Estos instrumentos, destinados esencialmente a ensanchar los conductos radiculares de manera uniforme y progresiva son fabricados en espesores convencional progresivamente mayores, numerados del 00, 0, ó 1 al 12. Los de mano posibilitan un mejor control y vienen provistos de un manguito. Se obtienen en distintos largos que varían generalmente entre los 19 y 31 -



mm, de acuerdo con las necesidades de cada caso.

Los escariadores para torno se utilizan en la pieza de mano o en el ángulo, y son más rígidos que los manejados a mano. En su parte cortante presentan variantes de forma, de acuerdo con las sugerencias de cada autor. Se han de emplear con toda prudencia y en casos bien determinados.

Las limas para conductos son instrumentos destinados especialmente al alisado de sus paredes, aunque contribuyen -- también a su ensanchamiento. Se fabrican doblando un vástago cuadrangular en forma de espiral, más cerrado que la de los escariadores, con su extremo terminado en punta aguda y cortante. Como tienen mayor cantidad de acero por unidad de longitud, se tuercen y doblan menos que los escariadores. Por estas últimas características, constituyen el mejor instrumento, para lograr la accesibilidad al ápice en conductos estrechos y calcificados.

Tanto las limas como escariadores se fabrican, hasta hace pocos años, exclusivamente en medidas convencionales que, en la práctica resultan generalmente arbitrarias.

En el momento actual se pueden obtener, de distintos -- fabricantes, limas y escariadores estandarizados, con comprobación de sus medidas y progresión controlada en el aumento de sus espesores.

Además de los escariadores y limas, convencionales y estandarizados, se utilizan corrientemente en la preparación quirúrgica de los conductos, las limas escofinas ideadas por Hedstrom.

En su parte cortante presentan una espiral en forma de embudo invertido y superpuesto. Se obtienen con mango corto y largo numerados del 0 al 12. Las de mango largo se proveen rectas y acodadas.

Está también generalizado el uso complementario de las limas barbadas (cola de ratón). Su parte activa está constituida por pequeñas aletas muy filosas, semejantes a las del

tiranervio. Se expenden numeradas del 1 al 6. Como las limas escofinas, también las hay de mango corto, y de mango largo, rectas, acodadas.

En la actualidad se consiguen en el comercio tanto instrumentos de acero al carbono como de acero inoxidable. Los últimos tienen la ventaja de admitir cualquier método de esterilización y son menos quebradizos que los primeros. Sin embargo, una menor resistencia a la torsión sobre su eje, especialmente en los de mínimo espesor, impide la generalización de su uso.

#### 5.- INSTRUMENTOS PARA LA OBTURACION.

El instrumental que se utiliza para la obturación de conductos radiculares varía de acuerdo con el material y técnica operatoria que se apliquen.

Cuando se deshidratan las paredes del conducto antes de su obturación, se utilizan la jeringa de aire comprimido de la unidad o el secador de conductos. Este instrumento consta de una aguja de plata flexible, unida por una esfera de cobre a un vástago, que terminan en un pequeño mango de material aislante. Calentando a la llama de esfera de cobre, el calor se transmite al alambre de plata que introducido en el conducto, deshidrata las paredes dentinarias.

Las pinzas portaconos son similares a las utilizadas para algodón, con la diferencia de que en sus bocados tienen una canaleta interna para alojar la parte más gruesa del cono de gutapercha, con lo cual se facilita su transporte hasta la entrada del conducto. Algunos modelos con resorte en sus brazos permiten mantener fijos los conos entre los bocados de la pinza.

Los alicantes o pinzas especiales para conos de plata toleran mayor presión y ajuste en la unión de sus bocados. Son de construcción más sólida que las pinzas para conos de gutapercha y se fabrican en varios modelos. Se usan también

para retirar del conducto conos de plata o instrumentos fragurados, cuando éstos pueden ser aprehendidos por su extremo.

Los atacadores para conductos son instrumentos que se utilizan para comprimir los conos de gutapercha dentro del conducto. Son vástagos lisos de corte transversal circular, unidos a un mango. Su extremo termina en una superficie también lisa que forma ángulo recto con el vástago. Se obtienen rectos y acodados en distintos espesores, para las necesidades de cada caso.

Los espaciadores son vástagos lisos y acodados de forma cónica, terminados en una punta aguda que, al ser introducida entre los conos de gutapercha colocados en el conducto y las paredes del mismo, permite obtener espacio para nuevos conos. Están unidos a un mango, en forma similar a los atacadores de conductos.

Las pastas y cementos de obturar conductos se extienden o preparan sobre una loseta especial, con la ayuda de una espátula flexible de acero inoxidable.

Los conos de gutapercha y de plata se obtienen en el comercio en medidas arbitrarias, convencionales o estandarizadas.

Un portaamalgamas o jeringas especiales enteramente metálicas para su seguro manejo y esterilización, permiten llevar las pastas y cementos a la cámara pulpar y a la entrada del conducto radicular.

#### 6.- ESTERILIZACION DEL INSTRUMENTAL.

El instrumental anteriormente descrito debe ser esterilizado antes de utilizarse. Los métodos conocidos para tal efecto, correctamente aplicados, dan resultados uniformes; sin embargo, las características especiales de los numerosos y generalmente pequeños instrumentos empleados en endodoncia, obligan a esterilizarlos de distintas maneras para su mejor

distribución y conservación.

Si bien el instrumental común se cepilla con agua y jabón o detergente, los pequeños instrumentos requieren un cuidado para no dañar su filo y flexibilidad.

A) EBULLICION.- Los instrumentos se deben sumergir -- completamente en el agua y ésta debe hervir de 20 a 30 minutos. El instrumental se retira caliente, se coloca en gasas o cubetas esterilizadas, y se le cubre para preservarlo al aire.

B) CALOR SECO.- Exige una temperatura más elevada que el agua en ebullición.

C) CALOR HUMEDO Y PRESION.- Es uno de los medios más -- seguros de esterilización, muy utilizado para el instrumental de cirugía mayor gasas, algodón, compresas etc.

D) AGENTES QUIMICOS.- Es a temperatura ambiente, rinde resultados satisfactorios si se le aplica correctamente.

E) ESTERILIZACION RAPIDA.- Se utiliza generalmente en los casos de emergencia y resulta aplicable a determinados instrumentos y materiales.

#### 7.- ORDENAMIENTO Y CONSERVACION DEL INSTRUMENTAL.

La esterilización del instrumental por los métodos anteriormente descritos ha de acompañarse de una correcta distribución del mismo, para poder desarrollar la técnica operatoria con rapidez y comodidad.

Si bien el instrumental que se utilizará en una intervención endodóntica puede prepararse con la anticipación necesaria, es frecuente que la misma tenga que realizarse con carácter urgente en cualquier momento. Es indispensable, por lo tanto, tener un equipo mínimo listo para su uso.

La cantidad de instrumental necesario depende de la frecuencia de las intervenciones.

El instrumental se puede agrupar de acuerdo con el método empleado para su esterilización y con la etapa de la téc-

nica operatoria en que se le utilice.

Los pequeños instrumentos en uso durante la intervención, especialmente los escariadores, las limas comunes y escofinas, pueden limpiarse en un rollo de algodón con alcohol, esterilizarse rápidamente y mantenerse durante el tratamiento en un esponjero con antiséptico. Los esponje--ros son recipientes con una esponja de material sintético embebida en un antiséptico, de preferencia detergente. Se les obtiene en el comercio en distintos modelos.

Los conos absorbentes, los rollos y las bolitas de algodón y las mechas pueden esterilizarse al calor seco, con juntamente con el pequeño instrumental. Las cajas se con--servan cerradas y listas para su uso en el momento de la intervención.

#### 8.- MESA OPERATORIA.

La preparación de la mesa operatoria está en parte su peditada a las comodidades de que dispone cada profesional en su consultorio.

El instrumental esterilizado distribuido en cajas o compresas debe disponerse de tal manera que esté al alcan--ce del operador o de su asistente, según las necesidades de cada caso.

Los equipos pueden ubicarse en muebles o mesas rotati--vas fáciles de trasladar.

El aparato de rayos X debe estar en lo posible cerca del paciente, para permitir tomar las radiografía con comoddad.

## DIAGNOSTICO CLINICO.

**DEFINICION.**- Es el conocimiento de las alteraciones anatómicas y fisiológicas que el agente morbozo ha producido en el organismo, se basa en los síntomas funcionales y signos físicos.

### DIAGNOSTICO PULPAR.

El odontólogo que inicia el tratamiento de una caries debe realizar, previamente, un estudio minucioso de la dentina que cubre total o parcialmente la pulpa dental.

El diagnóstico del estado de la dentina en el momento de la intervención puede generalmente efectuarse con más exactitud que el de la posible afección pulpar, cuyas características anatomopatológicas frecuentemente no coinciden con la sintomatología clínica.

En endodoncia desde el punto de vista clínico y a los efectos del diagnóstico del estado dentinario y pulpar, consideramos el esmalte como protector y soporte de presiones masticatorias y conductor de estímulos mecánicos y térmicos que transmite a la dentina.

La dentina infectada y desorganizada en contacto con la pulpa indica también la existencia de una lesión pulpar.

La dentina translúcida y secundaria, dura e insensible a la exploración, pueden considerarse clínicamente sanas y protegerse.

Si nos encontramos en la primera etapa del proceso inflamatorio pulpar, la hiperemia simple, trataremos de proteger la pulpa para reintegrarla a su normalidad.

Cuando la enfermedad de la pulpa está más avanzada, intentaremos diagnosticar la existencia de un foco infiltrativo o hemorrágico o de un absceso.

Para que el clínico pueda desarrollar este plan y orientar debidamente el tratamiento debe someterse a ciertas normas y emplear debidamente y ordenadamente los distintos elementos de diagnóstico a su alcance, aprovechando todos los

datos útiles y desechando los datos dudosos, sin dejar llevarse por la imaginación.

Prinz (1919, 1920, 1937) aconsejó seguir un orden determinado previamente, en la acumulación de los distintos síntomas que contribuyen al diagnóstico. Sobre esta orientación - consideramos de utilidad el siguiente plan en el estudio de semiología pulpar.

- A) Sintomatología subjetiva.
  - a) Antecedentes del caso.
  - b) Manifestaciones del dolor.
- B) Examen clínico-radiográfico.
  - a) Exploración e inspección.
  - b) Color.
  - c) Transiluminación.
  - d) Conductibilidad de la temperatura.
  - e) Percusión y palpación.
  - f) Electrodiagnóstico.
  - g) Radiografía
- C) Diagnóstico diferencial y orientación del tratamiento.

A) SINTOMATOLOGIA SUBJETIVA.

a) Antecedentes del caso.- La anamnesis tiene una importancia fundamental porque contribuye a reconstruir la evolución del proceso mórbido. Por ejemplo, un paciente manifiesta que el diente afectado dolía anteriormente con el frío intenso y con los dulces, que ese dolor era agudo y pasajero, pero luego se hizo más intenso al calor con marcada persistencia al desaparecer la acción del estímulo, además, hace dos días que no puede dormir, debido a intensos dolores irradiados e intolerados. Pensaremos entonces que esa pulpa comenzó su enfermedad con una hiperemia, seguida de una infiltración con necrosis parcial y formación de un absceso que la pulpa tiene dificultad para eliminar, por estar aún encerrada en su dura caparazón (pulpitis cerrada).

No siempre puede confiarse en la historia de los antecedentes del caso, pues hay pacientes pusilánimes que exageran y confunden la sintomatología dolorosa, creyendo que de esta manera les aliviará en seguida.

En otros casos, donde existen caries penetrantes contiguas que han dolido intensamente, la anamnesia tiene un valor muy relativo, porque se presta a confusiones lamentables.

B) Manifestaciones del dolor.- Las manifestaciones del dolor nos orientan sobre el estado de la enfermedad pulpar en el momento de recurrir el paciente a nuestro consultorio. Tenemos por ejemplo anterior de la pulpitis que nos revela la posible existencia de un absceso, y supongamos que después de esos días de dolor intenso el paciente sólo siente ahora molestias durante la masticación, cuando los alimentos hacen compresión dentro de la cavidad. En este caso podríamos pensar que el absceso se abrió en la cavidad de la caries y que la pulpitis abscedosa (cerrada) se transformó en una pulpitis ulcerosa (abierta).

#### B) EXAMEN CLINICO-RADIOGRAFICO.

a) Exploración e inspección.- La exploración e inspección de la cavidad de la caries debe ser hecha con todo cuidado. Los bordes de esmalte sin apoyo dentinario deben eliminarse, preferentemente con cinceles apropiados, para visualizar la cavidad en toda su extensión. Con cucharitas bien afiladas se retiran los restos de dentina desorganizada; luego se lava la cavidad con agua templada para que el paciente no sienta dolor y se seca con bolitas de algodón. Para realizar un correcto diagnóstico el explorador debe recorrer primero una zona de esmalte o dentina insensible; de esta manera podremos cerciorarnos de que nos dice la verdad, pues si manifiesta sentir dolor, es señal de que está atemorizado y su respuesta no tiene utilidad para el diagnóstico.

Luego de explorar los bordes de la cavidad hacemos lo -



propio con el piso, para saber si hay tejido duro o reblandecido, si la exploración es dolorosa y si la cámara pulpar está comunicada microscópicamente con la cavidad de la caries, de las condiciones en que se encuentra la dentina más próxima a la pulpa dependera esencialmente el estado de salud de esta última. Nos interesa conocer la extensión de la zona cariada y la profundidad de la cavidad. No olvidemos - que las cavidades mesiales son las que con mayor rapidéz se vuelven penetrantes y afectan a la pulpa.

Cuando la cámara pulpar está abierta y la pulpa parcialmente gangrenada, debe procederse con suma precaución para no llevar la infección detrás de la zona limitrofe de defensa.

b). Color.- Las coloraciones anormales de la corona clínica aportan datos de utilidad para el diagnóstico.

Es necesario advertir si la coloración está circunscrita a la zona de la caries o si afecta a toda la corona. En este último caso, observamos si se trata de un diente con tratamiento endodóntico o si el obscurecimiento es consecuencia del proceso gangrenoso pulpar.

Existen la posibilidad de que la parte de la corona, vecinal al cuello dentario, presente coloración rosada por transparencia de la pulpa en un caso de rabsorción dentinaria interna.

En el piso de la cavidad tiene importancia relacionar la coloración de la dentina con su dureza, observando si se trata de dentina desorganizada, opaca o secundaria.

c) Transiluminación.- La transiluminación es un complemento útil de diagnóstico, pues nos revela zonas de descalcificación en las caras proximales, que frecuentemente pueden apreciarse a simple vista.

d) Conductibilidad de la temperatura.- La aplicación adecuada de frío y de calor en la cavidad de la caries o en

la superficie de la corona, en el caso de no existir caries visibles aporta datos de apreciable valor para el diagnóstico de la enfermedad pulpar.

El frío se puede aplicar de distintas maneras (aire, - agua, hielo, alcohol, cloruro de etilo, bióxido de carbono), debiendo observarse la rapidez y la intensidad con que se produce la reacción dolorosa y su persistencia. Si hay caries o cuellos al descubierto en los dientes vecinos, es necesario aislar perfectamente, con un pequeño trozo de goma para dique o una tira de celuloide, la corona del diente cuyas reacciones se están controlando.

El alcohol y el cloruro de etilo se aplican con una bolita de algodón. Un pequeño trozo de hielo puede envolverse en una gasa y aplicarse sobre la superficie dentaria. El bióxido de carbono debe ser llevado a la cavidad en contenedores especiales.

Si se aplica aire caliente o agua caliente, es necesario realizar las mismas observaciones que con el frío, pero teniendo en cuenta que la reacción dolorosa producida por el calor es siempre inmediata.

Entre una comprobación y otra, debe verificarse que el dolor haya cesado. Si la reacción dolorosa al estímulo calor ha sido muy intensa, conviene observar si la aplicación inmediata de frío alivia el dolor.

La aplicación de agua fría o caliente debe hacerse por gotas, previo control, en el dorso de la mano, de la temperatura aproximada del agua que se utiliza.

e) Percusión y palpación.- La percusión y palpación minuciosa aportan datos sobre el estado del periodonto en íntima relación con la enfermedad pulpar.

La percusión se realiza por medio de un golpe suave o moderado aplicado con el dedo o el mango de un instrumento. Debe observarse si existe reacción dolorosa a la percusión

horizontal o vertical.

La palpación permite observar la reacción inflamatoria de los tejidos que rodean a la raíz, y aporta datos útiles para el diagnóstico de las complicaciones periapicales de las enfermedades de la pulpa.

f) Electrodiagnóstico.- El diagnóstico pulpar por medio de la corriente fádica es un método rápido y eficaz de control de la vitalidad de la pulpa, utilizando corrientemente por el odontólogo práctico.

g) Radiografía.- La radiografía constituye, en endodoncia un elemento de extraordinario valor de diagnóstico, una ayuda fundamental de importancia para el desarrollo de la técnica operatoria y un medio irremplazable para controlar en la práctica la evaluación histopatológica de los tratamientos endodónticos.

El aparato de rayos X es parte vital de la unidad dental utilizada para la práctica de la odontología, y la endodoncia, una de las especialidades odontológicas que más utiliza sus servicios.

Recordemos que si sobre una placa de celuloide cubierta con una emulsión de sales de plata hacemos actuar los rayos X, previa interposición entre ella y el tubo generador de una región determinada del organismo, los rayos atravesarán las zonas penetrables y reducirán las sales de plata en la graduación que lo permita el paso atómico, la densidad y el espesor que le ofrezcan los tejidos interpuestos.

Para lograr una buena radiografía y poder interpretarla fielmente, es necesario cumplir con todos los requisitos técnicos. La posición correcta de la placa radiográfica y del paciente, la distancia adecuada del tubo de rayos X y tal tiempo de exposición, así como el revelado y fijación minucioso, son los factores responsables del éxito de una radiografía.

Para interpretar claramente las zonas patológicas en endodoncia, es necesario conocer como se presentan en la imagen radiográfica los dientes normales y sus tejidos de sostén, y aprender a distinguir con precisión los límites anatómicos, que pueden aparecer al ojo del inexperto como supuestos trastornos. La observación de una película radiográfica intraoral debe ser metódica, para no pasar por alto algún detalle que pueda resultar de gran importancia en el diagnóstico.

Si bien, el aporte de la radiografía para el diagnóstico de las enfermedades de la pulpa dental es muy limitado.

Al analizar radiográficamente la corona del diente como complemento diagnóstico debemos tener en cuenta que el esmalte se presenta radiopaco debido a su gran concentración en sales cálcicas que lo hace resistente al paso de los rayos X. Cuando la caries ha destruido parte del esmalte, aparecen radiolúcidas que penetran en la dentina. Al esmalte que limita la corona del diente, es posible observar el desgaste que generalmente se produce por planos, y el límite de las obturaciones. Estas últimas pueden ser netamente radiopacas, como las metálicas, cementos de fosfato de zinc y gutapercha; tener radiopacidad semejante a la de la dentina, como los cementos de silicofosfato (cementos piedra) o ser apreciablemente radiolúcidas, como los cementos de silicato y acrílico de autopolimerización.

En la dentina correspondiente a la corona del diente, podemos apreciar la continuación de las manchas radiolúcidas que corresponden al progreso de la caries. El borde interno de la dentina en contacto directo con la pulpa, puede estar afectado radiográficamente en su continuidad por la presencia de masa cálcica (nódulos pulpares adherentes), dentina secundaria.

Dado que la radiolucidez de la cámara delimita al contorno de la misma en relación con la dentina, tomaremos es-

pecialmente en cuenta, como factor diagnóstico la disminución de su volumen. Recordaremos, además, que la radiolucidez de una cámara pulpar puede ser consecuencia de una absorción dentinaria interna.

### C) Diagnóstico diferencial y orientación del tratamiento.

La acumulación ordenada de datos útiles obtenidos en el estudio de la sintomatología subjetiva y en el examen clínico radiográfico del diente afectado, permite diferenciar los distintos estados de la enfermedad pulpar y orientar su tratamiento.

En los estados regresivos resulta difícil un diagnóstico preciso del grado de atrofia al que ha llegado la pulpa. La dureza, impenetrabilidad, cambio de coloración, poca sensibilidad del piso dentinario que cubre la pulpa, la excesiva calcificación de la cámara pulpar en relación con la edad del diente y la normalidad clínica y radiográfica de la zona periapical permiten, en no pocas ocasiones, aconsejar la protección pulpar indirecta.

En las hiperemias, el paciente manifiesta sentir una sensación desagradable en un diente determinado. Los líquidos, el aire frío y los dulces suelen provocarle dolor agudo pero pasajero. Al examen clínico, el diente afectado puede presentar caries, una abraición o un desgaste, un cuello al descubierto, una fractura por traumatismo o también una obturación reciente.

Tratándose de una caries, la cavidad es clínicamente no penetrable, No hay cambio apreciable en la coloración del diente y si lo hay está circunscrito a la zona de la caries. La aplicación del frío y calor intenso (especialmente frío) provoca dolor agudo, que desaparece sin dejar rastro al cesar el estímulo. La percusión, la palpación y la radiografía no aportan datos sobre el estado pulpar.

Con respecto a la acción de la corriente farúdic, la pulpa hiperémica puede, en algunos casos, reaccionar por debajo del punto específico de irritación, dado éste que aporta el diente homólogo sano del mismo paciente.

Este estado hiperémico de la pulpa suele ser reversible, y el reemplazo del tejido dentinario perdido por material li nocuo, previa eliminación de los agentes irritantes, permite la normalización pulpar y la formación de dentina secundaria para reforzar su aislamiento del medio bucal.

En la iniciación de la pulpitis infiltrativa, el paciente aún puede señalar el diente afectado, que no duele espontáneamente. En cambio, manifiesta que la acción del frío, -- dulce y presión ejercida en la cavidad de la caries durante la masticación suelen provocar dolores agudos que tardan un rato en desaparecer. El examen clínico revela generalmente una cavidad con caries, clínicamente no penetrantes y con características semejantes a las de la hiperemia. Con la aplicación de los distintos estímulos puede obtenerse una respuesta de dolor que persiste algunos minutos, pero que desaparece sin dejar rastro.

Este estado intermedio entre la hiperemia y las pulpitis cerradas parciales o totales (infiltrativas, hemorrágicas o abscedosas), permite la protección pulpar indirecta o la biopulpectomia parcial, de acuerdo con el estado de la dentina que cubre la pulpa y con las condiciones reaccionales de esta última. En cada caso el clínico optará de acuerdo con su mejor criterio, por el camino más adecuado.

Las pulpitis cerradas son, hasta el momento actual, -- procesos mórbidos irreversibles, la dificultad de un diagnóstico diferencial entre la enfermedad pulpar localizada en la parte coronaria de la misma y la generalizada a toda la pulpa obliga, en la mayoría de los casos a realizar la pulpectomía.

En las pulpitis ulcerosas, cuando la congestión aumenta se producen pequeñas hemorragias, que hacen cesar el dolor. La masa de detritus es eliminada al medio bucal, y por debajo el muñon pulpar vivo puede defenderse tras la llamada zona inflamatoria limitrofe y aún con una barrera cálcica, si las circunstancias le son favorables.

A veces suele encontrarse gangrena total en un conducto radicular, mientras la pulpa correspondiente a los otros conductos conserva aún vitalidad.

La pulpitis crónica hiperplásica o pólipo pulpar presenta al examen clínico, características que la hacen inconfundible.

Debe realizarse el diagnóstico diferencial con el pólipo gingival, separado suavemente con un instrumento adecuado la masa del tejido de las paredes de la cavidad y observando donde se origina.

Tanto las pulpitis ulcerosas secundarias como las hiperplásicas son enfermedades irreversibles de la pulpa. Salvo casos de excepción, resulta necesario realizar la pulpectomía total. Las necrosis y gangrenas pulpares pueden manifestarse clínicamente con dolor cuando el periodonto se inflama, alcanzando por la acción toxibacteriana.

## ANESTESIA.

La anestesia suprime el dolor y constituye una ayuda -- esencial en los tratamientos en endodoncia. El operador debe afrontar, generalmente, dos situaciones distintas: El paciente, concurre con dolor y debe ser anestesiado previamente para prevenir una intervención penosa: O bien, el dolor -- se producirá durante las distintas maniobras operatorias y -- debe ser evitado para mantener la tranquilidad y colabora- -- ción del paciente.

### I.- ANESTESIA LOCAL.

Tiene la ventaja de su simplicidad y práctica ausencia de riesgos, cuando se haya hecho una premedicación adecuada (petidina, prometacina, sobre todo se emplea un vasoconstrictor del tipo adrenalínico); existe además la posibilidad de procurar reducir la hemorragia incorporada a la solución -- anestésica un vasoconstrictor.

La anestesia local se aplica al paciente sentado, - - - es controlado por el mismo operador. El continuo perfeccionamiento de las soluciones anestésicas y la precisión casi sistemática en las intervenciones endodónticas.

Como desventaja está la limitación de su uso en función de la duración del acto operatorio, de la importancia del -- mismo o la idiosincrasia del sujeto (por ejemplo, los niños)

Suele emplearse en la anestesia local la xilocaína para las infiltraciones y la cocaína para las pincelaciones.

La anestesia local puede administrarse de dos maneras:

- Infiltraciones y aplicaciones locales.- Empleadas sobre todo en la anestesia de las mucosas. Se utiliza una solución de cocaína al 5 % que se aplica: En toques con algodón -- embebido, por contacto con torundas apretadas, vaporizando -- una solución en un atomizador ( está técnica tiene la ventaja, si se emplea un frasco graduado para medir la cantidad -- utilizada).



- Infiltraciones locales.- Es el método elegido en numerosas intervenciones. Se realizan con una solución de xilocaína al 0, 5, 1 ó 2 % que se inyecta con unas jeringas especiales.

## II.- ANESTESIA REGIONAL.

Consigue un bloqueo a distancia de todo un territorio cutáneo o cutáneomucoso gracias a la anestesia directa trocular del nervio del que depende ese territorio.

Se preferirá, por tanto:

- Cuando sea preciso no deformar la región a operar;
- Cuando no sea conveniente la inyección global debido a la infección;
- Cuando toda la intervención se desarrolla en el seno de un territorio anatómico exacto, cuya inervación de un nervio accesible más arriba de este territorio.

La anestesia regional suele emplear la xilocaína al 1-2 %, con adrenalina o sin ella.

Se inyecta con una jeringa normal a la cual se ajustan agujas largas con graduación o marca móvil.

Puede asociarse también a una anestesia límite.

Las técnicas varían según el nervio de que se trata:

### NERVIO MAXILAR SUPERIOR.

Anestesia del nervio a la salida del agujero redondo - mayor: Se pueden utilizar cuatro vías transcutáneas:

- VIA SUPRAZIGOMATICOMALAR, en el borde superior de la apófisis zigomática, detrás de la apófisis orbitaria del maxilar, a 5 ó 6 cm de profundidad, en el fondo posterior de la fosa perigomaxilar.

- VIA TRANSIGOMOIDEA, en el borde inferior de la cresta zigomática, a nivel de la escotadura o seno sigmoideo, - en la perpendicular del plano cutáneo y luego hacia arriba buscando el fondo posterior de la fosa pterigomaxilar.

- VIA SUBZIGOMATICOMALAR, en el borde inferior de la cresta zigomática, a nivel del borde anterior de la apófisis coronaria y luego hacia arriba y atrás en la perpendicular del plano cutáneo, hacia el fondo posterior de la fosa pterigomaxilar.

VIA SUBMALAR ANTERIOR, en el borde inferior de la arca zigomática, sobre la prolongación de la apófisis orbitaria del maxilar, a 6 ó 7 cm de profundidad, en el fondo posterior de la fosa pterigomaxilar.

#### DOS VIAS ENDOBUCALES:

- PARATUBEROSITARIA, en el fondo del saco gingivozigomático superior, a nivel de la muela del juicio, hacia arriba y atrás, en la fosa pterigomaxilar.

- O palatina posterior, en el canal palatino, hacia arriba, buscando el agujero redondo mayor.

#### NERVIO INFRAORBITARIO.

En el agujero infraorbitario, en la vertical de la escotadura supraorbitaria, a 0,5 cm por debajo del reborde orbitario inferior, por vía cutánea o vestibular.

NERVIO PALATINO, en el canal palatino posterior.

NERVIO SUPRAORBITARIO, en la escotadura supraorbitaria.

NERVIO MAXILAR INFERIOR.

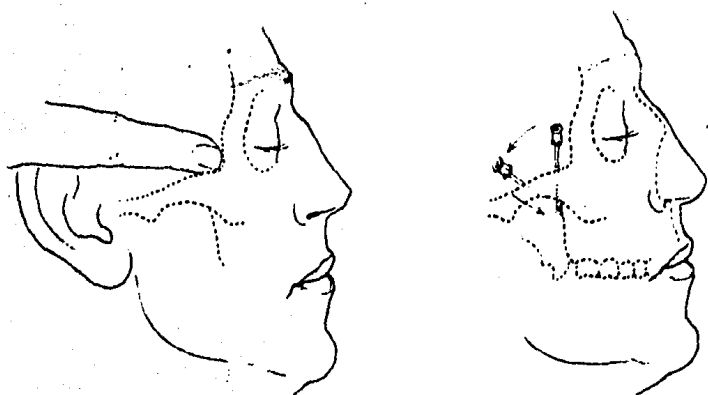
Anestesia del nervio a la salida del agujero oval.

Se pueden utilizar tres vías endobucales:

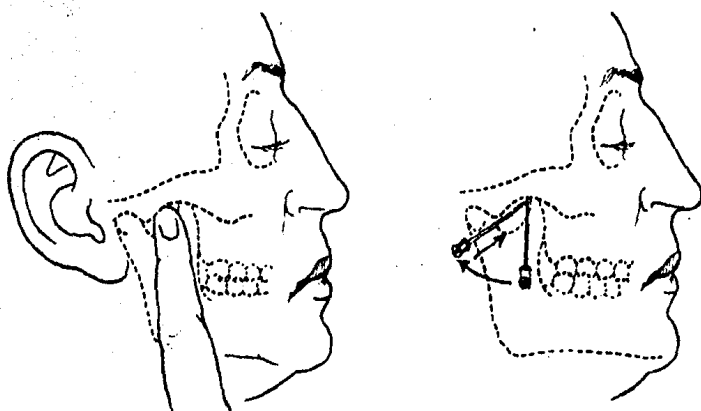
- VIA SUPRAZIGOMATICA, en el borde de la cresta zigomática, en el borde posterior de la apófisis orbitaria externa, en la perpendicular del plano cutáneo, a 5 cm de profundidad.

- VIA SUBZIGOMATICA, en el borde inferior de la apófisis zigomática, en la escotadura sigmoides, en la perpendicular del plano cutáneo, y luego hacia arriba y atrás, a 5 cm de profundidad.

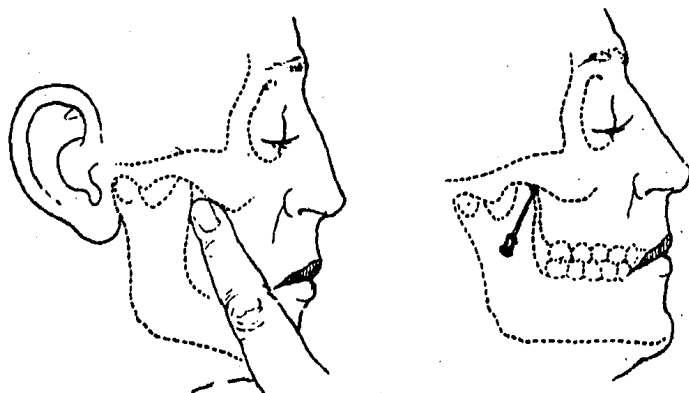
- VIA INTERMAXILAR, a 2 cm por detrás de la comisura bucal, en el espesor del plano zigomático, hacia arriba y --



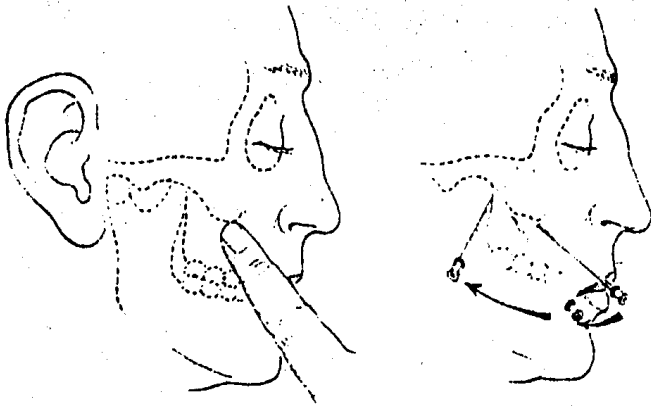
*Via supra-orbitaria.*



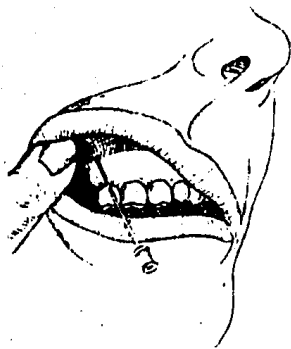
*Via trans-malar.*



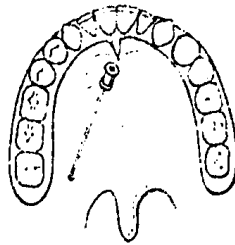
*Via sub-malar.*



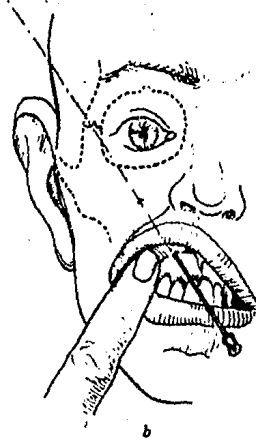
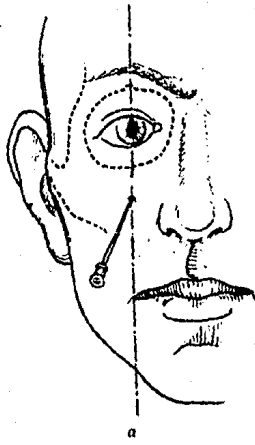
*Via submular exterior.*



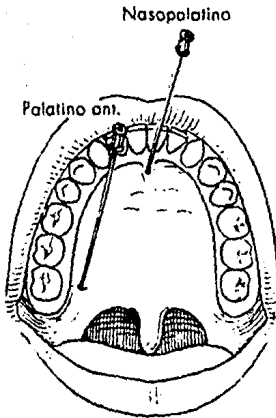
*Via endobuccal para-  
tuberositaria.*



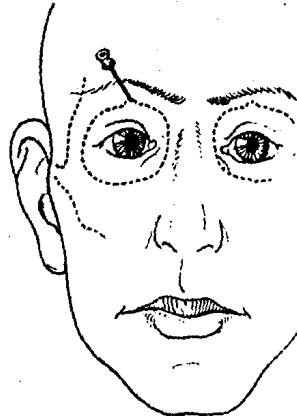
*Via endobuccal palati-  
na posterior.*



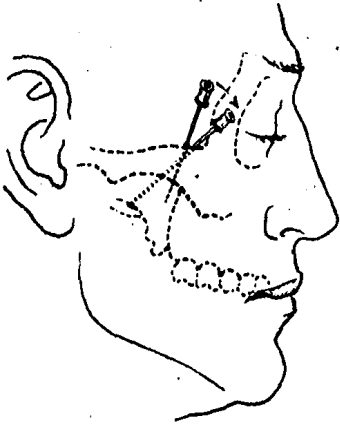
*Anestesia del nervio suborbitario. a, via cutánea; b, via vestibular.*



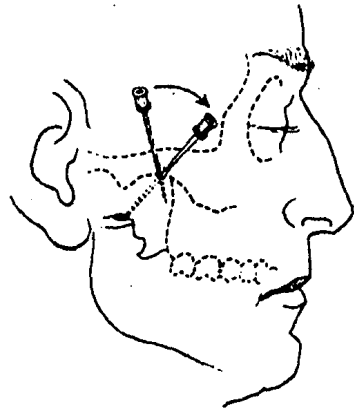
*Anestesia de los nervios palatino anterior y supraorbitario.*



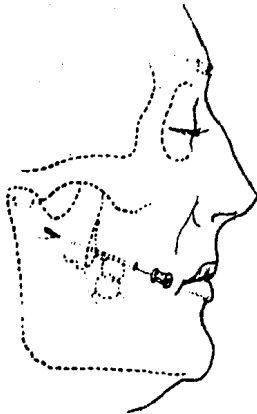*Anestesia del nervio supraorbitario.*



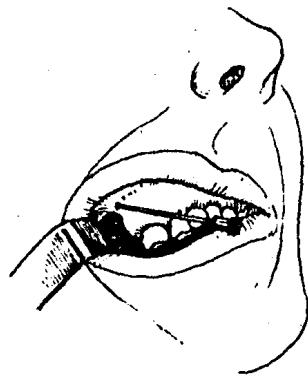
*Via supraorbitară.*



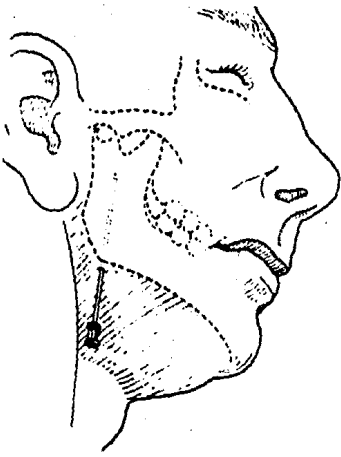
*Via suborbitară.*



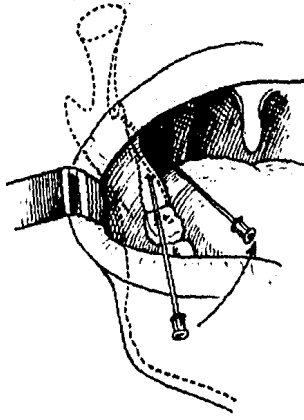
*Via intermaxilară.*



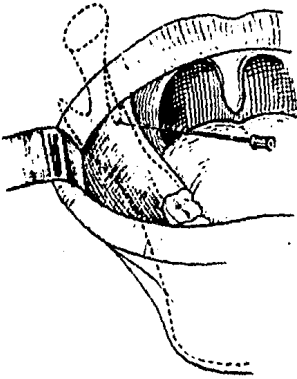
*Via endobucală.*



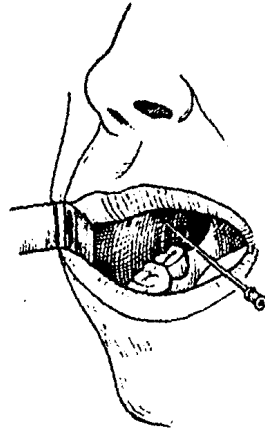
*Anestesia del nervio dental inferior. Via submaxilar.*



*Anestesia del nervio dental inferior. Via endobucal.*



*Anestesia del nervio lingual.*



*Anestesia del nervio bucal.*

atrás, entre la tuberosidad maxilar y la coronaria, hacia el agujero oval.

#### NERVIO DENTAL INFERIOR.

- VIA EXOBUCAL, en el borde inferior del ángulo de la mandíbula, hacia arriba, debajo de la mandíbula, en su cara interna, hasta llegar a un plano que pasa por la unión del tercio inferior de la rama ascendente, que corresponde a la entrada del canal dentario inferior.

- VIA ENDOBUCAL, en el borde interno del triángulo retromolar, hacia atrás y afuera, a lo largo de la cara interna de la rama ascendente, a nivel de la espina de Spix a 1-2 cm de profundidad.

NERVIO LINGUAL, a nivel de la espina de Spix, y luego hacia atrás y adentro, ambas cosas más acentuadas que con el nervio anterior.

NERVIO BUCAL, en el plano zigomático, a 1 cm por delante del borde externo del trigono retromolar, luego a 2 cm de trayecto.

NERVIO MENTONIANO, en el surco gingivolabial inferior, entre los dos premolares, a media altura del cuerpo mandibular.

NERVIO CERVICAL, técnicas de Pauchet y Sourdant, Sobre una línea cervical de la punta de la mastoide a la transversal de la C6.

Tres inyecciones, una equidistante de la mastoide y el borde inferior de la mandíbula, otra a nivel de C6 y una tercera a nivel del borde superior del cartilago tiroidees.

#### ANESTESIA GENERAL.

La anestesia general suprime toda sensibilidad con pérdida simultánea de la conciencia, y podría llegar a constituir un método ideal en el futuro, si su empleo resultara exento de todo riesgo, sencillo de aplicar y económico a la vez. Actualmente no reúne las condiciones anteriormente especificadas y se la utiliza sólo excepcionalmente en endodoncia.



Requiere la presencia de un médico anestesista y su administración siempre ofrece peligros.

Además:

- Examen preanestésico: Lo practicará el anestesista, el cual, además de su examen clínico, se ayudará con exámenes complementarios de rutina, sobre todo con un electrocardiograma.

- La intubación se puede realizar por vía bucal o nasal. Sólo excepcionalmente estará indicada la traqueotomía.

Para obtener la insensibilización de la pulpa y del periodonto recurrimos corrientemente, en la práctica del consultorio, a las anestésias infiltrativas, regionales y diploicas.

En las anestésias por infiltración, resulta conveniente depositar dos o tres gotas de solución anestésicas en la región submucosa y esperar aproximadamente dos minutos antes de volver a inyectar.

De esta manera, observaremos la tolerancia del paciente al anestésico, y la segunda inyección, más profunda, resultará indolora.

En los incisivos superiores, la anestesia de la pulpa no ofrece dificultad. La técnica operatoria consiste en anestesiar directamente el nervio dentario anterior a nivel del ápice radicular del diente que se intervendrá. Se introduce oblicuamente por su bisel hasta el periostio, y se desliza hacia arriba por encima del ápice radicular, donde se inyecta lentamente la solución anestésica. La porosidad de la tabla externa permite la penetración de modo que al cabo de algunos minutos la pulpa estará insensible. Esta anestesia puede fracasar en caso de que los incisivos superiores estén inervados por alguna rama del nervio nasopalatino, que sale del agujero palatino anterior.

Inyectando profundamente por palatino  $1/2 \text{ cm}^3$  de solución anestésica en el espacio comprendido entre las raíces de los incisivos centrales o en la zona correspondiente al ápice del diente por intervenir, se logra a veces completar

la anestesia pulpar. Si no se consiguiera de esta manera insensibilizar completamente la pulpa, puede aún recurrirse a la anestesia distal y a la diploica.

Si la anestesia distal fracasara por la imposibilidad de llegar hasta el diploe con la aguja, queda el recurso de perforar previamente la tabla externa del hueso con un taladro o una fresa, e introducir luego la aguja por la perforación para inyectar el líquido en pleno tejido esponjoso. La anestesia diploica exige observar detenidamente la radiografía, para poder apreciar la separación existente entre la raíz del diente por intervenir y el vecino. En cada caso, debe buscarse el lugar más apropiado para la perforación, y así no correr el riesgo de lesionar la pared radicular.

En el canino superior, a veces es difícil obtener la anestesia de la pulpa por inyección directa a nivel del ápice radicular, pues a esa altura la tabla externa es menos porosa y las ramificaciones del nervio dentario anterior penetran profundamente en el diploe.

En caso, de fracaso, conviene anestesiar el nervio infraorbitario a su salida del cráneo. Se utiliza una aguja de 4 cm de largo; que se introduce verticalmente y un poco hacia atrás por el surco vestibular, a la altura del primer premolar. Al llegar cerca del reborde orbitario se deposita la solución. La anestesia del dentario anterior se obtiene a los pocos minutos. Igual que en los incisivos superiores, puede escurrirse a la anestesia del nervio nasopalatino y a la distal o diploica.

En los premolares superiores, la anestesia pulpar se obtiene generalmente con facilidad por la inyección directa a la altura del ápice. La porosidad del hueso a ese nivel permite insensibilizar rápidamente el nervio dentario medio, que suele inervar los premolares y, frecuentemente, la raíz mesial del primer molar. Si esta anestesia fracasa, se puede recurrir a la distal, y aún inyectar por palatino una pequeña cantidad de líquido anestésico en la región corres-

pendiente al ápice radicular.

El dentario posterior, que inerva los molares superiores, se anestesia por vestibular a nivel de los ápices del molar por intervenir, o bien inyectando la solución anestésica cerca de la tuberosidad con la que se consigue la insensibilización simultánea de los tres molares. Tratándose del primero, debe recordarse que la raíz mesiovestibular puede estar inervada por el dentario medio.

La inyección vestibular en los molares superiores puede complementarse con la palatina en la región de los ápices o en el agujero palatino posterior, para anestésiar el nervio palatino anterior en su salida del maxilar.

En los incisivos inferiores, la anestesia pulpar se consigue fácilmente por la inyección apical del diente que se tratará. La porosidad del hueso facilita la penetración de la anestesia, pero, en caso necesario, puede recurrirse también a la inyección distal o a la anestesia regional del nervio dentario inferior a nivel de la espina de Spix, practicada con cualquiera de las técnicas conocidas y aplicadas corrientemente en cirugía dental.

En los caninos y en los premolares inferiores se aplica, como en los incisivos, la anestesia apical, pero la menor porosidad de la tabla externa obliga a utilizar con mayor frecuencia la inyección regional y la distal.

En los molares inferiores es donde el intento de anular la sensibilidad pulpar fracasa con mayor frecuencia. La anestesia del nervio dentario inferior es el primer recurso que se utiliza, y aproximadamente sólo en la mitad de los casos se logra insensibilizar la pulpa para permitir su extirpación indolora.

La anestesia distal y la diploica difícilmente se realizan con éxito, debido al gran espesor y densidad de la tabla externa, que impide al líquido penetrar en el diploe.

Se aconseja inyectar anestésico en el surco mandibular, para lograr el bloqueo de la inervación complementaria que -

llega a través de orificios accesorios. Así se lograría - anestesiar ramas del milohioideo, del auriculotemporal y - del bucal largo. Además, una inyección por lingual entre - los premolares permitiría insensibilizar alguna rama del cu táneo del cuello, si penetrara por un orificio accesorio a ese nivel.

La falta de anestesia completa también podría deberse, en algunos casos, al hecho de que la solución inyectada no llegue a los filetes más centrales del tronco del nervio - dentario inferior, que son precisamente los que inervan la pulpa. Ante esta posibilidad conviene repetir la inyección en procura de una mayor penetración.

Quando el operador fracase en el intento de insensibilizar la pulpa con las técnicas anteriormente descritas, o con otras aplicadas con la misma finalidad, puede ocurrir - la anestesia intrapulpar, que es la que se aplica directa- mente en la pulpa coronaria o radicular. Está especialmente indica después de obtener la anestesia relativa de la pulpa por las técnicas corrientes.

Requiere para su empleo una exposición pulpar que permita la entrada de la aguja y que puede lograrse perforando la cámara con una fresa esférica pequeña accionada por la - turbina neumática.

Conviene advertir al paciente que la punción es dolorosa, pero que las primeras dos o tres gotas inyectadas son - suficientes para insensibilizar en forma total e inmediata la pulpa. La solución anestésica entibiada debe inyectarse muy lentamente; si la infección pulpar no es muy profunda, - puede avanzarse con la aguja hasta la entrada de cada con- ducto con el objeto de introducir una gota de anestesia en cada fileta radicular e insensibilizar lo mejor posible las vecindades de los ápices radiculares. Si la apertura de la cámara pulpar es muy amplia, la solución anestésica fluirá sin penetrar en la pulpa. Un portagujas acodado permite introducir la aguja perpendicularmente al techo de la cámara pulpar.

La aguja descartable puede ser directamente doblada -- en el ángulo deseado.

En los casos de grangrenas parciales no se aconseja la inyección intrapulpar por el peligro de vehiculizar gérmenes hacia la zona periapical.

En última instancia, el fracaso de la insensibilización de la pulpa se puede neutralizar aplicando un agente químico desvitalizante, que permita la extirpación pulpar en forma -- mediata.

## ACCESO A LA CAVIDAD PULPAR.

Una cavidad cariosa que conduce al conducto está a menudo presente, pero ésta es, en raras ocasiones, el acceso de elección. Usualmente esta deberá ser obturada (deberá -- ser excavada y dejada libre de caries) y se hará una nueva cavidad de acceso.

Los principios que guían en el diseño de una cavidad son:

1.- La forma deberá ser tal, que los instrumentos no sean desviados por las paredes de la cavidad de acceso al pasar el instrumento al ápice de los conductos radiculares.

2.- Debe ser lo suficientemente grande para permitir la limpieza completa de la cámara pulpar. Las cavidades demasiado pequeñas permiten la retención de materiales infectados dentro de la cámara pulpar y éste puede ser transferido inadvertidamente al conducto radicular durante instrumentaciones ulteriores.

3.- La cavidad no debe ser excesivamente grande, porque esto puede debilitar al diente. Se ha dicho que la dentina de los dientes con conductos radiculares obturados es mucho más quebradizo que la de los dientes vitales.

4.- El piso de la cámara pulpar de los dientes posteriores no debe tocarse, debido a que los orificios de los conductos radiculares tienen, por lo general, forma cónica, y la remoción de tejido en esta zona, reduce el diámetro de la abertura cónica, lo cual, posteriormente, hace la instrumentación más difícil.

## M E T O D O

El acceso a la cámara pulpar será una operación en dos pasos.

Un instrumento de ultraalta velocidad se usa para la perforación inicial a través del esmalte, y la cavidad se extiende para darle el diseño correcto.

Esta preparación normalmente se llevará a cabo antes de la colocación del dique de hule, lo cual puede ocultar la angulación de la raíz y otras características anatómicas

y esto, a su vez, llevará a la perforación de la misma durante la instrumentación. Al terminar esta primera etapa, se podrá colocar el dique de hule, desinfectando y limpiando la zona.

El segundo paso se lleva a cabo con las piezas de mano convencionales utilizando fresas redondas o de forma de pera solamente. Se llevará en mente la anatomía y dirección de la cámara pulpar, se penetrará el techo y se removerá con un "movimiento de jalado". Se tomará la precaución de no dañar las paredes y, lo que es más importante, el piso de la cámara pulpar. Se usará un aspirador para impedir que los residuos caigan al interior de los conductos radiculares del diente.

#### REMOCION DE TEJIDO.

Se necesitará anestesia local, sólo si hay tejido vital en el diente.

1.- Dientes vitales: En dientes con un conducto radicular único y recto, el contenido de la cámara pulpar y de la pulpa radicular se remueven conjuntamente usando tiranervios barbados. Un tiranervio único, del tamaño correcto, es suficiente para un conducto estrecho, pero si éste es de corte transversal grande, entonces se insertarán dos o tres tiranervios conjuntamente. No se dejará que se encajen los tiranervios contra las paredes del conducto ni que alcancen el orificio apical. Estos deberán ser insertados en el tejido pulpar, rotados en un ángulo de  $90^{\circ}$ , de tal manera que las "barbas" lo enganchen y lo remuevan. Una exagerada rotación de los tiranervios barbados deberá ser evitada, ya que esto llevará a la fragmentación del tejido y a la remoción pulpar incompleta.

Si la pulpa no es retirada de una sola intención en su totalidad, será necesario un segundo intento con un tiranervio

vios nuevos. Los tiranervios son difíciles de limpiar y deberán ser descartados después de un uso único.

En dientes multirradiculares, la remoción pulpar se debe llevar a cabo en dos pasos.

Primero, el contenido de la cámara pulpar se retirará con excavadores afilados de mango largo ( por ejemplo, Ash No. 139 ), de tal manera que las aberturas de los conductos radiculares sean visibles.

Segundo, cada pulpa radicular se extirpa usando tira nervios barbados como se describieron anteriormente. Los conductos muy delgados no pueden ser instrumentos con tira nervios barbados, debido a su diámetro relativamente grande. En estos enfermos son de utilidad las limas de Hedstrom o de cola de ratón muy delgadas.

2.- DIENTES NO VITALES/- La limpieza de los dientes no vitales es más difícil, y tanto las limas como los tiranervios barbados pueden ser usados. El instrumento es introducido dentro del conducto aproximadamente 3 mm y el contenido del conducto enganchado por la rotación del instrumento en un ángulo más o menos de  $90^{\circ}$ . El instrumento es entonces retirado, y en el caso de las limas, limpiadas con una seravilleta estéril, con rollos de algodón o con el dique de hule, y después es reinsertado para enganchar otra porción del tejido pulpar. El conducto es, por lo tanto, limpiado en etapas.

En conductos curvos, la limpieza y la exploración de los conductos se lleva a cabo con limas delgadas, las cuales se curvan levemente en sus 3 últimos milímetros de la punta. La dirección de la curva se marca sobre el mango del instrumento, de tal manera que la punta del mismo puede dirigirse a lo largo de la curvatura del conducto. La inserción, remoción y limpieza se lleva a cabo como se dijo anteriormente.



Cuando el conducto se encuentra muy curvado, la porción oclusal del conducto, puede necesitar engancharse y el conducto ser " enderezado " mediante el limado ( no ensanchado ) hasta que la lima exploratoria pueda pasar hasta el ápice aproximadamente.

#### MEDIDA DE LA LONGITUD DEL CONDUCTO.

Es ahora necesario conocer con exactitud la longitud del conducto radicular.

Un ensanchador o lima con el tallo ligeramente de mayor tamaño que el diente, y el cual su punta es del diámetro aproximado que la porción apical del conducto radicular ( como se determinó en las radiografías preoperatorias y del promedio de las longitudes de los dientes ) se pasa suavemente a lo largo del conducto radicular hasta que el instrumento sea determinado por la constricción apical. Esto sucede normalmente a los 0.5 - 1 mm del orificio apical. El instrumento se marca a este nivel con una señal al borde incisal, y se toma una radiografía. El instrumento se retira y la longitud de su punta a la marca es medida y registrada.

Cuando se revela la radiografía, se repite el procedimiento, y si es necesario se repite hasta que el instrumento se encuentre a 1 mm del ápice radiográfico.

La longitud del diente se conoce ahora con exactitud.

Toda la instrumentación subsiguiente se ejecuta a una distancia menor de 0.5 - 1 mm del ápice, y dentro de estas medidas el error milimétrico debido al doblamiento de la película y la angulación del haz de rayos X es probable que sea muy leve.

El uso de la fórmula:

$$\text{Longitud del conducto} = \frac{\text{Longitud radiográfica del diente} \times \text{Longitud actual del instrumento}}{\text{Longitud radiográfica del instrumento.}}$$

para el cálculo de la longitud del conducto radicular, puede llevar a error debido al debilitamiento de la película en la boca, y también debido a su dificultad para medir con exactitud la longitud radiográfica del diente y del instrumento.

Vale la pena recordar que el conducto no necesariamente termina en el ápice anatómico o radiográfico de la raíz, de hecho, más frecuentemente se abre hacia un lado, y el orificio apical se encuentra de 0.5 a 1 mm antes del ápice anatómico. Esta es probablemente la longitud ideal a la que se debe llegar; y la mayoría de las encuestas han demostrado que los dientes obturados exactamente por arriba del ápice radiográfico, tienen más éxito que aquellos obturados en exceso.

#### LIMPIEZA DEL CONDUCTO.

La importancia de retirar todos los residuos y la dentina infectada tan pronto como sea posible, no será nunca exagerada. La correcta instrumentación, limpieza y obturación del conducto radicular, sin el uso de cualquier agente esterilizante, puede a menudo llevar al éxito.

Los ensanchadores y las limas se usan para esta parte del tratamiento.

Los ensanchadores abren al conducto, y le dan forma a la porción apical, en tanto que las limas llegan hasta las zonas elípticas no accesibles a los ensanchadores. Estos instrumentos deberían ser usados manualmente, y aun así, es bastante fácil perforar la raíz o romper un instrumento. Los ensanchadores de máquina amplifican estas posibilidades, y no tienen cabida en la terapéutica segura de los conductos radiculares.

Tanto los ensanchadores como las limas usados con una acción ensanchadora en un conducto en el cual el instrumen-

to no se dobla, producen aproximadamente preparaciones redondas clínicamente aceptables.

Aparte de la remoción de la dentina infectada, el objeto de la instrumentación de los conductos radiculares es preparar a los 4 ó 5 milímetros apicales a un tamaño tal, conicidad y corte transversal que la punta obturadora ajuste a la cavidad preparada. Esto implica que el corte transversal debe ser circular, y por lo tanto esta zona deberá ser preparada con limas o ensanchadores usados en una acción ensanchados, deberán prepararse con limas, usadas éstas con una acción de limado.

En caso de conductos curvos, independientemente del método e instrumento usado, los 4 ó 5 mm apicales del conducto preparado serán ovales en el corte transversal. Esto es debido a que las limas y ensanchadores no son lo suficientemente flexibles, y tienden a cortar una cavidad excéntrica al ser manipulados.

Con estas limitaciones en mente, el conducto es ampliado hasta que toda la dentina infectada sea retirada, y las irregularidades en las paredes del conducto sean suavizadas.

#### LAVADO DEL CONDUCTO.

Se usan soluciones para facilitar la acción de corte de los ensanchadores y limas, y también para "lavar" los residuos de dentina y el material infectado. Algunas se usan porque tienen la capacidad de disolver y "esterilizar" el tejido pulpar inflamado o necrótico, así como a la dentina. Desafortunadamente, la acción de estas soluciones no es selectiva, y si una solución puede disolver el tejido necrótico, ésta también puede afectar el ligamento periodontal e incluso al tejido periapical si inadvertidamente es empujado a través del orificio apical. Esto resulta en una reacción periapical inflamatoria futura, la cual tendrá que ser resuelta por los

tejidos. El uso de tales soluciones sería aceptable si se pudiera estar seguro de que estarían confinados al conducto radicular. Desafortunadamente, esto no es posible, ya que hasta la instrumentación más suave y delicada dentro del conducto resulta en una acción de bombeo, la cual fuerza algo ( aunque sea una pequeñísima porción ) de la solución dentro del tejido periapical, con el inevitable dolor postoperatorio o exacerbación dolorosa.

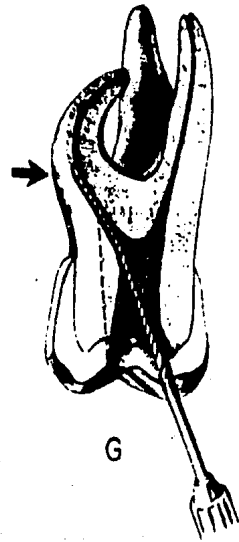

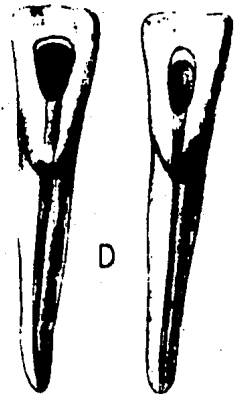


Además, algunas de las soluciones recomendadas son incompatibles con las pastas antibióticas, y éstas deben ser cuidadosamente retiradas antes de insertar cualquier recubrimiento.


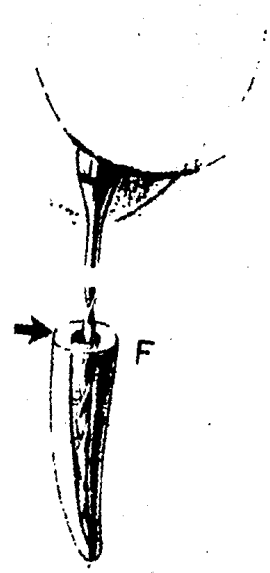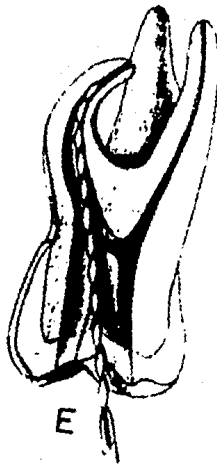
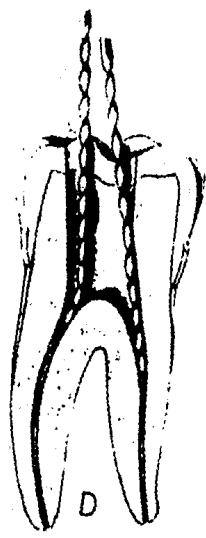
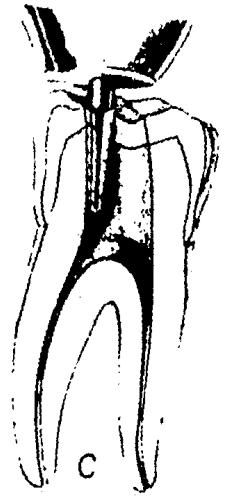
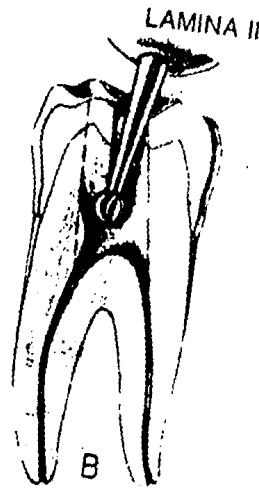
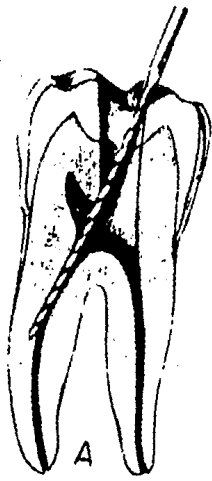
Por estas razones, se sugiere que la solución sea inocua para los tejidos periapicales, y los materiales de elección son la solución salina estéril, el agua o la solución anestésica.

Es conveniente irrigar los conductos mediante una jeringa hipodérmica y una aguja. Sin embargo, a menos que se tome mucho cuidado, es posible atascar la punta de la aguja contra las paredes del conducto, evitando el reflujo a los lados de la aguja y forzando la solución a través del orificio apical.

El peróxido de hidrógeno y el hipoclorito de sodio son dos soluciones que se usan por muchos operadores como lavatorios. Ellos son usados alternativamente, y su interacción produce una efervescencia de oxígeno naciente y cloro, que fuerza a los residuos hacia afuera del conducto radicular. Se dice que también reblanecen y esterilizan la dentina.

LAMINA I





## MEDICACION DEL CONDUCTO.

Se debe recordar que el éxito de la terapéutica radicular requiere del uso de medicamentos y que ninguna cantidad de quimioterapéuticos, a menos que éstos sean acompañados por la limpieza mecánica adecuada, conducirá a un resultado exitoso.

Por lo tanto, el medicamento ideal usado durante la terapéutica radicular debe de tener las siguientes propiedades:

- 1.- No ser irritante a los tejidos periapicales y periodontales.
- 2.- Ser capaz de eliminar o por lo menos reducir, la flora bacteriana del conducto.
- 3.- Prevenir o disminuir el dolor.
- 4.- Reducir la inflamación periapical.
- 5.- Estimular la reparación periapical.
- 6.- Que surta efecto rápidamente y que esté activo por un largo periodo.
- 7.- Ser capaz de penetrar y difundir en la dentina.
- 8.- Ser efectivo en la presencia de pus y residuos orgánicos.
- 9.- No ser costoso y que se pueda almacenar por un tiempo largo.
- 10.- Que no pigmente los tejidos blandos ni al diente.

Dos grupos de medicamentos están en uso común. (1) Los antisépticos químicos; (2) Los antibióticos.

1.- Antisépticos químicos: este grupo incluye el nitrato de plata, yodo, fenol, formalina y diversos colorantes, y al acetato de metracresilo (crestin).

Para monoclórofenol alcanforado (MCPA); ha sido usado como medicación de los conductos radiculares desde el siglo XIX y aún en la actualidad goza de bastante popularidad

a pesar de que sus propiedades tóxicas son conocidas. Se ha ce mezclando cristales de paramonoclorofenol con alcanfor.

Los túbulos dentinarios de los dientes sometidos a tratamiento endodóncico demostraron que atrapaban a los microorganismos, y por lo tanto, los medicamentos usados para desinfectar al conducto radicular deben ser capaces de penetrar los túbulos dentinarios.

2.- Los antibióticos: A pesar de ciertas desventajas, las combinaciones de antibióticos están muy cerca del medicamento ideal para los conductos radiculares, por lo menos, más cerca al ideal que los antisépticos químicos. Esto es debido a que son virtualmente no irritantes a los tejidos periapicales, usualmente activos en la presencia de líquidos de tejidos, y pueden ser colocados en el conducto radicular en un vehículo que se difunde rápidamente. Clínicamente, los síntomas agudos se resuelven más rápido siguiendo su uso.

Tres tipos de preparaciones se encuentran fácilmente a nuestra disposición en el Reino Unido, y éstas son, para conductos radiculares Poliantibiótica y Pasta Endodóncica - Fokalmin.

#### EL SELLADO DE LA MEDICACION.

Independientemente del medicamento usado, se necesita cuidar de que se logre el sellado en la cavidad de acceso, e idealmente se debe usar un doble sellado. El medicamento es primeramente cubierto con una capa de algodón seco, seguido por una pequeña pieza de gutapercha caliente, la cual se adapta lo más posible a las paredes de la cavidad de acceso. Al enfriarse ésta, forma el piso de una cavidad clase I de Black, la cual se llena con una obturación temporal de fraguada rápido. Si es posible, las paredes de la cavidad de acceso deben ser retacadas a una forma de embudo, de tal



manera que las fuerzas masticatorias en la obturación temporal no disloquen la obturación apicalmente, lo cual puede empujar al medicamento dentro del conducto radicular hacia los tejidos periapicales.

Por lo tanto, las ventajas de un sellado doble, y que sea eficiente, son dobles. Primero, asegura que no habrá filtrado marginal con recontaminación de la cavidad.

Segundo, el uso de doble sellado asegura que, a la siguiente visita, si es posible, se retire el sellado temporal de la cavidad de acceso, sin el riesgo de dejar caer o forzar pequeños fragmentos del material dentro de la cavidad pulpar. El bloqueo accidental de un conducto radicular complica el tratamiento, debido a que el bloqueo debe ser retirado y esto consume mucho tiempo, y, algunas veces constituye una operación imposible.

El óxido de zinc de fraguado rápido, o la capa de amalgama es primero eliminada, de tal manera que la gutapercha quede expuesta. La cavidad de acceso es limpiada exhaustivamente hasta que se tenga la certeza de que no hay fragmentos sueltos dentro de la cavidad. La cavidad pulpar es entonces expuesta engançando la gutapercha y el algodón con un explorador Briault No. 11 y retirando este sellado secundario como una unidad.

Otra futura ventaja del sellado doble es que ciertos medicamentos son incompatibles con el eugenol y que si se usa el óxido de zinc de fraguado rápido, éste es separado del medicamento por la gutapercha.

No hay reglas en lo que respecta a qué tanto tiempo un medicamento deba permanecer sellado antes de ser reemplazado. La efectividad del medicamento dependerá de la rapidez de su dilución por el exudado periapical, inactivo por su

interacción con las bacterias dentro del conducto o ambos - mecanismos. Por lo tanto, un diente que puede producir un exudado considerable, debe ser re medicado dentro de los tres días subsiguientes.

Es necesario no sólo reemplazar el medicamento inactivo, sino además, lo más importante el exudado, el cual ahora llena el conducto. Si no se hace esto, la presión dentro del conducto radicular aumentará y los síntomas inflamatorios y el dolor retornarán. Si la zona de infección periapical está inactiva, el medicamento deberá ser dejado por un tiempo más largo. Generalmente, los medicamentos se inactivan de 2 ó 3 semanas, que es probablemente el tiempo más largo que está indicado dejar un medicamento sellado.

## OBTURACION DE CONDUCTOS RADICULARES

### GENERALIDADES:

Se denomina obturación de conductos al relleno compacto y permanente del espacio vacío dejado por la pulpa cameral y radicular al ser extirpada y del creado por el profesional durante la preparación de los conductos.

Es la última parte o etapa de la pulpectomía total y del tratamiento de los dientes con pulpa necrética.

Los objetivos de la obturación de conductos son los siguientes:

1.- Evitar el paso de microorganismos exudados y sustancias tóxicas o de potencial valor antigénico, desde el conducto a los tejidos peridentales.

2.- Evitar la entrada desde los espacios peridentales al interior del conducto, de sangre, plasma y exudados.

3.- Bloquear totalmente el espacio vacío del conducto para que en ningún momento puedan colonizar en él microorganismos que pudiesen llegar de la región apical o peridental.

4.- Facilitar la cicatrización y reparación periapical por los tejidos conjuntivos.

FINALIDAD.- La obturación de conductos radiculares consiste esencialmente en el reemplazo del contenido normal o patológico de los conductos, por materiales inertes o antisépticos bien tolerados por los tejidos periapicales.

### MATERIALES DE OBTURACION.

Materiales de obturación son las sustancias inertes o antisépticas que, colocadas en el conducto, anulan el espacio ocupado originalmente por la pulpa radicular y el creado posteriormente por la preparación quirúrgica.

CONDICIONES DE UN MATERIAL ADECUADO.- Un material de obturación aplicable a la gran mayoría de los conductos debería reunir las siguientes condiciones:

Ser fácil de manipular y de introducir en los conductos, aun en los pocos accesibles, y tener suficiente plasticidad como para adaptarse a las paredes de los mismos.

Ser antiséptico para neutralizar algunas fallas en el logro de la esterilización; tener un pH neutro, y no ser irritante para la zona periapical, con el fin de no perturbar la reparación posterior del tratamiento. Ser mal conductor de los cambios térmicos, no sufrir contracciones, no ser poroso ni absorber humedad. Ser radiopaco para poder visualizarlos radiográficamente. No producir cambios de coloración en el diente. No reabsorberse dentro del conducto. Poder ser retirado con facilidad para realizar un nuevo tratamiento o colocar un perno. No provocar reacciones alérgicas.

La obturación de conductos se hace con dos tipos de materiales que se complementan entre sí:

A.- Material sólido, en forma de conos o puntas cónicas prefabricadas y que pueden ser de diferentes materiales, tamaño, longitud y forma.

B.- Cementos, pastas o plásticos diversos, que pueden ser patentados o preparados por el propio profesional.

Ambos tipos de material, debidamente usados, deberán cumplir los cuatro postulados de Kutler.

- 1.- Llenar completamente el conducto.
- 2.- Llegar exactamente a la unión cementodentinaria.
- 3.- Lograr un cierre hermético en la unión cementodentinaria.
- 4.- Contener un material que estimule los cementoblastos a obliterar biológicamente la porción cementaria con neocemento.

De los veinticuatro materiales ensayados que enumeramos a continuación, menos de diez siguen utilizándose en la actualidad, en procura del ideal aún no logrado: algodón, amianto, caña de bambú, cementos medicamentosos, cera, cloro-resi

na, cobre, dentina, epoxi-resinas, fibras de vidrio, fosfato tricálcico, gutapercha, hidróxido de calcio, yodoformo, marfil, oro, parafina, pastas antisépticas, plásticos, plata, plomo, resinas vinílicas, tornillo e instrumentos de acero.

#### A.- Materiales sólidos preformados.

Los conos, como ya hemos dicho, constituyen el material sólido preformado que se introduce en el conducto como parte esencial o complementaria de la obturación, siendo los más utilizados los de gutapercha y de plata.

1.- Conos de Gutapercha.- Los conos de gutapercha, como su nombre lo indica, están constituidos esencialmente por una sustancia vegetal extraída de un árbol sapotáceo del género *Pallaquium*, originario de la isla de Sumatra.

La gutapercha es una resina que se presenta como un sólido amorfo. Se ablanda fácilmente por la acción del calor, y rápidamente se vuelve fibrosa, porosa y pegajosa, para luego desintegrarse a mayor temperatura.

Es insoluble en agua y discretamente soluble en eucaliptol. Se disuelve en cloroformo, éter y xilol.

Los conos de gutapercha expuestos a la luz y al aire pueden volverse frágiles y por lo tanto deberán ser guardados al abrigo de los agentes que pueden deteriorarlos.

Son relativamente bien tolerados por los tejidos, fáciles de adaptar y condensar y, al reblandecerse por medio del calor o por disolventes como cloroformo, xilol o eucaliptol, constituyen un material tan manuable que permite una cabal obturación, tanto en la técnica de condensación lateral, como en las de termomodificación y solucifusión.

El único inconveniente de los conos de gutapercha consiste en la falta de rigidez, lo que en ocasiones hace que el cono se detenga o se doble al tropezar con un impedimento.

2.- Conos de plata.- Los conos de plata son mucho más -

rígidos que los de gutapercha, su elevada roentgenopacidad - permite controlarlos a la perfección y penetran con relativa facilidad en conductos estrechos, sin doblarse ni plegarse, lo que los hace muy recomendables en los conductos de dientes posteriores que, por su curvatura, forma o estrechos, - ofrecen dificultades en el momento de la obturación. Se fabrican en varias longitudes y tamaños estandarizados, de fácil selección y empleo, así como también en puntas apicales de 3 a 5 mm montados en conos enroscados para cuando se desea hacer en el diente tratado una restauración con retención radicular.

Hoy en día, su uso se ha restringido mucho y han quedado relegados a conductos estrechos o a aquellos que con dificultad apenas se ha logrado llegar a un número 25 ó 30 y cuya obturación con gutapercha se ha visto obstaculizada. En todo caso, el cono de plata deberá emplearse bien revestido del cemento o sellador de conductos, no estar nunca en contacto con los tejidos periapicales y alojarlo en una interfase óptima, bien preparada.

Los conos de plata tienen el inconveniente de que carecen de la plasticidad y adherencia de los de gutapercha y por ello necesitan de un perfecto ajuste y del complemento de un cemento sellador correctamente aplicado que garantice el sellado hermético.

#### CEMENTOS PARA CONDUCTOS.

Este grupo de materiales abarcan aquellos cementos, pastas o plásticos que complementan la obturación de conductos, fijando y adheriendo los conos, rellenoando todo el vacío - restante y sellando la unión cementodentinaria. Se denomina también selladores de conductos.

Existen gran cantidad de patentados de estos cementos; otros pueden prepararse en la consulta de cada profesional

y, debido al confucionismo existente respecto cuál es el mejor y más adecuado en cada caso, es conveniente describirlos para después hacer un estudio comparativo entre todos ellos.

Una clasificación elaborada sobre la aplicación clínica terapéutica de estos cementos es la siguiente:

- A.- Cementos con base de eugenato de cinc.
- B.- Cementos con base plástica.
- C.- Cloropercha.
- D.- Cementos momificadores ( a base de paraformaldehído).
- E.- Pastas resorbibles ( antisépticas y alcalinas ).

Los tres primeros se emplean con conos de gutapercha o plata y están indicados en la mayor parte de los casos, cuando se ha logrado una preparación de conductos correcta en un diente maduro y no se han presentado dificultades.

Los cementos momificadores tienen su principal indicación en los casos en que por diversas causas no se ha podido terminar la preparación de conductos como se hubiese deseado o se tiene duda de la esterilización conseguida, como sucede cuando no se ha podido hallar un conducto o no se ha logrado recorrer y preparar debidamente. Se les considera como un recurso valioso, pero no como un cemento corriente, como son los tres primeros de la clasificación.

Así como los cementos de los grupos A, B, C y D son considerados como no resorbibles y están destinados a obturar el conducto de manera estable y permanente, el grupo E o de pastas resorbibles, constituyen un grupo mixto de medicación temporal y de eventual obturación de conductos, cuyos componentes se reabsorben en un plazo mayor o menor, especialmente cuando han rebasado el foramen apical. Las pastas resorbibles están destinadas a actuar en el ápice o más allá, tanto como antisépticas, como para estimular la reparación que deberá seguir a su resorción.

#### A. CEMENTOS CON BASES DE EUGENATO DE CINC.

Están constituidos básicamente por el cemento hidráulico de quelación formado por la mezcla del óxido de cinc con el eugenol. Las distintas fórmulas recomendadas y patentadas contienen además sustancias roentgenopacas ( sulfato de bario, subnitrate de bismuto o trióxido de bismuto ), - resina blanca para proporcionar mejor adherencia y plasticidad y algunos antisépticos débiles, estable y no irritantes.

Estos cementos son quizá los más usados. Se presenta - en cápsulas dosificadas y líquido con cuenta gotas; su fórmula es la siguiente.

#### CEMENTO DE RICKERT O SELLADOR DE KERR.

Polvo		Líquido	
Oxido de cinc	41.2	esencia	
Plata precipitada	30	de clave	78 partes
Resina blanca	16	bálsamo del	
Yoduro de timol (aristol)		canadá	22 partes

Tres nuevas modificaciones, Grossman presento la siguiente y última fórmula:

Polvo		Líquido	
Oxido de cinc (Preanálisis)		Eugenol	
Resinas Staybelite	27 partes		
Sucarbonato de bismuto	15 partes		
Sulfato de bario	15 partes		
Borato de sodio, anhidro	3 partes		

Mc. Elroy y Wach han utilizado durante más de treinta años y con excelentes resultados un cemento con las siguiente fórmula:

Polvo		Líquido	
Oxido de cinc	10 g	Bálsamo	



Fosfato cálcico	2 g	del Canadá	20 ml.
Subnitrato de bismuto subyoduro	3, 5 g	Esencia de clave	6 ml
de bismuto	0, 3 g		
Oxido magnético	0, 5 g		

Todos los cementos de base de óxido de cinc-eugenol - citados tienen propiedades muy similares y pueden ser recomendados por ser manuales, adherentes, roentgenopacos y bien tolerados. Además los disolventes xilol y éter los reblandecen y, en caso de necesidad, favorecen la desobstrucción.

B. CEMENTOS CON BASE PLÁSTICA.- Están formados por complejos de sustancias inorgánicas y plásticas; los más conocidos son los dos siguientes patentados: AH 26 ( De Trey - Freres S.A., Zurich ) y Diaket ( Espe ).

El AH 26 es una resina apoxi (apoxirresina) que, según Guttuso, citado por Spangbertg tiene la siguiente fórmula.

Pelvo		Líquido
Polvo de plata	10 %	Eter diglicidilo
Oxido de bismuto	60 %	del bisfenol A
Hexametilentetramina	25 %	
Oxido de titanio	5 %	

El AH26 es de color ámbar claro, endurece a la temperatura corporal en 24 a 48 horas y puede ser mezclado con pequeñas cantidades de hidróxido cálcico, yodoformo y pasta trio. Cuando se polimeriza y endurece es adherente, fuerte, resistente y duro, y puede ser utilizado con espirales o lentulos para evitar la formación de burbujas.

El diaket es una resina polivinílica en un vehículo de poliacetona y conteniendo el polvo óxido de cinc con

un 2 % de fosfato de bismuto, lo que le da muy buena roentgenopacidad. El líquido es de color miel y aspecto siruposo. Al mezclarlo hay que hacerlo con sumo cuidado y siguiendo las indicaciones de la casa productora, para obtener buenos resultados y que el producto quede duro y resistente.

Frank recomienda el AH26 y el Diaket en el sellado de los implantes endodóncicos.

El Hydron es un poli-2-hidroxietilmetacrilato, o poli HEMA y ha sido experimentado durante los últimos años por Rising y Cols, primero en dientes anteriores de monos y después en dientes humanos. Este material demostró ser biocompatible con los tejidos, obturar completamente todas las irregularidades de los conductos y lograr una total cicatrización, tanto en los casos vitales como en los no vitales.

El Hydron es hidrofílico; se adapta perfectamente al interior del conducto y logra tan excelente interfase que se admite que pueda penetrar en los túbulos dentinarios.

La fórmula de la cloropercha de Nygaard Ostby contiene 1 g de polvo por 0,6 g de cloroformo; el polvo está compuesto por:

Bálsamo del Canadá	19.6	%
Resina colofonia	11.8	%
Gutapercha	19.6	%
Oxido de cinc	49	%

0.- CEMENTOS Y PASTAS MOMICADORES. Son selladores de conductos que contienen en su fórmula paraformaldehído (tiroximetileno), fármaco antiséptico, fijador y momificador por excelencia y que, al ser polímero del formol o metanal, lo desprende lentamente. Además del paraformaldehído, los cementos momificadores contienen otras substancias, como óxido de cinc, diversos compuestos fenólicos, timol, productos roentgenopacos, como el sulfato de bario, yodo, mercuriales y alguno de ellos corticosteroides.

Su indicación más precisa es en aquellos casos en los que, como se ha dicho al principio, no se ha podido controlar un conducto debidamente, después de agotar todos los recursos disponibles, como sucede cuando no es posible encontrar un conducto estrecho o instrumentarlo en toda su longitud. En estos casos el empleo de un cemento momificador significará un control terapéutico directo sobre un tejido o pulpa radicular que no se ha podido extirpar, confiando en que, una vez momificado y fijado, será compatible con un buen pronóstico de la conductoterapia, al evolucionar muchas veces hacia una dentinificación de su tercio apical.

El Osomol de Holland es un patentado francés que se presenta en polvo o comprimidos, y tiene la siguiente fórmula:

Polvo		Comprimidos	
Sulfato de bario	50	Aristol	6
Oxido de cinc	45	Oxido de cinc	48
Trioximetileno	1	Trioximetileno	4
Aristol	4,5	Minio	10

Como líquido se emplearía eugenol con el polvo y 6 gotas de esencia de clavo para su comprimido.

La endométrazone "Septodont" es un patentado francés en forma de polvo y con la siguientes fórmula:

Polvo	Líquido	
Oxido de cinc	517,9 mg	Eugenol
Dexametasona	0,1 mg	
Acetato de hidrocortisona	10 mg	
Diyodotimol	250 mg	
Paraformaldehído	22 mg	
Oxido de plomo	50 mg	
Sulfato de bario		
estearato de magnesio	c.s.p. 1 g	
Subnitrate de bismuto		

Se prepara al conducto con una espiral o léntulo. Según la casa manufacturada, se puede mezclar con creosota, caso en que la pasta obtenida es untuosa y endurece más lentamente.

Las indicaciones de la Endométhasone, es además de las propias de todo producto con paraformaldehído, sería la obturación de conductos con los casos de gran sensibilidad apical, cuando se espera una reacción dolorosa o un postoperatorio molesto. Los corticosteroides contenidos en este cemento o sellador de conductos actuarían como descongestionantes y facilitarían mayor tolerancia de los tejidos periapicales.

**PASTAS RESORBIBLES.**- Son pastas con la propiedad de que cuando sobrepasan el foramen apical, al sobreobturar un conducto, son resorbidas totalmente en un lapso más o menos largo.

Al ser siempre resorbidas, su acción es temporal y se las considera más como un recurso terapéutico que como una obturación definitiva de conductos.

Como el principal objetivo de las pastas resorbibles es precisamente sobreobturar el conducto, para evitar que la pasta contenida en el interior del conducto se resorba también, se acostumbra eliminar y hacer en el momento oportuno la correspondiente obturación con conos y cementos no resorbibles.

Desde hace años, la mayor parte de los autores, Juge, Galassi y Maisto, las clasifican en dos tipos:

- A.- Pastas antisépticas al yodoformo (pasta de Walkhoff)
- B.- Pastas alcalinas al hidróxido cálcico (pastas de Hermann).

A.- Pastas antisépticas al yodoformo o pastas de Walkhoff. Están compuestas de yodoformo, paraclorofeno, alcanfor y glicerina, y cabe añadir eventualmente timol y mentol.

Castagnola y Orlay publicaron la fórmula:

Yodoformo		60 partes
paraclorofenol	45 %	
Alcanfor	49 %	40 partes
Mentol	6 %	

Según la proporción de los componentes, la pasta tendrá mayor o menor fluidez y consistencia, pero siempre se aplica utilizando para su introducción espirales o léntulos y también jeringuillas especiales de presión, hasta que la

pasta ocupe todo el conducto y rebase el ápice penetrando en los espacios periapicales patológicos.

Los objetivos de las pastas resorbibles al yodoformo son tres:

- 1.- Una acción antiséptica, tanto dentro del conducto como en la zona patológica periapical (absceso, -fístula, granuloma, quiste, fístula artificial,).
- 2.- Estimular la cicatrización y el proceso de reparación del ápice y de los tejidos conjuntivos periapicales (cementogénesis, osteogénesis, etc.)
- 3.- Conocer mediante varios roetgenogramas de contraste seriados, la forma, topografía, penetrabilidad y relaciones de la lesión y la capacidad orgánica de resorber cuerpos extraños.

El Kri-1 (pharmachemie, A.G. ) es un producto suizo que contiene yodoformo, paraclorofenol, alcanfor y mentol, con un pH 7.

Entre las indicaciones para el uso de las pastas al yodoformo cabe citar:

1.- En dientes que han estado muy infectados y que presentan imágenes roentgenolúcidas de rarefacción, con posibles lesiones de absceso crónico y granuloma, con fístula o sin ella.

2.- Como medida de seguridad, cuando existe un riesgo casi seguro de sobreobtención (conductos de amplio foramen apical) o se encuentre el ápice cerca del seno maxilar, evitando con ello que el cemento habitual no resorbible pase a donde no se ha planeado.

En cualquier caso y una vez que la pasta al yodoformo haya cumplido su primer objetivo, o sea, sobrepasar el ápice, se removerá el resto lavando bien el conducto y se obturará definitivamente con los conos previamente seleccionados y un cemento no resorbible.

Las pastas resorbibles se pueden emplear en todos los dientes. Castagnola y Alban las aconsejan en los molares con complicación apical.

Maisto, en los casos que se desee una resorción más -  
lenta, aconseja su pasta lentamente resorbible con la fórmu-  
la siguiente:

Oxido de cinc	14 g
Yodoformo	42 g
Timol	2 g
Paraclorofeno alcanforado	3 ml
Lanolina anhidra	0,5 g

B.- Pastas alcalinas al hidróxido cálcico o pastas de -  
Hermann.- La mezcla de hidróxido cálcico con agua o suero fi-  
siológico, así como cualquiera de los patentados que con hi-  
dróxido cálcico se presentan en el comercio, además de las -  
indicaciones, pueden emplearse como pastas resorbibles en la  
obtención de conductos y por su acción terapéutica al reba-  
sar el foramen apical.

La pasta de hidróxido cálcico que sobrepasa el ápice, -  
después de una breve acción cáustica, es rápidamente resorbi-  
da, dejando un potencial estímulo de reparación en los teji-  
dos conjuntivos periapicales.

Su principal indicación sería en aquellos dientes con -  
foramen apical amplio y permeable, en los cuales se tiene una  
sobreobtención. En estos casos, la pasta de hidróxido cálcico,  
al sobrepasar el ápice y ocupar el espacio abierto, evi-  
taría la sobreobtención del cemento no resorbible empleado  
a continuación.

## C O N C L U C I O N E S .

Según su definición más limitada, la endodoncia constituye la remoción del tejido de un conducto radicular seguida por su cierre u obturación. Se requiere conocimientos - tanto teóricos como prácticos - de anatomía dentaria y morfología de los conductos radiculares, histología y fisiología de la pulpa, bacteriología, anatomopatología, farmacología y terapéutica, radiografía, cirugía bucal y anestesiología; no obstante, la comprensión cabal de los principios endodóncicos y de su puesta en práctica en el ejercicio profesional cotidiano es algo que está perfectamente dentro de los alcances del odontólogo.

Para reconocer las desviaciones de lo normal el dentista debe ser capaz de reconocer lo normal. Se ha de conocer perfectamente la morfología dentaria, interna y externa, -- así como la anatomía de la región circundante, para poder -- reconocer hasta los detalles más mínimos. También es importante la capacidad para distinguir entre los trastornos que relacionados con la pulpa y los que no lo están.

Los procedimientos endodóncicos se llevan a cabo en un área muy limitada y estrecha, de modo que establecer un acceso directo y sin obstrucciones puede hacer la diferencia entre el éxito y el fracaso.

El objetivo final en endodoncia es eliminar todo el tejido, vital o necrótico, preparar y esterilizar el conducto radicular y finalmente una obturación bien condensada -- hasta el ápice. Las sustancias químicas y otros agentes -- son sólo auxiliares del tratamiento.

B I B L I O G R A F I A .

- 1.- HISTOLOGIA Y EMBRIOLOGIA ODONTOLÓGICA  
D. VICENT PROVENZA
- 2.- TRATADO DE HISTOLOGIA  
DR. ARTHUR W. HAM  
THOMAS SYDNEY LEESON
- 3.- ENDODONCIA  
OSCAR A. MAISTO
- 4.- PATOLOGIA BUCAL  
BHASKAR S.N.
- 5.- TRATADO DE PATOLOGIA BUCAL  
DR. WILHAM G. SHAFER  
DR. MAYNARD K. HINE  
DR. BARNET M. LEVY
- 6.- TRATADO DE TECNICAS QUIRURGICAS  
JEAN PATEE  
LUCIEN LIGER
- 7.- PATOLOGIA BUCODENTAL  
NUCLEOS DEL S.U.A.
- 8.- ENDODONCIA EN LA PRACTICA CLINICA  
MALCOLM HARRIS  
J. SAVILLE ZANET