

UNIVERSIDAD NACIONAL AUTONOMA DE MEXICO

FACULTAD DE ODONTOLOGIA

**Cefalografía y Cefalometría en la
Odontología**

T E S I S

Que para obtener el título de:

CIRUJANO DENTISTA

p r e s e n t a :

MARIA DEL CARMEN MORENO SANTAELLA



Universidad Nacional
Autónoma de México



UNAM – Dirección General de Bibliotecas
Tesis Digitales
Restricciones de uso

DERECHOS RESERVADOS ©
PROHIBIDA SU REPRODUCCIÓN TOTAL O PARCIAL

Todo el material contenido en esta tesis esta protegido por la Ley Federal del Derecho de Autor (LFDA) de los Estados Unidos Mexicanos (México).

El uso de imágenes, fragmentos de videos, y demás material que sea objeto de protección de los derechos de autor, será exclusivamente para fines educativos e informativos y deberá citar la fuente donde la obtuvo mencionando el autor o autores. Cualquier uso distinto como el lucro, reproducción, edición o modificación, será perseguido y sancionado por el respectivo titular de los Derechos de Autor.

I N D I C E

CEFALOGRAFIA Y CEFALOMETRIA EN LA ODONTOLOGIA

- Tema I Introducción.
- Tema II Cefalostato.
- Tema III Directrices para la toma cefalográfica.
- Tema IV Evaluación de la cefalografía.
- Tema V Cefalometría.
- Tema VI Puntos cefalométricos.
- Tema VII Puntos craneométricos.
- Tema VIII Angulos y planos cefalométricos.
- Tema IX Importancia de la cefalometría.
- Tema X Cefalometrías.
- Tema XI Trazado cefalométrico.
- Tema XII Conclusiones
- Bibliografía.

T E M A I

I N T R O D U C C I O N

El presente trabajo, no pretende en forma alguna tratar en forma extraordinaria la cefalometría en Odontología, sino que es un estudio que pretende un rápido recordatorio de algunos aspectos básicos de la radiología dental.

Por lo que considero que su conocimiento nos ayudará a comprender mejor las ventajas de la radiografía extraoral. Considerando que un buen examen radiográfico extraoral nos acercará a un diagnóstico más real.

T E M A I I

C E F A L O S T A T O

El cefalostato o cráneostato es un aparato estabilizador de la cabeza cuando se usan radiografías del cráneo para efectuar medidas del mismo. Hay diferentes tipos de cefalostatos, pero todos contienen los mismos principios básicos, la mayoría de estos aparatos utilizan cojines auriculares para estabilizar la cabeza del paciente. Dos brazos largos de plástico o madera controlados por un marco de metal circunvalan la cabeza. Están dispuestos -- desde arriba o desde atrás, para abrir o cerrar, ajustándose a los diferentes anchos de las cabezas de los pacientes.

La cabeza queda fija mediante dos clavijas pequeñas horizontales en el extremo de los brazos localizadores que son introducidas en los meatos auditivos externos, estas clavijas incluyen algo de metal para determinar la precisión de esta técnica, incluyendo la estabilidad del

cefalostato y la alineación del haz de rayos X.

El cefalostato puede incorporar marcadores para la localización del borde inferior de la órbita y del nasión. Este equipo, por lo general, incorpora una rejilla y un - sujetador de película o rejilla anti difusora.

Para demostrar el contorno de los tejidos blandos sobre la misma radiografía al igual que el contorno óseo, puede colocarse anteriormente una cuña de aluminio sobre el cefalostato para que absorba la radiación antes de que llegue a la cabeza. Si se incorpora una cuña ajustable de aluminio en la cabeza del tubo de rayos X, ocurre el mismo efecto, pero con la ventaja adicional de que no habrá líneas de demarcación.

Puede obtenerse una película separada de los tejidos blandos con una sola exposición, colocando una radiografía dentro o fuera del chasis enfrente de las pantallas intensificadoras. También es posible contornear los tejidos blandos con una sustancia radiopaca como el bario o el sulfato de bario.

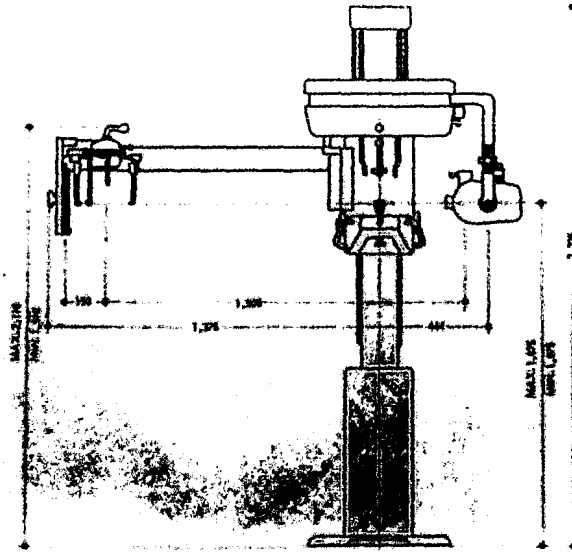


Fig. 1

Representación esquemática de un cefalostato para la toma de placas laterales de cráneo o cefalografía.




Fig. 2

T E M A I I I

DIRECTRICES PARA LA TOMA CEFALOGRAFICA.

Para la toma de una radiografía craneométrica se deben seguir los siguientes pasos:

- 1).- Se coloca al paciente con el plano Frankfort horizontal inmovilizando la cabeza en un sujetador cefálico especial llamado cefalostato o cráneostato.
- 2).- Los dientes deben estar en oclusión céntrica.
- 3).- La película se coloca paralela al plano sagital.
- 4).- La distancia foco película debe ser de 1.5 a 1.8m. para lograr un haz de rayos X perpendicular a los planos paralelos que forman el plano sagital y la película.
- 5).- El tubo de rayos X debe estar fijo de manera que - el rayo central esté exactamente centrado al meato

auditivo externo y el cefalostato.

- 6).- Los factores de exposición dependerán del aparato, la velocidad de la película y la velocidad de las pantallas intensificadoras.



Fig. 3




Fig. 4

Representación del fizado de la cabeza del
paciente mediante el aparato estabilizador.

T E M A I V


EVALUACION DE LA CEFALOGRAFIA.

Cefalografía se refiere a la toma de la radiografía en si, y las características que debe reunir una buena cefalografía son las siguientes:

- 1).- Las apófisis clinoides deben salir sobrepuestas.
- 2).- Los ángulos y bordes de la mandíbula también deben salir sobrepuestos al igual que el meato auditivo, así como todo el macizo facial para el buen trazo y localización de los puntos y planos cefalométricos.

La evaluación de la cefalografía también incluye el buen procesado y contraste de la película que facilitará en un momento dado el trabajo por realizar.

1. The first part of the document is a list of names and addresses.



T E M A V

C E F A L O M E T R I A

Definición del griego cefale cabeza y de metre medida. Es el estudio de la cabeza, es una parte especializada de la antropometría.

Es la técnica usada para el estudio del desarrollo maxilofacial y las deformidades faciales, por lo tanto, ayuda al ortodoncista y al cirujano facial.

La característica principal de la cefalometría es que las radiografías resultantes son comparables, con esta técnica puede efectuarse un estudio seriado para evaluar el desarrollo del esqueleto facial y analizar los resultados del tratamiento ortodóntico activo o los procedimientos quirúrgicos correctivos en las anomalías faciales.

La cefalometría radiográfica utiliza gran cantidad de puntos de referencia antropométricos. Muchos de estos son para la placa lateral (sagital) que actualmente se usa para el diagnóstico ortodóntico.

Algunos de los puntos antropométricos de la cefalometría más importante se representan a continuación:

1).- A Subespinal.

Es el punto más deprimido sobre la línea media del premaxilar, entre la espina nasal anterior y prosthion (Downs).

2).- ANS Espina Nasal Anterior

Este punto es el vértice de la espina nasal anterior, vista en la película radiográfica lateral.

3).- Ar Articular.

El punto de intersección de los contornos dorsales de la apófisis articular del maxilar inferior y el hueso temporal.

4).- B Supramentoniano.

El punto más posterior en la concavidad entre infradental y pogonión (Downs).

5).- Ba Basi3n.

Es el punto m1s bajo sobre el margen anterior del agujero occipital en el plan sagital medio.

6).- Bo Punto de Bolton .

Es el punto m1s alto en la curvatura ascendente de la fosa retrocondilea (Broadbent).

7).- Gn Gnati3n.

Es el punto m1s inferior sobre el contorno del ment3n.

8).- Go Goni3n.

Es el punto sobre el cual el 1ngulo del maxilar inferior se encuentra m1s hacia abajo, atr1s y afue-
ra.

9).- Me Ment3n.

Es el punto m1s inferior sobre la imagen de la sínfisis vista en proyecci3n lateral.

10).- Na Nasi3n.

Es la intersecci3n de la sutura internasal con la sutura nasofrontal en el plano sagital medio.

11).- Or Orbital.:

Es el punto m1s bajo sobre el margen inferior de -
la 3rbita 3sea.

12).- PNS Espina Nasal Posterior.

Es el vértice de la espina posterior del hueso pa
latino en el paladar duro.

13).- Po Porión.

Es el punto intermedio sobre el borde superior del
conducto auditivo externo, localizado mediante las
varillas metálicas del cefalostato.

14).- Pog Pogonión.

Es el punto más anterior sobre el contorno del - -
mentón.

15).- Ptm Fisura Pterigomaxilar.

Es el contorno proyectado de la fisura, la pared -
anterior parece la tuberosidad retromolar del maxi
lar superior, la pared posterior representa la cur
va anterior de la apófisis pterigoides del hueso
esfenoides.

16).- R Punto de Registro Broadbent.

Es el punto intermedio sobre la perpendicular des-
de el centro de la silla turca hasta el plano Bol-
ton.

17).- S Silla Turca.

Es el punto medio de la silla turca, determinado -

por inspección.

18).- So Sincondrosis Esfenooccipital.

Es el punto más superior de la sutura.

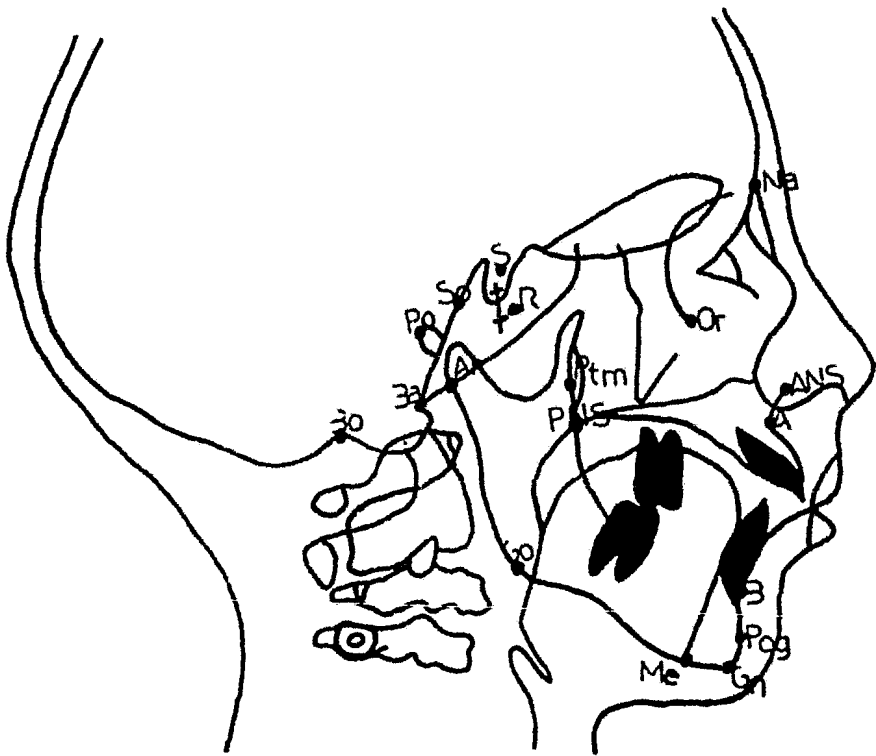


Fig. 6

Puntos de referencia cefalométricos y antropométricos.

T E M A VI

PUNTOS CEFALOMETRICOS EN TEJIDOS BLANDOS

1).- Trichión.

Nacimiento del pelo en la línea media.

2).- Glabela.

El punto donde se cruzan el borde superior de las cejas con el plano sagital.

3).- Nasión.

Corresponde al punto de sutura nasofrontal y el -- plano sagital.

4).- Pronasal.

Punto más avanzado de la punta de la nariz.

5).- Subnasal.

Es el vértice del ángulo que forman la base de la nariz con el labio superior.

6).- Labial Superior.

Punto más prominente del labio superior.

7).- Stanon.

Intersección del orificio bucal con el plano sagital.

8).- Labial Inferior.

Punto más prominente del labio inferior.

9).- Supra Mentoniano.

En el surco mentoniano con el punto sagital.

10).- Mentoniano.

Punto más anterior de la curvatura mentoniana.

11).- Infraorbitario.

Borde inferior de la órbita.

Con estos puntos, se determinan una serie de planos y ángulos que se utilizan para orientar la cabeza correctamente ubicando las anomalías dento-faciales y así poder medir su magnitud.

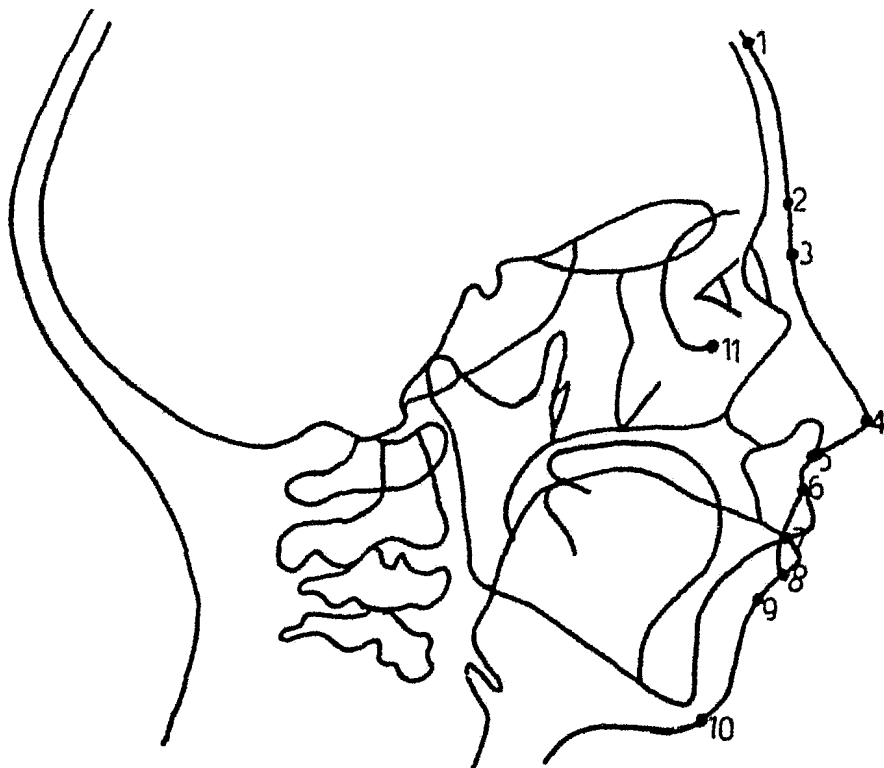


Fig. 7

Representación de los puntos cefalométricos en tejidos blandos.

T E M A VII

PUNTOS CRANEOMETRICOS EN TEJIDO OSEO.

1).- Glabella.

Prominencia entre las crestas superciliares.

2).- Nasi3n.

Punto de uni3n de los dos huesos nasales con el -
frontal.

3).- Orbital.

Punto m3s bajo sobre el margen inferior de la 3r-
bita 3sea.

4).- Espina Nasal Anterior.

V3rtice de la espina nasal anterior.

5).- Subespinal.

Punto m3s deprimido sobre la l3nea media del pre-
maxilar.

6).- Prosti6n.

Punto m1s prominente del borde alveolar superior
(entre los incisivos centrales superiores).

7).- Infra Dental .

Punto entre los incisivos centrales inferiores, -
en donde el hueso est1 cortado por el plano sagi-
tario mandibular.

8).- Supramentoniano.

Punto m1s posterior en la concavidad entre infra-
dental y pogoni6n.

9).- Pogoni6n.

Punto m1s anterior sobre el contorno del ment6n.

10).- Mentoniano.

Punto m1s inferior sobre la imagen de la s1nfisis
vista en proyecci6n lateral.

11).- Gnati6n.

Punto m1s inferior sobre el contorno del ment6n.

12).- Espina Nasal Posterior.

Vértice de la espina posterior del hueso palatino
en el paladar duro.

13).- Fisura Pterigomaxilar.

Agujero oral resultante de la uni6n entre el mar--

gen anterior del proceso pterigoideo del hueso --
esfenoides y el perfil delineado de la superficie
posterior del maxilar.

14).- Silla Turca.

Punto medio de la silla turca determinado por ins
pección.

15).- Basi6n.

Punto m6s bajo sobre el margen anterior del aguje
ro occipital en el plano sagital medio.

16).- Punto de Bolton

Punto m6s alto en la curvatura ascendente de la --
fosa retrocondilea.

17).- Articular.

Punto de intersecci6n de los contornos dorsales de
la ap6fisis articular del maxilar inferior y el --
hueso temporal.

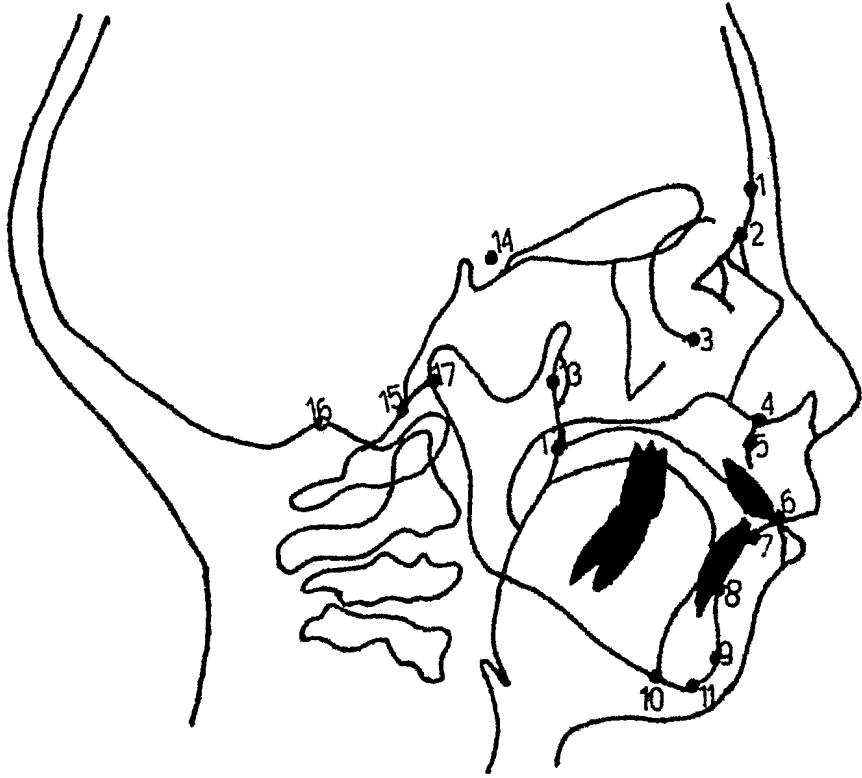


Fig. 8

T E M A VIII

ANGULOS Y PLANOS CEFALOMETRICOS.

Existen en el cráneo dos planos que se utilizan a menudo. El plano de Bolton (punto de Bolton-nasión) y el plano silla turca-nasión.

Ambos planos sirven de bases estables, desde las que se aprecian los cambios dinámicos en el complejo --dento-facial.

Otro plano utilizado por algunos ortodoncistas -- como plano basal es el plano horizontal de Frankfort, -- que es un plano horizontal que une los puntos de referencia porción (eje del meato auditivo externo) y orbital (punto más bajo sobre el margen inferior de la órbita).

En la cara se utilizan tres planos para estudio cefalométrico:

- 1).- El plano palatino que es paralelo al piso de la --
nariz (que une ANS con PNS).
- 2).- El plano oclusal que es la bisectriz de la sobre-
mordida incisal y del primer molar.
- 3).- El plano maxilar inferior o mandibular que puede --
ser trazado de dos formas:
 - a).- Como una tangente al borde inferior como un
plano que une gonión y gnación.
 - b).- Como un plano que une gonión y mentón.
- 4).- El eje y (silla turca-gnación) es utilizado por va
rios ortodoncistas para indicar la posición del --
punto del mentón en la cara, la dirección del cre-
cimiento del maxilar inferior y la retracción o --
protacción del maxilar inferior.

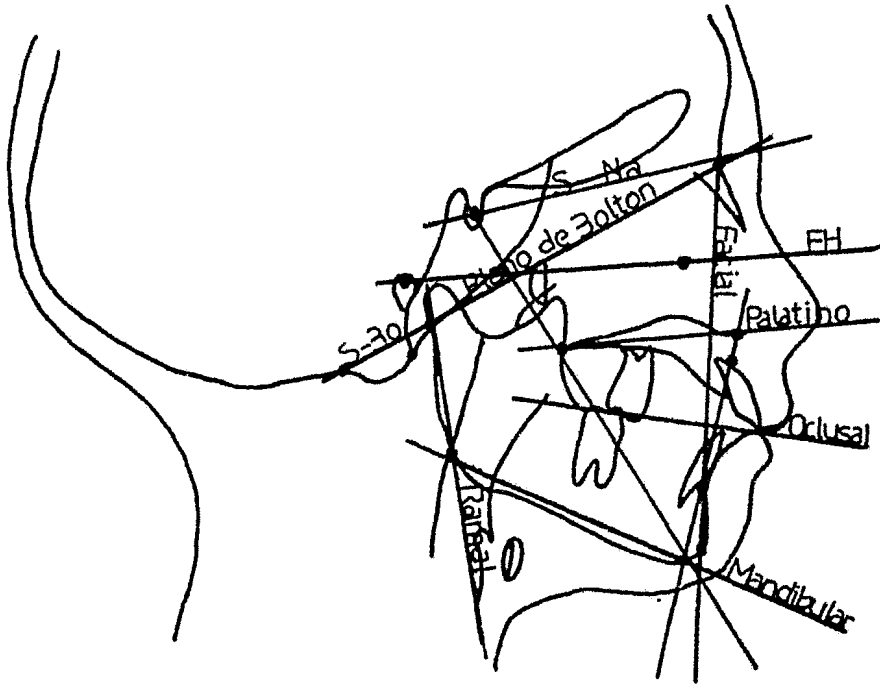


Fig. 9

LINEAS Y PLANOS

Planos Basales: S-Na, Silla Turca-Nasi3n; Bo-Na, plano del Bolton; Po-Or, plano de Frankfort horizontal; S-Bo une el punto de Bolton y la silla turca para completar el tri3ngulo de Bolton. Los planos faciales: palatino, oclusal y mandibular; tambi3n el plano facial, eje Y, plano orbital y plano ramal.

Las mediciones angulares nos sirven para medir la relación basal apical, la relación del maxilar superior con el inferior y de ambos con la base del cráneo, desde el punto A sobre el maxilar superior y el punto B sobre el maxilar inferior con respecto a una línea basal craneal (S-Na y S-Na-B).

Además puede medirse el ángulo formado por el plano facial y el plano horizontal de Frankfort y por el ángulo que une nasión, punto A y pogonión (ángulo Na-A-Pog) para ayudar a determinar la posición antero posterior del maxilar inferior.

Existen otros ángulos como S-Na-A, S-Na-B, S-Na-Pog, Na-S-Gn y AB-Na-Pog.

Los datos angulares son los más utilizados en el análisis cefalométrico ya que ayudan a comparar la similitud cualitativa o diferencia dentro del patrón facial total o sus componentes con ese patrón, permitiendo así que el dentista se forme una imagen de armonía o falta de armonía del paciente.

T E M A IX

IMPORTANCIA DE LA CEFALOMETRIA.

La cefalometría es de vital importancia para el -
dentista, ya que basándose en los diferentes puntos de
referencia le proporciona datos valiosos en las siguient
tes categorías:

1).- Crecimiento y Desarrollo.

La función más importante de la Cefalometría es --
apreciar el patrón de crecimiento y desarrollo co-
mo por ejemplo en la corrección de la maloclusión
de clase II y clase III, que depende principalmen-
te del crecimiento y por medio de la cefalometría
se pueden observar los cambios.

2).- Anomalías Craneofaciales.

La cefalometría también revela dientes incluídos,

falta congénita de dientes, quistes y dientes supernumerarios, además debido a la dirección constante del rayo central, perpendicular al plano -- sagital medio, proporciona una imagen más exacta de la inclinación de los dientes aún sin hacer -- erupción. El prognatismo se observa fácilmente en este tipo de radiografías.

3).- Tipo Facial.

Por medio de la cefalometría se puede apreciar el tipo de perfil si es cóncavo, convexo o recto.

4).- Análisis del Caso y Diagnóstico.

La cefalometría ayuda a evaluar la maloclusión -- original y a predecir las relaciones que prevalecerán al final del tratamiento ortodóntico.

5).- Informes del Progreso.

Ya que por medio de tomar radiografías en serie -- antes, durante y después del tratamiento y realizando las medidas correspondientes se pueden apreciar los cambios obtenidos.

T E M A X

C E F A L O M E T R I A S

Serán expuestas las técnicas más aceptadas y de mayor uso en la práctica ortodóncica:

1).- Cefalometría de Steiner.

Los planos y ángulos utilizados por este autor, se basan en el plano S-N (silla turca-nasión), por considerarlo el más estable, además en sus análisis cefalométricos excluye el plano de Frankfort.

Steiner utiliza ángulos y en menor grado las lineales. Su técnica cefalométrica se basa en ideas de los Drs. Downs, Wylie, Reidel, Thompson, Margolis y otros.

La base de la técnica de Steiner se basa en el plano S-N (nasión-silla turca del esfenoideas), puesto que él considera que el plano Frankfort Porión-Orbital (Po-Or) no es tan estable como el S-N, ya que demostró que en un

mismo paciente al tomarle varios cefalogramas a diferentes intervalos, sin quitarle el cefalostato de su cabeza hay variación en el punto (po) porción y ésto da como consecuencia una variación en el plano Frankfort. En cambio el plano S-N por estar en la línea media sagital sufre poca o ninguna variación, además, de encontrarse en la base del cráneo siendo estas estructuras visibles en los cefalogramas.

También utiliza el plano oclusal y el plano Go-Gn (gonión y gnación).

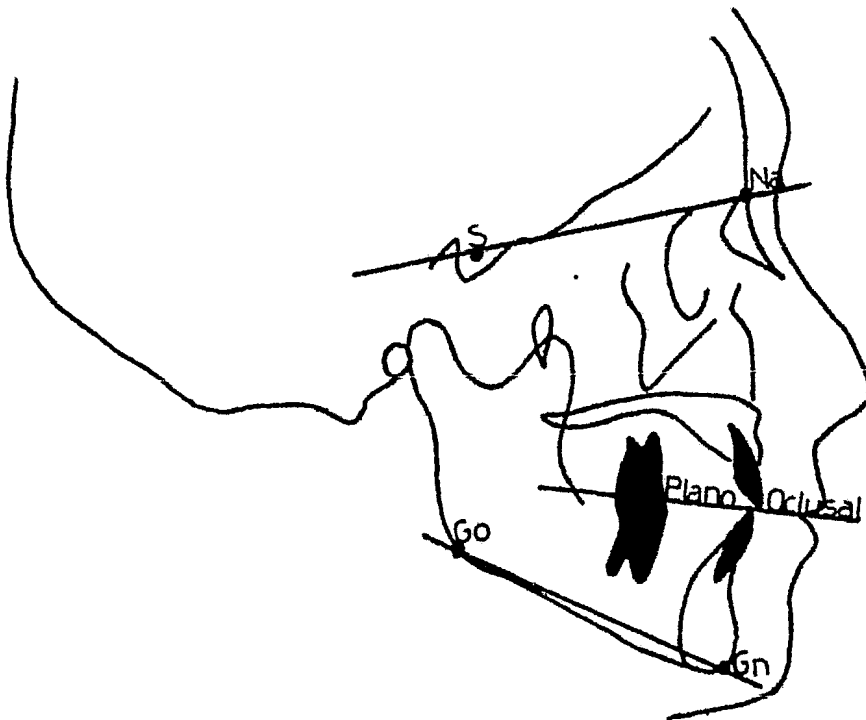


Fig. 11

CEFALOMETRIA DE STEINER.

2).- Cefalometría de Downs.

El plano base que utiliza el Dr. Downs en su cefalometría es el plano Frankfort (Po-Or), porción-orbital.

También utiliza el plano S-N (silla turca-nasión), el plano mandibular, el plano facial (línea que va de -- Na-Pog), el plano Y (que une los puntos S-Gn) y el plano oclusal.

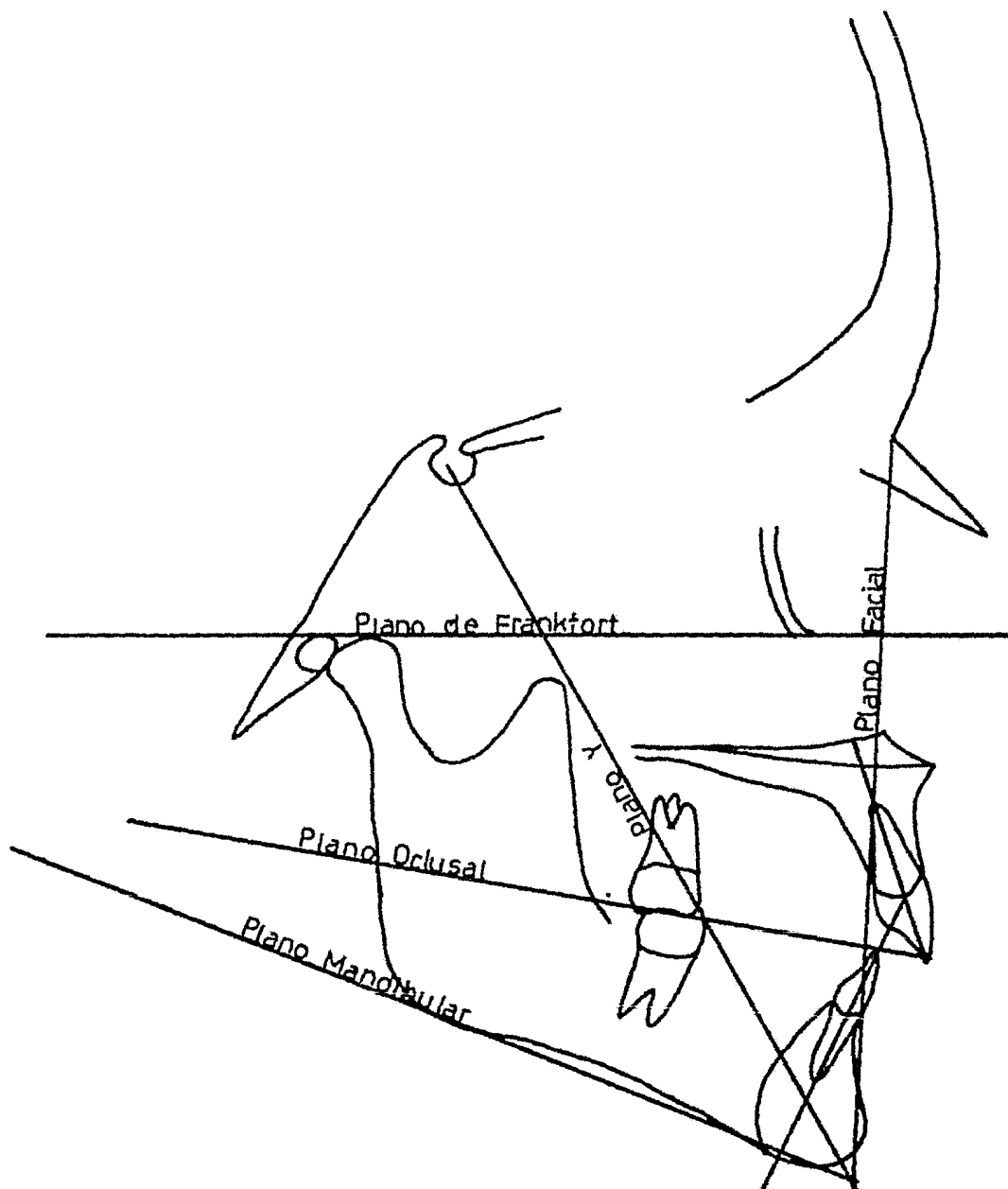


Fig. 12

CEFALOMETRIA DE DOWNS

3).- Cefalometría de Ricketts

Los planos que él utiliza son:

- a).- Angulo facial (Downs)
- b).- Angulo del eje Y o X
- c).- Contorno facial.
- d).- Incisivos mandibulares y maxilares a la línea Pg-A.
- e).- Incisivo mandibular a la línea Pg-A.

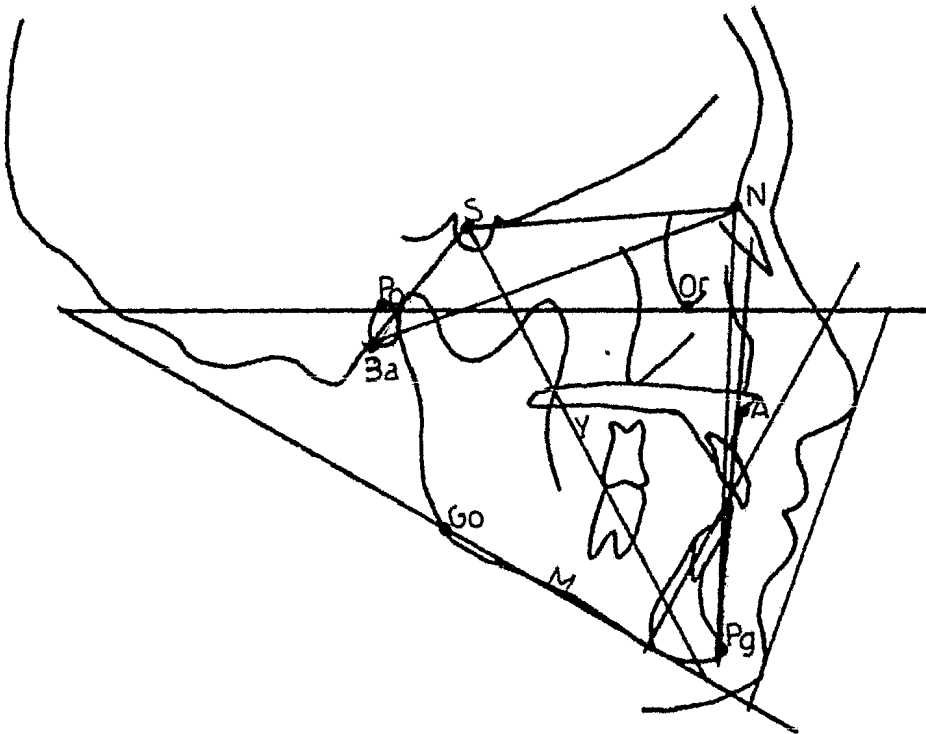


Fig. 13

CEFALOMETRIA DE RICKETTS

4).- Cefalometría de Tweed.

El Dr. Tweed desarrolló un esquema simple para el diagnóstico, el triángulo facial, basado en el plano de Frankfort, plano mandibular y línea incisal.




Fig. 14

CEFALOMETRIA DE TWEED

5).- Cefalometría de Broadbent.

El Dr. Broadbent toma como base los siguientes planos:

- a).- Bolton (Bo-N)
- b).- Frankfort (Po-O).
- c).- Silla-Nación (S-N)
- d).- R es el punto de registro Broadbent-Bolton.

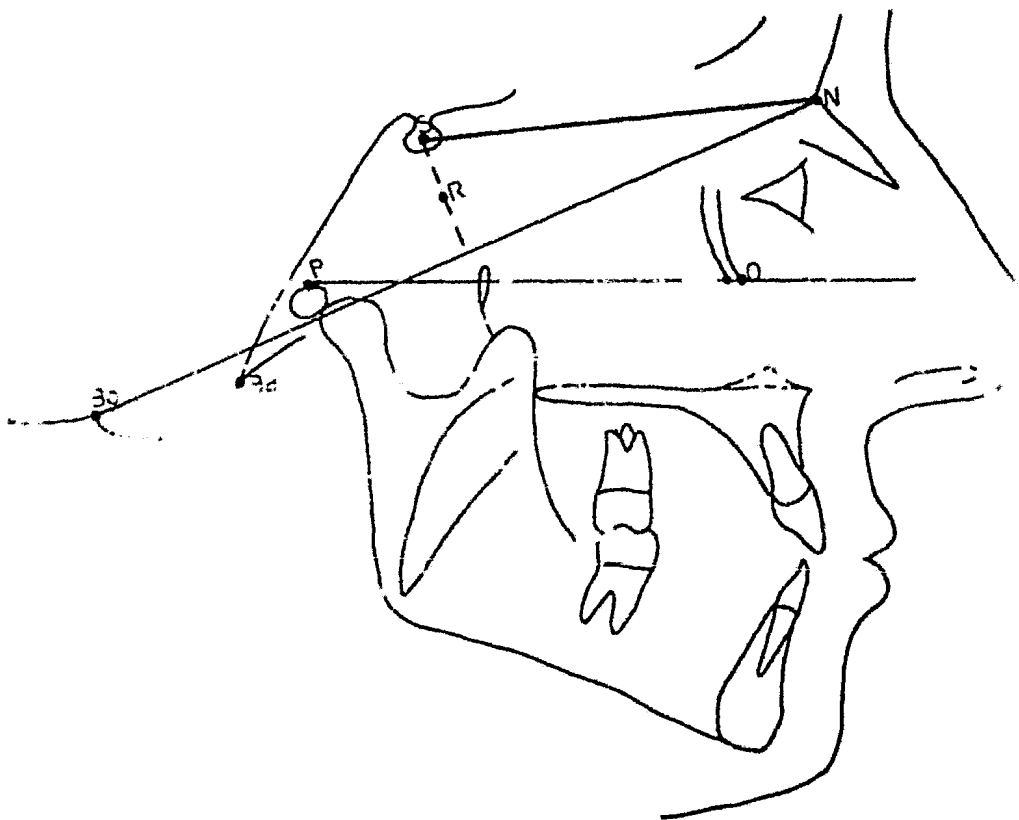


Fig. 15

CEFALOMETRIA DE BROADBENT

T E M A X I

TRAZADO CEFALOMETRICO

Para tal fin, es necesario una mesa negatoscópica, que consta de una cubierta de cristal transluminado, sobre ésta se hacen trazos y puntos con diferentes colores de tintas convencionales, en dicha mesa se coloca la radiografía de manera que queden visibles las líneas y puntos clave.

De acuerdo con las técnicas más depuradas para manejar los trazos de la cefalometría, las radiografías se fijarán con cinta engomada o material similar, sobre la mesa cubriendo la radiografía se fijará el papel satinado, cuidando de que la cara opaca quede para trazar sobre ella.

Con el fin de que los trazos sean exactos, el operador debe realizarlos en un cuarto oscuro, con lápiz de punta fina (2H) principiando por marcar el tejido blando o perfil de abajo hacia arriba del mentón al punto de -- glabella y en seguida el tejido óseo hacia el cráneo, cu dando de que todos los trazos sean lo más fiel posible -- sobre la placa.

En ocasiones, algún contraste nos dificulta llegar a resultados reales, por esto debemos tener a nuestro -- alcance los modelos de estudio, radiografías periapica-- les, radiografía panorámica, fotografías del paciente, -- todo lo cual tendrá como resultado un trabajo preciso.

T E M A X I I

C O N C L U S I O N E S .

Por lo anterior podemos concluir que la radiografía extraoral día con día es y será indudablemente de una importancia incalculable en diferentes especialidades de carácter odontológico.

Considerando que el desempeño de la práctica diaria del odontólogo es resultado del conocimiento conforme aumenta el trabajo ejercido.

B I B L I O G R A F I A

- 1).- Radiología Dental
Arthur H. Wuehrmann
Lincoln R. Manson-Hing
Segunda edición 1977
Editorial Salvat.
- 2).- Radiología Odontológica
Recaredo Gómez Mataldi
Editorial Mundi
Segunda edición 1975.
- 3).- Diagnóstico Radiológico en Odontología
Stafne-Gibilisco
Segunda edición
Editorial Mundi.
- 4).- Ortodoncia Teoría y Práctica
T.M. Graber
Editorial Interamericana
Tercera edición 1974.

- 5).- Núcleo de Radiología
Dr. Antonio Ibarra Belmont
Segunda edición
UNAM.
- 6).- Trabajo de Ortodoncia
Dr. Enrique Edwards.